Вестник хирургии Казахстана

№3 (19) 2009

«Вестник хирургии Казахстана», ежеквартальный научно-практический журнал Национального научного центра хирургии им. А.Н. Сызганова

Издается с 2005 г.

Собственник журнала - Национальный научный центр хирургии им. А.Н. Сызганова.

Журнал зарегистрирован в Министерстве информации, культуры и спорта РК. Регистрационный номер 5564-ж

Адрес редакции:
г. Алматы, ул. Желтоксан, 62
Тел. (327) 2795306

Журнал входит в перечень изданий, рекомендуемых Министерством образования и науки Республики Казахстан для публикации научных трудов

По вопросам публикации материалов обращаться к ответственному секретарю журнала по тел. 8 777 562 8570
Эл. почта: kbk4554@gmail.com

Ответственность за содержание публикуемых материалов несут авторы материалов.
Ответственность за рекламные материалы несут рекламодатели.

Перепечатка публикуемых материалов допускается только с разрешения редакции. При цитировании обязательны ссылки на журнал.

Тираж 400 экз. Тип. NV-service

Главный редактор
Султаналиев Т.А., профессор

Заместитель главного редактора
Рамазанов М.Е., д.м.н.

Ответственный секретарь
Кабдрахманов К.Б.

Редакционная коллегия:
Ахметов Е.А., д.м.н.
Баймаханов Б.Б., проф.
Жураев Ш.Ш., д.м.н., проф.
Исмагилов Р.З., д.м.н., проф.
Миербеков Е.М., д.м.н., проф.
Поцелуев Д.Д., д.м.н.
Сейдалин А.О., д.м.н., проф.
Сейсембаев М.А., проф.
Хвостиков Е.И., д.м.н., проф.

Редакционный совет:
Абдуллаев М.Ш. (Алматы)
Апсатаров Э.А. (Алматы)
Вишневский В.А. (Москва)
Даирбеков О.Д. (Шымкент)
Доскалиев Ж.А. (Астана)
Изимбергенов Н.И. (Актобе)
Лохвицкий С.В. (Караганда)
Мамедов М.М. (Баку)
Мамекеев М.М. (Бишкек)
Назыров Ф.Г. (Ташкент)
Сабыр М.Ш. (Актобе)
Черноусов А.Ф. (Москва)

Журнал Национального научного центра хирургии им. А.Н. Сызганова

Содержание

Торакальная хирургия
Хирургическая тактика при буллезной эмфиземе легких, осложненной пневмотораксом. *Воронов С.А., Ешмуратов Т.Ш., Ширтаев Б.К., Жарылкапов Н.С., Джаркеев К.С. (3)*

Диагностика и хирургическое лечение кистозной гипоплазии легких. *Сундетов М.М. (6)*

Хирургическая тактика при сочетанном эхинококкозе легких и печени. *Мусаев А.И., Хасанов Р.А. (8)*

Абдоминальная хирургия
Использование интракорпоральной назогастральной магнитоинфракрасной лазерной терапии в сочетании с антиоксидантом в коррекции эндотоксикоза при остром панкреатите. *Мамедов А.С.,Мамедов М.М. (11)*
Использование лапароскопической техники с лифтинговым вспоможением больным острым холециститом пожилого и старческого возраста с сопутствующими заболеваниями. *Керимов В.Н. (15)*

Ангио-, кардиохирургия
Сравнительная оценка малоинвазивных способов хирургического лечения варикозной болезни. *Султаналиев Т.А., Мухамеджанов И.Х., Коспанов Н.А., Калышев Р.С., Демеуов Т.Н., Пазылов С.Б., Аканов Е.К., Ханчи М.Х., Киргизбаев С.Ж. (20)*

Особенности эксплуатации артерио-венозных фистул из алловены. *Султанов Э.Ш., Зайналов А.К., Ерманов Е.Ж., Балабеков А.Г., Куттымуратов Г.М., Бетирова Д.Ш.,Усенов Г.К. (23)*

Наиболее частые осложнения унивентрикулярной коррекции по Фонтену. Обзор литературы. *Сагатов И.Е. (25)*

Отдаленные результаты и некоторые стороны оценки качества жизни пациентов с врожденными пороками сердца после гемодинамической коррекции по Фонтену. *Сагатов И.Е. (27)*

Сравнительная характеристика различных методов операции Фонтена. Обзор литературы. *Сагатов И.Е. (29)*

Урология
Урологические осложнения в трансплантации почки. *Оразгалиев Т.Б. (31)*

Современные методы лечения полипов наружного отверстия уретры у женщин. *Е.А. Куандыков (34)*

Дренирование верхних мочевых путей у детей с пузырно-мочеточниковым рефлюксом. *Л.А.Жантелиева (37)*

Онкология
Опыт хирургического лечения инсулином. *Жураев Ш.Ш., Байтилеуов Т.А., Шайхиев Е.У., Енин Е.А., Садыков Н.К., Шокебаев А.А., Байменов Е.С. (39)*

Активность сериновых протеаз у больных новообразованиями яичников. Обзор литературы. *М.Ж.Каирбаева (42)*

Уровень сериновых протеаз в ткани злокачественных, пограничных и доброкачественных новообразований яичников. *М.Ж.Каирбаева (44)*

Хирургическое лечение рака желудка. Обзор литературы. *Д.Т. Арыбжанов (46)*

Возможности комбинированного лечения больных раком желудка в условиях «ареста» лимфообращения.*Ганцев* Ш.Х., Арыбжанов Д.Т., Кулакеев О.К. (50)*

Гинекология
Результаты реабилитации заболеваний промежности неопухолевой этиологии у женщин. *Мусаев Х.Н., Агаев Б.А., Алиева Э.М. (53)*

Использование сетчатых протезов при хирургическом лечении пролапса тазовых органов. *Коркан А.И. (58)*

Недержание мочи при напряжении и слинговые операции TVT, TVT-o, TVT-s. *Коркан А.И., Коркан И.П., Ибраев-Рысбеков А.Г., Айдашева Д.М., Орынова Г.С., Оломи Е., Быковский В.И. (61)*

Офтальмохирургия
Экспериментальное обоснование применения белочной оболочки яичка в качестве пломбировочного материала в хирургии отслойки сетчатки. *Т.К. Ботабекова, Л.Н. Оразбеков, Ж.Б. Меерманова, К.В. Одинцов (65)*

Интенсивная терапия, анестезиология
Влияние галогенсодержащих анестетиков изофлурана и севофлурана на гемодинамику и кислородтранспортную функцию кровообращения у больных ишемической болезнью сердца. *Миербеков Е.М., Тнымкулов Т.Э., Артыкбаев Ж.Т., Жарасбаев А.М. (67)*

Влияние плазмафереза на показатели гемостаза и маркеры диссеменированного внутрисосудистого свертывания при хронических диффузных заболеваниях печени. *Гасымов С.Д. (70)*

Структура пре- и постоперационных осложнений у больных с ASD, привлеченных к операции. *С.Х. Тарланова, Ф.Э.Аббасов, Р.М.Бабашов (73)*

Вопросы диагностики
Ультрасонография сухожилий верхних конечностей у пациентов после реконструктивных операций. *Мухамеджанова А.И. (77)*

Хирургическая тактика при буллезной эмфиземе легких, осложненной пневмотораксом

Воронов С.А., Ешмуратов Т.Ш., Ширтаев Б.К., Жарылкапов Н.С., Джаркеев К.С.
ННЦХ им. А.Н. Сызганова, Казахстан

Приведен опыт лечения буллезной эмфиземы, осложненной пневмотораксом, у 407 пациентов. Разработан способ дренирования плевральной полости после видеоторакоскопических вмешательств.
Ключевые слова: буллезная эмфизема, спонтанный пневмоторакс, дренаж плевральной полости, эндовидеоторакоскопия.

Surgery tactic for bullous lesion of lung, complicated with pneumothorax
S.Voronov, T.Eshmuratov, B.Shirtaev,
N. Zharilkapov, K.Dzharkeev
National Scientific Center of Surgery named after A.N.Syzganov, Almaty, Kazakhstan
There were presented an experience of treatment of 407 patients with bullous lesion, complicated with pneumothorax. We have developed method of drainage of pleural cave after videothoracoscopic actions.
Word keys: bullous lesion, pneumothorax, drainage of pleural cave, endovideothoracoscopy.

Буллезная эмфизема легких формируется на фоне врожденной недостаточности α_1-антитрипсина, ведущей к ферментативному разрушению легочной ткани.

Причину образования замкнутых воздушных полостей («пузырь», булла) обычно связывают с проникновением воздуха из разорвавшихся альвеол под фиброзный слой висцеральной плевры в результате повышения внутрилегочного давления в мелких бронхах и развития клапанного механизма на почве ограниченных воспалительных и рубцовых процессов. Плевральные сращения также способствуют появлению буллезных образований и надрыва легочной ткани при форсированном дыхании и кашле [1].

Для излечения больных спонтанным пневмотораксом необходимо добиться полного расправления легкого и предотвратить рецидив. Покой и дренирование плевральной полости – обычные методы лечения острых эпизодов спонтанного пневмоторакса, возникших впервые. Однако неполное расправление легкого и ранний рецидив встречается в 25%-28% наблюдений. Начиная с 1936 года, американский хирург M.Tyson впервые удалил «пузырь» с поверхности легкого у больного при буллезной эмфиземе [2,3]. С этого времени хирургическое вмешательство прочно вошло в арсенал методов лечения буллезной эмфиземы. Хирургическое лечение в прошлом заключалось в торакотомии, ушивании дефектов в легком или резекции булл, а также плеврэктомии или абразии плевры. Это лечение приводило к успеху в 95% наблюдений, но было связано с очевидными недостатками торакотомии, то есть отмечается несоответствие между сравнительно небольшим объёмом поражения легких и травматичностью оперативного вмешательства. Кроме того, традиционная торакотомия влечёт за собой образование спаечного процесса в плевральной полости, приводящего к нарушению функции оперированного легкого [4,5].

Видеоторакоскопия позволяет выполнить те же процедуры при буллезной эмфиземе, осложненной и неосложненной, которые реализуется во время торакотомии: резекция, ушивание бронхиолярного свища, электрокоагуляция булл, плевродез. Преимущество видеоторакоскопии перед торакотомией в таких случаях заключается в уменьшении послеоперационных болей, уменьшении сроков госпитализации и более раннему возвращению пациентов к нормальному образу жизни.

Материал и методы

За последние 20 лет по поводу буллезной эмфиземы легких, осложненной пневмотораксом, наблюдалось 407 пациентов в возрасте от 5 лет до 68 лет, мужчин было 305, женщин - 102.

Видеоторакоскопия произведена 368 пациентам, торакотомия – 27, пункция и дренирование плевральной полости - 12 пациентам (из них 10 пациентам ввиду отсутствия эффективности консервативного лечения произведена видеоторакоскопия). Сроки поступления пациентов в клинику от момента заболевания составили от 2 суток до 12 суток.

Видеоторакоскопия по экстренным показаниям с субтотальным пневмотораксом произведена 254 пациентам. Пациентам с тотальным пневмотораксом со смещением средостения (37 пациентов) вначале была произведена пункция, дренирование плевральной полости, затем после стабилизации состояния через 6 часов - 12 часов произведена видеоторакоскопия. С рецидивным пневмотораксом 77 пациентам видеоторакоскопия произведена в отсроченном порядке (через 4 дней - 5 дней, так как у них имелись сопутствующие заболевания, требующие лечения).

В соответствии с классификацией C. Boutin с соав. (1991г) мы выделили четыре типа торакоскопических находок у пациентов:

1 тип - нет визуальной патологии легкого

2 тип – наличие плевральных сращений, легкое визуально не изменено

3 тип – небольшие субплевральные буллы диаметром менее 2 см

4 тип – буллы диаметром более 2 см [6].

Эндоскопические находки при спонтанном пневмотораксе определяли лечебную тактику.

У 32 пациентов произведен химический плевродез тальком и УЗ кавитация плевральной полости. Плевродез производился при отсутствии визуальной картины

буллезного изменения легкого.

У 122 пациентов при видеоторакоскопии обнаружены буллы диаметром до 2,0 см, из них 103 пациентам произведена электрокоагуляция булл, 19 пациентам произведено клипирование булл танталовыми клипсами.

У 214 пациентов обнаружены единичные буллы диаметром от 2,0 до 5,0 см, произведено иссечение, ушивание булл видеоторакоскопическим способом.

Методика проведения видеоторакоскопических операций при спонтанном пневмотораксе стандартная. В подавляющем большинстве случаев буллы располагались на верхушке легкого, в области I-II сегментов. Вначале устанавливали торакопорт в VI межреберье по средней подмышечной линии, через который в плевральную полость вводили видеокамеру, затем под визуальным контролем в III-IV межреберьях по подмышечным линиям устанавливали торакопорты для введения рабочих инструментов.

При расположении булл в других сегментах легкого торакопорты вводили в III-VI межреберьях по подмышечным и лопаточной линиям. Дренажную трубку в плевральную полость устанавливали через торакопорт в VII межреберье по средней подмышечной линии.

Функционирующие альвеолярные или бронхиолярные свищи удавалось обнаружить далеко не всегда. Трудности обнаружения свищей связаны с тем, что буллезные изменения, как правило, располагались на верхушке легкого, детально осмотреть которую удавалось не всегда. В таких ситуациях, и для контроля герметичности легкого, выполняли гидропробу. В плевральную полость вводили 500 мл-800 мл раствора фурацилина или физиологического раствора. Затем манипулятором поочередно погружали в раствор отдельные участки легкого и одновременно проводили форсированную вентиляцию легкого - функционирующий свищ обнаруживался по появлению пузырьков воздуха.

По поводу буллезной трансформации верхней доли легкого, осложненной спонтанным пневмотораксом, 27 пациентам произведена торакотомия и лобэктомия.

Пациентам, поступившим в клинику с сочетанной патологией грудной стенки и легкого, произведены симультанные операции. По поводу килевидной грудной стенки и буллезной эмфиземы легких, осложненной спонтанным пневмотораксом, одному пациенту произведена передняя торакотомия, ушивание буллы правого легкого, стернопластика по Равичу. Другому пациенту по поводу воронкообразной деформации грудной клетки III степени, буллезной эмфиземы легких, осложненной спонтанным пневмотораксом, произведены торакоскопия, ушивание булл и стернопластика по Палтиа.

Обычно после оперативных вмешательств по поводу буллезной эмфиземы легких, осложненной спонтанным пневмотораксом, дренирование плевральной полости производится двумя дренажными трубками - одна во II межреберье по средней ключичной линии, вторая - в VII межреберье по средней подмышечной линии. У данного способа имеются ряд недостатков: дренаж во II межреберье при раздувании легкого иногда перегибается и нефункционирует, при направлении конца верхнего дренажа вниз образуется недренируемое пространство в куполе плевры, при наличии двух дренажей требу-

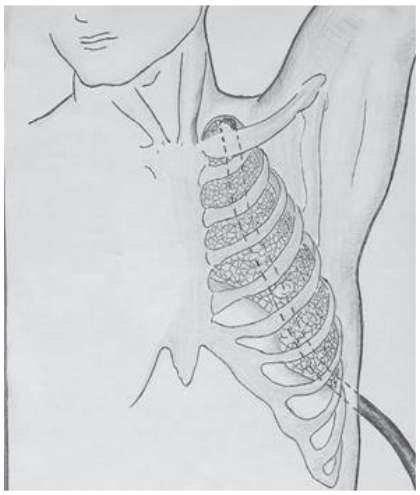

Вид спереди

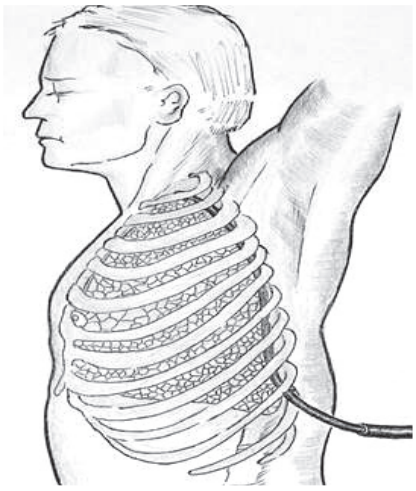

Вид сбоку

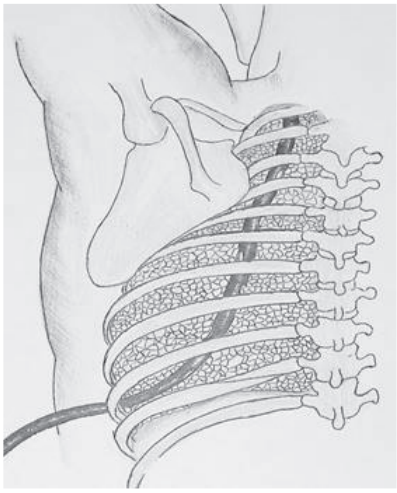

Вид сзади

Рис. 1. Способ дренирования плевральной полости

ется длительное обезболивание пациента, а также на грудной стенке имелись две послеоперационные раны от дренажей.

При торакоскопических операциях, произведенных по поводу буллезной эмфиземы легких, осложненной спонтанным пневмотораксом, дренирование плевральной полости производилось разработанным способом.

Сущность способа состоит в том, что дренирование плевральной полости производится одной дренажной трубкой, установленной в VII межреберье по средней подмышечной линии, конец дренажной трубки устанавливается в куполе плевры. По всему дренажу имеются разнонаправленные полуовальные отверстия, расположенные по спирали. Количество отверстий варьирует от 4 до 7 в зависимости от объема гемиторакса.

Преимуществом способа является то, что одним дренажом производится дренирование всей плевральной полости, исключается наличие недренируемого пространства. Также наличие одной дренажной трубки уменьшает потребность в анальгетиках, уменьшается косметический дефект на грудной стенке.

Результаты и обсуждение

В наших исследованиях сравнивалось течение послеоперационного периода у больных спонтанным пневмотораксом, оперированных видеоторакоскопическим способом и стандартной боковой торакотомией. Результаты исследования показали наличие тенденции к меньшей потребности в анальгетиках после видеоторакоскопических операций. Эти пациенты начинали раньше двигаться, послеоперационный период у них был короче. Важное преимущество эндовидеоторакоскопии перед стандартной торакотомией заключается также в снижении частоты послеоперационной дисфункции легких. В сравнении со стандартным хирургическим лечением длительность госпитализации и время возвращения к нормальной жизни сокращаются.

Литература

1. Л.Н.Бисенков. Торакальная хирургия. Руководство для врачей.
С-Петербург 2004г.

2. Rankine J. Thomas A. Pluechter D: Diagnosis of pneumothorax in critically ill adults. Postgrad Med J. 2000

3. Sahn S., Heffher.J. Spontancous pneumothorax. N. Engl. J. Med. 2000

4. Н.С.Палеев. Болезни органов дыхания Руководство по внутренним болезням. Москва «Медицина» 2000 г.

5. Федоров И.В., Сигал Е.И. Одинцов В.В. под редакцией В.С. Савельева Эндоскопическая хирургия. М. ГЭОТАР - Медицина 1998 г.

6. Резолюция съезда Российского общества эндоскопических хирургов по проблеме спонтанного пневмоторакса. Эндоскопическая хирургия № 4. 2007 г.

Правила оформления рукописей для журнала «Вестник хирургии Казахстана»

- Формат рукописи - А4.
- Текст должен быть написан в программе Word с использованием шрифта Times New Roman, кеглем 14, с пробелами полуторными.
- Статья подается на CD-диске с вкладышем, котором обозначается имя автора и название статьи.
- Объем рукописи: научная статья - до 5 стр, случай из практики - 3-4 стр.; обзор, лекция - не более 8 стр.
- Список литературы - минимально необходимый.
- Рукопись визируется руководителем учреждения (кафедры), научным руководителем, скрепляется печатью.
- К рукописи прилагается резюме на казахском, русском, английском языках, ключевые слова, УДК.
- В конце рукописи - сведения об авторах: степень, должность, количество имеющихся публикаций.
- Адрес, телефоны (можно и мобильный), электронная почта.
- Рукопись подписывается лично автором как свидетельство полной аутентичности данных материала, ответственности автора за содержание рукописи.

Диагностика и хирургическое лечение кистозной гипоплазии легких

Сундетов М.М.
Национальный научный центр хирургии им. А.Н.Сызганова
УДК: 611.24-053.1

Өкпенің кистозды гипоплазиясын анықтау және хирургиялық емдеу
Сундетов М. М.
А.Н.Сызганов атындағы Ұлттық хирургиялық ғылыми орталығы
Мақалада өкпенің кистозды гипоплазиясы бар 274 науқасты зерттеу және хирургиялық емдеудің нәтижелері талқыланады. Бронхтарды экстирпациялау арқылы емдеу әдісінің қолдануы көрсетілді.
Хирургиялық емдеудің алыс нәтижелерінің жақсаруы өкпенің кистозды гипоплазиясын ерте анықтау және оперативті емдеуге байланысты.
Кілтті сөздер: өкпенің кистозды гипоплазиясы, хирургиялық емдеу.

Diagnosis and surgical treatment of cystic hypoplasia lung
Sundetov M.M.
National Scientific Center of Surgery named after A.N. Syzganov
In this paper results of diagnostic and surgical treatment for 247 patients with cystic hypoplasia lung at the National Scientific Center of Surgery are presented. Outcomes of bronchi extirpation at the cystic hypoplasia lung are described. It was determined that the early diagnostics and operative intervention in the childhood age improve the outcomes of the surgical treatment in the follow up period.
Key words: cystic hypoplasia lung, surgical treatment

Кистозная гипоплазия является наиболее частой патологией (до 80%) среди пороков развития легких, при которой множественные полости в легком и нарушение дренажной функции бронхов создают благоприятные условия для развития нагноительных процессов. Диагностика и хирургическое лечение кистозной гипоплазии до настоящего времени остается актуальной проблемой [1, 2, 3].

Мы прооперировали 247 больных с кистозной гипоплазией легких. Возраст больных колебался от 2 до 56 лет. Количество детей (46%) и взрослых (53,8%) было примерно одинаковым. В 4,1% случаях заболевание протекало бессимптомно и было выявлено при профилактических рентгенологических обследованиях. Первые признаки болезни у большинства (71,3%) пациентов отмечались с раннего детского возраста в виде постоянного кашля, частых бронхитов и пневмоний. Все они в разные периоды проходили обследование в противотуберкулезных диспансерах, 11 (4,4%) из них длительно лечились противотуберкулезными препаратами.

Единственным неинвазивным лучевым методом, позволяющим правильно оценить объем и распространенность патологических изменений в легких в сжатые сроки и в естественном состоянии больного, является компьютерная томография [3]. С помощью компьютерного томографа обследовано 68 больных в возрасте от 4 до 56 лет с подозрением на кистозную гипоплазию легких. Верификация проводилась по данным бронхографии и оперативного вмешательства. Чувствительность метода при выявлении кистозной гипоплазии составила 88,8%, а специфичность - 78,6%. Шесть ложноотрицательных результата получены из-за того, что кистозная гипоплазия была принята за врожденные бронхоэктазы. Ложноположительные данные получены при абсцедирующих бронхоэктазах верхней доли и буллезной эмфиземе. Таким образом, чаще всего расхождения происходили при дифференциальной диагностике между кистозной гипоплазией и бронхоэктазами, однако это не влияло на тактику лечения.

Диагностическая бронхоскопия выполнена 235 пациентам. Отмечается зависимость между объемом анатомических изменений в бронхах, характером и распространенностью воспалительных изменений. У 58 (24,7%) больных при поступлении имелись явления бронхита в стадии обострения, а более чем у половины (51,9%) бронхит был в стадии умеренного обострения. Вне обострения эндобронхита поступили 55 (23,4%) пациентов.

Бронхографические исследования показали, что чаще всего кистозная гипоплазия локализовалась в левом легком - 36,2%. Наиболее частой комбинацией была кистозная гиполазия нижней доли с язычковыми сегментами или со средней долей (35,2%), а наиболее редкой - сочетание поражения верхней со средней долями (1,3%). Двустороннее поражение легких выявлено у 21,6% больных, среди которых у двоих больных кистозное гипоплазия всего легкого сочеталась с сегментарным поражением другого.

Объективную информацию о состоянии легочного капиллярного кровотока дает радиоизотопное сканирование. Обследовано 67 больных. При оценке сцинтиграфических данных у 33 (49,3%) больных установлено снижение накопления радиофармпрепарата в виде очаговых изменений округлой формы, легочный рисунок был деформирован. У 34 (50,7%) пациентов отмечено резкое снижение альвеолярно-капиллярного кровотока вплоть до полного его отсутствия в патологических зонах легочной ткани. Практически во всех случаях эти данные согласовывались с изменениями, полученными при рентгенологических и бронхологических исследованиях.

Ангиопульмонография произведена 52 больным с кистозной гипоплазией. Полное отсутствие контрастирования пораженной части легкого выявлено у 6 (11,5%) пациентов. Наиболее частым ангиографическим признаком кистозной гипоплазии было истончение ветвей

легочной артерии (59,6%). Равномерное истончение легочных вен выявлено у 29 (55,8%) пациентов. У 17 (32,7%) больных отмечалась резкая задержка капиллярной и венозной фаз контрастирования.

При проведении ангиопульмонографии определяли давление в легочной артерии. У всех обследованных больных давление в легочной артерии было в пределах нормы (среднее динамическое давление крови ниже 20 мм.рт.ст.), однако в группе больных с осложненным течением отмечалось по сравнению с группой неосложненного течения статистически достоверное (P<0,05) увеличение среднединамического давления в легочной артерии.

Почти все больные оперировались в период ремиссии. Легочное кровотечение у одного больного потребовало выполнение операции в срочном порядке. 247 пациенту выполнено 251 (4 пациентам выполнена одномоментная двусторонняя операция) резекций легких. Наиболее часто выполнялись лобэктомии (30,3%), комбинированные резекции (20,7%) и экстирпации бронхов (17,9%). Операции на левом легком проводились в более чем в полтора раза чаще.

Трудностей в определении метода лечения у больных с односторонней локализацией кистозной гипоплазии не возникало. Таких пациентов было большинство - 179 (72,5%). Наиболее частыми операциями среди комбинированных резекций легкого были лобэктомия с сегментарной резекцией другой доли. Эти операции производились при необратимых вторичных трансформациях в соседних бронхах (приобретенные бронхоэктазы) или при сегментарных кистозных поражениях другой доли. Также при сохранении воздушности и кровотока в пораженных сегментах 45 (18,2%) пациентам выполнены были экстирпации измененных бронхов с оставлением окружающей паренхимы. Наиболее частыми вариантами были нижняя лобэктомия слева с экстирпацией бронхов язычковых сегментов (17 пациентов). Этот метод был предложен Э.А.Степановым с соавт. (1969) как способ оперативного лечения бронхоэктазов у детей [4]. Преимуществами этой операции являются то, что сбереженный кровоток предупреждает развитие легочной гипертензии, а сохраненные пневматизированные сегменты выполняют роль биологической пломбы и предотвращают возникновение викарной эмфиземы.

При тотальном либо при мозаичном поражении целого легкого, даже при наличии кистозных изменений другом легком (всего не более 13 сегментов), производили пневмонэктомию. Пневмонэктомии выполнены 26 (10,5%) пациентам, из которых у троих имелись кистозные изменения также в другом легком.

Значительно труднее решался вопрос о показаниях к хирургическому лечению при двусторонней кистозной гипоплазией легких. 46 пациентам с двусторонним поражением легких были выполнены поэтапные резекции легких. Первым этапом операция производилась на стороне наибольшего поражения. Операция на другом легком выполнялась в зависимости от состояния больного через несколько месяцев либо лет. Из 68 пациентов с двусторонним поражением легких 53 (77,9%) первым этапом была выполнена резекция наиболее пораженного легкого. 11 (16,2%) больным был выполнен второй этап - резекция противоположного легкого в сроках от нескольких месяцев до 8 лет.

Нами выполнено 4 (5,9%) одномоментных двусторонних резекций легких при кистозной гипоплазии. Операции производились через раздельные боковые торакотомии. Начинали со стороны наибольшего поражения, чтобы при непредвиденном удлинении операции ограничиться первым этапом. Все одномоментные двусторонние и сочетанные операции прошли без осложнений, послеоперационный период при адекватном обезболивании протекал так же, как при поэтапных операциях.

Ранние послеоперационные осложнения отмечены у 24 (9,7% оперированных) пациентов. Наиболее частыми осложнениями были внутриплевральные кровотечения (29,2% осложнений) и нагноение послеоперационной раны (37,5%). Отмечены единичные случаи послеоперационной пневмонии и остаточной сухой полости. Ранние послеоперационные осложнения возникали чаще всего комбинированных резекций легких (33,4%), экстирпаций бронхов (20,8%) и лобэктомий (20,8%), что совпадает с частотой их выполнения.

В отдаленном периоде в сроки от 1 года до 22 лет обследованы 147 (59,5%) оперированных пациентов. Хорошие результаты (практическое выздоровление) отмечены у 64,1% детей, что достоверно выше результатов хирургического лечения взрослых больных (P<0,05). Среди удовлетворительных и неудовлетворительных отдаленных результатов достоверных различий не установлено. Все неудовлетворительные результаты отмечены у больных с двусторонними поражениями легких и резидуальными кистами в оперированном легком.

Таким образом, для ранней диагностики кистозной гипоплазии необходимо комплексное обследование пациентов, активное применение таких высокоинформативных и неинвазивных методов исследования, как компьютерная томография.

Экстирпация бронхов при кистозной гипоплазии оказывает санирующий эффект, а в отключенных сегментах сохраняется воздушность и кровоток, следовательно, эти сегменты выполняют роль биологической пломбы и снижают риск возникновения легочной гипертензии.

Все одномоментные двусторонние и сочетанные операции при кистозной гипоплазии легких прошли без осложнений, послеоперационный период при адекватном обезболивании протекал так же, как при поэтапных операциях.

Обследование больных в отдаленном периоде показало, своевременная диагностика и раннее оперативное вмешательство снижает риск возникновения послеоперационных осложнений, улучшает показатели отдаленных результатов.

Литература

1. Платов И.И. Врожденные заболевания легких, как база для развития воспалительных и нагноительных заболеваний.// Республиканская научно-практическая конференция с международным участием “Нагноительные заболевания легких и плевры”, Самарканд, 1998. С. 56.

2. Бубнова Н.И. Врожденные пороки развития легких. В кн.: Ерохина В.В., Романова Л.К. (ред.) Клеточная биология легких в норме и при патологии. М.: Медицина, 2000. С.290-298.

3. Макаров А.В., Сокур П.П. Врожденные аномалии бронхолегочной системы (диагностика, хирургическое лечение).// Український пульмонологічний журнал. 2003, №2. С.72-74.

4. Харченко В.П., Глаголев Н.А. Рентгеновская компьютерная томография в диагностике заболеваний легких и средостения. Москва, Медика, 2005, - 120с.

5. Исаков Ю.Ф., Степанов Э.А., Гераскин В.И. Резекция бронхов, как метод хирургического лечения бронхоэктазий у детей.// Хирургия, 1975, №5. С.50-54.

Хирургическая тактика при сочетанном эхинококкозе легких и печени

Мусаев А.И., Хасанов Р.А.
Ошская областная объединенная клиническая больница г. Ош
Городская больница №1 г. Бишкек, Кыргызская Республика

Өкпе мен бауырдың қосарланған эхинококкозының хирургиялық тактикасы
Мұсаев А.И, Хасанов Р.А.
Тұжырым: Бұл жұмыста өкпе мен бауырдың қосарланған эхинококкозының хирургиялық емінде авторлар торакофренолапаротомиялық әдісті 38 науқаста қолданудың тиімділігін зерттеген.
Диагностикада иммунологиялық, рентгенологиялық, ультрадыбыстық және компьютерлік томография тексеру әдістері қолданылған.

Surgical tactics at combined hydraulic disease of lungs and hepatic
A.I. Musaev, R.A. Hasanov
Authors have studied the effectiveness of using the thoracophrenolaparotomy access in surgical treatment of combined forms of hydraulic disease of lungs and hepatic of 38 patients. The immunologic, roentgenologic, ultrasonic and computer-tomographic methods of investigation are used in the diagnostics.

В настоящее время эхинококкоз распространен почти повсеместно и старые представления о его эндемичности становятся весьма условными [1,3,13]. В литературе легочная локализация по частоте занимает второе место, уступая эхинококкозу печени, однако трудности диагностики, тяжесть осложнений делают это заболевание одной из сложных задач пульмонологии [4,10,11,12]. На частоту локализации кисты немаловажное значение имеет климатическое условие местности. По данным ряда отечественных авторов южный Кыргызстан от северного отличается более жарким и сухим климатом, что, безусловно, оказывает влияние на частоту основных локализаций паразита. В южных регионах эхинококкоз легких занимает 45,40%, тогда как печеночная локализация составляет около 39,75%. [1,5, 6,7]. Сочетанное поражение эхинококкозом легких и печени, по данным ряда авторов, составляет от 9,8 до 14,8 %. [8,12,14].

До настоящего времени многие вопросы хирургического лечения, выбора и последовательности оперативного вмешательства при сочетанных поражениях эхинококкоза легких и печени являются спорными. Так, большинство авторов считают, что показания к операции и их последовательность на легких или печени следует ставить строго дифференциально в зависимости от характера поражения, локализации эхинококковых кист, их количества, наличия осложнений и т. д. [2,4,5,7]. Ряд авторов, в связи с угрозой раннего развития различных осложнений рекомендуют начинать оперативное лечение с легочной локализации при сочетанном эхинококкозе легких и печени. [5,7,13].

Цель работы

Показать целесообразность применения комплексного исследования для выявления сочетанных форм эхинококкоза легких и печени и обосновать преимущество одномоментной эхинококкэктомии чресплевральным доступом при локализации эхинококковых кист в нижних отделах легких и печени.

Материал методы

Под нашим наблюдением находились 38 больных с сочетанным эхинококкозом легких и печени: 32 больных с неосложненной и 6 осложненной формами. Возраст колебался от 9 до 60 лет. Лиц мужского пола 18(47,4%), женского – 20(52,6%). Из 32(84,2%) больных неосложненной формой сочетанного эхинококкоза у 24(75%) кисты локализовались в правом легком и правой доле печени: в верхней доле легкого - 2, в средней доле - 3 и в нижней доле - 19. У 2(6,3%) больных кисты находились в нижней доле правого легкого и в левой доле печени, а в 3(9,3%) случаях кисты локализовались в нижней доле левого легкого и левой доли печени. У 1(3,13,%) больного сочетались эхинококковые кисты в верхних долях обеих легких и в VIII сегменте печени, у 2(6,3%) больных эхинококковые кисты располагались в нижней доле правого легкого, правой доле печени и в малом тазу. Осложненные формы эхинококкоза наблюдали у 6(15,8%). Из осложненных эхинококкозов у 3(50%) больных нагноилась и прорвалась в бронх эхинококковая киста правого легкого. У 1(16,7%) больного нагноившаяся эхинококковая киста правой доли печени прорвалась в плевральную полость. В 2(33,3%) случаях между эхинококковыми кистами нижней доли правого легкого и VII-VIII сегментов печени имелось сообщение через дефект в диафрагме с образованием цистобронхиального свища.

Для диагностики сочетанного эхинококкоза легких и печени использовали клинико-лабораторные, рентгенологические, ультразвуковое и компьютерно-томографическое методы исследования. Такой комплексный подход позволял не только установить диагноз, но и выбрать рациональную тактику лечения.

Результаты и их обсуждения

Из 38 больных 27(71,1%) поступили в стационар с установленным диагнозом. У 11(28,9%) больных сочетанный эхинококкоз обнаружен в стационаре. Из них у 8 больных с диагнозом эхинококкоз легкого на УЗИ обнаружены эхинококковые кисты в печени, у 3 больных с эхинококкозом печени при рентгенологическом исследовании установлена локализация кисты в легких. При диагностике сочетанного эхинококкоза легкого и печени в догоспитальном этапе следовали следующую тактику. При первичном осмотре и подозрении на эхинококкоз легкого и печени производим полипозиционную

обзорную рентгеноскопию и рентгенографию грудной клетки. При этом у 16 больных рентгенологически установлено кистозное образование в легком. У 7 из них выявлены также высокое стояние правого купола диафрагмы и его деформации. Затем выполняли УЗИ печени, позволяющее достоверно установить наличие и структуру поражения, локализацию патологического очага относительно доли, сегмента и поверхности печени. В 2 случаях, когда на рентгенограмме имелась инфильтрация в нижней доле правого легкого с помощью компьютерной томографии установлен сочетанный эхинококкоз в легком и в правой доле печени с наличием цисто-бронхиального сообщения. В зависимости от локализации и характера поражения, определяющих различную хирургическую тактику, различаем следующие варианты сочетанного эхинококкоза печени и легкого: 1) неосложненный эхинококкоз правого легкого и печени (26 больных); 2) неосложненный эхинококкоз левого легкого и печени (3 больных); 3) осложненный эхинококкоз правого легкого и печени (6 больных); 4) двусторонний эхинококкоз легких с поражением печени (1 больной); 5) эхинококкоз легкого и печени в сочетании с другими органами (2 больных). При одновременном поражении неосложненным эхинококкозом правого легкого и печени клиническая картина заболевания у больных этой группы была стертой, проявлялась тупыми болями в правой половине грудной клетки (9), в правом подреберье (10), сухим кашлем (5), общей слабостью (6) и снижением аппетита (2). У всех больных наличие сочетанного поражения эхинококкозом легкого и печени было установлено до операции. Мы считаем, что при одномоментном поражении эхинококком печени и правого легкого, когда отсутствуют гнойные осложнения в грудной полости, оптимальной операцией является одномоментная эхинококкэктомия из печени и легкого. Наилучший доступ, позволяющий одновременно выполнить адекватную операцию на печени и правом легком - торакофренолапаротомия справа по седьмому — восьмому межреберью. У 15 из 26 больных с сочетанным поражением правого легкого и печени при операции использован указанный доступ. Всем больным удалось одновременно выполнить эхинококкэктомию из печени и легкого, а также осуществить полноценную интраоперационную ревизию грудной и брюшной полости. При этом в легком у 2 больных произведена идеальная эхинококкэктомия, у 19 – эхинококкэктомия с капитонажем полости фиброзной капсул, у 3 — инвагинацией фиброзной капсулы и у 2 больных произведена резекция выступающей части фиброзной капсулы по А.А. Вишневскому. У 11 из 26 больных с сочетанным поражением правого легкого и диафрагмальной поверхности печени использован торакотомный доступ при этом после завершения эхинококкэктомии из легкого чресплеврально производится диафрагмотомия, обнажается верхняя поверхность правой доли печени и выполняется эхинококкэктомия из печени. Одновременное поражение левого легкого и печени наблюдалось у 3 больных. У 2 больных эхинококковые кисты располагались в нижней доле левого легкого и в левой доле печени, у 1 – в нижней доле левого легкого и на диафрагмальной поверхности правой доли печени. У 2 больных с сочетанным поражением нижней доли левого легкого и левой доли печени выполнена одномоментная закрытая эхинококкэктомия из легкого и печени с использованием левосторонней торакофренолапаротомии. У 1 больного с сочетанным эхинококкозом нижней доли левого легкого и правой доли печени выполнена двухэтапная операция. Сначала удалена эхинококковая киста из левого легкого и через 2 месяца произведена эхинококкэктомия из печени. У 3 больных с прорывом эхинококковой кисты в бронх эхинококкэктомия из легкого и печени также произведена одномоментно. В одном случае, когда прорвалась нагноившаяся эхинококковая киста VII сегмента печени в плевральную полость с образованием эмпиемы плевры, сначала дренирована и санирована плевральная полость. После улучшения состояния больного и очищения плевральной полости произведена торакофренотомия, удалена киста из печени полузакрытым способом, а затем из средней доли правого легкого.

У 2 больных были нагноившиеся и сообщающиеся эхинококкозы нижней доли правого легкого и VII-VIII сегментов печени через дефект диафрагмы с формированием цисто-бронхиального свища. У этих больных клиническая картина характеризовалась высокой температурой, общей интоксикацией, кашлем с обильным выделением мокроты с примесью гноя и желчи с обрывками элементов паразита. Оба больных оперированы из торакофренолапаратомного доступа и осуществлено одномоментное вмешательство на легком и печени. В зависимости от объема поражения нижней доли правого легкого произведена клиновидная резекция у 1 больного и нижняя лобэктомия у другого больного с последующей эхинококкэктомией из печени с капитонажом и дренированием полости фиброзной капсулы. У больного с двусторонним поражением верхних долей легких и печени операция эхинококкэктомия произведена двухэтапно. Сначала удалена торакофренотомным доступом эхинококковые кисты из верхней доли правого легкого и правой доли печени, а вторым этапом удалена киста из верхней доли левого легкого. Второй этап операции произведен не выписывая больного из стационара через две недели после первой операции. В 2 случаях, когда имелись эхинококковые кисты в нижней доле правого легкого, в правой доле печени и в малом тазу торакофренолапаратомным доступом одномоментно удалены все кисты. В послеоперационном периоде у одного больного наблюдалось нагноение остаточной фиброзной полости в печени после полузакрытой эхинококкэктомии, у 2 пневмония, у 1 больного плеврит. Все случаи послеоперационных осложнений были излечены консервативно.

Наш опыт хирургического лечения сочетанного эхинококкоза легких и печени подтверждает необходимость строгого дифференциального определения показаний к операциям. Мы считаем, что при сочетанном поражении эхинококкозом легких и печени с образованием желчно-бронхиального свища длительное консервативное лечение, направленное на санацию бронхиального дерева и снижение интоксикации, чревато опасностью еще большего поражения легочной ткани за счет забрасывания в бронхиальное дерево желчи и гнойного содержимого кисты. В то же время неотложная операция в этих случаях представляется рискованной. Поэтому уточнение диагноза должно сочетаться с кратковременной, но интенсивной предоперационной подготовкой. После одномоментной резекции легкого и эхинококкэктомии из печени умер один больной вследствие развития бронхиального свища, эмпиемы плевры и печеночной недостаточности.

Таким образом, все больные эхинококкозом легкого должны подвергать УЗИ печени и органов брюшной полости, в осложненных случаях компьютерной томог-

рафии для выявления сочетанного поражения.

При сочетанном эхинококкозе правого легкого и печени следует выполнять одномоментную эхинококкэктомию. Оптимальным доступом является торакофренолапаротомия, дающая возможность одновременно выполнить адекватную операцию в грудной и брюшной полостях.

При обширном поражении легкого и относительно удовлетворительном состоянии больного допустимо одномоментное вмешательство: резекция легкого и эхинококкэктомия из печени.

Литература

1. Акматов Б.А. Эхинококкоз.- Бишкек: Кыргызполиграфкомбинат, 1994.с.158 Арипов У.А., Арипова Н.У., Назыров Ф.Н.Эхинококкоз – важнейшая медико-социальная проблема в хирургии //Хирургия рубежа XX и XXI века: Материалы III конгресса хирургов Кыргызской Республики.- Бишкек, 2000.- С. 218-222.

3.Артомошин А.С., Ходакова В.И. Возможности влияния изменения клинических показателей на распространение и интенсивность очагов некоторых гельминтов человека //Медицинская паразитология и паразитарные болезни.- 2000.- С. 54-58.

4.Ахтамов Ж.А, Карабаев Х.К., Хайдаров Г.А. Опыт хирургического лечения при сочетанном эхинококкозе легких и печени //Анналы хирургической гепатологии.- 2005. Т. 10, №2.- С. 100-101.

5.Ахунбаева Н.И. Эхинококкоз легких в Киргизии и его хирургическое лечение: Автореф. дисс…. д-ра мед. наук, 14.00.27.- М., 1972.- 32с.

6.Бебезов Х.С., Казакбаев А.Т., Ашиналиев А.А. Сочетанный эхинококкоз легких и печени. Хирургическая тактика и лечение //Развитие хирургии в Кыргызстане /Сб. научн. тр.- Бишкек, 1998.- С. 31-33.

7.Белеков Ж.О. Диагностика и хирургическая тактика при сочетанных, осложненных и рецидивных формах эхинококкоза: Автореф. дисс….д-ра мед. наук 14.00.27.- Алматы, 1997.- 31 с.

8. Джумаев Г.Д., Дусбаев А.Д., Базаров И.Ф. Опыт лечения сочетаний эхинококкоза легких, печени, осложненного бронхиальными свищами //Анналы хирургической гепатологии.- 2005.- Т. 10, №2.- С. 108-109.

9.Киденко Г.Д., Парфенов Г.И. Хирургическое лечение сочетанного эхинококкоза печени, селезенки и легкого //Воен.-мед. журн.- 1999.- №5.с. 76-78.

10.Комеков Н.Х. Диагностика и хирургическое лечение сочетанного эхинококкоза печени и легких: Автореф. дисс. д-ра мед. наук, 14.00.43, 14.00.27.- МПб., 1996. 24с.

11.Кулакеев О.К. Хирургическая тактика при сочетанном эхинококкозе легких и печени //Анналы хирургической гепатологии. 2005.- Т. 10, №2. – С. 114-115.

12.Рыскулова А.А. Диагностика и лечение множественных и сочетанных форм эхинококкоза: Автореф. дисс…. канд. мед. наук, 14.00.27.- Бишкек, 1995.- 25 с.

Использование интракорпоральной назогастральной магнитоинфракрасной лазерной терапии в сочетании с антиоксидантом в коррекции эндотоксикоза при остром панкреатите

Мамедов А.С.,Мамедов М.М.
Научный центр хирургии им.М.А. Топчибашева

В Научном центре хирургии им.М.А. Топчибашева, на лечении находились 90 больных с различными формами острого панкреатита, в возрасте от 32 до 68 лет, из них 60 женщин и 30 мужчин, которые были разделены на две группы: I- В контрольной группе 30 больным, проводилась стандартная, традиционная терапия,II-В основной группе, больные были подразделены на три подгруппы(А.Б.С.): В первой основной подгруппе А- 10 больных, которым была выполнена традиционная терапия + внутримышечное введение мексидола; во второй основной подргуппе Б-20-больным была выполнена традиционная терапия + интракорпоральной назогастральной МИЛ терапии в проекции поджелудочной железы;в третьей основной подгруппе С-30 больным была выполнена традиционная терапия + сочетание мексидола + интракорпоральная назогастральная МИЛ терапия поджелудочной железы, аппаратом «Мильта-Ф» мощностью на выходе световода 20 мВт в течении 6-7 дней один раз в сутки с экспозицией 14-16 минут в сочетании с антиоксидантом мексидолом. Интракорпоральная назогастральная МИЛ терапия обеспечивает увеличение количества SH-групп, играющих важную роль в нейтрализации К« липидного радикала, КООН (гидроперекиси липида) и К.ОО (радикала перекиси), т.е. в ингибиторов "агрессивных" радикалов ПОЛ. Этим обеспечивается антиоксидантный эффект интракорпоральной назогастральной МИЛ терапии. Что касается мексидола, то его влияния обеспечивает быструю "инактивацию" самих продуктов распада и метаболитов липидов - МД и КБ, а также быструю нормализацию СМ, влияющих на синглетный кислород (один из сильнейших вещест повреждающих клетку). Быстрая нормализация СМ свидетельствует о своевременной нейтрализации O_2.

Актуальность проблемы

Заболеваемость острым панкреатитом из года в год неуклонно растет и занимает третье место среди острых заболеваний органов брюшной полости, составляя 5-10%(1,2,3,4,6,7). Диагностика и лечение острого панкреатита на протяжении нескольких десятилетий остается одной из актуальных проблем в абдоминальной хирургии. Летальность при деструктивных формах достигает 50% и до настоящего времени прогнозировать течение и исход заболевания невозможно из-за неясности патогенеза заболевания (1,2,3,5,7). Возникающие при остром панкреатите эндогенная интоксикация и окислительный стресс, часто прогрессирующие даже после операции, заставляет хирургов искать новые возможности предупреждения этих тяжелых последствий. Вследствие этого актуальным является поиск новых методов лечения больных с острым панкреатитом, в том числе малоинвазивных вмешательств (1,4,7), одним из которых являются лазеры.

Проблема использования низкоинтенсивных лазеров в лечении острого панкреатита в настоящее время актуальна. Появились работы об эффективности одновременного применения низкоэнергетического лазерного излучения и постоянного магнитного поля в эксперименте и клинике, в которых авторами (6,7,8,9,10) было доказано, что биостимулирующее действие лазерного излучения и магнитного поля более активно выражено при одновременном воздействии на биологический объект, чем при раздельном использовании указанных физических факторов. Снижение общей интоксикации на фоне магнито-лазерной терапии, улучшение органной и периферической гемоперфузии и быстрое купирование клинических проявлений заболевания доказывают эффективность применяемой схемы МИЛ терапии путем воздействия на патогенетические звенья острого панкреатита.

Всё вышеизложенное послужило основанием для проведения научно-клинического исследования с применением интракорпоральной назогастральной МИЛ терапии в сочетании с современными антиоксидантами в комплексном лечении острого панкреатита путем регуляции в организме синдрома эндогенной интоксикации, который имеет немаловажное значение в патогенезе острого панкреатита (ОП).

Целью исследования

явилось использование интракорпоральной назогастральной, магнито-лазерной терапии в сочетании с антиоксидантом мексидолом в комплексном лечение больных острым панкреатитом.

Материалы и методы исследования

В Научном центре хирургии им. М.А. Топчибашева на лечении находились 90 больных с различными формами острого панкреатита, в возрасте от 32 до 68 лет, из них 60 женщин и 30 мужчин, которые были разделены на две группы:

I - В контрольной группе 30 больным, проводилась стандартная, традиционная терапия;

II - В основной группе, больные были подразделены на три подгруппы(А.Б.С.):

В первой основной подгруппе А - 10 больных, которым была выполнена традиционная терапия + внутримышечное введение мексидола;

во второй основной подргуппе Б - 20 больным была выполнена традиционная терапия + интракорпоральная назогастральная МИЛ терапия в проекции поджелудочной железы;

в третьей основной подгруппе С - 30 больным была выполнена традиционная терапия + сочетание мексидола + интракорпоральная назогастральная МИЛ терапия поджелудочной железы аппаратом «Мильта-Ф» мощностью на выходе световода 20 мВт в течении 6-7 дней один раз в сутки с экспозицией 14-16 минут в сочетании с антиоксидантом мексидолом.

Методика интракорпоральной назогастральной МИЛ терапии выполняется следующим образом: световод подключается к аппарату МИЛТА, который является источником и регулятором параметров инфракрасного лазерного излучения.

Магнитный индуктор подключается к аппарату АБА, являющимся устройством, регулирующим параметры генерации индуктора и источником питания.

Силиконовая трубка стерилизуется и устанавливается в антральном отделе по большой кривизне желудка, излучающим торцом. Во время сеанса МИЛ-терапии световод подключается к аппарату МИЛТА, а коннектор магнитного индуктора – к аппарату АБА. На аппаратах выставляются параметры соответствующих излучений. При интракорпоральной назогастральной МИЛ-терапии происходит облучение непосредственно поджелудочной железы, что исключает потерю энергии через слои брюшной стенки. Также большая эффективность этого метода по сравнению с чрескожной МИЛ-терапией обусловлена применением пульсирующего магнитного поля, генерируемого магнитным индуктором. После окончания курса интракорпоральной назогастральной МИЛ-терапии, силиконовая трубка с магнитным индуктором и лазерным световодом удаляется из желудка.

Эффективность комплексного лечения, включающего интракорпоральной назогастральной МИЛ терапии в сочетании с антиоксидантом-мексидолом, оценивали по общему состоянию больных, клиническому течению заболевания и по лабораторным данным. Всем пациентам определяли показатели активности процессов перекисного окисления липидов(ПОЛ), малонового диальдегида, карбонилов, определяли антиоксидантную активность - SH - групп, средних молекул.

Лабораторный контроль пациентов с острым панкреатитом проводился в трех направлениях:

1- клинический анализ крови с акцентом на уровень лейкоцитов и СОЭ;

2 - биохимический анализ крови с определением амилазы крови;

3 - определение эндогенной интоксикации и степени интенсификации ПОЛ по основным маркерам: концентрации SH-групп, средних молекул, малонового диальдегида, карбонилов в крови.

Наиболее интересным аспектом было наблюдение за показателями ПОЛ. Детальный анализ каждого показателя выявил, что на 1 сутки у наших больных отмечалось снижение уровня SH - групп в среднем до

Рисунок- 1. Аппарат АБА и силиконовая трубка с вмонтированным магнитным индуктором

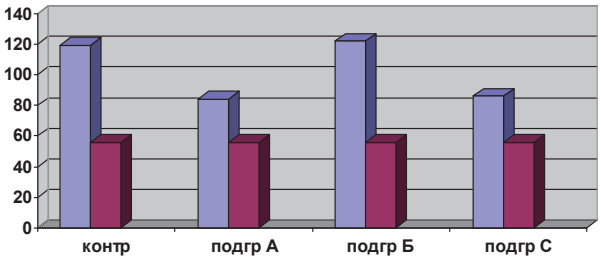

Рис 2. Диаграмма показатель амилазы на 3 сутки

0,33 (при норме 0,37±0,08 - p<0,01), повышение уровня СМ до 0,65 (при норме 0,4 - p<0,05); МДА в 1,6 раз (2,2 - p<0,01) и карбонилов в 1,3 раза (0,9 - p<0,04).

Динамическое наблюдение на 3, 7 сутки показало, что концентрация SH-групп на 3 сутки нарастало у всех пациентов: в контрольной группе-103%, во основной подгруппе А - 132%, в основной подгруппе Б - 140%, в основной подгруппе С - 157%.

На первые сутки наблюдения у пациентов всех групп отмечались повышения уровня СОЭ в среднем 28,4±3,2 и лейкоцитов до 12,8±1,3. Динамические наблюдения позволили обнаружить нормализацию этого показателя в контрольной группе и подгруппах, но в разные сроки, а именно у пациентов контрольной группы в среднем на 11,8±0,6 сутки (кроме двух больных, развивших панкреонекроз, у которых эти показатели повысились в основной подгруппе А - на 9,2±1,2 сутки, в подгруппе Б - 9,4±1,6 и в подгруппе С - 6,2±0,9, т.е. у пациентов, получавших комплексную терапию по сравнению с больными традиционной терапией на 5,6 суток раньше.

Наблюдение за показателями биохимического анализа крови также позволили оценить эффективность разного медикаментозного подхода.

Исходные показатели, на первые сутки, были у всех пациентов повышены (кроме показателя общего белка, который колебался в нормативных пределах). Выявлялись повышение билирубина в среднем в 2,5 раза, ферментов (АсАТ в 2-3 раза, АлАТ в 3-3,5 раза), амилазы крови в среднем до 3 раз, мочевины креатинина в (1,2 -1,3 раза), глюкозы в 1,1-1,3 раза.

На 3 сутки наблюдались следующие изменения биохимических констант в группах (см. таблицу № 1). Показатель общего билирубина составляли в контрольной группе -36,1±1,9 (p< 0,01 по сравнению с нормой), в основной подгруппе А-31,3±2,6(p<0,01), в подгруппе Б – 39,1±0,9 (p< 0,05) и в подгруппе С -

21,4+1,7 (p<0,002).

Трансферазы сохранялись увеличенными в среднем в 2 -2,5 раза в контрольной группе, 2,1 и 1,2 раза в основной подгруппе А, в подгруппе Б -в 2 раза (АлАТ - нормализовывалось), в подгруппе С -1,4 раза АсАТ и нормальное количество АлАТ.

Снизились в среднем до 112+3,8 (p< 0,05) показатель амилазы крови, в подгруппе А - 82,4 +4,7 (p<0,03), в подгруппе Б - 118,2 ±8,1 (p<0,01) и в подгруппе С- 86±7,8 (p<0,01), т.е. уровень амилазы крови сохранялся увеличенным к норме по группе и подгруппах в 2 раза; 1,5 раза; 2 раза и 1,5 раза. Показатель глюкозы мочевины и креатинина у пациентов в основной подгруппе А, Б, С нормализовался к 3 суткам, что же касается контрольной группы, здесь показатели были пограничными по верхней границе.

Таблица 1. Динамика данных биохимического анализа крови на 3 сутки наблюдения

Показатели	Контр. группа (n =30)	Основная подгруп. А (n =10)	Основная подгруп. Б (n =20)	Основная подгруп. С (n =30)
Общий белок	76,7+0,9	72+6,3*	71,2+5,8*	76,8+3,1
Общий билирубин	36,1+1,9	31,3 ±2,6	39,1+0,9	21,4+1,7*
АсАТ	76,6+1,4	74,3±5,2	69,2±6,4*	48,7±3,9*
АлАТ	84,2+4,3	41,6±1,6*	28,1±7,9**	30,1±4,2*
Креатинин	121+1,6	108±7,3	100±2,3*	101±7,3*
Мочевина	6,9±0,8	6,3±2,3	6,6±2,1	5,4+1,9*
Амилаза	112±3,8	82,4+4,7	118,2+8,1	86+7,8*
Глюкоза	5,9+2,1	5,7±1,1	5,7±0,8	4,8±0,9

**p<0,01; *p<0,05 (между контрольной группой иосновными подгруппами А,Б,С.

Таблица №2. Динамика данных биохимического анализа крови на 7 сутки наблюдения

Показатели	контр. группа (n =30)	Основн. подгруп. А (n =10)	Основн. подгруп. Б (n =20)	Основн. подгруп. С (n =30)
Общий белок	82,4±0,4	76+2,4	64,1+3,1	76,1+2,4
Общий билирубин	21,0+0,9	18,1 ±1,4	19,1+3,6	12,5+3,1*
АсАТ	74,3+2,6	38,1+2,9*	34,3+8,4*	28,4±5, I *
АлАТ	66,4+2,1	31,4+1,8*	32,2+6,4*	26,4+6,3*
Креатинин	106+2,1	89,1+2,1*	92,6±5,6	92,8±2,3
Мочевина	6,2±0,8	5,3±1,8	5,4±1,2	4,3±1,1*
Амилаза	73,6±4,8	58,1±1,1*	64,1+3,9*	46,2+4,8*
Глюкоза	5,3±0,3	4,6±1,3	4,9+0,9	4,0±1,0*

** p< 0,01 * p<0,05 ((между контрольной группой и основными подгруппами А,Б,С.

На 7 сутки отмечалась практически полная нормализация показателей (см. таблицу №2): у пациентов основной подгруппы А (за исключением показателя АСАТ), основной подгруппы Б и С. У больных, получавших традиционную терапию сохранялось достоверное повышение уровня трансфераз - АсАТ до_ 74,3±2,6 (** по сравнению с нормой), АлАТ до 66,4+2,1*, (которое сохранялось и на 14 сутки - АсАТ в среднем до 38,4±2,6 и АлАт - до 40,1±0,4) , а также амилазы - 73,6±4,8 (см. диаграмму №) и билирубина - 21,0 ±0,9 (p>0,5).

Таким образом, у пациентов основной группы нормализация биохимических показателей достигалась в среднем на 5,1+0,8 сутки, а у пациентов, получавших общепринятую традиционную терапию позже 14 суток. Что касается сравнительного анализа между подгрупп А, Б, то наши наблюдения выявили, что при использовании мексидола позволяла раньше нормализовать показатели амилазы и билирубина, а при лазеротерапии - показатели трансфераз крови.

Естественно, что наиболее интересным аспектом было наблюдение за показателями эндогенной интоксикации и ПОЛ. Детальный анализ каждого показателя выявил, что на 1 сутки у наших больных отмечалось снижение уровня SH - групп в среднем до 0,33 (при норме 0,37±0,08 - p<0,01), повышение уровня СМ до 0,65 (при норме 0,4 - p<0,05); МД в 1,6 раз (2,2 - p<0,01) и карбонилов в 1,3 раза (0,9 - p<0,04).

Динамическое наблюдение на 3, 7, сутки показано в таблицах, что концентрация SH - групп на 3 сутки нарастало у всех пациентов. У пациентов контрольной группы процентный показатель к норме составлял 103% в основной подгруппе А- 132%, во основной подгруппе Б- 140% - в подгруппе С- 157%.

Таблица №3. Динамика показателей эндогенной интоксикации на 3 сутки

Показатели	контроль. группа	Основн. подгруп. А	Основн. подгруп. Б	Основн. подгр. С
SH- группа	0,38±10,03 103%	0,49±0,03* 132%	0,52±0,09* 140%	**0,58±0,1**** 157%
Средние молекулы	0,53±0,01 133%	0,4±0,06* 101%	0,44±0,06* 110%	0,34±0,02* 85%
Малоновый диальдегид	1,8±0,07 127%	1,6±0,1* 110%	1,82±0,18 125%	1,44±0,12 99%
Карбонилы	0,83±0,12 118%	0,71±0,06* 101%	0,85±0,07 121%	0,7±0,07* 100%

(** p<0,01 * p<0,05 по сравнению с первоначальным показателем)

Концентрация СМ на 3. сутки в среднем в контрольной группе составляло к норме 133%, во основной подгруппе А - практически соответствовало норме (101%), в подгруппе Б - 110% от нормы и в подгруппе С - 85% от нормы, а на 7 сутки соответственно - 105%, 80%, 90% и 75%. На 14 сутки - у всех пациентов отмечалось нормальное количество СМ .

Таблица №4. Динамика показателей эндогенной интоксикации на 7 сутки

Показатели	контр. группа n- 30	Основн. подгруппа А n-10	Основн. подгруппа Б n-20	Основн. подгруппа С n-30
SH- группа	0,32±0,07	0,4±0,09	0,41 ±0,07*	0,39±0,03*
Средние молекулы	0,42±0,06	0,32+0,02*	0,36±0,3*	0,3±0,01**
Малоновый диальдегид	1,61±0,14	1,4±0,12*	1,5±0,1	1,32±0,08*
Карбонилы	0,76±0,03	0,67+0,08*	0,72±0,08*	0,64+0,1*

(** p<0,01 * p<0,05 по сравнению с первоначальным показателем)

Малоновый диальдегид и карбонилы, как важнейшие маркеры интенсификации ПОЛ на 3 сутки были значительно повышены. В контрольной группе группе уровень концентрации МД и КБ в крови составили 1,8±0,07

(при норме 1,45±0,2, p<0,01) и 0,83±0,12 (при норме 0,7±0,1, p<0,05), во основной подгруппе А - 1,6±0,1 (p<0,02) и 0,71±0,06 (p<0,05), в подгруппе Б – 1,82± 0,18 и 0,85±0,07 (p<0,05) и в подгруппе С - 1,44±0,12 и 0,7±0,07 (p<0,03 и p<0,07 при сравнении с нормой). т.е. на 3 сутки, отмечалось достоверная нормализация показателей МД в основной подгруппе С и тенденция к нормализации карбонилов в подгруппе А и Б.

К 7 суткам у пациентов основной подгруппе А и подгруппе С концентрация МД и КБ соответствовали допустимым значениям нормы, а в контрольной группе в основной подгруппе Б (диаграмма №).

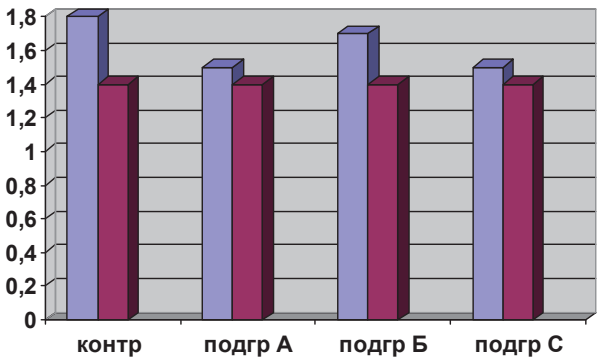

Рис - 4. Диаграмма. Показатели МДА на 7 сутки

Выводы

Таким образом, можно сделать заключение, что на основании вышеизложенных данных лабораторного, клинического и инструментального наблюдения пациентов с острым панкреатитом можно констатировать, что по сравнению с пациентами, получавшими традиционную терапию, у больных основной группы коррекция нарушений клинического анализа крови (лейкоциты и СОЭ) наступало среднем на 5,6 суток раньше, восстановление нарушений биохимических констант крови наступало на 7,3 сутки быстрее и показатели эндогенной интоксикации снижались на 8,3 сутки раньше. Купирование клинических проявлений в основной группе достигалось на 7,1 суток быстрее, чем в контрольной группе.

Интракорпоральная назогастральная МИЛ терапия обеспечивает увеличение количества SH-групп, играющих важную роль в нейтрализации К липидного радикала, КООН (гидроперекиси липида) и К.ОО (радикала перекиси), т.е. в ингибиторов “агрессивных” радикалов ПОЛ. Этим обеспечивается антиоксидантный эффект интракорпоральной назогастральной МИЛ терапии. Что касается мексидола, то его влияния обеспечивает быструю “инактивацию” самих продуктов распада и метаболитов липидов - МД и КБ, а также быструю нормализацию СМ, влияющих на синглетный кислород (один из сильнейших веществ повреждающих клетку). Быстрая нормализация СМ свидетельствует о своевременной нейтрализации O_2.

Литература

1.Ю.С.Винник, Д.В.Черданцев, А.А.Вахрунин, О.В.Первова, В.А.Грушкин « Влияние низкоинтенсивого лазерного излучения на микроциркуляцию и систему антиперекисной защиты при экспериментальном панкреатите.- Сб.статей «Методология флоуметрии».- М., 1999.- С.69-79

2.Данилов М.В., Федоров В.Д. Хирургия поджелудочной железы. - 1995. - с. 3 -60.

3. Зеленин В. А. Применение внутривенного лазерного облучения крови в лечении больных с хроническим панкреатитом « Ижевская медицинская академия. - автореф. дисс... канд. мед. наук. - 1995. - с. 16

4.Зеленин В.А., Каримова Ю.Т., Баженов А.Н. К вопросу исследования функционального состояния поджелудочной у больных хроническим панкреатитом и изменений его в процессе лазеротерапии « Современные тенденции развития гатроэнтерологии. - Ижевск. - 1995. - с. 73 -74.

5. Гейниц А.В., Тогонидзе Н.А., Максименков А.В. Применение низкоинтенсивного лазерного излучения в комплексной терапии механической желтухи доброкачественного генеза» Лазерная медицина. – 2001. - Т5. - №4. - С.42-47

6.Алиев И.М. Магнито-лазерная терапия в комплексном лечении и профилактики печеночной недостаточности при механической желтухе: Автореф. дисс…. канд.мед.наук.- М., 1989. – 26 с.

7.Майоров Ю.А. Определение уровня перекисного окисления липидов и антиоксидантной активности в оценке эндогенной интоксикации при остром панкреонекрозе «Нижнегородской медицинский журнал. - 1998. - № 1 . - с. 83-88.

8. Гейниц А.В., Мамедов А.А., Мамедов М.М. Применение переменного магнито-инфракрасного лазерного излучения в профилактике и лечении печеночной недостаточности при механической желтухе-«Журнал «Анналы хирургии».,Москва, 2004г.,№ 4,-С 45-48.

9.Мамедов А.А., Мамедов М.М. Магнито-Иклазерное излучение. Реальность и перспективы»бзор литературы/ Журнал «Здоровье» « № 5,С26-31

10.Мамедов А.А., Мамедов М.М. Магнито-Иклазерное излучение. Реальность и перспективы»бзор литературы»Журнал «Здоровье» 2005,№ 5,С26-31

11.Брискин В.С., Иванов А.Е., Эктов П.В. и др. Влияние эндоскопических и малоинвазивных технологий на улучшение результатов лечения больных желчекаменной болезнью»Эндоскопическая хирургия. – 2000. - №2. - С.11-12

12.Максименков А.В., Тогонидзе Н.А., Азизов Ю.М.» Показатели эндогенной интоксикации и окислительного стресса в определении степени тяжести и тактики ведения у больных механической желтухой обусловленной холедохолитиазом «Материалы 10 юбилейной международной конференции хирургов-гепатологов России и стран СНГ, г. Москва, Журнал Анналы хирургической гепатологии, 2003 г., т.8, № 2, С.317-318

Использование лапароскопической техники с лифтинговым вспоможением больным острым холециститом пожилого и старческого возраста с сопутствующими заболеваниями

Керимов В.Н.
Городская клиническая больница № 2 г. Казань, РФ
Центральная клиническая больница №1 Баку, Азербайджан

При использовании лапароскопической техники при пониженном ВБД с лифтинговым вспоможением больным с острым холециститом пожилого и старческого возраста с сопутствующими заболеваниями нами было доказано, что показатели минутного объема сердца (МОС) в группе больных, оперированных традиционным лапароскопическим способом (3,98±0,11), превышали таковые у пациентов, у которых использована лифтинговая методика (2,90±0,08 л/мин и 2,94±0,08), аналогичные соотношения сохранились и в показателях сердечный индекс(СИ). Наложение карбоксиперитонеума с ВБД-3-6м рт.ст. не оказывает существенного влияния на гемодинамику пациентов

Часто повторяющиеся слова: лапароскопическая холецистэктомия, карбоперитонеум, внутрибрюшное давление, лифтинговая методика

Актуальность проблемы

Вопросы показаний и противопоказаний к применению лапароскопической холецистэктомии (ЛХЭ) у больных пожилого и старческого возраста с сопутствующими заболеваниями и сроки выполнения операций при остром холецистите в настоящее время остаются дискутабельными и зависят, по мнению многих авторов, от опыта хирурга при проведении данной операции (1,2,3,4,)

К факторам риска развития ишемических расстройств и других осложнений некоторые авторы (1,5,6,7,9,10) относят: возраст старше 60 лет; продолжительность операции более 2 часов; сосудистая патология (инсульт, инфаркт миокарда, гипертензия и др.) в анамнезе; злокачественные опухоли; повышенная свертываемость крови.

Для этой группы больных единичные авторы (3,7,9) рекомендуют использовать периодическую декомпрессию брюшной полости по ходу операции; поддерживать внутрибрюшное давление (ВБД) на минимальном уровне; предотвращать гиперкапнию путем гипервентиляции. Одним из способов предотвращения ишемических и других осложнений, связанных с напряженным пневмоперитонеумом является развитие техники безгазовых и малогазовых лапароскопических операций(6,7,8,9,11).

Внедрение видеоэндоскопической технологии позволило улучшить

результаты хирургического лечения многих заболеваний, в том числе желчекаменную болезнь (ЖКБ)(1,5,8,9,11).

Вместе с тем, выявленные вредные побочные эффекты карбоксиперитонеума (КП), обязательного условия проведения лапароскопической операции, усложнили проблему лечения больных желчекаменной болезнью (ЖКБ), особенно у лиц пожилого и старческого возраста, поэтому настоящее исследование является еще одной попыткой решения данной проблемы страдающих сопутствующими заболеваниями.

Всё вышеизложенное послужило основанием для проведения научно-клинического исследования с применением лапароскопических операций при пониженном ВБД с лифтинговым вспоможением.

Целью нашего исследования

является оптимизация лапароскопической техники при пониженном ВБД с лифтинговым вспоможением больным с острым холециститом пожилого и старческого возраста с сопутствующими заболеваниями

Материалы и методы исследования

Все 107 пациентов, составившие материал настоящей работы, были выделены в две соответствующие группы: I, контрольная группа, представлена 43 пациентами в возрасте от 61-75 лет, которым была проведена стандартная, традиционная предоперационная подготовка и выполнена традиционная лапароскопическая холецистэктомия.

II, основная группа. Здесь больные были разделены на две подгруппы.

В первой основной подгруппе А состояло 54 больных, которым была выполнена лапароскопическая холецистэктомия с лифтингом передней брюшной стенки, а во второй подргуппе В, 10 больным произведена безгазовая лапароскопическая холецистэктомия.

Все пациенты были обследованы по стандартной схеме: клинический осмотр, инструментальные исследования (R-скопия грудной клетки, ультразвуковая диагностика органов брюшной полости, электрокардиография, функция внешнего дыхания), лабораторные исследования (общий анализ крови и мочи, биохимический анализ крови: уровень билирубина, АлАТ, АсАТ, глюкоза, общий белок).

Данное исследование выполнено на материале клинического исследования и лечения 107 пациентов в возрасте 61-75 лет, страдающих ЖКБ и оперированных в клинике с 2003-06 г. Все пациенты проходили дооперационное обследование и были оперированы лапароскопическим способом. Исследуемая группа пациентов оказалась весьма неоднородной по длительности заболевания (таблица1).

Таблица 1. Длительность анамнеза

Бессимптомное камненосительство	до 1 года	От 1 до 3 лет	от 3 до 5 лет	5 лет и бол.	Всего
	16	23	29	27	107

С длительностью анамнеза была непосредственно связана и клиническая картина заболевания. Так, у 13 (48,1%) из 27 пациентов, страдающих ЖКБ в течение 5 лет и более, в прошлом имели место проявления механической желтухи, а у 14 (51,8%) - острого панкреатита. В группе больных, имевших анамнез заболевания от 3 до 5 лет, эпизоды механической желтухи отмечались у 14 (48,2%) пациентов, а явления панкреатита - у 12 (44,9%) И, наконец, у пациентов с анамнезом заболевания менее 3-х лет явлений механической желтухи не было, в то время как клинические симптомы панкреатита имелись у 5 (21,5%) человек.

До момента поступления в клинику 21 (19,6%) уже лечились по поводу ЖКБ консервативными методами в стационарах, но по различным причинам не были оперированы. Одной из основных причин отказа от операции в других стационарах было наличие у больных сопутствующих заболеваний. При проведенном в клинике комплексном обследовании, сопутствующие заболевания диагностированы у 92 пациентов. Чаще всего регистрировались атеросклероз, гипертоническая болезнь, ишемическая болезнь сердца. Трудности лечения этих пациентов заключались также в том, у подавляющего большинства больных 72 (66,3%) имелись сочетания нескольких сопутствующих заболеваний.

Кроме того, у 16 (14,9%) больных были выявлены заболевания, требовавшие дополнительной хирургической коррекции в предоперационном периоде или во время операции. Так, у 11 пациенток были выявлены 2 - умбиликальные, у 2 - паховые грыжи. У 5 - полипы желудка, у 2 - полипы толстой кишки. Трое пациентов страдали хронической рецидивирующей формой язвенной болезни двенадцатиперстной кишки с длительным анамнезом, частыми обострениями, слабым эффектом противо-язвенной терапии, а у 2 больных имелась выраженная клиническая картина грыжи пищеводного отверстия диафрагмы.

В предоперационном периоде проводилось многокомпонентное общеклиническое обследование пациентов, задачей которого являлась оценка общего статуса больного, так и состояния отдельных органов и систем. На основании результатов этого обследования определялась тактика лечения. Кроме того, данные о состоянии сердечно-сосудистой и дыхательной систем стали отправной точкой в дальнейшем последовательном исследовании.

Показатели центральной гемодинамики в основной и контрольной группах больных на этапах исследования представлены в таблицах 2,3,4 соответственно. Как видно из представленных таблиц, исходные значения показателей центральной гемодинамики не имели достоверных межгрупповых отличий, то подтверждает высокую однородность изучаемых групп пациентов.

1 этап - до операции.

Вводный наркоз (2 этап после интубации трахеи) сопровождался достоверными (p<1,05) изменениями основных показателей центральной гемодинамики по сравнению с исходными значениями. Так, во 2 и 3 группах (основной) больных отмечено достоверное снижение систолическое артериальное давление (САД), среднее динамическое давление (СДД). В 1 группе (контрольная) пациентов можно отметить тенденцию к снижению этих показателей, разница в их значениях была недостоверной (p < 0,05)).

Во всех группах больных, наблюдалось достоверное (p< 0,05) по сравнению с 1 этапом (до операции), увеличение частоты сердечных сокращений, минутного объема сердца, сердечного индекса, вегетативного индекса Кердо и повышение потребности миокарда в кислороде, в то время как общее и удельное периферическое сосудистое сопротивление снижалось.

На 3 этапе (через 20 минут после первого разреза) исследования изменения показателей центральной гемодинамики возрастали. Увеличивалось как количество достоверно различающихся показателей центральной гемодинамики в изучаемых группах, так и абсолютная величина различий. Выявленные различия связаны, по нашему мнению, с действием на системную гемодинамику такого мощного дезадаптивного фактора, как напряженный карбоксиперитонеум (КП). Так, в 1 группе после наложения карбоксиперитонеума уменьшались показатели артериальное давление (АД), происходило компенсаторное увеличение число сердечных сокращений (ЧСС). В группе пациентов ударный объем сердца (УО) был достоверно (p<0,05) выше (40,31±1,45мл), у больных 2-й (36,70±1,06 мл) и 3 групп (36,22±1,07).

Показатели минутного объема сердца (МОС) в группе больных, оперированных традиционным лапароскопическим способом (3,98±0,11), превышали таковые у пациентов, которым была использована лифтинговая методика (2,90±0,08 л\мин и 2,94±0,08). Аналогичные соотношения сохранились и в показателях сердечного индекса (СИ). Начавшееся после вводного наркоза снижение общего периферического сосудистого сопротивления (ОПСС) в 1 группе сохранялось и на 3 этапе исследования, в отличие от 2 и 3 групп, где ОПСС на 3 этапе практически не менялось. При расчете показатели соотношения удельного периферического сосудистого сопротивления (УПСС) изменились. По нашему мнению, изменения ОПСС носят адаптивный характер, обеспечивая адекватность системного и периферического кровотока.

В 1 группе пациентов мощная симпатическая импульсация, возникающая в результате раздражения рецепторного аппарата симпатического отдела вегетативной нервной системы брюшной полости под действием напряженного карбоксиперитонеума вызвала значительное увеличение индекса вегетативной реактивности. Так, вегетативный индекс Кердо (ВИК) возрастал с 0,002±2,59 усл.ед. на 2 этапе до 25,45±2,42 усл. ед.

На 3 этапе исследования выявлено достоверное снижение потребность миокарда в кислороде ($ПМ0_2$) во всех группах (по сравнению с предыдущим этапом), что является следствием адекватной нейровегетативной защиты при проведении общего обезболивания. Однако, потребность миокарда в кислороде в 1 группе (27±4,24 у.е.) было достовернее (p<0,05), чем в группах 2 и 3 и составило, соответственно, 2463,82±171,41 дин*см*$_C$-^{5}, 306351±148,36 дин*см*$_C$-^{5} и 16,53±154,34 дин*см*с”^{5}.

По окончании оперативного вмешательства у пациентов 1-й группы зарегистрировано значительное снижение вегетативного индекса Кердо (ВИК) с 25,45±2,42 у.е. на 3 этапе до 2,20 -2,56 у.е. на 4 этапе (после окончания операции), тогда как во 2 и 3 группах отмечена лишь тенденция к уменьшению этого показателя.

Таблица 2. Показатели гемодинамики у больных 1 группы (традиционная ЛХЭ (ВБД=14-15 мм рт. ст.)) на этапах исследования.

Показатель	Этап 1 М±т	Этап 2 М±т	Этап 3 М±т	Этап 4 М±т	Этап 5 М±т	Этап 6 М±т
САД, мм рт. Ст.	147,33±4,08	143,42±3,74	*119,00±6,27	*139,33±3,84	138,46±3,90	139,09±2,11
ДАД, мм рт. ст.	87,36±2,48	84,25±2,67	*71,00±4,26	*81,67±2,57	86,15±1,80	84,09±2,22
СДД, мм рт. ст.	107,33±2,82	106,00±2,82	*87,00±4,79	*100,89±2,90	103,59±2,34	102,42±2,01
ПД, мм рт. ст.	60,00±2,76	56,00±2,54	*48,00±3,19	*57,67±2,00	*52,31±2,81	55,00±1,78
Ч СС, мин”1	75,27±1,95	*88,47±1,06	*95,67±1,92	*85,27±1,62	*82,08±1,38	*78,9Ш,44
У О, мл	38,20±1,86	36,21±1,71	*40,31±1,45	40,43±1,64	37,85±1,31	36,90±1,85
МОС, л/мин	2,87±0,11	*3,15±0,08	*3,98±0,11	*3,43±0,10	*2,99±0,09	2,99±0,11
ПСС, дин*см*с”5	3134,21 ±142,84	*2756,82 ±127,10	*1859,91 ±159,20	*2463,82 ±171,41	*2795,15 ±158,72	2788,98 ±148,45
У И, мл/м”2	20,55±1,52	18,90±1,39	20,76±1,06	21,67±1,12	20,28±0,99	19,93±1,13
СИ, л/мин*м”2	1,57±0,07	*1,79±0,09	*2,00±0,09	*1,82±0,08	*1,65±0,07	1,66±0,07
У ПСС, дин*см*с”5*м”2	5773,24 ±209,96	*5168,10 ±174,61	*3841,78 ±211,58	*4435,40 ±242,76	5025,85 ±285,27	5080,79 ±283,20
ВИК, усл. ед.	-16,83±2,98	*0,00±2,59	*25,45±2,42	*2,20±2,56	*-2,43±2,36	*-6,03±2,48
П $M0_2$, усл. Ед.	112,25±4,98	*128,03±5,18	*114,27±4,24	118,82±5,97	115,94±4,90	*106,20±4,65

Примечание: звездочкой * отмечены данные при p<0,05 по сравнению с предыдущим этапом.

Таблица 3. Показатели центральной гемодинамики у больных 2 группы (комбинированная ЛХЭ (ВБД—3-6 мм рт. ст.)).

Показатель	Этап 1	Этап 2	Этап 3	Этап 4	Этап 5	Этап 6
	М±т	М±т	М±т	М±т	М±т	М±т
САД, ммрт. ст.	148,92±2,47	*136,76±2,66	*129,29±2,15	*137,81±3,00	139,32±2,60	138,43±2,00
ДАД, мм рт. ст.	87,70±1,38	85,29±1,70	“78,1411,31	*85,3Ш,85	85,41±1,47	83,43±1,42
СДЦ, мм рт. ст.	108,11±1,66	*102,45±1,92	*95,19И,52	*102,81±2,16	103,38±1,75	101,76±1,54
ПД, мм рт. Ст.	61,22±1,59	*51,47±1,64	51,14±1,33	52,50±1,68	53,92±1,69	55,00±1,18
ЧСС, $мин^{-1}$	78,27±0,96	*90,85±1,70	“77,3111,31	*84,13±1,67	84,19±1,03	82,31±1,16
УО, мл	37,11±0,97	34,56±1,17	36,70±1,06	“33,9411,09	34,84±1,12	36,39±1,03
МОС, л/мин	2,88±0,09	*3,06±0,09	2,9010,08	2,8410,10	2,94±0,10	2,98±0,08
ОПСС, дин*см*с”5	3099,71 ±127,76	2864,01 ±154,71	2713,42 ±1105,03	3063,51 ±1148,36	2948,20 ±117,17	2805,86 ±94,06
УИ, мл/м”2	19,07±0,97	18,31±1,02	19,82±0,89	19,1210,77	17,69±10,71	18,22±1,14
СИ, л/мин*$м^2$	1,47±0,10	*1,73±0,09	1,5610,07	1,64±0,09	1,49±0,07	1,54±0,10
УПСС, дин*см*с”5*м”2	6347,79 ±312,33	*5434,81 ±275,01	5107,20 ±286,48	5496,03 ±315,61	5985,91 ±370,95	5703,43 ±458,19
ВИК, усл. Ед.	-12,83±2,49	*5,53±2,02	*-1,56И,67	-2,10±2,32	-1,7611,79	-1,57±1,53
$ПМ0_2$, усл. Ед.	116,43*2,21	*124,94±4,11	*100,3212,76	*116,42±3,83	117,69±3,06	114,29±2,75

Примечание: звездочкой * отмечены данные при p<0,05 по сравнению с предыдущим этапом; жирным шрифтом выделены данные при p<0,05 по сравнению с 1 группой.

аблица 4. Показатели центральной гемодинамики у больных 3 группы (безгазовая ЛХЭ ВБД=0 мм рт. ст.).

Показатель	Этап 1	Этап 2	ЭгапЗ	Этап 4	Этап 5	Этап 6
	М±т	М±т	М±П1	М±т	М±щ	М±т
САД, мм рт. ст.	147,95±2,44	*136,39±2,56	***129,46±2,06**	*137,65±2,83	138,85±2,49	137,43±2,01
ДАД, мм рт. ст.	87,56±1,32	85,28±1,62	***77,97±1,26**	*85,00±1,75	85,38±1,40	82,97±1,39
СДД, мм рт. ст.	107,69±1,60	*102,31±1,83	***95,14±1,45**	*102,55±2,04	103,21±1,67	101,13±1,52
ПД, мм рт. Ст.	60,38±1,63	*51,1Ш,58	51,49±1,28	52,65±1,60	53,46±1,64	54,46±1,19
ЧСС, мин[1]	78,46±0,92	*90,36±1,64	***77,24±1,28**	*83,94±1,59	83,97±0,99	82,35±1,11
УО, мл	37,01±0,95	35,66±1,10	**36,2211,07**	***34,49±1,09**	34,85±1,08	36,65±1,01
МОС, л/мин	2,89±0,08	*3,04±0,07	**2,94±0,08**	**2,88±0,10**	**2,82±0,10**	3,01±0,08
ОПСС, дин*см*с”[5]	3087,62 ±123,18	2859,81 ±146,64	**2680,16 ±131,95**	**2916,53 ±154,34**	**3076,96 ±112,62**	2871,93 ±169,86
УИ, мл/м”[2]	19,40±0,92	18,39±1,05	*20,62±1,10	***18,31±0,78**	**18,1510,79**	18,39±1,00
СИ, л/мин* м”[2]	1,51±0,09	*1,74±0,10	**1,59±0,07**	**1,55±0,07**	**1,50±0,07**	1,54±0,09
УПСС, дин*см*с”[5]*м”[2]	6135,68 ±316,17	*5469,13 ±296,30	**4968,37 ±288,28**	***5565,33 ±294,89**	**5831,67 ±265,88**	5601,27 ±409,74
ВИК, усл. ед.	-12,36±2,39	*4,99±1,99	***-1,43±1,58**	**-2,93±1,64**	**-1,9911,71**	-1,00±1,56
ПМОг, усл. ед.	115,93±2,12	*123,90±3,94	***100,38±2,69**	*116,02±3,64	116,99±2,95	113,50±2,67

Примечание: звездочкой * отмечены данные при p<0,05 по сравнению с предыдущим этапом; жирным шрифтом выделены данные при p<0,05 по сравнению с 1 группой.

Таким образом, уменьшение симпатической стимуляции после ликвидации карбоксиперитонеума сопровождалось быстрым и значительным снижением ВИК. Это является доказательством мощного раздражающего влияния карбоперитонеум (КП) на рецепторный аппарат симпатического отдела вегетативной системы брюшной полости.

По окончании операции потребность миокарда в кислороде возрастала до сходных цифр в группах 2 и 3, а в 1 группе абсолютные значения ПМ0_2 преревышали исходные показатели, однако достоверных (p<0,05) различий между группами выявлено не было. В первые сутки послеоперационного периода различия между группами в целом сохраняли тенденцию 4 этапа. Так УИ и СИ в 1 группе больных были достоверно выше таковых во 2 и 3 группах пациентов. У больных у всех трех групп продолжался начавшийся на 4 этапе рост УПСС.

У пациентов 1 группы продолжилось снижение ВИК: последний изменился с 2,20±2,56 у.е. на 4 этапе исследования до 2,43±2,36 у.е. на 5 этапе (первые сутки после операции), тогда как во 2 и 3 группах больных изменения этого показателя были недостоверны. Потребность миокарда в кислороде на 6 этапе (третий день после операции) исследования не имела достоверных межгрупповых отличий. На 6 этапе исследования (на 3 сутки послеоперационного периода) достоверных различий показателей гемодинамики в изучаемых группах пациентов выявлено не было

Выводы

Таким образом, в результате анализа полученных данных установлено влияние карбоксиперитонеума и его составляющей - величины внутрибрюшного давления на гемодинамику пациентов. Так, после наложения напряженного карбокиперитонеума происходит значительное снижение СДД и увеличение ЧСС. Увеличение УО и ЧСС после создания напряженного карбоксиперитонеума в группе больных, оперированных традиционным лапароскопическим способом с внутрибрюшным давлением 14-15 мм рт. ст. приводило к возрастанию минутного объема сердца. Создание напряженного карбоксиперитонеума сопровождалось компенсаторным снижением ОПСС вследствие увеличения МОС. Происходящие изменения МОС и ОПСС связаны с вызванными КП изменениями вегетативной реактивности. Результатом происходящих под

действием КП изменений вегетативной реактивности и центральной динамики является рост потребности миокарда в кислороде. Отсутствие групповых различий в ПМО$_2$ до и после оперативного вмешательства является подтверждением того, что рост потребности миокарда в кислороде вызван влиянием карбоксиперитонеума.

Отсутствие различий изучаемых показателей между пациентами 2 и 3 групп свидетельствует о том, что наложение карбоксиперитонеума с ВБД-3-6м рт.ст. не оказывает существенного влияния на гемодинамику пациентов.

Литература
1. Баторфи И. «Опыт применения лапароскопических холецистэктомий». Хирургия,1975, № 5, С 18-19
2. Галингер Ю.И. Тимошин А.Д. «Лапароскопическая холецистэктомия». М. Медицина 1994
3. Балалыкин А.С. с соавт. «Возможности и перспективы эндоскопической хирургии». Материалы 8 Всероссийского съезда хирургов, Краснодар, 1995,С 332-333
4. Иванов Т.В. с соавт «Неудачи, ошибки и осложнения операции лапароскопической холецистэктомии.» дисс. канд.мед.наук. М,1996, С 169
5. Борисов А.Е. с соавт. «Видеоэндохирургические вмешательства на органах живота, груди и забрюшинного пространства». Ст-Петербург. 2002
6. Ветшев П.С., Чилингариди К.Е. «Качество жизни больных после различных способов холецистэктомии.» Анналы хирург. гепатологии 2003, №8,1, С 72-79
7. Славин Л.Е. Эндохирургия сегодня 1995,1:7-16
8. Страхов А.В. с соавт. «Сравнительная оценка ближайших исходов холецистэктомии при миниинвазивных вмешательствах по поводу хронического калькулезного холецистита». Хирургия, №2,2006, С 10-14
9. Alman D.Q Shults K.F The revised CONSORT statement for reportinq randomized trials e[planation and elaboration Ann. Intern Med 2001 134.663-694
10. Qlaser F. Qeneral stress response to conventional and laparoscopic cholecystectomu Ann.urq 1995.221.4.372-380
11. Daou R Cholecystectomu usinq a minilaparotomy. Ann. Chir 1998.52.7.625-628

Сравнительная оценка малоинвазивных способов хирургического лечения варикозной болезни

Султаналиев Т.А., Мухамеджанов И.Х., Коспанов Н.А., Калышев Р.С., Демеуов Т.Н., Пазылов С.Б., Аканов Е.К., Ханчи М.Х., Киргизбаев С.Ж.
ННЦХ им. А.Н. Сызганова МЗ РК

А. Н. Сызганов атындағы ҰҒХО ангиохирургия бөлімінде 2007 жылдан бастап– Dornier Medtech фирмасының жоғарыэнергетикалық лазерін қолданамыз. Сәулендіру толқыны 940 нм., биотіндерге әсер ету күші 50 Вт – қа жетеді. Эндовенозды лазерлі коагуляция екі әдіспен жасалады: бірінші ЭВЛК кроссэктомиясыз (А тобы – 7 науқас), екінші кроссэктомия +ЭВЛК (В тобы – 64 науқас). Тері асты көк тамырларың варикозды кеңейіун алғанда, теріге тігістерді салмай ең перспективті микрофлебэктомия құралдарын қолдануды талап етеді, ол казырғы заманғы талаптарға және эстетикалық хирургия мақсаттарына жауап береді .
Сондықтан осы уақыттың сұрауы кішіинвазивті хирургиялық технологиялардың іздеп, жетілдіріп варикозды аурыуы бар науқасқа өте жақсы косметикалық әсер бар, жылдам реабилитациялатын және радикалы емдеуді қамтамасыз ету.

The operative intervention of varicose disease of lower extremities should depend on data of ultrasound investigation and pursue the purpose of elimination pathological veno-venous refluxes.
Form the year of 2007 at the National scientific center of surgery named after A. N. Syzganov we use surgical laser device of Dornier Medtech, Germany, with wavelength of 940 nm and maximal power of 50 Wt. We use 2 methods for endovenous laser coagulation: first is EVLC without crossectomy (group A – 7 patients); and the second is EVLC with crossectomy (group B – 64 patients). Thus, today we need to use new techniques for treating varicose veins, which can be at the same time effective, less invasive, highly cosmetic and provide fast rehabilitation.

Хроническая венозная недостаточность нижних конечностей – одно из наиболее часто встречаемых в повседневной медицинской практике патологических состояний, характеризующихся прогрессивным и часто осложненным течением, существенными социальными и экономическими последствиями. Это обусловлено распространенностью патологии, высокой стоимостью диагностики и лечения, а также длительными сроками нетрудоспособности больных. Основываясь на данных многочисленных международных исследований, В.С. Савельев и А.И.Кириенко (2004) справедливо называют ХВН «болезнью цивилизации» [1,2,3,5]

Согласно стандартам диагностики и лечения варикозной болезни вен нижних конечностей (ВБНК), при наличии рефлюкса через сафено-феморальное соустье (СФС) и/или сафено-поплитеального соустья (СПС), по стволам магистральных подкожных вен (большая и малая подкожные вены), а также коммуникантным венам, радикальным способом лечения является венэктомия с устранением имеющихся нарушений венозной гемодинамики и удалением варикозно расширенных вен. В традиционном хирургическом лечении преобладают операции стандартного объёма, которые нередко оказываются недостаточными в одних ситуациях и чрезмерными в других. Реалии современного общества требуют от флебологов поиска разумного баланса между обеспечением радикальности вмешательства и необходимостью минимизации операционной травмы. Поэтому использование таких современных технологий как эндовенозная лазерная коагуляция (ЭВЛК), а также парциальный стриппинг БПВ с минифлебэктомией притоков БПВ и МПВ в амбулаторных условиях выглядят весьма привлекательно. [4,2]

Мы располагаем результатами комплексного обследования и последующего хирургического лечения и наблюдения 276 (n =276) пациентов с первичным варикозным расширением вен нижних конечностей, оперированных в отделе хирургии сосудов ННЦХ им. А. Н. Сызганова в период с декабря 2004 г. по январь 2009 г. В зависимости от метода оперативного вмешательства больные были разделены на 3 группы. В I группе (n =103 – 37,3%) выполнена кроссэктомия (КЭ) по Червякову, длинный стриппинг(ДС), удаление притоков БПВ и МПВ по Нарату, во II группе (n =102 – 37%) выполнена кроссэктомия паховым доступом , короткий стриппинг(КС) и удаление притоков БПВ и МПВ по Варади, в III группу(n =71 – 25,7%) вошли пациенты оперированные при помощи ЭВЛК.

Женщин было 209 (75,7%), мужчин 67 (24,3%), прооперировано 296 нижних конечностей. (диаграмма №1) Возраст пациентов колебался от 20 до 69 лет, средний возраст составил 44,5±13,5. Как видно, свыше половины больных (59,6%) находилась в наиболее трудоспособном возрасте – от 20 до 50 лет. Время от начала заболевания до поступления в стационар составляло от 2 до 38 лет, средняя составила 15,5±8. Продолжительность заболевания у основной массы пациентов была более 10 лет. Распределение по клиническим классам CEAP: C2 – 40 пациентов (14,5%), C3 – 183 пациента (66,2%), C4 – 48 пациентов (17,5%), C5 – 5 пациентов (1,8%) Подавляющее число оперированных – 231 (83,8%) пациентов принадлежала к клиническим классам C3 и C4.(таблица №1).

В комплексное обследование больных входило обязательное ультразвуковое дуплексное ангиосканирование и стандартные клинические анализы. Поражение в бассейне БПВ имелось на 272 (92%) конечностях, сочетанное поражение БПВ и МПВ имелось на 24 (8%)

конечностях, изолированное поражение МПВ не отмечалось.

В I и II группах большинство операций проводилось под спинальной анестезией – 191 пациента, что составило 69,1%., ТВА+ИВЛ 69 (25,1%), ЭА 16 (5,8%) (таблица №2) В III группе анестезия в основном проводилась под местной тумесцентной анестезией, однако 30% больным потребовалась дополнительная седация, а в 4,9% внутривенная анестезия с созданием «водяной подушки»

Благодаря УЗДС у 102 больных – 37% выявлена клапанная недостаточность и варикозное расширения ствола большой подкожной вены только на бедре, поэтому с целью максимально сохранить подкожные вены мы ограничились коротким стриппингом, а доступ к сафенофеморальному соустью был паховый или по U. Brunner. Стриппинг выполнялся инвагинационым способом, который значительно уменьшает количество послеоперационных осложнений, таких как повреждение нервов и окружающих тканей. У 103 пациентов (37,3%) выполнена экстирпация БПВ на всем протяжении с удалением притоков по Нарату.

С 2004 г. в отделении сосудистой хирургии нами был успешно внедрен метод минифлебэктомии по Варади – Мюллер, варикозно - расширенных притоков большой и малой подкожных вен, а также эпифасциальная перевязка перфорантов различной локализации.

С мая 2007 г. в нашей клинике мы стали использовать высокоэнергетический лазер фирмы – Dornier Medtech, Германия. Длина волны излучения 940 нм. и максимальной мощностью воздействия на биоткани 50 Вт. Эндовенозная лазерная коагуляция выполнялась двумя способами: первый ЭВЛК без кроссэктомии (группа А – 7 пациентов), второй кроссэктомия +ЭВЛК (группа В – 64 пациента) Диаметр коагулированных вен варьировал от 5,0 до 20 мм. У 31,6% пациентов диаметр вен не превышал 12 мм, а наиболее чаще подвергались коагуляции вены размеры которых были в промежутке от 12 до 16мм, что составило 62,7%. В первом случае ЭВЛК выполнялась следующим образом: под контролем УЗИ в в/3 голени по медиальной поверхности, где БПВ залегает вблизи от кожи, производится пункция и катетеризация вены до сафено-феморального соустья. В катетер вводится лазерный световод и расположение его у СФС также контролируется при помощи УЗАС, далее катетер удаляется из вены. Расстояние от конца световода до соустья варьировала от 1,0 до 1,5 см в зависимости от диаметра вены, предполагаемой мощности коагуляции и длины самого сафено – феморального перехода. Затем, в целях защиты окружающих тканей от термических повреждений, под контролем ультразвука, осуществляли инфильтрацию тканей по ходу ствола БПВ раствором 0,25% новокаина в количестве 300,0 – 400,0 мл. А при внутривенной анестезии создается так называемая «водяная подушка». В западной литературе такая анестезия объединяется в понятие «тумесцентная анестезия» Лазерная коагуляция выполняется при постепенном извлечении световода, часто сопровождающемся световым пятном на коже, соответствующее лазерному импульсу. Лазерная коагуляция выполнялась в импульсном режиме с длительностью импульса 1 сек., с интервалом между ними в 1 сек. и мощностью от 15 до 30 Вт в зависимости от диаметра вены.

В группе В больным первым этапом выполнялась кроссэктомия паховым доступом, затем лазерный световод через рану в паху в ретроградном направлении проводился в просвет БПВ до верхней трети голени (84%), с/3 и н/3 по 10% и 6% соответственно. После введения световода, также проводилась тумесцентная анестезия. Лазерная эмиссия выполнялась плавным, медленным извлечением световода в проксимальном направлении. Воздействие также осуществлялось в импульсном режиме, с параметрами указанными выше. БПВ у медиальной лодыжки, а также притоки БПВ, МПВ удалялись методом минифлебэктомии. Диссекция несостоятельных перфорантных вен производилась надфасциально, также через микроинцизии. После завершения ЭВЛК в проекции БПВ укладывается марлевый валик, затем выполняется эластическая компрессия

.Диаграмма №1

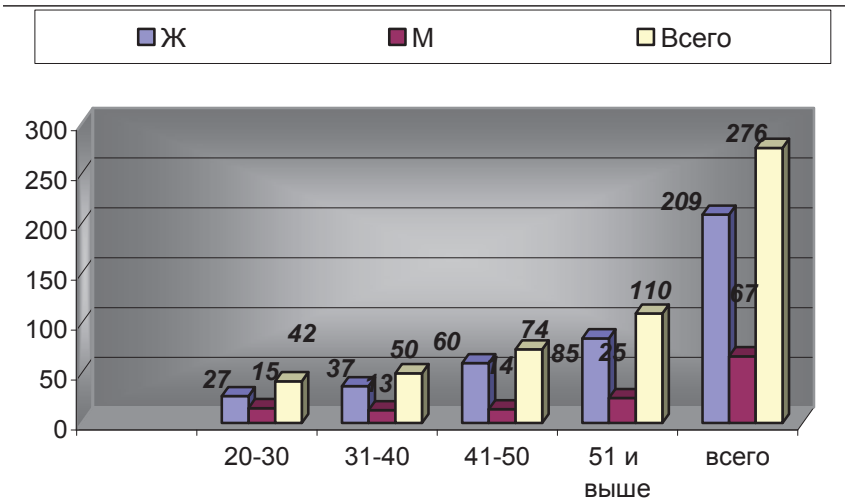

Диаграмма №2 Характеристика болевых ощущений в раннем послеоперационном периоде

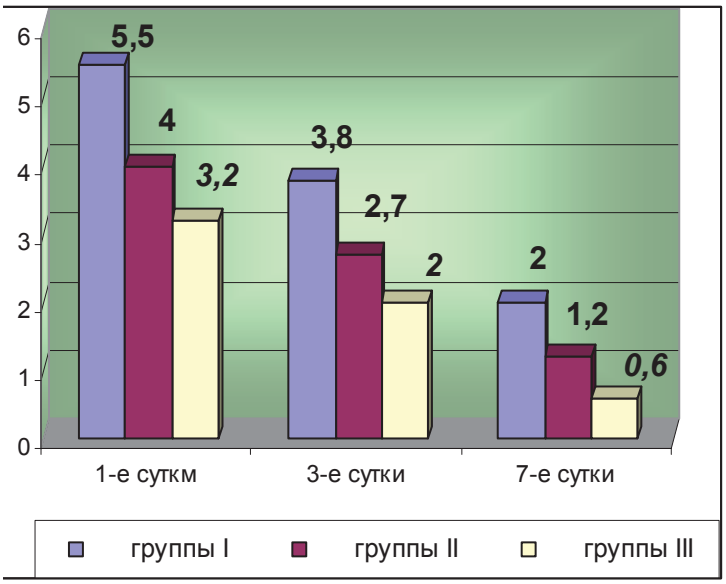

нижней конечности бинтом средней растяжимости. В группе А с целью профилактики подкожно вводили 20 мг клексана в течение 5 дней.

Результаты и обсуждение

Пациенты I и II групп наблюдались после операции в сроки от 6 месяцев до 4 лет и всем им была выполнена УЗДГ. Рецидив варикоза в связи с неудаленным ранее стволом большой подкожной вены на голени и/или бедре был у 4-х пациентов, что составило 3,9 %. Количество рецидивов варикозной болезни при традиционной флебэктомии был у 5 человек, что составило 4,9 %. Показанием к минифлебэктомии притоков в системе большой и малой подкожных вен мы считали диаметр более 1 см, не всегда поддающиеся адекватной склерооблитерации, кроме того, особенности индивидуального анатомического строения нижней конечности, неудобная для эластической компрессии и аллергическая реакция на склерозанты.

При динамическом наблюдении за 102 больными, оперированными нами с применением техники микрофлебэктомии идеальный косметический результат отмечен у 93,5 %, хороший у 6,5%. У пациентов оперированных по Нарату косметический результат выглядит следующим образом: неудовлетворительный – 17%, удовлетворительный – 38%, хороший 45%.

Короткий стриппинг большой подкожной вены является операцией направленной на сохранение интактных и удаление варикозно трансформированных вен, тем самым, сохраняя «здоровые» вены для возможных шунтирующих сердечно – сосудистых операций. Благодаря простоте выполнения, максимальной радикальности, метод микрофлебэктомии показал в наших исследованиях не только отличный косметический результат, но и лечебный, снизив вероятность послеоперационных рецидивов варикозной болезни.

Результаты лечения ЭВЛК мы оценивали по характеру течения послеоперационного периода, клиники и данным ультразвукового обследования. Срок наблюдения после операции составил от 1 месяца до 1,5 лет. При контрольном ультразвуковом исследовании проводимом на 1-е, 7-е сутки, через 1,5 и 3 месяца, определялась полная окклюзия коагулированных вен на всём протяжении. Через 1 -1,5 года подкожная вена определялась в виде тонкого соединительнотканного тяжа без кровотока. Практически все пациенты в первые сутки после ЭВЛК отмечали жжение и чувство парастезии по внутренней поверхности бедра. На вторые – третьи сутки более 90% больных не отмечали болевой синдром, у остальных имел место дискомфорт и повышенная чувствительность кожных покровов. Для сравнения болевого синдрома в раннем послеоперационном периоде в I, II и III группах использовалась цифровая оценочная шкала боли (ЦОШ-Б). Она предусматривает оценку пациентом субъективного ощущения боли по 10-бальной шкале на 1-е, 3-е и 7 сутки. (диаграмма №2) Из диаграммы следует, что ощущение боли у пациентов в раннем послеоперационном периоде и быстрая реабилитация напрямую зависят от снижение степени операционной (хирургической) травматичности. Через 10 дней после ЭВЛК боли не беспокоили 98,5% больных, во II группе 74,3%, в III 45,8%. В раннем послеоперационном периоде имели место следующие осложнения: экхимозы, гиперпигментация кожи и болезненный тяж по ходу коагулированной БПВ. Паравазальные экхимозы по внутренней поверхности бедра отмечены в течение первой недели после ЭВЛК у 82,7 % больных, которые исчезли в течение одной – трех недель. Гиперпигментация кожи по ходу коагулированной БПВ наблюдалось у 9,2% пациентов и самостоятельно исчезала через 1 – 3 месяцев. Следует отметить, что гиперпигментация в основном возникала у пациентов с большим диаметром БПВ (1,8 – 2,0 см) Наличие плотного тяжа вдоль вены имелось у 13,5% пациентов и сохранялось до 4-х недель. В одном случае (Группа А), через 6 месяцев, наблюдалась сегментарная реканализация участка БПВ в верхней трети бедра, которая клинически никак не проявлялась.

Применение данного метода в хирургическом лечении варикозной болезни нижних конечностей по эффективности не уступает традиционным операциям. Позволяет с минимальным травматизмом, в сочетании с отличным косметическим эффектом рекомендовать ЭВЛК как альтернативу сафенэктомии.

Выполнение кроссэктомии, как одного из обязательных этапов операции, позволяет избежать случаев восходящего тромбоза и реканализации подкожных вен в послеоперационном периоде, а также рецидива заболевания в виде синдрома «длинной культи».

Сочетание ЭВЛК с минифлебэктомией по Варади делает данный метод радикальным и позволяет с успехом использовать эти методики в амбулаторных условиях. Отсутствие болевого синдрома, отличный косметический результат и быстрая социальная реабилитация являются преимуществами комбинации этих методик.

Таблица №1 Распределение по клиническим классам CEAP

	C0		C1		C2		C3		C4		C5	
	М	Ж	М	Ж	М	Ж	М	Ж	М	Ж	М	Ж
Кол-во					15	25	42	141	9	39	1	4
PR					15	25	42	141	9	39	1	4
GSV					20	30	47	141	14	39	1	4
LSV							5	9		3	2	5
PO									1			
PR,O							2	2	6	11		

Таблица № 2 Вид анестезии

Вид анестезии	Ж		М		Общее кол-во	
	n	%	n	%	n	%
ТВА+ИВЛ	39	19	12	6,0	51	25
СМА	111	54,1	31	15,1	142	69,2
ЭА	6	2,9	6	2,9	12	5,8
Всего	156	76	49	24	205	100

Литература

1.Флебология / Под.ред. Савельева В.С. - М, 2001.- 664 с.

2.Эндовенозная лазерная коагуляция в лечении варикозной болезни /А.Л.Соколов, К.В.Лядов, Ю.М.Стойко. М, 2007.220 с.

3.Измайлов С.Г., Измайлов Г.А., Аверьянов М.Ю. Хирургические технологии в лечении варикозного расширения вен нижних конечностей // Хирургия.-2002.-№ 1: с.10-15.

4.Ю.А.Шнейдер, М.А.Париков, С.Т.Прозоровский, А..Красиков Венэктомия под местной тумесцентной анестезией // Ангиология и сосудистая хирургия. Том 13№3/2007

5. Evans C.J., Fowkes F.G., Ruckley C.V., Lee A O. Prevalence of varicose veins and chronic venous insufficiency in men and women in the general population: Edinburg Vein Study// J. Epidemiol. Community Healh. – №53. – P. 149-153

Особенности эксплуатации артерио–венозных фистул из алловены

Султанов Э.Ш., Зайналов А.К., Ерманов Е.Ж., Балабеков А.Г., Куттымуратов Г.М., Бетирова Д.Ш.,Усенов Г.К.
Национальный научный центр хирургии им. А.Н. Сызганова
Клиника Международрого казахско–турецкого университета им. Х.А. Ясави
УДК 616. 13.644 – 089

Хрониодиализ жасаған кезде тұрақты қан тамыр жетістігі нақты эксплутациялық ережелерді қолдануды талап етеді, сонымен бірге ережелерді сақталмаған кезде тезарадағы тромбоздар, акклюзиялар және жасалған артериовеноздық фистуланы жоғалтуға алып келеді.

Use of permanent vascular access is necessary an adherence efficient procedures of operation by the conduction of chronic dialysis. It leads to frequents thrombosis, occlusion and loss of arteriovenouse fistula.

Применение алловены при создании артерио-венозной фистулы (АВФ) расширило показания постоянного сосудистого доступа (ПСД) и проведения хрониодиализа. Однако нет четких стандартов для эксплуатации АВФ во время хрониодиализа и с этим связан большой процент потери функционирующей АВФ и осложнений. Поэтому здесь мы приводим информацию о том, как проводить канюляцию АВФ наложенной алловеной во время гемодиализа и его эксплуатацию.

АВФ, созданная из алловены, требует более тщательного ухода и более бережной эксплуатации, в отличие от стандартной фистулы. В ранний послеоперационный период в некоторых случаях отмечался выраженный отек конечности, что обусловлено венозной гипертензией, операционной травмой, реакцией ткани на имплантацию ткани. В течение этого периода проводилась иммобилизация конечности. Мы использовали наложение эластичной лангеты на (9-12 дней), которая обеспечивает функциональный покой, предотвращая дополнительную травматизацию.

Учитывая изменения иммунного гомеостаза на фоне длительной хронической почечной недостаточности, которая приводит к угнетению кроветворной функции, проводили антибактериальную терапию в течение 7-10 дней после операции. При неосложненном течении швы снимали **на** 14-16 сутки после операции. При лимфорее, гематомах и других осложнениях проводилось более длительное лечение антибактериальными препаратами. При этой патологии снимали швы **на 20-25** сутки после операции. Ежедневно проводили обработку послеоперационной раны антисептическими растворами со сменой повязки.

В послеоперационном периоде проводили терапию антикоагулянтными и антиагрегантными препаратами. Доза и длительность лечения подбирались индивидуально, в зависимости от факторов риска и их сочетания (гипотония, гиперкоагуляция, обезвоживание, наличие отека и гематом, сдавливающих протез). **В** стандартных ситуациях мы назначали гепарин в дозе **5000** ЕД по **4** раза в сутки, аспирин по **0,5** мг в сутки.

Использование АВФ для проведения гемодиализа начинали не ранее 2 недель, наиболее оптимальные сроки использования – 15-17 сутки. К этому времени интима плотно сращена, что делает пункцию безопасной. При необходимости использования АВФ в ранние сроки, проводили канюляцию вены, анастомозирующую с алловеной, так как раннее использование сосудистого доступа часто приводит к тромбозам.

Канюляцию алловены производили по правилам, включающим: определение типа сосудистого доступа (петлевая, прямая), определение направления потока, выбора места пункции, варианта канюляции, техники пункции и остановки кровотечения. Тип сосудистого доступа, как правило, определить не трудно, ориентируясь на послеоперационные рубцы, пальпаторное и аускультативное исследование имплантированного протеза.

Определение направления кровотока по АВФ - более сложная задача. Обусловлено это, прежде всего, вариабильностью локализации сосудистого заменителя, соединяющего артерию и вену.

Традиционным местоположением протеза является предплечье. Этой локализации, как правило, соответствует петлевая позиция. В области плеча АВФ формируется в виде петли или в прямой позиции. Естественно, что направление потока крови визуально определить трудно.

С помощью аускультации и пальпации определяли силу вибрации и шума над протезом. Наибольшее сопротивление и шум соответствуют артериальному колену. Легкая компрессия в средней части алловены усиливает шум и вибрацию в артериальной части и уменьшает в венозной части, сдавление алловены приводит к отчетливой пульсации артериального конца.

При выраженном отеке конечности в ранний послеоперационный период произвести полную компрессию алловены и его пальпаторное исследование практически невозможно. В данной ситуации производили канюляцию двух колен с включением кровотока в аппарат гемодиализа. На среднюю часть алловены производили легкую компрессию, если игла соединяет соответственно артерию-артерию и вену-вену, то венозное давление будет невысоким и уменьшается при сдавлении алловены. Артериальный кровоток в этом случае будет высоким. Если артериальная игла включена в венозное колено, а венозная в артериальное, то венозное давление будет расти, а артериальное падать при компрессии.

Направление кровотока определяет направление игл при пункции протеза. Венозная игла должна всегда соответствовать венозному возврату, для артериальной иглы нет ограничения, она может быть включена

антеградно или ретроградно. Ретроградная канюляция вблизи анастомоза, без вхождения в него, обеспечивает высокую скорость кровотока и может быть рекомендована для использования в ранний послеоперационный период.

При возникновении гематом или инфицировании кожи и подкожной клетчатки избегали канюляции этого участка. В данном случае успешно использовали одно колено протеза или анастомозирующую вену. Однако необходимо соблюдать интервал между иглами во избежание рециркуляции. Если иглы расположены в одном направлении, то расстояние между ними должно быть не меньше S см. Если иглы направлены противоположно друг к другу, то расстояние между ними должно быть не менее 3 см. Место пункции меняли каждый раз, и расстояние между предыдущей и последующей пункцией должно составлять не менее **1** см. Это правило строго соблюдали, так как репаративные процессы в нестандартной АВФ значительно ниже, чем в АВФ, созданной из собственных сосудов.

Многочисленные пункции в ограниченный участок протеза приводят к образованию ложных аневризм. Диаметр иглы должен обеспечивать высокий кровоток (300-500 мл/мин.). В ранний послеоперационный период пункции осуществляли в участки алловены, более поверхностно расположенные, что обеспечивало более полноценный гемостаз и уменьшало риск образования гематом.

Правила асептики и антисептики соблюдались строго. Риск инфицирования раны велик в ранний послеоперационный период, когда неоэндотелий и неоинтима алловены, не сформированы. Поле обработки было широким и не ограничивалось только пункционными участками.

Далее производили компрессию участка протеза дистальнее места пункции. Пункцию производили под углом 45^0, острие иглы проходило кожу, подкожную клетчатку и верхнюю стенку протеза, как только появляется кровоток в игле, производили ротацию иглы на 180” основанием книзу. Поворот иглы предотвращает прокол нижней стенки или ее инфильтрацию. Затем иглу продвигали по алловены до соприкосновения павильона с кожей и фиксировали.

В течение сеанса гемодиализа осуществляли контроль местоположения игл; при движении пациента игла может перемещаться в сосуде, травмируя стенки и вызывая образование гематом. Удаление иглы производили плавно, без изменения угла направления. Без промедления средним и указательным пальцами осуществляли компрессию над местом выхода иглы на коже и алловены до остановки кровотечения (в среднем в течение 10-15 минут). Давление, оказываемое на пунктированный участок, производили без смещения, с постоянной силой, кровоток по фистуле должен сохраняться. После остановки кровотечения накладывали асептическую повязку на несколько часов.

В течение 30-40 минут пациент находился под наблюдением врача после сеанса гемодиализа, для оценки функции АВФ.

Высокое венозное сопротивление, увеличение времени рециркуляции, увеличение или снижение шума и дрожания над протезом указывали на слабости сосудистого доступа. Мониторирование АВФ позволяет своевременно выявить патологические отклонения и принять меры по устранению.

Катетеризацию подключичной вены в ургентных случаях производили на противоположной от алловены стороне, потому что нередко возникали стеноз, тромбоз подключичной вены и венозная гипертензия, что негативно влияло на функцию сосудистого доступа. Инфекционные осложнения, возникающие в прогрессе эксплуатации катетера, могут быть причиной инфицирования алловены. Своевременное создание сосудистого доступа, тщательный уход за подключичным катетером являются профилактическими мероприятиями осложнений.

Таким образом, только соблюдение правил эксплуатации АВФ с применением алловены может продлить сроки функционирования постоянного сосудистого доступа.

Литература

1. Faris T.D. and Garey T. A., Arteriovenous shunt for hemodialysis. Am J Surg 1967; 114: 679-83; Vorwerk D. (1994, 1995) Non-traumatic vascular emergencies: management of occluded hemodialysis shunts and venous access. Eur Radiol 2002 Nov; 12 (11): 2644-50

2. Brescia M.J. Cimino J.E., Appel K., Hurwich B.J. Chronic hemodialysis using venipuncture and a surgically created arteriovenous fistula. N Engl J Med 1966,275:1089-92

3. Fan P.Y. and Schwab S.J. Vascular access: concepts for the 1990s. Am Soc Nephrol 1992 Jul;3(1): 1-11; Golledge J., Smith C.G., Emeri J., Farrington K., Thompson H.H. Outcome of primary radiocephalic fistula for haemodialysis. Br J Surg 1999 Feb;86 (2): 211-6.

4. Филипцев П.Я., Мойсюк Я.Г., Иванов И.А., Сокольский А.С. Тактика ангиохирургического обеспечения больных на программном гемодиализе (методические рекомендации).- М.: МОНИКИ им. М.Ф. Владимирского, 1987. - С. 3 – 14

5. Bryan F.A. Seventh Annual Progress Reports: Oct. 1, 1974 – Oct. 1, 1975 Report № AK-7-7-1387. Research Triangel Institute, Triangel Park, NC. The National Dialysis Registry – Artificial Kidneys – Chronic Uremia Program, National Institutes of Health, Bethesda, MD, 1975

6. Geis W.P. and Giacchino J. A game plan for vascular access for mhemodialysis. Surgical Rounds 1980 Jan

7. Важенин А.В., Фокин А.А.,Зотов С.П. Использование поверхностной бедренной вены при замене инфицированного сосудистого протеза // Актуальные вопросы реконструктивной и восстановительной хирургии. - Иркутск, 1992.-С. 223-4. Вахидов В.В. и Гамбарин Б.Л.

Наиболее частые осложнения univентрикулярной коррекции по Фонтену. Обзор литературы

Сагатов И.Е.
Алматинский государственный институт усовершенствования врачей, г. Алматы
УДК 616.12-007.2-06.053.1-089

Первая операция гемодинамической коррекции, основанная на принципе Фонтена, была предложена ровно 40 лет назад. За этот период появились принципиально новые методы, позволяющие более эффективно создавать одножелудочковую модель кровообращения у той категории пациентов, которая нуждается в данном виде вмешательства в связи с невозможностью анатомической коррекции порока или с крайне высоким уровнем риска.

Большинство пациентов в отдаленные сроки после операции Фонтена ведут нормальный образ жизни без каких-либо существенных физических, социальных и психологических проблем. Несмотря на это, остается актуальной проблема отдаленных осложнений, которые присутствуют у 14-40% и более больных, перенесших операцию Фонтена (1, 2, 3).

Гидрохилоторакс является частым осложнением после операции Фонтена, который в некоторых случаях приводит к инвалидизации больного. Частота гидрохилоторакса может достигать 15% (1, 2, 3, 4). Определенное значение в генезе выхода жидкости в экстравазальное пространство после операции Фонтена придается повышению содержания плазменного натрийуретического фактора, усиливающего капиллярную транссудацию. Повышенная продукция и выброс в кровяное русло пептида, образовывающегося в ушке правого предсердия, связано с растяжением последнего после коррекции. Прогрессирующий гидроторакс достаточно часто переходит в хилоторакс вследствие того, что венозная гипертензия способствует ухудшению лимфооттока из грудного лимфатического протока.

Нарушения сердечного ритма в отдаленные сроки после операции Фонтена являются одними из наиболее серьезных осложнений, возникновение которых может приводить к крайне неблагоприятным последствиям. В период адаптации сердечно-сосудистой системы к новым условиям кровообращения поздние нарушения ритма сердца могут приводить к тяжелым нарушениям гемодинамики вплоть до летального исхода. В отдаленные сроки, когда предполагается определенное истощение системного желудочка, обеспечивающего кровообращение организма по обоим кругам, аритмии могут способствовать развитию сердечной недостаточности, увеличивать вероятность возникновения тромбоэмболии, и тем самым существенно ухудшать функциональное состояние больных. На современном этапе важным является то, как часто встречаются отдаленные аритмии, какие из них оказывают наибольшее влияние на течение заболевания, разграничить, в каких случаях нарушения ритма сердца и проводимости обусловливают гемодинамические расстройства, а в каких являются следствием (5, 6).

Поздние нарушения ритма сердца при операции Фонтена встречаются достаточно часто и могут достигать 60% (5, 6). При простых формах аритмии диагностика заключается в использовании ЭКГ, при сложных возникает необходимость в применении суточного мониторирования ЭКГ и электрофизиологического исследования. Некоторые авторы фиксируют аритмии, которые сопровождаются специфическими жалобами и требуют медикаментозной терапии или электростимуляции. Субъективно в большинстве случаев аритмии хорошо переносятся, лишь 7-29% больных предъявляют жалобы и поэтому их обычно относят к I-II ФК. Важно отметить, что сроки наблюдения за больными после операции Фонтена у отдельных исследователей существенно отличаются. Частота аритмии в отдаленном периоде после операции Фонтена колеблется в пределах 16-25%. По данным Подзолкова В.П. и соавт. (2001) поздние нарушения ритма сердца при гемодинамической коррекции возникают в 24% случаев. Они могут быть представлены в виде различных эктопических ритмов (35%), желудочковой или наджелудочковой тахикардии (16%), синусовой или узловой брадикардии (13%), трепетания или мерцания предсердий (13%), а также желудочковой или наджелудочковой экстрасистолии (42%). Наибольшее негативное влияние на состояние гемодинамики в отдаленном периоде оказывает трепетание (мерцание) предсердий и желудочковая или наджелудочковая тахикардия. Среди факторов риска, способствующих развитию поздних аритмий, авторами выделяются следующие: возраст пациентов к моменту операции старше 15 лет, несколько паллиативных операций в анамнезе, исходно повышенное среднее давление в легочной артерии, наличие аномалии развития и недостаточности атриовентрикулярных клапанов, предсердно-легочный анастомоз как методика операции Фонтена, наличие аритмий в ближайшем послеоперационном периоде и длительный срок после операции.

В отдаленном периоде после операции Фонтена частота наджелудочковой тахикардии варьирует в достаточно широких пределах от 4% до 70% (5, 6). Значительный удельный вес в структуре поздних аритмий имеют трепетание и фибрилляция предсердий. Частота встречаемости брадиаритмий после операции Фонтена колеблется в пределах от 13 до 45% (5, 6). В ряде случаев может иметь место сочетание наджелудочковой тахиаритмии и синдрома слабости синусового узла. Желудочковая тахикардия является более редким видом аритмии после операции Фонтена, которая встречается с частотой 4-6% (5, 6).

Структура послеоперационных аритмий связана с методикой гемодинамической коррекции. Установлено, что аритмия более часто верифицируется у пациен-

тов, перенесших операцию предсердно-легочного или предсердно-желудочкового анастомоза, нежели тотального кавопульмонального анастомоза. Возникновение аритмии при этих методах операции Фонтена связано с растяжением правого предсердия, что приводит к нарушению проведения возбуждения от синусового узла к атриовентрикулярному. К другим механизмам развития аритмии относятся наличие рубцов на правом предсердии, вызываемых линиями швов или возникающих на месте канюляции полых вен, травма артерии, питающей синусовый узел, а также растяжение правого предсердия вследствие повышенного давления в нем. В этом отношении операция Фонтена в модификации ЭК обладает весьма существенными преимуществами, так как практически исключена возможность травмы проводящей системы сердца. По данным некоторых авторов, наджелудочковая тахикардия развивается до 22% случаев после тотального кавопульмонального анастомоза, и до 8% случаев после операции Фонтена в модификации ЭК (5, 6, 7, 8).

Белково-дефицитная энтеропатия (БДЭ) является серьезным осложнением операции Фонтена. Частота БДЭ согласно данным литературы колеблется от 3,7% до 33% (9, 10, 11, 12, 13, 14). Некоторые авторы считают, что у 13% пациентов БДЭ развивается в течение 10 лет после вмешательства, тогда как первые проявления осложнения могут возникнуть за период времени от одного месяца до 16 лет. Выживаемость пациентов с БДЭ достаточно низкая: в течение 5-и и более лет от момента постановки диагноза 40% пациентов обречены на летальный исход, а 10-летняя выживаемость составляет менее 20%.

Возникновение БДЭ после операции Фонтена может быть обусловлено разнообразными причинами: субаортальная обструкция, стеноз внутрипредсердного тоннеля, реканализация ствола легочной артерии, стеноз устья левой легочной артерии, митральная недостаточность, повышенное давление в легочной артерии и другие. Клиническими проявлениями энтеропатии являются общие отеки, гипогаммаглобулинемия, мальабсорбция жиров, коагулопатия, нарушения водно-электролитного баланса. Данное осложнение проявляется уменьшением концентрации сывороточного альбумина, и вследствие этого появляются периферические отеки, плевральная или перитонеальная транссудации. Основными механизмами при таком патологическом процессе являются увеличение лимфопродукции в результате повышенного давления в системе нижней полой и воротной вены, а также нарушения лимфооттока из-за увеличения давления в верхней полой вене, подключичной вене и грудном лимфатическом протоке.

Литература

1. Подзолков В.П., Заец С.Б., Чиаурели М.Р. и др. // Грудная и сердечно-сосудистая хирургия 1998, №3, С.16-19.
2. Azakie A, McCrindle BW, Arsdell GV et al. // J Thorac Cardiovasc Surg 2001;122:1219-1228.
3. Cheung YF, Chay GW, Chiu CS, Cheng LC. // Int J Cardiol 2005 Jul 20;102(3):509-513.
4. Day RW, Etheridge SP, Veasy LG, et al. // Int J Cardiol 2006 Jan 13;106(2):201-210.
5. Подзолков В.П., Чиаурели М.Р., Ревишвили А.Ш. и др. // Грудная и сердечно-сосудистая хирургия 2001, №1, С.9-12.
6. Cohen MI, Wernovsky G, Vetter VV, et al. // Circulation 1998;98(Suppl):II52-II58.
7. Haas GS, Hess H, Black M, et l. // Eur J Cardiothorac Surg. 2000 Jun;17(6):648-654.
8. Marcelletti CF, Iorio FS, Abella RF. // Semin Thorac Cardiovasc Surg Pediatr Card Surg Annu 1999; 2:131-142.
9. Зеленикин М.М. «Обоснование принципа многоэтапного подхода к хирургическому лечению сложных врожденных пороков сердца методом гемодинамической коррекции». Дис. д.м.н. М.-2002.
10. Donnely JP, Rosenthal A, Castle VP, Holmes RD. // J Pediatr 1997, 130:474-478.
11. Kumar SP, Rubinstein CS, Simsic JM, et al. // Ann Thorac Surg 2003 Nov;76(5):1389-1396.
12. Lenz D, Hambsch J, Schneider P, et al. // Critical Care 2003;7:185-190.
13. Therrien J, Webb GD, Gatzoulis MA. // Heart. 1999 Aug;82(2):241-243.
14. Ostrow AM, Freeze H, Rychik J. // Ann Thorac Surg. 2006 Aug;82(2):695-700

Отдаленные результаты и некоторые стороны оценки качества жизни пациентов с врожденными пороками сердца после гемодинамической коррекции по Фонтену

Сагатов И.Е.
Алматинский государственный институт усовершенствования врачей, г. Алматы
УДК 616.12-007.1-053.1-089.168-058

Мақалада туа пайда болған жүрек ақаулары бар науқастардың Фонтен бойынша гемодинамикалық коррекцияның нәтижелері мен өмір сапасын бағалаудың кейбір аспектілері талқыланған. Автордың пайымдауынша, көпшілік науқастың жағдайы NYHA классификациясы бойынша I-II ФК сәйкес: модификациясына байланысты 50-ден 83,1%-ға дейін.

In ariticle the results and some parties of quality of life of the patients with congenital heart disease surveyed in the remote terms after hemodynamic correction by Fontan are submitted. The author specifies that the majority of the patients in the remote terms after Fontan operation are in I-II FC on classification of the NYHA: from 50 to 83,1 % depending on updating operation.

Введение

Одним из актуальных разделов хирургии врожденных пороков сердца (ВПС) является унивентрикулярная коррекция при сложных формах врожденных пороков сердца. Основной проблемой при этом является выбор оптимального метода гемодинамической коррекции, основанной на принципе Фонтена. До настоящего времени практически отсутствуют работы, посвященные анализу результатов применения всех основных методов гемодинамической коррекции с длительным сроком наблюдения (20 и более лет), что не позволяет в полной мере и убедительно обосновать наиболее эффективную модификацию операции Фонтена (1, 2).

Качество жизни (КЖ) – это интегральная характеристика физического, социального и психологического функционирования больного, основанная на его субъективном восприятии (3, 4). По определению ВОЗ КЖ характеризуется как субъективное соотношение положения индивидуума в обществе с учетом культуры и систем ценностей этого общества с целями данного индивидуума, его планами, возможностями и степенью общего неустройства (5).

Цель исследования

– оценить отдаленные результаты и некоторые стороны оценки качества жизни пациентов с врожденными пороками сердца в отдаленные сроки после гемодинамической коррекции по Фонтену.

Материал и метод исследования

В отделении ВПС у детей старшего возраста НЦССХ РАМН (руководитель академик РАМН В.П. Подзолков) за период с 1983 по 2006 год 315 пациентов подверглись различным методам операции Фонтена. В исследовании качества жизни приняли участие 62 пациента. Средний возраст пациентов на момент операции составил 10,5±4,6 лет. Отдаленный период исследования составил в среднем 9,4±6,7 лет.

При расчете полученных данных использовалась программа Statistica 5.5. Различия между средними величинами считались достоверными при значениях $p<0,05$.

Результаты и обсуждение

При изучении отдаленных результатов гемодинамической коррекции учитывались жалобы больного, катамнез, данные объективного осмотра и результаты стандартных методов обследования (ЭКГ, ФКГ, ЭхоКГ, рентгенография и ангиокардиография), а также показатели качества жизни по опроснику MOS SF-36. В зависимости от совокупности полученных данных определялся функциональный класс (ФК) больного. Таким образом, было установлено, что 175 (74,5%) пациентов находятся в I-II ФК согласно классификации NYHA: 50% пациентов после операции предсердно-желудочкового анастомоза, 60,3% - после ПЛА, 75,6% - после ТКПА и 83,1% - после операции Фонтена в модификации ЭК. 27 (11,5%) пациентов - в III-IV ФК. Отдаленные нелетальные осложнения в различные сроки после операции возникли у 58 (24,7%) пациентов, при этом летальность составила 14%.

Наибольшее число отдаленных нелетальных осложнений возникло у пациентов после перенесенного ПЖА (66,7%), наименьшее число – после операции Фонтена в модификации ЭК (16,9%). После выполнения операции ПЛА и ТКПА они развились в 36,2 и 24,4% случаев соответственно

Результаты, полученные нами, свидетельствуют о том, что у пациентов с одножелудочковым кровообращением в отдаленном периоде после операции имеет место более низкое КЖ в сравнении со среднепопуляционными данными. Показатели качества жизни сравнивались со средними значениями практически здоровой популяции европейской части Российской Федерации.

Анализ КЖ пациентов, которым выполнена операция Фонтена в модификации ТКПА в более раннем (до 10 лет) и более позднем возрасте (старше 10 лет) показал, что КЖ пациентов в возрасте до 10 лет

Таблица 1. Качество жизни пациентов после операции Фонтена в модификациях экстракардиального кондуита, правопредсердно-легочного и тотального кавопульмонального анастомозов

Шкалы MOS SF-36	Метод операции Фонтена				p			
	ТКПА		ЭК		1-3	2-4	1-2	3-4
	До 10 лет	Старше 10 лет	До 10 лет	Старше 10 лет				
	1	2	3	4				
Физическое аункционирование	73,8±20,2 (25-95)	71,4±12,5 (50-90)	84,0±15,5 (55-100)	86,8±11,7 (55-95)	>0,05	<0,05	>0,05	>0,05
Ролевое физические функционирование	63,9±37,7 (0-100)	64,3±34,9 (0-100)	64,0±33,7 (0-100)	68,2±29,8 (25-100)	>0,05	>0,05	>0,05	>0,05
Боль	82,8±23,4 (42,5-100)	71,4±27,4 (32,5-100)	89,3±23,5 (45-100)	89,1±18,4 (45-100)	>0,05	>0,05	>0,05	>0,05
Общее здоровье	48,9±7,8 (40-60)	45,7±14,5 (25-65)	54,0±13,9 (35-80)	56,4±13,8 (35-75)	>0,05	>0,05	>0,05	>0,05
Жизнеспособность	61,1±9,3 (50-75)	59,3±8,4 (45-70)	64,0±16,5 (35-90)	62,3±13,1 (35-75)	>0,05	>0,05	>0,05	>0,05
Социальное функционирование	74,9±17,8 (50-100)	64,3±23,3 (25-100)	82,5±20,6 (50-100)	73,8±20,5 (25-100)	>0,05	>0,05	>0,05	>0,05
Ролевое эмоциональное функционирование	55,6±37,3 (0-100)	47,6±50,4 (0-100)	83,3±28,3 (33,3-100)	63,6±40,7 (0-100)	<0,05	>0,05	>0,05	<0,05
Психологическое здоровье	69,8±10,0 (52-88)	64,0±14,2 (48-80)	70,4±9,7 (52-88)	71,6±12,8 (44-92)	>0,05	>0,05	<0,05	>0,05

превосходит КЖ пациентов, оперированных в более старшем возрасте (таб. 1). Особенно это различие оказалось наглядным в оценке физических критериев, за исключением единственной шкалы, различие по которой статистически недостоверное и минимальное. И только по шкале «психологическое здоровье» имело место достоверное различие.

В случае сравнения операции Фонтена в модификации ЭК убедительного различия между КЖ пациентов, оперированных в более раннем и более позднем возрастах, не выявлено. Однако физический компонент КЖ, напротив, имел статистически недостоверное превосходство показателей у пациентов, оперированных в возрасте старше 10 лет. Различие между показателями КЖ пациентов сравниваемых групп оказалось статистически достоверным только по одной шкале психологического компонента опросника.

Выводы

1. Большинство пациентов в отдаленные сроки после операции Фонтена находятся в I-II ФК по классификации NYHA: 50% пациентов после операции предсердно-желудочкового анастомоза, 60,3% - после изолированного правопредсердно-легочного анастомоза, 75,6% - после тотального кавопульмонального анастомоза и 83,1% - после операции Фонтена в модификации экстракардиального кондуита.
2. Оптимальным возрастным периодом для выполнения операции тотального кавопульмонального анастомоза можно считать более ранний возраст больного (до 10 лет), тогда как при модификации экстракардиального кондуита четкой аналогичной связи между качеством жизни пациентов и сроком выполнения гемодинамической коррекции не выявлено.

Литература

1. Подзолков В.П., Чиаурели М.Р., Зеленикин М.М., Юрлов И.А. «Хирургическое лечение врожденных пороков сердца методом гемодинамической коррекции» // М.- Изд. НЦССХ РАМН - 2007 – 242с.

2. Зеленикин М.М. «Обоснование принципа многоэтапного подхода к хирургическому лечению сложных врожденных пороков сердца методом гемодинамической коррекции» // Дис. д.м.н. М.-2002.

3. Кассирский Г.И., Зотова Л.М. «Реабилитация больных после хирургического лечения врожденных пороков сердца». – М.: НЦССХ РАМН, 2007. – 136с.

4. Van den Bosch AE, Roos-Hesselink JW, Van Domburg R. Long-term outcome and quality of life in adult patients after the Fontan operation. Am J Cardiol 2004 May 1;93(9):1141-1145.

5. World Health Organization. Quality of life group. What is it Quality of life? Wid Hth Forum 1996;1:29.

Сравнительная характеристика различных методов операции Фонтена. Обзор литературы.

Сагатов И.Е.
Алматинский государственный медицинский институт усовершенствования врачей, г. Алматы
УДК 616.12-007.2-053.1-089.86-07

В 1968 году французский хирург F. Fontan впервые в мире выполнил операцию обхода правых отделов сердца у пациента с атрезией трехстворчатого клапана с положительным результатом, а в 1971 году в соавторстве с E. Baudet опубликовал результаты четырех операций, выполненных в других модификациях. Это явилось новым этапом в развитии кардиохирургии сложных форм врожденных пороков сердца и одновременным окончанием серии неудачных экспериментальных и клинических попыток хирургов воплотить в реальность идею одножелудочковой коррекции, задуманную еще в конце 40-х и начале 50-х годов прошлого века (1, 2, 3).

При атрезии трёхстворчатого и митрального клапанов, единственном желудочке сердца, некоторых формах двойного отхождения магистральных артерий от правого желудочка, синдроме гипоплазии правого желудочка, criss-cross сердце и ряде других сложных комбинированных формах врожденных пороков сердца с функциональным одножелудочковым кровообращением операцией выбора в настоящее время считается гемодинамическая коррекция по принципу Фонтена.

Предсердно-желудочковый анастомоз выполняется у пациентов с атрезией трёхстворчатого клапана и нормальным расположением магистральных артерий, отсутствии данных за уменьшение размеров выводного отдела рудиментарно развитого правого желудочка, стеноза легочного клапана, гипоплазию фиброзного кольца и ствола легочной артерии.

Результаты предсердно-желудочкового анастомоза в большинстве случаев оказались неудовлетворительными, поскольку со временем происходит рост трабекулярной части правого желудочка. При этом вентрикулярное сокращение приводит к ретроградному забросу крови в правое предсердие, полые вены и коронарный синус, а в результате гипертрофии предсердия развиваются наджелудочковые аритмии, значительно ухудшающие функциональное состояние пациента (4, 5).

Правопредсердно-легочный анастомоз может быть изолированным или выполняться в сочетании с двунаправленным кавопульмональным анастомозом. Правопредсердно-легочный анастомоз может осуществляться при транспозиции магистральных артерий, у больных с нормальным расположением магистральных артерий с выраженной гипоплазией камер правого желудочка, гипоплазией фиброзного кольца и ствола легочной артерии.

Во избежание имплантации клапансодержащего кондуита G. Kreutzer (6) и соавт. (1973) предложили выполнить правопредсердно-легочный анастомоз с сохранением клапана легочной артерии. Согласно данным последующих исследований наличие легочного клапана при циркуляции Фонтена оказалось не столь необходимым, поскольку в условиях низкого давления в правом предсердии створки клапана остаются в открытом состоянии во всех фаз сердечного цикла.

Преимуществами *сочетанного выполнения правопредсердно-легочного с двунаправленным кавопульмональным анастомозом* являются меньшая гидродинамическая нагрузка на правое предсердие и разделение потоков крови из верхней и нижней полых вен. Кроме того, при этой комбинации уменьшается турбулентность течения крови на пути в легочную артерию, в связи с чем легочной кровоток при данной модификации операции Фонтена осуществляется с меньшими энергетическими потерями, чем при изолированном правопредсердно-легочном анастомозе.

Тотальный кавопульмональный анастомоз был впервые предложен и научно обоснован в 80-х годах прошлого столетия (7, 8). Методика операции ТКПА предусматривает выполнение нескольких последовательных этапов, в результате чего достигается полный обход не только правого предсердия, но и правого желудочка.

Преимущества операции тотального кавопульмоального анастомоза заключаются в следующем: возможность выполнения при пороках с негипертрофированным предсердием; коронарный синус остается в предсердии, где давление не повышено; отверстие трехстворчатого клапана и дефекта межпредсердной перегородки не закрываются; отсутствует перерастяжение и гипертрофия правого предсердия, что уменьшает вероятность развития послеоперационных нарушений ритма сердца. Однако наряду с этим, данная модификация операции Фонтена осуществляется на открытом сердце в условиях искусственного кровообращения, гипотермии, что подразумевает потенциальную ишемию миокарда, а присутствие хирургических манипуляций в зоне синоатриального узла и питающей его артерии может быть сопряжено с серьезными осложнениями.

В 1990 году C. Marcelletti с соавт. (9) представили результаты *полного обхода правых отделов сердца с использованием экстракардиального кондуита*. Преимущества модифицированного метода операции Фонтена оказались весьма существенными. В результате операции достигается ламинарный кровоток из полых вен в легочную артерию; коронарный синус дренируется в полость функционально общего предсердия, где давление после операции ниже, чем в венозной системе; возможность выполнения операции без пережатия аорты; методика предупреждает развитие индуцированной легочно-венозной обструкции, которая может иметь место при внутрисердечной коррекции с помощью латерального тоннеля; в отдаленном послеоперационном периоде не развивается гипертрофия правого предсердия, которая приводит к развитию наджелудочковых тахиаритмий, отсутствие манипуляций в зоне синоатриального узла и артерии, питающей синоатриальный узел. В ряде случаев со сложной анатомией порока применение экстракардиальной модификации является единственно возможным вариантом операции. Вместе с

тем, согласно некоторым публикациям в послеоперационном периоде нередко возникает окклюзия кондуита, требующая повторного вмешательства. К тому же, протез лишен потенциального роста, что также может ограничивать его использование в детском возрасте.

Таким образом, по данным литературы сравнительная характеристика основных методов операции Фонтена показывает, что полный обход правых отделов сердца с использованием экстракардиального кондуита является наиболее эффективным, и часто используемым в качестве завершающего этапа гемодинамической коррекции, методом.

Литература
1. Галанкин Н.К., Дарбинян Т.М. // Эксп. хирургия 1956 - №3 - С.54-57.
2. Дарбинян Т.М. // Автореф. дис. к.м.н. М.-1957.
3. Мешалкин Е.Н. // Экспериментальная хирургия 1956 - №6 - С.6-12.
4. Зеленикин М.М. «Обоснование принципа многоэтапного подхода к хирургическому лечению сложных врожденных пороков сердца методом гемодинамической коррекции» // Дис. д.м.н. М.-2002.
5. Подзолков В.П., Чиаурели М.Р., Зеленикин М.М., Юрлов И.А. «Хирургическое лечение врожденных пороков сердца методом гемодинамической коррекции» // М.- Изд. НЦССХ РАМН - 2007 – 242с.
6. Kreutzer G, Galindez E, Bono H, de Palma C, Laura JP. // J Thorac Cardiovasc Surg 1973;66:105-111.
7. De Leval MR, Kilner P, Gewillig M, Bull C. // J Thorac Cardiovasc Surg 1988;96:682–695.
8. Kawashima Y, Kitamura S, Matsuda H, et al. // J Thorac Cardiovasc Surg 1984;87,1;74-81.
9. Marcelletti CF, Corno A, Giannico S, Marino B. // J Thorac Cardiovasc Surg 1990;100:228-232.

Урологические осложнения в трансплантации почки

Оразгалиев Т.Б.
Национальный научный центр хирургии им. А.Н.Сызганова

Кәзіргі кезеңде бүйрек транслантация аумағындағы жсалынған үлкен жетістектер. Бүйрек ауыстырып салынғаннан кейінгі кезеңде де урологиялық асқынулар операцияның нәтежесінің төмендеуінің бір себебі болып табылады. Асқынулар трансплантаттың қуығының қандану жолының ерекшелігімен қатар зәр шығару жолдарында ұзақ уақыт несептің болмауына байланысты. Осыңдай жағдайда бүйрек трансплантациясына даярланып жатқан 7-20% науқастарды урологиялық тексеруді қажет етеді. Мұның бәрі донор және реципиенттің зәр шығару жолдарының жағдайын тексеру және терең білуі керек, себебі трансплантаалық донор бүйрегінің урологиялық асқынуларының алдын алуымызға және болжауымызға көмектеседі, сонымен қатар медициналың осы саласындағы ғылыми тексерулердің ауқымдылығына себебші болады.

At present stage the big success is achieved in the field of kidney transplantation. At the same time urological complications after transplantation of kidneys still remain one of the reasons of deterioration of surgery results. This is connected with features of blood supply of transplant ureter and also changes urinary tract after long anuria. Thus, necessity of urological inspection of the patients preparing for transplantation of a kidney, which constitutes up to 7-20 % is obvious. All this demands profound studying and research of urinary tract condition of recipients and the donor in order to forecast and avoid possible urological complications at transplantation of a donor kidney and causes relevance of scientific researches in this field of medicine.

За последние десятилетия достигнуты большие успехи в области трансплантации почки. Этому способствовало совершенствование техники забора донорской почки, тщательность подбора соответствующего донора, решение целого ряда технических аспектов трансплантации. Повышение эффективности лечения больных терминальной стадией хронической почечной недостаточности (ХПН) во многом связано с внедрением в клиническую практику физиологического направления с углубленным изучением структурно-функционального состояния почек и мочевых путей [1, 2, 3, 4, 5, 6]. Вместе с тем урологические осложнения после трансплантации почек до сих пор остаются одной из основных причин ухудшения результатов операций [7, 8, 9]. Как правило, с моментов начала гемодиализа, значительно снижается или вообще отсутствует функциональная активность мочевыводящих путей. Как показали исследования N. Treivish в 1991 г., у 79,5% больных наблюдается стойкая олигоанурия, суточный диурез составляет в среднем 50-100 мл. Количество актов спонтанного мочеиспускания не превышает двух раз за сутки. Развиваются дистрофические процессы в стенке мочевого пузыря, обусловленные тем, что у большинства из них он длительное время не функционирует. Этому также способствуют изменения, вызванные собственно ХПН [10, 11]. Кроме того, длительная терапия глюкокортикоидами, которой подвергаются пациенты, приводит к массивному слущиванию уротелия, выраженному отеку стромы в стенке мочевого пузыря, а в сохранившемся эпителии – к возникновению большого количества вакуолей [10]. Перлин Д.В. [12, 13] отмечал, что возникновение большинства урологических осложнений связано с особенностями кровоснабжения мочеточника трансплантата, а также морфологическими и физиологическими особенностями стенки мочевого пузыря после длительной анурии на фоне уремии и иммуносупрессии. Таким образом, очевидна необходимость урологического обследования пациентов, готовящихся к трансплантации почки. Любое нарушение пассажа мочи, в том числе связанное с функциональной недостаточностью нижних мочевых путей, является предрасполагающим фактором для возникновения воспалительного процесса в пересаженной почке и может лежать в основе неудач трансплантации. Своевременная диагностика и коррекция нарушений уродинамики является основным профилактическим мероприятием по предупреждению развития пиелонефрита в трансплантате [14].

По данным известных многоцентровых исследований F. Debruyne [15], включавших результаты 4787 трансплантаций почки, урологические осложнения отмечены почти у 10% реципиентов, однако их истинное количество может быть больше [16]. Урологические осложнения после трансплантации почки составляют до 7-20%. Урологические осложнения при трансплантации почек все еще остаются причиной досадных потерь трансплантата, а порой и смерти больных. Стала общепризнанной методика пересадки почки в подвздошную область с формированием уретероцистоанастомоза, что позволило снизить общее количество урологических осложнений с 15-20% до 7-12%. В процессе трансплантации почки широко рекомендуются общей урологией различные способы соустий мочевых путей, Leadbetter и Politano, E. Anderson, F. Debruyne и др, что требует подготовки анастомозируемых тканей, длительного дренирования, однако на фоне проводимой в последующем иммуносупрессии появляется значительный риск возникновения раневой инфекции приводящей к несостоятельности. Применение иммуносупрессивных препаратов, способствующих приживлению трансплантата, нередко сопровождается развитием несостоятельности пузырно-мочеточникового анастомоза, серьезных инфекционных осложнений, причем,

почти полное подавление защитных сил организма создает благоприятные условия для генерализации очагов инфекции вплоть до развития сепсиса. Частота возникновения осложнений нередко обусловлена не только способами восстановления мочевого тракта, но и особенностями операций изъятия органов. Большое значение имеет максимально бережное отношение с сосудами, кровоснабжающими мочеточник, т.к ишемия мочеточника остается одной из нерешенных проблем пересадки почки, приводящая зачастую к некрозу его дистального отдела и несостоятельности анастомоза.

К урологическим осложнениям при трансплантации почки относят: мочевые затеки и свищи; обструктивные осложнения; рефлюкс в трансплантат; инфекционно-воспалительные осложнения. Все эти осложнения имеют связь с функциональным и гистологическим состоянием тканей мочеточника трансплантата, тканей стенок мочевого пузыря реципиента и исходным бактериологическим статусом в мочевыводящих путях.

Все вышеизложенные осложнения могут развиваться уже в раннем послеоперационном периоде провоцируемые также на фоне агрессивной стартовой иммуносупрессии, что влечет присоединение раневой инфекции. Все это создает значительные трудности в лечении и нередко сопровождается потерей трансплантата, которая отмечается в 2 раза чаще при возникновении осложнений в первые 3 недели после пересадки почки. Частота развития мочевых свищей или затеков колеблется в пределах 1-17% [16]. Можно выделить следующие основные причины возникновения: несостоятельность сформированного анастомоза между мочевым трактом трансплантата и реципиента; несостоятельность швов стенки мочевого пузыря (при использовании трансвезикальных методик уретероцистоанастомоза); некроз мочевого тракта трансплантата. В раннем послеоперационном периоде (первая неделя после пересадки почки) наиболее частым урологическим осложнением является несостоятельность анастомоза, которая наблюдается у 0,5-13% реципиентов и в большей степени связана с методикой его формирования [17]. По данным большинства исследователей, от 60 до 80% мочевых свищей и затеков после пересадки почки обусловлены ишемическим некрозом части мочеточника и дистрофическими изменениями стенок мочевого пузыря у реципиента [18, 19, 20, 21, 22]. В фундаментальной работе A. Shafik [23] показал, что примерно у 76% людей наблюдается продольный вариант кровоснабжения с основными сосудами, идущими параллельно в адвентиции по всей длине мочеточника с его латеральной, передней и задней сторон, или билатеральный вариант- с двумя основными сосудами, проходящими с противоположных сторон мочеточника. У 24% людей существует так называемый рассыпной тип артериального кровоснабжения с сегментарными артериями, анастомозирующими друг с другом в форме сплетения в адвентиции, из которой исходят собственные сосуды мочеточника [23]. Развитию ишемии может способствовать целый ряд других факторов [24, 25] одними из которых могут являться чрезмерная скелетизация мочеточника и ворот почки при изъятии органа или его подготовки во время операции, сопровождающаяся повреждением основных питающих сосудов и коллатералей, а также длительный период ишемии тканей донорской почки при консервации. F.Debruyne и соавт. [26] предположили, что острое отторжение может способствовать развитию некроза мочеточника в результате резкого снижения кровотока. Другие исследователи [27, 28, 29] сообщали о большей вероятности развития некроза мочеточника при трансплантации органа от живого родственного донора, что объясняется необходимостью расширенного препарирования тканей в области ворот при изъятии одной почки по сравнению с удалением обеих почек en bloc.

Обструктивные осложнения представляют собой многочисленную и разнородную группу. По сведениям большинства исследователей, они наблюдаются у 0,9-7,5% реципиентов. Частый вид обструкции - это обструкции стенки мочеточника, связанные со склерозом, развившимся как следствие изменений связанных с длительностью консервации, холодовой и тепловой ишемии.

К сожалению, частым урологическим осложнением в посттрансплантационном периоде является пиелонефрит трансплантата, который по данным ряда авторов, наблюдается у 50-100% оперированных больных. Инфекция проникает в пересаженную почку как гематогенным путем при воспалении в собственных почках и других органах, так и уриногенным (восходящим) - при наличии дренажей, пузырно-мочеточниковом рефлюксе и инфицированном мочевом пузыре. В патогенезе пиелонефрита трансплантата, кроме нарушений гемодинамики, большая роль принадлежит нарушениям уродинамики. В связи с этим Н.А.Лопаткин и соавт. отмечали, что своевременная ликвидация нарушений уродинамики является основным профилактическим мероприятием для предупреждения воспаления в пересаженной почке.

В настоящее время в мире ежегодно выполняется до 30000 операций по трансплантации почки. Однако лист ожидания растет гораздо быстрее, чем количество операций. Нередко это обусловлено возвращением на диализ ранее оперированных больных по причине трансплантатэктомии ввиду различных осложнений, в том числе урологических. Несмотря на существенное улучшение результатов лечения на протяжении последних полутора десятилетий, эти осложнения все еще продолжают оставаться причиной досадных потерь трансплантатов, а порой и смерти больных после пересадки почки. Исследователи, занявшиеся этой проблемой, сразу столкнулись с серьезными трудностями, обусловленными прежде всего тем, что многие методы диагностики и лечения, широко используемые в урологической практике, оказались непригодными для больных после пересадки почки. Труднодоступность артифициального устья мочеточника, агрессивная стартовая иммуносупрессия, значительно повышающая риск развития инфекционных осложнений, существенно ослабленная уремией репаративная способность тканей – вот далеко не полный перечень препятствий, с которыми приходится сталкиваться трансплантологам и урологам.

В связи с этим необходимо углубленное изучение и тщательное исследование состояния мочевыводящих путей реципиентов с хронической почечной недостаточностью в терминальной стадии и донора, включающее не только общепринятые клинические исследования, но и определение состояния и жизнеспособности мочеточника донорской почки в процессе консервации с применением патоморфологических методов исследований, изучение морфологической структуры мочевыводящих путей реципиента, применение эндоскопических малоинвазивных методов диагностики

Внедрение и совершенствование методов диагностики позволяет прогнозировать и избежать возмож-

ных урологических осложнений при трансплантации донорской почки, т.е. качественно реабилитировать реципиентов с ТХПН перенесших трансплантацию, что и обусловливает актуальность научных исследований в данной области медицины.

Литература

1. Шумаков В.И., Мойсюк Я.Г., Левицкий Э.Р. 25-летний опыт пересадки почки в СССР. Пересадка почки в СССР и Италии: обмен опытом // Акты симпозиума. М., С. 3-12.
2. Лопаткин Н.А., Пугачев А.Г. Пузырно-мочеточниковый рефлюкс // М. «Медицина», 1990. С. 106-107.
3. Белорусов О.С., Аляев Ю.Г., Волынчик Е.П., Еникеев М.Э. Исследование уродинамики нижних мочевых путей при трансплантации почки // Вестник трансплантологии и искусственных органов. М., 2000. № 1. С. 48-49.
4. Трапезникова М.Ф., Филипцев П.Я., Перлин Д.В., Уренков С.Б. Лечение урологических осложнений после трансплантации почки // Вестник хирургии, 1994. № 5. С. 33-35.
5. Serrano D.P., Flechner S.M., Modlin C.S., Wyner L.M., Novick A.C. Transplantation into the long-term defunctionalized bladder // J. Urology, 1996. Vol. 156. P. 885-888.
6. Shapiro R., Simmons L. Richard, Starzl E. Thomas // Renal Transplantation.- 1997.- P. 269-284.
7. Шумаков В.И. Организационные и научные аспекты по трансплантации консервированных трупных почек // Научный совет по трансплантологии и искусственным органам при президиуме АМН СССР. Пленум: тезисы докладов. Минск. - 1983. -С.20.
8. Перлин Д.В. Урологические осложнения при трансплантации почки // Автореферат кандидатской диссертации Москва. - 1994.- С.4-23.
9. Уренков С.Б. Малоинвазивные методы лечения урологических осложнений у больных после трансплантации почки // Докторская диссертация. Москва. - 1999.- С.132-165.
10. Лопаткин Н.А. Ярмолинский И.С. Пузырно-мочеточниковый рефлюкс после пересадки почки // Пленум правления Всесоюзного научного общества урологов (тезис дол.). Вильнюс, 1988. С. 20-22.
11. Пытель Ю.А., Серов В.В., Золатарев И.И., Саврасов В.М., Тихонова Г.Н. Возникновение пиелонефрита при лечении преднизолоном // В кн.: «Врачебное дело». -№ 5. -М., 1981.-С. 24-27.
12. Перлин Д.В. Урологические осложнения при трансплантации почки // Автореф. канд. дис. -М., 1994.
13. Перлин Д.В. Урологические осложнения при трансплантации почки // Кандидатская диссертация. Москва.- 1994.
14. Белорусов О.С., Гаджиева З.К., Еникеев М.Э. Исследования уродинамики нижних мочевых путей при трансплантации почки // Материалы 3 конгресса урологов Казахстана (Алматы, 25-26 мая, 2000 г.), Алматы, 2000, С. 97-99.
15. Debruyne F.M.J. // Renal Transplantation, Surgicaland Urological Aspects.- Leiden: Stafleu Scientific Publications. - 1977; P. 30-33.
16. Loughlin K.R., Tilney N.L., Richie J.P. Urologic complications in 718 renal transplant paients // Surgeri. - 1984.-Vol. 95. - P. 297-302.
17. AndersonE.E., GlennJ.F., Seigler H.F., Stickel D.L. Ureteral implantation in renal transplantation // Surg. Gynecol. Obstet. - 1972. - Vol. 134.- P. 494 - 496.
18. Шумаков В.И., Мойсюк Я.Т., Арутюнян С.М. Урологические ослож¬нения аллотрансплантации почки: диагностика, лечение и профилакти¬ка // Трансплантология и искусств, органы. - 1998. - № 2. - С, 12-20.
19. Benoit G., Bensadoun H., Jardin A., Charpentier B. Surgical complications of kidney transplantation // Eur. Board Urol. - 1993. -Vol. 23. - P. 177-183.
20. Bitker M.O., Benoit G. Surgical aspects of kidney transplantation in France in 1997 // Eur. Urol. - 1998. - Vol. 34. - P. 1-5.
21. Holden S.O., Brien D.P., Lewis E.L. Urologic complications in renal transplantation // Urology. - 1975. - Vol. 5. - P. 182-184.
22. Santiago-De/pin E.A., BaqueroA., Gonzolez Z. Low incidence of urologic complications after renal transplantation // Am. J. Surg. - 1986. - Vol. 151. -P. 374-377.
23. ShafikA. A study of the arterial pattern of the normal ureter // Ibid. -1972. -Vol. 107. - P. 720-722.
24. Orion K.R., Middleton R.G. Heal substitution of the ureter in renal transplantation // J. Urol. - 1982. - Vol. 128. - P. 374-375.
25. Sagalowsky A.I., Ransler C.W., Peters P.C. et al. Urologic complications in renal transplants with early catheter removal // Ibid. - 1983. - Vol. 129. - P. 929-932.
26. Debruyne P.M., Wijdeveld P.G., Koene R.A. et al. Ureteroneocystostomy in renal transplantation. Is an antirefiux mechanism mandatory? // Br. J. Urol. -1978. - Vol. 50. - P. 378-382.
27. Barry J.M., Lawson R.K., Strong D., Hodges C Urologic complication in 173 kidney transplants // Ibid. - 1974. -Vol. 112. - P. 56, 567-571.
28. Burdick J.F. Complications of renal transplantation // Urology. - 1986. -Vol. 14. - P. 183-200.
29. Ehrlich R.M., Smith R.B. Surgical complications of renal transplanta¬tion // Urology. - 1977. - Vol. 10. - P. 43-56.

Современные методы лечения полипов наружного отверстия уретры у женщин

Е.А. Куандыков
Алматинский институт усовершенствования врачей, кафедра урологии

Операциядан кейінгі асқынуларды және аурудың қайталануын азайту мақсатында несеп-жыныс жолындағы құрылымдарды емдеуде гольмилік лазер қолданылуының тиімділігі зерттелді. 2003-2008 жылдар кезеңі ішінде стационарда уретра полипі диагнозымен жатқан 53 әйел емделді. 25 науқасқа гольмилік лазер қолданылуымен лазерлік абляция, 28 науқасқа электрокоагуляция жасалды. Негізгі топтағы науқас әйелдердің орташа жасы 51,3+5,8 жысты, бақылау тобында 51,46+5,5 жасты құрады. Лазерлік резекцияның орташа ұзақтығы 9,1+2,1 минутты құрады, ол электр резекциясы (19,6+5,3 минут) кезіндегі көрсеткіштен төмен. Интраоперациялық қансыраулар электр резекциясынан кейін әйелдердің 42,8% байқалды. Уретра полипін емдеу барысында гольмилік лазер қолданылған кезде оңды нәтижеге қол жеткізіледі, қансырау болмайды, қуықты дренаждау қажет емес, стационарлық емдеу мерзімі қысқартылады және ауру қайталанбайды.

Efficiency of holmium laser was investigated in treatments of formations of a urinogenital path, with the purpose of reduction of postoperative complications and decreasing relapses of disease. For the period of 2003-2008 53 women with the diagnosis a urethra polyp have been treated in a hospital. 25 patients had undergone laser ablation with holmium laser and 28-electrocoagulation. Average age of women in the basic group was 51,3±5,8 years and in control – 51,4±5,5 years. Average duration of a laser resection was 9,1±2,1 minutes, it is less, than at an electroresection - 19,6±5,3 minutes. Intraoperative bleedings were marked at 42,8 % of women after an electroresection. At use of holmium laser in treatment of polyps of urethra the good result was achieved, there was no bleeding, there was no necessity to drenage bladder, the minimal terms of hospitalization and absence of relapse.

Актуальность

Среди образований мочеиспускательного канала значительное место занимают полипы уретры. По микроскопической картине они представляют собой гипертрофию железистых элементов слизистой, причем на их долю среди доброкачественных образований уретры приходится 43,2% [1, 2]. Причинами возникновения полипов являются на первом месте дисгормональные изменения второй половины жизни женщины, на втором длительное хроническое воспаление уретры и мочевого пузыря [3].

Вследствие гормонального дисбаланса происходит разрыхление подслизистой соединительной ткани уретры, в результате чего адекватная фиксация слизистой уретры в моменты физического напряжения (повышение внутрибрюшного давления, кашель, запоры) нарушается. Со временем выпавший участок слизистой организовывается, нередко приобретая железистое строение, в последующем развивается экзофитно и в той или иной степени может вызывать сдавление уретры и нарушение мочеиспускания [2, 3].

В настоящее время существует несколько методов лечения полипов уретры, помимо обычного хирургического иссечения, применяются ТУР, криодеструкция, электрорезекция. При всех методах лечения необходимо соблюдать принцип удаления полипа в пределах здоровых тканей, несоблюдения данного принципа приводит к возникновению рецидива заболевания [2, 4].

В нашей работе мы изучили эффективность гольмиевого лазера в лечения образований мочеполового тракта, с целью уменьшения послеоперационных осложнений, снижения рецидивов заболевания, что является на современном этапе перспективным направлением развития оперативной урологии.

Материалы и методы

Все женщины поступали в клинику в плановом порядке с установленным диагнозом полип уретры за период 2003-08 гг.. В стационаре больные были распределены на две группы: основную группу составили 25 женщин, где использовался гольмиевый лазер и контрольную – 28 женщин, где применялся электронож. Средний возраст больных женщин представлен в таблице 39. Отмечается, что все женщины с полипами уретры находились в возрасте менопаузы, в основной группе – 51,3±5,8 лет и в контрольной – 51,4±5,5 лет.

Всем женщинам проводилось микробиологическое обследование урогенетального тракта (таблица 1). В результате микробиологического обследования в основной группе у 6 (24%) пациенток установлены моно- и у 14 (56% - смешанные урогенитальные инфекции, не выявлено инфекции у 5 (20%) больных. В контрольной – у 6 (21,5%), у 16 (57%) и у 6 (21,5%) соответственно. В исследуемых группах из уретры у 1 женщины выделены Staphylococcus epidermis, у 2 - Streptococcus spp. в количестве 10^4-10^6 КОЕ/ мл и у 2 - Enterococcus faecalis (10^5 КОЕ/мл). Кроме указанных микроорганизмов также была обнаружена U.urealyticum у 1 больной в основной и у 2 – в контрольной группе. У большинства обследованных в обеих группах констатирована ассоциация U.urealyticum с 4 инфекционными агентами. Наиболее часто U.urealyticum выявлялись одновременно в уретре и влагалище и/или цервикальном канале. Но у 4 женщин U.urealyticum была обнаружена лишь в уретре, у 2 - только в цервикальном канале, что свидетельствует, по нашему мнению, о необходимости исследования клинического материала, как из мочевых, так и из половых органов женщин.

Таблица 1. Результаты микробиологического обследования уретры, влагалища и цервикального канала у женщин с полипами уретры в исследуемых группах.

Выявленные микроорганизмы	Исследуемые группы					
	Основная (n=25)			Контрольная (n=28)		
	уретра	вла-ще	цер-й канал	уретра	вла-ще	цер-й канал
Монокультуры	6 (24%)			6 (21,5%)		
Staphylococcus epidermis 10^4-10^6 КОЕ/ мл	1	-	1	1	1	-
Streptococcus spp. 10^5 КОЕ/мл	2	1	-	2	2	-
Enterococcus faecalis 10^4-10^5 КОЕ/ мл	2	-	1	2	1	-
Ureaplasma urealyticum	1	-	-	-	-	2
Смешанные	14 (56%)			16 (57%)		
Ureaplasma urealyticum + Mycoplasma hominis, C.trachomatis, Candida albicans, Gardnerella vaginalis	14	6	13	16	11	14
Возбудителей не выявленно	5 (20%)			6 (21,5%)		

Также больные женщины обследовались на наличие сопутствующей патологии урогенетального тракта. В результате комплексного обследования установлено, что в обеих группах при ультразвуковом исследовании почек и органов малого таза у 32% женщин обнаружены миома матки, у 24% и 25% признаки хронического воспалительного процесса матки или/и ее придатков. Также у 48% и 50% имелся хронический цистит, а у 40% и 39% - вульвит и вагинит. При этом у большинства из них отмечалось сочетанное поражение нескольких органов.

Данное заболевание протекает в начальных стадиях бессимптомно, клинические признаки проявляются через достаточно большое время, когда полип приобретает более выраженные размеры. В нашей работе больные поступали в стационар уже с установленным диагнозом и выраженными клиническими проявлениями (таблица 2).

Таблица 2. Симптомы заболевания у женщин с полипа уретры в исследуемых группах.

Симптомы заболевания	Исследуемые группы	
	Основная n=25 (100%)	Контрольная n=28 (100%)
Ощущение инородного тела	15 (60%)	16 (57%)
Дискомфорт при мочеиспускании	6 (24%)	7 (25%)
Задержка мочеиспускания	4 (16%)	5 (18%)
Уретрорагия	16 (64%)	17 (61%)
Контактное кровотечение	4 (16%)	6 (21%)

Из вышеуказанных данных в основной и контрольной группе наиболее часто проявляются дизурические расстройства, как ощущение инородного тела в уретре в 60% и 57% случаях, уретрорагия у 64% и 61% женщин. Данные жалобы ухудшают качество жизни женщин и вызывают социальную дезадаптацию.

Для определения распространенности процесса необходимо проводить предоперационную цистоскопию, для оценки состояния слизистой мочевого пузыря исключения рака шейки мочевого пузыря. Окончательный диагноз полипа наружного отверстия уретры устанавливается исключительно на данных морфологического исследования операционного материала. Полипы мочеиспускательного канала представляют собой не воспалительное, а неопластическое образование, в связи, с чем требуют радикального оперативного лечения.

Лечение полипа уретры проводилось под местной анестезией 0,5% раствором новокаина. При наружном расположении опухоли выполняют электрокоагуляцию, при локализации в глубине мочеиспускательного канала электрокоагуляцию при помощи ТУР. С цель гемостаза после электрокоагуляции устанавливался уретральный катетер Фолея на 2 суток.

Лазерная резекция проводят контактным способом, подводя кончик лазерного волокна к основанию полипа, кровотечения во время операции не наблюдается. Катетеризация уретры не проводилась, что является мерой профилактики инфицирования мочевых путей. Эпителизация зоны резецированной уретры происходит в течение 5 — 6 суток, поэтому больные выписываются из стационара на следующий день после операции. Используемая общая энергия для лазерной резекции составляет 3 – 3,5 Вт.

Обсуждение результатов

Оценка результатов лечения полипа уретры проводилась по критериям: наличие интраоперационного кровотечения, длительности дренирования мочевого пузыря, длительности нахождения в стационаре и возникновения рецидивов полипов за период наблюдения 6 месяцев. Все результаты лечения представлены в таблице 3.

Таблица 3.Оценка результатов лечения полипа уретры с использованием различных методов лечения.

Показатели оценки эффективн. лечения	Группы больных	
	Основная n=25 (100%)	Контрольная n=28 (100%)
Средняя продолжит. операции, мин	9,1±2,1*	19,6±5,3*
Интраоперационные кровотечения, n (%)	-	12 (42,8%)
Средний срок дренирования мочевого пузыря, сутки	-	1,3±0,5*
Среднее длительность послеоперационного койкодня, сутки	1,1±0,3*	3,1±0,7*
Рецидив опухоли, n (%)	-	6 (21,4%)

* $p<0,5$

Как видно из приведенных ниже данных, средняя продолжительность лазерной резекции составляет

9,1±2,1 минут, это меньше, чем при электрорезекции - 19,6±5,3 минут. Это объясняется тем, что при лазерной абляции происходит гемостаз сосудов, тем самым сокращается время операции, в отличие от электрорезекции.

Интраоперационных кровотечений у больных основной группы не отмечалось, в контрольной группе они отмечались у 42,8% женщин.

При использовании гольмиевого лазера дренирование мочевого пузыря не проводилось в отличие от больных контрольной группы. С учетом этого длительность нахождения в стационаре у больных контрольной группы больше в два раза, чем у больных основной.

Заключения

Профилактика возникновения полипа уретры заключается в выявлении заболеваний мочеиспускательного канала и последующем их лечением. Коррекция гормонального фона у женщин среднего и пожилого возраста.

При использование гольмиевого лазера в лечение полипов уретры достигается хороший результат, отсутствует кровотечение, нет необходимости дренировать мочевой пузырь, минимальные сроки стационарного лечения и отсутствие рецидива.

Литература

1. Русаков В.И. Хирургия мочеиспускательного канала. – М.: Медицина. – 1991. – 272 с.

2. Лопаткин Н.А. Руководство по урологии. - М. Медицина. 1998.– Том 3. – 671 стр.

3. Фицпатрик Т., Джонсон Р., Вулф К. и др. дерматология. — М.: Практика. — 1999. — с. 907-913.

4. Чепуров А.К. Гольмиевый лазер в лечении урологических заболеваний. // Автореферат дисс док. мед. наук. – М., 2000. – 42 с.

Дренирование верхних мочевых путей у детей с пузырно–мочеточниковым рефлюксом

Л.А.Жантелиева
Казахстанский медицинский университет, г.Алматы

Қуықтық - несепағарлық рефлюкс көрініс берген балалардың жоғарғы несепағар жолдарын дренаждау әдісі
Негізгі сөздер: Қуық – несепағар рефлюксі (ҚНАР), балалар, хирургиялық емдеу, дренаждау, стент-катетер. ҚНАР хирургиялық емдеудың оң нәтижесіне дұрыс тандалған антирефлюксті операциямен қатар зәр ағар жолдарын дренаждау маныызды қызымет атқарады. Зерттеудің мақсаты: Балалардың ҚНАР хирургиялық емдеуді оптимизациялау. Мәлеметтер мен әдістер: хирургиялық емдеуге шалдыққан ҚНР көрінісі бар он науқасқа ішкі стент катетер енгізілгенің нәтижесі ұсынылған. Нәтижелері: Нерогенді қуықпен ұштасқан ҚНАР көрініс берген үш науқасқта ішкі стент катетері қолдану созылмалы пиелонефриттің кушеюіне әкелді Жеті науқастан 3 – 4 күні уретралді катетер алынып, жараның бітуіне байланысты 10 – 12 күні ауруханадан шығарылған. Ішкі стент катетер операциядан 21 – 25 куннен эндоскопиялық әдіс арқылы алынған болатын. Қортынды: Операциядан кейінгі кезенде несіпағар жолдарын дренаждаудың классилалық әдістермен салыстырғанда ішкі стент катетерді қолдану біршама басыдылыққа ие болады: 1) науқасты ерте реабилитациялау; 2) ауруханашылық инфекцияның таралу мүмкіндігі шектелген; 3) медицина қызметкерлеріне науқасқа күтім жүргізу ыңғайлы; 4) гиперактивті қуық ішкі стент катетер қолдануға қарсцы көрсеткіш болып табылады.

The ways of drain of upper urinary tracks in children with vesicoureteral reflux.
L.A. Jantelieva.
Kazakh Medical University. Almaty
Keys: Vesicoureteral reflux, children, surgical treatment, drain, stent-catheter.
On positive results of the surgical treatment Vesicoureteral reflux influence not only correctly chosen method of antireflux operation, but also ways of drain. The purpose is optimization of surgical treatment of VUR in children. Materials and methods. It is presented analysis of 10 patients with VUR, which have undergone to surgical treatment, with stent-catheter. Result. **Use** *of internal stent-catheter in* **patients** *with VUR in combination with neurogenic bladder, in 3 patients it has caused aggravation of chronic pyelonephritis. In 7 patients urinary* **catheter** *was taken off on the 3-4 day, and they went home on the 10-12 day, when their injury was healing. Internal stent-catheter was taken off by endoscopic way the 21-25 day after operation. Conclusions: Unlike classical methods of drain UUT in post operation period, application the internal stent-catheter has a lot of advantage: 1) early rehabilitation of patients; 2) absence of risk contamination nosocomial infection; 3) convenience of care after patients by nurse; 4) the hyper reactive bladder is ontraindication to use internal stent-catheter.*

Современный малоинвазивный метод дренирования верхних мочевых путей (ВМП) с помощью стент-катетера является одним из достижений медицинской технологии. Дренирование ВМП позволяет не только устранить внутрилоханочную гипертензию, но и способствует восстановлению внутрипочечного траспорта мочи и уродинамики [1,2]. Классические методы деривации мочи, как нефростомия, пиелостомия и уретерокутанеостомия, которые очень широко применяются в урологической практике, имеют один общий не достаток - это травматизация почки и мочевыводящих путей [4,5,6,7,8].

В настоящее время в урологической практике с целью дренирования ВМП стали широко применять внутренние стент-катетеры. Стент-катетеры предназначены для одноразового использования в виде одноканальной трубки из рентгенконтрастной силиконовой резины с боковыми отверстиями и концевыми фиксаторами [2,3].

Вопросы дренирования ВМП остаются одной из актуальных проблем педиатрической урологии. Актуальность данной проблемы заключается не только в определении оптимальных сроков проведения хирургического лечения, оценки функционального состояния почек и его резервных возможностей, активности пиелонефритического процесса, но и степени восстановления нарушенного оттока мочи [9,10,11,12].

Учитывая все выше изложенное, нами с целью дренирования ВМП в послеоперационном периоде, интраоперационно у больных с ПМР применен внутренний стент-катетер.

Материалы и методы

Представлен анализ хирургического лечения 10 больных с III – IV степенью ПМР с установкой для деривации мочи внутреннего стент-катетера, диаметр которых подбирали соответственно возраста больного индивидуально по Шарьеру от 2 мм до 4 мм и номер от 6 до 12, длина катетеров различна, от 160 до 300 мм.

Техника установки интраоперационно внутреннего стент-катетера

После имплантации выделенных мочеточников в подслизистый туннель и создания нового пузырно-мочеточникового соустья поэтапно в мочеточник проводили струну-проводник (изготовленный из нержавеющей стали виде спиральной пружины с осевым стержнем), по которому, не форсируя, медленно устанавливали

стент-катетер (предварительно подобранный по возрасту больного). На 1-е сутки после операции с целью определения высоты стояния внутреннего стент-катетера проводили обзорную урограмму. Уретральный катетер 7 больным удален на 3-4 день после операции, на 10-12 день больные были выписаны домой.

Внутрений стент-катетеры в условиях стационара эндоскопическим путем удалены через 21-25 дней, сроки определяли индивидуально. У 3 больных с ПМР в сочетании с нейрогенной дисфункцией мочевого в раннем послеоперационном периоде наблюдалось обострение пиелонефрита, в связи с чем уретральный катетер держали дольше до 8-10 дней и на 12-14 был удален внутренний стент-катетер.

Клинический пример

Больная А., 9 лет Д-з: Двухсторонний пассивно-активный ПМР III ст. Хронический пиелонефрит в стадии обострения.

С жалобами на ночное недержание мочи обратилась в клинику впервые. За время нахождения в стационаре проведено: - клинико-лабораторное исследование, где со стороны анализов крови общего, биохимического изменений не обнаружено. В общем анализе мочи– L – 12 – 15 – 17 в п/зр.; белок – 0,066 г/л; реак – кисл.; пр. Нечипоренко – L – 6.500, Эр – 0; б/п мочи – E.Coli – $1 \cdot 10^5$ мкб.кл., чувствителен к цефтриаксону. Оценка функции почки по пробам Зимницкого 1012 – 1015, ДД – 458, НД – 672; Реберга КФ – 68 мл.мин., КР – 98,1%. По пробе Боша – СКФ – до нагрузки 72,3 мл.мин, после нагрузки – 113 мл/мин. На УЗИ почки расположены типично, размеры соответствуют возрастной норме, с обеих сторон имеется неравномерное истощение паренхимы, форниксы деформированы, сглажены, ЧЛС обеих почек расширен, подвижность почек в норме, данных за конкремент не обнаружено. Оценку гемодинамики почки проводили с помощью ультразвуковой допплерографии (УЗДГ) в сочетаний с ретроградной цистотонометрией последовательно при пустом, заполненном и опорожненном мочевом пузыре. На УЗДГ, проведенном последовательно при пустом мочевом пузыре: RI – 0,76 м/с, V_1 – 0,590 v/c, V_2 – 0,212м/с; заполненном - RI – 0,69, V_1 - 0,645, V_2 – 0,215 и опорожненном мочевом пузыре – RI – 0,60, V_1 – 0,590, V_2 – 0,165 свидетельствует о нарушений гемодинамики почки.

Эксреторная урограмма (ЭУ) – на обзорной урограмме данных за конкремент не обнаружено, на серии урограмм контрастирование чашечно-лоханочной системы (ЧЛС) почек несколько замедлено. Расширение ЧЛС не отмечено, подвижность почек в норме. Микционная цистограмма (МЦГ)– Пассивно-активный ПМР III ст. с обеих сторон.

На основании проведенного в комплексе обследовании больной выставлен клинический Д-з: Двухсторонний пассивно-активный ПМР III ст. Хронический пиелонефрит.

С целью предоперационной подготовки больной А. в комплексе проведено лечение, направленное на устранение микробно-воспалительного процесса с подбором антибиотика по чувствительности микрофлоре мочи и местное восстановление функциональных нарушений мочевого пузыря. Больной произведена реконструктивно-пластическая антирефлюксная операция по Коэну с обеих сторон с установлением интраоперационно внутреннего стент-катетера. На обзорной урограмме, произведенной через сутки после операции, четко визуализируется внутренний стент-катетер, дренирующий верхние мочевые пути в послеоперационном периоде с обеих сторон.

Послеоперационный период протекал соответственно тяжести перенесенной операции. Уретральный катетер удален на 4-е сутки, на 5-е сутки больная активизирована, швы сняты на 7-е сутки, на 12-е в удовлетворительном состоянии с рекомендациями выписана домой.

Через месяц в условиях стационара произведена цистоскопия с удалением внутренних стент-катетеров левого и правого мочеточников. Контрольное обследование больной А. проведено через 7 месяцев после операции на ЭУ. Имеется восстановление уродинамики ВМП и сокращение ЧЛС, контрольной МЦГ произведенного данных за рефлюкс не обнаружено.

Выводы

С целью дренирования собирательной системы почки после операций на мочеточникво-пузырном сегменте рекомендуется широкое использование стента. Продолжительность внутреннего дренирования, по данным авторов, приходится определять каждый раз индивидуально. В отличие от классических методов дренирования ВМП в послеоперационном периоде, применение внутреннего стент-катетера имеет ряд преимуществ: 1) ранняя реабилитация больного; 2) отсутствие риска инфицирования внутрибольничной инфекцией; 3) удобства ухода за больным медицинским персоналом; 4) противопоказанием применению внутреннего стент-катетера является гипеурактивный мочевой пузырь.

Литература

1. Аюбаев А.С. Алчинбаев М.К. Нарушения уродинамики мочевых путей у детей // Алматы. 1997. – 152 с.

2. Лопаткин Н.А., Морозов А.В. // Урол. и нефрол. – 1984. - №6. – С. 3 – 7.

3. Морозов А.В., Джафарова М.А..ю Макарова Т.И. Урол. и нефрол. – 1985. - №5. – С. 8 – 14.

4. Ерохин А.П., Меновщикова Л.Б., Применение подвесных катетеров (стентов) при операциях по поводу гидронефроза у детей // Вест.хир. им. Грекова . 1988. – 8. – С. 76 – 79.

5. Пугачев А.Г., Макарова Т.И., Джафарова М.А. Чрезкожная пункционная нефростомия у детей с обструктивными поражениями верхних мочевых путей // Урол. и нефрол. – 1988. - №1. – С. 18.- 21.

6. Мартов А.Г., Пугачев А.Г., Писенюк А.А., Москаленко С.А. Чрезкожная нефростомия у детей грудного и ясельного возраста // Урол. – 2000. - №3. – С. 44 – 46.

7. Capoliccho G., Homsy Y., Houle A-M. et al/ Long trem results with percutaneous endopyelotomy in the managevent of children with faled open hyeloplasty // British journal Urology 80.1997.Suppl.2.-P.163.

8. Man D., Hendry M. Percutaneous nephrostomy in pelviureteric junction obstruction in children // British journal Urology 55. 1983. – P. 356 – 360/

9. Мартов А.Г., Зенков С.С., Чепурнов А.К. и др. Опасности и осложнения внутреннего дренирования верхних мочевых путей // Урол. и нефрол. – 1995. - №1. – С. 29 – 32.

10. Ravi K., Elizabeth B.A. new share memory alloy stent in the management of malignant ureteric obstruction, intermediate resalts // Eur. Urology/ 1999. 35 (suppl 2). – P.152.

11. Pytel Y.A., Alyaev Y.G., Rapoport L., Vinarov A.Z., Gasimiev M.A., Rulenko V.I. Functional status of upper urinary tract during internal drainage // The 2 –nd international symposium on urogical stents. Belgrade. March 18 -20. 1999. Book of abstracts. – P. 21.

12. Lifshitz D., Winkler H.Z., Gross M., Livne P.M., Bacteriuria and colonization of ureteral stents // J. Endourology. 1997. vol/ 11. suppl.1. – P. – 88.

Опыт хирургического лечения инсулином

Жураев Ш.Ш., Байтилеуов Т.А., Шайхиев Е.У., Енин Е.А., Садыков Н.К., Шокебаев А.А., Байменов Е.С.
Национальный научный центр хирургии им. А.Н. Сызганова

Инсулиноманы хирургиялық емдеу тәжірибесі
Жураев Ш.Ш., Байтілеуов Т.А., Шайхиев Е.У., Енин Е.А., Садықов Н.К., Шокебаев А.А., Байменов Е.С.
Инсулинома – бұл артық сан инсулин шығаратың гормонбелсінді ісік. Ол ауыр ағыммен сипатталанады, ал гипогликепиялық жағдайында, орталық жүйке жүйесінде органикалық өзгеріске әкеледі.
Инсулинома қиын диагностикалық аурулар қатарына жатады, өйткені бұл ауру басқа аурулардың бүркемелі түрінде өтеды. Ол өзінің кіші көлеміне байланысты рентгенологиялық және ултрадыбыстық тәсілдерде қиындық тудырады. Радикалды ем ретінде, жаксы нәтиже беретін және отадан кейінгі үзілісте глюкозаның денгейін және гипогликемиялық ұстамаларды нақтылайтын, хирургиялық ем болып табылады. Науқастың отадан бас тартқан жағдайында, және ота аралық ісікті іздеу барысында сәтсіздік жағдайында консервативті ем тағайындалады.
1979 – 2009 жылдар аралығында Сызганов А.Н. атындағы Ұлттық Ғылыми Хирургия Орталықта, стационарлық ем алған 8 науқас зерттелінді. Ортыша аурудың себебін анықтауға дейін, диагностика ұзақтығы 2,5 жыл құрыды, және 5-10 жыл арасына созылды. Істелінген оперативтік кірісу: ісік энуклеациясы (2 науқас), ұйқі безінің дисталді резекциясы (2), корпо-каудалдық резекциясы (4).
Қорыта айтқанда инсулинома – әр түрлі мамандар дәрігерлерін толғандыратын және сирек кездесетын дерт.

An experience of surgical treatment of insulinoma
Sh. Zhuraev, T. Baitileuov, E. Shaikhiev, E. Enin, N. Sadykov, A. Shokebayev, E. Baimenov
Insulinoma is a hormone-active tumor secreting excessive insulin. It is characterized by a heavy flow, with the development of organic changes in the central nervous system, resulting from endogenous hyperinsulinism.
Insulinoma is one of the difficult diagnosed diseases, in view of the fact that the disease may be a «mask» other diseases. Identification of the tumor is difficult, due to its small size, low informatively of X-ray and ultrasonic methods. Radical cure of the disease is surgery, which gives positive results as demonstrated by normalization of the postoperative period, glucose level in blood and disappearance of hypoglycemia attacks. Conservative therapy is appointed in the event of failure of the patient from the operation, as well as unsuccessful attempts to intraoperative detection of tumors.
In National Scientific Center of Surgery have been studied 8 patients with insulinoma, being treated from 1979 to 2009. Duration of diagnosis, to establish the causes of this disease was about 2,5 years and ranged from 5 to 10 years. The nature of surgical interventions performed: enucleation of tumor (2 patients), distal pancreatic resection (2), corpo-caudal resection (4).
Thus, insulinoma is a rare disease that requires increased attention of physicians of various specialties.

Среди большого разнообразия патологий эндокринной системы, инсулинома является достаточно редким заболеванием. Инсулинома представляет собой гормонактивную опухоль, секретирующую избыточное количество инсулина.

Инсулин – гормон поджелудочной железы, продуцирующийся бета-клетками островков Лангерганса, и регулирующий уровень глюкозы в крови по принципу обратной связи. Стимулированная секреция инсулина представляет собой ответ бета-клеток островков на повышенный уровень глюкозы в протекающей крови. В норме, поджелудочная железа секретирует 40-50 ед. инсулина в сутки. У больных же, с инсулиномой, секреция инсулина избыточно повышена автономно функционирующей опухолью, не прекращающей секрецию и при низком уровне глюкозы в крови.

В литературе встречаются различные термины, такие как: инсулома, гипогликемическая болезнь, органическая гипогликемия, относительная гипогликемия, гиперинсулинизм, инсулинсекретирующая инсулома, но общепринятым в настоящее время термином является «инсулинома».

Проявления инсулиномы обусловлены повышенным содержанием инсулина в крови человека. При этом, возникают приступы гипогликемии, сопровождающиеся общей слабостью, усталостью, потливостью, сердцебиением, беспокойством, напряжением, возбудимостью, чувством страха, чувством голода. Обычно, все эти проявления исчезают после приема сладкой пищи.

Рассматриваемая патология характеризуется довольно тяжелым течением, с развитием органических изменений в центральной нервной системе, на фоне возникающих гипогликемических состояний. При прекращении поступления в кору больших полушарий глюкозы на 5-7 мин, в нервных клетках коры гибнут наиболее дифференцированные элементы, а, при повторении подобных состояний, происходят необратимые изменения, что может приводить к психическим расстройствам и инвалидизации пациентов. Заболеванием страдают, в основном, люди наиболее трудоспособного возраста. По имеющимся данным, это новообразование встречается с одинаковой частотой у лиц обеих полов.

Инсулинома относится к числу трудно диагностируемых опухолей. Частота выявляемости, по данным разных авторов, составляет от 0,5 до 1-2 случаев на 1 000 000 населения ежегодно. Однако, существуют мнения, что подобная редкая встречаемость данной

патологии не вполне объективна. Это обусловлено, скорее, трудностью ее диагностики, полиморфизмом клинических проявлений и способностью болезни протекать «под маской» других патологий (таких, как эпилепсия, инсульт и др.). Такие пациенты, зачастую поступают в стационары экстренно, в момент возникшего гипогликемического приступа, сопровождающегося обмороками, развитием судорог, и, в тяжелых случаях – возникновением коматозных состояний неясного происхождения. По официальным данным, в первый год заболевания лишь около 1/3 пациентов обращаются в специализированные эндокринологические стационары. Ряд больных обращается в непрофильные неврологические, кардиологические, психиатрические отделения. Сложности в диагностике объясняются «смазанной» клинической картиной, трудностью в обнаружении опухоли из-за небольших её размеров и недостаточной осведомленностью клиницистов о проявлениях болезни.

Во время диагностики у таких больных необходимо выяснять время возникновения приступа, его связь с приемом пищи, физическими и психическими нагрузками. Все это может свидетельствовать в пользу инсулиномы.

В основном, диагностика заболевания основывается на триаде симптомов, описанных в 1944 году Уипплом:

1) возникновение приступов спонтанной гипогликемии натощак или через 2-3 ч после еды;

2) падение уровня глюкозы в крови ниже 2,2 ммоль/л во время приступа;

3) купирование приступа внутривенным введением глюкозы или приемом сахара.

В последнее время, большое диагностическое значение придается тесту с подавлением С-пептида. В течение 1 часа больному внутривенно вводят инсулин из расчета 0,1 Ед/кг. При снижении С-пептида менее чем на 50%, можно предположить наличие инсулиномы.

Следует отметить, что топическая диагностика с помощью современных методов исследования у 80-95% больных с инсулиномами позволяет до операции установить локализацию и размер опухоли. Согласно литературным данным, локализация опухоли может быть различной. В большинстве наблюдений (85-90%) опухоль обнаруживается в поджелудочной железе, но, в отдельных случаях, может локализоваться в желудке, кишечнике, в малом сальнике, легких и других внутренних органах. Диаметр опухоли может колебаться от 0,2-15,0 см, но в 75% случаев не превышает 1,5 см.

Наиболее точными методами топической диагностикой инсулиномы являются, в основном, три метода: ангиография, компьютерная томография и магниторезонансная томография поджелудочной железы.

Ангиографическая диагностика инсулином основана на гиперваскуляризации этих новообразований. Этот метод исследования дает возможность диагностировать опухоль в 60-90% случаев.

Из-за сложной локализации и небольших размеров инсулином, компьютерная томография не является достаточно информативным. Подобные опухоли, располагаясь в толще поджелудочной железы, не изменяют ее конфигурации, а по коэффициенту поглощения рентгеновских лучей не отличаются от нормальной ткани железы, что делает их рентгенологически негативными. Надежность метода составляет 50-60%.

Несколько лучшие результаты отмечены при применении магниторезонансной томографии и эндоскопического ультразвукового исследования, однако, эти методы, до настоящего времени, не получили широкого распространения в нашей стране, и опыт по их применению в большинстве ведущих клиник мира при инсулиномах, невелик.

Ультразвуковая диагностика, из-за недостаточной интенсивности внутреннего эхосигнала от опухоли признана достаточно низкой.

Дифференциальный диагноз инсулиномы проводится с непанкреатическими опухолями (опухоли печени, надпочечников, различные мезенхимомы). При всех этих состояниях наблюдаются гипогликемии. Непанкреатические опухоли отличаются от инсулином своими размерами: как правило, они больше.

Основным радикальным лечением инсулином является хирургическое. Выполняются такие операции, как: энуклеация опухоли, дистальная резекция, корпокаудальная резекция поджелудочной железы. Консервативная терапия назначается в случае отказа больного от операции, а также, при неудачных попытках обнаружения опухоли во время операции.

Нами были изучены медицинские карты 8 больных с диагнозом: Инсулинома, находившихся на стационарном лечении в ННЦХ им. А.Н. Сызганова с 1977 по 2009 г. Среди них, было 3 мужчин, и 5 женщин. Средний возраст пациентов составил 35 лет. Длительность диагностики, до установления настоящей причины заболевания составила в среднем 2,5 года, и варьировалась от 5 до 10 лет. Применялись методы топической диагностики: ультразвуковое исследование, компьютерная томография, магниторезонансная томография, интраоперационная пальпация, интраоперационная биопсия. Всем больным было проведено оперативное лечение. При этом, в 2-х случаях инсулинома обнаруживалась в головке поджелудочной железы, в хвосте – (4), в теле и хвосте в (1), в двенадцатиперстной кишке – в (1). Характер выполненных оперативных вмешательств: энуклеация опухоли (2 больных), дистальная резекция поджелудочной железы (2), корпокаудальная резекция (4). Количество койко-дней составило в среднем 44 к/д. Все эти пациенты были выписаны в удовлетворительном состоянии, с нормальным содержанием глюкозы в крови. Следует отметить, что у некоторых пациентов перенесших корпо-каудальную резекцию, развивался наружный панкреатический свищ, который со временем закрывался.

Приводим наше наблюдение. Пациент Н., 54 лет, поступил с жалобами на внезапно возникающие приступы потери сознания, сопровождающиеся судорогами, снижением уровня глюкозы до 1,1-1,8 ммоль/л. Из анамнеза, считал себя больным в течение полутора лет, с момента впервые возникшего гипогликемического приступа в общественном месте. Неоднократно бригадой скорой медицинской помощи доставлялся в приемный покой нейроинсультного отделения, с подозрением на острое нарушение мозгового кровообращения, где получал соответствующую терапию. Долгое время наблюдался у эндокринологов с ДЗ: «Гипогликемический синдром функционального характера. ЦВЗ. Последствия повторных ОНМК». Инсулинома, как опухоль была обнаружена при обследовании на магниторезонансной томографии органов брюшной полости, образование находилось в хвосте поджелудочной железы. От, время заболевания до установления диагноза инсулиномы, временной промежуток составил 1 год 3 мес. При поступлении, больной самостоятельно контролировал уровень глюкозы в крови с помощью

глюкометра. После предоперационной подготовки, пациенту была выполнена операция: Лапаротомия, ревизия органов брюшной полости, корпо-каудальная резекция поджелудочной железы с экспресс-биопсией. Интраоперационно: в области хвоста и тела ПЖ имелись рассеянные, плотные на ощупь, дольки опухоли; один препарат был отправлен на экспресс-биопсию, диагноз подтвердился. Гистология заключительная: Пограничная высокодифференцированная функционирующая аденома поджелудочной железы (инсулинома). Послеоперационный период протекал без осложнений, уровень глюкозы в крови нормализовался, гипогликемии не наблюдалось, клинически отмечалось улучшение состояния больного.

Таким образом, инсулинома относится к числу трудно диагностируемых заболеваний. Трудности в диагностике обусловлены тем, что заболевание может протекать под «маской» неврологических, психических, кардиологических, и других заболеваний. Выявление самой опухоли затруднено в связи с, как правило, небольшими ее размерами, неинформативностью рентгенологических и ультразвуковых методов диагностики. Радикальным лечением данного заболевания является хирургическое, которое дает хорошие результаты, подтверждающиеся нормализацией в послеоперационном периоде уровня глюкозы и исчезновением гипогликемических приступов. Консервативная терапия назначается в случае отказа больного от операции, а также при неудачных интраоперационных попытках обнаружения опухоли. Инсулинома – это редкое заболевание, которое требует повышенного внимания врачей различных специальностей.

Литература

1) Манушарова Р.А. «Инсулома». – Журнал «Лечащий Врач». – М., №10, – 2004.
2) Заривчацкий М.Ф. «Хирургия органов эндокринной системы». – Ростов-на-Дону. – 2006, – 380 с.
3) Старкова Н.Т. «Клиническая эндокринология». Руководство для врачей. – М., – 1991.

Активность сериновых протеаз у больных новообразованиями яичников. Обзор литературы

М.Ж.Каирбаева
Кафедра онкологии, маммологии с курсом медицинской радиобиологии Казахстанского медицинского университета
УДК 616.11-006.6:612.398.145

Аналық бездің жаңақұрылымдары бар науқастрардағы серин протеаздың белсенділігі. Әдебиетке шолу
М.Ж Кайырбаева
Қазақстанның Медициналық Университетінің онкология, маммология және медициналық радиобиология курс кафедрасы.
Плазминогенің белсенділік жүйесін аңықтау аналық бездің қатерлі ісігінің биологиялық қасиетін түсіну үшін маңызды және емнің нәтижелігің жақсарта отырып, қатерлі ісіктің таралуына қарсы тұрудың жаңа жолдарың ойлап табу үшін теориялық негіз жасай алады.

Activity of serine protease in patients with ovarian neoplasmsю. Literature review
M.Zh. Kairbayeva
Department of oncology, breast tumor & medical radiobiology, Kazakhstan Medical University
The study of plasminogen activation system is important for understanding the ovarian cancer biology and can be helpful in building theoretical base for development new strategy in fight against fast progression of ovarian cancer. The better understanding of ovarian cancer biology probably will result in better treatment results.

Прогноз заболевания больных злокачественными новообразованиями яичников зависит от морфологического строения опухоли, стадии заболевания и методов лечения. При этом эпидемиологические исследования показали, что прогноз заболевания в рамках одной и той же стадии и гистологической структуры опухоли, при проведении аналогичных методов лечения может быть разной. Поиски предполагаемых факторов прогноза стали реальными после некоторых открытий в области биологии клетки и экспериментальной онкологии.

Как известно, в организме многоклеточных различные органы и ткани отделены друг от друга двумя типами внеклеточного матрикса: базальной мембраной и интерстициальной стромой . Развитие опухоли из стадии in situ в инвазивную происходит путем приближения и прикрепления злокачественных клеток к базальной мембране или интерстициальной строме с их последующим лизисом, что создает возможность выхода раковых клеток из основного очага и миграции (1). В настоящее время определено 4 класса протеаз, участвующих в этом процессе. К ним относятся аспартиловые, цистеиновые, сериновые, а также металлосвязанные протеазы (2,3). В последние годы внимание многих онкологов привлечено к системе активации сериновой протеазы – плазмина, локализованной в основном на клеточной поверхности злокачественных опухолей и являющейся пусковой в процессе разрушения внеклеточного матрикса.

Превращение плазминогена в плазмин осуществляется протеазами двух типов: активаторами плазминогена урокиназного типа (uPA) и тканевого типа (tPA). Активность uPA и tPA регулируется специфическими ингибиторами плазминогена – серпинами (название “серпины” произошло от сокращения serine proteinase inhibitor, PAI). В настоящее время известны ингибиторы двух типов: PAI-1 и PAI-2. Результаты исследований in vitro и in vivo указывают, что экспрессия uPA и PAI-1 в опухолевых клетках ассоциируется с повышенной способностью опухоли к инвазии и метастазированию.

Показано прогностическое значение uPa при новообразованиях легкого, желудка, поджелудочной железы, почек, головного мозга, шейки матки, колоректальном раке, при саркомах мягких тканей (4,5,6,7,8). Известна высокая прогностическая значимость uPA в серии исследований у больных раком легкого. При раке молочной железы наблюдается сравнительно благоприятное течение заболевания при низких уровнях uPA и PAI-1. Трехлетняя безрецидивная выживаемость при таком наборе биохимических маркеров составляет 93%, тогда как при повышенном содержании uPA и PAI-1 этот показатель равен всего лишь 55%. Прямо пропорциональная зависимость общей выживаемости от концентрации uPA и PAI-1 показана также при раке поджелудочной железы. При раке желудка высокий уровень PAI-1 коррелирует с худшим прогнозом, а uPA не оказывает существенного влияния на исход заболевания.

Особый интерес для онкогинекологов представляет изучение uPA и его ингибиторов при раке яичников. Это обусловлено тем, что злокачественные новообразования гонад относятся к числу особо агрессивных форм рака, отличающихся быстрым стихийным развитием путем имплантационного роста, возникновением гематогенных и лимфогенных метастазов. Изучение системы активации плазминогена важно для понимания биологических свойств рака яичников и может создать теоретическую базу для разработки новых подходов противостояния бурному распространению рака, улучшив результаты лечения.

Исследования компонентов системы uPA и прогноза рака яичников в настоящее время немногочисленны. В работе Chambers сообщалось, что повышенная концентрация uPA обратно пропорционально связана со стадией и общей выживаемостью больных. Указывалось, что отдельно взятый uPA не представляет прогностической

ценности, а высокий уровень PAI-1 коррелирует с благоприятным течением заболевания. Анализ последующих сообщений указывает, что uPA и PAI-1 не выявляются или их уровень очень низок в тканях нормальных яичников и доброкачественных опухолей яичников. Рост экспрессии указанных компонентов системы активации плазминогена отмечается при пограничных и злокачественных новообразованиях. Больше всего uPA и PAI-1 богаты клетки метастазов рака яичников (9,10,11,12). Наряду с этим в литературе указывается, что компоненты системы uPA неодинаково коррелируют с общепринятыми клинико-морфологическими факторами прогноза рака яичников. В ряде исследований не установлено достоверной связи между уровнями uPA и/или PAI-1 в опухолевых тканях и возрастом пациенток, стадией заболевания, степенью дифференцировки опухоли, наличием асцита или размерами остаточной опухоли после хирургического лечения. Констатирована слабая взаимосвязь между уровнем uPA и наличием рецепторов к стероидным гормонам, а соотношение высокого содержания PAI-1 с указанными параметрами выражается отрицательной корреляцией. Эти исследования не установили также достоверной разницы между длительностью ремиссии, 3-летним безрецидивным периодом и общей выживаемостью больных с идентичной стадией и размерами остаточной опухоли при высоких или низких концентрациях uPA в раковых клетках. В некоторых наблюдениях показаны короткий безрецидивный период и низкая общая выживаемость при высоком уровне PAI-1, установлен рост уровеней uPA и PAI-1 соответственно стадии заболевания. По мере снижения дифференцировки опухолевых клеток отмечается повышенная секреция uPA (12,13,14).

Наряду с этими данными сообщается о том, что высокий уровень комплекса uPA/PAI-1 ассоциирован с коротким безрецидивным периодом и низким процентом общей выживаемости у больных раком яичников. Примерно 50% первичных опухолей и метастазов отличаются высокой экспрессией PAI-1. У больных раком яичников III и IV стадий PAI-1 выступает в роли независимого от других клинико-морфологических факторов прогноза и коррелирует с худшим исходом заболевания. При распространенных формах рака PAI-1 играет прогностическую роль также в сочетании с такими параметрами, как наличие и/или размеры остаточной опухоли после хирургического лечения и состояние лимфатических узлов. У больных раком яичников III стадии с идентичными размерами остаточной опухоли и статусом лимфатических узлов отмечается меньшая общая выживаемость в случаях с высокой экспрессией PAI-1. Подобная зависимость установлена при высоком уровне PAI-1 и низком PAI-2. Кроме того, в ряде работ сообщается о повышенной экспрессии PAI-2 как о благоприятном и независимом факторе прогноза рака яичников (11,12,13,14).

Краткий обзор литературы свидетельствует об актуальности изучения компонентов системы uPA при новообразованиях яичников. Исследования в этом направлении проводятся только в течение последних нескольких лет, они весьма немногочисленны, а их результаты предварительны и порой противоречивы.

Литература

1. Hart I. R., Saini A. Biology of tumor metastasis. – Lancet. – 1992. – 339. – P. 1453.

2. Andreasen P. A., Kjoller L., Christensen L., Duffy M. J. The urokinase-type plasminogene activator system in cancer matastasis: a review. – Int. J. Cancer. – 1977. – 72. – P. 1–22.

3. Andreasen P. A., Georg B., Lund L. R., Riccio A., Stacey S. N. Plasminogen activator inhibitors: hormonally regulated serpins. – Mol. Cell. Endocrinol. – 1990. – 68. – P. 1-19.

4. Hoffmann R., Lehmer A., Buresch M., hartung R., Ulm K. Clinical relavance of urokinase plasminogen activator, its receptor, and its inhibitor in patients with renal cell carcinoma. – Cancer. – 1996. – 78. – P. 487–492.

5. Kobayashi H., Fujishiro S., Terao T. Impact of urokinase–type plasminogen activator and its inhibitor type–1 on prognosis in cervical cancer of the uterus. – Cancer Res. – 1994. – 54. – P. 6539–6548.

6. Mulcahy H. E., Duffy M. J., Gibbons P., McCarthy P., Parfrey N.A., O'Donogue D. P., Sheahan K. Urokinase–type plasminogen activator and outcome in duke's B colorectal cancer. – Lancet. – 1994. – 344. – P. 583–584.

7. Cantero D., Friess H., Defiorin J., Zimmermann A., Bründler M-A., Riesle E., Korc M., Büchler M. W. Enhanced expression of urokinase plasminogen activator and its receptor in pancreatic carcinoma. – Br. J. Cancer. – 1997. – 75. – 3. – P. 388-395.

8. Duffy M. J., Reilly D., Nolan N., O'Higgins N., Fennelly J. J., Andreasen P. Urokinase plasminogene activator, a strong and independent prognostic marker in breast cancer. – Fibrinolysis. – 1992 9 (suppl. 4). – P. 55–57.

9. Chambers S., Gertz A., Ivins C. M., Kacinski B. M. The significance of urokinase–type plasminogen activator, its inhibitors, and its receptor in ascites of patients with epithelial ovarian cancer. – Cancer - 1995. – 75. – P. 1627-1633.

10. Chambers S. K., Ivins C. M., Carcangiu M. L. Expression of plasminogen activator inhibitor-2 in epithelial ovarian cancer: a favorable prognostic factor related to the actions of CSF-1. Int. J. Cancer. – 1997. – 74. – P. 571-575.

11. Chambers S. K., Ivins C. M., Carcangiu M. L. Plasminogen activator inhibitor-1 is an independent poor prognostic factor for survival in advanced stage epithelial ovarian cancer patients. – Int. J. Cancer. – 1998. – 79. – 5. – P. 449-454.

12. Van der Burg M. E. L., Henzen-Logmans S. C., Berns E. M. J. J., van Putten W. L. J., Klijn J. G. M., Foekens J. A. Expression of urokinase-type plasminogen activator (uPA) and its inhibitor PAI-1 in benign, borderline, malignant primary and metastatic ovarian tumors. – Int. J. Cancer. – 1996. – 69. – P. 1-5.

13. Borgfeldt C., Casslén B., Liu C. L., Hansson S., Lecander I., Astedt B. High tissue content of urokinase plaminogen activator (u-PA) is associated with high stromal expression of u-PA mRNA in poorly differentiated serous ovarian carcinoma. – Int. J. Cancer. – 1998. – 79. – 6. – P. 588-95.

14. Duffy M. J., Maguire T. M., McDermott E. W., O'Higgins N. Urokinase plasminogen activator: a prognostic marker in multiple types of cancer. – J. Surg. Oncol. – 1999. – 71. – 2. – P. 130-135.

Уровень сериновых протеаз в ткани злокачественных, пограничных и доброкачественных новообразований яичников

М.Ж.Каирбаева
Казахстанский медицинский университет, Алматы
УДК 616.11-006.3/6:576.8.077.3

Қатерлі, шекаралық және қатерсіз аналық безінің ісіктеріндегі тін ішілік серинды протеаздың дәрежесі
М.Ж Кайырбаева, Қазақстанның медициналық университеті
Қатерлі, шекаралық және қатерсіз аналық безінің ісіктеріндегі тін ішілік урокиназды плазминогенның, тін түрлері және 1түрлі плазминогенның ингибиторлардың дәрежесі анықталған. Жүргізілген деректер бойынша серинды протеаз қалыпты және ісік таралған аналық бездерінде анықталған. Ең жоғары белсенділігі қатерлі ісікте анықталған.

Tissular levels of serine proteinase in patients with benign, borderline and malignant ovarian tumors
M.Zh. Kairbayeva, Kazakhstan Medical University
We evaluated tissular levels of urokinase and tissue plasminogen activators and plasminogen inhibitors in patients with benign, borderline and malignant ovarian tumors. The obtained data pointed that serine protease are usual for normal and malignant ovarian tissues. The highest activity of serine protease was registered in malignant ovarian tissues.

Рак яичников, по данным Арзыкулова Ж.А. и соавторов, в Республике Казахстан занимает 4-е место в структуре онкологических заболеваний женской репродуктивной системы. Эпидемиологические исследования показывают, что в последнее десятилетие отмечается стабильная тенденция роста заболеваемости этой патологией[1]. Прогноз заболевания зависит от ряда клинических и морфологических факторов. В настоящее время выявлены различные гены, белки и другие соединения, которые рассматриваются в качестве дополнительных прогностических факторов у больных злокачественными опухолями, в том числе и раком яичников. Они обозначены как иммунологические и молекулярно-биологические маркеры. В последние годы внимание многих онкологов привлечено к системе активации сериновой протеазы – плазмина[2,6]. В норме в сыворотке крови содержится эуглобулин под названием “плазминоген”. В результате активации этого белка образуется плазмин. Он ответственен за лизис тромбов и различных компонентов внеклеточного матрикса. Плазминоген активируется двумя ферментами: активаторами плазминогена урокиназного (uPA) и тканевого типа (tPA). В свою очередь активность последних регулируется специфическими ингибиторами плазминогена 1-го и 2-го типов (PAI-1, PAI-2) – серпинами[3,4,5] Считают, что эти ферменты играют особую роль в процессе разрушения субстратов внеклеточного матрикса и, следовательно, в процессе инвазии и метастазирования злокачественных опухолей. Клинические исследования указывают на высокую диагностическую значимость уровня uPA, tPA или их ингибиторов при раке желудка, молочной железы, легкого, колоректального рака[2,3,4,5,6]. Результаты предварительных исследований свидетельствуют, что изучение компонентов системы активации плазминогена при опухолях яичников весьма перспективно с клинической точки зрения.

Цель исследования -

Определить уровень активатора плазминогена урокиназного и тканевого типов, а также ингибитора плазминогена 1 типа в ткани злокачественных, пограничных и доброкачественных опухолей.

Материалы и методы исследования

Уровень активатора плазминогена урокиназного и тканевого типов, ингибитора плазминогена 1-го типа определяли в ткани опухоли у 53 больных злокачественными (из них 40 – первичный, 13 – метастатический рак), у 23 пограничными и у 19 пациенток доброкачественными опухолями. В качестве контроля исследовали неизмененную ткань яичников 14 женщин, умерших от случайных причин. Уровнень uPA определяли в обоих яичниках и в ткани большого сальника. Концентрацию uPA, PAI-1 и tPA определяли иммуноферментым методом.

Результаты: Из 53 больных злокачественными опухолями яичников 10 находились в возрасте до 40 лет, 17 – от 41 до 50 лет, 20 – от 51 до 60 лет и 6 – старше 60 лет. 11 больных пограничными и 7 – доброкачественными опухолями были моложе 40 лет, соответственно 7 и 9 – в возрасте от 41 до 50 лет, и 5 и 3 – старше 50 лет. Из 40 женщин первичным раком яичников у 6 была I стадия, у 6 – II, у 20 – III и у 8 – IV стадия заболевания. Карциноматоз париетальной и/или висцеральной брюшины был отмечен у 16 больных, асцит – у 27, метастазы в большом сальнике, в печень и забрюшинные лимфатические узлы соответственно у 23, у 5 и у 11 больных. По микроскопической структуре опухоли соответствовали ведущим формам эпителиальных новообразований. Так, серозная цистаденокарцинома была у 26, муцинозная цистаденокарцинома – у 3, эндометриоидная аденокарцинома – у 6. В 5 случаях опухоль исходила из полового тяжа. У 7 больных яичники были поражены метастазами рака желудка и толстой кишки, а у 6 – рака

молочной железы. Серозная пограничная опухоль была у 14 женщин, эндометриоидная пограничная опухоль – у 6 и муцинозная – у 3. В 11 случаях доброкачественная опухоль по гистологической структуре соответствовала серозной цистаденоме и в 8 – эндометриоидной кисте. Все 40 больные первичным раком подверглись хирургическому лечению, в последующем проводилась адъювантная химиотерапия.

Активатор плазминогена урокиназного типа обнаружен во всех образцах яичников и большого сальника. Его содержание колебалось в широких пределах: от 0,1 до 6,79 нг/мг белка. При сравнении среднего уровня этого фермента в опухолях яичников и в нормальной ткани оказалось, что содержание uPA в цитозолях постепенно увеличивается по мере увеличения злокачественности опухолей. Обращает на себя внимание то, что самый высокий показатель медианы концентрации uPA (0,70 нг/мл белка) обнаружен в ткани метастатически пораженных яичников опухолями другого тканевого происхождения.

Таблица. Концентрация uPA, PAI-1, tPA в ткани опухолей яичников (нг/мг белка, M ± m, медиана, диапазон колебаний)

Тип опухоли	n	Концентрация uPA, PAI-1, tPA		
		uPA	PAI-1	tPA
Первичный рак яичников	40	0,87±0,19 (0,45) 0,01 – 6,52	2,49±0,62 (3,07) 0,64 – 3,18	0,76±0,20 (0,77) 0,29 – 1,2
Метастатич. рак яичников	13	0,67±0,19 (0,70) 0,30 – 0,99	1,84±0,15 (1,25) 0,25 – 2,48	1,35±0,12 (0,54) 0,23 – 1,44
Пограничные опухоли	23	0,33±0,13 (0,25) 0,15 – 0,58	2,30±0,38 (1,25) 0,34 – 3,03	2,43±0,48 (1,82) 0,35 – 3,41
Доброкачеств. опухоли	19	0,65±0,36 (0,16) 0,0 – 6,79	1,40±0,50 (1,40) 0 – 3,20	2,63±0,82 (2,20) 0,73 – 6,4
Неизмененная ткань яичников (контр. группа)	14	0,10±0,02 (0,07) 0,01 – 0,02	0,83±0,12 (0,63) 0,00 – 1,55	3,02±0,23 (3,0) 0,55 – 7,68

Подобная тенденция наблюдается и при изучении колебаний концентрации PAI-1 в зависимости от нарастания степени злокачественности опухолей.

В отличие от uPA, концентрация PAI-1 у больных с пограничными и доброкачественными опухолями превышала норму в меньшей степени ($p > 0,05$), и разница между ними оказалась недостоверной. Уровень PAI-1 в цитозолях злокачественных опухолей превышал норму почти в 2 раза ($p < 0,05$).

Наряду с этим концентрация tPA была самой низкой в цитозолях первичного рака и нарастала по мере уменьшения степени злокачественности опухоли. При этом его концентрация в цитозолях первичного рака не отличалась от метастатического ($p > 0,05$).

Выводы

Данные проведенного исследования указывают на то, что сериновые протеазы определяются в ткани нормальных и опухолево-измененных яичников. Самая высокая активность констатирована в клетках злокачественных новообразований.

Литература

1. Ж.А Арзыкулов, Г.Д.Сейтказина, С.И.Игисинов, А.Ж.Махатаева, Г.Т.Сейсенбаева. Показатели онкологической службы республики Казахстан в 2007 году (статистические материалы). – Алматы,2008.- с. 30.

2. Andreasen P.A., Kjoller L.,Christensen L., Duffy M. J. The urokinase-type plasminogene activator system in cancer matastasis: a review.– Int. J. Cancer. – 1977. – 72. – P. 1–22.

3. Duffy M. J., Maguire T. M., McDermott E. W., O'Higgins N. Urokinase plasminogen activator: a prognostic marker in multiple types of cancer. – J. Surg. Oncol. – 1999. – 71. – 2. – P. 130-135.

4. Hoffmann G., Pollow K., Weikel W., Strittmatter H. J. Urokinase and plasminogen activator-inhibitor (PAI-1) status in primary ovarian carcinomas and ovarian metastases compared to benign ovarian tumors as a function of histopathological parameters. – Clin. Chem. Lab. Med. – 1999 –37.– 1. – P. 47-54.

5. Van der Burg M. E. L., Henzen-Logmans S. C., Berns E. M. J. J., van Putten W. L. J., Klijn J. G. M., Foekens J. A. Expression of urokinase-type plasminogen activator (uPA) and its inhibitor PAI-1 in benign, borderline, malignant primary and metastatic ovarian tumors.–Int. J. Cancer.–1996–69. –P.1-5.

Хирургическое лечение рака желудка. Обзор литературы

Д.Т. Арыбжанов
Южно-Казахстанская государственная медицинская академия,
Областной онкологический диспансер, г. Шымкент, Казахстан
УДК 616.33-006

Мақала онкологияның өзекті мәселесіне - асқазанның жайылған қатерлі ісігін хирургиялық емдеу нәтижелерінің қазіргі жағдайына арналған. Асқазанның қатерлі ісігін емдеудің нәтижелеріне әр түрлі көлемдегі лимфодиссекцияның әсері, лимфодиссекцияның қажеттілігі мен негізділігі толығымен зерттелген.

In this article keep actual questions of oncology – modern condition of results surgical treatments of wide gastric cancer. Was deep study questions about role various volume lymph dissection for late results of treatments gastric cancer, practicability and foundation of it s doing.

Хирургическое лечение рака желудка в ранних стадиях к настоящему времени разработано в достаточной степени. Субтотальная резекция желудка, при своевременном ее применении, обеспечивает достаточный радикализм и сопровождается невысокой послеоперационной летальностью при такой благоприятной форме как “ранний рак”.

Наряду с этим, довольно часто встречаются распространенные формы рака желудка, которые требуют иной методики лечения, чем ограниченные формы опухоли. Субтотальная резекция желудка при обширных опухолях желудка неприемлема, так как в интересах онкологического радикализма требуется полное удаление желудка, нередко с частью соседних органов [1].

Обобщая многочисленные литературные данные, посвященные изучению отдаленных результатов хирургического лечения, авторы практически единодушно отмечают, что лишь 20-30% больных живут 5 и более лет, а большинство погибают в первые 2-3 года от рецидивов и метастазов [2, 3, 4, 5, 6].

Распространенность опухолевого процесса к моменту диагностики обуславливает плохой прогноз у больных с раком желудка и показатели резектабельности варьируют от 41,7 до 76% [7-16]. Данные других авторов по изучению резектабельности опухолевого процесса еще менее утешительны и колеблются от 21 до 41% [17, 18, 19, 20]. Поэтому особое место в хирургии рака желудка занимают распространенные формы, которые имеют много вариантов в зависимости от локализации опухоли в желудке и ее перехода на соседние органы и структуры. Это диктует необходимость выполнения комбинированных операций.

В литературе длительное время дискутировался вопрос о целесообразности выполнения подобных вмешательств. При этом, по данным ведущих клиник, отмечается дальнейшее снижение летальности после комбинированных операций. Так, по материалам М.И. Давыдова [21], этот показатель составляет 8,5%, по сведениям А.Ф. Черноусова [33] - 10,7%. Таким образом, по мнению этих авторов, комбинированные операции, по-прежнему, являются единственной реальной возможностью попытаться помочь больным с распространенными формами рака желудка.

Наряду с местным распространением опухолевого процесса при раке желудка отмечается массивное лимфогенное метастазирование в связочные и внесвязочные лимфатические узлы. По данным K. Takechita и соав. [34], A. Wyman и соав. [35], M. Maeta и соав. [36] забрюшинное метастазирование при раке желудка достигает 45-50%. Эти и многие другие авторы обосновывают необходимость выполнения лимфодиссекции при распространенных формах рака желудка.

Впервые моноблочное удаление зон регионарного метастазирования с первичным очагом при раке желудка с целью улучшения отдаленных результатов было рекомендовано в начале 60-х годов Jinnai et al. С этого момента концепция радикальной расширенной лимфодиссекции при раке желудка как обязательном интегрированном этапе операции стала применяться в Японии.

Успех операции при раке желудка прямо зависит от стадии по определению системы TNM. Общепринято то, что хирургическое лечение несет уровень высокого излечения для раков IA и IB стадии и намного худший прогноз для стадий IIIA и IIIB. Несогласие в настоящее время существует среди хирургов относительно приемлемых размеров резекции, а также уровня выполняемой лимфодиссекции в каждом конкретном случае. Японское Исследовательское Общество по Раку Желудка предложило стандартизированную D2 резекцию для пациентов, при радикальной гастрэктомии. Так как радикальное хирургическое лечение рака желудка стало стандартным в Японии, уровень смертности от операций для D2 резекции снизился, и 5-летняя выживаемость после радикальной резекции улучшилась. Многие крупные ретроспективные доклады из Японии, других Азиатских стран, и специализированных центров на Западе поддерживают D2 лимфодиссекцию. Maruyama K. et al. (1992) доложили результаты более 20000 случаев из национального регистра в Японии за 3 периода: с 1963 по 1966, с 1969 по 1973, и с 1971 по 1985 годы. 30-дневный уровень смертности операций снизился с 3.8% в первый период до 1.0% в последний период. При сравнении с учетом стадии, глубины инвазии опухоли, глубины серозной инвазии и метастазов в лимфоузлы N1 или N2, было отмечено улучшение выживаемости в последнем периоде по сравнению с первым. Однако радикальная (D2) резекция не улучшила выживаемости для пациентов с экстранодальным инвазией и перитонеальной диссеминацией, а также при наличии отдаленных метастазов в лимфоузлы (N3-4) и диффузно инфильтрирующей карциноме. Kodama Y. (1981) сравнили выживаемость 254 пациентов, перенесших простую резекцию с 454 пациентами, которым была

выполнена расширенная лимфодиссекция региональных лимфоузлов. Терапевтический эффект последней был наибольшим у пациентов с серозной инвазией (T3) или с наличием метастазов в лимфоузлах; у пациентов с T1,T2, T4 или N0 опухолевой инвазией не отмечено различий в результатах лечения. Во всех этих исследованиях были сравнены результаты лечения пациентов, оперированных в различные периоды.

Результаты исследований в США и Европе также показали, что большинство ретроспективных серий исследований поддерживает D2 лимфаденэктомию при раке желудка. Keller E. et al. (1994), доложившие результаты Германской Группы по изучению Рака Желудка, рекомендовали системную лимфаденэктомию для резецируемых раков желудка, так как скрытые метастазы в лимфоузлы были патологически идентифицированы в 2 или 3 раза чаще, чем в тех случаях, когда системная лимфаденэктомия не выполнялась. Roder JDm. Et al. (1998) доложили результаты Германского Исследования по Раку Желудка. Они продемонстрировали преимущество выживаемости после D2 лимфаденэктомии для стадии опухолей II и IIIA. Вопрос о миграции стадий был отклонен на том основании, что и при стандартной и при расширенной диссекции групп лимфоузлов было исследовано много больше, чем рекомендованные 15 лимфоузлов.

Для распространенных форм рака желудка продолжаются дебаты о том, должно ли является использование расширенной резекции лимфоузлов второго эшелона единым блоком (D2) рутинным или операция может ограничиться в объеме удаления перигастральных лимфтических узлов (D1).

Четыре проспективных рандомизированных исследования в настоящее время уже закончены по этому предмету. Dent D.M., Madden M.V., Price S.K. (1988) доложили о первом проспективном рандомизированном исследовании сравнения гастрэктомий D1 с D2 лимфодиссекцией. Авторами не выявлено существенной разницы в уровнях 5-летней выживаемости. Пациенты, которые перенесли D2 лимфодиссекцию, имели значительно более длительную продолжительность операции, большую потребность в трансфузиях и более длительное пребывание в стационаре.

Второе проспективное рандомизированное исследование доложено из Гонконга, при котором оценивались результаты D1 субтотальной гастрэктомии и D3 тотальной гастрэктомии (оментэктомия, спленэкомия, дистальная панктреатэктомия, лимфодиссекция области чревного ствола и ворот печени) у 55 пациентов антральным раком желудка. Следует отметить уницентричность данного исследования. Продолжительность нахождения пациента в стационаре были значительно выше в группе D3 расширенных операций. Вместе с тем, медиана выживаемости была значительно увеличена, чем для пациентов с резекцией D1. В Японии и специализированных центрах на Западе расширенная D2 лимфодиссекция выполняются рутинно, послеоперационная летальность минимальная и не проявляется как связанная с размерами лимфодиссекции.

В публикациях последующих лет, Guschuieri et al. (1999) доложили, что уровни 5-летней выживаемости были 35% для резекции D1 и 33% для резекции D2 (различие - 2%; 95% доверительный интервал, от 12% до 8%). И общая выживаемость, и безрецидивная выживаемость были одинаковыми. Авторы сделали вывод о том, что классическая Японская D2 лимфодиссекция не определила преимущества в выживаемости над D1.

Таблица 1 - Результаты проспективного рандомизированного исследования по изучению эффективности D1 и D2-3 лимфодиссекции при хирургическом лечении рака желудка

	Объем лимфодиссекции		
	D1	D2	p
Больница Грут Шуур, Кейп Таун Количество пациентов	22	21	-
Длительность операции (часы)	1.7±0.6	2.33±0.7	<.005
Трансфузии (единицы/группа)	4	25	<.05
Длительность пребывания после операции (дни)	9.3±4.7	13.9±9.7	<.05
5-летняя выживаемость (тест log rank)	0.69	0.67	NS
Больница Принца Уэльского, Гонконг Количество пациентов	25	29	-
Длительность операции (часы)	140	260	<.05
Потеря крови при операции (мл)	300	600	<.05
Длительность пребывания после операции	8	16	<.05
Медиана выживаемости (дни)	1511	922	<.05
Исследование Медицинского Исследовательского Совета, Великобритания Количество пациентов	200	200	-
Операционная смертность (%)	6.5	13	<.04
Послеоперационные осложнения (%)	28	46	<.001
5-летняя выживаемость (%)	35	33	NS
Датское исследование по Раку Желудка, Нидерланды Количество пациентов	380	331	-
Уровень операционной смертности (%)	4	10	.004
Послеоперационные осложнения (%)	25	43	<.001
Длительность пребывания после операции (дни)	18	25	<.001
5-летняя выживаемость (%)	42	47	NS

Обсуждение вопроса о том, является ли D2 резекция без панкреатикоспленэктомии лучшей, чем стандартная D1 резекция по результатам этого испытания не проводилось.

Голландская Группа по Раку Желудка провела последующее крупное и строго контролируемое исследование. В этом исследовании, 996 пациентов было зарегистрировано и 711 было рандомизировано (380 в группе D1 и 331 в группе D2). В попытке обеспечить качество проводимой лимфодиссекции, все операции контролировались. В начале, этот пересмотр был выполнен Японским хирургом (профессор M. Sasako), который обучал группу голландских хирургов, которые, в свою очередь, действовали как наблюдатели во время хирургических операций в любом из 80 участвующих центров. Несмотря на ряд

усилий, сделанных для обеспечения контроля 2 типов лимфодиссекции, произошел ряд нарушений протокола, что в свою очередь повлекло размытие различий между двумя операциями. Послеоперационные осложнения были опять выше в группе D2 (43% по сравнению с 25%, p<.001). Уровень смертности также был значительно выше в группе D2 (10% по сравнению с 4%, P=.004) и эти пациенты требовали более длительного нахождения в стационаре. Основным фактором, приведшим к получению искаженных результатов, явился тот факт, что в протоколе участвовало огромное количество хирургов с разным уровнем хирургической подготовки, что при анализе результатов было впоследствии признано как суправизором голландской группы профессором Сасако, так и самими голландцами.

Таким образом, в настоящее время по мнению многих хирургов-онкологов, специализирующихся на лечении рака желудка, лимфодиссекция в объеме D2 является обязательным условием радикального хирургического вмешательства, даже при ранних формах рака желудка [22, 26, 29]. По их данным, D2 несложна в техническом исполнении, не сопровождается послеоперационной повышенной летальностью, а главное, значительно повышает 5-летнюю выживаемость радикально оперированных больных по сравнению с таковой после простых операций. Лимфодиссекция в объеме D2 рекомендуется даже больным в старческом возрасте - старше 70 лет /30/. Анализ 6112 случаев хирургического лечения рака желудка показал, что применение операций D2 значительно увеличивает 5-летнюю выживаемость по сравнению с операциями D1 (48% и 31% соответственно) и уменьшает долю локальных рецидивов (16% и 38%).

Gunderson L. et al. [41] сообщили, что после операций с расширенной лимфаденэктомией только в 11% наблюдений возникает местный рецидив, что в 5 раз реже, чем просто после простых радикальных операций. Другие авторы, признавая низкую летальность и значительное улучшение отдаленных результатов, сообщают о большем по сравнению с операциями типа D1 числе осложнений, большей продолжительности операций и большей кровопотере [31]. Оппоненты лимфодиссекции считают, что расширенная лимфодиссекция не может увеличить 5-летнюю выживаемость и выполняют операции типа D1, отказываясь от радикальных вмешательств в ситуации T>3 или N>1 [23,24], при этом они сообщают, что после радикальных операций без лимфодиссекции только 20% больных переживают пятилетний рубеж [38].

Наибольшие дискуссии вызывают у исследователей целесообразность выполнения операций с лимфодиссекцией в объеме D3. С одной стороны, агрессивная лимфодиссекция с иссечением парааортальных лимфатических узлов рекомендуется при раках с региональными метастазами [39], причем при корпоральных и проксимальных раках прежде всего надо удалять все лимфатические узлы вдоль левой печеночной вены. Иссечение узлов левой поверхности аорты также рекомендуется при дистальных локализациях опухоли, если поражены узлы N9 или любые узлы N3 - для этого приходится выполнять тотальную гастрэктомию.

С другой стороны, работами отдельных онкологов выживаемость после D3 была достоверно ниже. Так, Karacsonj S. et al. [27] выполнили по поводу антрального рака 25 субтотальных резекций D1 и 30 тотальных гастрэктомий с дистальной резекцией поджелудочной железы, спленэктомией и лимфодиссекцией трифуркации чревного ствола и печеночной ножки (объем D3). В их серии выполнение лимфодиссекции D3 требовало вдвое больше времени, сопровождалось значительно большей кровопотерей, более продолжительным пребыванием больного в стационаре и высоким количеством осложнений. В 50% возник поддиафрагмальный абсцесс, у 10% больных развилась несостоятельность анастомоза, в 20% случаев были выполнены релапаратомии по поводу абсцессов и кровотечений и 1 больной умер.

По данным Chen J.Q. [43], если число метастатических узлов превышает 10, имеются метастазы N2-3, опухоль прорастает серозную оболочку, имеет IV тип роста по Борману, прогноз остается неблагоприятным, несмотря на выполнение D2 или даже D3-лимфаденэктомии. Серозная инвазия, как источник отсеивающихся раковых клеток и последующих перитонеальных метастазов, является самостоятельным фактором неблагоприятного прогноза [37, 40]. Интраперитонеальные свободные раковые клетки, обнаруживаемые с помощью лаважа дугласова пространства, присутствуют у 44% больных с явным прорастанием серозной оболочки [23, 24, 25].

N.Kaibara et al. [44] сообщили, что отдаленные результаты лечения больных раком желудка, прорастающим серозный покров, не улучшены с помощью лимфаденэктомии D3 по сравнению с D2. Обширные хирургические вмешательства неминуемо сопровождаются возникновением различных осложнений. Показатель послеоперационной летальности по данным отечественных и зарубежных исследователей составляет от 4 до 23% [28, 29, 30, 31].

Первое место в структуре причин послеоперационной летальности занимают гнойно-септические осложнения, и в основном перитонит, к развитию которого наиболее часто приводит несостоятельность швов анастомоза. Нередко причиной смерти являются бронхопульмональные, сердечно-сосудистые осложнения [42, 45]. Кроме того, большое значение имеет и локализация опухоли и, как следствие, объем оперативного вмешательства. Так, при гастрэктомии летальность повышается от 11 до 25%, при проксимальной резекции эти цифры составляют 18 и 37%.

Таким образом, хирургическое лечение рака желудка остается основным стандартом при радикальном лечении злокачественных опухолей желудочно-кишечного тракта, позволяющем надеяться на полное выздоровление. Несмотря на то, что большинство авторов положительно оценивают влияние лимфодиссекции на отдаленные результаты лечения рака желудка, однако однозначного мнения еще не сформировалось. Проблема требует дальнейшего изучения.

Литература

1. Parkin D.M. Global cancer statistics in the year 2000 // Lancet oncol. - 2001.- vol. 2 Sept. - P. 533-543.

2/ Давыдов М.И., Алахвердян А.С., Перевощиков А.Г., Германов А.Б., Стилиди А.С., Мазурин В.С., Кузьмичев В.А., Хлебнов А.В. Морфологическая и клиническая оценка эффективности предоперационной регионарной полихимиотерапии у больных кардиоэзофагеальным раком // Вести. ОНЦ АМН России,- 1995.- С. 53-58.

3. MacDonald J.S. Smalley S.R. Benedetti J. Hundahl S.A. Estes N.C. Stemmermann C. N. et al. Chemoradiotherapy aflter surgery compared with surgery alone for adenocarcinotna of the stomach or gastro oesophagenl junction. N. Eng.J. Med. 2001; 345: 725-30.

4 Hanazaki K., Sodeyama H., Wakabayaschi M. et al. Surgical treatment of gastric cancer detected by wass screening // Hepatogastroenterelogy. - 1997. - vol. 44, № 16. - P. 1126-32.

5 Hattori Y., Tashiro H., Kawamoto T. et al. Sensitivity and speci-

ficity of mass screening for gastric cancer using the measurment of serum pepsinogens // Jpn. J. Cancer. Res. - 1995. - vol. 86, № 12. - P. 1210-1215.
6 Portnoi L.M., Kazantseva I.A., Isakov V.A. et al. Gastric cancer screening in selected population of Moscow region: retrospective evaluation // Europ. Radiol. - 1999. - vol. 9, № 4. - P. 701-705.
7 Maruyama K. Surgical treatment and end results of gasiric cancer//National Cancer Center Press.- 1986.- Tokyo
8 Кшивец О.М. Хирургическое и комбинированное лечение при раке желудка// Вопр. онкол.-1991.- С.788-794.
9 Черноусов А.Ф., Поликарпов С.А. Расширенные лимфадеэктомии при раке желудка // Анналы хирургии.- М., Медицина.- №1,- 1996.- С.20-27.
10 Показатели состояния специализированной онкологической помощи населению России в 1995 г.// Под ред. В.И.Чиссова,- М., Медицина.-1996.-176 С.
11 Савран В.Р. Отдаленные показатели хирургического лечения больных раком желудка III ст.// Клин. хирургия,- 1987.- N5.- С. 1-3.
12 Талаев М.И., Старинский В.В., Ковалев Б.Н., Сидорова Е.А. Результаты комбинированного лечения рака антрального отдела и тела желудка // Вопр. онкол.- том 36, N12.- 1990.- С.1485-1488.
13 Bremers A.J.; Rutgers E.J.; van de Velde C.J. Cancersurgery: the last 25 years. Cancer Treat. Rev. - 1999. - № 6. - P. 333-353.
14 Bonenkamp H.J., Hartgrink H.H.; van de Velde C.J. Influence of surgery on outcomes in gastric cancer // Surg. Oncol. Clin. N. Am. - 2000. - № 1. - P. 97-117.
15 Берёзов Ю.Е. Хирургия рака желудка. - М.: Медицина, 1976. - 356 с.
16 Ishihara S., Nakajima T., Ota K. et al. The changes in the treatment of early gastric cancer - endoscopic mucosal resection and limited operation // Gan. To. Kagaku. Ryoho. - 1994. - № 11. - P. 1787-1792.
17 Okajima K. Changes in surgical treatment for gastric cancer // Nippon. Geka - Gakkai - Zasshi. - 1998. - № 6. - P. 396-398.
18 Akahoshi K., Chijiwa Y., Hamada S. et al. Pretreatment staging of endoscopically early gastric cancer with a 15-Mhz ultrasoud catheter probe. Gastrointest Endosc. 1998; 48: 361-365.
19 Sano T., Kobori O., Muto T. Lymph node metastasis from early gastric cancer: endoloscopic resection of tumour. Br. J. Surg. 1992; 79 (3): 241-244.
20 Tada M., Murakamai A., Karita M. et al. Endoscopic-resection of early gastric cancer. Endoscopy 1993; 25: 445-50.
21 Давыдов М.И., Тер-Ованесов М.Д. Современная стратегия хирургич. Лечения рака желудка // Comsilium Medicum. - 2000. - Т2, № 1.
22 Casson A., Darnton S., Subramanion S. et al. What is the optimal olistal resection margin for esophageal carcinoma? // Ann. Thor. Surg. - 2000. - № 1. - P. 205-209.
23 Самбурский В.И., Кырсанов И.С., Мамедов А.М., Арсирий С.А. Рак желудка. Результаты выявляемости и лечения // Вопр.онкол. - 1984. - №12. - С. 83-84.
24 Wanebo H., Kennedy B., Chmiel J. et al. Cancer of stromach. A patient study by the American college of Surgeons // Ann. Surg. - 1993. - №5. - P. 583-592.
25 Rossi M., Dellagiacoma G., Dalle Ore G. et. Al. Gastric cancer. Which resection? // Minerka Chir. - 1998. - ¹1-2. P. 9-14.
26 Wilson R. Surgical considaration in gastric cancer // Semin. Oncol. - 1985. - №3 - P. 63-68.
27 Джураев М.Д. Многофакторный анализ непосредственных и отдаленных результатов лечения рака желудка: Автореф. дис. ... д-ра мед. наук. - Ташкент, 1994. - 31 С.
28 Athlin L., Lunskog B., Stenling B. et al. Local reccurrence and long-term survival with gastric cancer-analysis of possible impact of clinico-pathological parameters // Eur. J. Surg. Oncol. - 1995. - №2. - P. 162-167.
29 Давыдов М.Н., Тер-Аванесов М.Д., Стилиди И.С., Германов А.Б., Ефимов О.Н. и др. Рак проксимального отдела желудка: стандарт хирургич. лечения, основан. на 30-летнем опыте. Вестник Российской Академии Мед. наук, М.: Медицина, - 2002, - №1, - С. 25-28.
30 Maruyama K., Sasako M., Kinoshita T. et al. Surgical treatment for gastric cancer the Japanese apptoch // Semin. Oncol. - 1998. - № 3. - P. 360-368.
31 Lerut T., De Leyn P., Coosemans W., Van Raedonsk D. // 2nd International Gastric Cancer Congress. - Munich, 1997. - P. 1223-1227.
32 Secco G.B., Fardelli R., Campora E. et al. Extension of lymph node dissection and surrival in primary gastric cancer // Int. Surg. 1992, 77 (4): - pp. 242-247.
33 Черноусов А.Ф., Поликарпов С.А. Расширенная лимфаденэктомия в хирургии рака пищевода//Москва-2000.- 160С
34 Takeshita K.. Ashikawa T., Tani M. et al. // Word J. Surg.- 1994.- Vol. 18, №3.-P.428-432.
35 Wyman A., Karatsis P., Rogers K. Surgery for gastric cancer, // Dig-Dis. 1994; 12(2):-pp. 117-126
36 Maeta M; Sugesawa A; Ikeguchi M: et al. Does the extent of lymph node dissection affect the postoperative survival of patients with gastric cancer and disseminating peritoneal metastasis? // Surg Today, 1994, 24: -p. 1,40-43
37 Maruyma K., Okubavahsi K. & Kinoshita T. Progress in gastric cancer surgery in .Japan. and its limits of radiacality World. J. Surg 1987; 11: 418-425.
38 Akoh JA & MacIntyre IMC. Improving survival in gastric cancer: review of 5 year survival rates in English language publications from 1970. Brit. J. Surg. 1992: 79: 293-299.
39 Hundahl SA. Stemmermann GN. Oishi A. “Racial Factors Cannot Explain Superior Japanese Outcomes in Stomach Cancer.” Arch. Surgery. 1996:131:170-175.
40 Degiuli M. Sasako M. Ponti A. Soklati T, Danese F & Calvo F. Morbidity and mortality after D2 gastrectomy for gastric cancer: results of the Italian Gastric Cancer Study Group prospective multicentre surgical study. J. Clin. Oncol. 1998; 16: 1490-1493.
41 Gunderson L-L., Sosin H. Adenocarcinoma of the stomach; areas of failure in a re-operation series (second or symptomatic look). Clinicopathologic correlation and implication for adjuvant therapy.// Int. J. Radiation Oncology Biol. Phys. 1982,8(1): -pp. 1-11
42 Karacsony S., HorvathP.O., OlahT,, Ivanyi B, The significance of gastric lymph-vessels in the surgical treatment of cancer of the stomach. //Ada Morphol.Hung. 1990, 38(3-4): -pp. 229-234
43 Chen J.Q, Problems in the surgical treatment of gastric cancers. Chung-Hua-Wai-Ko-Tsa-Chin 1991, 29(4): -pp. 220-223, 269-270
44 Kaibara N., Maeta M., Koga S. Modified radical lymph node dissection in the treatment of gastric cancer invading the gastric serosa. // Nippon-Gekka-Gakkai-Zasshi 1988, 89(9) -pp. 1512-1513
45 Войновский Е.А., Ефименко Н.А., Сахаров А.И. Анализ осложнений и причин летальных исходов у больных, оперированных по поводу рака желудка //I съезд онкологов СНГ (Материалы съезда).- М.- 1996 (3-6 декабря).-Т.I.-С.304

Возможности комбинированного лечения больных раком желудка в условиях «ареста» лимфообращения

Ганцев Ш.Х., Арыбжанов Д.Т., Кулакеев О.К.,*
Ганцев К.Ш., Сабуров А.Р.*
**Башкирский государственный медицинский университет, г. Уфа, Башкортостан*
Южно–Казахстанский областной онкологический диспансер, г. Шымкент, Казахстан
УДК 616.33 – 006.6 – 08 – 059

III-IV сатыдғы асқазан қатерлі ісігі бар науқастардың жаңа әдіспен емдеу нәтижелері зерттелді (Ресейдің № 2328225 өнертабысқа алдын ала патенті). Жасы 30 дан 79 дейін 105 науқасқа ота жасалды, олардың 58 еркек, 47 әйелдер. Отадан кейінгі өлім 6 (5,71%) науқасда болды, ал 99 (94,28%) науқас жазылып үйіне шығарылды. Бәрлық 99 науқасқа отадан соң адъювантті химиотерапия Цисплатин 80мг/м2 1-ші күн + фторурацил 750мг/м2 1-нөші күндері жасалынды. Көрсетілген науқастарды бақылау кезінде ісіктің арғарай күшейгені 11,4% ауруда байқалды, ал бір жылдық өмір сүру 82,8% науқасда болды.
Сонымен біздің жаңа әдіспен емдеу асқазан қатерлі ісігі бар науқастарды еміне қолдануға болады деп есептейміз.

Results of the combined treatment sick by a gastric cancer III and IV stages on developed by authors in the way (the priority inquiry on the Patent of the Russian Federation № 2328225 from 10.07.2008y.). Are analyzed 105 operative interventions at 58 men and 47 women in the age of from 30 till 79 years are executed. In the postoperative period have died 6 (5,71 %). In the postoperative period from clinic in a satisfactory condition are written out 99 (94,28 %) by patients. 99 patients considering prevalence of process have been lead by all of 4 rates adjuvant chemotherapy under scheme Cisplatin 80mg/m2 in 1 day + Fluorouracili 750mg/m2 1-4й days. The further supervision over patients has shown, that at 11,4 % of patients progressing process is noted. The 1-year survival rate of patients has made 82,8 %. The way of treatment of a cancer of a stomach developed by us is easily reproduced in conditions of a hospital and can be recommended for the combined treatment sick by a cancer of a stomach.

В настоящее время общепризнанно, что хирургическое лечение рака желудка остается «золотым стандартом», и «радикальные операции» выполняются даже у больных IV стадией заболевания. В последние 2 десятилетия возрастает хирургическая активность при распространенных формах рака желудка, и цель оперативного вмешательства уже не ликвидация осложнений, а удаление опухоли. При распространенных формах рака желудка, несмотря на объем оперативного вмешательства, мы не считаем правомочным термин «радикальная» операция. Действительно, даже при выполнении суперрасширенной радикальной гастрэктомии D4 нельзя утверждать, что удалены все опухолевые ткани. Поэтому эффективность операции мы оцениваем по степени циторедукции. Рак желудка до настоящего момента остаётся важнейшей проблемой здравоохранения и основной причиной смертности от онкологических заболеваний. Ежегодно во многих странах отмечается рост заболеваемости раком желудка, в том числе в России и Казахстане. Факторы внешней среды и Helicobacter pylori через многоступенчатый и многокомпонентный процесс могут привести к развитию кишечной формы, генетические факторы чаще обусловливают развитие диффузной формы рака желудка. Благодаря ранней диагностике несколько улучшились результаты лечения этого заболевания в Японии, Корее и некоторых западных центрах. При раннем раке желудка оперативное лечение оказывается высокоэффективным. Достижения в диагностике и лечении определили тенденцию к минимально инвазивной хирургии, примером которой могут быть, например, эндоскопическая резекция слизистой оболочки и лапароскопическая хирургия при отдельных формах заболевания. Тем не менее, в западных странах в более чем 80% случаев первично диагностируются распространённые формы заболевания с неблагоприятным прогнозом. Больные IV стадией рака желудка составляют около 23,5% [7] . Целью оперативного лечения является максимально полная резекция опухоли (R0 по UICC), что, как известно, является единственно надёжным эффективным методом лечения и важным прогностическим фактором. Однако только хирургическое лечение при III и IV стадиях малоэффективно [5, 7, 9]. Стандартной операцией считается гастрэктомия с сохранением селезёнки и поджелудочной железы. При локализации опухоли в проксимальной трети желудка возможно выполнение проксимальной субтотальной резекции желудка, а при локализации в нижней трети – дистальной. Отмечается более низкая выживаемость при раке проксимальной трети желудка, что может быть связано с более частым выявлением распространённых форм рака желудка этой локализации [8] . В Японии после основания Японского общества по изучению рака желудка с 1962г. наметилась тенденция к расширенным и комбинированным резекциям при местнораспространённом раке желудка [10]. Проведено исследование эффективности левосторонней верхней эвисцерации брюшной полости, при которой удаляются желудок, селезёнка, хвост и тело поджелудочной железы, селезёночный угол поперечной ободочной кишки, левый надпочечник, забрюшинные лимфатические узлы левого поддиафрагмального пространства. Выявлено, что при отсутствии мета-

стазов или прорастания в указанные органы данный объём операции не имеет никакого преимущества по сравнению со стандартной гастрэктомией, дополненной панкреато-спленэктомией [11]. Указанный объём операции может быть рекомендован только при прорастании соседних органов. Так, при прорастании двенадцатиперстной кишки рекомендуется гастрэктомия с резекцией не менее 4 см двенадцатиперстной кишки, дополненная лимфодиссекцией D3, что позволяет достичь 5-летней выживаемости до 35,4% [4]. При поражении отдалённых органов (гематогенные метастазы) возможны симультанные операции [10]. Итальянские авторы анализировали результаты хирургического лечения распространённого рака желудка за последние 30 лет. При сравнении данных за более ранний период, когда применялась субтотальная резекция желудка с регионарной лимфодиссекцией D1 с более поздним периодом, когда стала применяться тотальная гастрэктомия с расширенной лимфодиссекцией D2, частота лечебных резекций с 28% повысилась до 60%, смертность уменьшилась с 22% до 8%, 2_летняя выживаемость увеличилась с 20% до 35% [10]. По некоторым данным, резекция поджелудочной железы и селезёнки при отсутствии прорастания в них не даёт какого либо эффекта относительно выживаемости и связана с частыми осложнениями (панкреатические свищи и др.), поэтому её надо избегать [9, 10]. Однако до сих пор нет единого мнения на счёт объёма лимфодиссекции. В рандомизированных исследованиях предположение об эффективности в отношении выживаемости при выполнении расширенной лимфодиссекции (D2) не подтвердилось [2, 11]. Согласно другим авторам, несмотря на отсутствие, статистически достоверного увеличения выживаемости, лимфодиссекция D2 (до D4) должна дополнять даже паллиативную гастрэктомию, поскольку выявлена более высокая частота метастазирования в лимфатические узлы соответствующих зон, в том числе парааортальных [6, 7]. Некоторые авторы сообщают об увеличении 5-летней выживаемости с 4,2 до 16,7% после лимфодиссекции D4 при поражении парааортальных лимфатических узлов (при поражении менее 2 лимфатических узлов – до 50%) [3]. Исходя из выше изложенного, во многих центрах идет постоянный поиск новых методов лечения больных раком желудка, в том числе и комбинированных методов. Мы широко применяем комбинированные методы лечения (неоадъювантной-, адъювантной химиотерапии в сочетании с хирургическим методом) у больных с распространенными формами рака желудка [1].

Цель исследования

Изучить непосредственные результаты разработанного нами способа комбинированного лечения больных раком желудка.

Материал и методы

На кафедре онкологии с курсом ИПО БГМУ и Южно-Казахстанском областном онкологическом диспансере с 2007 по 2009гг. у больных со злокачественными опухолями желудка III и IV стадии выполнено 210 оперативных вмешательств. Оперированы 116 мужчин и 94 женщин, средний возраст 58±1,1 год, минимальный – 30 лет, максимальный – 79. У 102 больных из 210 (48,6%) заболевание протекало бессимптомно либо проявлялось умеренно выраженными диспептическими явлениями. У 76 больных (36,2%) имело место нарушение пассажа пищи по верхним отделам ЖКТ, у 18 больных (8,5%) наблюдались кровотечения из распадающейся опухоли желудка различной степени выраженности. Наличие тех или иных симптомов было связано с локализацией и размерами опухоли. Размеры опухоли варьировали от 3 см в диаметре с поражением только слизистой оболочки и подслизистого слоя до тотального поражения желудка с вовлечением всех слоев стенки и прорастанием соседних органов. Наиболее часто встречалось поражение тела желудка – 90 больных (42,8%). У 66 больных (31,4%) имело место тотальное поражение желудка, в 30 случаях (14,3%) опухоль локализовалась в антральном отделе желудка, в 24 случаях (11,4%) – в кардиальном отделе желудка и 14 больных ранее перенесли резекцию желудка, и у них опухоль локализовалась в культе.

С целью повышения эффективности комбинированного лечения рака желудка нами разработан и апробирован новый способ лечения рака, который предусматривает хирургическую операцию, периоперационную химиотерапию в условиях «Ареста лимфообращения» в брюшной полости, а по окончании операции восстановление лимфообращения в брюшной полости с наружным дренированием грудного лимфатического протока на шеи с целью выведения продуктов метаболизма, распада клеток (приоритетная справка на Патент РФ № 2328225 от 10.07.2008г.).

Все 210 больных пролечены разработанным нами способом. Сущность методики заключается в следующем: за 1 сутки больному под местной анестезией производили дренирование на шее грудного лимфатического протока по стандартной методике (рис. 1).

На следующий день перед операцией под контролем ультразвукового датчика черезкожно-транспеченочным доступом по Сельдингеру производили катетеризацию воротной вены, и внутривенно начинали периоперационную химиотерапию препаратом 5-фторурацил в дозе 800-1000мг. После соответствующей предоперационной подготовки больному производили плановую операцию, где после ревизии органов брюшной полости производили выделение на уровне I-II поясничных позвонков слева от позвоночного столба грудного лимфатического протока брали на турникет и пережимали его мягким сосудистым зажимом на весь период операции – «Арест лимфообращения» (рис. 2). Далее, производили стандартную гастрэктомию с лимфодиссекцией в объеме D2 или D3, в зависимости от распространенности процесса.

По завершению всех этапов операции сосудистый зажим с грудного лимфатического протока снимали. Брюшную полость ушивали. В послеоперационном периоде течении суток у больного производили дренирование грудного лимфатического протока через заранее установленный дренаж на шее и всю лимфу с введенным периоперационно химиопрепаратом и продуктами метаболизма удаляли из организма.

Результаты и их обсуждение

Послеоперационный период у большинства больных (180 больных – 85,71%) протекал гладко без существенных осложнений. В послеоперационном периоде умерли 12 (5,71%) больных в возрасте 65-79 лет. Основными причинами послеоперационной летальности были сердечно-сосудистые осложнения у больных в возрасте выше 65 лет. У 18 (8,57%) больных в послеоперационном периоде отмечены: нагноение послеоперационной раны – 4 случаев, послеоперационная

Рис. 1. Дренирован грудной лимфатический проток на шее слева.

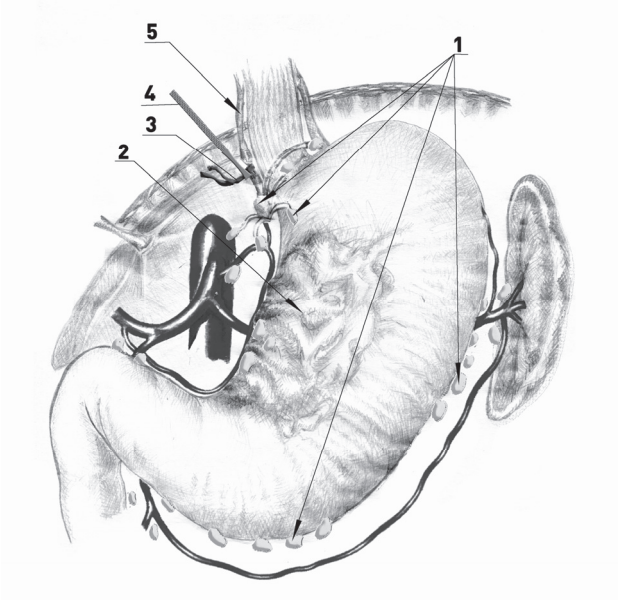

Рис. 2. Схема методики «Ареста лимфообращения». 1 – регионарные лимфоузлы желудка. 2 – опухоль. 3 – турникет, наложенный на ductus lymphaticus. 4 – зажим на турникете. 5 – непосредственно ductus lymphaticus.

застойная пневмония – 6 случаев, острая спаечная кишечная непроходимость – 8 случаев. Все эти осложнения были диагностированы своевременно и устранены общеизвестными методами соответствующей тактикой лечения в каждом конкретном случае. В послеоперационном периоде из клиники в удовлетворительном состоянии выписаны 198 (94,28%) больных. Всем 198 больным учитывая распространенность процесса было проведено 4 курсов адъювантной химиотерапии по схеме Цисплатин 80мг/м2 в 1й день + фторурацил 750мг/м2 1-4й дни.

В послеоперационном периоде в течение 3-х суток нами цитологически изучены мазки сделанные из отделяемой лимфы (из шейного лимфодренажа), где в первые сутки в мазках наблюдались множество разрушенных эпителиальных клеток с обильной базофильной цитоплазмой, а на третьи сутки в ряде мазков отмечены единичные опухолевые клетки, относящиеся к железистому раку с признаками некробиоза.

В течение 1 года, через 3, 6, 9, 12 месяцев больные, пролеченные вышеописанным способом проходили контрольный осмотр. Прогрессирование процесса через 6 месяцев после лечения отмечено у 24 (11,42%) больных. У 6 выявлены метастазы в легких, у 18 метастазы в печени, эти пациенты были направлены на паллиативную химиотерапию. У остальных 174 (82,8%) больных в течение 1 года прогрессирования процесса не отмечено. Все эти больные на данном этапе продолжают наблюдаться 1 раз в квартал.

Выводы

Таким образом, анализ комбинированного лечения больных раком желудка разработанной нами методике показал свою непосредственную эффективность у 94,2% больных. Однако дальнейшее наблюдение за больными показало, что у 11,4% больных отмечено прогрессирование процесса. 1-годичная выживаемость больных составила 82,8%. Разработанный нами способ лечения рака желудка легко воспроизводим в условиях стационара и может быть рекомендован для комбинированного лечения больных раком желудка.

Литература

1. Ганцев К.Ш. Нестандартные операции в абдоминальной онкологии. –Уфа, Новый стиль, 2005., 100с.

2. Тарасов В.А., Виноградова М.В., Клечиков В.З. и др. Хирургическое лечение распространенных форм рака желудка // Практическая онкология, -№3(7), - 2001. – С. 52-58.

3. Isozaki H., Okajima K., Fujii K. et al Effectiveness of paraaortic lymph node dissection for advanced gastric cancer// Hepatogastroenterology. – 1999. – Vol. 46(25). – P. 549–554.

4. Kakeji Y., Korenaga D., Baba H. et al. Surgical treatment of patients with gastric carcinoma and duodenal invasion// J. Surg. Oncol. –1995. – Vol. 59(4). – P. 215–219.

5. Kelsen D.P. Adjuvant and neoadjuvant therapy for gastric cancer// Semin. Oncol. – 1996. – Vol. 23(3). – P. 379–389.

6. Lukacs G., Garami Z., Kanyari Z., Hajdu J. Surgical treatment of gastric cancer: a retrospective study with special reference to epidemiology// Acta Chir. Hung. – 1997. – Vol. 36(1–4). – P. 207–209.

7. Malinovskii N.N, Denisov L.E, Nikolaev A.P,. et. al. The results of treating stomach cancer at a medical center.//Хирургия. – 1998. –N (6). – С. 68–71.

8. Piso P., Werner U., Lang H. et al.// Proximal versus distal gastric carcinoma!what are the differences?//Ann. Surg. Oncol. – 2000. –Vol. 7 (7). – P. 520–525.

9. Roukos D.H., Lorenz M., Encke A Evidence of survival benefit of extended (D2) lymphadenectomy in western patients with gastric cancer based on a new concept: a prospective long!term follow!up study// Surgery. – 1998. – Vol. 123(5). – P. 573–578. 2000. – Vol. 35 (Suppl 12). – P. 116–120.

10. Shimada J, Nishiyama K, Satoh S. et. al. A successful usage of latissimus dorsi muscle flap in the surgery of synchronous gastric and pulmonary double cancer in an elderly patient!a case report// Nippon Kyobu Geka Gakkai Zasshi. – 1995. – Vol. 43(4). – P. 511–514.

11. Yonemura Y., Kawamura T., Nojima N. et. al. Postoperative results of left upper abdominal evisceration for advanced gastric cancer// Hepatogastroenterology. – 2000. – Vol. 47(32). – P. 571–574.

Результаты реабилитации заболеваний промежности неопухолевой этиологии у женщин

Мусаев Х.Н., Агаев Б.А., Алиева Э.М.
НЦХ им. М.А.Топчибашева, НИИ акушерства и гинекологии МЗ Азербайджанской Республики

Актуальность проблемы

Проблема лечения больных с заболеваниями промежности неопухолевой этиологии, их социальная и медицинская реабилитация остается по сей день далеко не решенной. Основным этиологическим фактором неопухолевых заболеваний промежности являются травматические роды, наблюдающиеся в 10,3-39% (1,3,6,14,16,24,28). За последние 10 лет при стойкой тенденции к повышению рождаемости в Азербайджанской Республике увеличилось количество разрывов промежности III ст. Тяжелые клинические проявления каждого из заболеваний промежности неопухолевой этиологии вынуждали пациенток избегать общества, делали их нетрудоспособными, создавали непреодолимые препятствия в интимной жизни и нередко становились причинами распада семьи.

Клиническая картина при заболеваниях промежности неопухолевой этиологии разнообразна; от анального недержания и патологических выделений из половых путей до симптомокомплекса, известного как “дискомфорт при дефекации” (2,4,5,7,8,11,19,20,21,22). Если жалобы больных с послеродовым анальным недержанием и разрывами промежности в целом схожи, то у женщин, страдающих ректоцеле, клинические проявления разнообразны (9,10,12,13,15,17,18,23).

Диагностика заболеваний промежности неопухолевой этиологии в большинстве случаев не представляет трудностей. Однако дифференцированный выбор лечебной тактики вызывает необходимость тщательной оценки сложности патологических изменений. Основные его характеристики складывает из данных клинического, эндоскопического, рентгенологических, функциональных методов обследования (14,15,16,25 ,26,27,28,29,30,31,32).

Пессимизм, вызванный послеоперационными результатами, явился причиной постоянного внедрения в практику все новых и новых методов операций. Однако это не позволило решить проблему в целом из-за отсутствия дифференцированного подхода к выбору метода лечения(1,8,16,18).

Целью исследования

является улучшение результатов лечения больных с заболеваниями промежности неопухолевой этиологии с использованием новых технологий и методов.

Материалы и методы исследования

Работа основана на результатах обследования и лечения 612 больных с заболеваниями промежности неопухолевой этиологии. Проведен анализ историй родов 237 (38,7%) родильниц, перенесших разрыв промежности и их обследование. По поводу кишечно-влагалищных свищей произведено обследование и лечение 84 (13,7%) больных, 88 (14,4%) с послеродовым анальным недержанием, 139 (22,7%) страдали ректоцеле и 64 (10,5%) пациентки были со свежими разрывами промежности.

Возраст больных составлял от 17 до 73 лет. В детородном возрасте находились 81,3% женщин.

В самые оптимальные сроки в течение первого года от начала заболевания в клинику поступили 33,1% пациенток. Более 50% больных, обращаясь к врачам различных специальностей, не получали реальной помощи в течение нескольких лет. Эти женщины являлись жительницами районных центров.

Наиболее частой причиной неопухолевых заболеваний промежности явились разрывы в родах - 83,3%. Следует подчеркнуть, что разнообразием этиологического фактора отличались кишечно-влагалищные свищи. Здесь доля травм промежности в родах составила 39,2%. Последствия перенесенных оперативных вмешательств были у 38,1%, острого парапроктита в 16,7%. Бытовые травмы явились причиной заболевания в 6,0% .

В результате обследований установлено, что локализация внутреннего и наружного свищевых отверстий в подавляющей части случаев была аналогичной. У 46,4% пациенток внутреннее свищевое отверстие располагалось в анальном канале, у 42,9% на высоте 3-6 см от края заднего прохода и в 10,7% выше 6 см.

Больные по признаку строения свищевого хода по отношению к ЗАПК распределились следующим образом: у 9 (10,7%) - интрасфинктерный ход, транссфинктерный у 54 (64,3%) и в 21 (25,0%) случаях экстрасфинктерный. Высокое расположение свищевых отверстий было у 9 (10,7%) больных от общего числа.

Рубцовый процесс I ст. выявлен у 35,7% больных, II ст. в 42,9% случаев и III ст. в 21,4%. Воспалительные инфильтраты в ректо-вагинальной перегородке обнаружены у 16,7%, а гнойные полости у 7,6% пациенток.

Жалобы на недержание кишечного содержимого предъявили 51 (60,7%) пациентки. Недержание газов отмечали 14 (16,7%) из них, 41 (48,8%) больных не удерживали жидкий кал, полное недержание кишечного содержимого было у 10 (11,9%). При обследовании губовидные свищи выявлены у 71,4% больных с послеродовыми свищами и у 24 больной был трубчатый свищ. Низкая локализация свищевых отверстий выявлена у 39 (46,4%) больных, соустья среднего уровня у 36 (42,9%) и у (10,7%) высокий свищ.

По данным клинического обследования инконтиненция у больных с послеродовыми свищами обусловлена нарушением целостности анатомических структур ЗАПК. Грубых нарушений нервно-рефлекторной деятельности, отсутствия анального рефлекса не было.

Нами выделены характерные признаки послеоперационных фистул:

- клинические признаки фистул определялись адекватностью наложенной разгрузочной колостомы;
- внутреннее отверстие, расположенное в низведенной кишке, в большей части случаев располагалось

в области коло-анального анастомоза;

- наружное отверстие свища локализуется в средней или верхней трети влагалища;
- характерно рубцовое поражение тканей промежности III ст.;

Свищи воспалительной этиологии, обнаруженные у -14 (16,7%) больных, имели следующие топографо-анатомические особенности:

- внутреннее отверстие локализуется в анальном канале;
- только при воспалительных фистулах внутреннее отверстие может быть на задней стенке прямой кишки;
- свищи отличаются небольшими размерами;
- у каждой пятой больной выявлено анальное недержание;
- характерны I-II ст. рубцового поражения.

Бытовые травмы промежности явились причиной свища у 5 (7,2%) больных. В 4 случаях повреждение произошло при насильственном половом акте и в 1 при падении на металлический предмет. Все больные, кроме типичных признаков свища, имели анальную инконтиненцию II и III ст.

Среди больных с заболеваниями промежности неопухолевой этиологии, вторые по количеству - пациентки с послеродовым анальным недержанием 88 (14,4%). Анализ клинического материала показал, что тяжелая родовая травма промежности чаще встречалась у жительниц города и первородящих старших возрастов.

Самой частой причиной разрыва в 51,1% был крупный плод. Затем следовали родовспомогательные операции - 22,7%. Разрыв при стремительных родах произошел у 18,2% обследованных. Тазовое предлежание плода было у 8,0%.

Тяжесть разрыва промежности влияла на выраженность анальной инконтиненции. Выяснилось, что 58 (65,9%) больных имели в анамнезе разрыв III ст. и лишь 25 (18,2%) разрыв II ст.

Недержание газов было у 5 (5,7%) больных. Наиболее часто встречалась II ст. инконтиненции - 58 (65,9%), а III ст. выявлена у 25 (28,4%) обследованных.

У 9 (10,2%) больных промежность отсутствовала и представляла собой клоаку. Нормальный рефлекс с перианальной кожи был у 79 (89,8%) больных, ослабленный у 12 (10,2%). Это свидетельствовало о сохранной нервно-рефлекторной деятельности. Исследованиями прослежена четкая зависимость степени недержания от протяженности дефекта анального жома. У больных II-III ст. недостаточности выявлено уменьшение длины анального канала.

Группа больных ректоцеле состояла из 139 (14,8%) пациенток. Затруднение при дефекации являлось наиболее характерной жалобой, отмеченной у 127 (91,4%) больных. При дефекации они прибегали к ручному пособию, 123 (88,5%) пациентки испытывали чувство неполного опорожнения прямой кишки, необходимость ручного вспоможения возникала у 110 (79,1%) больных. Двухмоментный акт дефекации отмечали 57 (58,8%) обследованных.

Ведущей причиной ректоцеле явились травматические роды, которые были у 134 (97,7%) женщин. Более двух раз рожали 79 (56,8%). Нерожавшие 2 женщины были старше 60 лет, занимавшиеся ранее тяжелым физическим трудом.

В отличие от предыдущих групп больных, у пациенток, страдавших ректоцеле, преобладали разрывы промежности в родах I и II ст. Лишь 23 (16,6%) женщин перенесли разрыв промежности III ст.

Следующим этиологическим фактором, влияющим на развитие ректоцеле, явились операции на прямой кишке или промежности. При обследовании выяснилось, что 71 (51,0%) больная обратились за помощью после оперативных вмешательств на аноректальной области. Все они ранее перенесли разрывы промежности в родах.

Установлено, что при сочетании ректоцеле без клинических проявлений с каким-либо другим заболеванием аноректальной области, излечение последнего действует подобно декомпенсирующему механизму. В результате манифестирует клиника ректоцеле.

Сумма данных клинических исследований позволила выявить основные причины развития ректоцеле:

- травмы промежности в родах;
- перенесенные операции на аноректальной области или промежности;
- избыточные физические нагрузки.

При пальцевом исследовании прямой кишки пролабирование ее перерастянутой передней стенки до преддверия влагалища выявлено в 67(48,2%) случаях, у 72 (51,8%) больных мешок ректоцеле выпячивался за пределы влагалища.

У всех больных обнаружено истончение ректо-вагинальной перегородки. Ослабление рефлекса с перианальной кожи обнаружено в 6 (4,3%) случаях.

В целях объективизации клинических данных разработана и внедрена в практику методика рентгенологической диагностики ректоцеле. Она не требует специального оборудования, отличается простотой, процедура обследования занимает 15-20 мин. Способ предусматривает обследование больных при тугом заполнении прямой кишки бариевой взвесью в покое и при натуживании.

Анализ результатов показал, что исследование позволяет достоверно судить о степени заболевания, изменении аноректального угла и его влиянии на нарушение дефекации.

Все госпитализированные имели II и III ст. ректоцеле, поскольку при легкой форме применяются консервативные методы лечения, направленные на коррекцию сократительной способности мышц ЗАПК.

Больных ректоцеле II ст. было 67 (48,2%), с III ст. 72 (51,8%). Среди них с анальным недержанием было 17 (10,8%). Недостаточность анального сфинктера I ст. выявлена у 4, II ст. в 11 случаях.

Исследования показали, что основной причиной развития заболеваний промежности неопухолевой этиологии являются травматичные роды. Это побудило нас к анализу 237 (38,7%) историй родов родильниц, перенесших разрывы промежности. Обследованы методом анкетирования и путем личного осмотра с применением функциональных методов исследования ЗАПК 64 (67,5%) женщины.

Из 237 родильниц у 144 (60,8%) произошел разрыв промежности I ст., у 81 (34,2%) II ст. и у 12 (5,0%) III ст.

Получены следующие результаты обследования:

- в 23,2% случаев после операций ушивания родового разрыва промежности наблюдались гнойно-воспалительные осложнения;
- 76,2% обследованных больных отмечали боли при дефекации, они были вынуждены использовать слабительные и очистительные клизмы;
- разрывы промежности I и II ст. сопровождаются ослаблением сократительной способности наружного сфинктера;

- у 12,5% обследованных больных были выявлены различные степени анального недержания;
- в 11,5% случаев выявлены ректоцеле I и II ст.;
- у 2 больных выявлены ректо-вагинальные свищи.

Проведено обследование и лечение 64 (10,5%) родильниц со свежими разрывами промежности. В итоге получены следующие данные:

- у 32 родильниц имел место разрыв промежности I ст. (по традиционной классификации). В 14 случаях из них выявлено нарушение сократительной способности мышц ЗАПК со спазмом внутреннего сфинктера;
- разрывы промежности II ст. наблюдались у 14 родильниц. При этом установлено нарушение сократительной способности мышц ЗАПК со спазмом внутреннего сфинктера и нарушением целостности лонно-прямокишечной мышцы;
- разрывы промежности III ст. отмечены у 4 родильниц. У этих больных, кроме грубых нарушений анатомической целостности промежности, выявлены нарушения нервно-рефлекторных реакций.

Проведенные исследования и их анализ показали несоответствие положений традиционной классификации разрывов промежности, сложности характера патофизиологических изменений.

Изучение особенностей функционального состояния ЗАПК у больных неопухолевыми заболеваниями промежности было необходимо для установления критериев оценки степени недостаточности и изучения эффективности проведенного консервативного и хирургического лечения.

Электромиографическими исследованиями у больных ректоцеле без нарушения держания кишечного содержимого выявлено снижение функции мышц тазового дна. У больных ректоцеле, осложненного анальным недержанием, выявлено нарушение функциональной активности наружного жома и рубцовые изменения леваторов с резким ухудшением их функции.

В целом исследования показали, что у подавляющего числа больных ректоцеле без нарушения держания кишечного содержимого ухудшается функциональное состояние ЗАПК, усугубляющееся с увеличением продолжительности заболевания.

Полученные данные клинических и специальных методов исследований позволили не только уточнить функциональное состояние ЗАПК у больных ректоцеле, но и с их учетом внести коррективы в его классификацию.

1. Ректоцеле без нарушения функционального состояния ЗАПК.
2. Ректоцеле с ослаблением функционального состояния ЗАПК.
3. Ректоцеле, осложненное анальным недержанием.

Такое дополнение, на наш взгляд, является важным с точки зрения диагностики заболевания и выбора адекватного способа лечения больных с учетом патологических изменений со стороны дистальных отделов толстой кишки и мышц ЗАПК.

Результаты обследования больных со свежими разрывами промежности и изучение ретроспективного материала привели к необходимости разработки клинической классификации разрывов промежности в родах.

Востребованность любой клинической классификации обеспечивается, на наш взгляд, ее рациональностью в практическом отношении. С хирургической точки зрения это предполагает компактность систематики, возможность на ее основе четко выбрать метод лечения и впоследствии объективно оценить эффективность различных вмешательств при каждом заболевании.

Предложенная нами клиническая классификация выглядит следующим образом:

I степень - линейные надрывы слизистой задней стенки и спайки влагалища, не сопровождающиеся развитием подслизистых гематом, воспалительными явлениями в окружающих тканях и нарушениями сократительной способности мышц ЗАПК;

II степень - нарушение целостности слизистой оболочки влагалища, кожи промежности, с изменением складчатости перианальной кожи по переднему сегменту. Сопровождается ухудшением сократительной способности мышц ЗАПК;

III степень - нарушение целостности мышц тазового дна и анального сфинктера при визуальном осмотре. При этом наблюдается нарушение сократительной способности мышц ЗАПК с ослаблением нервно-рефлекторных реакций;

IV степень - кроме отмеченных выше повреждений характеризуется нарушением целостности стенки прямой кишки.

В процессе работы мы убедились в рациональности разработанной систематики, поскольку степень разрыва четко определяет объем комплексного лечения и позволяет оценить его эффективность.

Накопление значительного клинического материала и арсенала оперативных вмешательств убедило нас в том, что основной путь реабилитации больных с неопухолевыми заболеваниями промежности заключается в индивидуальном подходе как в выборе метода консервативного лечения, так и к хирургического пособия.

В предоперационном периоде обращалось внимание на санацию влагалища, лечение сопутствующих воспалительных заболеваний кишечника и мочеполовой сферы, коррекцию иммунных нарушений и дисбиотических сдвигов. Благоприятными сроками для операций являлись 7-10 дни после окончания месячных.

Для создания оптимальных условий при выполнении пособий необходим рациональный выбор оперативного доступа. Любой из трех “промежностных” доступов, трансперинеальный, трансвагинальный и трансректальный, имеет преимущества и недостатки.

Обсуждение

Как известно, нагноение ран после пластических операций, особенно на тканях промежности, сводит практически к минимуму эффект пособия. Частота вторичного заживления ран промежности после пластических операций достигает 30,5%. С целью профилактики гнойно-воспалительных осложнений в послеоперационной ране промежности разработан и внедрен способ гидропрепаровки раствором диоксидина + низкоинтенсивное лазерное облучение раны. Этот препарат обладает высокой антибактериальной активностью. Используется 1% раствор диоксидина с 0,25% раствором новокаина в соотношении 1:1. В результате зона операционного поля орошается антисептиком в ходе вмешательства, а проникающий в окружающие ткани диоксидин заполняет “глухие” полости, если они образуются после ушивания ран.

В ходе хирургического лечения 84 больных с толстокишечно-влагалищными свищами выполнено 92 операции. В итоге хорошие результаты достигнуты в

58 (77,3%) наблюдениях, удовлетворительные в 16 (21,4%), неудовлетворительный в 1 (1,3%).

Из 84 оперированных больных по поводу послеродового анального недержания отдаленные результаты прослежены у 80 (95,2%). Хорошие результаты получены в 63 (78,8%) случаях, улучшение держания констатировано у 15 (18,8%). Лечение оказалось неэффективным у 3 (2,5%) больных.

Неудовлетворительные результаты мы связываем с глубокими дистрофическими изменениями в мышцах ЗАПК на фоне выраженного рубцового процесса и снижения чувствительности прямой кишки.

Среди больных, оперированных по поводу ректоцеле, нагноение ран отмечено в 6 (4,3%) случаях. У 5 больных гнойно-воспалительный процесс был купирован дренированием ран. У 1 больной с сочетанной операцией наблюдалось нагноение раны после иссечения заднего прямокишечного свища. Интрасфинктерный мостик тканей был рассечен на желобоватом зонде. Рана зажила.

Отдаленные результаты лечения ректоцеле прослежены у 125 (89,9%) пациенток. Хорошие результаты получены у 112 (89,6%), удовлетворительные у 12 (9,6%). Неудовлетворительный исход в 1 случае (0,8%) получен у больной ректоцеле с недостаточностью анального сфинктера II ст. Через 6 месяцев ей произведена передняя сфинктеролеваторопластика по поводу анального недержания. Получен удовлетворительный результат.

Таким образом, в ходе хирургического лечения 355 больных с заболеваниями промежности неопухолевой этиологии выполнено 465 оперативных вмешательств. Отдаленные результаты прослежены у 317 (86,9%).

В целом, в ходе первичного и корригирующего хирургического лечения с применением комплекса консервативной терапии удалось добиться реабилитации 313(98,7%) больных.

Выводы

Медицинская реабилитация каждого из заболеваний промежности неопухолевой этиологии складывается из следующей технологической цепочки:

- диагностика;
- определение показаний и выбор метода лечения;
- предоперационная подготовка в комплексе с консервативными лечебными мероприятиями;
- техническое выполнение хирургического пособия;
- послеоперационное лечение;
- оценка результатов.

В ходе работы мы убедились, что каждый пункт этой цепочки имеет свои особенности, которые обусловливают существование проблемы в целом.

Мы убедились в том, что нельзя добиться полного излечения больных, если рассматривать проблему в чисто хирургическом аспекте. В успехе лечения важную роль выполняют тактические факторы, базирующиеся на следующих общих моментах:

1. Заболевания промежности неопухолевой этиологии нельзя считать обычным исходом анатомических нарушений в ректо-вагинальной перегородке, излечения которого можно достичь простым сшиванием тканей.

2. При наличии в подавляющем большинстве случаев схожего этиологического фактора возникают полярные анатомо-физиологические нарушения, требующие дифференцированного подхода в выборе метода лечения.

3. Оценка результатов лечения должна опираться не только на коррекцию анатомо-топографических нарушений, но и на восстановление утраченных функций.

Литература

1. М.Ш. Абдуллаев, Н. Н. Полетов. Недостаточность анального сфинктера при ректоцеле. // Проблемы проктологии. Вып. 7, Москва- 1986, с. 51-53.
2. Г.И. Воробьев, А. М. Кузьминов, И. В. Зароднюк, С. В. Чуприна. Лечение ректоцеле методом трансанальной эндоректальной циркулярной резекции слизисто-подслизистого слоя нижнеампулярного отдела прямой кишки.// Актуальные проблемы колопроктологии; Москва-2005, с. 53-55.
3. Ф. А. Даутов, Ш. Б. Юсупов. Сочетанные операции промежности у проктологических больных.// Актуальные проблемы колопроктологии; Москва-2005, с. 60-61.
4. Д. Б. Дзанаева. Новый подход к хирургической коррекции ректоцеле III и опущения задней стенки влагалища у пациентов пожилого возраста. // Актуальные проблемы колопроктологии; Москва-2005, с. 63-64.
5. А. В. Дрыга, В. А. Привалов, Е. Э. Мединская. Некоторые аспекты рентгенодиагностики ректоцеле.// Актуальные проблемы колопроктологии; Москва-2005, с. 65-66.
6. А. В. Китаев, В. Ф. Куликовский, Н. В. Олейник, Е. В. Швец. Опыт использования циркулярного степплера для резекции слизисто- подслизистого слоя нижнеампулярного отдела ппрямой кишки в комплексном лечении ректоцеле.// Актуальные проблемы колопроктологии; Москва-2005, с. 90-91.
7. С. В. Масленников, В. К. Татьяченко, Е. В. Андреев, А. И. Лукашин. О лечении ректоцеле фасциомиопластическим способом. // Актуальные проблемы колопроктологии; Москва-2005, с. 109-110.
8. Н. В. Олейник, В. Ф. Куликовский, А. В. Китаев, Е. В. Швец. Выбор оптимального оперативного доступа и оценка его преимуществ при хирургической коррекции ректоцеле.// Актуальные проблемы колопроктологии; Москва-2005, с. 114-116.
9. Ю. П. Савченко, Н. Б. Косинец, Н. К. Старков. Применение квантовой терапии комплексном лечении послеоперационных ран промежности после пластических операций по поводу ректоцеле.// Актуальные проблемы колопроктологии; Москва-2005, с. 122-123.
10. Г. В. Лазарев, А. В. Китаев, С. В. Леонов, Е. В. Швец, Р. Н. Неживов. Применение циркулярного степлера PPH-33 при комбинированном лечении ректоцеле. // Актуальные проблемы колопроктологии; Москва-2005, с. 137-138.
11. Ю. А. Шелыгин, А. Ю. Титов, Л. Ф. Подмаренкова, И. В. Зароднюк, А. А. Мудров. Особенности клинической картины и характер функциональных нарушений у больных ректоцеле. // Актуальные проблемы колопроктологии; Москва-2005, с. 143-145.
12.Аминева В.А. К вопросу о восстановлении сфинктера прямой кишки после разрыва при родах// Элементы проктологии: Сб.тез.докл. III Всероссийской конф. хирургов по заболеваниям толстой и прямой кишок. - Куйбышев.-1969.- С.43-44.
13.Подмаренкова Л.Ф. и соавт. Консервативное лечение недостаточности анального сфинктера // Актуальные вопросы колопроктологии:Тезисы докладов первого съезда колопроктологов России с международным участием.- Самара.-2003.-С.111-112.
14.Глебова Н.Н., Мухаметшина Н.Г. Опыт лечения и реабилитации женщин, перенесших травмы мягких тканей родовых путей.// Акуш.и гинек.- 1983.- N4- С. 49-50.
15.Дульцев Ю.В. Лечение недостаточности анального сфинктера: Дисс. ...докт.мед.наук. - М., 1981.
16.Основы колопроктологии (Под редакции Г.И.Воровьева. М.2006.
17.Мусаев Х.Н.,Ахундова Н.Н. Разрывы промежности в родах и их пос-

ледствия Cərrahiyyə j.(Surgery) №1(17)2009.-c.59-63.
18.Musayev X.N.,Cavadov E.A.,Xəlilov A.C. Rektovaginal sahənin patologiyasında cərrahi müalicə taktikası. Azərbaycan Tibb Jurnalı.№1.1999.s.84-86.
19.Musayev X.N.,Novruzova Ş.A.,Mirzəxanova S.A.,Əliyev F.V. Surgical correktion of unsuffciency of rektovaginal area/ YI Beynəlxalq Avroasiya və Qastroenteroloq və Cərrahlar konqresinin materialları.Bakı.2003.s.91.
20.MusayevX.N.,Əliyev F.V.,Əliyeva S.A.. Rektosele zamanı defekasiya aktının xronometriyası.Sağlamlıq jurnalı.№7.2008. ы.166-170.
21.Мусаев Х.Н. Пути улучшение результатов хирургического лечение ректоцеле. Sağlamlıq jurnalı.№2.2009.s.45-51.
22.Мусаев Х.Н.Ректовагинальные свищи-перспективы хирургического лечения.Azərbaycan Tibb Jurnalı.№2.2009. c.82-85.
23.Мусаев Х.Н.Ректовагинальные свищи-реальность и перспективы хирургического лечения (обзор литературы). Sağlamlıq j.№3.2009.c.7-14.
24.Musayev X.H.,Əliyeva S.A.,Novruzova Ş.A., Məmmədov N.İ. Rektosele xəstəliyində DBQA-nin funksional vəziyyəti. Azərbaycan Təbabətinin Müasir Nailiyyətləri j.№2.2009.s.77-80
25.Мусаев Х.Н.Консервативное лечение заболеваний промежности неопухолевой этиологии. Вестник хирургии Казахстана №2.2009.c.52-54.
26.Мусаев Х.Н.,Алиева Э.М.,Ахундова Н.Н. Эффективность сочетанного применения новых методов оперативных вмешательств и послеоперационного лечения при родовых разрывах промежности и послеродовом анальном недержании . Sağlamlıq j. 2009.№6. c.21-28.
27.Ağayev B.A.,Əliyeva E.M.,Musayev X.N.,Doğuşdan sonra bağırsaq möhtəviyyatını saxlama qabiliyyəti pozulmuş xəstələrdə DBQA-nin funksional vəziyyəti. Cərrahiyyə j(Surgery).2009.№2(18).s.3-6.
28. Sultanova S.H.Araliğin kohnə III dərəcə cırılmasının diaqnostika və müalicəsi Cərrahiyyə(Surgery) 2008.4(16).86-89
29. Алиев Э.А.,Султанова С.Г. Методы диагностики и коррекция послеродовой недостаточности анального жома. Sağlamlıq j.2009.№6.c.38-42.
30.Bek K.M., Laurberg S. Risks of anal inkontinence from subsequent vaginal delivery after a complete obstetric anal sphincter tear// Br. J. Obstet. Gynaecol.- 1992. - V.99. - N9. - P.724-726.
31.Brusciano L., Limongelli P., Pescatori M. Ultrasosnographic patterns in patients with obstructed defecation.// Dis. Col. Rect.- 2007.- V.22.- P.969-977.
32.Chang H-S., Myung S-J., Yang S-K., Yoon I.J., Kwon O.R., Jung H-Y., Hong W-S., Kim J-H., Min Y. II. Effect of electrical stimulation in constipated patients with impared rectal sensation. // Dis. Col. Rect.- 2003.- V.18.- N4.- P.433-438

Использование сетчатых протезов при хирургическом лечении пролапса тазовых органов

Коркан А.И.
Центр семейной медицины, г. Алматы

В настоящее время установлено, что в основе опущения и выпадения внутренних половых органов у женщин лежит дефект соединительной ткани, приводящий к несостоятельности связочного аппарата матки и стенок влагалища. Использование, при этом, только собственных тканей для восстановления нормального положения тазового дна увеличивает риск рецидива. Так, после передней кольпорафии число рецидивов достигает 31-32%, после задней кольпорафии 35%. После влагалищной гистерэктомии по поводу пролапса рецидив в виде выпадения купола влагалища достигает 45% случаев.

Нами проанализированы результаты оперативного лечения с использованием сетчатых материалов у женщин с пролапсом тазовых органов, осложненным недержанием мочи.

Всего исследованы 83 женщины. Все исследованные пациентки были разделены на две группы. В основную группу входили 58 женщин, у которых при коррекции пролапса использовались сетки типа Gyne Mesh и пролифт, а для устранения стрессового недержания мочи использовались свободные синтетические петли TVT, TVT – 0, Secur. В контрольную группу входили аналогичные 25 женщин, у которых оперативное вмешательство осуществлялось традиционно – кольпоперинеолеваторопластика. Вентерофиксация (утерофиксация) в данной группе осуществлялась только у женщин молодого, детородного возраста при выпадении матки. В отличие от больных основной группы не использовались сетчатые материалы, и не осуществлялась коррекция стрессового недержания мочи.

В соответствии с тяжестью пролапса (классификация POP-Q) больные обеих групп разделялись следующим образом (таблица 1): пациентки с первой стадией пролапса в нашем исследовании не было; со второй стадией в основной группе было 20,7% женщин, с третьей стадией – 70,7% и четвертой – 8,6%; в контрольной группе, соответственно – 20,0%, 72,0% и 8,0%. Из таблицы видно, что обе исследованные группы по тяжести пролапса были примерно одинаковыми (P > 0,05).

Таблица 1. Стадии пролапса тазовых органов у исследованных женщин с недержанием мочи при напряжении

Группы больных	Стадии ПТО				Всего
	I ст.	II ст.	III ст.	IV ст.	
Основная	–	12 (20,7%)	41(70,7%)	5 (8,6%)	58
Контроль.	–	5 (20,0%)	18 (72,0%)	2 (8,0%)	25
P		> 0,05	> 0,05	> 0,05	83

По возрастному фактору, длительности заболевания, характеру и частоте сопутствующих заболеваний обе исследованные группы были одинаковыми (P > 0,05).

Объем произведенной операции у исследованных пациенток представлены в таблице 2.

Таблица 2. Объем оперативных вмешательств у исследованных больных

Операции	Основная группа		Контрольная группа		P
	Абс. число	%	Абс. число	%	
1	2	3	4	5	6
Влагалищная экстирпация матки	25	43,1 ±1,6	1	4,0	< 0,001
Лапароскопич. ампутация матки	8	13,7 ±0,7	–	–	< 0,001
Открытая экстирпация матки	12	20,7 ±1,3	3	12,0 ±1,4	< 0,001
Сакровагинопексия с сохранен. матки	28	48,2 ±1,6	1	4,0	< 0,001
Сакровагинопексия после гистерэктомии	18	31,0 ±1,1	–	–	< 0,001
TVT	12	20,7 ±0,4	–	–	< 0,001
TVT–0 и Secur	46	79,3 ±0,6	–	–	< 0,001
Операции на придатках	6	10,3 ±0,8	2	6,0 ±1,3	< 0,001
Аллопластика с использованием GYNE MESH					< 0,001
– передняя	25	43,1 ±1,6	–	–	< 0,001
– задняя	11	18,9 ±0,8	–	–	< 0,001
Вагинальная кольпоперинеолеваторопластика	–	–	21	84,0 ±1,8	< 0,001
Трансперинеальная кольполеваторопластика	58	100	4	16,0 ±0,2	< 0,001
Система восстановления тазового дна (GYNECARE PROLIFT)					
– передний	6	10,3 ±0,7	–	–	< 0,001
– задний					< 0,001
– общий					
Количество оперативных приемов за одну операцию	4,4:1	–	1,2:1	–	< 0,001

Анализ таблицы показывает, что, несмотря на одинаковый контингент больных в обеих группах виды и объем оперативных приемов значительно отличались.

Изучение результатов оперативного лечения осуществлялось сразу после операции, через 6 мес., один год, два года, три и более года.

Отдельно изучались субъективные и объективные данные.

После операции, у больных основной группы симптоматика пролапса исчезала и в дальнейшем в процессе наблюдения за пациентками в течение трех и более лет не появлялись вновь. Полностью исчезали явления недержания мочи при напряжении. Женщины могли контролировать процесс мочеиспускания сразу же после операции.

У больных контрольной группы, в ближайшие 6 месяцев после операции боли внизу живота и в области поясницы отмечались в 24,0% случаев, сильное натуживание во время дефекации в 8,0%, ощущение препятствия на «выходе» в 4,0% и недержание мочи при напряжении сохранялась у всех 100% случаев.

Сохранение у данной категории больных, после операции, симптомов характерных для пролапса и появление новой симптоматики указывало не только на начало рецидива пролапса, но и на привлечение функциональных нарушений органов малого таза.

Оценка гинекологического статуса в послеоперационном периоде показало, что у больных основной группы, через три и более года после операции все локализации находились в наивысших точках относительно входа во влагалище и данных за пролапс не было, стадия -0; у больных контрольной группы – через 6 месяцев после операции у 1 (4,0%) пациентки был выявлен рецидив (I стадия); через 1 год – рецидивы 8,0% (у 1 пациентки I стадия, и у 1 – II стадия); через 2 года – рецидивы 16,0% (у 2 пациенток I стадия и у 2 – II стадия); через 3 и более года – рецидивы составили 32,0% (у 4 женщин I стадия рецидива, у 3 – II стадия и у одной – III стадия).

С увеличением промежутка времени после операции, у больных контрольной группы увеличивалось количество и степень тяжести рецидивов.

Следовательно, операция с использованием сетчатых трансплантатов у больных основной группы была более адекватной.

После операции у всех исследованных пациенток, в динамике, проводились ультразвуковые исследования (таблица 3).

Во время исследования изучались следующие показатели: анатомическая длина уретры, ширина уретры, расстояние от шейки мочевого пузыря до лона в покое и при пробе Вальсальва (нагрузке); величина переднего угла (α), между уретрой и вертикальной осью тела и заднего (β) уретровезикального угла в покое и при пробе Вальсальвы.

Анализ таблицы показывает, что до операции все эхографические показатели у больных основной и контрольной групп были примерно одинаковыми ($P > 0,05$). После операции у больных основной группы все показатели улучшились и были близкие к норме ($P > 0,05$). У данной группы больных, за счет подтягивания кверху и фиксации тазового дна сетчатыми протезами удлинялась уретра, уменьшалась ее ширина, а также уменьшался уретровезикальный угол ($P < 0,001$).

У больных контрольной группы, у которых не использовались сетчатые протезы эхографические показатели мало отличались от таковых до операции.

Сравнение эхографических показателей больных основной и контрольной групп после операции, выявило значительную разницу ($P < 0,001$) в пользу пациенток основной группы.

Следовательно, представленные результаты показывают, что у больных основной группы анатомическое состояние тазового дна, вследствие проведенной операции, было адекватно восстановлено. У больных контрольной группы ситуация была обратная.

Исследование больных с пролапсом тазовых органов и недержанием мочи при напряжении было бы не полным без изучения уродинамики до и после операции.

Таблица 3. Эхографические показатели у исследованных женщин до и после операции

Эхографические показатели	Основная группа		Контрольная группа		P^1	P^2	P^3	P^4
	До опер.	После опер.	До опер.	После опер.				
Длина уретры (см)								
– в покое	2,5±0,3	3,5±0,3	2,4±0,4	2,3±0,6	>0,05	<0,001	>0,05	<0,001
– при нагрузке	2,2±0,4	2,8±0,2	2,0±0,5	1,8±0,5	>0,05	<0,001	>0,05	<0,001
Ширина уретры (см)								
– в покое	0,6±0,03	0,4±0,05	0,6±0,07	0,6±0,07	>0,05	<0,001	>0,05	<0,001
– при нагрузке	0,5±0,02	0,3±0,04	0,6±0,06	0,5±0,04	>0,05	<0,001	>0,05	<0,001
Расстояние (см)								
– в покое	1,7±0,06	1,2 ±0,08	1,8±0,05	1,8±0,08	>0,05	<0,001	>0,05	<0,001
– при нагрузке	2,4±0,07	1,5±0,09	2,3±0,07	2,5±0,06	>0,05	<0,001	>0,05	<0,001
Угол α (град.)								
– в покое	24,3±0,5	12,8±0,08	22,7±0,8	23,1±0,6	>0,05	<0,001	>0,05	<0,001
– при нагрузке	44,7±0,3	18,2±0,07	43,8±0,6	44,7±05	>0,05	<0,001	>0,05	<0,001
Угол β (град.)								
– в покое	106,4±1,1	90,8±0,8	106,8±1,0	108,3±0,8	>0,05	<0,001	>0,05	<0,001
– при нагрузке	139,7±1,4	123,6±0,7	138,7±0,7	144,2±0,9	>0,05	<0,001	>0,05	<0,001

Примечание:
P^1 соотношение между данными у пациенток основной и контрольной групп до операции;
P^2 соотношение между данными у пациенток основной группы до и после операции;
P^3 соотношение между данными у пациенток контрольной группы до и после операции;
P^4 соотношение между данными у пациенток основной и контрольной групп после операции.

До операции исследование проводилось в течение 7 дней до оперативного вмешательства. После операции – в течение первой недели, затем через 6 месяцев, 1, 2, 3 и более года (таблица 4).

У больных контрольной группы исследования до операции и сразу после операции не проводились.

Изучались следующие показатели: скорость и время мочеиспускания, объем остаточной мочи, время задержки, максимальный цистометрический объем, детрузерное давление, колебания детрузерного и внутриуретрального давления, функциональная длина уретры, максимальное внутриуретральное давление.

Таблица 4. Данные уродинамических исследований у больных основной и контрольной групп

Критерии уродинамики	Основная группа					
	До операции	Сразу после операции	Через 6 месяцев	Через 1 год	Через 2 года	Через 3 и более года
Норморефлексия детрузера	58	16	58	58	58	58
Гиперактивный мочевой пузырь	0	42	0	0	0	0
Признаки сфинктерной недостаточн.	54	0	0	0	0	0
> ФДУ	58	0	0	0	0	0
> МДЗ	58	0	0	0	0	0
< ЦОМП	58	0	0	0	0	0
> 100 мл остаточн. мочи	58	3	2	0	0	0
	Контрольная группа					
Норморефлексия детрузера	Не проводилась	Не проводилась	15	14	16	16
Гиперактивный мочевой пузырь			10	11	9	9
Признаки сфинктерн. недостаточности			25	25	25	25
> ФДУ			25	25	25	25
> МДЗ			25	25	25	25
< ЦОМП			25	25	25	25
> 100 мл остаточной мочи			25	25	25	25

Примечание: > ФДУ – уменьшение функциональной длины уретры
> МДЗ – снижение максимального давления закрытия уретры
< ЦОМП – увеличение цистометрического объем мочевого пузыря.

Из таблицы 4 видно, что в послеоперационном периоде у больных основной группы уродинамические показатели нормализовались. У больных контрольной группы в динамике отмечалось прогрессивное укорочение функциональной длины уретры, увеличение цистометрического объема мочевого пузыря, признаки сфинктерной недостаточности и тенденция к сохранению остаточной мочи в мочевом пузыре. То есть по данным уродинамики через 6 месяцев и более после операции у всех больных контрольной группы констатировались признаки функциональной недостаточности мочевого пузыря, чего не было у больных основной группы.

Следовательно и по данным уродинамики результаты операции у больных основной группы были значительно лучше.

Течение послеоперационного периода у всех больных было гладким. Осложнений не наблюдали. Летальных исходов не было.

Результаты лечения оценивались через три и более года и признавались как: хорошие, удовлетворительные и неудовлетворительные (таблица 5).

«Хорошие» – пациентки жалоб не предъявляли, отсутствовали анатомические и функциональные нарушения органов малого таза.

«Удовлетворительные» – больные отмечали улучшения, присутствовал анатомический эффект, но сохранялась стрессовая инконтиненция.

«Неудовлетворительные» – у больных отмечались рецидивы пролапса с присутствием или прогрессированием стрессовой инконтиненции.

Таблица 5. Результаты хирургического лечения исследованных пациенток через три и более года

Результаты лечения	Основная группа		Контрольная группа		P
	Абс. число	%	Абс. число	%	
Хорошие	56	96,5 ± 2,1	0	0	<0,001
Удовлетв.	2	3,5 ± 0,4	17	68,0 ± 2,3	<0,001
Неудовл.	0	0	8	32,0 ± 3,1	<0,001

Анализ таблицы показывает, что через три и более года в основной группе «хорошие» результаты составили 96,5% случаев и только в 2-х случаях отмечались не выраженные формы пролапса. Рецидивов недержания мочи у больных основной группы не было.

У больных контрольной группы через три и более года после операции «хороших» результатов не было, в 68,0% случаев имелись «удовлетворительные» результаты. У этих пациенток, несмотря на анатомическую состоятельность тазового дна, констатировалась симптоматика функциональных нарушений органов малого таза.

«Неудовлетворительных» результатов в основной группе не было. В контрольной группе «неудовлетворительные» результаты отмечены у 32,0% пациенток.

Таким образом, оперативное лечение женщин с пролапсом тазовых органов, осложненным недержанием мочи при напряжении, должно включать в себя обязательное исследование сетчатых протезов, отказ от которых значительно снижает эффект оперативного лечения. Кроме того, устранение пролапса без коррекции недержания мочи значительно снижает эффект операции, предусматривает еще одну операцию уже с менее благоприятным исходом, снижает качество жизни пациенток, и считается недопустимым на современном этапе.

Выводы

1. Хирургическое лечение пролапса тазовых органов путем укорочения и подшивания собственных тканей, кольпоперинеолеваторопластика, вентерофиксация и другие, на современном этапе является неадекватной, так как не устраняет функциональные нарушения тазовых органов и способствует развитию высокого процента рецидивов. Обязательным условием является использование трансвагинальных сетчатых протезов.
2. Хирургическое лечение больных с пролапсом тазовых органов, осложненным недержанием мочи при напряжении, должно включать в себя суспензию и фиксацию тазового дна, использование аллотрансплантантов, трансперинеальную кольполеваторопластику и обязательную имплантацию свободной синтетической петли (типа TVT или TVT – 0), что позволяет значительно улучшить ближайшие и отдаленные результаты при анатомической оценке и устранить стрессовое недержание мочи.
3. Рецидивы пролапса и функциональных расстройств тазовых органов наблюдаются в сроке от 6 месяцев до 5 лет и связаны, прежде всего, с неадекватным оперативным лечением. Поэтому результаты хирургического лечения данной категории больных должны оцениваться в сроке 3 года и более. При этом наиболее важным является субъективная оценка пациенток, затем клинические данные вагинального осмотра, а инструментальные методы исследования являются дополнительными.

Недержание мочи при напряжении и слинговые операции TVT, TVT-o, TVT-s

Коркан А.И., Коркан И.П., Ибраев-Рысбеков А.Г., Айдашева Д.М., Орынова Г.С., Оломи Е., Быковский В.И.
Городской медицинский центр

Недержание мочи – это непроизвольная потеря мочи. Данная проблема затрагивает миллионы людей по всему миру, 85% из которых – женщины. Согласно сборной статистике разных авторов (1,2,3,4), до 40% женщин хотя бы раз в жизни испытывали симптомы непроизвольного выделения мочи при физической нагрузке, выраженные в большей или меньшей степени.

По данным международного общества по удержанию мочи выделяют шесть видов недержания мочи:

1. Стрессовое недержание мочи (недержание мочи при напряжении) – непроизвольное выделение мочи при физической нагрузке, кашле, чихании и т.д., то есть в случаях резкого повышения внутрибрюшного давления.
2. Ургентное недержание мочи – непроизвольное выделение мочи при внезапном, сильном и нестерпимом позыве к мочеиспусканию.
3. Смешанное недержание мочи – состояние, сочетающее в себе симптомы первых двух типов недержания мочи.
4. Ночное недержание мочи (энурез).
5. Непроизвольное недержание мочи, не сопровождающееся позывом к мочеиспусканию.
6. Другие типы недержания мочи (например: мочеполовые свищи, при переполненном мочевом пузыре и т.д.)

Удержание мочи в норме осуществляется путем взаимодействия четырех основных механизмов:

1. Стабильное положение в организме мочевого пузыря.
2. Адекватная подвижность мочеиспускательного канала.
3. Адекватная иннервация мышц тазового дна и мышечной оболочки мочевого пузыря.
4. Анатомическая и функциональная целостность замыкательного аппарата мочевого пузыря и мочеиспускательного канала.

Механизм удержания мочи сложный и многогранный, в связи с чем в литературе описано множество теорий НМ. Наиболее заслуживающие внимание являются две, на которых основаны современные малоинвазивные операции.

Известно, что уретра лежит в слое, образованном внутритазовой фасцией и передней стенкой влагалища (5). Устойчивость этого слоя обусловлена тем, что латерально он прикреплен к сухожильным дугам тазовой фасции (tendineus arch of the pelvic fascia), а так же к внутренним краям m. levator ani. При этом урогениталная диафрагма участвует в фиксации дистальной уретры к лобковым костям посредством пластины соединительной ткани, которая натянута между лобково-седалищными ветвями. При повышении внутрибрюшного давления сила, создаваемая этим давлением и направленная вниз действует на вентральную поверхность уретры, прижимая ее к гамакообразному поддерживающему слою.

Таким образом, при нормальной анатомической поддержке абдоминальное давление, воздействуя на уретру, встречается с сопротивлением, обусловленным развитием сухожильным аппаратом, в результате чего уретра сдавливается сопротивляясь истечению мочи. У женщин имеющих слабую анатомическую поддержку, увеличение интроабдоминального давления не встречает противодействия со стороны сухожильного аппарата. Недостаточная анатомическая поддержка не может препятствовать ротации шейки мочевого пузыря и уретры вниз и назад, приводя к недостаточному сдавлению уретры, что приводит к риску потери мочи.

Это является основными аспектами так называемой теории «гамака», впервые предложенной Bethoux (1962) и Tastard (1967) и окончательно сформированной в трудах De Lancey (1994, 1997) и Mauroy (2000) (7,8).

Ulmsten (1997) считал, что ослабление функции тазовых мышцналичие особенностей передачи абдоминального давления на уретру недостаточно для развития НМ и понимания функционирования половых органов. Предлагая интегральную теорию НМ у женщин, автор выделил наиболее важные, на его взгляд, структуры ответственные за нормальное функционирование проксимальной уретры и шейки мочевого пузыря, так же как лоно- уретрально-пузырная связка (ЛУПС) или сумма фасциальных структур; лоно-копчиковая мышца (ЛКМ).

ЛУПС прикрепляет уретру, шейку мочевого пузыря и субуретральную стенку влагалища к дорсальной поверхности симфиза (9). Идея субуретральной поддержки – субуретральная стенка влагалища или «влагалищный гамак» - находит прямое подтверждение в теории De Lancey.

Ранее выдвигаемая теория (Enhorning, 1961) рассматривала слепую, или нестабильную поддержку уретры, как результат нарушенной передачи интраабдоминального давления на проксимальную уретру. Накопленные в последующем факты позволили подвергнуть критике эту гипотезу, получившую название теории давления. В частности оказалось, что при обследовании удерживающих мочу женщин, у которых уретра располагалась значительно ниже симфиза и была не доступна высокому интроабдоминальному давлению, при стрессовых провокациях подтекания мочи не наблюдается. Более того, эксперименты показали, что интроабдоминальное давление, согласно физико-механическим векторам, не может передаваться в просвет уретры (5).

Таким образом, можно предположить что качество трансмиссии давления в меньшей степени зависит от позиции уретры, чем от ряда поддерживающих уретру структур на которых приходится его основное воздействие (5).

Этими поддерживающими структурами – механиз-

мами являются: субуретральное влагалищное мышечно-фасциальное крепление; сухожильна дуга тазовой фасции; мышцы тазового дна; в особенности m. levator ani; соединительная ткань (5).

Такое понимание механизмов удержания мочи и осмысление некоторых, до сих пор мало изученных факторов уретральной функции позволило прийти к заключению, что подвергшиеся изменениям и дегенерации собственных тканей не способны обеспечить механизм удержания мочи.

Из всех известных до настоящего времени оперативных методик коррекции НМ при напряжении наиболее эффективными оказались слинговые операции (10). И если петлевые операции по праву являются патогенетически оправданными в хирургическом лечении НМ, то в настоящее время бесспорное предпочтение отдается малоинвазивным вмешательствам с использованием свободно располагающихся синтетических петель. Наиболее широкое применение в производстве петель для устранения НМ получил пролен – моноволоконный, синтетический, не рассасывающийся материал.

К наиболее важным характеристикам пролена относится: биологическая инертность, высокая стойкость к контаминации микроорганизмами, возможность позиционирования в тканях в ходе операции, эластичность во всех направлениях, хорошая инкапсуляция соединительной тканью, отсутствие противопоказаний к применению.

Проленовые петли в виде плетенной монофиламентной сетки (14).

В 1997 году в университетском госпитале в г.Уппсалы (Швеция) Ulmsten U. разработал методику TVT (Tension free Vaginal Tape) свободная трансвагинальная, синтетическая петля) или пластику свободной синтетической петли. Эта операция, заключается в проведении проленовой петли из влагалища в надлобковую область, заслужила наибольшее признание во всем мире (12,13).

До настоящего времени при лечении стрессового недержания мочи были предложены более 200 операции. Из них наиболее эффективными считаются слинговые операции.

Для операции TVT используется специальный набор инструментов. Набор представлен стерильно упакованной проленовой петлей в полиэтиленовом футляре-кожухе, к каждому концу петли фиксированы специальные иглы-перфораторы, с помощью которых данная петля проводится из влагалища в надлобковую область. Так же имеется ручка толкатель и направитель для катетера Фоли (рис 1)

Основными преимуществами операции является её малая травматичность. В качестве петли используется проленовая лента, которая не имеет фиксации, то есть применяется свободное натяжение.

Пролен не рассасывается, инкапсулируется в тканях, не теряя своей первоначальной прочности на разрыв. Противопоказаний к его применению не установлено. Это говорит о безопасности этого метода. Длительность операции около 20 минут (16).

Схема расположения петли из пролена без натяжения вокруг средней части мочеиспускательного канала. Представлена на рисунке 2.

Операция с использованием свободной синтетической петли эффективна в 97% случаев при лечении



Рисунок 1. Набор инструментов для операции TVT.

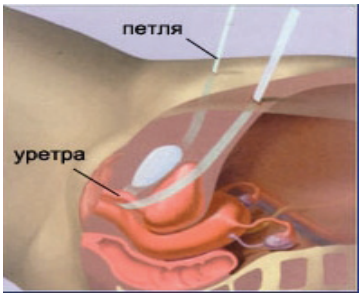

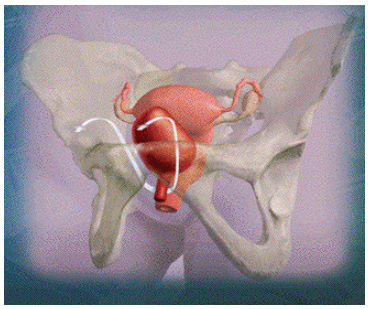

Рисунок 2. Схема позадилонного расположения сетки при операции TVT.

больных страдающих стрессовым недержанием мочи. Вмешательство может проводиться под местной анестезией, что дает возможность проведения кашлевой пробы во время операции, то есть сразу контролировать результаты операции. Применение инертного материала крайне снижает травматичность операции, превращая её в малоинвазивное, практически через кожное вмешательство, что является неотемлимым достоинством данного пособия.

Использование небольших разрезов позволяет избежать грубых рубцов передней стенки влагалища и сохраняет детородную и половую функцию.

В 2001 году Delmos из госпиталя Bichat в первые опубликовал результаты операции по поводу недержания мочи у женщин с использованием трансобтураторного доступа с антеградным вариантом проведения петли.

De Luval из Льежского университета (Бельгия) опубликовал работу по хирургической коррекции недержания мочи у женщин по методике Transobturator vaginal tape (TVT-o). В ходе операции синтетическая петля из пролена проводилась из разреза передней стенки влагалища в зоне средней уретры через запирательное отверстие на внутренней поверхности бедра – ретроградно (11,17) (рисунок 3).

С 2006 года предложен новый вариант слинговой операции TVT-secur (TVT-s). Система Gynecare TVT-secur обладает наименьшей инвазией оперативного доступа, следовательно меньшим количеством осложнений. TVT-secur является наиболее безопасным методом хирургического лечения СНМ у женщин (рисунок 4).

С 2000 года у нас накоплен опыт оперативного лечения 196 женщин со СНМ. Из них, операция TVT была проведена у 68, TVT-o у 122 и TVT-s у 6 пациенток.

Сравнение особенностей (табл. 1) и результатов операций TVT, TVT-o, TVT-secur показало, что операционное время было большим у пациентов оперированных методом TVT, а так же интраоперационные осложнения (рассечение стенки мочевого пузыря в случае) чаще встречались в этой группе. Другие параметры в группах (новые расстройства мочеиспускания, положительный

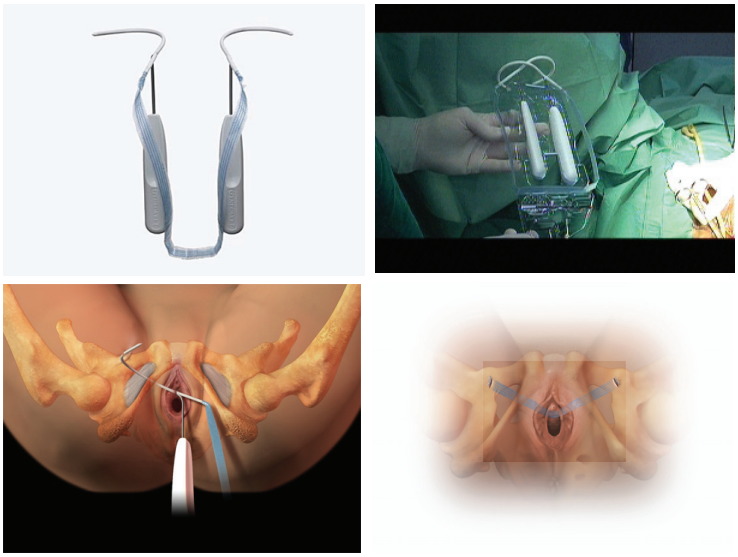

Рисунок 3. Набор инструментов и схема расположения сетки при TVT-o.

эффект от лечения) были сопоставимы.

После выписки из стационара пациентки посещали клинику для контрольного исследования через 3, 6 и 12 месяцев. Во время визитов заполнялись анкеты – опросники, проводился гинекологический осмотр, УЗИ, уродинамические исследования.

При оценке полученных данных мы пришли к выводу, что все три метода имеют право на клиническое существование.

Но опыт показывает, что у женщин с рецидивом после перенесших в прошлом операций более приемлем TVT, у молодых женщин после разрывов в родах – TVT-s, у остальных TVT-o. При этом, трансобтураторный доступ более прост и надежен чем позадилонный, и, что немаловажно легче переносимость больными. TVT-s может быть легко выполнен в амбулаторных условиях. Неоспоримым преимуществом TVT-o и TVT-s является и то, что он не требует интраоперационной цистоскопии.

Особенность данных слинговых операций состоит в том, что все они могут проводится, как под наркозом так и под региональным обезболиванием.

Как в каждом высокотехнологическом процессе, при проведении подобных операций неукоснительное соблюдение методик значительно облегчает работу хирурга, сокращает время операции, сводит к минимуму интраоперационные осложнения, позволяет достичь прогнозируемых результатов. Во многом осложнения малоинвазивных операций, выполненных при недержании мочи при напряжении связаны с тем, что в ходе данных вмешательств имеется так называемый слепой этап, когда хирург может только предполагать, как именно проходит перфоратор по формирующему каналу и не проходит ли канал через стенку мочевого пузыря или сосуды забрюшинного пространства.

К ранним послеоперационным осложнениям относят забрюшинные гематомы. Из опыта можем утверждать, что гематомы объемом до 300 мл^3 при бессимптомном течении не требуют активных действий и перестают определятся при контрольном УЗИ через 20-25 суток после операции. По показаниям назначаем антибактериальную терапию.

Возможные нарушения мочеиспускания в послеоперационном периоде обычно быстро купируются. Очень важен в такой ситуации хороший контент пациентки с врачом.

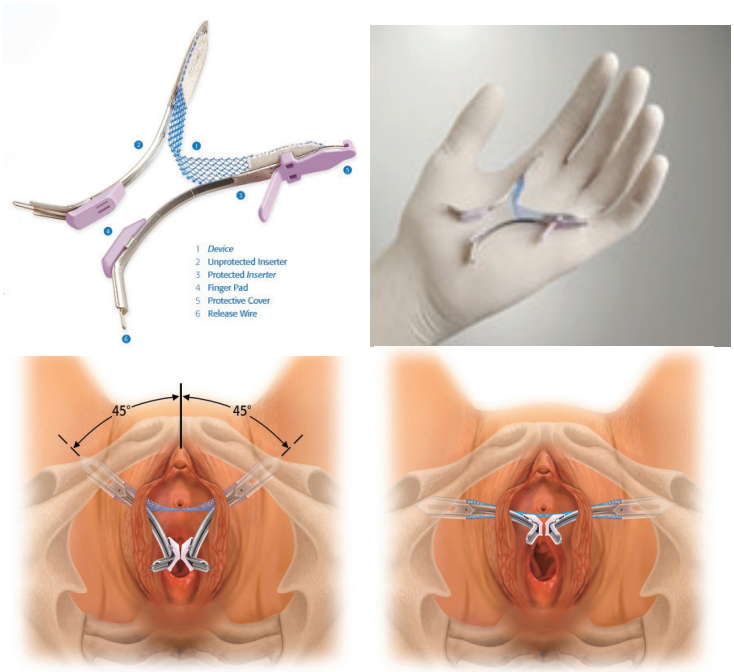

Рисунок 4. TVT-secur

Заключение

Внедрение в клиническую практику таких малоинвазивных операций как TVT, TVT-o, TVT-s позволило значительно улучшить результаты лечения женщин с недержанием мочи при напряжении. Малая травматичность, высокая эффективность и простота выполнения таких операций позволили расширить показания к оперативному лечению такого рода больных и улучшить их качество жизни. Многообразие видов существующих технологии требует их дальнейшего наблюдения и изучения. Соблюдение технологии и методики при выполнении таких операций позволяет получить хорошие результаты, прогнозировать исходы и снижает риск развития осложнений.

Открытое обсуждение осложнений и ошибок – залог успеха в основании данных методик и улучшений результатов лечения.

Ввиду примерно одинаковых результатов при использовании TVT, TVT-o, TVT-s требует их дальнейшего изучения в условиях многоцентровых исследований.

Литература
1. Пушкарь Д.Ю. Диагностика и лечение сложных и комбинированных форм недержания мочи у женщин: Автореф. дисс. док. мед. наук. М., 1996, 53 с.
2. Попов А.А. Современные аспекты диагностики, классификация и хирургическое лечение опущения и выпадения женских половых органов. Автореф. дисс… док. мед. наук. - М., 2001, 37 с.
3. Балан В.П. Урогенитальные расстройства в климактерии (Клиника, диагностика, заместительная гормонотерапия). Дисс. док. мед. наук. М., 1998.
4. Алчимбаев М.К., Кусимжанов С.М., Коркан А.И., Киржибаева Б.Т., Еремьянц Т.А. Недержание мочи у женщин: наш опыт лечения ж. Фармацевтический бюллетень, 2005, №4, с. 39-40.
5. Пушкарь Д.Ю., Годунов Б.Н., Гумин Л.М и др. Оперативное лечение недержания мочи при напряжении у женщин. Операция ТОП. Методическое руководство для врачей. М., 2004, с. 24.
6. De Lacey JDL. Structural support of the uretra as it relates to stress urinary incontinence: The hammock hypothesis. Fm.J. Obstet.Gynnecol. 1994; 170; 1713-23.
7. Касьян Г.Р., Дьяков В.В., Пушкарь Д.Ю. Анатомические особенности трансобтураторного доступа при использовании свободной синтетической петли для лечении недержания мочи при напряжении у женщин www.medlot.ru/medrus/uro/urol107.htm.
8. Пушкарь Д.Ю. Тазовые расстройства у женщин. Медпресс, 2006.
9. Ulmstein U, Falconer C., Jonson P at al. A multicenter study of of tension free vaginal tape (TVT) for surgical treatment of stress urinary incontinence. Int Urogynecal J, 1998, 210-13.
10. Jean de laval Novel surgical Technique for the. Treatment of female stress urinary incontinence: Transobturator Vaginal Tape Inside Out European Urology 2003, 44(6), 724-30.
11. Кира Е.Ф., Беженарь В.Ф., Тамирова Е.В., Перияков А.С.Клиническая эффективности уретропексий TVT-secur в амбулаторно-поликлинических условиях. Материалы II регионального форума «Мать и дитя» Сочи 28-30 апреля, 2008, с. 157.
12. Коркан А.И., Коркан И.П., Голентовский М.В. Операция устранение недержания мочи при напряжении с помощью свободной синтетической петли TVT после влагалищной экстирпации матки и коррекция опущения внутренних половых органов. ж. Акушерство, гинекология и перинатология, 2003, №4 с.56-61
13. Коркан А.И. Слинговые операции при недержании мочи у женщин в менопаузе. ж. Вестник акушера-гинеколога, 2005, №2, с. 2-7.
14. Коркан А.И. TVT в лечении недержания мочи у женщин. ж. Вестник акушера-гинеколога, 2005, №3, с. 8-9.
15. Алчимбаев М.К., Кусимжанов С.М., Коркан А.И., Киржибаева Б.Т. Наш опыт применения свободной синтетической петли TVT в комплексном лечении недержания мочи при напряжении у женщин. ж. Здоровье и болезнь, 2004, №8(36), с.65-67.
16. Коркан А.И. Малоинвазивная операция TVT в коррекции стрессового недержания мочи при пролапсе тазовых органов у женщин старшего возраста. ж. Вестник акушера-гинеколога, 2005, №2, с. 8-14.
17. Дьяков В.В., Пушкарь Д.Ю. предварительные результаты оперативного лечения недержания мочи по методике ТОТ у женщин пожилого возраста// Клиническая геронтология, 2003, №9, с.79-80.

Экспериментальное обоснование применения белочной оболочки яичка в качестве пломбировочного материала в хирургии отслойки сетчатки

Т.К. Ботабекова, Л.Н. Оразбеков, Ж.Б. Меерманова, К.В. Одинцов
УДК 617.735-007.281-089

Аталық безінің ақ қабығын, көз ақ қабығын, силикон пломба ретінде қолданулыуның салыстырмалы зерттеу жүргізілді. Гистологиялық зерттеу нәтижиелері аталық без ақ қабығын енгізу көрінерлік дистрофиялық, қабынулы өзгерістер шақырмайтыны, жаңа қан тамырлар түзілуін және строма қалындауына әкелетіні анықталды. Одан басқа, аталық без ақ қабығын қолдану кезінде пломба аймағында көз ақ қабығының беріктігі жоғарылйтыны анықталды.

It has been managed comparative study of using buckles from tunica alba of testis, sclera and silicone sponge. Histological investigation showed that using tunica alba of testis will not cause dystrophy and inflammation changes, improve vessels growth. Other else, in the area of buckle using tunica alba of testis sclera is strengther.

До настоящего времени вопрос расширения арсенала видов пломбировочных материалов, гомотрансплантатов, отвечающих патогенетическим особенностям возникновения регматогенной отслойки сетчатки, остается актуальным (1). Анализ литературы показал, что применение белочной оболочки яичка (БОЯ) при целом ряде заболеваний глаз способствовало полноценной герметизации раны, формированию более нежного рубца, профилактике пролиферативных изменений в стекловидном теле и отслойки сетчатки. Кроме того, в БОЯ отмечается наличие большего количества эластических волокон (2). Однако, согласно данным литературы, БОЯ ранее не использовалась в качестве эписклеральной пломбы. В связи с этим, целью нашего исследования явилось изучение возможности использования белочной оболочки яичка в качестве пломбировочного материала в хирургии отслойки сетчатки в эксперименте.

Материал и методы

Экспериментальные исследования проводились на 21 взрослых кроликах породы «шиншилла» весом от 1,5 до 3,6 кг. Экспериментальные животные были разделены на 3 группы: основную группу составили 7 кроликов (7 глаз), которым имплантирована БОЯ, первую контрольную группу - 7 кроликов (7 глаз) со склеральными имплантатами и вторую контрольную - 7 кроликов (7 глаз) с силиконовыми имплантатами.

Всем исследуемым животным была проведена операция локального эписклерального пломбирования.

Под общим наркозом с использованием барбитуратов проводилась конъюнктивотомия в одном квадранте, прямые мышцы брались на крючки, в 10 мм от лимба П-образным швом подшивалась к склере смоделированная пломба. Использование белочной оболочки яичка позволило соответственно характеру и величине разрыва сетчатки моделировать пломбу, как по площади, так и по толщине. Пломбу в форме спирали использовали при необходимости создания трансплантанта небольшой толщины, при плоской и невысокой отслойке сетчатки, тогда как пломбу в форме дубликатуры, за счет большей толщины, применяли при высокой отслойке сетчатки. На конъюнктиву накладывались узловые швы викрил 8/0.

Забор материала проводился через 1, 3 и 6 месяцев.

Кроме того, в эксперименте в сроке 6 месяцев после выполнения операции во всех группах животных оценивали предел прочности склеры реципиентов в зоне проекции пломбы. Для этого имплантат отделялся от склеры реципиента и из зоны проекции пломбы выкраивался лоскут, шириной 5 мм и длиной 10 мм, в центральной части которого накладывали узловой шов 4/0 (шелк) с концами длиной 20 см, которые впоследствии служили для подвешивания груза. Материал закрепляли в вертикальном штативе и подвешивали грузики из стандартного набора Г-4111,10. Критической, считалась масса грузика, при котором нарушалась целостность лоскута. Предел прочности склеры животного реципиента в зоне пломбы вычислялся по формуле (1) и выражался в Н/см^2 (3):

$\sigma = mg/S$ (1)

где σ – предел прочности

m – критическая масса груза

g – ускорение свободного падения (g = 9,80665 м/с^2)

S – площадь поперечного сечения лоскута

В норме предел прочности склеры кролика в среднем равен – 7,1 Н/см^2 (4).

Результаты исследования

Анализ результатов гистологического исследования экспериментального операционного материала показал, что в основной группе животных через 1 месяц гистологическое строение склеры сохранялось, имелись уплотнения ее на отдельных участках, отмечалось наличие скопления эритроцитов между волокнами. БОЯ местами была фрагментирована, неоформленная

рыхлая волокнистая ткань плотно прилежала к склере, воспалительная инфильтрация отсутствовала.

В первой контрольной группе кроликов строение склеры было сохранено и представлено продольно расположенными соединительнотканными волокнами. Между ними наблюдалось разволокнение наружных слоев склеры. Во второй контрольной группе животных наблюдался тромбоз и стаз в сосудах хориодеи, линейный асептический некроз в поверхностных слоях эписклеры и разволокнение наружных слоев склеры. Через 3 месяца после операции в основной группе экспериментальных животных гистологическое строение склеры сохранялось, в прилежащей к склере БОЯ появились фокусы уплотнений в виде компактно расположенных, утолщенных соединительнотканных волокон. Местами между БОЯ и склерой встречались капилляры. Круглоклеточная инфильтрация отсутствовала. В первой контрольной группе кроликов наблюдалось сохранение гистологического строения склеры, хотя на отдельных участках отмечалось разволокнение наружных слоев, имплантат плотно прилежал к склере. Тогда как во второй контрольной группе наблюдалось разволокнение наружных и средних слоев склеры, ее истончение.

Через 6 месяцев после операции в основной группе на границе склеры и БОЯ были видны фокусы уплотнения (набухания волокон). Склера была утолщена и уплотнена. В строме БОЯ встречалась умеренная круглоклеточная инфильтрация, новообразованные сосуды стромы белочной оболочки имели строение капилляров. В первой контрольной группе склера также была уплотнена, имелись участки набухания волокон. В строме имплантированной склеры отмечались новообразованные сосуды. Во второй контрольной группе животных наблюдалось истончение склеры, дезорганизация ее волокон.

Измерение предела прочности лоскута склеры выкроенного из зоны проекции имплантата выявило более высокие показатели в основной группе – 8,06±0,08 Н/см^2, по сравнению с первой контрольной – 7,16±0,08 Н/см^2 и второй контрольной группой животных – 5,25±0,18 Н/см^2; $P<0,05$.

Таким образом, результаты гистологических исследований показали, что имплантация белочной оболочки яичка в склеру глаза кролика не вызывает микроскопически заметных дистрофических и воспалительных изменений в строме. Отмечено появление новообразованных капилляров и уплотнение стромы, в большей степени в белочной оболочке. В то же время имплантация силиконового жгута вызывала истончение и дезорганизацию волокон склеры. Кроме того, выявлена более высокая прочность склеры в зоне пломбы при использовании белочной оболочки яичка.

Вышеизложенное свидетельствует о возможности применения белочной оболочки яичка в качестве пломбировочного материала в хирургии отслоек сетчатки.

Литература

1. Korobelnik J. What material to use for buckling? Early complications European Vitreoretinal update- 9th Euretina Congress, 2009.,Nice, France, P.2:2

2. Макеева Г.А., Ольшевский И.Е., Сулеева Б.О. Новые возможности формирования подвижной культи при удалении глаза- задняя эвисцероэнуклеация // Методические рекомендации.-Алматы.1992.-6с.

3. Саргсян А.Е. Сопротивление материалов, теории упругости и пластичности.- М.: Высшая школа.- 2000.- С.29-30

4. Алиев Т.И. Применение эксплантатов из полигликолидного волокна в хирургии отслойки сетчатки (экспериментальное исследование) // Дис. … канд.мед. наук.-М.,2004.-116

Влияние галогенсодержащих анестетиков изофлурана и севофлурана на гемодинамику и кислородтранспортную функцию кровообращения у больных ишемической болезнью сердца

Миербеков Е.М., Тнымкулов Т.Э., Артыкбаев Ж.Т., Жарасбаев А.М.
Национальный научный центр хирургии им. А.Н. Сызганова. г. Алматы
УДК 616.12 – 005.4 – 089.5: 616.1

Изофлюран мен севофлюранның гемодинамикалық қасиеттері қазір көп қызықтырады. Біз бұл галогендардің миокард реваскуляризациялау кезінде науқастардың гемодинамикасы мен оттегі тасымалына әсерін зерттедік. 90 науқас 3 топқа болінді: 1- тоталды тамыр іші анестезиясы; 2- изофлюран негізінде ингаляциялық анестезия; 3-севофлюран негізінде анестезия. Изофлюран мен севофлюран гемодинамикаға, оттегі тасымалына дұрыс әсерін тигізеді, миокардтың насостық қызметін 14-15%-ға жақсартады.

Haemodynamic properties isoflurane and sevoflurane involve the big interest. We had been studied influence of these halogens on haemodynamics and transport of oxygen at patients at revascularisation a myocardium. 90 patients have been divided into 3 groups: 1 total intravenous anaesthesia, 2 inhalation anaesthesia on a basis isoflurane and 3 on a basis sevoflurane. Isoflurane and sevoflurane possess positive influence on haemodynamics, transport of oxygen and improve pump function on 14-15 %.

Галогенсодержащие анестетики в течение долгого времени не получали широкого распространения в кардиохирургии, прежде всего за счет их неблагоприятного воздействия на кровообращение [1,2,3]. Однако внедрение в клиническую практику изофлурана и севофлурана привело к принципиальному пересмотру схем общей анестезии при операциях с искусственным кровообращением (ИК) [3,4]. Основой успешного внедрения этих летучих анестетиков в практику кардиоанестезиологии стали особенности их патофизиологических эффектов. Характерным клиническим проявлением действия галогенсодержащих ингаляционных анестетиков является дозозависимое снижение системного артериального давления (АД) [5]. Механизм понижения АД объясняется уменьшением производительности сердца за счет прямого депрессорного действия анестетиков на сократимость миокарда [6] и понижением общего периферического сосудистого сопротивления (ОПСС) [7]. Эти эффекты присущи всем анестетикам данной группы, но выражены они в разной степени [3]. У изофлурана преобладает вазодилатирующий эффект. У севофлурана эти эффекты выражены в меньшей степени. Коронаролитический эффект изофлурана с возможным формированием «синдрома коронарного обкрадывания» подтверждается не всеми исследователями [8]. Как известно, в основе ишемической болезни сердца (ИБС) лежит несоответствие уровня миокардиального потребления O_2 объему его доставки, поэтому основным принципом анестезиологического пособия у этих пациентов является исключение факторов, способных увеличивать механическую работу сердца и ухудшающих условия венечного кровотока.

Цель работы

Сравнить влияние на гемодинамику и кислородтранспортную функцию кровообращения изофлурана и севофлурана при операциях реваскуляризации миокарда в условиях ИК.

Таблица 1 - Характеристика исследуемых пациентов с реваскуляризацией миокарда в условиях ИК (M ± σ).

Показатели	ТВА (n- 30)	Изофлюран (n-30)	Севофлуран (n-30)
Пол, М/Ж	28/2	28/2	28/2
Возраст, лет	58±7,6	55,4±6,9	57,7±7,5
Вес, кг	81,7 ± 11,9	81,7±12,8	84,5±9,4
Рост, см	167,6±5,4	167,9±6,6	170,4±7,5
Фракция изгнания, %	50,1±9,9	54±8,3	54±10,7
EuroScore, баллы сред. (диапазон).	1,8±1,1 (0-4)	1,3±1,1 (0-5)	1,5±1,2 (0-4)
Количество шунтов сред. (диапазон)	3,7±1,2 (2-6)	3,9±1,3 (1-7)	4,2±0,8 (2-5)
Время пережатия аорты, мин	80,6±30,4	78±30,8	75,1±20,2
Время ИК, мин	131,5±55,8	123,9±45,9	121,2±25,2

Материал и методы

Нами были обследованы 90 пациентов, которым были выполнены операции реваскуляризации миокарда в условиях ИК. Общая характеристика пациентов представлена в таблице 1. Средний возраст больных составил 55,4±6,9 лет; степень кардиохирургического риска по шкале EuroScore - 1,5±1,3 балла; фрак-

ция изгнания левого желудочка (ФИЛЖ) - 54±12,9%. Пациенты были разделены на 3 группы. В 1 группе (n=30) проводили тотальную внутривенную анестезию на основе кетамина, во 2 группе (n=30) - ингаляционную анестезию на основе изофлюрана (МАК 0,9±0,5), в 3 группе (n=30) – ингаляционную анестезию на основе севофлурана (МАК 1±0,6 %).

По данным характеристикам в группах не было различий.

Всем больным применялась стандартная премедикация: накануне вечером и утром, в день операции, per os: седуксен 5 мг, фенобарбитал 100 мг, димедрол 10 мг. За 30-40 минут до подачи в операционную внутримышечно вводили: промедол 0,3 мг/кг и димедрол 0,1 мг/кг. У всех больных индукцию осуществляли последовательным введением фентанила (5-7 мкг/кг), кетамина (1,5 - 2 мг/кг) и диазепама (0,07 мг/кг) дробно на фоне ингаляции 100% кислородом через маску. В качестве миорелаксанта у всех больных применяли пипекуония бромид (0,1 мг/кг). Поддержание анестезии в 1 группе проводили введением кетамина, фентанила и диазепама, во 2 группе - ингаляцией изофлурана, в 3 группе - ингаляцией севофлурана. ИК проводили в условиях умеренной гипотермии (30-32ºС). Всем больным проводили фармакохолодовую кристаллоидную кардиоплегию. Интраоперационно проводили мониторинг и регистрацию ЭКГ, ЧСС, инвазивного и неинвазивного АД, ЦВД, центральную и периферическую термометрию, пульсоксиметрию, почасовой диурез. Измерение сердечного выброса и расчет показателей центральной гемодинамики осуществляли посредством установки в легочную артерию катетера Swan-Ganz и по методу Фика. Для удобства анализа и статистической обработки выделили 5 этапов: 1) стабильная анестезия; 2) стернотомия; 3) системная гепаринизация; 4) нейтрализация гепарина; 5) стягивание грудины.

Статистическую обработку данных проводили на компьютере Pentium 4. Данные обрабатывали статистическими методами с использованием t-критерия Стьюдента для количественных данных. Достоверными считали различия при p< 0,05.

Таблица 2 - Изменение показателей центральной гемодинамики и транспорта кислорода в группах (M ± σ).

Показатели		этапы				
		1	2	3	4	5
ЧСС (ударов/мин)	1	67 ± 13	71 ± 13	76 ± 16	97 ± 11	98 ± 13
	2	66 ± 15	69 ± 13	74 ± 14	92 ± 14	96 ± 13
	3	62 ± 13	64 ± 12*	70 ± 14*	94 ± 12	95 ± 14
САД (мм. рт. ст.)	1	87 ± 12	89 ± 16	78 ± 12	72 ± 11	73 ± 10
	2	80 ± 10	83 ± 13	72 ± 9#	72 ± 11	74 ± 9
	3	85 ± 14	87 ± 14	76 ± 14	72 ± 10	72 ± 12
ДЗЛК (мм. рт. ст.)	1	7 ± 5	8 ± 4	9 ± 5	12 ± 6	12 ± 6
	2	14 ± 10	13 ± 7	11 ± 5	14 ± 6	14 ± 4
	3	8 ± 6	11 ± 5*	9 ± 3*	6 ± 5°	7 ± 3*°
ЦВД (мм. рт. ст.)	1	5 ± 1	5 ± 1	5 ± 2	8 ± 2	8 ± 2
	2	5 ± 2	5 ± 2	5 ± 2	7 ± 2	8 ± 2
	3	4 ± 2	5 ± 2	5 ± 2	7 ± 2	8 ± 2
МОС (л/мин)	1	4,5 ± 1,3	4,2 ± 1,4	3,6 ± 1,4	5,6 ± 2	5,3 ± 1,8
	2	4,4 ± 1,4	4,8 ± 2,2	4,3 ± 1,3#	5,9 ± 1,6	6,3 ± 2,5
	3	4,9 ± 1,7	4,6 ± 1,8	4,3 ± 1,5*	6 ± 1,9	6,5 ± 2,1*
СИ (л/мин/м^2)	1	2,3 ± 0,6	2,1 ± 0,7	1,9 ± 0,7	2,9 ± 1	2,8 ± 1
	2	2,3 ± 0,8	2,5 ± 1,2	2,3 ± 0,7#	3,1 ± 0,8	3,2 ± 1,1#
	3	2,5 ± 0,9	2,3 ± 0,9	2,2 ± 0,7*	3 ± 0,9	3,3 ± 1*
ОПСС (дин/с/см^5)	1	1621 ± 620	1771 ± 613	1820 ± 756	970 ± 365	1056 ± 410
	2	1376 ± 466	1473 ± 606#	1303 ±427#	952 ± 317	938 ± 348
	3	1480 ± 606	1593 ± 522	1443 ± 577*	937 ± 276	869 ± 336*
ЛАС (дин/с/см^5)	1	192 ± 241	144 ± 96	76 ± 32	61 ± 27	84 ± 42
	2	166 ± 129	192 ± 78	90 ± 48	121 ± 42#	137 ± 57#
	3	132 ± 33	136 ± 45	121 ± 22*	117 ± 29*	78 ± 20°
ИУРЛЖ (г* м/м^2)	1	42 ± 15	38 ± 15	28 ± 15	33 ± 18	30 ± 13
	2	41 ± 16	47 ± 28	33 ± 17	40 ± 36	36 ± 16#
	3	47 ± 17	44 ± 17	32 ± 10	32 ± 11	35 ± 13*
ИУРПЖ (г* м/м^2)	1	8 ± 6	7 ± 2	11 ± 10	10 ± 12	10 ± 7
	2	9 ± 5	9 ± 4	5 ± 3	12 ± 3	15 ± 6
	3	6 ± 2	7 ± 2	5 ± 2	8 ± 4°	7 ± 2°
Доставка O_2 (мл/мин/м^2)	1	463 ± 166	423 ± 146	369 ± 268	440 ± 206	406 ± 183
	2	463 ± 141	490 ± 222	414 ± 121	463 ± 135	482 ± 171
	3	449 ± 124	449 ± 161	391 ± 128	417 ± 135	469 ± 199
Потребл. O_2 (мл/мин/м^2)	1	84 ± 14	81 ± 14	75 ± 17	82 ± 18	85 ± 15
	2	82 ± 16	78 ± 20	79 ± 14	92 ± 22#	95 ± 18#
	3	85 ± 12	82 ± 12	76 ± 11	80 ± 11°	91 ± 14

* - p< 0,05 между 1 и 3 группами; # - p< 0,05 между 1 и 2 группами;
° - p<0,05 между 2 и 3 группами.

Результаты исследования и их обсуждение

В предперфузионном периоде, по сравнению с ТВА, у севофлурана был более выражен отрицательный хронотропный эффект, а у изофлурана гипотензивный эффект. После основного этапа операции в группе с севофлураном давление заклинивания легочных капилляров было достоверно ниже, чем в группе с изофлураном. По сравнению с группой ТВА, показатели сердечного индекса и сердечного выброса в постперфузионном периоде были выше в группах, где проводили ингаляционную анестезию (p<0,05), что указывало на их кардиопротективный эффект. До и после ИК, ОПСС и ЛАС было достоверно ниже в группах с ингаляционной анестезией, причем гипотензивный эффект в малом круге кровообращения был более выражен в группе с изофлураном (p<0,05).

В группах с ингаляционной анестезией, по сравнению с ТВА, отмечено более выраженное увеличение СИ, МОС, ИУРЛЖ (p<0,05), что указывало на эффективную насосную функцию левого желудочка у больных в этих группах. Изофлуран, по сравнению с севофлураном, оказывал более эффективное действие на функцию правого желудочка, что отражалось в повышении ИУРПЖ. Достоверных различий по доставке О2 в группах не было отмечено. По сравнению с группой ТВА, потребление О2 было выше в группах с ингаляционной анестезией (p<0,05), причем выше в группе с изофлураном, чем с севофлураном.

Выводы

1. Изофлуран и севофлуран обладают положительным гемодинамическим эффектом, что позволяет у больных с ишемической болезнью сердца при операциях реваскуляризации миокарда поддерживать оптимальные показатели гемодинамики и кислородтранспортной функции кровообращения.
2. По сравнению с тотальной внутривенной анестезией, ингаляционная анестезия на основе севофлурана и изофлурана до и после перфузии улучшает насосную функцию сердца на 14%-15%.

Литература.
1. Бурмистрова И.В. Защита миокарда при операциях минимально – инвазивного коронарного шунтирования: Автореферат дисс. …канд. мед. наук.- М. 2001. 24 с.
2. Шерсингх С. Влияние изофлюрана на центральную гемодинамику и кислородный баланс миокарда у больных ИБС. Автореферат дисс. …канд. мед. наук. М., 1997.
3. Лебединский К.М. Анестезия и системная гемодинамика. Оценка и коррекция системной гемодинамики во время операции и анестезии // Изд-во «Человек»: Санкт-Петербург. - 2000. С. 65-69.
4. Merin R.G. Are the myocardial functional and metabolic effects of isoflurane really different from those of halothane and enflurane? Anesthesiology, 1981, Vol. 55, P. 398-402.
5. Shigematsu T., Kobayashi M., Miyazawa N., Yorozu T.,Toyoda Y., Ueda E., Yoshikawa T., Tachikawa S. Effects of sevoflurane on hemodynamics during the induction of anesthesia compared with those of isoflurane, enflurane and halothane // Masui. 1993 Dec; 42(12): p. 1748-1753.
6. Gurevicius J., Holmes C.B., Salem M.R., Abdel-Halim A., Crystal G.J. The direct effects of enflurane on coronary blood flow, myocardial oxygen consumption, and myocardial segmental shortening in in situ canine hearts // Anesthesia & Analgesia. – 1996. Jul; 83(1): p. 68-74.
7. Schwinn D.A., McIntyre R.W., Reves J.G. Isoflurane-induced vasodilation: role of the alpha-adrenergic nervous system // Anesthesia & Analgesia. – 1990, Nov; 71 (5): p. 451-459.
8. Heijke S., Smith G. Quest for the ideal inhalational anaesthetic agent // British Journal of Anaesthesia. – 1990. № 64. p. 3-5.

Влияние плазмафереза на показатели гемостаза и маркеры диссеменированного внутрисосудистого свертывания при хронических диффузных заболеваниях печени

Гасымов С.Д.
Центральный военный клинический госпиталь, г. Баку

Хронические гепатиты и циррозы печени неизбежно сопровождаются развитием нарушений системы гемостаза. В последние годы установлен факт развития диссеминированного внутрисосудистого свертывания (ДВС-синдрома) при хронических диффузных заболеваниях печени (ХДЗП) (9,16). Учитывая литературные данные о высокой эффективности плазмафереза (ПФ) в комплексной терапии заболеваний, сопровождающихся ДВС-синдромом (2,3), представляет значительный интерес исследовать динамику показателей гемостаза и ДВС-синдрома у больных ХДЗП в процессе терапии методом ПФ.

В последние годы одним из ведущих компонентов патологии гемостаза и развития реологических расстройств при ХДЗП считается ДВС синдром. Причем при ХДЗП явления ДВС (10), как правило, протекают скрыто и распознавание его ранних проявлений осуществляется с помощью лабораторных методов диагностики (14). С целью ранней диагностики признаков ДВС у больных ХДЗП нами предпринята попытка исследовать показатели, которые не зависят от состояния синтетической функции печени - его специфические маркеры, к которым прежде всего относят фибрин-мономерные комплексы(ФМ) и продукты деградации фибриногена-фибрина (ПДФ) (4,5).

В настоящее время важное значение в механизмах гемостаза и патогенеза ДВС-синдрома, в том числе при ХДЗП, придается фибронектину плазмы крови [1,15). Фибронектин -синтезируемый в основном в печени высокомолекулярный гликопротеин, способный связываться с различными веществами, циркулирующими в кровотоке у больных с ДВС-коллагеном, фибриногеном, фибрином, продуктами паракоагуляции, ЦИК и т.д., подлежащими затем удалению посредством ретикулоэндотелиальной системы (13). Без фибронектина ретикулоэндотелиальная система не может функционировать (8,12). Способствуя выведению из кровотока продуктов, ухудшающих его реологические параметры, ФН играет важное значение в поддержании текучих свойств крови. Поэтому представляло интерес изучить динамику плазменного ФН у больных ХДЗП в процессе лечения методом ПФ.

Материалы и методы исследования

ПФ - метод патогенетической терапии ДВС-синдрома. Нами с целью изучения эффективности ПФ при ДВС-синдроме у больных ХДЗП проведена оценка динамики его специфических маркеров в группе из 20 пациентов. Из них 16 больных хроническим гепатитом (ХГ) и 4-циррозом печени (ЦП). Исследования проводились на основе собственных наблюдений и данных медицинской документации (клиническая история болезни, амбулаторная карта, протоколы плазмафереза). Диагноз ХГ и ЦП устанавливался на основании клинической оценки жалоб, анамнеза, физикальных данных, комплекса общелабораторных, биохимических, иммунологических, инструментальных исследований. Обследование больных ХГ и ЦП проводилось в динамике заболевания: при поступлении до проведения курса терапии, после сеанса и курса ПФ перед выпиской из стационара.

Стандартный объем обследования включал определение фибриногена, XIII фактора свертывания, антитромбина III, фибринолитической активности, фибрин-мономерных комплексов с помощью этанолового теста, продуктов деградации фибриногена-фибрина и плазменного фибронектина методом твердофазного иммуноферментного анализа.

Помимо этого, проводилось исследование общего анализа крови, мочи, кала, исследование на ВИЧ, ЭКГ, R-скопия органов грудной клетки. У больных исследовали содержание в сыворотке крови билирубина, холестерина, 3-липопротеидов, щелочной фосфатазы, у-ГТП, желчных кислот, активность АлАТ и АсАТ, проводили тимоловую пробу, исследование общего белка и белковых фракций, С-реактивного протеина, ЦИК.

Для уточнения этиологии заболевания у всех пациентов проводилось определение маркеров вирусов гепатита В, С и D методом иммуноферментного анализа, у части больных - РНК и ДНК вирусов исследовали методом полимеразой цепной реакции. Учитывалось наличие в анамнезе оперативных вмешательств, донорства, злоупотребления алкоголем, наличие внепеченочных признаков алкогольной интоксикации (нефропатия, полиневрит, энцефалопатия и др.)

Результаты исследования

До проведения ПФ положительный тест на ФМ имелся у 14 больных(70%),причем в 6 случаях в высоком титре. Исходный средний уровень ПДФ составил 31,1+4,1 мкг/мл, что существенно ($p<0,05$) превышало нормальные значения - 18,6+3,2 мкг/мл. Достоверное повышение количества ПДФ в кровотоке наблюдалось у 12 пациентов (60%).

После курса ПФ у 8 больных из 14 (в 57% случаев) наблюдалось снижение или исчезновение из кровотока фибрин-мономерных комплексов.

Положительный этаноловый тест сохранялся лишь у 30% обследованных

больных ХДЗП, получивших курс ПФ (рис.).

Тенденция к уменьшению содержание ПДФ в сыворотке крови отмечена уже после проведения сеанса ПФ, а после курса ПФ их уровень составил 24,3+3,4 мкг/мл, то есть был достоверно ниже исходных значений и приближался к показателям у здоровых лиц. При этом

уменьшение количества ПДФ в крови наблюдалось у 8 больных из 12 (67%) . Повышенный уровень ПДФ после курса ПФ сохранялся лишь у 20% пациентов (рис.).

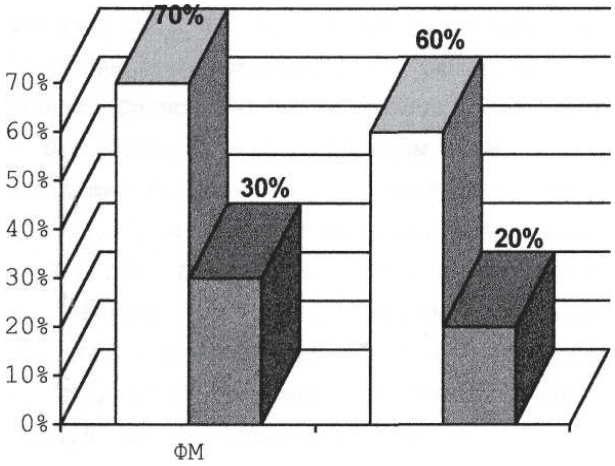

Рис. Динамика выявления в крови маркеров ДВС-синдрома - фибрин-мономеров и ПДФ до и после курсаплазмафереза (% случаев)/ До ПФ (светлый столбик), после ПФ (темный столбик)

Подобная динамика маркеров ДВС-синдрома - ФМ и ПДФ может быть отнесена к положительному эффекту метода и свидетельствует об уменьшении признаков ДВС - синдрома у больных ХДЗП после сеанса и курса ПФ, а, следовательно, улучшении у них реологических свойств крови после проведения эфферентной терапии.

Концентрация фибронектина в плазме крови исследовалась до проведе-ния сеанса ПФ, сразу после него, затем непосредственно перед следующей процедурой и после курса ПФ. У большинства больных исходная концентрация гликопротеина была снижена, по сравнению с контролем, и составила в среднем по группе 258,9±25,7 6 мкг/мл против 348,91±23,4 мкг/мл у доноров (p<0,05).

В тоже время выраженного количественного дефицита ФН у обследованных больных не наблюдалось, уровень его колебался от 180 мкг/мл до 459 мкг/мл. После окончания первой процедуры ПФ концентрация гликопротеина у всех пациентов резко снижалась (до 40 - 60% от первоначальной). Через 3-4 суток, перед повторным сеансом у большинства больных уровень плазменного ФН приближался к исходному. При последующих процедурах ПФ колебания плазменного ФН носили аналогичный характер: резкое падение непосредственно после сеанса с последующей нормализацией в течение 3-4 суток. После курса ПФ содержание ФН в плазме крови достоверно не отличалось от исходных значений и составило 232,61±26,3 мкг/мл.

Однако, у трех больных ЦП после двух сеансов ПФ развилось стойкое снижение концентрации гликопротеина и при последующих процедурах она так и не восстановилась до исходной величины. Вероятно, более медленная стабилизация уровня плазменного ФН у них объясняется снижением синтеза гликопротеина цирротически измененной печенью. Так как недостаточность ФН может повысить риск инфекционных осложнений и приводить к развитию блокады ретикулоэндотелиальнои системы(1), подобным пациентам следует или увеличивать промежутки между сеансами ПФ, или ограничивать число процедур 2-3.

Полученные результаты свидетельствуют о том, что у больных ХДЗП с относительно сохранной функциональной активностью печени уровень плазменного ФН после проведения сеанса ПФ быстро восстанавливается, даже многократные ексфузии плазмы, как правило, не приводили к длительному снижению уровня гликопротеина.

Следовательно, полученные результаты подтверждают данные литературы [6] о том, что плазменный ФН можно удалять из циркулярного русла при проведении ПФ, не опасаясь при этом развития осложнений, обусловленных опсониновой недостаточностью.

Кроме того, необходимо отметить, что при проведении ПФ из кровотока выводится в основном ФН, связанный с ЦИК, продуктами паракоагуляции и другими патологическими компонентами плазмы, то есть заблокированный, функционально неактивный. Следовательно, в процессе лечения ПФ происходит также обновление плазменного ФН за счет мобилизации его активных форм из тканевых депо и увеличения синтеза, что, вероятно, является одним из факторов, обусловливающих клиническую эффективность метода.

Одним из отрицательных эффектов ПФ, согласно данным литературы [7,11], является значительное удаление из кровотока белков крови, что, в частности, при ХДЗП может иметь неблагоприятные последствия.

Наш опыт проведения ПФ у 52 больных ХДЗП свидетельствует, что при адекватном подходе удается избежать подобных нарушений. Так, нами в среднем по обследуемой группе не наблюдалось значительного изменения уровня общего белка в крови после курса ПФ (хотя концентрация его несколько снизилась с 78,16+1,0 г/л до 76,38+1,1 г/л; (p>0,05). Однако, при детальном анализе было отмечено, что в тех случаях, когда замещение удаляемой плазмы осуществлялось 10% раствором альбумина или донорской плазмой, снижения концентрации общего белка, вообще, не происходило. В тех случаях, когда плазмо-замещение производилось кристаллоидными растворами, у части больных (36%) выявлено достоверное снижение уровня общего белка.

Концентрация альбуминов в среднем после курса ПФ также достоверно не снизилась (38,3±0,8 г/л до и 37,3±0,8 г/л после ПФ) .

У 2 больных после проведения курса ПФ наблюдалось появление асцита, явившееся, по-видимому, следствием снижения уровня общего белка и альбуминов. В обоих случаях плазмозамещение осуществлялось лишь кристаллоидными препаратами. Данное осложнение было устранено с помощью введения белковых препаратов (10% р-р альбумина) и мочегонных (верошпирон).

По-видимому, увеличение интервала между сеансами ПФ до 4-5 дней способствует устранению развивающегося белкового дефицита. Кроме того, очень важно исследование исходной концентрации общего белка и альбуминов в крови, а также определение этих показателей на следующие сутки после процедуры ПФ, что позволяет определить дальнейший характер плазмозамещающей терапии. При снижении показателя общего белка и/или при снижении показателя общего белка и/или альбуминов более чем на 20% от исходного уровня, больным до проведения очередного сеанса ПФ осуществлялось вливание 10% р-ра альбумина или донорской плазмы, и последующие процедуры ПФ также осуществлялись с адекватным плазмозамещением белковыми препаратами, донорской или аутокриоплазмой. Подобный подход позволяет избежать осложнений

ПФ, связанных с потерей общего белка и альбуминов плазмы крови.

Таким образом, полученные данные свидетельствуют о положительном влиянии ПФ при ХДЗП на показатели системы гемостаза, и об уменьшении после курса эфферентной терапии у больных ХГ и ЦП проявлений ДВС- синдрома.

Литература

1.Астахин А.В. Клинико-патогенетическое значение плазменного фибронектина при хронических диффузных заболеваниях печени: Автореф. дис. ... канд. мед. наук. - М.: Медицина -1992

2.Баркаган З.С. К обоснованию криотрансфузионнои терапии тромбозов, ДВС-синдромов и терминальных состояний / Новое в гематологии и трансфузиологии. Тезисы докладов II съезда гематологов и трансфузиологов Узбекистана. - Ташкент, 1983, с.222-225

3.Баркаган З.С, Берестов С.А. Место плазмафереза в комплексной терапии иммунных системных микротромбоваскулитов / Гравитационная хирургия крови. - М.: Медицина, 1983, с.84-85

4.Баркаган З.С. Геморрагические заболевания и синдромы. - М.: Медицина, 1988, 518с.

5.Баркаган З.С, Ишлова А.Н., Ходоренко С.А. Медикаментозная профилактика тромбоэмболией в лечении онкологических больных // Пробл. гематол., 2002, №2,с.52-59

6.Васильев С.А. Плазменный фибронектин при патологии системы крови: Автореф. дис. ...канд. мед. наук. - М., 1988, 23с.

7.Воробьев П. А. Прерывистый лечебный плазмаферез (Практическое руководство для врачей и медицинских сестер).- М. Медицина: Ньюдиамед-АО, 1998, с.49-54

8.Качалов С.Н. Фибронектин плазмы как показатель блокады ретикулоэндотелиальнои системы-эффективность ее коррекции у больных с острым панкреатитом: Автореф. дис.... канд.мед. наук. – Хабаровск, 1990, 21с.

9.Левитан Б.Н. Состояние гемостаза и некоторых биологических систем при хронических диффузных заболеваниях печени (патогенез, диагностика) : Автореф. дис.... д-ра мед. наук.- М., 1994, 49с.

10.Шерлок Ш., Дули Дж. Заболевания печени и желчных путей: Практич. рук. / Пер. с англ.- М.: ГЭОТАР Медицина, 2002, 864с.

11.Эфферентная терапия. - СПб: ИКФ «Фолиант», 2003, 432с.

12.Akiyama S.K., Yamada K.M. Fibronectin Adv. Enrymol.and Relat // Areas. Mol. Biol. New York., 1987, vol.59, p.1-57

13.Brodin B., Hesselvik F. Decrease of plasma fibronectin concentration following in fusion of a gelatin-based plasma substitute in man // Scand.J. Clin.and Lab. Invest., 1984, vol.44, p.529-533

14.Kruskal J.B, Robson S.C, Franks J.J et al. Elevated fibrin related and fibrinogen-related antigens in patients with liver disease // Hepatology, 1992, №16, p.920

15.Mosher D.F. Fibronectin and liver disease // Hepatology, 1986, vol.6, p.1419-1421

16.Violi F, Ferro D, Basili S et al. Association between low-grade disseminated intravascular coagulation and endotoxaemia in patients with liver cirrhosis //Gastroenterology, 1995

Structure of pre and post–operation complications of patients involved to the operation with ASD

S.X. Tarlanova, F.E.Abbasov, R.M.Babashov
Scientific–Surgery Centre named after M.A.Topchubashov (Director academician B.A.Agayev), department of cardiac surgery, Baku, Azerbaijan

Структура пре- и постоперационных осложнений у больных с ASD, привлеченных к операции

С.Х. Тарланова, Ф.Э.Аббасов, Р.М.Бабашов

У больных с ACD старшей возрастной категории, входящих в группу риска, проведено длительное (6-12 лет) медицинское наблюдение в постоперационный период, и проведены исследования в направлении изыскания путей заблаговременного прогнозирования и устранения их осложнений. С целью оценки преоперативных факторов риска, а также, ближайших и отдаленных постоперационных результатов сопоставлены и сравнены 3 группы, включающие педиатрическую, среднюю и старшую возрастную группы.

***Purpose*:** Upon conducting of a medical observation within long term (6-12 years) after the post-operation period in the patients including to the risk group of the higher age limit with ASD, there were carried out researches in the direction of seeking for ways of preliminary complication and their preventing. 3 groups composing of the pediatric, medium and higher age limit were confronted and compared with the purpose of estimating of preoperative risk factors and the post-operative close and remote results.

Methods: The results of medical observation of 29 patients pertaining to the age limit of 5-10 suffered to the surgical operation within a period from January 1995 to March 2008, 31 patients in the age limit exceeding 16 years old in the second group from January 1995 to April 1995, 29 patients (6-12) exceeding the age limit of 40 years old in III group from January 1995 to December 2008 were taken as basic results.

In order to comment clearly the groups' comparison, the 3-th group was included the patients with preoperative complications. So, all patients were included III-IV FS (NYHA), pulmonary hypertension, continuous rhythm disturbance, the severe dilatation and hypertrophy of the cordial chambers. As there are met only the secondary defects amongst the patients overstepping the age limit of 40 years old, all groups were pertained the patients being executed the defect's plasticity under the terms of artificial blood circulation with the secondary ASD.

Conclusion: As there was spent few time to the preoperative complications, regression in the patients including to the I group, the patients were under observation within 2 years, patients of the 2nd group- within 6-8 years, patients pertaining to the III group- during 6-12 years. The Postoperative medical operations are based in all patients on the results of the electrocardiogram, echocardiogram and R-qr examination. In the cases of necessity there were conducted the intracardiac examination and the coronograph studies. The pulmonary hypertension degrees, the right atrium and ventricle's dilatation and hypertrophy, the three-side cardiac head insufficient, the mitral valve's prolapse, the control of Qp/Qs correlation, control on the electrocardiogram and cholterography examinations.

Result: It was revealed as a result of researches that despite dilatation and hypertrophy of the heart's right sections in the patients including to the pediatric group down to the limit, the lung's hypertension was varied in the age limit of 60-65 years old. As a reason we can indicate the stability of the peripheral resistance within some time considered as the preventive function of the lung tissue because of tissues' electivity.

Despite the observation of all serious complications to be happened while natural course of the defect in the children including to this group, they are rehabilitated within a short term in the case of medical examination (up to 6-8 months). The PH has been normalized in this group rapidly (up to 2-3 months). According to the data contained in the literature there was observed the junction of the rheumatic process after passing the limit of 16 years old in the patients born with the impaired cardial function. Amongst the patients of the first group being under examination it was the junction of the rheumatic process in 50-55% of cases that were conducted a treatment within a maximum period of 2 years and with the prophylactic purpose within all the year. As a rule, all indices exceeding the limits of the norm are rehabilitated during a period up to 6-8 months.

As to the patients pertaining to the II group, it is spent years as regards the decreasing of the PH level. In the cases if this indication rises to higher limits, it is not normalized completely. As there was spent years for closing of dimensions of the right atrium in the norm, within this period there is observed periodically the rhythm disturbance. These patients need generally in antiarrhythmic treatment during 5-6 years. In all groups, other than the first group, we observe a need in cardial and antiarrhythmic treatment in the post-operation period.

The patients of the III group need in medicaments treatment within a long term in the post-operation period as a result of junction of the rheumatic, septic, sclerotic process and the disease of high-blood pressure. Depending of the intensity of the process as these processes neither are nor restored completely sometimes, they cause the

invalidity for life. Generally, the decreasing of PH in these patients and the relative decrease of dimensions of the right atrium are observed. Namely for this reason, the rhythm disturbance in these patients may be more sustainable. As to the patients observed the rheumatic and sclerotic process causing the heart's left half dilatation and the hypertrophy, the dimensions of the right ventricle, TCH are not able to close in the normal sizes.

Despite the conformity of the preoperative complications in all groups, the cardiac ultrasound indices differ one from another. Despite the maximum degree of dilatation and hypertrophy of the right sections in the patients including to the pediatric group, the PH has been varied in the limits of 60-65 not reached the higher limits. The dimensions of the left ventricle are lower than the norm in the pediatric group, close in norm in the II group and higher than the norm in the III group. Such a change of dimensions of the left ventricle has been revealed in the clinical course of the disease. In the patients whose dimensions of the left ventricle are exceeded the norm there are observed the preoperative strong symptomatology, the continuous rhythm disturbance and the delay of the post-operative regression.

Key words: the atrial septal defect, pulmonary hypertension, rhythm disturbance.

ASD takes the IV place amongst all impaired cardial function in the isolated form and the 1st place in the elderly patients. The defects with dimensions of 8mm < has no probability of closing. According to the statistical information, the defects of the medium dimensions reveal the Eyzenmenger syndrome in 5% of the cases. Generally, the portability without treatment while ASD is 25% up to 30 years old, 75% up to 50 years old and 90 % up to 60 years old (2). Because of this higher percentage of mortality, conducting of surgical intervention is considered the unique way out to rescue the life of patients. If the contra-indication to the ASD correction in the initial stage of the heart surgery was considered 40 years old, now, after application of nitro preparations resolved in water and the sildenophil molecules, this limit of age has been reached 60 years old. Despite great successes in 60 years history of the ASD correction (the mortality percentage was reduced from 6-8% to 1%), the assignment of ordering to the surgical operation in old patients, restoration of the preoperative complications and preventive of the post-operative cardial insufficiency are amongst the very actual problems. In 1973, there was organized the first conference devoted to the problems of patients pertaining to the upper age groups. The 22nd worldwide conference of the surgeons held in 1990, the 32nd conference held in 2000 and the last conference of cardial surgeons held in 2002 in Philadelphia were devoted to this problem. According to the last statistical information each 60 million population covers 150 thousand patients of higher age group with GHD.

Because of failure of complete restoration of the preoperative complications and the work capability in the old patients after correction, the results of medical examinations of these patients pertaining to a long term were analyzed. For this purpose, there were confronted and compared the results of the long term observations held in the lower and upper age groups whom it was applied a ASD plasticity.

Materials and Methods: The results of long term medical observations of 29 patients being in 5-10 age limits (15♀:14♂) suffered the surgical intervention from January 1995 to March 2007 in the department of surgery of Surgery Centre named after M.A.Topchubashov, 31 patients in the age limit exceeding 16 years old from January 1995 to April 2005 (21♀:16♂), 29 patients exceeding 40 years old from January 1992 to December 2002 (25♀:4♂) were taken as basis.

Schedule 1: Description of intra-groups age, sex and preoperative and postoperative complications

	1st group N= 29	**II group N= 31**	**III group N=29**
Age (year)	5-10	16-20	45<
Sex (♀:♂)	15-14	21-10	25-4
NYHA (class)	3,0±0,5	3,2±0,5	3,5±0,5
PH	50-65	60<	65-92
Supraventricular RP	3	7	11
Sinus tachycardia	19	21	15
Paroxysmal tachycardia	4	2	3
-galloping arrhythmia	-	2	4
Sinus bradycardia	4	6	11
AV blockade	2	4	3
Complete diametrical blockade	1	-	1
Ventricle RP			
-extrasystolic arrhythmia	6	9	14
-paroxysmal tachycardia	2	2	3
Mitral valve pathologies:			
-Prolapse	18	14	12
- fibrosis	16	20	26
- deficiency (I-II)	6	20	26
Tricuspid pathology:			
- fibrosis	-	26	29
-deficiency	6	22	29
-rheumatic carditis			
KHUCH-chronicle impaired cardial function	29	31	29

To comment the groups' comparison clearly, 3 groups were pertained patients with preoperative complications. So, all patients were included III-IV FS (NYHA), pulmonary hypertension, continuous rhythm disturbance, the severe dilatation and hypertrophy of the cordial chambers. As there are met only the secondary defects amongst the patients overstepping the age limit of 40 years old, all groups were pertained the patients being executed the defect's plasticity under the terms of artificial blood circulation with the secondary ASD.

RP - rhythm disturbance, the right peduncle of **HDSA** sensation bundle, **KHUCH** – chronicle impaired cardial function, **PTT-**the paroxysmal heart attacks, **bl-** blockade*. In majority of patients, 2 or more complications happned simultaneously.

Hemodynamic profile and prescription of surgical education*:* Despite the closeness of structures of

complications in both 3 groups, the clinical course of the disease completely differs. If the first group is notable for physical tolerance, per contra, while little physical stress in II and III groups, the signs of the impaired cardial function are increasing. We know that II and II groups are characterized by the tolerance against the diseases, but there are observed cases of pneumonia and bronchitis are frequently met in the first group. The mechanism of development of PH in the children and their clinical course are differed from old men. The frequent occurrence of pneumonia and bronchitis is related to the delay of the function as the adaptation in lungs and weakness of the peripheral resistance. The course of the adaptation in lungs depends on the elasticity of the pulmonary vessels (PV). And the elasticity of pulmonary vessels is secured at the expense of the development of medium muscle layer. Because of preservation of embryonic vessel structure in some children, the protecting function as the peripheral resistance is not developed. In the children preserving the big ASD and the embryonic vessel structure, the Eyzenmenger syndrome is developed within a very short term. Because of clinically delay of development of the muscle layer in these children against a background of the hypervolemia, the adaptation (it is occurred because of stenosis) process is delayed and bronchitis and pneumonia are observed permanently. There children are recommended to be operated early, during the first months. As to the patients observed the development of the compensatory function, it is occurred a decreasing from 5 years old that the patients will be pertained to the pediatric group beginning from this age.

The peculiarities of the PH development mechanism in elderly men: as the pressure in the aorta is higher 4-5 times in comparison with the norm, the amount of blood in PA is increased because of the pathological flow. As the peripheral resistance is weakening in pulmonary vessels, the pressure is increased 3-4 times due to the pathological flow and the peripheral resistance in the vessels of the lung is increased owing to the passive vasodilatation.

Discussion: Owing to the increasing of the blood flow in the lung's vessels in 4-6 times the pressure in the right ventricle is augmented up to 40-45 mm.c. The HP initial stage has been accepted as a stage of "hyperkinetic". As the small blood circulation cannot stand within a long term the high pressure, the structural change being developed in the lung's vessels, causes the increase of ADPM and decreasing of the lung's blood circulation. In this case, the "obstructive" form, i.e. the lung's hypertension is developing. While the obstructive form hypertension there are observed both the increase of the peripheral resistance and the blood circulation in the lungs. Depending on the degree of the organic changes, the obstructive process goes back and it may acquire a nature of irreversibility.

While AUG, if the width section of the lung's arteries becomes small because of the Raynaud's disease and the hypertrophy of the middle layer, the obstructive process will acquire the potentially reversible nature. In the case of occurrence of necrotic arteritis and plexogen modifications in the muscle layers of the lung's arteries, the obstructive process in the vessels acquires the irreversible nature. In this case the amount of PH reachs the maximum limit and it remains stable within some times because of the protective function as the peripheral resistance. And as a result of depletion of the protective function as the peripheral resistance, the Eyzenmenger resistance develops. In the patients with PH in a peak taken to surgical operations, using the medicinal tests upon making of intra-cardial examination, it will be possible to provide the reversibility of the process in the vessel wall. This modification in the vessel's wall is revealed within the preoperative, early and remote post-operative period. These patients are characterized with the high cardiac symptomatology, acute lethality, the respiratory failure and impaired cardial function and for the patients surpassing this stage - the late rehabilitation.

To assign the instruction for the surgical operation and to forecast the post-operation complications, the patients are exposed to the trastoracal ECO (in the last time - transezofagal), the intra-heart examination + medicinal trials and the patients exceeding the age limit of 40 years old- the examination of coronograph.

Surgical techniques : All patients, being exposed to the medial incision, there were made operation of chemical [pharmacologic] cardioplegia, hypothermia (29-30^0), bicaval venous conulation and so on. The patients in all 3 groups being exposed to the atrial incision, there was executed the plastic operation with continuous sutures through 3/0 prolen with the autopericard (as the patients of I and II groups involved to the operation had a big AS and the patients exceeding the age limit of 40 were not generally exposed to shunt a defect all groups were included only the patients who are applied the defect's plasticity).

Results

The post-operation observance, the late period complications and the assignment of the functional capacity

The post-operation observation in all three groups is based essentially on the results of the echocardiogram examination.

It was revealed as a result of observations, the longest period (6-12 years) is pertained to the patients of the determined risk group. While looking for corresponding reasons, it was determined that the patients of this group are exposed to the mitral regurgitation because of joining the rheumatic and sclerotic process and the hypertension and increasing of the load of the heart's right half because of the left ventricle dilatation. The insufficiency observed in the mitral and the tricuspid valves, closing the ventricles valves towards the auricle, participating in the heart's automatism and increasing the heart's virtual capacity (50 ml) causes the loading of auricles. As the dilatation is increased because of the double loading of the right ventricle, the right ventricle's

Schedule 2: The dynamics of preoperative and postoperative echocardiograph complications

Echocardio-gram indices	I group		II group		III group	
	Pre-operative	Post-operative	Pre-operative	Post-operative	Pre-operative	Post-operative
PH	50-65	18-20	60<	40	65<	40-50
RA (mm)	49-58 N(20-27)	30-32	50-58 N(25-30)	38-42	55-61 N(21-39)	45-50
LA (mm)	32-35 N(20-30)	-	35-45 N(21-32)	30-35	42-50 N(20-39)	40-45
LV (mm)*	30-32 N(30-45)	38-45	40-50 N(35-47)	45-56	58-65 N(37-56)	50-65
TCH	I	-	II-III	II	III	II
MP	I-II	I	II	II	II	II
MCH	-	-	I-II	I	II	II
		In 6 - 8 months		In 1,5 year		In 6 - 8 years

hypertrophy as the compensator increases in many times and correspondingly the valve insufficiency raises up to II degree. While ASD the dimensions of the left ventricle are below the norms. In the patients under 10 years old with the serious lung's hypertension tese dimensions don't surpass the norm. In the higher age group, there are marked the left ventricle's dilatation and hypertrophy because of joining the rheumatic process and the hypertonic disease). In the patients pertaining to I group, the deviations observed in the heart's right half are close to the II and III group. And the changes in the left half differ completely from the right half, so, in the first group these dimensions are below the norm and in II and III group higher the norm. As the dimensions of the left ventricle keep away from the norm, the regression of complications in the postoperative period demands much time.

Discussion: Despite enormous achievements obtained by us in the field of the cardiac surgery, the surgical treatment of the congenital defect of the heart in the patients including to the higher age group (more than 16 years old) is now a very pressing problem and its direct and remote results don't satisfy the clinical experts (L.P. Cherepshin and other., 1996; M.A. Gatzoulis et al., 1996; V.Grech, 1998). The reason includes the lung's hypertension in the course of natural process of the disease, the coagulate infringes, the septic endocarditis, the organic violations of the heart's valve apparatus and functional infringements of the external respiratory apparatus and other very serious complications (R.Hirsch, B.Vidne, 1997; S.J.Meisel et al., 1997; M.A.Gatzoulis et al,. 1996).

According to the information provided by the Institute of Transplantology of Russian Academy of Sciences there are observed and noted the complications such as: damages of the heart's apparatus, septic endocarditis and the ischaemic heart disease in 1/3 part of patients more than 16 years old appealed for the congenital heart disease that exert their negative influence on the results of the surgical treatment (V.A. Chernov and other authors., 1996). According to the information given by the scientific-research heart surgery centre named after Bakulev, as 19 of 114 patients suffered the surgical intervention (the average age 23, 8+3, 8 years) were exposed to the septic endocarditis before the surgical intervention, 7 of them was subjected to the septic endocarditis recurrence within 2 years that resulted in 2 patients in death and in 5 patients in the reiterative surgical intervention (L.P. Cherepin and other, 1996).

Because of non availability of the early diagnostics of the congenital defects of the heart in Azerbaijan and insufficient level of the pediatric cardiology and as these patients appeal to the hospital lately, i.e. after occurrence of very serious complications, this problem is of great importance for us.

Reference

1. Atik E. And Atik F.A.//Congenital heart disease in adults: Consilerations about evolution, natural and in operated patients.2000.; N.Eng.J.Med., Vol.342. N4, P-12.
2. Attie F.,Rosas M.,Granados N. Et al.//Surgical treatment for secundum atrial septal defects in patients >40 years old.;J Am Coll Cardiol;2001; N38; P20035-20042.
3. Balzer D.T.,Kort H.W.,Day R.W. et al.//Inhaled nitric oxide as a preoperative Test (INOP Test 1): the INOP Test study qroup. Circulation.2002;106(12):176-181.
4. Berger H.,Vogel M.,Kramer A. et al.//Incidense of atrial flutter/fibrillation in adults with atrial septal defect before and after surgery..Ann Tharac Surg. 1999; 68: 75-78.
5. Bornenmeier R.A.,Weinberg P.M.,Fogel M.A.//Noninvasive diagnostics in congenital heart disease: echcardiography and magnetic resonanse imaging. Crit Care Nurs. 2002;25(3):26-36.
6. Borow K.M.,Braunwald E.//Congenital heart disease in adult. In: Heart disease. A textbook of cardiovascular medicine. 3rd edition. Ed. E.Braunwald. Philadelphia 1983;976-1008.
7. Bouzas B.,Gatzoulis M.A.//Pulmonary arterial hypertension in adults with congenital heart disease. Rev Esp Cardiol. 2005;58(5):465-469.
8. Brickner M.E.,Hills L.D. and Lange R.A.//Congenital heart disease in adults.;The New Eng J of Med;2000;V342;N4;P256-263.
9. Brickner J.,Hillis L.,Lange R.//Congenital heart disease in adults. N Engl J Med. 2000;324:256.
10. Campbell M.//Natural history of atrial septal defect. Br Heart J. 1970;32:820.
11. Colon-Otero G.,Gilchrist G.S.,Holcomb G.R. et al.//Preoperative evaluation of hemostasis in patients with congenital heart disease. Mayo Clin Prog. 1987;62:379-385.
12. Craig R.J. and Selzer A.//Natural history and prognosis of atrial septal defect. Circulation. 1968;37: 805-815.
13. Donit A.,Bonvicini M.,Placci A. et al.//Surgical treatment of secundum atrial septal defect in patients older than fifty years. Ital Heart J. 2001;2:48
14. Friedman W.F.//Congenital heart disease in infancy and childhood. In:Heart disease, 5th ed., E.Braunwald. Philadelphia,Saunders. 1997;pp877-962.

Ультрасонография сухожилий верхних конечностей у пациентов после реконструктивных операций

Мухамеджанова А.И.
Отдел лучевых методов исследования
Национального научного центра хирургии им. А.Н. Сызганова

Ультрасонография как неинвазивный и высокоинформативный метод исследования в настоящее время широко используется в клинике для диагностики заболеваний сердца, сосудов, паренхиматозных органов брюшной полости и малого таза. Вместе с тем, возможности ультрасонографии для оценки результатов реконструктивных операций на сухожилиях конечностей изучены недостаточно. Имеются лишь единичные авторы, которые используют УЗИ в оценке эффективности микрохирургических операций, направленных на восстановление целостности сухожилий и нервов.

Для изучения информативности УЗИ после реконструктивных операций на сухожилиях верхних конечностей нами были исследованы 27 больных (мужчин - 20, женщин - 7), которые обратились в различные сроки после операции с жалобами на нарушение сгибательной функции конечности, боль, отек и т.д.

Нами изучена эхосемиотика сухожилий и мягких тканей у больных после реконструктивных операций. Из 27 больных из различных регионов, у 7 имелась несостоятельность швов сухожилий. Операции производились в различных медицинских учреждениях.

Целью работы являлось уточнить роль ультрасонографии в оценке эффективности микрохирургических операций на сухожилиях верхних конечностей. Для достижения этой цели было обследованы пациенты после оперативных вмешательств на сухожилиях верхних конечностей. Возраст больных колебался от 6 – 54 лет.

Главный вопрос, который должен быть решен при УЗИ – это состоятельность шва сухожилия, а также наличие и степень выраженности рубцового процесса.

Изучалась эхосемиотика тканей в зоне операции. (Табл. на след. стр.)

На эхограмме определялся диастаз концов сухожилия. (рис.1). В большинстве случаев сухожилие имело измененный «волнообразный» ход. Также часто визуализировалось пустое сухожильное влагалище в виде гипоэхогенной зоны дефекта. Было ограничение подвижности сухожилий, чаще выраженное. У всех наблюдавшихся были рубцы. У большинства больных были обнаружены фиброзные изменения и снижение подвижности сухожилий. Мы полагаем, что фиброзный процесс приводит к снижению подвижности сухожилия. Визуализация шва сухожилий наблюдалась в 14 случаях (52 %). Шовный материал (леска) визуализируется в виде четких гиперэхогенных включений в структуре сухожилия. Обычно визуализация сухожильного шва не представляет трудностей. Однако в ряде случаев ультразвуковое исследование сухожилий в послеоперационном периоде бывает затруднено. Например, при наличии у пациента развившейся сгибательной контрактуры пальцев, препятствующей правильной установке датчика на кисти для получения отчетливого изображения тканей. Ряд больных мы обследовали в ранние сроки после операции. Наличие свежей послеоперационной раны и болезненность в исследуемой области также влияло на положение датчика.

В большинстве случаев эхогенность сухожилия не менялась.

В 14,8% обследованных больных - эхогенность была снижена. В 11,1% обследованных больных - эхогенность была повышена. Нередко определялись изменения структуры подкожной клетчатки и мышц – 15 человек (55,5%), отек подкожной клетчатки – у 14 человек (51,8%).

Структура сухожилий изменялась только в 37% случаев. В 63% она не менялась. В 7 случаях после операции наблюдалось утолщение сухожилия.

В 96,2% артерии и вены верхних конечностей не были изменены. В 3,8% случаев была обнаружена артериальная патология.

Несостоятельность шва сухожилия подтверждалась следующими признаками: визуализацией пустой сухожильной сумки и волнообразным ходом сухожилия. Иногда была возможна визуализация разошедшихся швов сухожилия в виде фрагментов лески в пустом сухожильном влагалище. (рис.2)

Визуализировать свободные концы поврежденных сухожилий трудно при наличии фиброзных изменений. Поэтому этот важный признак несостоятельности сухожильного шва выявлялся только в 57,1% случаев.

Однако, комплексный анализ всех симптомов позволяет считать УЗИ высокоинформативным методом оценки состояния сухожилий в послеоперационном периоде. Выпот вокруг сухожилий обнаружен у 4 больных (14,8%), что расцениваем как проявление тендинита сухожилий. (рис.3)

Отек мягких тканей верхних конечностей был обнаружен у 14 больных (51,8%), который был связан с лимфостазом.

Венозные сосуды у всех больных были проходимы. Нарушение проходимости артерий было обнаружено только у одного больного, что составило 3,8%.

Большинство оперированных больных в Национальном научном центре хирургии им. А.Н. Сызганова, если имели хорошие результаты лечения, впоследствии не обращались. Поэтому пациенты в обследованной нами группе, в основном, имели различные жалобы и осложнения.

Из 27 наблюдений было одно ложноположительное и одно ложноотрицательное заключение УЗИ.

Заключение

Таким образом, анализ результатов УЗИ у 27 больных, перенесших реконструктивные операции на сухожилиях верхних конечностей, показал, что с помощью УЗИ

Таблица. Данные ультразвукового исследования верхних конечностей после реконструктивных операций на сухожилиях.

Эхографические данные		кол-во наблюдений	
		n	%
1.Эхогенность сухожилия	а.) не изменена	19	70,3 %
	б.) снижена	4	14,8 %
	в.) повышена	3	11,1 %
2.Визуализация шовного материала (леска)		14	51,8 %
3.Уменьшение подвижности сухожилия	а.) выраженная	9	33,3 %
	б.) умеренная	9	33,3 %
	в.) незначительн.	2	7,4 %
	г.) норма	1	3,7 %
4. Рубцовые изменения	а.) распростран.	5	18,5 %
	б.) локальные	13	48,1 %
	в.) незначительн.	1	3,7 %
5. Изменение структуры мягких тканей		15	55,5 %
6. Отек подкожно-жировой клетчатки		14	51,8 %
7. Структура сухожилия	нормальная	17	63 %
	изменена	10	37 %
8. Изменение диаметра сухожилия	утолщение	7	25,9 %
	истончение	1	3,7 %
9. Выпот вокруг сухожилия		4	14,8 %
10. Несостоят. шва сухожилия		7	25,9 %
11. Состояние сосудов в/к	норма	25	96,2 %
	окклюзия	1	3,7 %
12. Пустое сухож. влагалище (отсут. визуализации норм. структуры сухожилия в типичном месте)		5	18,5 %
13. Изменения контуров сухожилия и приобретение им «волнообразной» формы		5	18,5 %
14. Визуализация свободных концов сухожилия		4	14,8 %

можно получить объективные данные о состоянии сухожилий после их сшивания. Определить состоятельность шва, степень выраженности фиброзных изменений и наличие осложнений в виде воспалительных изменений мягких тканей верхних конечностей.

Полученные нами данные позволяют рекомендовать УЗИ как обязательное исследование при контрольном наблюдении больных после реконструктивных операций на сухожилиях.

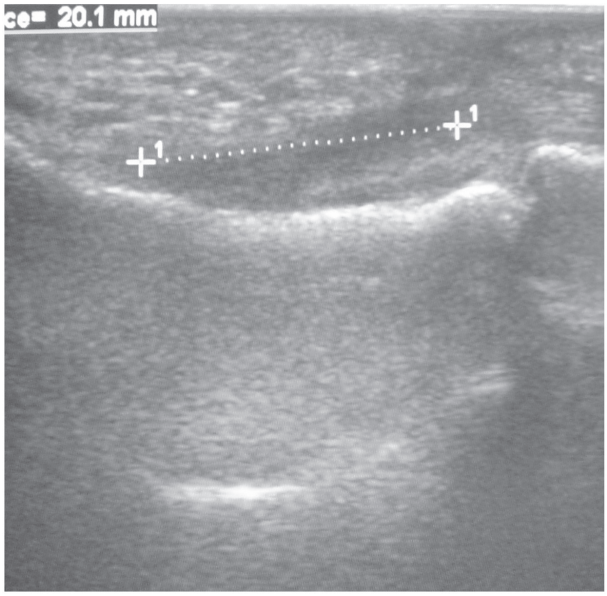

Рис.1 Диастаз концов сухожилия

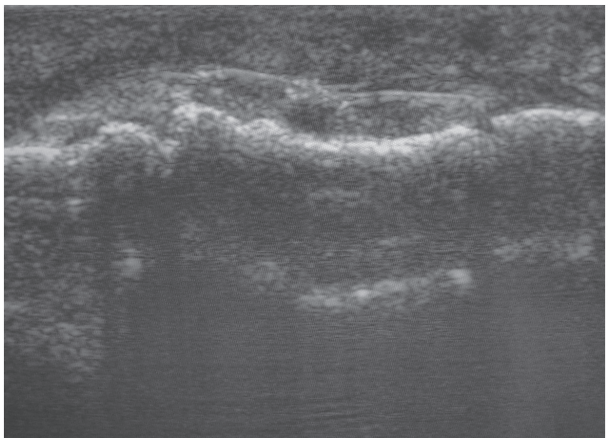

Рис.2 В пустом сухожильном влагалище визуализируются фрагменты шовного материала в виде гиперэхогенных линейных структур.

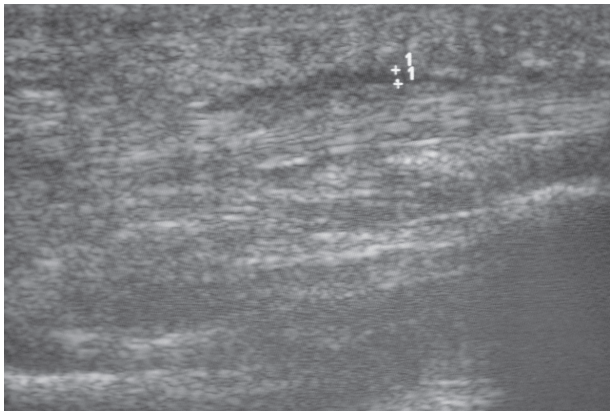

Рис.3 Выпот в синовиальном влагалище визуализируется в виде гипо – анэхогенной полосы, идущей параллельно с сухожилием.

Литература

1. Коршунов В.Ф., Чуловская И.Г. «Клиническая диагностика повреждений сухожилий сгибателей пальцев кисти» // Вестник Российского Государственного Медицинского Университета, 2005, №7 с.5-7.

2. Федосеев А.В., Лапин В.В., Лобанов Д.С. «Оценка результатов лечения повреждений сухожилий сгибателей пальцев кисти» // Вестник травматологии и ортопедии им. Прирова Н.Н.. 2003, №2. с.64-70.

3. Еськин Н.А., Кузьменко В.В., Коршунов В.Ф., Магдиев Д.А., Чуловская И.Г. «Ультросонографическая диагностика повреждений сухожилий кисти» // Вестник травматологии и ортопедии им. Н.Н.Прирова. 2001, №2. с.56-60.

4. Губочкин Н.Г., Ухлин А.В. Способ восстановления сухожилий сгибателей пальцев при застарелых повреждениях // Актуальные вопросы травматологии и ортопедии. Екатеринбург, 1997. – С. 151 – 157.

5. Брянцева Л.Н., Корнилов Н.В. Ошибки при первичном лечении больных с тяжелыми повреждениями кисти //Труды IV Всероссийского съезда травматологов – ортопедов – М. – 1982. – С. 209 – 210.

6. Зубарев А.В., Гажонова В.Е., Долгова И.В. Ультразвуковая диагностика в травматологии// практическое руководство 2003 г.