

Вестник хирургии Казахстана

№2 (22) 2010

«Вестник хирургии Казахстана»,
ежеквартальный научно-практический
журнал Национального научного
центра хирургии им. А.Н. Сызганова

Издается с 2005 г.

Собственник журнала -
Национальный научный центр хирургии
им. А.Н. Сызганова.

Журнал зарегистрирован
в Министерстве информации,
культуры и спорта РК.
Регистрационный номер 5564-ж

Адрес редакции:
г. Алматы, ул. Желтоқсан, 62
Тел. (327) 2795306

Журнал входит в перечень изданий,
рекомендуемых Министерством
образования и науки Республики
Казахстан для публикации
научных трудов

По вопросам публикации материалов
обращаться к ответственному секретарю
журнала по тел. 8 777 562 8570
Эл. почта: kbk4554@gmail.com

Ответственность за содержание
публикуемых материалов несут
авторы материалов.

Ответственность за рекламные
материалы несут рекламодатели.

Перепечатка публикуемых
материалов допускается только с раз-
решения редакции. При
цитировании обязательны
ссылки на журнал.

Тираж 400 экз. Тип. NV-service

Главный редактор
Даирбеков О.Д., профессор

Заместитель главного редактора
Рамазанов М.Е., д.м.н.

Ответственный секретарь
Кабдрахманов К.Б.

Редакционная коллегия:
Ахметов Е.А., д.м.н.
Баймаханов Б.Б., проф.
Жураев Ш.Ш., д.м.н., проф.
Миербекоев Е.М., д.м.н., проф.
Мухамеджанов И.Х., д.м.н., проф.
Поцелуев Д.Д., д.м.н.
Сейдалиев А.О., д.м.н., проф.
Сейсембаев М.А., проф.
Хвостиков Е.И., д.м.н., проф.

Редакционный совет:
Абдуллаев М.Ш. (Алматы)
Апсатаров Э.А. (Алматы)
Вишневский В.А. (Москва)
Доскалиев Ж.А. (Астана)
Изимбергенов Н.И. (Актобе)
Лохвицкий С.В. (Караганда)
Мамедов М.М. (Баку)
Мамекеев М.М. (Бишкек)
Назыров Ф.Г. (Ташкент)
Сабыр М.Ш. (Актобе)
Черноусов А.Ф. (Москва)

Журнал Национального научного центра хирургии
им. А.Н. Сызганова

Содержание

Организация хирургической помощи

Развитие процесса планирования ресурсного обеспечения организаций здравоохранения. *Дурумбетов Е.Е.* (3)

Характеристика стационарной помощи и основные направления изменения деятельности стационаров в странах мира на современном этапе (краткий обзор). *Наржанов Б.А.* (5)

Новые области использования метода озонирования различных сред. *Дурумбетов Е.Е.* (8)

Абдоминальная хирургия

Клинико-экспериментальное обоснование прецизионного способа аппендэктомии. *Ботабаев С.И., Тулеуов Б.М., Хакимов М.К., Короленко Р.М., Маралбаев А.Р.* (10)

Антибактериальная терапия при лечении инфицированного панкреонекроза. *Байтилеуов Т.А., Якумбаева К.Х., Садыков Н.К.* (14)

Эффективность хирургического лечения эхинококкоза печени, осложненного нагноением. *Акешов А.Ж.* (17)

Эффективность стимуляции брыжеечных лимфоузлов в коррекции нарушении микроциркуляции печени при экспериментальном перитоните. *Гараев Г.Ш., Омаров И.О.* (19)

Оценка эффективности прецизионного шва и озонотерапии при хирургической коррекции ятрогенных повреждений и рубцовых стриктур желчных протоков. Экспериментальное исследование. *Агаев Д.Н.* (22)

Эзофагоколопластика при рубцовых стенозах пищевода и желудка. *Шайхиев Е.У.* (26)

Клиническое обоснование аутопластического способа герниопластики при послеоперационных вентральных грыжах. *Ботабаев С.И., Нурғалиев Б.Н., Ботабаев Е.С., Калдыбаев М.А., Короленко Р.М., Фамутдинова Н.С., Добрынин Г.В.* (30)

Причины функционально-органических расстройств после оперативных вмешательств на органах гепатопанкреатодуоденальной зоны. *Алиев Д.А., Аскеров Н.А., Абдуллаев А.А.* (35)

Озонированный раствор как средство обеззараживания плодоносных элементов эхинококка. *Максут уулу Эрлан* (38)

Сравнительная оценка результатов паллиативных и радикальных операций у больных с перфоративными пилородуоденальными язвами. *Рустамов Э.А.* (40)

Торакальная хирургия

Спонтанный пневмоторакс и способы его устранения. *Плюрова Л.П.* (44)

Кардиохирургия

История развития трансмиокардиальной лазерной реваскуляризации миокарда у больных с ишемической болезнью сердца. *Айткожин Г.К., Егембердиев Т.Ж., Исраилова В.К., Байжигитов Н.Б.* (46)

Непосредственные результаты минимально инвазивной ко-

ронарной хирургии у больных с ИБС. *Айткожин Г.К., Егембердиев Т.Ж., Исраилова В.К., Байжигитов Н.Б.* (49)

Микрохирургия

Опыт применения экспандерной пластики в устранении дефекта мягких тканей волосистой части головы. *Мурадов М.И., Сайк П.Ю.* (52)

Оптимизация реконструкции дефектов кожи и мягких тканей. *Батырбекова И., Тукешов С., Кадыров М., Матеев М.* (54)

Сравнительная оценка результатов операций хирургии кисти и микрохирургии кисти. *Тукешов С., Батырбекова И., Кадыров М., Матеев М.* (56)

Урология

Оптимизация тактики обследования реципиентов при трансплантации почки и профилактики урологических осложнений. *Даирбеков О.Д., Султанов Э.Ш., Оразгалиев Т.Б., Зайналов А.К.* (59)

Эффективность дистанционной литотрипсии в лечении мочекаменной болезни. *Омаров Е.С.* (61)

Хирургическое лечение коралловидных камней со сложной стереометрической конфигурацией. *Омаров Е.С.* (63)

Нейрохирургия

Факторы, воздействующие на исход оперативных вмешательств у больных со спинномозговыми грыжами пояснично-крестцовой локализации. *Этибарлы С.А., Набизаде Р.З.* (65)

Травматология

Опыт лечения переломов дистального конца плечевой кости у детей. *Кудабаев Б.А.* (67)

Реализация сберегательного принципа хирургии при осколочно-взрывном отрыве нижней конечности. *Масимов М.О., Оруджев Ю.М.* (68)

Офтальмохирургия

Возможные осложнения хирургического лечения крыловидной плевы. *Ботабекова Т.К., Медведев М.А.* (71)

Челюстно-лицевая хирургия

Сравнительный анализ результатов дентальной имплантации при наличии и отсутствии периапикальной пародонтальной инфекции. *Ибрагимов Р.* (73)

Юбилей

Профессору Е.С. Мамбеталину – 70 лет (75)

Башабаев Марат Тыштыкбаевич. 50-летию со дня рождения (76)

Развитие процесса планирования ресурсного обеспечения организаций здравоохранения

Дурумбетов Е.Е.

Управление здравоохранения г. Алматы

При ныне действующей системе технического обеспечения, недостаточно удовлетворенной потребности медицинских организаций в медицинской технике, представляется необходимым скоординировать систему планирования приобретения медицинского оборудования таким образом, чтобы избежать проблем приобретения ненужного, устаревшего, дублирующего, недокомплектованного медицинского оборудования, а также решить проблему эксплуатации и обслуживания приобретаемого дорогостоящего оборудования обученным медицинским и техническим персоналом для обеспечения его эффективного, многоцелевого, безопасного, длительного и рентабельного использования.

Проведенный анализ причин неэффективного использования медицинского оборудования позволил разработать рекомендации по методике планового обновления медицинского оборудования в медицинских организациях. В основу системы планового обновления медицинского оборудования в медицинских организациях могут быть положены следующие принципы:

1. Разработка и утверждение приказа о процедуре планирования приобретения медицинского оборудования медицинскими организациями Республики Казахстан.

2. Реализация программы должна предусматривать проведение ежегодных заявочных кампаний по всем организациям, по всей основной номенклатуре медицинского оборудования, используемого при оказании медицинской помощи.

3. Заявочные спецификации должны включать номенклатуру оборудования, достаточную для осуществления всех медицинских технологий, используемых при оказании медицинской помощи в рамках программы государственных гарантий.

4. Сводная годовая заявка должна являться основой для организации соответствующих закупочных процедур и работ по подготовке к получению приобретаемого оборудования (подготовка помещений под монтаж, списание и демонтаж старого оборудования и др.).

5. Приобретение нового медицинского оборудования должно сопровождаться планированием в бюджете ежегодных затрат на его техническое обслуживание на про-

тяжении всего срока эксплуатации.

6. Планирование приобретения необходимого оборудования должно базироваться на основе тщательного анализа текущего положения медицинской организации, ее материально-технических возможностей, потребности в приобретаемом оборудовании, анализе рынка медицинских услуг и предлагаемого оборудования и др. (таблица).

Методологические основы совершенствования системы управления ресурсным обеспечением и качеством деятельности ОЗ. Они являются надежной платформой для процессов планирования, организации, реализации и эффективного управления качеством медицинской помощи населению. Среди других проблем мы выделяем развитие службы скорой медицинской помощи в связи отсутствием научно обоснованного подхода к обеспечению рационального планирования ее оснащенности медицинским оборудованием.

Актуальность проблемы ресурсного обеспечения медицинской помощи связана с совершенствованием деятельности медицинских организаций. Это требует разработки нормативов оснащения медицинской техникой и изделиями медицинского назначения станций скорой медицинской помощи. Для решения этих задач необходим анализ системы, ее моделирование, поиск обоснованных нормативов, методов контроля и управления, постоянный мониторинг, статистический, медико-экономический анализ результатов.

Стандартизация является одним из путей решения данной проблемы для установления норм и нормативов по техническому обеспечению медицинских организаций, в том числе и станций скорой медицинской помощи, а также проведение экспертной оценки о степени удовлетворенности в этих видах технического оснащения.

В настоящее время действуют стандарты оснащения медицинской техникой и изделиями медицинского назначения, но количество и качество медицинской техники, а также ее техническое обслуживание, ремонт и монтаж не соответствуют всё возрастающим требованиям здравоохранения.

При составлении технико-экономических показателей

медицинских организаций учитывается только медицинское оборудование, относящееся к основным средствам. Изделия медицинского назначения в технико-экономические показатели не вносятся, как не относящиеся к основным средствам. В результате искажается процентная оснащенность медицинских организаций медицинским оборудованием. Поэтому пересмотр существующего перечня приоритетно приобретаемого медицинского оборудования с исключением из списков изделий медицинского назначения особенно актуален.

При разработке минимальных

Таблица – Структура приоритетов при планировании приобретения медицинского оборудования

Оценка приоритетов	Мелкое оборуд. для ухода за большим числом больн.	Мелкое боруд. для ухода за большим числом больн.	Ремонт крупного оборудования	Замена крупного оборуд.	Новое крупное оборуд.
Отсутствие угрожает жизни больных	1	2	1	2	6
Отсутствие снижает качество ухода	2	3	3	3	7
Наличие повысит качество лечения	4	5	5	5	9
Наличие повысит качество диагностики	4	5	5	6	10
Примечание – Шкала оценки: 1 – наивысшая степень очередности в приобретении оборудования, 10 – самая низкая степень очередности в приобретении оборудования					

стандартов оснащения медицинской техникой и изделиями медицинского назначения организаций скорой медицинской помощи необходимо учитывать протоколы диагностики и лечения. Требуемый перечень оснащения медицинским оборудованием станций скорой медицинской помощи согласно протоколам диагностики и лечения не всегда соответствует утвержденному стандарту. Так, недооснащенность выездных бригад небулайзерами, ЭКГ-аппаратами, приборами для определения газового состава крови, отсутствие интубационных трубок ведет к невозможности применения протоколов диагностики и лечения в практике.

Результаты исследования выявили необходимость совершенствования процесса управления качеством технического оснащения медицинских организаций и внедрения международных стандартов оснащения медицинской техникой.

Разработку стандарта службы неотложной помощи целесообразно связать с переходом здравоохранения на

модель общей стандартизации (ГДЛ) врачебной практики, при которой предполагается взаимосвязь неотложной помощи с системой общей врачебной практики.

С учетом проведенного анализа нормативно-правовой базы, технического оснащения ССМП и анализа ее функциональных обязанностей стандарт технического оснащения станции скорой медицинской помощи должен включать: тип санитарной машины для выездных бригад скорой медицинской помощи (фельдшерские и врачебные); тип санитарной машины для бригад интенсивной терапии и специализированных бригад; типовое оснащение выездных бригад СМП медицинским и техническим оборудованием с учетом их функциональных обязанностей.

Представленные материалы свидетельствуют о низком уровне технического оснащения ССМП, что требует значительного пересмотра как в количественном, так и в качественном плане соответствующих перечней (нормативов ресурсного обеспечения данной службы), с целью которого нами разработаны соответствующие проекты стандартов.

Характеристика стационарной помощи и основные направления изменения деятельности стационаров в странах мира на современном этапе (краткий обзор)

Наржанов Б.А.

Национальный научный центр хирургии им. А.Н. Сызганова МЗ РК

Проведенный обзор литературы по реформированию больничного сектора свидетельствует о процессах оптимизации больничного сектора в развитых странах мира, направленность которых заключается в пере-

стройке системы стационарного лечения острых случаев и вывод из круглосуточного стационарного лечения больных, которым требуется долгосрочное восстановительное лечение и уход.

Сегодня во всем мире на больницы оказывается все более и более сильное давление, направленность которого к тому же постоянно меняется. На функционирование больниц влияют такие факторы, как изменение численности и состава населения, картина заболеваемости, возникновение новых возможностей медицинского вмешательства по мере научного и технического прогресса, общественные и политические ожидания.

Природа больниц в разных странах может быть различной. Более того, даже смысл понятия «койка» может различаться. Под штатной койкой может пониматься как одна из двадцати коек, обслуживаемых одной медсестрой, так и индивидуальная единица интенсивной терапии. Нередко забывают, что «койка» - неточный термин, обозначающий целый ряд понятий, включая медсестер, вспомогательный персонал и, возможно, также современное отслеживающее оборудование.

Цель проведения данного краткого обзора научной литературы заключается в необходимости получения информации о состоянии больничного сектора в развитых странах мира для проведения аналитического подхода и осмысления реформ здравоохранения, проводимых в Казахстане.

Больницы быстро меняются. С начала 1980-х годов многие страны стремятся сократить пропускную способность больниц, делая основной упор на альтернативных формах организации медицинской помощи [1]. Больницы постепенно ограничивают свою деятельность лечением острых случаев, принимая только таких больных, которые нуждаются в относительно интенсивной помощи, в постановке сложного диагноза или в сложном лечении. Больницы должны перестроиться, чтобы приспособиться к этим новым обстоятельствам.

Значимость больниц в системе здравоохранения обуславливается несколькими причинами. Во-первых, на больницы уходит значительная часть бюджета здравоохранения: около 50% во многих странах Западной Европы и 70% и выше в странах бывшего СССР [2]. Доля средств, предназначенных для больниц, за последние несколько десятилетий в Западной Европе не снизилась; с другой стороны, рост расходов удалось сдержать [3]. В Казахстане больницы все еще поглощают самую значительную часть денег, выделяемых на здравоохранение, 66% финансовых средств по – прежнему расходуется на стационарную помощь [4].

Среди экспертов существует согласие насчет того, что в советскую эпоху емкость больниц в странах СНГ и Восточной Европы была чрезмерно высока и вместе с тем сравнения с западноевропейскими нормами емкости должны проводиться весьма корректно и осторожно. Во-первых,

социальные контексты различны: в странах СНГ и Восточной Европы не было таких поддерживающих механизмов, как эффективная система социального обеспечения. Во-вторых, некоторые эксперты считают, что сокращение емкости больниц в некоторых странах Запада — например, в Великобритании и США — зашло слишком далеко. В этих странах снижение численности персонала и сокращение удобств не сопровождалось соответствующим снижением объема работы; возросшее давление на персонал привело к ухудшению качества лечения. Наконец, не всегда ясно, действительно ли снижение емкости больниц приводит к желаемой экономии средств: ведь интенсивность лечения в других учреждениях может возрасти [5].

Разнообразие больниц неудивительно: в одних странах на больницы отпускается менее 50 долл. США в год на душу населения, тогда как в других странах - до 14 000 долл. США и более в год [1].

В результате вертикальных слияний больницы могут выполнять и другие функции, в том числе реабилитационную (как часто происходит в США). В таких схемах, как «больница без стен» или «больница на дому», больничные услуги в собственном смысле соединяются с обширным кругом других услуг. Прогресс в области обезболивающих средств кратковременного действия позволяет небольшим автономным хирургическим подразделениям осуществлять операции в амбулаторных условиях. Функционируют также автономные родильные подразделения и автономные подразделения для хронических больных, где средний медицинский персонал обеспечивает услуги, в иных случаях предоставляемые врачами.

Так, в Великобритании с 1992 г. понятие «больница» в статистических сводках не используется, а вместо этого публикуются статистические данные о больничных трастах. В других странах «рассредоточенные» больницы могут функционировать как единая организация, но в статистических сводках проходят по отдельности. Данные о больницах и койках в разных странах часто легко доступны [3], однако интерпретация этих данных может представлять определенные трудности.

Западноевропейские больницы в настоящее время сосредоточены преимущественно на лечении острых случаев, тогда как больницы в странах СНГ и Восточной Европы и в некоторых частях Южной Европы продолжают выполнять функции социальной опеки и охраны здоровья.

В пятнадцати странах бывшего СССР число больниц значительно выше, чем во всех остальных странах; среди больниц есть как очень большие, так и мелкие. В двенадцати странах Центральной и Восточной Европы число больниц не столь велико, однако многие больницы весьма крупные (достаточно обычны больницы на 1000 коек и

более). В пятнадцати странах Европейского Союза число больниц, пропорционально населению, вдвое меньше и они в основном многопрофильные, работают на высоком международном стандартном уровне.

Так, во многих странах бывшего СССР женщин с нормальными родами без осложнений ранее принято было держать в родильных домах 5-7 дней, тогда как в странах Западной Европы срок пребывания в роддоме может быть меньше 24 часов. Далее, во многих странах бывшего СССР принято лечить туберкулез химиотерапией и держать больных в стационаре до нескольких месяцев, тогда как в Западной Европе туберкулезные больные лечатся, как правило, амбулаторно [1;3;5-6].

Обобщая доступные данные, мы можем дать количественную оценку стационарному лечению, предоставляемому населению в целом. В странах бывшего СССР интенсивность использования коек снизилась более чем на треть, в странах Центральной и Восточной Европы снижение интенсивности было незначительным, тогда как в Западной Европе, несмотря на заметное изменение некоторых параметров, интенсивность в целом осталась на прежнем уровне. Снижение продолжительности пребывания в больнице в значительной степени компенсируется ростом числа принимаемых больных.

В развитых странах Западной Европы больницы поглощают от трети до половины бюджета здравоохранения (WHO, 2007). В Восточной Европе и бывшем СССР заметную долю расходов составляют неофициальные платежи.

Страны Западной Европы, выбравшие сокращение емкости больниц, добились того, что число коек снизилось, а оставшиеся койки используются для лечения большего числа больных, каждый из которых остается в больнице на более короткий срок. В странах Центральной и Восточной Европы после 1990г. число коек также снизилось, однако больницы, как и на Западе, не закрывались. Прием больных на оставшиеся койки вырос, срок пребывания больных в стационаре сократился, коэффициент использования коек вследствие переходного периода снизился, однако затем восстановился. Ситуация в странах бывшего СССР выглядит иначе. В этих странах было закрыто множество больниц, преимущественно малых; число коек, бывшее очень высоким, значительно сократилось. Прием больных также сократился, однако сроки стационарного лечения больных все еще значительно выше, чем в остальных частях Европы.

В Западной Европе снижение числа больничных коек было в значительной степени обусловлено тремя факторами, давшими о себе знать в 1960-1970 годах в ответ на необходимость сдерживать расходы и на возникновение новых моделей лечения и ухода.

Речь идет о том, что за рамки больничного лечения были постепенно выведены:

- во-первых, долгосрочные психиатрические больные;
- во-вторых, материально зависимые пожилые люди;
- в-третьих, произошло реструктуризация лечения острых случаев.

Результатом этой реструктуризации стало закрытие множества очень больших и очень маленьких больниц и неуклонное снижение числа коек, сопровождавшееся повышением роли амбулаторного лечения и реабилитации вне больничных стен.

Меняющаяся модель ухода за пожилыми людьми и лицами с тяжелыми формами инвалидности или психическими болезнями, характерная для многих стран с высокими доходами, может быть проиллюстрирована статистическими данными по Великобритании. В этой стране

число коек, предназначенных для лечения острых случаев и психических болезней, постепенно снижалось, тогда как число коек в домах престарелых резко выросло. Объяснением может служить тенденция «нормализации», начало которой было положено в 1960 годах, когда модель, при которой медицина служила формой социального контроля, была отвергнута; вместо этого людям, нуждающимся в уходе, стремились обеспечить условия, максимально приближенные к домашним. Подобное стало возможно в особенности после изобретения новых лекарств, позволивших больным с так называемыми большими психозами жить среди здоровых. Позднее поиск альтернатив больничному лечению активизировался под влиянием тенденций, поощряющих социальную опеку над пожилыми людьми. Некоторые из проблем, стимулировавших снижение роли институционализированной медицины в прошлом, дают о себе знать сегодня. Речь идет, прежде всего, о растущих расходах, новых формах лечения и меняющемся общественном мнении.

Что касается такого несколько менее проблематичного показателя, как больничные койки то еще до 1980г. в Западной Европе началось неуклонное снижение числа коек для лечения острых случаев.

К 1980г. число коек в социалистических странах Центральной и Восточной Европы было примерно на 20% выше, чем в странах Западной Европы. На протяжении 1980-х годов этот количественный уровень сохранялся, затем он начал падать. В настоящее время число коек в бывших социалистических странах примерно вдвое выше, чем в странах Западной Европы.

Что касается стран бывшего СССР, то здесь сроки пребывания в больнице все еще весьма высоки (в среднем около 14 дней), но при этом нужно учесть очень низкую фондовооруженность стационаров.

Перестройка системы стационарного лечения острых случаев – вторая основная черта тенденций больничного сектора в развитых странах.

Снижение емкости больниц становится возможным благодаря переводу стационарных больных в отдельные учреждения по долгосрочному уходу, равно как и благодаря сокращению продолжительности пребывания в больнице для лечения острых случаев [6].

Политика, основанная на поощрении замены одних форм услуг другими, способствовала снижению числа коек, но сама по себе не привела к закрытию больниц. Среди часто принимаемых политических мер – расширение амбулаторного лечения, как в Норвегии, или реабилитационных учреждений, как в Германии. Чтобы облегчить замену услуг, Германия отменила прежнее строгое разделение стационарного и амбулаторного лечения.

В США, напротив, больницы за последние два десятилетия претерпели весьма значительные преобразования, преимущественно благодаря слияниям небольших некоммерческих больниц, освобожденных от налогов [5].

С начала 1980 годов усилившаяся (хотя и жестко регулируемая) конкуренция позволила снизить расходы и цены в больницах — преимущественно благодаря тому, что страховые фонды и организации здравоохранения направляли больных к более эффективно работающим поставщикам [6]. Процесс слияния больниц продолжался до конца 1990 годов с интенсивностью около 250 слияний в год. Снижение очень высоких расходов на здравоохранение и больницы в США считается заслугой системы управляемой медицины; вместе с тем среди различных групп, в том числе среди больных и врачей, ныне развивается недовольство сложившейся ситуацией [6].

Главные признаки советской больничной системы, в той или иной степени присущие также странам Центральной и Восточной Европы, сводятся к следующему. Восточная

Европа, в отличие от Западной, обладает обширной сетью специализированных (детских, психиатрических, туберкулезных, онкологических, дерматологических, венерологических, глазных и др.) больниц национального и регионального уровней. Страны Восточной Европы также различаются по масштабам перемен, однако здесь, в отличие от Западной Европы, перемены чаще обуславливались внешними обстоятельствами. В некоторых странах - таких, как Албания, Босния и Герцеговина, Грузия, Таджикистан, - важную роль сыграли войны или массовые беспорядки, приведшие к значительному сокращению емкости больниц (отчасти из-за военных действий, отчасти же из-за отсутствия средств на поддержание работы больниц). Так, между 1990 и 1998гг. число больничных коек в Албании и Таджикистане снизилось более чем на 20% [3]. Проблемы финансирования, сопровождавшие либерализацию системы здравоохранения в Чехии, также привели к закрытию множества больниц. Принятие системы оплаты труда врачей по принципу гонорара за услугу и невозможность установить потолки на больничные сборы привели к росту стоимости стационарного лечения и к банкротству страховых фондов. К 1998г. из 27 медицинских фондов остались только девять; число коек для лечения острых случаев снизилось на 23%.

В других странах изменения были не столь резкими (и часто также незапланированными). Во многих странах серьезные перемены фактически начались с того, что больницам была предоставлена независимость от центрального правительства (как правило, путем переподчинения больниц местным правительствам). Анализируя

тенденции деятельности больниц в Европе, необходимо исходить из того, что возможности сравнивать опыт разных стран ограничены. Проведенный краткий обзор научной литературы по реформированию и реструктуризации больничного сектора свидетельствует о непрерывных процессах оптимизации систем здравоохранения и больничного сектора в развитых странах мира, направленность которых в интенсификации лечебного процесса, в перестройке системы стационарного лечения острых случаев и вывод из круглосуточного стационарного лечения больных, которым требуется долгосрочное восстановительное лечение и уход.

Литература

1. *Финансирование здравоохранения: альтернативы для Европы/ Под ред. Моссиалоса Э., Диксон А., Фигераса Дж., Кутцина Д. - М., Весь мир, 2002. - 332 с.*
2. *Аканов А.А., Девятко В.Н., Ахметов У.И., Байсеркин Б.С., Тулебаев К.А., Кацага А.Я. Больничное дело в Казахстане: состояние, проблемы и подходы к новой модели. Астана, 2006. - 166 с.*
3. *ДОКЛАД О СОСТОЯНИИ ЗДРАВООХРАНЕНИЯ В МИРЕ. Более безопасное будущее. Глобальная безопасность в области общественного здравоохранения в XXI веке. ОБЗОР, ВОЗ, 2007, 24 страницы*
4. *Проект государственной программы развития здравоохранения РК на 2011-2015 годы.*
5. *ВОЗ. «Доклад о состоянии здравоохранения в Европе», 2005.*
6. *Клайн, Лоуренс. Глобализация: вызов национальным экономикам // Пробл. теории и практики упр. - 1998.-N 6. - С. 44-49*

Новые области использования метода озонирования различных сред

Дурумбетов Е.Е.

Управление здравоохранения города Алматы

Озон является аллотропической модификацией кислорода (его молекула состоит из трех атомов кислорода). При нормальных температуре и давлении озон представляет собой газ слабо-голубого цвета с плотностью 1,678 (по воздуху). Он обладает характерным запахом, который вызывает головную боль и ощутим уже при разбавлении 1:500 000. Озон конденсируется в темно-синюю жидкость, обладающую парамагнитными свойствами. Температура кипения озона составляет - 112,3 градуса С. Растворимость его в воде большая, чем у кислорода: одна часть воды при температуре 0 градусов С и давлении 760 мм рт ст растворяет 0,49 части озона по объему (980 мг/л). Растворимость озона зависит от веществ, находящихся в растворе. Наличие небольших количеств кислоты и нейтральных солей повышает растворимость, в присутствии щелочей она уменьшается. В воде озон быстро разлагается. Так, концентрация озона 2,5 мг/л через 20 мин уменьшается до 1,5, а через 45 мин - до 1 мг/л.

Одним из перспективных направлений синтеза различных промышленных продуктов служит использование в качестве окислителя озона, который является более энергичным окислителем, чем многие известные окислители. Использование озона позволяет избежать образования большого количества минеральных отходов, отделение которых от продуктов реакции и утилизация требуют больших дополнительных затрат.

Озон также оказался исключительно хорошим средством для обеззараживания питьевой воды, очистки промышленных сточных вод и выбросов в атмосферу от вредных примесей (тетриэтилевина, фенолов, цианидов и т.п.). В связи с ясно ощутимой тенденцией отравления биосферы отходами промышленных производств, роль озона как санитара окружающей среды в ближайшее время будет возрастать. Поэтому, ценные свойства озона как химического реагента требуют поиски еще более эффективных путей получения озона и разработку новых типов озонаторов, чтобы вполне удовлетворять запросы промышленности, сельского хозяйства, медицины и других отраслей.

Одним из многих способов получения озона является синтез его в условиях коронного разряда, и особенно, наиболее благоприятные условия для синтеза озона создается при отрицательной короне в атмосферном воздухе или кислороде. При отрицательной короне генерация озона на порядок выше, чем при положительной короне и энергетический выход при этом может достигать, до 100 гО₂/кВтч. Введу ограниченной потребляемой мощности коронные озонаторы не получили широкого применения в промышленности и поэтому, всегда стояла задача о повышении удельной энергии коронного разряда.

Малыми габаритами, простотой конструкции и другими качествами отличаются озонаторы, построенные на коронном разряде с микропроволоки (50 - 100 мкм). Этот вид озонатора обладает рядом преимуществ во сравнении с известными: малые рабочие объемы, не критичность к точности установки электродов относительно друг от друга и

слабое влияние давления и скорости протекающего газа на характеристики озонатора.

Из-за отсутствия теории синтеза озона в коронном разряде в опытных данных по зависимости равновесной концентрации озона от состава смеси кислорода-азот не удается получить энергетические характеристики коронного разряда. Опытные испытания озонатора показали его надежность и эффективность работы. Скорость потока воздуха составляла от 10 до 50 л/ч.

Основным качеством, определяющим специфику физических и химических свойств озона, является большая избыточная энергия его молекулы; $O_3 - 3/2 O_2 + 24 \text{ кДж/моль}$. Благодаря этому озон является исключительно сильным окислителем. Разнообразия применений озона в научно-исследовательской практике и технологии потребовало подробного исследования его свойств его смесей с кислородом, азотом и воздухом. Это оказалось сложным делом ввиду исключительной чувствительности озона ко всякому рода воздействиям. Были созданы специальные приборы, обеспечивающие безопасные условия работы, и достаточную точность измерений.

В отличие от кислорода озон обладает весьма малой магнитной восприимчивостью, что позволяет использовать, измерение магнитной восприимчивости для анализа следов кислорода в озоне или смесях озона с инертными газами. Этот показатель изменяется линейно с концентрацией кислорода, работа при концентрациях озона 0 - 15% может считаться безопасной, так как в этой области взрывное расположение озона не происходит. Большая часть опубликованных данных о реакциях озона относится к указанному интервалу концентраций. Обычно при синтезе озона образуются газовые смеси ($O_3 - O_2$ или $O_3 - \text{воздух}$), в которых содержание озона составляет 2 - 5 объемн. %.

Получение чистого озона для исследования его свойств и использования в технике оказалось сложной задачей, разработка методов низкотемпературной ректификации газовых смесей содержащих озон, позволила получить 100%- озон и исследовать его свойства и свойства его смесей с кислородом. Установлено, что озон адсорбируется в значительной степени, чем кислород, поэтому удавалось достигнуть соотношения озон: кислород 9:1. Десорбцию обычно проводили в потоке инертного газа при постепенном повышении температуры.

Оптическую активность озона легко наблюдать непосредственно. Его растворы окрашены, в зависимости от концентрации, в голубой или синий цвет, концентрированный озон имеет черно-синий цвет.

Интерес к спектральным свойствам озона был связан главным образом с желанием получить сведения о строении его молекулы. Нелинейная симметричная трехатомная молекула озона наряду с H₂O и некоторыми другими является одним из классических примеров использования спектральных данных для расчета длин связей и величины центрального угла.

Действие излучения различного спектрального состава на озон вызывает протекание различных процессов, детали

которых не всегда ясны. Озон начинает разрушаться при облучении его невидимым светом. В области красного света квантовый выход приблизительно равен 2, в то время как в ультрафиолетовой (УФ), отмечен квантовый выход 6,7. Красный свет по-видимому, разрушает озон на O_2 и O в основном состоянии. В водных растворах озон устойчив к действию красного света, но разрушается УФ – светом: $O_3 + H_2O_2 + H_2O_2$.

Фотолиз озона светом различной длины волны является удобным источником получения атомарного кислорода в различных возбужденных состояниях.

В числе характерных химических свойств озона в первую очередь следует упомянуть его склонность к разложению и сильное окислительное действие. В отсутствие иницирующих примесей разбавленные газовые смеси озона довольно устойчивы при умеренных температурах. Скорость распада возрастает с температурой и механизм термического разложения озона часто используют, как классический пример химической кинетики. Механизм реакции может быть представлен следующий образ: $O_3 + M \rightarrow O_2 + O + M$, $O + O_3 \rightarrow 2O_2$.

Поскольку окислы азота иногда образуются при синтезе озона из воздуха их влияние на стабильность озона было изучено и найдено, что они также катализируют разложение озона. Механизм реакции неясен в деталях, но, по-видимому, включает превращения N_2O_5 - NO_2 или NO_2 - N O_3 и другие.

NO реагирует с озоном очень быстро: $NO + O_3 \rightarrow NO_2 + O_2$.

Предлагается что эта реакция элементарная. Она сопровождается в видимой области, ее кинетику последователя термических и проточных системах и в молекулярных пучках.

NO_2 также быстро реагирует с озоном, образуя N_2O_5 : $N_2 + O_3 \rightarrow NO_3 + NO_2$

$NO_2 + N$ $O_3 \rightarrow N_2O_5$

Аммиак окисляется озоном в NH_4N O_3 .

Стекло и многие металлы сравнительно мало влияют на скорость распада озона. Так, например, в стеклянных трубах распад озона идет по первому порядку с константой скорости 6×10 л/моль к при 100 градусов С. Весьма хорошо зарекомендовали себя хлорированные и фторированные пластики.

В то же время активированный уголь, металлы переменной валентности (Mn, Co, Fe в др.), многие окислы: (P_2O_5), перекиси (BaO) и гидроокиси эффективно разрушают озон. Большинство металлических поверхностей покрывается пленкой окисла в высшем валентном состоянии металла (например, PbO , AgO или Ag_2O_3 , HgO).

Окисление различных неорганических соединений в растворах часто сопровождается образованием высших окисных форм (включая и те, что способны разлагать воду). Из Ag^+ были получены Ag_2^{2+} и Ag_3^+ , Co^{2+} образует Co_3^+ , Mn^{2+} в кислых растворах окисляется до MnO_4^- , Pb^{2+} в PbO_2 , Tl^+ в Tl_3^+ , As^{3+} в As_5^+ . Две последние реакции иногда используют для анализа озона (участвует один атом O).

Количественные измерения показывают, что по токсичности озон приближается к сильным БОВ (от превосходит, например, синильную кислоту). Смертельная доза для мышей (ЛД 50 после 4-часового пребывания), соответствует всего $4 \times 10^{-4}\%$. Длительное пребывание людей в атмосфере, содержащей 10% озона, может вызвать головные боли, а также раздражение дыхательных путей в глаз. Эта концентрация может считаться предельно допустимой. Уже при этих условиях озон обладает резким, раздражающим запахом, который отчетливо ощущается и при гораздо более низком содержании в атмосфере.

Наличие запаха является лучшим сигналом присутствия озона в рабочем помещении. По-видимому, простейшие приемы герметизации аппаратуры и исключение утечек газа в помещении где, находятся люди, является надежной гарантией сохранения здоровья персонала. Санитарная норма содержания озона в атмосфере помещения установлено 0.1 мг/м³. Исследования токсичности озона проводили неоднократно в связи с изучением проблем полетов на больших высотах и очисткой питьевой воды озоном.

Сфера полезного применения озона в масштабы исследований в области химии озона увеличиваются быстрыми темпами. Действует ряд производств, которые используют озон как химический реагент. К их числу относятся производство вазелиновой кислоты из олеиновой кислоты или соевого масла, производство вазелиновой гормональных препаратов и стероидов. Работают опытные установки по очистке выбросов в атмосферу от тетраэтилсвинца и сточных вод от фенолов, проектируется ряд предприятий по получению витамина РР (изоникотиновая кислота) и др.

Однако значение озона в жизнедеятельности человечества не исчерпывается только его использованием в химической технологии. Спектр солнечного излучения, падающего на поверхность Земли, во многом обусловлен наличием озона в верхних слоях атмосферы. Озон способствует сохранению биосферы, принимает деятельное участие в разрушении всевозможных токсичных продуктов, тысячи тонн которых ежедневно выбрасывают в воздушный океан многочисленные фабрики и заводы.

Клинико-экспериментальное обоснование прецизионного способа аппендэктомии

Ботабаев С.И., Тулеуов Б.М., Хакимов М.К., Короленко Р.М., Маралбаев А.Р.
Государственный медицинский университет г. Семей

Актуальность

Острый аппендицит является одним из наиболее распространенных заболеваний органов брюшной полости. Несмотря на постоянное совершенствование методов диагностики и лечения, проблема эта не утратила своей актуальности и в настоящее время, так как большие, страдающие острым аппендицитом, составляют 20-50% от всех пациентов, находящихся в общехирургических стационарах и количество аппендэктомий по отношению к другим неотложным операциям достигает 80-85% [1, 2, 3].

Ежегодно в нашей стране оперируются более 50 тыс. больных с острым аппендицитом [4], при этом значительное количество больных приходится на работоспособный возраст, что имеет немалое социальное значение.

Летальность при остром аппендиците составляет 0,2% до 0,5% [5,6]. Однако в абсолютных цифрах по данным ВОЗ ежегодно в мире от острого аппендицита умирает свыше 40 тысяч человек, поэтому вопросы его диагностики и лечения продолжают постоянно привлекать внимание широкого круга хирургов.

Главными причинами летальности являются поздняя обращаемость больных за медицинской помощью, диагностические ошибки, допускаемые врачами на догоспитальном этапе, тактические и технические ошибки хирургов, тяжелые сопутствующие заболевания, особенно у лиц пожилого и старческого возрастов [7].

В 5,4-7,5% случаев причиной летальности является перитонит, развившийся в результате несостоятельности культи червеобразного отростка [8,9,10].

Частота раневых гнойно-воспалительных осложнений после аппендэктомии составляет от 2% до 16%, что, по всей видимости, обусловлено патогенной флорой, попавшей в рану контактным путем, из экссудата брюшной полости [11, 12,13].

Учитывая показатели летальности, послеоперационных осложнений при этом заболевании, можно заключить, что проблема лечения больных с острым аппендицитом является одной из актуальных задач абдоминальной хирургии.

Цель исследования

Улучшение результатов лечения больных с острым аппендицитом.

МАТЕРИАЛЫ И МЕТОДЫ

Работа носит клинико-экспериментальный характер и включает 2 части: экспериментальную и клиническую.

Экспериментальная часть работы выполнена на 10 трупах и 44 крысах.

Опыты на трупах выполнены в условиях патологоанатомического бюро города Семипалатинска. В опытах на трупах произведена аппендэктомия кистетно-ампутационно-погружным (5) и разработанный нами (5) способами с последующей пневмопрессией для определения физической герметичности культи червеобразного отростка.

В эксперименте 12 крысам опытной и 12 крысам контрольной групп непосредственно после аппендэктомии

кисетно-ампутационно-погружным и предложенным способами (2/2), через 12 часов (2/2), 1 (2/2), 3 (2/2), 5 (2/2), 7 суток (2/2) была произведена пневмопрессия для определения физической герметичности культи червеобразного отростка.

После аппендэктомии классическим и предложенным нами способами у 10 крыс контрольной и у 10 крыс опытной групп в сроки через 1 (2/2), 5 (2/2), 10 (2/2), 20 (2/2) и 30 суток (2/2) были произведены гистологические исследования культи червеобразного отростка с окраской препаратов гематоксилин-эозином.

В группе сравнения (200) аппендэктомия произведена кистетно-ампутационно-погружным способом, т.е. с погружением перевязанной культи в стенку слепой кишки кистетным швом.

В исследуемой группе (200 больных) аппендэктомия была произведена по разработанному нами способу (*А. с. РК №11152).

Удаление червеобразного отростка осуществляли последовательно в три этапа. Этап наложения кистетного шва представлен на рисунке 1.

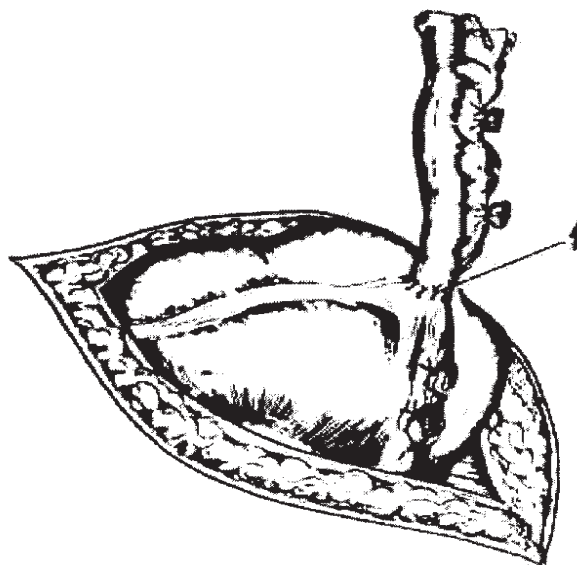


Рисунок 1 - Наложение кистетного шва на основание червеобразного отростка

Первый этап – наложение кистетного шва на основание червеобразного отростка. Круглой изогнутой иглой накладывали кистетный шов по всему периметру основания червеобразного отростка, беря в шов серозный и мышечный слои и производя выкол и вкол в одной точке. Тем самым серозно-мышечные слои культи, находящиеся между местами вколов иглы и вне проведенной нити, не сдавливаются кистетным швом после его завязывания, что обеспечивает жизнеспособность тканей культи и уменьшает травматичность. Сдавление швом слизисто-подслизистых слоев оказывается достаточным для обеспечения герметичности, поскольку подслизистый слой кишечной стенки является наиболее прочным.

Второй этап – отсечение червеобразного отростка (рисунок 2).

- 1 – кисетный шов
- 2 – лигатура с легкораспускающимся узлом
- 3 – серозно-мышечная манжетка
- 4 – слизисто-подслизистый слой

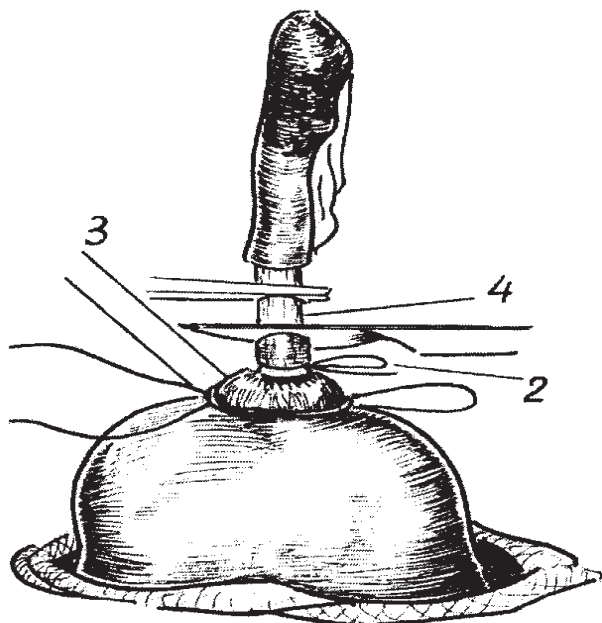


Рисунок 2 - Отсечение червеобразного отростка

На расстоянии 3 мм дистальнее шва рассекали циркулярно червеобразный отросток на глубину до подслизистого слоя и отслаивали серозно-мышечный слой в виде «манжеты» в направлении кисетного шва. Слегка потянув за отросток, на слизисто-подслизистый слой его на уровне кисетного шва накладывали временную лигатуру с легко распускающимся узлом, отросток отсекали электроножом с целью гемостаза.

Опыт показал, что при измененном основании червеобразного отростка частичное циркулярное рассечение его на этом уровне, отслаивание и заворачивание серозно-мышечного слоя в виде «манжеты» технически более легко осуществимы, чем в тех случаях, в которых основание отростка не изменено, хотя и в такой ситуации этот этап операции не вызывал особых затруднений.

Третий этап – погружение культи червеобразного отростка в кисетный шов (рисунок 3).

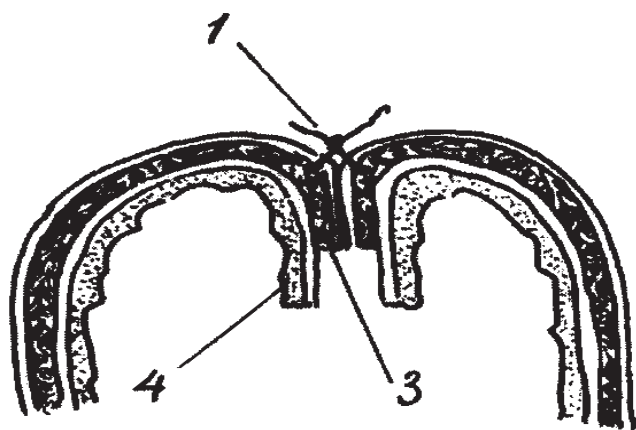


Рисунок 3 - Погружение культи червеобразного отростка в кисетный шов (купол слепой кишки на срезе)

- 1 – кисетный шов
- 2 – слизисто-подслизистый слой
- 3 – серозно-мышечная манжетка

Культю отростка обрабатывали раствором антисептика и инвагинировали ее в просвет слепой кишки пинцетом с затягиванием кисетного шва после предварительного удаления временной лигатуры.

Преимущества предлагаемого способа аппендэктомии:

1) предупреждение некроза культи червеобразного отростка, поскольку она не лигируется, а на основании накладывают новый вид кисетного шва, который сдавливает преимущественно серозно-мышечные слои и почти не сдавливает слизистый и подслизистый слои, тем самым в меньшей степени нарушаются кровоснабжение и иннервация тканей культи, т.е. повышается степень их жизнеспособности;

2) отсутствие «слепого» мешка в стенке слепой кишки;

3) отсутствие деформации купола слепой кишки и баугиниевой заслонки из-за инвагинации неполнослойной культи отростка в полость слепой кишки;

4) предупреждение возникновения «воспалительных опухолей» в стенке слепой кишки.

Одним из достоинств способа является также возможность его успешного применения при вовлечении в воспалительный процесс купола слепой кишки, т.е. при явлениях тифлита и перитифлита.

Для извлечения и фиксации купола слепой кишки при аппендэктомии предложен пинцет (**А.с. РК №10733), конструкция которого обеспечивает одновременный захват двух участков биологической ткани, что упрощает технику хирургических манипуляций. На рисунке 4 приведен пинцет (общий вид).

1,2 – бранши, 3 – рабочая часть, 4 – двурогие вилы.

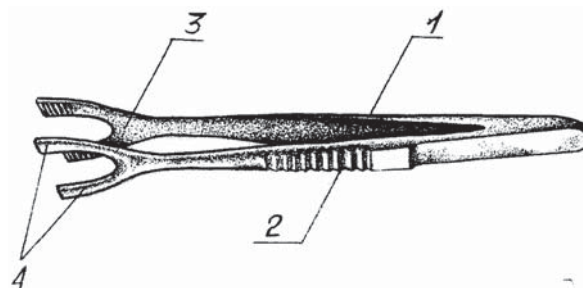


Рисунок 4 - Пинцет – общий вид

Пинцет содержит 2 бранши (1,2), нерабочие части которых жестко соединены, а рабочие части (3) выполнены в виде тупоконечных двурогих вил (4), что обеспечивает одновременный захват двух участков биологической ткани. Предложенный пинцет является новым и в сравнении с анатомическим пинцетом обладает существенными преимуществами, а именно:

а) обеспечивает одновременный изолированный захват двух участков биологической ткани;

б) обеспечивает более безопасное рассечение париетальной брюшины в силу формирования между захваченными участками тканей складки брюшины, в которую не «выпадают» прилежащие органы брюшной полости (петли кишок, сальник);

в) позволяет одновременно коагуляцию тканей в двух разных участках, что может упростить технику остановки кровотечения;

г) позволяет фиксировать плотные конкременты в полых трубчатых органах;

д) позволяет пережечь одновременно в двух разных

участках просвет полого трубчатого органа, например, червеобразного отростка, и тем самым препятствовать истечению содержимого в свободную брюшную полость при наличии перфорации в их стенке.

После удаления червеобразного отростка, туалета брюшной полости париетальную брюшину ушивали обвивным кетгутовым швом. На поверхность ушитой брюшины укладывали при помощи пинцета препарат коллагена - сангвикол, полностью прикрывающую обнаженный участок брюшины. Сангвиколовая пленка оказывала антимикробное действие, что предупредило развитие раневых осложнений. Поверх сангвиколовой пленки ткани брюшной стенки ушивали послойно с применением известных методик, а на кожу накладывали непрерывный съемный интрадермальный шов с фиксацией его концов на коже. Мы применили сангвиколовую пленку у всех пациентов в группе исследования при ушивании раневой апертуры наглухо. На поверхность ушитой раны при помощи пипетки наносили тонкий слой клея БФ-6. Повязки не накладывали.

Все микропрепараты культуры червеобразного отростка были подвергнуты гистологическому исследованию с окраской срезов гематоксилином и эозином.

Результаты и обсуждение

Изучение физической герметичности слепой кишки и культуры червеобразного отростка в опытах на свежих нефиксированных трупах людей методом пневмопрессии с использованием классической аппендэктомии т.е. кистетно-ампутационно-погружного (5) и разработанного (5) способов выявило следующее.

После выполнения аппендэктомии кистетно-ампутационно-погружным способом слепая кишка выдерживала давление в среднем $118 \pm 3,7$ мм рт.ст.

После выполнения аппендэктомии разработанным способом слепая кишка выдерживала давление в среднем $131 \pm 2,4$ мм рт. ст. ($p < 0,05$), т.е., несколько больше, чем после классической аппендэктомии, что объясняется наложением нового вида кистетного шва непосредственно на основания червеобразного отростка и в связи с этим меньшим «сбариванием» тканей в этой области.

При этом выявлено, что в обеих группах опытов на трупах местом разгерметизации слепой кишки после аппендэктомии явился кистетный шов.

Изучение результатов пневмопрессии у крыс показало, что в целом герметичность слепой кишки в обеих группах опытов была идентичной $99,42 \pm 1,49$ мм рт. ст. и $99,56 \pm 1,39$ мм рт. ст. ($P > 0,5$), что, вероятно, объясняется анатомическими особенностями илеоцекального угла у крыс, а именно, одинаковыми диаметрами червеобразного отростка и слепой кишки.

Изучение гистологических срезов в обеих группах опытов выявило местную реакцию тканей стенки слепой кишки и основания червеобразного отростка на операционную травму в виде кровоизлияний, небольших скоплений грануляционной ткани и незначительно выраженной сосудистой реакции. Постоянной гистологической «находкой» была деформация тканевых структур и развитие волокнистой ткани в месте наложения того и другого вида кистетных швов, однако они были менее выраженными при применении предложенного способа, при этом в двух группах опытов не выявлено каких-либо других существенных различий в характере и сроках развития восстановительных процессов после аппендэктомии. Это можно объяснить, прежде всего, особенностями анатомического строения слепой кишки. В условиях выполнения операции на близких по диаметру слепой кишки и червеобразном отростке результат различных по характеру оперативных приемов оказался близким.

Клиническая часть работы представлена 400 больными, оперированными по поводу острого аппендицита. Мужчин было 172 (89 в группе исследования, 83 – в группе сравнения), женщин – 228 (111 и 117 соответственно). Чаще болели острым аппендицитом женщины и мужчины в возрасте от 15 до 35 лет (73,0%), на втором месте по частоте были мужчины и женщины в возрасте от 36 до 55 лет (19,8%), реже – в возрасте старше 56 лет (7,2%).

Катаральный аппендицит диагностирован у 52 больных (15 – в группе исследования и 37 – в группе сравнения), флегмонозный – у 267 (127 и 140 соответственно), гангренозный – у 91 (36 и 55).

Результаты хирургического лечения больных с острым аппендицитом находились в прямой зависимости от сроков госпитализации больных в хирургический стационар. Поздняя госпитализация больных влекла за собой возрастание числа послеоперационных осложнений, увеличение летальности и длительности пребывания больных в стационаре.

В изучаемой группе из общего количества больных 27 (13,5%) госпитализированы в стационар до 6 часов, 68 (34%) до 12 часов, 48 (24%) до 24 часов от начала заболевания. Остальные 57 (28,5%) пациентов госпитализированы в стационар позднее 24 часов.

Больные с острым аппендицитом были оперированы в экстренном порядке, в первые 1-2 часа по установлению диагноза в стационаре. С точки зрения сроков установления диагноза и времени выполнения экстренного оперативного вмешательства в целом у больных этой группы, оперированных по поводу острого аппендицита, диагноз был поставлен тотчас при поступлении 153 (76,5%), 12 (6%) – в первые 2 часа, 8 (4%) – через 6 часов, 27 (13,5%) пациентам диагноз установлен через 12-24 часа в связи с отсутствием четкой клинической картины заболевания и медленным его прогрессированием.

Одним из незыблемых правил хирургии острого аппендицита является экстренное оперативное вмешательство при установлении диагноза «острый аппендицит» независимо от формы воспаления, возраста больного и времени прошедшего от начала заболевания. С каждым последующим часом заметно увеличивается количество больных с деструктивными и прободными формами аппендицита, что следует иметь в виду при решении вопроса о сроках оперативного вмешательства.

Анализ послеоперационных осложнений в двух группах больных показал значительное (7%) их уменьшение во второй группе в сравнении с классическим способом операции (17%). Преимущественно это касалось уменьшения числа нагноений и инфильтратов ран (при классическом способе аппендэктомии их было 34, при предложенном – 14).

Снижение числа осложнений со стороны брюшной стенки оказалось возможным благодаря применению разработанной методики герметизации раны с использованием коллагена, интрадермального шва и клеевой композиции.

Коллагеновая пленка, в состав которой входили антибактериальные препараты, при помещении ее на ушитую париетальную брюшину способствует уменьшению раневых гнойно-воспалительных осложнений.

Изучение непосредственных результатов хирургического лечения больных с острым аппендицитом показало, что заживление ран при различных формах заболевания в группе пациентов с классическим способом было хуже, чем у таковых с предложенным способом аппендэктомии, при этом в первой группе заживление ран первичным натяжением отмечено у 90,5%, а во второй группе – у 96% больных.

При изучении отдаленных результатов в двух группах больных выяснено, что хорошие результаты достигнуты в

группе исследования у 175 из 190 осмотренных пациентов, что составляет $(92,1 \pm 2,5)\%$ ($P > 0,05$). В группе сравнения хорошие результаты отмечены у $(86,3 \pm 2,8)\%$ больных (из 183 осмотренных). Удовлетворительные результаты в обеих группах были соответственно $(5,8 \pm 1,3)\%$ ($P > 0,5$) и $(9,8 \pm 2,2)\%$, неудовлетворительные $(2,1 \pm 0,9)\%$ и $(3,9 \pm 1,0)\%$ ($P > 0,5$).

Таким образом, результаты проведенных экспериментальных и клинических исследований подтвердили преимущества предложенных методических приемов аппендэктомии перед известными.

Нам представляется, что предложенный способ аппендэктомии можно производить при всех формах воспаления червеобразного отростка, за исключением тех случаев, когда имеется перфорация у основания отростка, что бывает крайне редко. Способ имеет преимущество при явлениях тифлита перед укрытием культи червеобразного отростка полоской париетальной брюшины, цекостомией, резекцией или экстрAPERитонизацией купола слепой кишки.

В совокупности все новые технические приемы выполнения аппендэктомии нами названы прецизионной, поскольку способ обеспечивает на всех этапах проведения операции максимальное снижение травматичности с достижением лучшего анатомо-функционального результата.

Выводы

1. Результаты пневмопрессии в опытах на свежих нефиксированных трупах людей свидетельствуют о более высокой герметичности культи червеобразного отростка при применении разработанного способа аппендэктомии по сравнению с классическим. Результаты пневмопрессии и морфологического исследования у экспериментальных животных после аппендэктомии классическим и предложенным способом не выявили существенных различий в характере и срока восстановительных процессов, что объясняется одинаковым диаметром слепой кишки и червеобразного отростка.
2. Разработанная методика прецизионной аппендэктомии включающая удаление червеобразного отростка, способа герметизации раны, применение нового инструмента, обес-

печивает снижение числа послеоперационных осложнений в 2,4 раза, в том числе в 3,8 раза - нагноений послеоперационных ран.

3. Хорошие отдаленные результаты при применении разработанного способа аппендэктомии достигнуты у 92,1% больных, в группе сравнения – у 86,3% больных.

Литература

1. Гринберг А.А., Махайлулов С.В., Тронин Р.Ю., Дроздов Г.Э. *Диагностика трудных случаев острого аппендицита*, Москва, 1998, 128 с.
2. Седов В.М. *Аппендицит*, Санкт-Петербург, 2002, 228 с.
3. Прудков М.И., Пискунов С.В., Никифоров А.И. *Острый аппендицит. Клиника, Диагностика. Традиционное и минимально инвазивное хирургическое лечение*, Екатеринбург, 2001, 44 с.
4. Бараев Т.М. По поводу статьи Я.П. Кулика и С.Н. Поколюхина «Время делать выбор: профилактическая или лечебная аппендэктомия» // *Хирургия*, № 9, 2000, С. 62-63.
5. Салимов Ш.Т., Абдрахманов А.А., Чорраев М.П., Ким В.Л. *Лапароскопия в диагностике и лечении острых заболеваний органов брюшной полости у детей* // *Хирургия* 2000, № 2, С. 27-29.
6. Кригер А.Г., Шуркалин Б.К., Шогенов А.А., Ржебаев К.Э. *Лапароскопия в диагностике острого аппендицита* // *Хирургия*, 2000, № 8, С. 14-19.
7. Комаров Н.В., Сиднев Г.В. *Актуальные вопросы лечения острого аппендицита* // *Клиническая хирургия*, 1993, № 2, С. 56-60.
8. Гуца А.А., Никоненко А.С. *Причины летальности при остром аппендиците* // *Хирургия*, 1984, № 2, С. 34-37.
9. Девятов В.А., Петров В.С. *Причины гнойных осложнений после аппендэктомии* // *Хирургия*, 1991, № 3, С. 103-106.
10. Dahmani L., Hameury F., Valioulis I., Levard G. *Laparoscopy-assisted appendectomy in children. The two-trocar technique* // *Eur. J. Pediat. Surg.* 2001, № 6, С. 391-394.
11. Савельев В.С., Гельфанд Б.Р. *Инфекция в абдоминальной хирургии: настоящее и будущее проблемы* // *Вестник хирургии*, 1996, № 6, С. 3-7.
12. Таршис В.Е., Мясникова Н.А. *Лечение аппендикулярного перитонита* // *Хирургия*, 1996, № 2, С. 64-66.
13. Kingler A., Henle K.P., Beller S., *Laparoscopic appendectomy does not change the incidence of postoperative infection complications* // *Am. J. Surg.*, 1998, Vol 175. P. 232-235.

Антибактериальная терапия при лечении инфицированного панкреонекроза

Байтилеуов Т.А., Якупбаева К.Х., Садыков Н.К.
 Национальный научный центр хирургии им. А.Н. Сызганова
 Московская медицинская академия им. И.М. Сеченова

Антибактериальная терапия при лечении инфицированного панкреонекроза

Байтилеуов Т.А., Якупбаева К.Х., Садыков Н.К.
 Национальный научный центр хирургии им. А.Н. Сызганова

Московская медицинская академия им. И.М. Сеченова
 В работе представлен анализ результатов хирургического лечения 164 пациентов оперированных по поводу инфицированного панкреонекроза. Основная группа составила 54 пациента, у которых в послеоперационном периоде осуществлялись эндоскопические санации с использованием комплексного жидкого бактериофага. Ретроспективное исследование включало анализ 110 историй болезни пациентов, у которых произведены вмешательства на поджелудочной железе с последующими санациями, с использованием традиционных антисептических растворов. Стартовая антибактериальная терапия проводилась с момента поступления в стационар. Несмотря на проводимую антибактериальную терапию, происходит присоединение внутрибольничной флоры, которая отличается высокой антибактериальной устойчивостью. Микробиологический посев, взятый при первой санации, показал 100% инфицирование некроза поджелудочной железы. К 5-й санации в основной группе отмечалось 25,9% инфицированных, в ретроспективной – 40%. Применение комплексного жидкого бактериофага приводит к повышению эффективности этапных программированных санаций.

Вопрос о рациональном применении антибиотиков в последние годы приобретает все большую значимость в связи с увеличением деструктивных форм острого панкреатита. Недостаточная разработка антибактериальной терапии с учетом структуры микрофлоры и ее антибиотикорезистентности является одной из причин неудовлетворительных результатов лечения больных инфицированными формами панкреонекроза. [2]

Известны сложности преодоления антибиотикорезистентности бактериальной флоры при инфицированном панкреонекрозе и связанная с этим необходимость смены курсов антибактериальной терапии [3]. Широкая циркуляция внутрибольничных полирезистентных штаммов, проведение антибактериальной терапии без учета структуры и чувствительности микрофлоры к антибиотикам способствуют прогрессированию воспалительного процесса в поджелудочной железе, окружающих тканях и развитию панкреатогенного сепсиса. [8]

Поиски антисептических средств, безвредных для тканей организма и надежно уничтожающие патогенные микроорганизмы в ране, ведутся уже давно, и продолжают до сих пор. В последнее время вновь возродился интерес к бактериофагам, как антибактериальным лечебным агентам. В отличие от антибиотиков, чувствительность клинических штаммов микроорганизмов к бактериофагам стабильна и имеет тенденцию к росту, что можно объяснить обогащением лечебных препаратов новыми расами

Antibacterial therapy at treatment of the infected pancreatonecrosis

Baitileuov T.A., Jakupbaeva K.H., Sadykov N.K.
 The Moscow medical academy it I.M. Setchenov
 Faculty of the general surgery

In work the analysis of results of surgical treatment of 164 patients operated in occasion of the infected pancreatonecrosis is presented. The basic group has made 54 patients at whom in the postoperative period endoscopic sanations with use of a complex liquid bacteriophage were carried out. Retrospective research included the analysis of 110 case histories of patients at which interventions on a pancreas with the subsequent sanations are made, with use of traditional antiseptic solutions. Starting antibacterial therapy was spent from the moment of entering to a hospital. Despite of spent antibacterial therapy there is a connection of intrahospital flora which differs high antibacterial fastness. The microbiological crop taken at the first sanation, has shown 100 % a becoming infected of a necrosis of a pancreas. To 5-th sanation in the basic group 25,9 % infected, in retrospective - 40 % were marked. Application of a complex liquid bacteriophage leads to rising of efficiency of the programmed sanations.

фагов. [5,7]

Антибиотико-устойчивые штаммы микробов высокочувствительны к воздействию бактериофагов; это позволяет использовать их как для лечения и профилактики, так и для санации бактерионосителей, поскольку бактериофаги высокоспецифичны и безвредны [6].

Препараты бактериофагов обладают широким спектром антибактериальной активности в отношении клинических штаммов бактерий и составляют 72-98%. Препараты фагов назначают внутрь, а также используют для орошения ран, вводят через дренаж в брюшную, плевральную полости, полости абсцессов, а также используют в виде аэрозолей. [12, 13, 14, 15].

Использование соответствующих бактериофагов является оправданным при нозокомиальных инфекциях, когда больные отделений реанимации, интенсивной терапии и отделений гнойной хирургии инфицируются одними и теми же штаммами антибиотикорезистентных бактерий [1, 11].

На сегодняшний день актуальным остается поиск средств, обладающих широким спектром бактерицидного действия на все виды гноеродной микробной флоры независимо от ее видового состава. В последнее время достижения медицинской науки и техники позволяют разрабатывать принципы комплексного лечения больных с острой гнойной хирургической инфекцией, причем хирургическое лечение и медикаментозная терапия рассматриваются как

дополняющие друг друга компоненты комплексной терапии данной категории больных.

Материал и методы исследования

В основу работы положен анализ результатов хирургического лечения 164 пациентов, оперированных по поводу инфицированного панкреонекроза. Для сравнительной оценки лечения больные разделены на 2 группы. Основная (проспективная) группа, включала 54 пациента, у которых оперативное вмешательство проводилось традиционным способом и заключалось в лапаротомии с наложением оментобурсостомы, и по показаниям дренированием забрюшинного пространства. В послеоперационном периоде осуществлялись этапные эндоскопические санации с использованием комплексного жидкого бактериофага. У второй группы (контрольной) проведено ретроспективное исследование включающее анализ 110 историй болезни пациентов с деструктивными формами острого панкреатита, у которых произведены вмешательства на поджелудочной железе с последующими этапными санациями, с использованием традиционных антисептических растворов без применения бактериофагов. Средний возраст пациентов в проспективной группе составил $48,8 \pm 8,7$ лет, в ретроспективной группе $49,3 \pm 15,1$ лет. В основной группе было 14 женщин (25,9%) и 40 (74,1%) мужчин, в контрольной группе соответственно 32 (29%) и 78 (70,9%).

Степень тяжести APACHE III при поступлении в ретроспективной группе соответствовала $81 \pm 10,4$ баллов, проспективной группе - $83 \pm 8,7$ баллов.

Результаты исследования и их обсуждение

Оперативное вмешательство в обеих группах носило дифференцированный характер. В ретроспективной группе в 54 (49,1%) случаях операция включала лапаротомию, ревизию сальниковой сумки и забрюшинного пространства и заканчивалась наложением оментобурсостомы с последующими программируемыми санациями, в 2 (1,8% при распространенном перитоните) наложена лапаростома. У 54 больных (49,1%) оперативное вмешательство заключалось в ревизии сальниковой сумки, удаление гноя и свободно лежащих секвестров с последующим дренированием ее с помощью марлевых тампонов и дренажей. В проспективной группе оперативное вмешательство всегда заканчивалось наложением оментобурсостомы с люботомией, в 7 (14,8%) случаях наложена лапаростома в связи с развитием разлитого перитонита, обусловленного разгерметизацией сальниковой сумки, в результате разрушения mesocolon.

Стартовая антибактериальная терапия проводилась с момента поступления в стационар в связи с высоким риском инфицирования зон деструкции поджелудочной железы и развитием гнойно-воспалительных осложнений и включала в себя препараты широкого спектра действия (цефалоспорины III поколения или фторхинолоны + метронидазол). В последующем антибактериальная терапия проводилась с учетом микробиологических исследований.

В послеоперационном периоде проводились многократные этапные эндоскопические санации сальниковой сумки с обязательным бактериологическим исследованием на каждой санации. Так как не всем больным было выполнено одинаковое число санаций, для объективной оценки мы специально отобрали тех пациентов, которым в динамике проводилось не менее 5 динамических санаций. В исследование не вошли пациенты с «закрытым» методом лечения инфицированного панкреонекроза.

Микробиологический посев, взятый при первой санации показал 100% инфицированность некроза поджелудочной

железы, к 5-й же санации в проспективной группе отмечалось 13 (25,9%) инфицированных, в ретроспективной – 45 (40,0%). Различия между группами достигли статистически значимого уровня ($p < 0,05$).

В обеих группах у больных инфицированным панкреонекрозом микрофлора была представлена *Acinetobacter* spp., *E. Coli*, *Klebsiella* spp., *P. aeruginosa*, *Staphylococcus* spp. и *Enterococcus* spp. При этом в ретроспективной группе преобладали *Acinetobacter* spp, *Klebsiella* spp., *u* *Enterococcus* spp; в проспективной же - *E. Coli*, *Klebsiella* spp., *u* *Enterococcus* spp.

В проспективной группе у 28 (50,9%) выявлены микробные ассоциации, в том числе двухкомпонентные у 22 (40,7%), трехкомпонентные - у 4 (7,4%). Основные ассоцианты *Acinetobacter* spp с *Enterococcus* spp. В ретроспективной группе при первой санации ассоциации зафиксированы у 18 (16,4%) из двух 14,5% и трех 1,8% видов. Основными ассоциантами явились: *E. Coli* *Klebsiella* spp., *Enterococcus* spp. В проспективной группе отмечалось устойчивое снижение ассоциаций от первой к пятой санации с 28 (50,9%) до 8 (14,8%), тогда как ретроспективной группе число ассоциаций высеваемых микроорганизмов не менялось на первой и пятой санациях.

Для обеих групп было характерно, что уже с первой санации присоединились нозокомиальные штаммы бактерий.

К пятой санации степень обсемененности каждого высеваемого микроорганизма в проспективной группе снижалась более выражено по сравнению с ретроспективной. Табл 1 иллюстрирует динамику микробной флоры у больных, оперированных по поводу инфицированного панкреонекроза при этапных программированных санациях у больных про- и ретроспективной групп.

Динамика микробной флоры у больных, оперированных по поводу инфицированного панкреонекроза за время 5 этапных санаций, n (%)

Микрофлора, высеваемая при первой программированной санации у больных, характеризовалась крайне высокой антибиотикоустойчивостью. Часто чувствительность была сохранена только к двум, и даже к одному антибиотику из группы карбопенемов и/или цефалоспоринов III - IV поколения. При повторных исследованиях отмечалась тенденция снижения чувствительности микроорганизмов ко всем антибиотикам.

В программе комплексного лечения больных панкреонекрозом антибактериальная профилактика и терапия занимает ведущее место, целесообразность и необходимость которой у больных панкреонекрозом не вызывает сомнений. И все же, до последнего времени, предметом обсуждений остается выбор адекватного антибактериального режима и сроков, проводимой антибактериальной терапии. Целенаправленной антимикробная терапия становится только лишь при идентификации возбудителя и определении его чувствительности. Антибиотики выбора для эффективного применения у больных панкреонекрозом должны удовлетворять двум основным требованиям: по спектру антимикробного действия охватывать максимум возможных возбудителей инфекционных осложнений и обладать хорошей проникающей способностью в ткань поджелудочной железы, некротические очаги забрюшинной клетчатки.

Эмпирическая антибактериальная терапия инфицированного панкреонекроза изначально должно проводиться препаратами последнего поколения, которые отвечают вышеизложенным требованиям (монотерапия карбопенемами или цефалоспоринами IV поколения с метронидазолом).

По нашим наблюдениям независимо от проводимой

Санации	группы	1-я		3-я		5-я	
		n (%)	p 1-я	p с 1-й по 3-ю	N (%)	p с 3-й по 5-ю	n (%)
Acinetobacter spp.	1-я	23 (40,7%)	<0,05*	>0,05	18 (33,3%)	>0,05	10 (18,5%)
	2-я	20 (18,2%)			14 (12,7%)		10 (9,1%)
E. coli	1-я	12 (22,2%)	>0,05	<0,05#	2 (3,7%)	>0,05	0 (0,0%)
	2-я	24 (21,8%)			20 (18,2%)		12 (10,9%)
Klebsiella spp	1-я	19 (33,3%)	>0,05	>0,05	12 (22,2%)	>0,05	2 (3,7%)
	2-я	32 (29,1%)			25 (21,8%)		12 (10,9%)
P. aeruginosa	1-я	6 (11,1%)	>0,05	>0,05	4 (7,4%)	>0,05	2 (3,7%)
	2-я	6 (5,5%)			10 (9,1%)		6 (5,5%)
Staphylococcus spp	1-я	8 (14,8%)	>0,05	>0,05	4 (7,4%)	>0,05	2 (3,7%)
	2-я	14 (12,7%)			8 (7,3%)		6 (5,4%)
Enterococcus spp.	1-я	18 (33,3%)	>0,05	<0,05#	8 (14,8%)	>0,05	6 (11,1%)
	2-я	14 (12,7%)			12 (10,9%)		12 (10,9%)

* статистически достоверны различия между группами

статистически достоверны различия в динамике за период между санациями

антибактериальной терапии, в том числе и карбопенемами, происходит присоединение внутрибольничной флоры. Целесообразность применения комбинированного препарата пиобактериофага можно аргументировать тем, что фаги обеспечивают профилактическую защиту реинфицирования брюшной полости нозокомиальными штаммами. Также надо отметить, что корреляции между антибиотикоустойчивостью и фагоустойчивостью не существует, так как эти признаки имеют разные генетические структуры и механизмы фенотипической экспрессии. [9]

Летальность в проспективной группе составила 14,8% (8 человек), в ретроспективной группе – 20% (22 человека). Основными причинами летального исхода во 2-й группе были гнойно-септические осложнения: сепсис, перитонит; в 1-й группе – полиорганная недостаточность, аррозивные кровотечения.

При анализе срока госпитализации выживших больных обнаружилась статистическая тенденция к меньшей длительности лечения у больных проспективной группы (34,8±9,8) по сравнению с ретроспективной группой (40,9±13,1).

Больные проспективной группы нуждались также в меньшем числе этапных программированных санаций (5,9±0,8 в про- и 7,3±1,2 в ретроспективной группе). Различия достигли статистически достоверного уровня (p<0,02). Число этапных программированных санаций сальниковой сумки в послеоперационном периоде определяется, главным образом, интенсивностью купирования инфекции в брюшной полости.

Заключение

Присоединение нозокомиальных штаммов бактерий у больных инфицированным панкреонекрозом наблюдается в раннем послеоперационном периоде.

Микрофлора, ответственная за развитие инфицированного панкреонекроза, отличается высокой антибио-

тикоустойчивостью.

Лечение инфицированного панкреонекроза изначально должно проводиться антибиотиками последней генерации (монотерапия карбопенемами или цефалоспоридами IV поколения с метронидазолом).

Применение комплексного жидкого пиобактериофага приводит к повышению эффективности этапных программированных санаций, по сравнению с использованием традиционных антисептических растворов.

Список литературы

- Асланов Б.И. Пути использования синегнойных бактериофагов в лечебной и противозидемической практике /Б.И. Асланов, З.Х. Яфаев, Л.П. Зуева// ЖМЭИ.-2003.-№ 5.- С. 72-76.
- Винник Ю.С. Сочетанное применение озонированного раствора и антибиотиков в лечении и профилактике гнойных осложнений острого панкреатита /Ю.С. Винник, М.И. Гульман, СВ. Якимов.- Красноярск: ГУП «Сибирь», 2000. - 148 с.
- Гельфанд Б.Р. Антибиотикопрофилактика и терапия при панкреонекрозе /Б.Р. Гельфанд, С.З. Бурневич, Е.Ц. Цыденжапов, А.Н. Брюхов// Антибиот. и антимикроб. терапия.-1999.-№2. - С. 36-39.
- Гостищев В.К., Федоровский Н.М., Глушко В.А. Деструктивный панкреатит: основные принципы комплексной терапии // Матер, шестой (LXIX) сессии общего собрания Российской Академии мед. наук. - М., 11-14 февраля 1997г.
- Гостищев В.К., Хрупкин В.И., Афанасьев А.Н., Станоевич У.С., Афанасьев С.С., Воропаева Е.А.

Новые возможности в лечении и профилактике развития нозокомиальной инфекции у хирургических больных. // Материалы третьего международного хирургического конгресса «Научные исследования в реализации программы «Здоровье населения России» - М., 21-24 февраля 2008 г. – С.353

Курбангалеев С.М. – Гнойная инфекция в хирургии – Библиотека практического врача. – М. «Медицина», 1985 г.

Попов Д.В. Совершенствование методов конструирования фагового препарата для лечения гнойно-воспалительной ЛОР-патологии // Дисс. канд. мед. наук. – Оболенск. – 2003 г. – с. 130.

Рыбаков Г.С. Панкреатогенный сепсис /Г.С. Рыбаков, М.Д. Дибиров, Б.С. Брискин, О.Х. Халидов// Материалы Международного Хирургического конгресса «Новые технологии в хирургии». – Ростов н/Д. - 2005. – С. 90.

Савельев В.С., Гельфанд Б.Р. Абдоминальная хирургическая инфекция: клиника, диагностика, антимикробная терапия: Практическое руководство – М.: Литера, 2006 г. – 126 с.

Тимирбулатов В.М., Васильев А.Н., Гарипов Р.М., Галимов О.В. Использование бактериальных фагов в лечении распространенных форм перитонита //Диагностика, профилактика и лечение гнойно-септических заболеваний лекарственными средствами, выпускаемыми НПО «Иммунопрепарат». Материалы научно-практической конференции НПО «Иммунопрепарат». – Уфа, 1993. – С.25-26

Хайруллин И.Н. Эффективность применения специфических бактериофагов в лечении и профилактике хирургических послеоперационных инфекций /И.Н. Хайруллин, О.К. Поздеев, Р.Ш. Шаймарданов// Казанский медицинский журнал. - 2002. - Т.83. - №4.-С. 258-261.

Cislo M., Dyabrowski M., Weber-Dyabrowska B., Woyton A. Bacteriophage treatment of suppurative skin infections // Arch Immunol Ther Exp (warsz). – 1987. – Vol 35. – Issue 2. – p. 175-83

Shera G. Phage treatment of severe burns // Br. Meds. – 1970. – Vol. 1 (695) – p. 568-569.

Slopck S. Weber- Pyabrowska B, Pyabrowski M, Kucharewicz-Krukowska A. Results of bacteriophage treatment of suppurative bacterial infections in the years 1981-1986 // Arch Immunol Ther Exp (warsz) – 1987. – Vol.35/ - Issue 5. – p. 569-583.

Soothill J.S. Treatment of experimental infections of mice with bacteriophages // Med. Mich. – 1992. – Vol. 37. – p. 258-261.

Эффективность хирургического лечения эхинококкоза печени, осложненного нагноением

Акешов А.Ж.

Кыргызская государственная медицинская академия им. И.К.Ахунбаева

Городская клиническая больница №1Ю г. Бишкек, Кыргызская Республика

В статье даны результаты лечения 92 больных эхинококкозом печени, осложненным нагноением. Все больные оперированы. Обеззараживание содержимого кист и полости фиброзной капсулы осуществляли озонкислородной смесью, озонированным раствором с концентрацией озона 8-10мкг/мл и бетацином. У 70 применены полужакрытый метод эхинококкозэктомии, у 14 – открытый и лишь у 3 – закрытый. Осложнения в ближайшем послеоперационном периоде возникли у 8 (8,7%), летальных исходов не было.

Ключевые слова: печень, эхинококкоз, осложнение нагноением, оперативное лечение.

Введение

Эхинококкоз печени относится к числу тяжелых паразитарных заболеваний, которое и в настоящее время остается одной из серьезных медицинской и социальной проблем во многих странах мира, включая и Кыргызскую Республику. В последние годы все исследователи отмечают значительный рост заболеваемости не только в сельской местности, но и среди городского населения, при чем все чаще начали встречаться осложненные, распространенные и рецидивные формы эхинококкоза [2,3,8,9].

Несмотря на значительные достижения в диагностике и хирургии эхинококкоза печени, внедрение многих новых технологий при выполнении операций, все же в ближайшие сроки после операций нередко (18-32%) возникают осложнения, особенно при лечении нагноившихся кист эхинококкоза [1,4,5,6], поэтому поиск, разработка и внедрение методов, которые бы позволили снизить частоту осложнений продолжается и не теряет своей актуальности.

Цель исследования

- повысить эффективность оперативного лечения у больных эхинококкозом печени, осложненного нагноением.

Материал и методы исследования

Под наблюдением находилось 92 больных с эхинококкозом печени, осложненным нагноением. В диагностике использовали УЗИ до и после операции и лишь у единичных больных, при неясности диагноза применяли компьютерную томографию (3 чел). Ставили реакцию Казони, определяли функциональное состояние печени и почек.

Из 92 больных женщин было 56, мужчин 36, возраст их колебался от 18 до 72 лет, большинство были в наиболее трудоспособном возрасте (от 20 до 50 лет). Одиночные кисты выявлены у 71 больного, по две кисты у 18 и у 3 пациентов более трех кист. В большинстве случаев кисты располагались в правой доле печени (63 больных), у 27 – в левой и у двух в обеих долях.

Основными жалобами были боли в правом подреберье, реже (при расположении в левой доле) в эпигастриальной области, слабость отметили 78 больных (84,8%), быструю утомляемость – 61 (66,3%) и повышение температуры выше 38° – указали 63 больных (68,5%). Анализ результатов показателей крови показал, что явления умеренной

In this article we give results in treatment of 92 patients with echinococcosis of liver. All patients were operated. Decontamination of fibrous capsule and the contents of cyst were realized with ozone-oxygen formula, with ozonized solution were concentration of ozone was 8-10 mkg /ml and betadin. Semi enclosed on 70, opened on 14, closed on 3 patients. Postoperative complication were 8(8,7%), fatal out come – 0.

Key words: the liver, echinococcosis, complicated with festering, surgical treatment.

анемии имели место у 58 больных (63,1%), лейкоцитоз выше $10,0 \times 10^9/\text{л}$ у 51 (55,4%), а ускорение СОЭ у 88 поступивших (95,7%). Следовательно, основными клиническими проявлениями этого осложнения были болевой синдром, ухудшение общего состояния, наличие анемии, лейкоцитоза и ускорения СОЭ.

Результаты и их обсуждение

Все больные оперированы под эндотрахеальным обезболиванием. Предоперационная подготовка у 4 больных была кратковременной и они оперированы в день поступления в стационар, так как была угроза появления еще одного осложнения – прорыва кисты. При этом наблюдались резкие боли в животе, высокая температура, и при УЗИ выявлены кисты больших размеров, напряженная с вовлечением в воспалительный процесс окружающей ткани печени. А остальные 88 пациентов были оперированы через 2 – 3 дня с момента поступления, им выполнялись дополнительные исследования и проводилась инфузионная терапия.

Особое внимание было уделено обеззараживанию содержимого кист и полости фиброзной капсулы. Для аспирации содержимого использовали эхинококкотроакаром, разработанный в нашей клинике [6], обеспечивающий измельчение содержимого и аспирацию (у 71 больных) и у 21 пациента удаление содержимого выполняли обычным троакаром.

Обеззараживание осуществляли озонкислородной смесью, озонированным раствором поваренной соли с концентрацией озона 8 – 10 мкг/мл и последующей обработкой бетацином. Мы остановились на этом методе, так как по сведению ряда авторов, озон и бетацин обладает сколексоцидным и бактерицидным действием [4,9]. После обработки мы исследовали смывы из полости фиброзной капсулы и из раны и ни в одном случае живых сколексов не обнаружили. После обеззараживания осуществляли ликвидацию полости фиброзной капсулы приемлемым для каждого случая методом.

В оперативном лечении мы применили закрытый метод (очень редко всего 3 наблюдения) – это при небольших кистах, при их краевом расположении, когда можно было осуществить краевую резекцию печени, к раневой поверхности подвели страховую дренаж. Операцию заканчивали озонкислородным орошением печени, операционной

раны брюшной стенки.

У 75 выполнили полузакрытый метод. Сначала осуществляли обеззараживание и обработку полости, проверяли на наличие желчных свищей путем укладывания салфетки в полость и там, где происходило окрашивание салфетки – выполняли ушивание желчных свищей, а затем переходили к ликвидации полости (капитанаж, инвагинация, перистэктомия), но в полости оставляли дренаж, рану ушивали до дренажа и кроме того подводили страховой дренаж в брюшную полость. Перед ушиванием раны брюшной стенки, как и в первом случае, рану обрабатывали озонкислородной смесью или озонированным раствором. Через дренаж сразу же после операции осуществляли активную аспирацию для предотвращения скопления жидкости в полости и один раз в сутки вводили 15 – 20 мл озонированного раствора. Дренаж из полости удаляли на 3 – 4 сутки, а страховой дренаж на 5 сутки.

Открытый метод использовали у 14 больных при наличии гнойной жидкости, тяжелом общем состоянии больного, выраженными явлениями интоксикации. Аспирацию так же осуществляли строго герметично, чтобы содержимое не попало в рану, полость тщательно обрабатывали озонкислородной смесью, озонированным раствором поваренной соли и бетацином, проверяли на наличие желчных свищей, ушивали их и всегда стремились уменьшить объем полости, а оставшуюся часть дренировали. Оставшуюся полость ежедневно промывали озонированным раствором.

В результате выполненных операций при закрытом методе осложнения мы не наблюдали, все они выписаны в хорошем состоянии.

Из 75 больных, которым были выполнена полузакрытая методика осложнения имели место у 5 больных (6,7%). У двух послеоперационный период осложнился плевритом, при локализации кист в зоне 7 – 8 сегментов печени. Плеврит был ликвидирован плевральными пункциями, у двух больных на 5 – 6 сутки выявлена остаточная полость небольших размеров, без наличия жидкости. Больным была назначена дополнительная противовоспалительная терапия. К моменту выписки состояние было удовлетворительным, температура нормальная, анализ крови без отклонений от нормы. Они были выписаны с рекомендацией явиться на контрольное обследование через 2 месяца. При контрольном обследовании у одного полость значительно уменьшилась, а у второго – оставалась прежних размеров, но без явлений воспаления.

У одного больного после полузакрытой методики в послеоперационном периоде возникло нагноение остаточной полости, произведена пункция с последующим микродренированием, через микродренаж полость ежедневно промывалась озонированным раствором, постепенно количество отделяемого уменьшалось. У 12 больных после прекращения отделяемого дренаж удален, в хорошем состоянии выписаны домой, а у двух больных выделения из полости не прекращались, они с дренажом выписаны с

рекомендацией продолжить перевязки и промывание полости в условиях поликлиники и явиться на контрольное обследование через месяц. Через месяц у одного выделения прекратились, при УЗИ полость не определялась. У второго при УЗИ определялась полость размером 4×4см, выделения не прекратились и он был повторно оперирован, полость ликвидирована, наступило выздоровление.

Выводы

- Анализ непосредственных результатов оперативного лечения 92 больных эхинококкозом печени, осложненным нагноением кист показал, что при соблюдении правил апаразитарности и антипаразитарности в ходе операции, использование озонкислородной смеси, озонированных растворов и бетацина, с учетом показаний к выполнению полузакрытого и открытого метода эхинококкэктомии, значительно уменьшает количество гнойно-воспалительных осложнений.

- В целом, наши результаты вполне благоприятны, осложнения составили 8,7%, летальных исходов не было.

Литература

1. Агаев Б.А., Агаев Р.М., Мамедов Р.М. Будан А.К. Принципы диагностики и лечения эхинококкоза печени. // *Анналы хирургии*. – 2005. – №1. – С. 54 – 56
2. Акматов Б.А. Эхинококкоз. Бишкек: Кыргызполиграфкомбинат, 1994. – 158с.
3. Алиев М.А., Баймаханов Б.Б., Токсанбаев Д.С. и др. Хирургическое лечение распространенного эхинококкоза брюшной полости. // *Анналы хирургической гепатологии*. – 2005 – том 10, №2. – С. 97 – 98.
4. Бондарчук Г.В., Кочконбаев Ж. Способ обеззараживания плодоносных элементов при эхинококкозе печени // *Центрально-Азиатский мед. журнал*. – 2004. – том 10, приложение 2. – С. 132 – 133.
5. Иванов С.А., Котиев Б.Н. Ультразвуковое исследование в хирургии эхинококкоза печени // *Вестник хирургии*. – 2009. - №3. – С. 73 – 74.
6. Кенжаев М.Г., Акматов Б.А. Диагностика эхинококкоза и профилактика его рецидива. Бишкек: ОсОО «Медфармация», 2001. – 157с.
7. Мусаев А.И. Способы ликвидации полости фиброзной капсулы при эхинококкозе печени. Бишкек: Учкун, 1999 – 155с.
8. Назиров Ф.Г. Акилов Х.А., Икрамов А.И. Лучевые методы исследования в диагностике и лечении осложненного эхинококкоза печени // *Анналы хирургической гепатологии*. – 2001. - №6. – С. 47 – 51.
9. Родоман Г.В., Лаберко Л.А., Оболенский В.Н., Озонотерапия в лечении больных с хирургической инфекцией // *Российский мед. журнал*. – 1999. - №4. – С. 32 – 36.
10. D' Alessandro A. Polycystic echinococcosis in tropical America: *Echinococcus vogel* and *E. oligasthrus*. // *Acta Trop.* – 1997. – Vol. 67, №1-2. – P. 43 – 65.
11. Balik A.A. Surgical treatment of hydatid diseases of the liver: review of 304 cases // *Arch. Surg.* – 2009. – Vol. 134, №2. – P. 166 – 169.

Эффективность стимуляции брыжеечных лимфоузлов в коррекции нарушении микроциркуляции печени при экспериментальном перитоните

Гараев Г.Ш., Омаров И.О.

Азербайджанский медицинский университет

Научно-исследовательский центр, кафедра хирургии Военно-медицинского факультета. Азербайджан.

Несмотря на успехи, достигнутые в лечении хирургических заболеваний органов брюшной полости, частота развития неблагоприятных исходов продолжает оставаться высокой, а летальность при разлитом перитоните варьирует от 13 до 40% (7,8,13).

Многофакторность и поликомпонентность развития патофизиологических расстройств в организме и возникающие сложные морфофункциональные изменения со стороны отдельных органов и систем создают ряд трудностей в лечении перитонита (6,11,12,16)

В патогенезе развития полиорганной недостаточности вследствие эндогенной интоксикации при перитоните большое значение придается изменениям, происходящим в системе микрогемо- и микролимфоциркуляции жизненно важных органов, особенно печени как первого барьерного органа на пути распространения токсинов (4,9,10). Кроме этого, в развитии эндотоксикоза доказана роль несостоятельности лимфатической системы брюшной полости вследствие морфофункциональных изменений, происходящих в лимфатических узлах брыжейки (5).

Исходя из этого, важное место в лечении острого перитонита занимает улучшение компенсаторных возможностей лимфатической системы и восстановление морфофункционального состояния печени (2,3,15).

Цель нашего исследования изучение в эксперименте состояния микроциркуляции печени при различных фазах перитонита и эффективности стимуляции брыжеечных лимфатических узлов лекарственными препаратами при коррекции этих нарушений.

Материалы и методы исследования

Работа выполнена в Научно-исследовательском центре Азербайджанского Медицинского Университета. Опыты были произведены на 56 беспородных собаках обоего пола, весом от 16 до 22 кг. Животные были разделены на 3 группы.

У животных 1-й группы (5 собак), находившихся в интактном состоянии, под общим обезболиванием производили лапаротомию, были взяты образцы печени для морфометрических исследований.

У животных 2-й (контрольной) группы (15 собак), создали модель острого разлитого перитонита методом Ф.Ф.Усикова (14) и наблюдали динамику развития патологического процесса. За 30 минут до начала операции внутримышечно вводили 1 мл 1% раствора димедрола и 1 мл 0,1% раствора атропина сульфата. Затем, через несколько минут внутривенно вводили раствор калибсола в количестве 3-4 мг на килограмм массы. Выше указанные анестезиологические мероприятия обеспечивали до конца операций обезболивание. Однако при необходимости удлинения времени анестезии добавочно через вазофикс вводили 3 мл 0,25% раствора дроперидола.

Через 24 часа после моделирования перитонита (в реактивной фазе) у 5 собак под общим обезболиванием

производили релапаротомию, и были взяты образцы печени для морфометрических исследований. У следующих 5 собак образцы печени были взяты в токсической фазе перитонита. У 5-ти оставшихся собак образцы печени были взяты в терминальной фазе перитонита. Таким образом, морфометрические исследования в работе были произведены в реактивной, токсической и терминальной фазах перитонита.

Животные 3-ой группы (36 собак) в зависимости от фазы перитонита были разделены на 3 подгруппы, по 12 собак в каждой. У всех животных этой группы также была создана модель перитонита. В первой подгруппе через 24, во второй - через 48, в третьей - через 72 часа под общим обезболиванием была произведена релапаротомия. После промывания брюшной полости 2-3 литрами физиологического раствора производили маленький разрез висцеральной брюшины в области основания слепой кишки, который расширяли с помощью москита. Затем через созданное отверстие, до поперечной ободочной кишки, в направлении лимфоузлов, расположенных вблизи корня брыжейки вводили мелкокалиберный, окончатый микроирригатор. Другой конец микроирригатора выводили наружу и фиксировали подкожно на передней стенке живота. Брюшная полость зашивалась герметично. С целью стимуляции региональных лимфоузлов через указанный микроирригатор капельным способом ежедневно в течение 3-х дней вводили следующие лекарственные препараты: 1. Гепарин – 150 ед/кг, 2. Реоглюман – 10 мл/кг, 3. Трентал – 2,02 мл, 4. Клион – 40 мл, 5. Фортум – 1,0 мг, 6. 0,5 % раствор новокаина – 4,5 мл.

В каждой из подгрупп, с целью изучения структурных изменений, происходящих в кровоснабжении печени, выжившим животным, под общим обезболиванием производили релапаротомию и брали образцы печени для морфометрических исследований.

Определение количества микрососудов в исследуемых препаратах производили морфометрическим методом, предложенным Г.Г.Автандиловым (1990) (1). Были изучены изменения в общей площади артерий средних диаметров и микроциркуляторной сети. Полученные цифровые показатели были статистически обработаны.

Результаты и их обсуждение

Динамика показателей изменений общей площади артерий среднего диаметра и микроциркуляторной сети при различных фазах перитонита, через 72 часа после стимуляции брыжеечных лимфатических узлов лекарственными препаратами представлены в таблице 1.

В образцах печени, взятых у интактных животных, общая площадь артерий среднего диаметра колеблется в пределах 61600-72320 мкм² и составляет 68072±1870,2 мкм². Общая площадь микроциркуляторной сети колеблется в пределах 69570-99300 мкм² и составляет 98097±458,95 мкм².

Таблица 1. Динамика показателей изменений общей площади артерий среднего диаметра и микроциркуляторной сети при различных фазах перитонита и через 72 часа после стимуляции брыжеечных лимфатических узлов лекарственными препаратами.

Определяемые показатели	Статистические показатели	Данные интактных животных n=5	Реактивная фаза		Токсическая фаза		Терминальная фаза	
			До стимуляции n=5	Через 72 ч после стимуляции n=5	До стимуляции n=5	Через 72 ч после стимуляции n=5	До стимуляции n=5	Через 72 ч после стимуляции n=5
АСД мкм ²	M ± m min-max p	68072±1870,2 61600-72320	67220±1745,4 61200-72000	67940±1867 61400-72320	65720±1593,5 60300-70000	66404±1778 60520-71000	63180±910,7 60000-65300 *	62860±905,3 59800-65000 *
МЦ мкм ²	M ± m min-max p	98097±458,9 96570-99300	96086±629,1 94210-98000 *	96926±787,9 94300-98600	89540±1922,4 83200-95300 **	91234±2486 83500-97740 **	81280±4170 72500-96500 ***	78900±2282,5 72500-85000 ***

Примечание: 1. Статистически значимая разница с интактными показателями.

* - p < 0,05, ** - p < 0,01, *** - p < 0,001

2. Статистически значимая разница с показателями до стимуляции лекарственными препаратами

Δ - p0 < 0,05, ΔΔ - p0 < 0,01, ΔΔΔ - p0 < 0,001

После моделирования острого разлитого перитонита во 2-ой группе выявлялись значительные изменения изучаемых показателей в динамике развития патологического состояния.

В реактивной фазе перитонита общая площадь артерий среднего диаметра по сравнению с показателями интактных животных уменьшилась на 1,3% и составила 67220±1745,4 мкм². Общая площадь микроциркуляторной сети по сравнению с показателями интактных животных уменьшилась на 2,1% и составила 96086±629,13 мкм².

В токсической фазе перитонита общая площадь артерий среднего диаметра по сравнению с показателями интактных животных понизилась на 3,5% и составила 65720±1593,5 мкм². Общая площадь микроциркуляторной сети по сравнению с показателями интактных животных

уменьшилась на 8,7% и составила 89540±1922,4 мкм².

В терминальной фазе перитонита наблюдалось снижение общей площади артерий среднего диаметра по сравнению с показателями интактных животных на 7,7% и составила 62860±905,32 мкм². Общая площадь микроциркуляторной сети по сравнению с показателями интактных животных снизилась на 19,6% и составила 78900±2282,5 мкм².

В реактивной фазе перитонита после стимуляции лимфоузлов лекарственными препаратами, через 72 часа в образцах печени общая площадь артерий среднего диаметра увеличилась на 1.1% и составила M±m=67940±1866,7 мкм². По сравнению с интактным состоянием данный показатель был ниже на 0.2%. Общая площадь микроциркуляторной сети через 72 часа после введения лекарственных препаратов увеличилась на 0.9% и составила M±m=96926±787,9 мкм². Этот показатель был ниже на 1,2% по сравнению с показателями животных, находившихся в интактном состоянии.

В результате стимуляции лимфоузлов в токсической фазе перитонита, через 72 часа в образцах печени общая площадь артерий среднего диаметра увеличилась на 1% и составила M±m=66404±1777,7 мкм². По сравнению с интактным состоянием этот показатель был ниже на 2.5%. Общая площадь микроциркуляторной сети в этой фазе повысилась на 1,9% и составило M±m=91234±2485,9 мкм², что является ниже на 7% по сравнению с интактным состоянием.

После стимуляции лимфоузлов лекарственными препаратами, в терминальной фазе перитонита, через 72 часа в образцах печени общая площадь артерий среднего диаметра составила M±m=63180±910,7 мкм². Этот показатель по сравнению с контрольной группой был выше на 0,5%, а по сравнению с интактным состоянием данный показатель был ниже на 7.2%. Общая площадь микроциркуляторной сети в этой фазе через 72 часа увеличилась на 3% и составила M±m=81280±4170 мкм². По сравнению с интактным состоянием этот показатель меньше на 17,1%.

Из вышеуказанного можно сделать вывод, что в зависимости от тяжести патологического процесса наблюдается редукция микроциркуляторной сети печени.

В нашей работе, в результате введения лекарственных препаратов лимфотропным путем и стимуляции брыжеечных лимфоузлов было выявлено что в реактивной фазе происходит нормализация микроциркуляторной сети печени, в токсической фазе процесс редукции приостанавливается и начинается его обратное развитие, а в терминальной фазе происходит стабилизация патологического процесса.

Таким образом в результате наших исследований было выявлено, что стимуляция брыжеечных лимфатических узлов оказывает положительное влияние на микроциркуляторную сеть печени при различных фазах острого перитонита.

Литература

1. Автандилов Г.Г. Медицинская морфометрия. М-1990, 348 с.
2. Ахундов И.Т. Лимфологические методы лечения хирургического эндотоксикоза вследствие перитонита. Баку: Элм, 1998, 210 с.
3. Ачилов Ш.Д., Шамирзаев Б.Н. Применение новых технологий и подходов в лечении перитонита // Инфекция в хирургии мирного и военного времени. Сборник материалов Всеармейской международной конференции. Москва, 2006, с.85.
4. Власов А.П., Герасименко А.В., Коньшева О.В. Морфофункциональное состояние печени при комплексной терапии острого перитонита / Мат. научно-практической конференции «Стандарты диагностики и лечения в гнойной хирургии». Москва: 2001, с.54-57
5. Гараев Г.Ш., Алиев Р.Я., Гасанов М.Дж. Роль брыжейных лим-

- фоузлов в патогенезе полиорганной недостаточности при перитональной интоксикации // *Саяламлыг*, 2004, № 1. с.28-29
6. Гринев М.В., Голубева А.В. Проблема полиорганной недостаточности // *Вестник хирургии*, 2001, № 3, с. 110-114
7. Исаев Г.Б. Диагностика послеоперационного перитонита // *Хирургия*, 2002, № 6, с.27-29
8. Костюченко К.В., В.В. Рыбачков В.В. Принципы определения хирургической тактики лечения распространенного перитонита // *Хирургия*, 2005, № 4, с.9-13
9. Иванова Г.С. Морфология, морфогенез и патогенез пораженной печени при остром перитоните: Автореф. дисс.... канд. мед. наук. Саратов, 1990, 24 с.
10. Мишнев О.Д., Щеголев А.И. Печень при эндотоксикозах М.: Издательство РАМН, 2001, 203 с.
11. Розанов В.Е., Болотников А.И., Бондаренко Л.П. и др. Особенности механизмов развития эндотоксемии при травматическом перитоните // *Инфекция в хирургии мирного и военного времени. Сборник материалов Всеармейской Международной конференции*. Москва, 2006, с.74-75
12. Стручков Ю.В., Горбачева И.В. Оценка тяжести течения послеоперационного перитонита. *Хирургия*, 2007, №7, с.24-126.
13. Чернов В.Н., Белик Б.М., Пушков Х.Ш. Прогнозирование исхода и выбор хирургической тактики при распространенным гнойном перитоните // *Хирургия*, 2004, № 3, с.47-50
14. Усиков Ф.Ф. Хирургическая модель острого перитонита // *Хирургия*, 1984, № 8, с.127-130
15. Seiler C.A., Brugger L., Formann U., Baer H.U., Buchler M.W. Conservative surgical treatment of diffuse peritonitis. *Surgery* 2000; 127 (2): 178-184
16. Zigel N., Siebeck M., Geissler B. et al. Circulating mediators and organ function in patients undergoing planned relaparotomy vs conventional surgical therapy in severe secondary peritonitis. *Arch Surg* 2002; 137 (5): 590-599

Оценка эффективности прецизионного шва и озонотерапии при хирургической коррекции ятрогенных повреждений и рубцовых стриктур желчных протоков. Экспериментальное исследование

Агаев Д.Н.

Научный центр хирургии, Баку
Ленкоранская ЦРБ, Азербайджан

Estimation of advantages of precision technique and ozonotherapy in complex treatment of iatrogenic injuries and cicatrice stenosis of bile ducts

Agaev J.N.

In experimental animals comparably evolution of advantages of two methods surgical treatment of correction iatrogenic bile duct injury were studied. Use of the precision suture technique revealed the advantages of precision suture over the "traditional" one. The precision suture is very strong, provides

adequate adaptation of the coats of the hepaticocholedochus and the small intestine and creates thus optimum conditions for healing and excludes the formation of ligature cholelithiasis and anastomosis inconsistency. Introduction of complex ozonotherapy improve the morphofunctional condition of liver and protects against endogenous intoxication. Ozonotherapy also reduces the risk of cicatricial stenosis in late stages after repair or reconstructive operations.

Актуальность проблемы

Вопрос о восстановительных и реконструктивных операциях на желчных протоках остается актуальным в связи с большим процентом неудовлетворительных результатов [1;4;8;10]. Исследования в этом разделе гепатобилиарной хирургии ведутся постоянно. Были разработаны многочисленные методики оперирования, проводились различные способы дренирования, целью которых являлось предупреждение несостоятельности швов анастомоза [2;3;9;14]. В настоящее время в хирургию внепеченочных желчных протоков все шире внедряется прецизионная техника наложения швов, позволяющая снизить частоту образования рубцовых стриктур гепатикохоледоха и билиодигестивных анастомозов, развития лигатурного литиаза [4;10;12;13]. Современное развитие микрохирургии позволяет ставить более широкие задачи перед исследователями. Применение операционного микроскопа, атравматического шовного материала, микрохирургического инструментария дало возможность наложения швов с проведением нити через подслизисто-мышечный слой холедоха без захвата слизистой.

Цель исследования

- улучшение результатов хирургических вмешательств по поводу ятрогенных повреждений и рубцовых стриктур желчных протоков в экспериментальных условиях.

Материалы и методы

Экспериментальные исследования проведены на 30 беспородных собаках массой 10-25 кг, на базе экспериментальной лаборатории Научного центра хирургии имени акад. М.А.Топчибаева. Собаки были подразделены на 3 группы, по 10 особей в каждой. Создавались модели ятрогенного повреждения путем перевязки, иссечения холедоха (n=5) и рубцовой стриктуры путем рассечения и наложения суживающих швов на гепатикохоледох (n=5) в исследуемых группах. После 7-и суток проводилась повторная операция с целью восстановления проходимости желчных путей. 4 собаки умерли до повторного вмешательства от острой печеночной недостаточности.

В контрольной группе восстанавливали гепатикохоледох и накладывали билиодигестивный анастомоз традиционным швом, а в основных группах применяли прецизи-

онный шов. Под прецизионной техникой подразумевается использование оптического увеличения с дополнительным освещением микрохирургического инструментария, оказывающего минимальное травматическое воздействие на ткани, тщательный гемостаз с применением точечной электрокоагуляции. В качестве шовного материала нами впервые в хирургии желчных протоков была использована атравматическая рассасывающаяся нить с антибактериальным покрытием. Шов узловый, непроникающий, с проведением нити через подслизисто-мышечный слой холедоха без захвата слизистой.

Всем собакам проводилась общепринятая послеоперационная терапия, которую проводят стационарным больным с патологией желчевыводящих путей после хирургических вмешательств. В основной группе Б, собаки, помимо базисной терапии, получали сеансы озонотерапии.

Озонотерапия применялась внутривенным введением озонированного физиологического раствора и санацией подпеченочного пространства через дренажную трубку, оставленную в брюшной полости во время повторной операции в течении 10 дней.

Озонирование 0,9% раствора NaCl производили в стандартных флаконах по 400 мл при температуре воздуха 18-22°C методом барботирования через воздушную иглу кислородно-озоновой смесью, полученной на озонаторе «Medozon - BM».

Лабораторные исследования включали общий анализ крови и мочи, исследование функций гомеостаза, биохимическое исследование крови (креатинин, активность щелочной фосфатазы, аминотрансфераз крови, билирубин и его фракции). Полипептиды средней молекулярной массы определяли методом прямой спектрофотометрии при длине волны 254 нм, а также парамецийный тест и активность каталазы. Пробы крови брались до операции, а так же на 3, 7 и 12 сутки послеоперационного периода. Патоморфологические исследования печени проводили методом световой микроскопии. Материалы для исследования из печени брали у интактных собак на 7-е сутки моделирования и в различные сроки после повторной операции. Материалы фиксировали в 10% растворе формалина и заливали в парафин. Срезы толщиной 6-8 мкм окрашивали гематоксилин-эозином, пикрофуксином по Ван-Гизону.

Результаты исследований подвергнуты статистической

обработке на компьютере с использованием программы *Microsoft Office Excel 2003 SP1*, показатель достоверности – *p* вычислялся методом Стьюдента.

Результаты исследования и их обсуждение

Дооперационные гематологические показатели в группе сравнения свидетельствовали о высоком уровне интоксикации и воспалительной реакции крови на фоне иммунодепрессии. В послеоперационном периоде под влиянием традиционной комплексной инфузионной терапии к 12 суткам отмечалась устойчивая тенденция к снижению эндотоксикоза (таб.1).

Таблица №1. Динамика показателей эндотоксикоза в контрольной группе на различных этапах лечения

Показатели	До опер.	3-и сут. после опер.	7-е сут. после опер.	12-е сут. после опер.
Молекулы средней массы	0,383 ±0,007	0,417 ±0,008	0,375 ±0,007	0,324 ±0,006
Парамецийный тест	9,31 ±0,2	9,66 ±0,16	13,20 ±0,29	17,31 ±0,38
Активность каталазы	4,27 ±0,09	4,48 ±0,09	5,29 ±0,11	6,15 ±0,12

Динамика гематологических показателей на различных этапах послеоперационного периода у собак контрольной группы свидетельствует о медленных позитивных сдвигах снижения уровня эндотоксикоза под влиянием традиционного комплексного лечения.

Исходные биохимические показатели крови свидетельствовали о выраженной холемической интоксикации, нарушениях детоксикационной и ферментативной функции печени (рис.1)

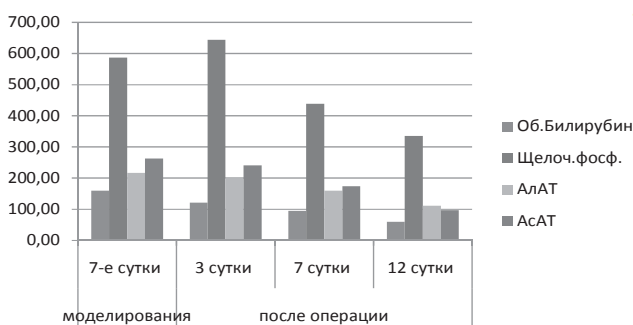

Рисунок 1. Динамика биохимических показателей крови контрольной группы собак на различных этапах лечения.

Динамика биохимических показателей крови на различных этапах послеоперационного периода у собак группы сравнения свидетельствует о медленных позитивных сдвигах под влиянием традиционной комплексной терапии. В процессе лечения отмечалось постепенное улучшение всех показателей, однако динамика их изменения была вялой, о чем свидетельствуют результаты анализов, сделанные на 12 сутки после операции.

В данной группе на фоне проводимой традиционной комплексной терапии наблюдалась медленная положительная динамика в нормализации показателей гемограммы и биохимических тестов, что свидетельствовало о нарушении детоксикационной, ферментативной функции печени, снижении уровня реактивной воспалительной реакции организма, эндотоксикоза и клеточного иммунитета.

В основной группе А под наблюдением находились 9 собак, которым применялась прецизионная техника оперирования. Послеоперационный период у этой группы собак

протекал более благоприятно. Динамические показатели крови уже с первых суток после повторной операции имели тенденции к нормализации (рис.2).

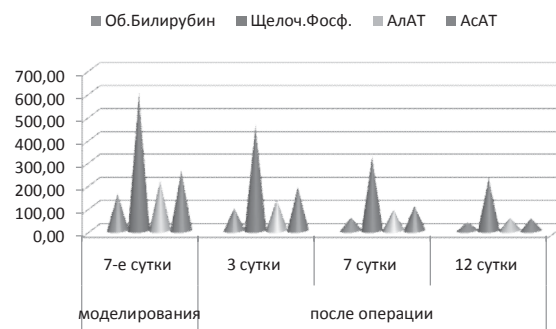


Рисунок 2. Динамика биохимических показателей крови собак основной группы А на различных этапах лечения.

Применение микрохирургических инструментов при мобилизации холедоха и петли тонкого кишечника для формирования билиодигестивного анастомоза и атравматический подход сопровождается незначительным отеком, а инфильтрация в зоне оперирования сводится к минимуму. Равномерное наложение швов, прочность и другие положительные свойства атравматической нити, позволяющие завязывать узел без давления и, соответственно, без ишемизации тканей, создают благоприятную среду для раннего восстановления функциональной активности органов гепатопанкреатодуоденальной зоны, в том числе печени. Рассасывающаяся нить с антибактериальным покрытием уменьшает накопление нейтрофилов и интенсивность тканевой реакции, что предотвращает появление стаза в микроциркуляторном русле в стенке гепатокохоледоха.

Для более точной оценки эффективности прецизионной техники были изучены данные патоморфологического исследования в основной группе Б и проведен сравнительный анализ. При морфологическом изучении биоптатов, взятых у собак контрольной группы, в раннем послеоперационном периоде определяли воспалительную инфильтрацию в пределах слизистого и подслизистых слоев. Отмечены усиление сосудистого русла и участки локальной деструкции за счет дисрегенераторных изменений. Дефект между ушитыми стенками гепатикохоледоха заполнен грануляционной клетчаткой с богатыми сосудами. В отдаленном периоде (180-270 сут.) операционное пространство заполнено грубоволокнистой соединительной тканью, стенки гепатикохоледоха утолщены, а просвет анастомоза уменьшен в диаметре.

В основной группе А в результате проведения прецизионной техники и использования в качестве шовного материала нити с антибактериальным покрытием воспалительная реакция проявлялась намного меньше, чем в контрольной группе, а очагов деструкции выявлено не было. Наблюдалась адекватная адаптация краев анастомоза, в связи с чем тканевая инфильтрация была ограниченной. Стаз в сосудах микроциркуляторного русла был невелик и признаков гипоксии тканей не обнаруживалось. В контрольной группе скопление лимфоидных клеток вокруг синтетической нити носило диффузный характер, тогда как в этой группе подобных явлений не наблюдали.

Применение прецизионной техники дало свои положительные результаты в отдаленном периоде, так как наблюдали герметичность и сохранение почти первоначального размера анастомоза. В зоне стыка стенок гепатикохоледоха определяется нежный рубец. В более отдаленные сроки (180-270 сут.) наблюдения форма и строение рубца остаются стабильными (рис. 3).

В отдаленном периоде у 2 собак контрольной группы

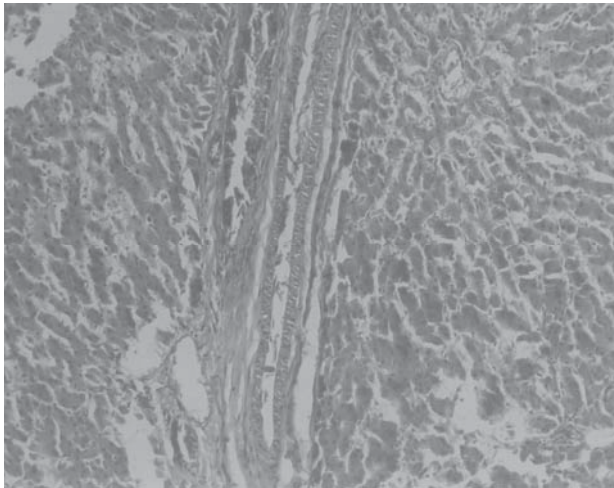


Рисунок 3. Основная группа А. (270-е сут.). Патоморфологическая картина желчных протоков после применения прецизионной техники.

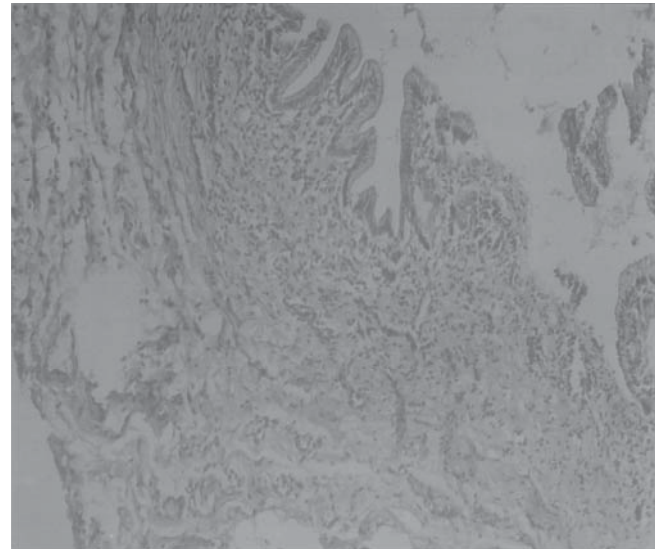


Рисунок 5. Основная группа Б. (270-е сутки). Следов патологических реакций воспалительного характера и элементов рубцевания не наблюдается.

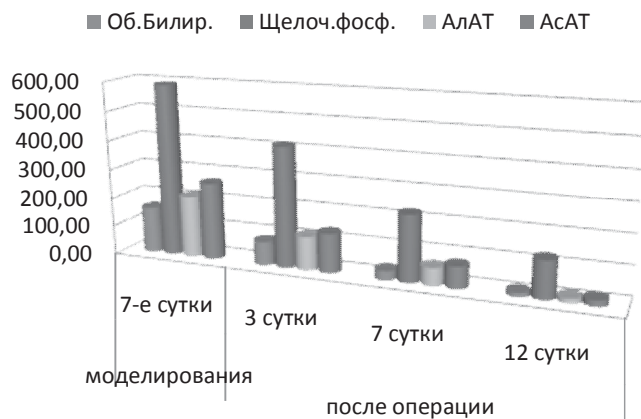


Рисунок 4. Динамика биохимических показателей крови основной группы Б собак на различных этапах лечения.

наступил рубцовый стеноз гепатикохоледоха, а у 3 - лигатурный холелитиаз. В основной группе таких осложнений не наблюдали.

Однако следует отметить, что, несмотря на положительные сдвиги в морфологической структуре наложенного анастомоза и самих гепатоцитов после применение прецизионной техники даже на 12-е сутки после повторной операции у собак этой группы нормальных показателей не наблюдалось. Интересен и тот факт, что показатели эндогенной интоксикации, хотя по скорости нормализации были впереди по сравнению с контрольной группой, достоверных различий среди групп выявлено не было.

Отсюда можно сделать вывод, что прецизионная техника имеет огромное положительное влияние как на ткани вокруг швов, так и на морфофункциональное состояние гепатоцитов, но уступает перед агрессивным воздействием токсических продуктов на ткань печени. Послеоперационный период требует более мощного лечения в борьбе с эндогенной интоксикацией.

В основной группе Б, где в послеоперационном периоде проводилась комплексная озонотерапия, позитивный эффект применения озонотерапии проявлялся в быстром улучшении общего состояния, нормализации аппетита, исчезновении общей слабости, адинамии, повышении физической активности, снижении или исчезновении желтушности кожных покровов и слизистых. Параллельно с выраженным клиническим улучшением наблюдались достоверные позитивные изменения со стороны детоксикационной, ферментативной функции печени. Санация озонированным физиологическим раствором, помимо бактерицидного действия на бактериальную флору, способ-

ствовала улучшению функционального состояния печени и восстановлению процессов регенерации, предотвращению развития рубцовых сращений (рис.4).

Динамика гематологических показателей на различных этапах послеоперационного периода у собак исследуемой группы свидетельствовала о значительных позитивных сдвигах снижения уровня воспалительного процесса, показателей клеточного иммунитета и эндотоксикоза под влиянием традиционного лечения с применением комплексной озонотерапии (таб.2.)

Таблица №1. Динамика показателей эндотоксикоза в основной группе А на различных этапах лечения

Показатели	До опер.	3-и сут. посл. опер.	7-е сут. посл. опер.	12-е сут. посл. опер.
Молекулы ср. массы	0,383 ±0,009	0,344 ±0,008	0,291 ±0,007	0,220 ±0,005
Парацетимыйный тест	9,34 ±0,24	12,80 ±0,27	18,03 ±0,46	22,80 ±0,58
Активность каталазы	4,25 ±0,12	6,03 ±0,18	6,45 ±0,19	7,28 ±0,21

Показатели функционального состояния печени, как и параметры эндогенной интоксикации печени в ранние сроки после повторного вмешательства достоверно отличались от показателей в контрольной группе и в основной группе А. Процесс нормализации протекал более выраженно и к концу 12-х суток показатели достигли нормальных цифр.

Патоморфологическое исследование показало положительное влияние озонотерапии на тканевые процессы. В отдаленные сроки рубец не деформировался, сохраняя первоначальные формы и размеры наложенного анастомоза. Благодаря санации с озонированным физиологическим раствором макроскопический цвет тканей вокруг зоны манипуляций ничем не отличался от интактных здоровых тканей. Наблюдалось интенсивное микроциркуляторное кровообращение в стенке гепатикохоледоха, что предотвращает несостоятельность анастомоза.

Выводы

Применение прецизионного шва при восстановительно-реконструктивных операциях на желчных протоках обеспечивает надежный герметизм анастомозируемых тканей, уменьшает опасность развития рубцового стеноза.

Озонотерапия позволяет улучшить клиническое течение послеоперационного периода, повышает эффективность

терапии и детоксикации в комплексном лечении.

Детоксикационные, бактерицидные, противовоспалительные свойства озонотерапии, недостаточная эффективность стандартной антибактериальной и детоксикационной терапии служат основанием для включения озонотерапии в комплексное лечение раннего послеоперационного периода с патологией желчевыводящих путей.

Список литературы

1. Агаев Б.А., Гадиев С.И. Лечение больных с повреждениями желчных протоков при холецистэктомии // *Анналы хирург. гепатол.*, 2000, том 5, №2, стр. 90
2. Багмет Н.Н., Ратникова Н.П., Скипенко О.Г. Результаты хирургического лечения доброкачественных стриктур внепеченочных желчных протоков // *Хирургия*, 2007, № 6, стр.26-29
3. Бебуришвили А.Г., Строганова Е.П., Рубайлова Н.Ю. Качество жизни больных после хирургического лечения ятрогенных повреждений и стриктур желчных протоков // Тез. докл. V съезда научного общества гастроэнтерологов России. М., 2005, Г.3. стр.327
4. Гальперин Э.И., Кузовлев Н.Ф. Ятрогенные повреждения желчных протоков при холецистэктомии // *Хирургия*. 1998. N1. С.5-7.
5. Ситников В.А., Стяжкина С.Н., Белоусов А.Н. и др. Комплексное лечение доброкачественных стриктур желчных протоков, осложненных холангитом // *Анналы хирургической гепатологии*, 2003, Т.8, №2, стр.114-115
6. Штофин С.Г., Анищенко В.В., Штофин Г.С. и др. Хирургическое лечение поражений внепеченочных желчных протоков // *Анналы хирургической гепатологии*. 2006, Т.11, №1, стр.39–44
7. Bektas H., Schrem H., Winny M., Klempnauer J. Surgical treatment and outcome of iatrogenic bile duct lesions after cholecystectomy and the impact of different clinical classification systems / *Br J Surg*. 2007 Sep;94(9), p.1119-1127
8. De Santibañes E., Ardiles V., Pekolj J. Complex bile duct injuries: management / *HPB (Oxford)*. 2008;10(1), p.4-12.
9. Kapoor V. Bile duct injury repair: when? what? who? / *J Hepatobiliary Pancreat Surg*. 2007;14(5):p.476-479
10. Mercado M. Early versus late repair of bile duct injuries. *Surg Endosc*. 2006;20:1644–1647
11. Ozturk E., Can M., Yagci G. et al. Management and mid-to long-term results of early referred bile duct injuries during laparoscopic cholecystectomy / *Hepatogastroenterology*. 2009 Jan-Feb;56(89):p.17-25.
12. Rino Burkhardt, Axel Preiss, Andreas Joss, Niklaus P. Influence of suture tension to the tearing characteristics of the soft tissues: an in vitro experiment *Clinical Oral Implants Research*. Apr 2008, Vol. 19, No. 3: 314-319
13. Rothenburger S, Spangler D, Bhende S, Burkley D. In vitro Antibacterial Evaluation of Coated VICRYL* Plus Antibacterial Suture Using Zone of Inhibition Assays. *Surg Infect* 2002; 3(suppl 1): S79-S87
14. Thomson B., Parks R., Madhavan K. et al. Early specialist repair of biliary injury. *Br J Surg*. 2006;93:p.216–220

Эзофагоколопластика при рубцовых стенозах пищевода и желудка

Шайхиев Е.У.

Национальный научный центр хирургии им А.Н. Сызганова
УДК 616.329 + 616.33] – 001.17 – 003.92 – 089.844

Өңеш және асқазанның тыртықты тарылуындағы эзофагоколопластика

Шайхиев Е.У.

Сызганов А.Н. атындағы Ұлттық ғылыми хирургиялық орталығы, Алматы

1980 жылдан 2009 жылға дейін Сызганов А.Н. атындағы Ұлттық ғылыми хирургиялық орталығының торако-абдоминальды бөлімінде өңеш және асқазанның күйіктен кейінгі тыртықты тарылуына шунтталған эзофагоколопластика 72 науқасқа жасалынды. Оның ішінде 16 – дан 71 жас аралығындағы 33 (45,8%) ер адам, 39 (54,2%) әйел адам болды.

42 (58,3%) пациентте қышқылмен улану болды. Сілтімен улану 21 (29,2%) науқаста, белгісіз химиялық агентпен күйік 9 (12,5%) жағдайда байқалды.

Мойындағы анастомоз тігісінің кемістігі 9 (12,5%) жағдайда байқалды. Мойындағы анастомоздың тарылуы 13 (18,1%) пациентте анықталды. 85 пайыз мөлшерінде қолданған шунттау операциясы нәтижелі болды, бұл әдісті пайданалудың болашағы бар екендігі анықталды. Эзофагоколопластикадан кейін төрт адам қайтыс болды, өлім көрсеткіші 5,5% құрады.

Введение

За последние 30 лет летальность при химическом поражении пищевода значительно снизилась (с 30% до 15%). Это связано с появлением более эффективных методов лечения (антибиотикотерапия, парентеральное и зондовое питание), современными достижениями в хирургии, анестезиологии и интенсивной терапии, а также с меньшим содержанием кислот и щелочей в средствах бытовой химии по сравнению с таковым в веществах, выпускавшихся в 1950-х гг. и ранее.

Как правило, лечение экзогенных отравлений химическими жидкостями в остром периоде проводят врач-токсикологи. Только при возникновении угрожающих жизни осложнений, таких как перфорация или профузное кровотечение, больных в экстренном порядке переводят в хирургическое отделение. Обычно к хирургам для консервативного и оперативного лечения сужения пищевода пациенты попадают только в позднем периоде. Между тем, именно в острой стадии заболевания начинают проявляться наиболее серьезные последствия химической травмы. Поэтому чем раньше и точнее будет определена степень тяжести местных поражений в пищеводе и желудке, а также установлен характер функциональных расстройств этих органов, тем успешнее удастся осуществить профилактику возможных осложнений в ближайшем (остром – 8-10 дней после ожога), раннем послеожоговом (40-45 дней после ожога) и отдаленном периодах.

Эффективность консервативного лечения (бужирование рубцовых сужений) при рубцовых стриктурах пищевода общепризнанна и позволяет у 70% больных добиться выздоровления. Однако, при сочетанных послеожоговых

Esophagocoloplasty at cicatricial stenoses of a gullet and a stomach

Shaihiiev E.U.

A.N.Syzganovs scientific centre of surgery., Almaty.

Since 1980 on present time shunting esophagocoloplasty concerning post-burn cicatricial narrowings of a gullet and a stomach it is made 72 patients. From them men was 33 (45,8 %), women - 39 (54,2 %) in the age of from 16 up to 71 years.

At 41 (56,9 %) the patient the burn of the top departments of a gastroenteric path has arisen in a kind of the casual use, at 13 (18,1 %) patients - purposely with the suicide purpose, at the others 18 (25 %) - in a condition of alcoholic intoxication.

At 42 (58,3 %) patients were poisonings with acids. Poisonings with alkali it is marked at 21 (29,2 %) the patient, a burn the unknown chemical agent in 9 (12,5 %) cases.

The inconsistency of anastomosis on a neck was observed in 9 (12,5 %) cases. Cicatricial narrowings of anastomosis on a neck it was observed at 13 (18,1 %) patients. The positive remote result achieve at 85 % of patients. Four patients has died after esophagocoloplasty, lethality thus has made 5,5 %.

рубцовых поражениях желудка вопрос о консервативном лечении во многих случаях отпадает. Известно, что рубцовые изменения наиболее выражены (и тем самым приводят к функциональной неполноценности органа) в местах физиологических сужений пищеварительного канала. В желудке нормальному пассажу пищи препятствуют рубцовые изменения кардиального и выходного его отделов. Таким образом, у пациента начинают постепенно развиваться тяжелые нарушения в гомеостазе, связанные с неполноценным приемом и перевариванием пищи. Очевидно, что выход из сложившейся серьезной ситуации в хирургической помощи, являющаяся для пациента единственно радикальным методом коррекции стойких рубцовых изменений, позволяющей надеяться на выздоровление и комфортное самочувствие больного в обществе [1, 2, 3, 4].

Целью

исследования явилось улучшение результатов лечения сочетанных послеожоговых рубцовых сужений пищевода и желудка.

Материалы и методы

С 1980 г. по настоящее время в торако-абдоминальном отделении Национального научного центра хирургии им. А.Н. Сызганова шунтирующая эзофагоколопластика по поводу послеожоговых рубцовых сужений пищевода и желудка произведена 72 больным. Из них мужчин было 33 (45,8%), женщин – 39 (54,2%) в возрасте от 16 до 71 года.

Причиной возникновения химических ожогов пищевода и желудка у больных явилось употребление внутрь едких

химических веществ. При этом у 41 (56,9%) больного ожог верхних отделов желудочно-кишечного тракта возник в виду случайного употребления, у 13 (18,1%) больных – преднамеренно с суицидальной целью, у остальных 18 (25%) – в состоянии алкогольного опьянения.

У 42 (58,3%) пациентов были отравления кислотами. Отравления щелочью отмечено у 21 (29,2%) больного, ожог неизвестным химическим агентом в 9 (12,5%) случаях.

Подавляющее большинство поступивших к нам пациентов имели дефицит массы тела. Дефицит массы тела был особенно выраженным у больных с тотальной рубцовой стриктурой пищевода или с декомпенсированным стенозом выходного отдела желудка и составлял от 3 до 25 килограммов.

Наиболее часто пациенты предъявляли жалобы на дисфагию, чувство тяжести в эпигастрии, а также на наличие изжоги, тошноты, рвоты, общую слабость, похудание, снижение трудоспособности. В группе наблюдаемых пациентов во многих случаях больные злоупотребляли алкоголем не только на догоспитальном этапе, но, к сожалению, и в условиях стационара.

Всем больным, поступившим в хирургическую клинику с сочетанными послеожоговыми рубцовыми стриктурами, применялись общеклинические и специальные методы обследования.

Диагностика рубцовых изменений пищевода и желудка не вызывала затруднений, при условии комплексного диагностического подхода, который способствовал выявлению истинной картины поражения органов. В случае полной непроходимости пищевода и отсутствия у больного гастростомы рубцовые изменения в желудке устанавливались на основании клинических проявлений и данных УЗИ обследования желудка [5] (рисунок 1), а также во время интраоперационной ревизии желудка и двенадцатиперстной кишки во время наложения гастростомы (рисунок 2).

В связи с тем, что в желудке процесс формирования рубцовых изменений занимает длительное время, окон-

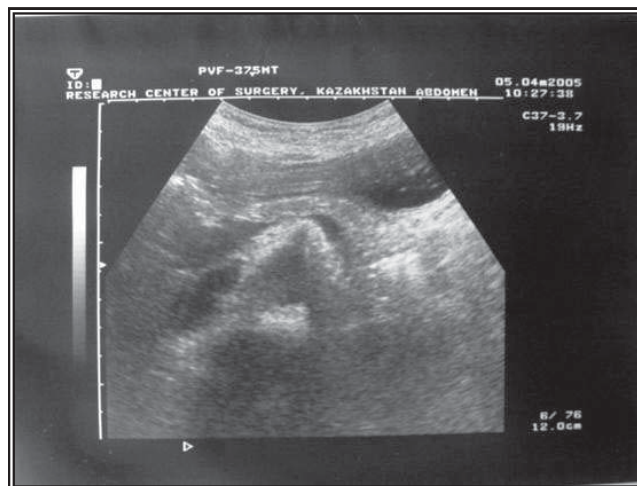


Рисунок 1 – УЗИ картина декомпенсированного послеожогового рубцового стеноза выходного отдела желудка.

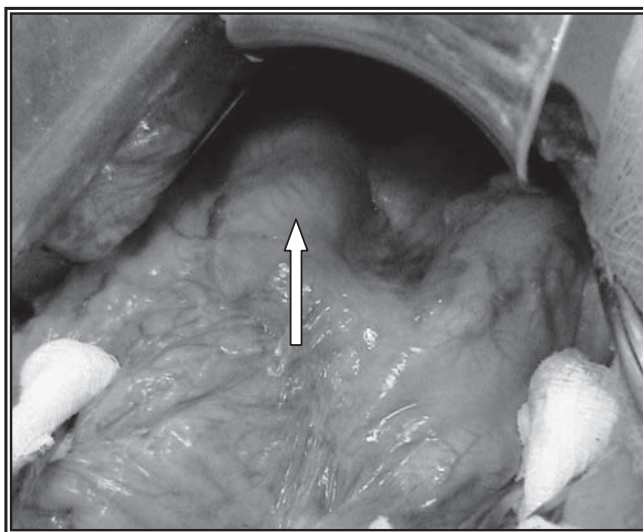
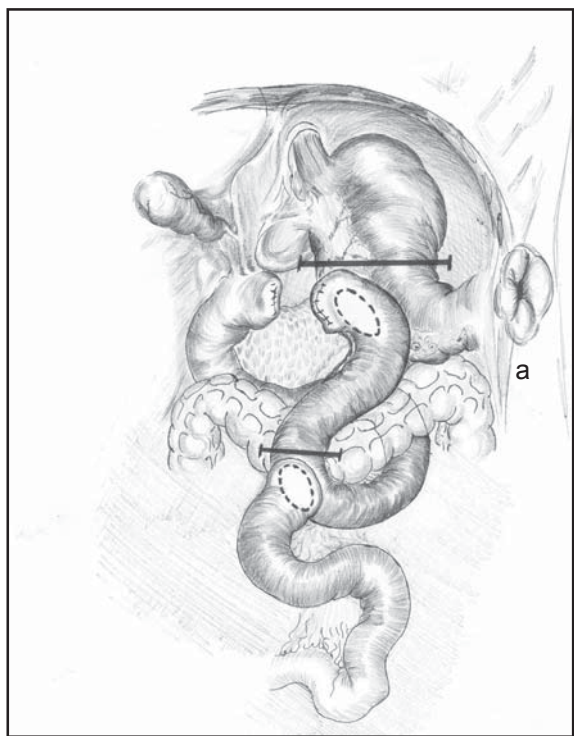


Рисунок 2 – Интраоперационное фото желудка (декомпенсированный послеожоговый рубцовый стеноз выходного отдела желудка).



а – антральный отдел желудка полностью пересечен и выведен в виде губовидного желудочного свища на переднюю брюшную стенку

Рисунок 3 – Схема выполненной порочной операции по созданию гастростомии и попытке восстановления проходимости выходного отдела желудка.

чательное заключение о поражении желудка выясняется путем проведения гастро-дуоденографии и (или) гастро-дуоденоскопии через гастростому на этапе предоперационной подготовки к реконструктивно-восстановительной операции.

Во всех случаях выполнение одномоментной реконструктивно-восстановительной операции представлялось не возможным. В виду выраженных метаболических расстройств первым этапом производилась гастростомия, с целью наладить энтеральное питание.

Следует отметить, что всем пациентам (n=72), кроме гастростомии на первом этапе были произведены различные хирургические вмешательства (многие из них по месту жительства). К сожалению, до сих пор имеет место выполнение операции гастростомии без учета дальнейшей судьбы пациента и последующих реконструктивно-восстановительных вмешательств (рисунок 3). Так, у 12 (16,7%) больных выполнена резекция желудка, в оставшихся 60 (83,3%) наблюдениях выполнена задняя позадибодочная гастроэнтеростомия.

Реконструктивно-восстановительные вмешательства у всех пациентов выполнены на втором этапе, спустя 4 – 5 месяцев после первого этапа лечения.

Результаты и обсуждение

После предоперационной подготовки всем 72 пациентам выполнена шунтирующая толстокишечная пластика пи-

щевода. Предоперационной подготовке уделялось перво-степенное значение, поскольку широкий спектр патофизиологических изменений, манифестирующих, во время оперативных вмешательств по поводу послеожоговых рубцовых сужений пищевода, ставит больных в условия высокого риска развития послеоперационных осложнений. Несмотря на наличие у больных гастростомы у них все таки имеются признаки алиментарной недостаточности, по-видимому, связанная с психической дезадаптацией к новым условиям приема пищи. Вообще в современных условиях данным пациентам необходима психологическая поддержка со стороны специалистов психологов, так как длительное и тяжелое лечение, порой не совсем удачное, ухудшает и без того нарушенный психо-эмоциональный статус больных.

Во всех случаях пациентам приходилось проводить профилактическую антибактериальную терапию. Данный подход обоснован ослабленным состоянием иммунной системы у больных хроническим алкоголизмом (к тому же практически все злостные курильщики), а также у больных, находящихся в состоянии хронического депрессивного синдрома. Вероятность возникновения у них инфекционных осложнений в послеоперационном периоде возрастает в несколько раз. Эта вероятность увеличивается в десятки раз, если пациент находится на стационарном лечении в условиях повсеместного сезонного обострения острых респираторных вирусных инфекций (осень, весна). Данные обстоятельства диктуют необходимость назначения за одни сутки, а то и за неделю, до оперативного вмешательства антибактериальных препаратов. В последнее время мы отдаем предпочтение антибиотикам цефалоспоринового ряда третьего поколения или комбинированным антибиотикам, обладающих широким спектром бактерицидного действия и крайне низкими проявлениями побочных действий и аллергических реакций. Назначение антибиотиков с профилактической целью в режиме монотерапии в большинстве случаев предотвращало развитие тяжелых инфекционных осложнений в послеоперационном периоде.

Формирование колотрансплантата (искусственного пищевода) осуществлялось по известной методике из левой половины ободочной кишки на питающей средней или левой ободочной артериях. Левая половина толстой кишки использована в 45 (62,5%) случаях, левая половина с дополнительным подключением сегмента сигмовидной кишки в остальных 27 (37,5%) наблюдениях. В подавляющем количестве случаев толстокишечный трансплантат устанавливали в антиперистальтическом направлении, $n=64$ (88,9%), так как при этом легко сформировать длину искусственного пищевода, особенно в тех случаях, когда рубцовая стриктура начиналась практически на уровне глоточно-пищеводного перехода. В изоперистальтическом направлении трансплантат установлен у остальных 8 (11,1%) больных. Сформированный колотрансплантат размещали в переднем средостении, за грудинно.

Кровоснабжение искусственного пищевода в 38 (52,8%) случаях осуществлялось за счет средней ободочной артерии, в 21 (29,1%) наблюдении кровоснабжение осуществлялось за счет средней и левой ободочных артерий, в 13 (18,1%) – за счет левой ободочной и первой сигмовидной артерии. В последнее время мы формируем колотрансплантат на питающей средней ободочной артерии. С целью улучшения кровообращения и профилактики некроза дистальной части трансплантата (часть, которая соединяется с пищеводом или глоткой) нами выполняется следующий способ его выкраивания. В отличие от общепринятого способа не следует пережимать и пересекать аркаду, соединяющую левую ободочную артерию с первой сигмовидной артерией. Производится выделение сосудов и их перевязка максимально в проксимальном направлении

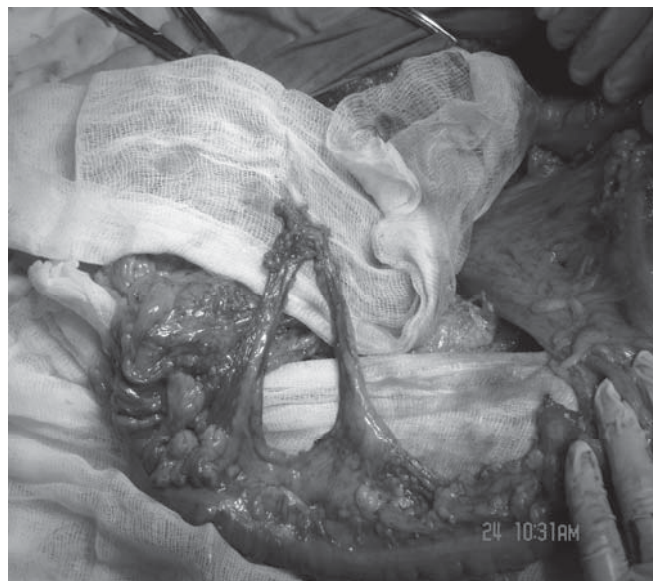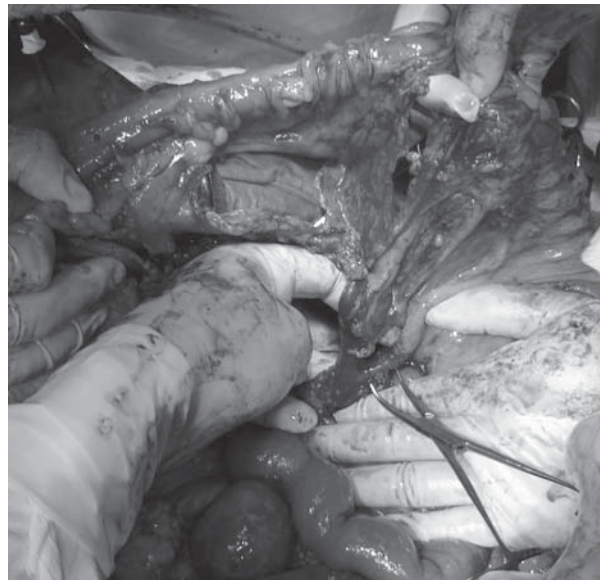


Рисунок 4 – Интраоперационное фото формирования толстокишечного трансплантата из левой половины толстой кишки.
 а – выделение сосудов максимально в проксимальном направлении у места их отхождения от нижней брыжеечной артерии
 б – сохраненная сосудистая дуга, соединяющая левую ободочную артерию с первой сигмовидной артерией
 в – дистальный отдел колотрансплантата

у места их отхождения от нижней брыжеечной артерии (1). Необходимо сохранить и ствол первой сигмовидной артерии. Первую сигмовидную артерию перевязывают у места отхождения ее от нижней брыжеечной артерии. Бывают анатомические варианты, когда первая сигмовидная артерия отходит от левой ободочной артерии, в таких случаях легко сохранить оба магистральных сосудистых ствола, перевязав левую ободочную артерию тотчас у места ее отхождения от нижней брыжеечной артерии. Таким образом, питающая средняя ободочная артерия (в подавляющем большинстве случаев хорошо развитая) и сохраненные стволы левой ободочной и первой сигмовидной артерий, а также соединяющие их аркады (2), обеспечивает адекватное кровоснабжение кишечного трансплантата, при этом сохраненная сосудистая дуга, соединяющая левую ободочную артерию с первой сигмовидной артерией создает дополнительные оптимальные условия для кровоснабжения дистального отдела колотрансплантата (3).

Одним из ответственных этапов эзофагокоопластики является выбор места соединения аборального конца толстокишечного трансплантата. В наших наблюдениях у 10 (13,9%) больных аборальный конец трансплантата анастомозирован с отводящей петлей гастроэнтероанастомоза, у 11 (15,3%) – с двенадцатиперстной кишкой, в остальных 51 (70,8%) случаях – с передней стенкой нижней трети желудка. На шее формировался пищеводно-толстокишечный анастомоз.

В наших наблюдениях несостоятельности колоколярных, коло-гастральных анастомозов не наблюдалось. Несостоятельность анастомоза на шее наблюдалась в 9 (12,5%) случаях. Положительный отдаленный результат достигнут у 85% больных. Стенозирование анастомоза на

шее наблюдалась у 13 (18,1%) пациентов. Проходимость анастомоза восстанавливалась путем бужирования. Четверо пациентов умерло после эзофагокоопластики (на этапе освоения методики вмешательств), летальность при этом составила 5,5%. Причиной смерти служили в основном бронхолегочные, сердечно-сосудистые и гнойно-септические (при некрозе трансплантата) осложнения.

Заключение

Таким образом, адекватная дооперационная верификация характера поражения пищевода и желудка, соблюдение основных принципов подготовки к вмешательству и постановка объективных показаний к тому или иному виду реконструктивно-восстановительного лечения позволяют более чем 90% больных вернуть к нормальной жизни.

Литература

- Черноусов А.Ф., Богопольский П.М., Курбанов Ф.С. *Хирургия пищевода. Руководство для врачей.* – М.: Медицина, 2000. – 350 с.
- Волков С.В., Ермолов А.С., Лужников Е.А. *Химические ожоги пищевода и желудка (Эндоскопическая диагностика и лазеротерапия).* – М.: ИД «Медпрактика-М», 2005. – 120с.
- Методы реконструкции пищевода* / Роман Л.Д., Карачун А.М., Шостка К.Г., Костюк И.П. // *Практическая онкология*, 2003, Т.4, №2, С.99-108.
- Андрианов В.А., Зенгер В.Г., Титов В.В. *Результаты эзофагофарингопластики толстой кишкой при сочетанных рубцовых стриктурах пищевода и глотки* // *Анналы хирургии*, №4, 2008, С. 18-25.
- Баймаханов Б.Б. *Эзофагопластика при послеожоговом рубцовом сужении пищевода. Автореф. дис. докт.мед.наук, Алматы, 2000.*

Клиническое обоснование аутопластического способа герниопластики при послеоперационных вентральных грыжах

Ботабаев С.И., Нурғалиев Б.Н., Ботабаев Е.С., Калдыбаев М.А., Короленко Р.М., Фамутдинова Н.С., Добрынин Г.В.
Государственный медицинский университет г. Семипалатинск

Актуальность

Несмотря на значительные достижения герниологии за последние 20 лет, хирургическое лечение грыж передней брюшной стенки по-прежнему остается актуальной проблемой абдоминальной хирургии, что подтверждается следующими данными литературы.

Наружные грыжи живота являются очень распространенным заболеванием и в течение жизни встречаются у 5% населения. В последние десятилетия наблюдается четкая тенденция к увеличению числа больных с послеоперационными вентральными грыжами (ПОВГ), что связано со значительным расширением объема и диапазона оперативных вмешательств на органах брюшной полости и малого таза, а также преобладание среди них лиц пожилого и старческого возраста, что привело к закономерному увеличению частоты возникновения ПОВГ, при этом немаловажное значение имеет увеличение средней продолжительности жизни населения [1, 2].

По данным современных исследователей ПОВГ возникают у 5-14% больных перенесших лапаротомию по поводу заболевания или повреждения органов брюшной полости [3, 4, 5].

Несмотря на значительный опыт оперативного лечения ПОВГ, данная проблема не может считаться окончательно решенной, поскольку частота рецидивов колеблется от 4,3 до 63,7% независимо от методов хирургического лечения [6, 7, 8], при этом летальность после плановых операций составляет 3-4% [9].

Одной из нерешенных проблем герниологии являются послеоперационные раневые гнойно-воспалительные осложнения. Несмотря на совершенствование техники оперативных вмешательств и внедрения системы профилактических мероприятий, частота раневой инфекции при операциях по поводу послеоперационных вентральных грыж варьируют от 20,9% до 67% [10, 11].

Одним из важных достижений современной герниологии обусловлены широким внедрением в хирургическую практику синтетических материалов при послеоперационных и рецидивных вентральных грыжах.

В настоящее время большинство авторов признают необходимость применения синтетических материалов для пластики грыжевых ворот в хирургическом лечении больных с ПОВГ [12, 13].

Однако по мере накопления клинических наблюдений и практического опыта многие исследователи стали отдавать и сегодня отдают предпочтение аутопластике, объясняя это собственным негативным опытом применения синтетических протезов: высокой частотой послеоперационных раневых гнойно-воспалительных осложнений, миграцией протеза в просвет полых органов, реакцией отторжения эксплантата, образованием кишечных свищей, спаечного процесса в брюшной полости [14, 15, 16, 17].

Вышеуказанные данные подтверждают необходимость

дальнейшего клинического изучения данной проблемы с целью улучшения результатов хирургического лечения больных с послеоперационными вентральными грыжами.

Цель исследования

- улучшить результаты хирургического лечения больных с послеоперационными вентральными грыжами.

Материалы и методы

Работа основана на анализе результатов хирургического лечения 86 больных с послеоперационными вентральными грыжами поступившие в плановом порядке.

Для удобства изложения материала и клинической оценки результатов исследования все больные были распределены на 2 группы:

Группа сравнения – 43 больных, оперированных по традиционной методике.

Группа исследования – 43 больных, оперированных по разработанной нами методике.

В исследования включались больные в возрасте от 21 и старше 60 лет. В общей структуре наблюдавшихся больных группы сравнения мужчин было 15 (34,9%), женщин – 28 (65,1%), в группе исследования соответственно мужчин – 14 (32,6%) и женщин – 29 (69,4%). Среди грыженосителей в обеих группах преобладали женщины – 57 (62,2%), мужчин – 29 (33,8%), что соответствует по данным некоторых авторов, указывающих на преобладание женщин с ПОВГ [18, 19].

Чаще всего ПОВГ страдали пациенты в возрасте от 31 до 60 лет, что составило 69 (80,2%), из общего количества больных.

У всех больных ПОВГ в обеих группах возникли после оперативных вмешательств, т.е. первичных лапаротомий по поводу того или иного заболевания и травматических повреждений органов брюшной полости.

Анализ цифрового материала свидетельствует о том, что среди причин первичных лапаротомий по поводу заболеваний и повреждений органов брюшной полости, которые в последующем привели к развитию послеоперационных ПОВГ, на первом месте – гинекологические операции (33,7%), на втором – острый холецистит (17,4%), на третьем – травмы и повреждения живота (14%), в последующих местах – острая кишечная непроходимость (11,6%), острый панкреатит (11,6%), перфоративная язва желудка и 12-перстной кишки (7,0%) и острый деструктивный аппендицит с разлитым перитонитом (4,7%).

В первые 5 лет от начала возникновения грыж оперативному вмешательству подвергнуты значительное количество грыженосителей, что составляет 82,5%.

Наиболее частой локализацией грыж оказались гигастральная область, так как среди причин первичных лапаротомий преобладают гинекологические операции, на втором месте эпигастральная область, где причиной лапаро-

томий были заболевания желчного пузыря, поджелудочной железы, желудка и 12-перстной кишки. Последнее место занимает мезогастральная область, где причиной оперативных вмешательств явились травмы и повреждения живота, острая кишечная непроходимость.

В обеих группах обследованных больных, в подавляющем большинстве случаев (86%) размеры грыжевого дефекта не превышало 10 см и только в 14% случаев он составил от 10-12 см (таблица 1). Следует акцентировать внимание на то, что при таких размерах грыжевых ворот, пластика местными тканями, т.е. аутопластический способ, не сопровождалась повышением внутрибрюшного давления и тем самым нарушением функции органов дыхания и сердечно-сосудистой системы.

Таблица 1 – Распределение больных по размеру грыжевого дефекта

Величина грыж. дефекта (в см)	Количество больных				Всего	
	Гр. сравнения		Гр. исследов.			
	абс.	%	абс.	%	абс.	%
До 10	38	88,4±4,9	36	83,7±5,6	74	86,0±3,7
От 10 до 12	5	11,6±4,9	7	16,3±5,6	12	14,0±3,7
Итого:	43	100	43	100	86	100

Анализируя способы пластики грыжевых ворот в группе сравнения, следует отметить, что в большинстве случаев (76,8%) использованы местные ткани путем создания дупликатуры апоневроза передней брюшной стенки в различных модификациях и только в 23,2% местные ткани использовались в виде послойного ушивания тканей передней брюшной стенки (таблица 2).

Таблица 2 - Распределение больных по способу пластики грыжевых ворот (группа сравнения, n=43)

№	Способы пластики грыж. ворот	Абс.	%
1	Способ Сапежко	21	48,8±7,6
2	Способ Напалкова	9	21,0±6,2
3	Способ Мейо	3	7,0±3,9
4	Послойное ушиван. тканей	10	23,2±6,4
	Итого	43	100

Наиболее частой сопутствующей патологией у обследованных больных обеих групп была гипертоническая болезнь I-II ст. – (26,7±4,8)%, в последующих местах находились: хронический обструктивный бронхит – (19,8±4,3)%, ожирение – (17,4±4,1)%, сахарный диабет – (10,5±3,3)%, ИБС, стабильная стенокардия I-III ФК – (9,3±3,1)%, хронический пиелонефрит – (9,3±3,1)%, аденома предстательной железы – (7,0±2,8)%.

Всем 86 больным с ПОВГ поступившим в плановом порядке проводилась идентичная диагностическая программа: анамнез заболевания, жалобы больного, общеклинические и биохимические исследования: общий анализ крови и мочи, биохимические анализы, коагулограмма, обзорная рентгенография и УЗИ органов брюшной полости.

При наличии жалоб пациентов со стороны желудочно-кишечного тракта по показаниям проводили ЭФГДС и колоноскопию. Эндоскопическое исследование проводилось с помощью аппарата «Olympus».

Для оценки состояния сердечно-сосудистой системы проводились ЭКГ и по показаниям ЭхоКГ, дыхательной системы – рентгенография и флюорография легких.

В процессе обследования и предоперационной подготовки все больные с наличием сопутствующих заболеваний консультировались терапевтом, кардиологом, пульмонологом, эндокринологом и анестезиологом для стабилизации функции жизненно важных органов и систем.

Адекватное обезболивание имеет очень важное значение в оперативном лечении ПОВГ. Все больные были опе-

рированы под интубационным наркозом с миорелаксантами в условиях которого создается максимальная релаксация брюшной стенки, необходимое для выполнения послойной пластики тканей без натяжения.

У всех больных сопутствующей варикозной болезнью с целью профилактики тромбозомболических осложнений в пред- и послеоперационном периоде использовали эластичные бинты и компрессионные чулки.

Непосредственные результаты хирургического лечения больных с послеоперационными вентральными грыжами изучались в обеих группах клинически, в период нахождения больных в стационаре.

Клиническую оценку отдаленных результатов хирургического лечения ПОВГ в обеих группах изучали по В.А. Зотову (2000г.) по трехбалльной системе: хорошие, удовлетворительные и неудовлетворительные.

Хорошие результаты – полное клиническое выздоровление, восстановление трудоспособности, положительный анатомо-функциональный и косметический эффект пластики, отсутствие жалоб и рецидива заболевания. Удовлетворительные результаты – отсутствие рецидива грыжи, временное снижение трудоспособности и наличие уплотнения и неприятных ощущений в зоне послеоперационного рубца. Неудовлетворительные результаты – рецидив основного заболевания. Основным критерием эффективности хирургического лечения грыж считаем отсутствие рецидива заболевания.

В группе исследования (43) больным герниопластика произведена по разработанному нами способу. (А.с. № 34659)

Оперативный доступ. Эллипсообразным разрезом соответственно продольным размерам грыжевого мешка иссекают в допустимых пределах послеоперационный рубец кожи таким образом, чтобы последующее сопоставление краев раны было бы возможно без натяжения тканей.

С соблюдением мер предосторожности вскрывают грыжевой мешок, по ходу вмешательства останавливают кровотечение. После выполнения оперативного доступа последовательно в 4 этапа выполняют оперативный прием, сущность которого заключается в следующем.

Первый этап – выделение грыжевого мешка и формирование двух лоскутов из париетальной брюшины. Для этого после вскрытия грыжевого мешка, освобождения от него припаянных внутренностей, тупо и остро выделяют его до уровня шейки, после чего рассекают соответственно направлению разреза кожи.

В результате этого формируется два противоположных лоскута париетальной брюшины, образованных стенками грыжевого мешка. Таким образом, грыжевой мешок не иссекается, а лишь выделяется и рассекается с формированием двух лоскутов, которые затем будут использованы в пластике грыжевых ворот.

Второй этап – наложение разгрузочных швов и ушивание грыжевых ворот. Под контролем пальцев, введенных в брюшную полость, длинной изогнутой иглой и толстой нитью накладывают узловые швы на мышечно-апоневротические ткани, отступая от краев грыжевых ворот на 5-7 см с выводом концов нитей на поверхность кожи на таком же расстоянии от краев кожной раны.

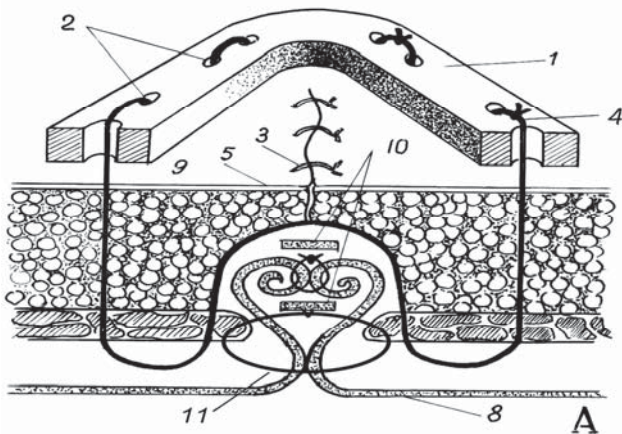
Края грыжевых ворот соединяют узловыми швами, накладывая их со стороны просвета грыжевого мешка с захватом париетальной брюшины и мышечно-апоневротических слоев на толщину 2-2,5 см. Этот этап обеспечивает ушивание грыжевых ворот до соприкосновения листков париетальной брюшины, а также, не повредив внутренностей брюшной полости и париетальной брюшины, наложение дополнительных швов, которые позволяют в последующем временно выполнять им роль внутреннего бандажа, укрепляя более глубокий ряд швов и предохраняя их от излишнего натяже-

ния при повышении внутрибрюшного давления.

Третий этап – укрепление линии глубоких швов. Для этого захватывают в продольном направлении свободные концы лоскутов грыжевого мешка прямыми кишечными зажимами и вращением их кнутри, сворачивают в «рулоны» до соприкосновения листков брюшины. Концы узловых швов, наложенных прежде на края грыжевых ворот, проводят через основания обоих лоскутов грыжевого мешка в направлении изнутри кнаружи.

Кроме того, для укрепления линии швов применяют пленку из биополимера, преимущественно коллагеновую соответствующей длины, которую укладывают на первый (глубокий) ряд швов и поверх «рулонов». В состав коллагеновой пленки помимо коллагена входят имбибированные антибактериальные и антисептические вещества, которые обладают свойствами стимулировать регенерацию собственных тканей при хорошей рассасываемости и уменьшить послеоперационные раневые гнойно-воспалительные осложнения. Антибактериальные препараты, входящие в состав коллагена придают ему пролонгированное лечебное действие, что способствует заживлению раны первичным натяжением.

Четвертый этап – фиксация разгрузочных швов к кольцу, помещенному на передней брюшной стенке. Для этого концы выведенных на кожу нитей проводят через отверстия в кольце (последнее соответствует выпуклости брюшной стенки и несколько превышает размеры раневой апертуры, выполнено, преимущественно, овальной формы и изготовлено из органического стекла, пластмассы) и, после ручного послабления сшитых тканей, завязывают эти нити, прочно закрепляя ими кольцо на поверхности кожных покровов. После выполнения оперативного приема накладывают швы на рану, соединяя ими кожу и подкожную клетчатку. Производят туалет раны, под кольцо и на рану укладывают марлевые салфетки.



1-кольцо, 2-отверстие в кольце, 3-кожные швы, 4-разгрузочный шов, 5-кожа, 6-подкожная клетчатка, 7-мышечно-аponeвротический слой, 8-париетальная брюшина, 9-листки грыжевого мешка, свернуты в «рулоны», 10-коллагеновая пленка, 11-узловые швы на мышечно-аponeвротические слои

Рисунок 1 – Поперечное сечение раны брюшной стенки.

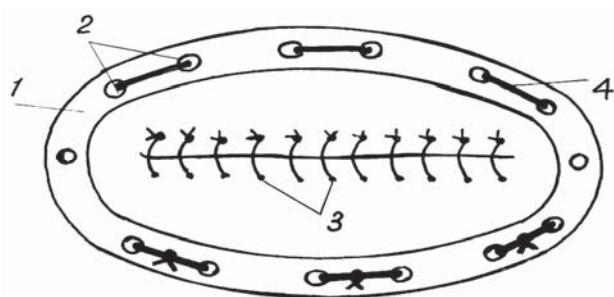


Рисунок 2 – Вид сверху (обозначения те же, что на рисунке 1).

Схематически предлагаемый способ герниопластики при рецидивных вентральных грыжах изображен на рисунке 1.

Клиническое обоснование разработанного способа герниопластики сводится к следующему.

Способ сочетает аутопластическое применение избытка париетальной брюшины грыжевого мешка для укрепления грыжевых ворот и использование препаратов коллагена с целью сокращения сроков развития и созревания соединительной ткани и формирования прочного послеоперационного рубца в оптимально сжатые сроки на уровне наиболее слабого места брюшной стенки, каким являются грыжевые ворота.

Разгрузочные швы, играющие роль внутреннего «бандажа» для более глуболежащих швов, предохраняют их от чрезмерного натяжения при повышении внутрибрюшного давления. Последнее обстоятельство чрезвычайно важно, так как оно обеспечивает возможность ранней активизации больного в послеоперационном периоде. Кроме того, основным достоинством данного способа, является возможность раннего (на 1-3 сутки после операции) подъема пациента с постели, что может способствовать профилактике осложнений со стороны органов дыхания, сердечно-сосудистой системы, связанных с необходимостью длительного соблюдения постельного режима в послеоперационном периоде.

Во многих хирургических стационарах к послеоперационным раневым гнойно-воспалительным осложнениям ПОВГ относят только нагноения раны, не включая гематомы, серомы, инфильтраты послеоперационной раны, лигатурные свищи и, тем самым, получают недостоверные результаты в сторону значительного уменьшения частоты раневых гнойно-воспалительных осложнений после операции.

Нами в обеих исследуемых группах все вышеперечисленные осложнения отнесены к раневым гнойно-воспалительным осложнениям и представлены на рисунке 3.

Общая частота осложнений в раннем послеоперационном периоде у больных группы сравнения была значительной и составила (32,5±7,1)%. В 57,1% случаев от общего числа осложнений это были инфильтраты и нагноение послеоперационной раны, у 3 больных (7,0±3,9%) – серома и в 1 случае после операции развилась гематома подкожной клетчатки.

В группе исследования общая частота послеоперационных гнойно-воспалительных осложнений была более чем в 2,8 раза ниже ((11,6±4,9)%, p<0,05). В том числе, нагноение послеоперационной раны развилось у 2 больных (4,6±3,2)%, инфильтрат – у 2 (4,6±3,2)%. У 1 больного (2,3±2,3)% от общей численности группы) развилась серома. При сравнительных анализах полученных результатов обеих групп видно, что в группе исследования, частота нагноений по-

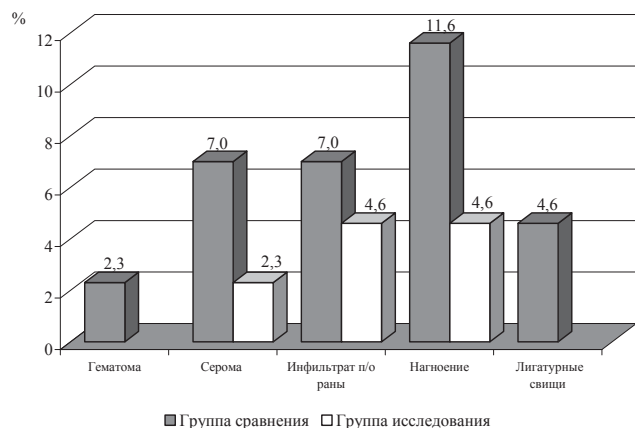

Рисунок 3 - Сравнительная частота послеоперационных раневых гнойно-воспалительных осложнений у больных группы исследования и сравнения

слеоперационной раны в 2,5 раза и инфильтратов – в 1,5 раза был ниже, чем в группе сравнения.

Учитывая вышеизложенное, мы провели тщательный анализ причин раневых осложнений в двух группах больных. Установлено, что в группе сравнения с целью гемостаза пользовались коагуляцией тканей, что приводит к некрозу подкожной клетчатки с обильной тканевой экссудацией и с последующим развитием сером и инфильтратов послеоперационной раны.

В группе исследования с целью гемостаза пользовались перевязкой сосудов рассасывающимися шовными материалами (викрил), что значительно уменьшило вышеперечисленные раневые осложнения. Кроме того, в этой группе для герметизации ран брюшной стенки использовали коллагеновую пленку, в состав которой входят имбибированные антибактериальные и антисептические вещества, которые обладают свойствами стимулировать регенерацию собственных тканей при хорошей рассасываемости и уменьшить частоту и тяжесть раневых гнойно-воспалительных осложнений, благодаря его антимикробным свойствам.

Цифровые данные о ранних послеоперационных осложнениях в двух клинических группах приведены на рисунке 4. Из рисунка 4 следует, что в общей сложности ранние послеоперационные осложнения у больных группы сравнения развились в 11 случаях (25,6±6,7)%.

В группе исследования ранние послеоперационные осложнения, развились у 5 больных (11,6±4,9)%, что в 2,2 раза ниже, чем в группе сравнения (различия между группами достоверны, $p < 0,05$). Среди них 2 случая острой ранней кишечной непроходимости удалось купировать консервативными лечебными мероприятиями.

В группе сравнения такие осложнения, как внутрибрюшное кровотечение и ятрогенное повреждение внутренних органов оказались грозными, непосредственно угрожающими жизни больного, что при абдоминальной их локализации потребовало повторного оперативного вмешательства – релапаротомии.

Процент случаев заживления раны вторичным натяжением в группе сравнения был в 2,5 раза большим, чем в группе исследования. Развитие тяжелых раневых гнойно-воспалительных и ранних послеоперационных осложнений в большем числе случаев привело к относительному увеличению сроков стационарного лечения в группе сравнения, где они составили 13,5±0,6 койко-дня. В группе исследования данный показатель составил 11,8±0,6 койко-дня ($p < 0,05$).

Отдаленные результаты в обеих группах больных с ПОВГ изучены в сроки до 4 лет. Клиническая оценка отдаленных результатов лечения ПОВГ проводилась по трехбалльной системе: хорошие, удовлетворительные, и неудовлетворительные по Зотову В.А. [2000] (рисунок 5).

Изучив и проведя сравнительный анализ цифровых данных об отдаленных результатах лечения послеоперационных вентральных грыж следует подчеркнуть, что хорошие результаты лечения в группе сравнения получены у (74,4±6,7)%, удовлетворительные – (16,3±5,6)% и неудовлетворительные – (9,3±4,4)% пациентов. В группе исследования соответственно, хорошие – (83,7±5,6)%, удовлетворительные – (16,3±5,6)%. Рецидивов грыж, т.е. неудовлетворительных результатов не было.

Полученные в работе данные позволили нам сформулировать следующие результаты и выводы:

Разработанный способ герниопластики апоневротических слоев из-за дополнительных разгрузочных швов и применения препаратов коллагена стимулирующие регенеративные процессы в местных тканях.

Применение разработанных способов лечения в группе исследования обеспечивает улучшение непосред-

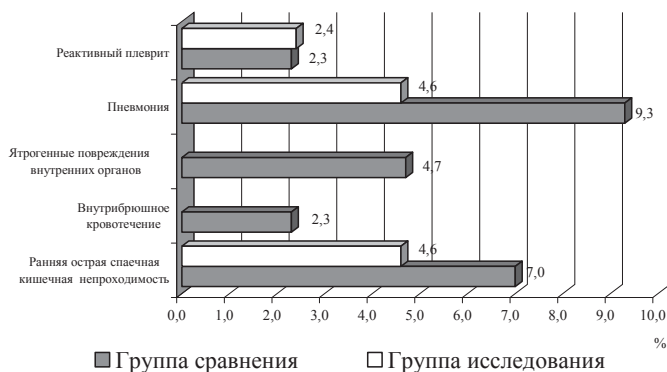


Рисунок 4 – Сравнительная частота ранних послеоперационных осложнений в клинических группах

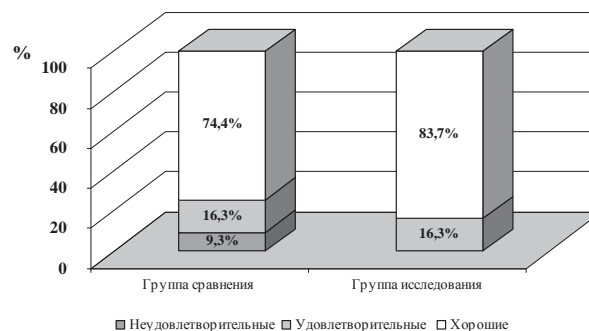


Рисунок 5 – Сравнительная характеристика исходов лечения в клинических группах

ственных результатов операций у больных с ПОВГ, заключающееся в достоверном снижении частоты раневых гнойно-воспалительных в 2,8 и ранних послеоперационных осложнений в 2,2 раза, сокращении сроков стационарного лечения.

Изучение отдаленных результатов лечения больных с послеоперационной вентральной грыжей свидетельствует о том, что в группе исследования на 9,3% больше число хороших результатов и нет неудовлетворительных результатов, т.е. рецидивов заболевания.

Литература

- Кузин Н.М., Долгатов К.Д. Современные методы лечения паховых грыж // Вестник хирургии. - 2002. - № 5. - С. 107-110.
- Гузеев А.И. Пластика синтетической сеткой при вентральных грыжах живота // Хирургия. - 2004. - № 9. - С. 47-49.
- Жебровский В.В. Ранние и поздние послеоперационные осложнения в хирургии органов брюшной полости. - Симферополь. Издательский центр КГМУ. - 2000. - 688с.
- Bromne J., Murphy D., Shorten G. Pneumomediastinum, pneumothorax and subcutaneous emphysema complicating MIS herniorrhaphy // Can J Anaesth. - 2000. - Vol. 47 (1). - P. 69-72.
- Vrijland W., Jeekel J., Steyerberg E. Intraoperative polypropylene mesh repair of incisional hernia is not associated with enterocutaneous fistula // Br J Surg. - 2000. - Vol. 87 (3). - P. 348-352.
- Саенко В.Ф., Белянский Л.С., Мазур А.П. и др. Современные принципы пластики послеоперационной грыжи брюшной стенки больших размеров // Клиническая хирургия. - 2003. - № 11. - С. 27.
- Yahchouchy-Chouillard E. et al. Incisional hernias. L. Related risk factors // Dig surg 2003. - Vol. 20 (1). - P. 3-9.
- De Vries Reilingh T.S., van Geldere D., Langenhors B. et al. Repair of large midline incisional hernias with polypropylene mesh: comparison of three operative techniques // Hernia 2004. - Vol. 8 (1). - P. 56-59.
- Егеев В.Н., Чижов Д.В., Рудакова М.Н. Пластика по Лихтенштейну при паховых грыжах // Хирургия. 2000. № 1. - С. 19-21.
- Белоконов В.И., Пушкин С.Ю., Федорина Т.А., Нагапетян С.В. Биохимическая концепция патогенеза послеоперационных вентральных грыж // Вестник хирургии. - 2000. - № 5. -

С. 23-27.

11. Ефименко Н.А., Гучев И.А., Сидоренко С.В. Инфекции в хирургии. Фармакотерапия и профилактика. - Смоленск, 2004.

12. Schnmpelick V., Klinge U., Junge K., Stumpf M. Incisional abdominal hernia; the open mesh repair. // *Langenbecks Arch Snrg.* - 2004. - Vol. 389(1). - P. 1-5.

13. Baimakhanov B.B., Samratov T.U., Toxanbaev D.S., Butabayev N.K. Hernioplasty in treatment of patients with ventral hernia // *VII International Enroasian Congress of Surgeons and Gastroenterologists.* // Tbilisi. Georgia. - 2005. P.137.

14. Краснов О.А., Подолужный В.И., Котов М.С. Профилактика ранних послеоперационных осложнений надпоясничной пластики вентральных грыж эксплантатом. Актуальные вопросы современной хирургии. М., 2000. - С. 183-184.

15. Mathes S., Steinwald P., Foster R., Hoffman W. Complex ab-

dominal wall reconstruction: A comparison of flap and mesh closure // *Ann Surg.* - 2000. - Vol. 232(4). - P. 586-596.

16. Андреев В.Г. Севатовский М.В. Клинический случай из практики применения синтетических материалов для герниопластики // *Герниология.* - 2002. - № 1. - С. 41-43.

17. Егшеев В.Н. Натяжная герниопластика // М.: Медпрактика. - 2002. - С. 148.

18. Ермолов А.С., Алексеев А.К., Упырев А.В., Ильичев В.А. и др. Выбор способа пластики послеоперационных грыж живота полипропиленовыми эндопротезами // *Хирургия.* - 2005. - № 8. - С. 16-21.

19. Лубянский В.Г., Колобова О.И., Оношкин В.В., Костина Ю.П. Патогенез и профилактика венозных тромбозмических осложнений при больших вентральных грыжах // *Хирургия.* - 2008. - № 1. - С. 30-32.

Причины функционально-органических расстройств после оперативных вмешательств на органах гепатопанкреатодуоденальной зоны

Алиев Д.А., Аскеров Н.А., Абдуллаев А.А.

Национальный онкологический центр. Азербайджанская Республика

Причины функционально-органических расстройств после оперативных вмешательств на органах гепатопанкреатодуоденальной зоны

Алиев Д.А., Аскеров Н.А., Абдуллаев А.А.

Национальный Онкологический Центр Азербайджанская Республика

В основе постоперационной болезни функциональной системы питания лежат анатомо-физиологические изменения, обусловленные выполненной операцией, а именно, выключение определенного этапа пищеварения, нарушение деятельности органов гепато-панкреатодуоденальной зоны, перемещение дуоденального этапа пищеварения в нижние отделы тонкой кишки, быстрый сброс через зияющее соустье пищеварительных соков, обратный заброс дуоденального содержимого. С позиции функциональной системы питания это вызывает нарушение дуоденального этапа пищеварения, а постоянное истечение желчи – тонкокишечного. Показания к применению пластических операций при раковом поражении органов гепатопанкреатодуоденальной зоны обуславливаются целым рядом мотивов, определяющим среди которых является улучшение качества жизни больных.

Учение о взаимосвязи органов пищеварения между собой и с организмом в целом, о механизмах регуляции, определяет пути патогенеза болезненных состояний у больных после оперативного лечения. Пищеварительная система – это иерархически анатомически и функционально последовательно связанная цепочка органов, подчиненных центральному аппарату и выполняющих единую конкретную комплексную задачу. При повреждении ее функций достижение конечного результата функциональной системы питания осуществляется за счет заложенных в ней механизмов взаимозаменяемости, компенсации, пластичности. Система пластична, если ее конфигурация определяется внутренней регуляцией и поступающими внешними воздействиями. Тогда она обладает достаточной гибкостью для адаптации к изменяющимся условиям (5).

В рассматриваемой проблеме патогенез – механизм перехода от предрасположенности к развитию конкретной патологии. В развитии функциональных расстройств пищеварительной системы у неоперированных больных четко прослеживается роль психогенных факторов. У оперированных больных на хирургическую агрессию организм отвечает специфическими реактивными особенностями, что проявляется неспецифическими постагрессивными реакциями, обусловленными одновременным или последовательным действием комплекса факторов. В таком раскладе, оперативное вмешательство, устраняя патологический фактор или его негативные действия, одновременно устраняет и функционально важные части пищеварительной системы, и их взаимосвязи, что является пусковым механизмом развития серьезных функциональных нарушений. Оперированный орган и новые «антифизиологические» анатомо-функциональные связи между элементами пищеварительной системы становятся источниками изменения возбудимости центральных нервных структур пищеварения и новых функционально-органических расстройств (1).

The causes of postoperativ functional and organic disorders in hepato-pancreato-duodenal zone organs

Aliyev D.A., Askerov N.A., Abdullayev A.A.

The National Centre of Oncology of the Republic of Azerbaijan

The reason of the postsurgical disorders in the functional system of nutrition is the anatomico-physiological alterations because of the surgery, that is turning off some stages of digestion, causing dysfunction of the organs of hepato-pancreato-duodenal zone, dislocation of the duodenal stage of the digestion to the lower parts of the small intestine, dumping of the digesting ferments through the artificial passages and reflux of the duodenal containing. It causes the dysfunction of the duodenal stage of digestion and permanent flow of gall to the small intestine.

Indication for plastic surgery in cases of carcinoma of hepato-pancreato-duodenal zone organs is defined by many reasons. One of the main reason is improvement of the life quality.

Нарушение деятельности по получению конечного приспособительного результата в одной из субсистем функциональной системы питания отражается на деятельности всей структуры (2). Оно тем выраженной, чем ниже резистентность и слабее компенсаторные возможности, чем агрессивней эффект воздействия разрушительного фактора на организм. При нарушении, возможности полноценной реализации конечной задачи или посылке неполноценной информации о проделанной работе, центральным аппаратом для восстановления стабильности принимаются меры по коррекции возникших расстройств, выражающиеся в активизации направленных компенсаторных механизмов (6). Вероятно, именно их действие приводит к развитию функционального характера нарушений. Тогда, патологическое состояние, обусловленное активизацией компенсаторных сил организма, является защитной реакцией организма, направленной на стабилизацию, возникшего в деятельности функциональной системы дисбаланса. В течение года у больных продолжают процессы адаптации к новым условиям пищеварения. Позднее, у части из них, послеоперационные отклонения принимают характер стойких патологических синдромов. Установлено, что у больных, перенесших операции на органах желудочно-кишечного тракта, развивается более или менее выраженное болезненное состояние, изменение внешне-и внутрисекреторной функций поджелудочной железы, печени и кишечника.

В хирургии панкреатобиллиарного рака преобладают паллиативные вмешательства, радикальные же выполняются у 8%-20% больных. Высокая госпитальная летальность (12%-35%) обусловлена нарушениями функционального состояния печени и техническим несовершенством хирургических вмешательств.

Ключевые элементы гепато-панкреато-дуоденальной зоны можно разделить на три отдела: сокодепонирующий «резервуар», дигестивный «резервуар», меж«резервуарный»

жом-сфинктер Одди. Тесные топографо-анатомические взаимоотношения общего желчного протока с головкой поджелудочной железы объясняют тот факт, что при патологических процессах в ней неизбежно наблюдаются нарушения функции желчеотделения (7). Суть операций при опухолях гепато-панкреато-дуоденальной зоны, осложнившихся механической желтухой, сводится к устранению блока желчных протоков и изменению пути оттока желчи, т.е. выключению из пищеварительного процесса пилорического жома, двенадцатиперстной кишки и сфинктера Одди. В основе их лежит формирование зияющего билиодигестивного соустья.

Радикальные и паллиативно-дренирующие операции, выполненные по поводу опухолей, расположенных правее верхнебрыжеечных сосудов, на органах гепатопанкреатодуоденальной зоны, являющихся составными элементами исполнительного аппарата функциональной системы питания, чаще завершаются разрывом нейрогуморальных и нервно-рефлекторных связей, выключением пищеварительного «резервуара» – двенадцатиперстной кишки, межорганный жом сфинктера Одди из пищеварения, формированием функционально несостоятельных соустьев. Эти факторы, в конечном итоге, обуславливают нарушение питания у больных.

При данном раскладе в основе функциональной постоперационной патологии лежат анатомо-физиологические изменения, связанные с выполненной операцией, а именно, выключение определенного этапа пищеварения, нарушение деятельности органов гепато-панкреато-дуоденальной зоны, перемещение дуоденального этапа пищеварения в нижние отделы тонкой кишки, быстрый сброс через зияющее соустье пищеварительных соков, обратный заброс дуоденального содержимого.

Пусковым моментом постоперационных нарушений выступает оперативно формируемое соустье, являющееся разрешающим фактором быстрого сброса и обратного заброса. Наличие оперативно сформированного зияющего соустья приводит к постоянному истечению желчи (демпинг желчи) в анастомозированный дигестивный орган, что включает опережающую реакцию в двенадцатиперстной кишке. С позиции функциональной системы питания это вызывает нарушение дуоденального этапа пищеварения, а постоянное истечение желчи – тонкокишечного. После выполнения радикальных операций, связанных с выключением пилорического жома к этим расстройством присоединяется желудочный симплотомокомплекс. Зияющее билиодигестивное соустье является тем «окном», через которое при повышении давления в анастомозированном пищеварительном органе секрет его забрасывается в желчные протоки, воздействуя на слизистый слой их и приводя к развитию в нем морфологических изменений.

Итак, после выполнения операций на органах гепатопанкреато-дуоденальной зоны факторами развития функционально-органической патологии являются демпинг желчи, рефлюкс содержимого из анастомозированного дигестивного органа, выпадение дуоденального, а в ряде случаев и желудочного этапов пищеварения.

В зависимости от вида операции, выполненной на органах желудочно-кишечного тракта, мы выделяем три анатомо-функциональных комплекса, обусловленных выключением из пищеварительного процесса ряда органов:

- Желудочно-дуоденальный – кардиального и пилорического жомов, желудка и двенадцатиперстной кишки;
- Дуодено-биллиарный – двенадцатиперстной кишки, сфинктера Одди, желчного пузыря;
- Тонко-толстокишечный – Баугиниевой заслонки, правой половины толстой и терминального отдела тонкой кишки.

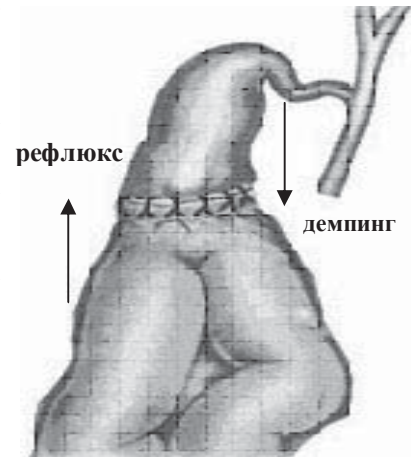
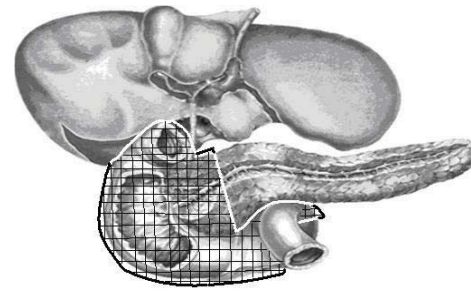
Учитывая существование обусловленной эмбриологически гуморальной и нервно-рефлекторной взаи-

мосвязи между структурами исполнительного аппарата функциональной системы питания, можно заключить, что наличие одного оперативно обусловленного комплекса, будет сопровождаться проявлением других по функциональному типу нарушений. Причина развития их заключена в демпинге и рефлюксе пищеварительных соков, разрыве последовательности, нарушении ритмичности и непрерывности пищеварения, хаотичном воздействии пищеварительных соков на химус.

В функциональной системе питания выделяют четыре субсистемы. В зависимости от уровня оперативного повреждения целостности цепочки желудочно-кишечного тракта, изменения развиваются как в субсистеме функционирования этих органов, так и в последующих. Снижение степени тяжести разлаживания деятельности субсистем обусловлено механизмами саморегуляции и динамичности. Тогда, анатомо-функциональные комплексы в послеоперационном периоде первоначально выражаются в физиологических нарушениях деятельности одной из субсистем и являются фактором изменения информации о конечном приспособительном результате ее. В этом случае, для коррекции центральным аппаратом функциональной системы питания включаются компенсаторные механизмы в последующих субсистемах, вызывающие функциональные отклонения, которые проявляются реакцией, клинические расцениваемой как патологическая. Вероятно, в связи с этим в отсроченном послеоперационном периоде на основе функциональных отклонений развиваются как локальные, так и общие органические изменения, затрагивающие различные структуры и системы организма.

В генезе развития постоперационной болезни функциональной системы питания необходимо выделять идентичные по механизму, но различные по клиническому проявлению расстройства: фаза функциональных реакций и фаза органических изменений.

Функциональная фаза развивается в ответ на компенсаторные меры, предпринятые организмом для стабилизации деятельности системы питания. Несмотря на существование постоянной объективной константы, зияющего соустья, болезненная симптоматика при функциональной фазе исчезает по завершении действия патологического фактора. В данной фазе необходимо различать демпинг-реакцию и рефлюкс-реакцию. Разнополюсность механизмов демпинг-реакции и рефлюкс-реакции обуславливает и их различную симптоматику. Клиническая характеристика функциональной фазы зависит от преобладающего действия одной из патологических реакций, резерва компенсаторных возможностей организма, состояния других органов пищеварительной системы. После операций на органах гепато-панкреато-дуоденальной



зоны демпинг-реакция характеризуется симптоматикой сброса желчи и панкреатического сока, рефлюкс-реакция же проявляется клиникой заброса тонкокишечного секрета в желчные и панкреатический протоки.

В ответ на длительное воздействие функциональных изменений оперированный организм отвечает развитием органической патологии общего характера, связанного с нарушением процесса всасывания питательных веществ, и местного или локального, зависящего от контакта слизистых органов желудочно-кишечного тракта с не присущим им пищеварительным соком. В органической фазе характер изменений зависит от периодичности, продолжительности, вида и интенсивности функциональных нарушений. Тогда, вероятно, методологически обоснованно выделение в органической фазе демпинг-синдрома и рефлюкс синдрома легкой, средней и тяжелой степени. Острота и глубина органических изменений может варьировать и быть различной интенсивности. В приведенном разделении фаз постоперационной болезни понятия демпинг-и рефлюкс-реакция, демпинг-и рефлюкс-синдром представляются собирательными. Являясь разнополюсными по механизму действия, демпинг и рефлюкс вызывают и противоположные реакции в организме.

Демпинг-синдром после операций на органах гепатопанкреато-дуоденальной зоны характеризуется результатом постоянного нерегулируемого сброса желчи в тонкую кишку, нарушением полноценной обработки пищи дуоденальным соком. Клиническая симптоматика рефлюкс-синдрома обусловлена последствиями непосредственного контакта внутри-и внепеченочных желчных путей с тонкокишечным содержимым. Изменения, первоначально захватывая внепеченочные протоки, в последующем распространяются на внутripеченочную и поджелудочную систему ходов. После классических операций тяжелые атаки холангита развиваются у 73,3% больных. В этом ракурсе, очевидно, правильным будет введение в клиническую практику терминов рефлюкс-холангит, рефлюкс-гепатохолангит, рефлюкс-панкреатит.

Многообразность клиники постоперационной болезни функциональной системы питания определяется деятельностью подвергшихся хирургической агрессии органов желудочно-кишечного тракта. После операций, завершающихся формированием зияющего билио-дигестивного соустья, на передний план клиники демпинг-реакции выступают отсутствие аппетита, не связанное с питанием «урчание кишечника», нарушение акта дефекации, в ряде случаев выражающееся «желчной диареей», тупые боли в мезогастррии. Клиническая картина рефлюкс-реакции после удаления или выключения сфинктера Одди проявляется болью и чувством «тяжести» в правом подреберье и мезогастррии, усиливающейся через 20-30 минут после еды.

Патологические реакции, сходящие на нет при функциональной фазе, вызывают в морфологической структуре и деятельности органов и систем стойкие качественные сдвиги, приводящие к развитию органической патологии общего или местного характера.

По нашему мнению, клиническая симптоматика постоперационной болезни характеризуется четырьмя группами признаков: общесоматической, нейровегетативной, абдоминальной, органной. В зависимости от выраженности клинической картины постоперационных расстройств мы выделяем умеренно и резко выраженные степени тяжести признаков.

Совершенствование методов диагностики, дооперационное планирование хирургического вмешательства, улучшение отдаленных результатов лечения онкологических больных актуализировало проблему качества жизни, являющуюся определяющей целью медицинской реабилитации (4). Цель лечения сводится не только к из-

бавлению организма человека от разрушающего действия патологического процесса, к предотвращению летального исхода, а к возможности полноценно жить (3). Проведение реабилитационных мероприятий необходимо даже при отсутствии клинических проявлений постоперационной болезни, т.к. развивающиеся органические нарушения, вызывая стойкие изменения, ухудшают качество жизни больных. Анализ причинно-следственных параллелей развития постоперационной болезни функциональной системы питания указывает на кажущуюся простоту решения этой проблемы. Однако, вероятность окончательного разрешения ее посредством только хирургии крайне сложна, т.к. роль последней заключается в стабилизации деятельности функциональной системы питания в предкомпенсаторном, функционально-хаотическом послеоперационном периоде.

Особое место в схеме методов коррекции постоперационной болезни ФС питания отводится проблеме первичной хирургической профилактики. Мы считаем, что под данным термином необходимо понимать разработку, апробацию и первоначальное выполнение таких операций, которые, предупреждая и снижая частоту постоперационной болезни, причем одновременно как демпингового, так и рефлюксного характера, приводили бы к развитию лишь легких степеней её. В таком случае, первичная хирургическая профилактика – это меры, направленные на снижение последствий постоперационных реакций, непосредственную стабилизацию деятельности функциональной системы питания и опосредованную всего организма. Показания к применению пластических операций при раковом поражении органов гепатопанкреатодуоденальной зоны обуславливаются целым рядом мотивов, определяющим среди которых является улучшение качества жизни больных. Понятие «качество жизни» больного появилось в Index Medicus в 1977 году и в настоящее время широко используется в медицине зарубежных стран. Оценка качества жизни представляет собой простой и надежный метод изучения состояния здоровья человека и основана на субъективном восприятии его физического, психологического и социального функционирования.

В таком случае, меры, направленные на снижение частоты постоперационной болезни, особенно ее средней и тяжелой степени, являются составной частью проблемы улучшения качества жизни оперированных онкологических больных, особенно с опухолями гепатопанкреатодуоденальной зоны, и имеют общегосударственное значение. Однако, в то же время, не вызывает сомнения, что до тех пор, пока не изучено влияние операции на качество жизни больного в послеоперационном периоде, нельзя в полной мере судить о ее достоинствах и недостатках.

Литература

1. Абдуллаев А.А. Постоперационная болезнь функциональной системы питания - ж. Доклады НАН Азербайджана, 2003, 3-4, с.211-216.
2. Абдуллаев А.А., Марданлы Ф.А., Кулиева Н.Г., Керимли А.А. Постоперационная болезнь как компенсаторная реакция функциональной системы питания. топлу: «Умуммилли лидер Нејдәр Әлијевин 85 иллик јубилејинә һәср олунмуш елм-пр конфр. материаллары», Бақы, 2008, с.64-69.
3. Герасименко В.Н. Реабилитация онкологических больных. М.: Медицина, 1988, 272с.
4. Ионова Т.И., Новик А.А., Сухонос Ю.А. Понятие качества жизни больных онкологического профиля // Онкология, 2000, т.2, с.25-28.
5. Судаков К.В. Теория Функциональных систем. М: Медицина, 1996, 321с.
6. Теодореску Эксарку И. Общая хирургическая агрессология. Бухарест: Медицинское издательство, 1972, 574с.
7. Baillie J. Sphincter of Oddi Dysfunction // Emerg. Med., 2005, 37(3), p.14-17.

Озонированный раствор как средство обеззараживания плодоносных элементов эхинококка

Максут уулу Эрлан

Кыргызская государственная медицинская академия им. И.К.Ахунбаева,
Городская клиническая больница №1, Бишкек, Кыргызская Республика

Резюме: Представлены результаты обеззараживания плодоносных элементов эхинококкоза озонированными растворами и озонокислородной смесью. Концентрация озона 8-10мкг/мл с экспозицией 5 минут достаточна для 100% гибели сколексов.

Ключевые слова: печень, эхинококкоз, обеззараживание, озон.

Эхинококкоз на сегодняшний день является тяжелым паразитарным заболеванием и продолжает оставаться серьезной медицинской и социальной проблемой. Это определяется тем, что среди паразитарных болезней нет другого поражающего организм так тяжело и в таких разнообразных формах как эхинококкоз [7].

Заболевание эхинококкозом и его рецидивы не имеют тенденции к снижению, более того, в последнее время отмечается распространение эхинококкоза не только среди людей, занимающихся животноводством, но и среди городского населения [9].

В хирургии эхинококкоза очень важным этапом операции является полноценное и надежное обеззараживание плодоносных элементов паразита, что обеспечивает профилактику рецидива болезни [3]. В этом отношении в литературе представлено множество методов: это использование горячих растворов, гипертонических растворов поваренной соли, хлористого кальция, глицерина, йода, формалина, физические факторы (лазер, ультразвук и др.). Но по мере накопления материала было установлено, что одни из них малоэффективны, а другие токсичны для организма.

Одним из дискуссионных вопросов в хирургии эхинококкоза является роль резидуальной фиброзной капсулы кисты в развитии рецидивов и гнойных осложнений [1,6].

Фиброзная капсула эхинококковой кисты представляет собой многокомпонентную тканевую структуру, состоящую из нескольких, переходящих друг на друга слоев: Слой некроза, грануляционный и фиброзно-сосудистый. Выраженность каждого из них значительно варьирует при различных состояниях и локализации кисты. Фиброзно-сосудистый слой при неосложненной кисте имеет толщину до 1мм, а при активации барьерно-защитной функции в перикистозной ткани он может увеличиваться до 2мм и более [5].

Как отмечено в ряде публикаций, с течением времени фиброзная капсула может пропитываться зародышевыми элементами паразита [2,4,8] и микробными телами [6], что обуславливает ряд проблем послеоперационного периода.

Городская клиническая больница №1 располагает универсальным аппаратом «CHANS» CX-01 для получения озона, озонокислородной смеси. Озонированные растворы используются в профилактике и лечении гнойно-воспалительных заболеваний. Получен хороший результат. Кроме того, в литературе имеются сообщения о том, что озон обладает многокомпонентным действием, в частности, бактерицидным и мы в своей работе пытались исследовать его антипаразитарное действие.

Ozonized solution as remedy for disinfecting infectious of elements at ehinococc.

Maksut uulu Erlan

Summary: In clause results of disinfecting infections elements ehinococc by ozonized solutions a mix are submitted. Concentration of ozone of 8-10mkg/ml with an exposition 5 minutes is sufficient for 100% of destruction scolex.

Key words: a liver, ehinococc, disinfecting, ozone.

Цель исследования

– оценить антипаразитарное действие озона на плодоносные элементы эхинококка.

Материалы и методы исследования

Под наблюдением было 30 больных прооперированные с неосложненным эхинококкозом печени различной локализации. Мужчин было - 13, женщин – 17, Возраст колебался от 22 до 60 лет.

В обследовании больных, помимо общеклинических исследований (общий анализ крови и мочи, ЭКГ, рентгенография грудной клетки), использованы и специальные методы – это УЗИ, КТ, реакция Казони.

Для определения влияния озона на плодоносные элементы паразита

мы выполнили исследование содержимого кист сначала *in vitro*: В пробирки набирали эхинококковую жидкость 3 мл и добавляли 3 мл озонированного раствора (NaCl 0,9%) с различной концентрацией и исследовали через 1,3,5,8,10 минут. Морфологические изменения сколексов до и после обработки испытуемыми растворами осуществляли микроскопией для определения жизнеспособности по наличию подвижности сколексов и по их окрашиванию 0,1% раствором эозина.

Далее мы продолжили исследование в период обработки кист в момент операции. После пункции кисты с учетом принципов апаразитарности проводили барбатирующие содержимого кисты озонокислородной смесью, при этом каждые 3-5 минут брали содержимое на определение жизнеспособности сколексов. После эвакуации жидкости электроотсосом и удаления хитиновой оболочки производили смыв стенок остаточной полости, делали мазки с окрашиванием эозином. Затем дополнительно полость обрабатывали озонированным раствором с концентрацией озона 8-10мкг/мл. После эвакуации озонированного раствора, заново делали мазок и исследовали жизнеспособность сколексов путем микроскопии. Также делали смывы раны.

Результаты и их обсуждения

При исследовании на жизнеспособность сколексов *in vitro*, установлено, что концентрация озона в 4-5мкг/мл достаточна с экспозицией 5 минут для 100% их гибели. (Табл.1)

При исследовании содержимого кист после 5 минутного барбатирувания озонокислородной смесью установлена 100% гибель сколексов при концентрации озона 4-5 мкг/мл. Что касается более высокой концентрации озона (6-8мкг/

мл, 8-10мкг/мл), то на 3 минуте все плодоносные элементы погибали. А при 5 минутной экспозиции появляется возможность пропитывания раствора в фиброзную капсулу и тем самым пагубно влиять на зародышевые элементы эхинококка и микробные тела, что и предупреждает развитие рецидива заболевания.

Результаты исследования действия озонированных растворов на зародышевые элементы эхинококка (in vitro).

Концентр. озона	Экспозиция в минутах, % погибших протоско-лексов				
	1мин.	3мин.	5мин.	8мин.	10мин.
3мкг/мл	35%	44%	70%	100%	100%
4-5мкг/мл	55%	90%	100%	100%	100%
6-8мкг/мл	90%	100%	100%	100%	100%
8-10мкг/мл	90%	100%	100%	100%	100%

Больные оперированные с использованием вышеуказанной методики наблюдались в течение одного года. При контрольном обследовании мы не обнаружили случаев рецидива. Наблюдение за ними продолжено.

Литература

1. Агаев Р.М. Преимущества лазерного облучения остаточной полости после эхинококкэктомии печени // *Анналы хирургической гепатологии*. – 2002. – Т. 7, №1. – С. 301.
- Алиев М.А., Сейсембаев М.А., Байбеков И.М., и др. Эхинококкоз печени и его хирургическое лечение // *Хирургия*. – 1999. – №3. – С. 15-17.
- Вафин А.З. Апаразитарность хирургических вмешательств и антипаразитарность при эхинококкозе // *Хирургия*. – 1993. – №4. – С. 70-74.
- Дедерер Ю.М., Крылова Н.П. Хирургическое лечение эхинококкоза печени // *Хирургия*. – 1977. – №9. – С. 23-28.
- Исламбеков Э.С., Байбеков И.М. Ультроструктура капсулы паразита и прилегающей к ней ткани при эхинококкозе легких // *Мед. Паразитология и паразитарные болезни*. – 1982. Т. 60, №5. – С. 27-30.
- Кахаров М.А., Кубышкин В.А., Вишневецкий В.А., и др. Обоснование удаления фиброзной капсулы при эхинококкэктомии из печени // *Хирургия*. – 2003. – №1. – С. 31-35.
- Нишанов Х.Т. Совершенствование методов диагностики и хирургического лечения эхинококкоза печени. Дис. д-ра мед. наук, 1992.
- Шульга Л.Ф., Вдовин Р.П., Ленартович А.К. Наблюдение эхинококкоза печени у ребенка // *Клин. хирургия*. – 1990. – №6. – С. 56.
- Яроцкий Л.С. Эпидемиолого - эпизоотологические особенности эхинококкозов и методологические основы эпидемиологического надзора за ними // *Эхинококкозы*. – М., 1990. – С. 5-15.

Сравнительная оценка результатов паллиативных и радикальных операций у больных с перфоративными пилородуоденальными язвами

Рустамов.Э.А

Научный центр хирургии им. акад. М.А.Топчубашева (дир. - акад. Б.А. Агаев), Баку, Азербайджан

Представлен опыт хирургического лечения 130 больных с перфоративными пилородуоденальными язвами. Язва пилорической части желудка выявлена у 17 (13,1%) пациентов, двенадцатиперстной кишки - у 113 (86,9%) больных. Перфорация сочеталась со стенозом, кровотечением и пенетрацией - у 12 (9,2%) больных. Паллиативные операции (ушивание и иссечение язвы двенадцатиперстной кишки, иссечение язвы пилорической части желудка с пилоропластикой, ушивание язвы двенадцатиперстной кишки с позадиободочной гастроэнтероанастомозом (ГЭА) произведены у 75 (57,7%) пациентов, селективная проксимальная ваготомия (СПВ) с пилоропластикой у 20 (15,4%), резекция желудка в различных модификациях - у 13 (10%), стволовая ваготомия (СВ) с иссечением

язвы, пилоропластикой и другими видами, дренирующими желудок операциями - у 22 (16,9%) больных. Ранние послеоперационные осложнения у паллиативно оперированных больных отмечены у 8%, а радикально оперированных - 10,9%. Наибольшее количество осложнений были отмечены после резекции желудка - 3 (23,1%), наименьшее - после ушивания перфоративной язвы - 4 (7,35%). Учитывая высокий процент рецидива язвы после паллиативных вмешательств, считаем целесообразным расширение показаний к радикальным вмешательствам у больных с разлитым перитонитом при серозных и серозно-фибринозных его формах в реактивной фазе, что дает наилучшие результаты и приводит к стойкому снижению кислотности.

Актуальность проблемы

Перфоративная язва пилорического отдела желудка и двенадцатиперстной кишки является тяжелым осложнением язвенной болезни: частота его достигает 5-20%, причем примерно у 40-50% она наступает при бессимптомном течении заболевания или стертой клинической картине (1,2). По данным некоторых авторов и по нашим клиническим наблюдениям за последние 10 лет количество больных с перфоративными пилородуоденальными язвами увеличилось примерно в 1,5 - 2 раза (1,2,4). Летальность при этом достигает 17,9%, что является национальной проблемой (1,2,4,6). Несмотря на высокие современные достижения, достаточно совершенные методы диагностики и способы хирургического лечения - их результаты не удовлетворяют хирургов.

Непосредственные и отдаленные результаты лечения больных с перфоративными язвами находятся в тесной зависимости от современной диагностики. Своевременно установленный диагноз значительно расширяет диапазон хирургических возможностей, меньше страдает состояние больного и, как правило, благоприятно протекает послеоперационный период, улучшаются ближайшие и отдаленные результаты паллиативных и радикальных вмешательств.

В нашей республике по-прежнему наиболее распространена операция ушивания перфоративных язв, при этом не всегда учитываются патогенетические особенности язвы и нередкое сочетание перфорации с другими осложнениями (4). За последние годы при прободных язвах пилорической части желудка и двенадцатиперстной кишки получают распространение различные варианты ваготомии с дренирующими желудок операциями, однако определение показаний к радикальным операциям, в том числе паллиативным, и выбор метода ваготомии и ушиваний широко обсуждаются в литературе (3,5,6,7).

Таким образом, определение стратегии лечения больных с перфоративными язвами, изучение достоинств и недостатков паллиативных вмешательств, резекции желудка и различных видов ваготомии с дренирующими желудок операциями имеет важное практическое значение в хирургической гастроэнтерологии.

Цель работы

- улучшение результатов хирургического лечения пилородуоденальных язв осложненных перфорацией.

Материал и методы исследования

Нами проанализированы результаты хирургического лечения 130 больных перфоративными язвами. Больные хронической перфоративной язвой двенадцатиперстной кишки составили группу из 113 (86,9%) человек, пилорического отдела желудка - 17 (13,1%). Патогенетическая общность этих больных позволила нам объединить их в одну группу - больных с перфоративными пилородуоденальными язвами. (4,5)

Все пациенты были обследованы по стандартной схеме: клинический осмотр, инструментальные исследования (рентгенологическое исследование, ультразвуковая диагностика органов брюшной полости, электрокардиография) лабораторные исследования (общий анализ крови и мочи, биохимический анализ крови: уровень билирубина, Алат, Асат, глюкоза, общий белок, определения наличия гепатитов). Данное исследование выполнено на материале клинического исследования и лечения 130 пациентов с прободными язвами. При этом мужчин было 116 (89,2%), женщин - 14 (10,8%). Возраст пациентов колебался от 20 до 75 лет (средний возраст 45,5 лет). Анализ больных в возрастном аспекте показал, что наибольшее количество перфоративных язв (25,4%) приходится в возраст от 15 до 30 лет. Подавляющее большинство пациентов болеют этим заболеванием в трудоспособном возрасте от 18 до 55 лет и составляют 85,4%.

Предшествующий перфорации язвенный анамнез удалось проследить у 62 (75%) паллиативно оперированных больных, у 54 (98,2%) радикально оперированных пациентов. Язвенный анамнез у 14 (10,8%) больных из 130 собрать не удалось. Однако практически у всех больных был выявлен желудочный дискомфорт в течение года, которому не придавали значения, или при обследовании была выявлена язва пилорической части желудка или двенадцатиперстной кишки. В течение 5 лет язвенный анамнез отмечен почти у 32% паллиативно оперирован-

ных и у 21,8% радикально оперированных пациентов. В отличие от больных, которым выполнялась паллиативная операция, подавляющее большинство радикально оперированных больных имели анамнез свыше 8 лет; язвенная болезнь у них неоднократно рецидивировала, у многих были кровотечения или перфорации. У 20 (36,4%) человек язвенный анамнез был более 11 лет. Причем заболевание у этих больных носило выраженный хронический характер с грубой рубцовой деформацией двенадцатиперстной кишки. У 6 из 20 больных наблюдали сочетание перфорации со стенозом.

Сезонность перфоративных пилородуоденальных язв была отмечена у 38 (29,2%) больных, поступивших в весенний-летний период. Максимальное количество перфораций - 28 (21,5%) - приходилось на апрель.

По профессиональной принадлежности более 49,9% больных относились к профессиям с эмоционально-физической напряженностью.

По локализации язва в препилорическом отделе и пилорическом канале выявлена у 14 (10,8%), дуоденальная язва у 110 (84,6%), сочетанная у 6 (4,6%) больных. Размеры перфоративного отверстия у 35 (26,9%) больных составили 0,5 см в диаметре, у 53 (40,8%) до 1 см и у 24 (18,5%) до 1,5 и у 18 (13,8%) более 1,5 см.

Время с момента перфорации до госпитализации колебалось от 2 часов до более 24 часов. В сроки от 1 до 6 часов после перфорации в стационар было доставлено - 49 (37,7%) больных, от 7 до 12 часов - 35 (26,9%), от 13 до 24 часов - 26 (20%) и свыше 24 часов-21 (16,2%) больных. В большинстве случаев диагностики перфоративных пилородуоденальных язв не вызывает затруднений. Диагноз установили на основании анализа, клинической картины, рентгенологических, сонографических (УЗИ) и эндоскопических методов исследования. В исключительных случаях, при отсутствии явления перитонита, наличии печеночной тупости, отсутствием свободного газа в брюшной полости возникает необходимость проведения эндоскопических исследований. При этом мы, как и многие авторы, предпочтение отдавали некоторым основным клиничко-эндоскопическим признакам: усиления болей при исследовании, отсутствие печеночной тупости, наличие язвы в передней стенке пилорической части желудка или в двенадцатиперстной кишки, невозможности исследования дна язвы, плохое раскрытие стенки желудка при инсуффляции во время эндоскопии. При наличии этих признаков диагноз перфоративной язвы не вызывает сомнения (3,4,6)

При поступлении диагноз перфоративной язвы клинически установлен у 79 (60,7%) больных. Обзорная рентгенография органов брюшной полости в этой группе выполнена 73 (92,4%) больным. Наличие свободного газа в правом поддиафрагмальном пространстве выявлено у 45 (62%). В остальных наблюдениях потребовались дополнительные методы обследования (УЗИ и ФГДС). Информативность применяемых методов составила 98,6%, а в остальных случаях (1,4%) с дифференциальной целью применяли диагностическую лапароскопию.

В настоящее время основным методом лечения прободных язв признано неотложное оперативное вмешательство. По сей день в литературе обсуждаются достоинства и недостатки паллиативных вмешательств, резекции желудка и различных видов ваготомии с дренирующими желудок операциями (3,5,6)

При выполнении операции мы учитываем язвенный анамнез, время момента перфорации до поступления больных в стационар, характер и распространенность перитонита, возраст больных и сопутствующие заболевания, локализацию, характер язвы, а также наличие других осложнений (пенетрация, стеноз, кровотечение).

Выбор объема оперативного вмешательства при прободных пилородуоденальных язвах зависит не столько от времени с момента перфорации язвы, сколько от выраженности перитонита и степени тяжести сопутствующих заболеваний (2,3,4). Ушивания прободных язв производили при перфорации острой язвы, при наличии распространенного перитонита с явлениями энтеральной недостаточности, а также в терминальной стадии перитонита. Больным с перфоративными пилородуоденальными язвами при наличии местного и распространенного перитонита в реактивной стадиях производили органосохраняющие операции (ваготомия с различными видами дренирующей желудок операцией). А при перфорации гигантских язв, когда пилорическая часть желудка или двенадцатиперстная кишка разрывается при мобилизации, выбором операции считаем резекцию желудка, так как оставление язвенного субстрата неминуемо ведет к возникновению ранних и поздних осложнений и к повторным операциям (4).

Окончательное решение при выборе хирургического пособия принимали после лапаротомии, определения характера, распространенности и фазы перитонита. Местный перитонит обнаружен у 39 (30,0%) оперированных больных, диффузный у 64 (49,2%), а разлитой у 27 (20,8%). Сопутствующая патология отмечены у 43 (33,1%) пациентов, превалировали заболевания сердечно - сосудистой системы, хронические легочные заболевания. Данные о проведенных паллиативных и радикальных вмешательствах приводятся в таблицах N 1 и 2.

Таблица 1. Виды паллиативных операций у больных прободной язвой

	Операция	Локализации перфорации		Всего	
		Пилорич. отдел желудка	12-перс. кишка	Абс.	%
1	Ушивание перфоративной язвы по Островскому	3	25	28	37,3%
	По Опелю - Поликарпову	4	23	27	36%
2	Ушивание перфоративной язвы с позадиободочной ГЭА	1	9	10	13,3%
3	Иссечение перфоративной язвы, с пилоропластикой	3	8	10	13,3%
	Всего	11(14,7%)	64(85,3%)	75	100%

Как видно из таблицы 1, чаще всего применялось простое ушивание прободной язвы - 55 (73%). Эта операция непродолжительна, проста технически и направлена на спасение жизни пациента. В то же время она является паллиативной, так как не влияет на патогенетические механизмы возникновения язвенной болезни. У значительной части больных в последующем возникает рецидив заболевания и у таких больных возникает необходимость в повторных оперативных вмешательствах, выполнение которых значительно сложнее, чем при неосложненной язвенной болезни (4).

С целью радикального излечения от язвенной болезни при прободной язве применяется резекция желудка, что применено нами в 13 (10%) случаях (табл. 2). Следует отметить, что для выполнения этой операции необходимы определенные условия: небольшой срок от момента перфорации, отсутствие явлений гнойного перитонита, достаточно хорошее общее состояние больного, высокая квалификация хирурга.

Таблица 2. Виды радикальных операций у больных прободной язвой

Операция		Локализация перфорации		Всего	
		Пилорич. отдел желудка	12-п. кишка	Абс.	%
Резекция желудка	По Бильрот-1	1(33,3%)	2 (66,7%)	3	5,5%
	По Бильрот-2	-	10(100%)	10	18,2%
Селект. проксим. ваготомия (СПВ)	Иссечения язвы+ пилоропластика по Джадду	1(8,3%)	11(91,7%)	12	21,8%
	Иссечения язвы+ пилоропластика по Гейнеке - Микуличу	—	8(100%)	8	14,5%
Стволовая ваготомия	Иссечение язвы+ поперечной ГДА	1(9,1%)	10(90,9%)	11	20%
	Иссечение язвы пилоропластика по Финнею	2(33,3)	4(66,7%)	6	10,9%
	Ушивание язвы+ позадиобод. ГЕА	1(20%)	4(80%)	5	9,1%
Всего		6(10,9%)	49 (89,1%)	55	100%

Таблица 3. Сроки паллиативных оперативных вмешательств и ближайшие результаты лечения.

Сроки опер. с момента перфор.	Число больных	Исходы лечения		
		Без осложнен.	Раннее осложн.	Умерли
До 6	28(34,3%)	27(96,45)	1(3,6%)	—
17-12	20(26,6%)	19(95%)	1(5,0%)	—
13-24	15(20,0%)	13(86,7%)	2(13,3%)	1(6,7%)
Свыше 24	12(16,0%)	9(75,0%)	3(25,0%)	1(8,3%)
Всего	75(100%)	69(92,0%)	6(8,05)	2(2,7%)

Наиболее целесообразно в хирургическом лечении прободной пилородуоденальной язвы применение стволовой ваготомии с дренирующими желудок операциями. Выполнение стволовой ваготомии занимает лишь несколько минут, что особо важно в условиях ургентной хирургии. Стволовая ваготомия с дренирующим желудок операциями выполнена у 22 (40%) больных с прободными пилородуоденальными язвами. При выполнении дренирующей желудок операции считаем принципиально важным и обязательным иссечение язвы (4). При расположении язвы на передней стенке это не составляет особых трудностей. Как правило, перфоративную язву можно иссечь, превратив образовавшееся отверстие в пилоропластику. СПВ с пилоропластикой по Джадду применена у 12 (21,8%) случаях, а по Гейнеке-Микуличу - у 8 (14,5%).

Как видно из таблицы 2, в качестве дренирующих желудок операций преимущество отдавали пилоропластике по Джадду (21,8%), Гейнеке-Микуличу (14,55) и Финнею (10,9%).

При технической невозможности выполнения дренирующих желудок операций перфоративное отверстие ушивали по общепринятой методике и накладывали по заднеободочной вертикальной задней ГЕА по Петерсену (13,3% при паллиативных, 9,1% при радикальных вмешательствах).

Ввиду большого риска у больных после ушивания и тампонады перфоративной язвы в послеоперационном периоде проводили однедельную интенсивную противоязвенную, антихеликобактериальную терапии (эзомерозом 20 мг x 2 раза, кларитролизин 500 мг x 2 раза +

амоксцилин 1000 мг x 2 раза в день).

Непосредственные исходы оперативных вмешательств зависели от сроков выполнения операции, времени, прошедшего с момента операции.

Сроки паллиативных и радикальных оперативных вмешательств и их ближайшие результаты представлены в таблице 3 и 4.

Таблица 4. Сроки радикальных оперативных вмешательств и ближайшие результаты лечения

Сроки опер. с момента перфор.	Число больных	Исходы лечения		
		Без осложн.	Раннее осложн.	Умерли
До 6	41(74,5%)	40(97,6%)	1(2,4%)	—
17-12	6 (10,9%)	4(66,7%)	2(33,3%)	—
13-24	2(9,1%)	—	2(100%)	1(50%)
Свыше 24	3(5,5%)	2(66,7%)	1(33,3%)	1(33%)
Всего	55(100%)	49(89,1%)	6(10,9%)	2(3,6%)

Из таблицы 3 и 4 видно, что чем больше времени прошло с момента перфорации, тем больше число осложнений возникло у больных. У поступающих в сроки до 6 часов ранние послеоперационные осложнения у паллиативно оперированных пациентов развились у 3,6%, а у поступивших и оперированных после 24 часов

- у 25,0% больных. Аналогичные показатели наблюдались у радикально оперированных больных (2,4% и 33,3% соответственно). Также разнятся и цифры послеоперационной летальности от 0% поступивших до 6 часов до 8,3% у поступивших спустя 24 часов от перфорации (таб. 3). Аналогичная картина наблюдалась у радикально оперированных больных (0% и 33% соответственно).

Следующими факторами, оказывающими влияние на частоту осложнений и летальность являлись возраст больных, их общее состояние, наличие сопутствующей патологии. Эти данные были схожи с осложнениями и летальностью у больных после паллиативных и радикальных вмешательств. Так, больные в возрасте старше 60 лет составили 67% от числа умерших (2 из 3 умерли) и 67% - ранних послеоперационных осложнений (4 из 6 больных) у радикально оперированных больных. Аналогичные тенденции отмечены у паллиативно оперированных больных. Так, из 6 больных старше 60 лет осложнения наблюдались у 3 (50%), а летальность старше 60 лет у (9%) больных.

Сопутствующая патология у паллиативно оперированных отмечено у 23 (30,7%) больных, а у радикально оперированных у 18 (24,1%) больных.

Данные по послеоперационным осложнениям представлены в таблице 5

Как видно из таблицы 5, послеоперационные осложнения у всех больных с перфоративными пилородуоденальными язвами составили 9,2% (12 больных). После паллиативной операции осложнения наблюдали у 6 (8%) больных, после радикальных у 6 (10,9%).

Общая послеоперационная летальность у больных с перфоративными язвами составила 3,1% (умерли 4 больных). После паллиативных вмешательств умерли 2 (2,7%) больных, после радикальных - 2 (3,65). Наибольшее количество осложнений пришлось после резекции желудка 3 (23,1%), наименьшие осложнения наблюдали после ушивания перфоративной язвы - 4 (7,35).

Обсуждения

Таким образом, ближайшие результаты радикальных и паллиативных операций по поводу прободной язвы показали больше осложнений у последних - 6 (10,9%), особенно после резекции желудка (23,1%). Однако, не-

Таблица 5. Ранние послеоперационные осложнения у больных с прободной язвой.

Осложн.	Паллиативные операции (n=75)					Радикальные операции (n=55)			
	Простое ушивание, по Островскому (n=28)	Ушивание по Опелю-Поликарпову (n=27)	Ушивания + позадибодочной ГЭА (n=10)	Исечение язвы (n=10)	Всего (n=75)	Резекция (n=13)	Ваготомия		Всего
							SPV (n=20)	СВ (22)	
Несостоятельность	—	1(3,7%)	—	—	1(1,3%)	2(15,4%)	—	—	2(3,6%)
Нагноение раны	—	1(3,7%)	1(10%)	—	2(2,6%)	—	—	1(4,5%)	1(1,8%)
Абсцесс бр. полости	—	—	1(10%)	—	1(9,3%)	—	—	1(4,5%)	1(1,8%)
Кишечная непроход.	1(3,6%)	—	—	—	1(1%)	—	—	—	—
Кровотеч. из остр. язвы	1(3,6%)	—	—	—	1(1,3%)	—	—	1(4,5%)	1(1,8%)
Острый панкреатит	—	—	—	—	—	1(7,7%)	—	—	1(1,8%)
Всего	2(7,1%)	2(7,4%)	2(20%)	—	6(8%)	3(23,1)	—	3(13,6%)	6(10,9%)

смотря на высокий процент ранних осложнений, после резекции желудка летальных исходов мы не наблюдали, что позволило прийти к заключению о том, что при соответствующих условиях (высокая квалификация хирурга и наличие специализированного хирургического отделения) и показаниях (удовлетворительное состояние больных, короткий срок времени перфорации, отсутствие гнойного перитонита) можно решить вопрос в пользу радикального вмешательства.

Оценивая отдаленные результаты оперативных вмешательств при прободении пилородуоденальных язв в основном делали упор на образование рецидивов и язв анастомоза. После резекции желудка рецидивов язвенной болезни и язв анастомоза не отмечалось, а после ваготомии с дренирующей желудок операцией подобные осложнения наблюдались у 4 (9,5%). После ушивания прободных язв рецидив язвы выявлен у 45 (69,2%) оперированных, что значительно выше, чем при ваготомии с дренирующими желудок операциями. Из 34 больных с рецидивами язвенной болезни и пептической язвой анастомоза у 17 (50%) произведена дистальная резекция желудка по Бильрот-II, СПВ с пилоропластикой по Финнею - 5 (14,7%), по Джадду - у 3 (8,8%), СПВ с гастродуоденостомией по Жабулею у 6 (17,6%), СПВ с поперечным пилородуоденальным анастомозом у 3 (8,8%) больным. В ближайшем послеоперационном периоде после повторных операций летальных исходов не наблюдалось. При изучении качества жизни больных до операции средний бал гастроинтестинального индекса (ГИ) составил 986. В группе больных после резекции желудка в отдаленные сроки средний бал ГИ был 123,2, после органосохраняющих операций - 118,9.

Таким образом, в результате анализа полученных данных установлено, что строгое соблюдение этапности обследования больных с подозрением на прободную язву позволяет исключать случаи диагностических ошибок до 98,6% и выбрать оптимальный способ хирургического лечения. По нашим данным, после ушивания пилородуо-

денальной прободной язвы у 46,1% больных наступает рецидив язвенной болезни, а 35,5% больных подвергаются повторным операциям. В ургентной хирургии основным методом лечения прободных язв все еще остается простое ушивание по Островскому и Опелю-Поликарпову с проведением противоязвенной, антихеликобактерной терапии. Проведенная нами исследовательская работа позволяет утверждать, что в случае распространенного перитонита на почве пилородуоденальных язв в реактивной и токсической стадиях наилучших результатов и стойкого снижения секреции желудка можно добиться применением радикальных операций (ваготомия с дренирующими желудок операциями, резекция желудка).

Литература

1. Абдулаев Э.Г., Ходос Г.В., Бабицин В.В.-Сравнительная характеристика результатов ушивания перфоративных язв традиционным методом и из минидоступа. *Эндоскопическая хирургия* 2003, № 5, С.20 - 21
2. Панцырев Ю.М., Михалев А.И., Федоров Е.Д. - Хирургическое лечение прободных и кровоточащих гастродуоденальных язв - *Хирургия*, 2003, № 3, С.43 - 50
3. Панцырев Ю.М., Михалев А.И., Федоров Е.Д., Чернякевич С.А. Хирургическое лечение осложненной язвенной болезни. В сб 50 лекции по хирургии (под редакцией В.Савельева). М 2003; 248-258; Афондулов С.А., Журавлёв Г.Ю., Краснополуцкий Н.А.- *Лечения прободной язвы* М. 2005; 166
4. Рустамов Э.А., Мамедов К.Б., Зейналов Н.Д., Искендерли.С.В - Хирургическое лечение прободных пилородуоденальных язв - *Sağlatlıq (здоровье)*, 2007 № 5, с. 20 - 26
5. Рустамов Э.А. - *Современные аспекты хирургического лечения пилородуоденальных язв* - «Азмеджурнал» - 2009, №1, с. 168 - 173
6. Чернококов.А.И. Наумов.Б.А., Катаев.Е.Н., и др., - Хирургическое лечение больных с перфоративными пептическими язвами - *хирургия*, 2007, № 3, с. 43 - 50
7. Чувилин О.А - *Сравнительные результаты и качество жизни болных с перфоративными пептическими язвами после хирургических вмешательств и эрадикации helicobacter pylori: Дис. канд. мед. наук. 2003*

Спонтанный пневмоторакс и способы его устранения

Пюрова Л.П.

Национальный научный центр хирургии им.А.Н. Сызганова МЗ РК

Из практики известно, что в большинстве случаев причиной возникновения спонтанного пневмоторакса является буллёзная болезнь лёгких (1). Авторы приводимых примеров связывают образование булл с повышением внутрилёгочного давления в мелких бронхах в результате создания клапанного механизма на почве ограниченных воспалительных и рубцовых процессов. Плевральные сращения также способствуют появлению буллёзных образований и надрывам лёгочной ткани при форсированном дыхании и кашле (2).

Известно также, что буллёзная эмфизема формируется на фоне врожденной недостаточности α_1 -антитрипсина, ведущей к ферментативному разрушению лёгочной ткани (3).

Состояние коллапса лёгкого требует немедленной помощи. Такие способы устранения спонтанного пневмоторакса, как пункция и дренирование плевральной полости, не всегда достигают нужной результативности. Более 90% больных нуждаются в хирургическом лечении (4). Если до недавнего времени широко применялась торакотомия с резекцией патологического участка лёгкого, то с развитием торакоскопии появился новый способ устранения пневмоторакса (5).

В отделении торакальной хирургии наблюдались 377 пациентов с буллёзной болезнью лёгких, осложнённой спонтанным пневмотораксом. У 13 пациентов применяли пункционный способ с дренированием плевральной полости, у 26 - торакотомию с резекцией легкого, у 338 - различные торакоскопические операции, в том числе в 249 случаях видеоторакоскопические. Мужчин было 93,5%, женщин - 6,5%, возраст варьировал от 16 до 79 лет.

Проведенный анализ роли торакоскопии как основного метода лечения этого заболевания на сегодняшний день позволил сделать практические выводы.

При выяснении анамнеза у больных отмечено, что неосложнённые буллы лёгкого заметно не проявлялись жалобами. Множественные и гигантские буллы вызывали нарушение внешнего дыхания за счёт сдавления напряжёнными буллами функционирующей лёгочной ткани со смещением средостения в здоровую сторону. При двусторонних поражениях заболевание протекало более ярко. Самым частым осложнением булл лёгкого, как видно из наблюдений, являлся их разрыв и возникновение спонтанного пневмоторакса.

Классическими физикальными признаками пневмоторакса являлся тимпанит при перкуссии грудной клетки, ослабление дыхания и голосового дрожания, ограничение дыхательных экскурсий.

Выраженность таких клинических проявлений, как нехватка воздуха, невозможность дышать полной грудью, боль в грудной клетке, вынужденное положение и щадящее дыхание, общая слабость, находились в прямой зависимости от степени коллапса лёгкого. Окончательный диагноз устанавливался на основании рентгенологического исследования и компьютерной томографии. Степень коллапса легкого была от частичного (51,2%) до полного (48,8%).

Лечение спонтанного пневмоторакса с помощью плевральных пункций являлось одним из наиболее простых и

распространённых способов. Успех от применения пункций при спонтанном пневмотораксе при наличии функционирующего плевролёгочного сообщения не всегда достигался. Создавалась угроза инфицирования плевральных листков и развития эмпиемы плевры (6).

Если лёгкое не удавалось расправить, то приходилось на длительное время дренировать плевральную полость, что также было опасно в связи с возможностью попадания экзогенной инфекции.

Неудовлетворенность результатами консервативного лечения спонтанного пневмоторакса заставляла обращаться к хирургическим способам, позволяющим устранять не только пневмоторакс, но и его причину, а также предупреждать возникновение рецидива заболевания.

В результате проведенных наблюдений были определены оптимальные сроки консервативного лечения с разработкой показаний к операции. Хирургические способы лечения спонтанного пневмоторакса при буллёзной эмфиземе были направлены на устранение причины пневмоторакса и предотвращение рецидива болезни. Различные виды резекций лёгких при торакотомии являлись радикальными.

Использование распространённых методов диагностики в повседневной практике не всегда позволяло выявить характер, локализацию и масштабы внутригрудных поражений и избежать тактических ошибок. Дыхательная недостаточность и инфицирование могли стать причиной летального исхода. Эти осложнения в 11% случаев вызвали необходимость проведения повторной операции.

Наряду с применением больших хирургических операций при спонтанном пневмотораксе, разрабатывались способы «малой хирургии». Это стало возможным в результате внедрения в практику торакоскопии. Одним из главных преимуществ торакоскопии являлась ее информативность, позволяющая выявить причину спонтанного пневмоторакса.

В 122 случаях торакоскопические операции выполнялись в течение 48 час после развития пневмоторакса, в 139 - на 3-5 сутки, в 58 - на 10 сутки и в 19 наблюдениях - позднее 10 суток.

Торакоскопия являлась в первую очередь диагностическим методом, т.к. иногда причиной спонтанного пневмоторакса являлся туберкулёз, лёгочные нагноения, рак, а не буллёзная дистрофия (7).

Методика проведения торакоскопических операций стандартная. С появлением видеотехники полностью перешли на визуальное мониторное наблюдение за ходом операции (8). При проведении данной операции учитывались общие рекомендации. Места введения троакаров в плевральную полость выбирались индивидуально в связи с возможным переходом к последующей торакотомии. Операция выполнялась под эндотрахеальным наркозом с применением мышечных релаксантов и искусственной вентиляции лёгких с выключением оперируемого лёгкого из дыхания. Вначале вводили троакар, соединённый с видеокамерой, ревизовали плевральную полость.

Использование эндосшивающих инструментов способствовало выполнению достаточно широкого круга

вмешательств без торакотомии. Буллёзно измененные участки, плевролёгочные свищи, плевральные сращения подвергали лазерной или диатермической коагуляции.

С целью создания плевродеза заднебоковые участки париетальной плевры коагулировали лазерным излучением или диатермокоагуляцией или удаляли механическим путем. Нанесение клеевых веществ и криодеструкцию булл использовали лишь в единичных наблюдениях.

Резекцию булл выполнили в 58 случаях, для чего использовали либо их лигирование с диатермокоагуляцией, либо прошивали шивающим аппаратом через миниторакотомный разрез. Все торакоскопические операции заканчивались обязательным дренированием плевральной полости. Продолжительность операции составляла 45 ± 7 мин.

Итак, буллёзная болезнь выявлена при торакоскопии у 338 больных. В подавляющем большинстве случаев буллы располагались на верхушке лёгкого, в области 1-2 сегментов. В связи с этим троакары вводили в III-IV межреберьях.

Мы, как и большинство авторов, отмечаем малую травматичность эндоскопических операций, что позволяет с успехом выполнять их даже у пожилых больных с выраженной сопутствующей патологией (9).

Сравнивая результаты лечения спонтанного пневмоторакса традиционными хирургическими способами и эндоскопическими операциями, мы не отметили существенных различий в сроках расправления лёгкого и длительности дренирования.

Однако сроки активации больных в послеоперационном периоде, пребывание больных в стационаре, количество осложнений после эндоскопических операций были значительно ниже.

Видеоторакоскопия имеет несомненные преимущества. Наркоз и выключение из дыхания оперируемого лёгкого создавали оптимальные условия для оперативного вмешательства. Видеосистема позволяла получить телескопическое изображение высокого качества.

Атипичная резекция буллёзных участков лёгкого являлась наиболее эффективным способом лечения. Эндоскопический шивающий аппарат позволял наложить клипсы на поврежденную паренхиму лёгкого с целью создания герметичности (7, 10).

Резекция осуществлялась с помощью аппарата УКЛ, который вводился в плевральную полость через миниторакотомный разрез. Визуальный контроль за резекцией и ее последствиями осуществлялся на экране монитора (10). Диатермическая и лазерная коагуляция булл была эффективна лишь при мелких буллах и широко использовалась в сочетании с эндоскопической резекцией при множественных буллах. Техника эндоскопического лигирования булл применялась только при наличии их внепаренхиматозного расположения и узкого основания. Профилактика рецидива спонтанного пневмоторакса достигалась различными, указанными выше, способами плевродеза.

Таким образом, торакоскопические операции являются методом выбора лечения спонтанного пневмоторакса. Применение видеоторакоскопических операций позволило получить наиболее хорошие результаты лечения с наименьшим числом рецидивов.

Список использованной литературы

1. Weissberg D., Refaely Y. *Pneumothorax: Experience with 1,199 patients*. *Chest* 2000; 117 (5): 1279—1285.
2. Ерохин В.В., Романова Л.К. *Клеточная биология лёгких в норме и патологии*. М.: Медицина. 2000.
3. Чучалин А.Г. *Белая книга пульмонологии (Россия.2003)*. - М., 4. Бисенков Л.Н., Гриднев А.В., Кобак М.Э. и др. *Хирургическая тактика при спонтанном пневмотораксе*. *Хирургия* 1996; 2: 74—77.
5. Вагнер Е.А., Субботин В.М., Перепелицин В.Н. и др. *Торакоскопия при неспецифическом спонтанном и ятрогенном пневмотораксе*. *Вестн. хир.* 1985; 134 (5): 33—35.
6. Чепчерук Г.С., Шалаев С.А., Кучер Б.М. и др. *Лечебная тактика при различной степени негерметичности поврежденного лёгкого*. *Вестн. хир.* 1995; 154(1): 45—48.
7. Liu H.P., Yim A.P., Izzat M.B. et al. *Thoracoscopic surgery for spontaneous pneumothorax*. *Wld J. Surg.* 1999; 23 (11): 1133—1136.
8. Галлингер Ю.И., Русаков М.А., Гудовский Л.М. и др. *Первый опыт видеоторакоскопических операций на лёгких*. *Грудная и сердечно-сосудистая хирургия*. 1995; 2: 62—66.
9. Waller D.A. *Video-assisted thoracoscopic surgery for spontaneous pneumothorax: A 7-year learning experience*. *Ann. Roy. Coll. Surg. Engl.* 1999; 81 (6): 387—392.
10. Cardillo G., Facciolo F., Giunti R. et al. *Videothoracoscopic treatment of primary spontaneous pneumothorax: a 6-year experience*. *Ann. Thorac. Surg.* 2000; 69 (2): 357—361.

История развития трансмиокардиальной лазерной реваскуляризации миокарда у больных с ишемической болезнью сердца

Айткожин Г.К., Егембердиев Т.Ж., Исраилова В.К., Байжигитов Н.Б.
Казахский национальный медицинский университет им. С.Д. Асфендиярова
Городской кардиологический центр г.Алматы

В настоящее время основными в лечении атеросклеротического поражения коронарных артерий являются различные методы реваскуляризации миокарда и транслюминальной баллонной ангиопластики. Однако, достигнув большого успеха в лечении ишемической болезни сердца (ИБС) и по мере накопления хирургического опыта у больных ИБС стало очевидным, что кандидатами на хирургическое лечение становятся больные с все более выраженной по тяжести клиникой течения ИБС, более пожилого возраста с наличием большого числа факторов риска, а также больные перенесшие ранее шунтирующие операции на сердце. Оказалось, что приблизительно в 25-30% случаев калибр коронарных сосудов недостаточен для эффективного шунтирования (Л.А.Бокерия 1998) [2]. Более того, часть сосудов подвержена диффузным изменениям и они так же являются нешунтабельными, не менее важной проблемой остается определение тактики ведения больных подвергшихся множественным процедурам по реваскуляризации миокарда. Вновь возникшие проблемы заставили исследователей искать новые пути для решения данной проблемы. Практически с началом разработок прямых методов реваскуляризации миокарда предпринимались попытки реваскуляризации миокарда из полости левого желудочка. Использование лазера для ТМЛР основано на особенностях миокардиального кровообращения, претерпевшего в процессе эволюции очень существенные изменения и сохраняющего у млекопитающих и человека некоторые черты кровообращения рептилий и более примитивных существ через артериоламинарные каналы и миокардиальные синусоиды, как и через коронарные артерии. Было также установлено, что увеличение этих альтернативных путей проведения возрастает в условиях стрессовых нагрузок. У рептилий и змей перфузия миокарда осуществляется свободно через коммуникантные каналы между левым желудочком и коронарными артериями. На ранних этапах закладки человеческого зародыша эти коммуникантные каналы присутствуют также. Наблюдаются аналогичные, но функционирующие каналы у новорожденных с синдромом гипоплазии сердца. Система перфузии при этом синдроме подтверждает концепцию перфузии миокарда из камеры желудочка. Гипотеза о возможности формирования канальцев желудочков, которые бы защищали его от ишемии, возникла в результате экстенсивного исследования циркуляции миокарда человека, анализа работ, ранее выполненных исследователями, пытавшимися обеспечить новые источники кровоснабжения левого желудочка, а также учения о взаимодействии биологической ткани и лазера. Попытки воспроизвести в эксперименте "сердце змеи" начались в конце 50-х годов. Реваскуляризовать область ишемии миокарда путем воздействия на эндокард насечек предложил (Lary 1963), (Vineberg 1965) для этой цели предложил его иссечение. Используя Т-образные пластиковые трубки [8,10] разработали экспериментальную технику по созданию сообщений между полостью левого желудочка и миокардом. Разрабатывалась возможность поступления оксигенированной крови из полости левого желудочка в

ишемизированный миокард с помощью создания искусственных трансмиокардиальных каналов методом акупунктуры [1]. Впервые о успешном клиническом применении трансмиокардиальной механической акупунктуры сообщил White 1967 году. Модифицируя данную методику Ишенин 1985 [11], разработал в эксперименте, а затем применил на практике метод туннелизации миокарда при помощи созданного им тубусного скальпеля. А имплантировать в него протез микрососудов с последующей обработкой туннеля лазерным излучением была предложена Я. Коновым (1992) [4]. Сообщения Jacques S.L. в 1969 году о возможности использования лазеров в сердечно-сосудистой хирургии дали новый импульс в исследованиях по данной тематике. Использование лазера дало возможность заменить грубую механическую силу при создании туннелей и избежать грубого механического воздействия на миокард. Возможность трансмиокардиальной лазерной реваскуляризации ишемизированного миокарда активно изучалась М. Mirhoseini, им показана возможность применения CO₂ лазера создающего напряжение 400 В в течении 100мс на работающем сердце. Лазерная энергия пенетрировала из эпикарда в эндокард с минимальными повреждениями окружающих тканей, а испарение внутриклеточной жидкости избавило от необходимости удаления тканей.

Технологическое обеспечение для трансмиокардиальной лазерной реваскуляризации миокарда

Лазерные установки могут излучать импульсы в постоянном и пульсирующем режимах. Примером постоянного лазера является высокоэнергетический CO₂ лазер. Основными параметрами постоянных лазеров являются: мощность - характеризующая общую энергию за единицу времени, распределение излучения мощности на единицу поверхности и длительность экспозиции лазера, т.е. времени, в течение которого происходит излучение. Пульсирующим лазером являются Ho: YAG лазер (гольмиевый: иттрий-алюминий-гранатовый лазер) и XeCl лазер (эксимерный). Обладают следующими параметрами: длительность импульса (сек), энергия импульса (млДж), средняя мощность (отношение общей энергии к единице времени), пиковая мощность (энергия импульса/длительность импульса), а также экспозиция излучения или кучность (энергия импульса/площадь облучения).

При взаимодействии с биологическими тканями лазерный луч может поглощаться, рассеиваться и частично отражаться тканями [2, 3]. Отражение луча от мышц и крови как правило небольшое. Основными факторами взаимодействия лазера с биологическими тканями являются абсорбция и рассеивание, которое прежде всего зависит от длины лазерного излучения. Для эффективной абляции желательнее иметь хорошую абсорбцию лазерной энергии, чтобы оптическая энергия, которая превращается в тепло путем поглощения тканями, доставлялась бы в относительно малый объем. Следует отметить, что длина канала, пробиваемого лазером, пульсирующем в постоянном режиме, практически не зависит от длительности импульса, поскольку энергия излучения лазера остается

постоянной.

Протокол клинических исследований

В связи с разработкой новых мощных лазеров и соответственно новых подходов к использованию ТМЛР в качестве самостоятельного метода, в США был разработан двухэтапный протокол клинических исследований. На первом этапе предполагалось оценить эффективность метода как дополнительной процедуры у больных, которым выполнялось АКШ. К выполнению первого этапа протокола был привлечен госпиталь св. Луки в Милуоки. На этом этапе 1 больной был подвергнут комбинированной реваскуляризации миокарда - АКШ и лазерной реканализации. Критериями отбора больных на операцию служили: 1. диффузное многососудистое поражение, 2. наличие жизнеспособного "гибернированного" миокарда в зоне предполагаемой лазерной реваскуляризации миокарда, 3. наличие хотя бы одного сосуда, подлежащему шунтированию, желателен ПМЖВ. Операции выполняли на остановленном сердце, после того как по обычной методике выполнялось шунтирование коронарной артерии приступали к созданию каналов с помощью лазера. Второй этап клинических испытаний предполагал использование ТМЛР в качестве самостоятельной процедуры. К этой работе были привлечены 4 центра в США. Показанием к операции являлась: 1. стенокардия, не поддающаяся коррекции фармакопрепаратами, у которых анатомические особенности не позволяли провести обычные методы реваскуляризации миокарда. 2. ФВ ЛЖ < 30%. 3. серьезные системные заболевания. 4. невозможность перенести торакотомию Kohmoto T. Согласно второму этапу протокола после операции у больных оценивали частоту и интенсивность стенокардии, эпизоды нестабильной стенокардии, инфаркты миокарда и другие клинические показатели, такие как нагрузочные тесты, сцинтиграфия миокарда с таллием [11]. На специальном сателлитном симпозиуме VII ежегодной конференции кардиоторакальных хирургов в Барселоне (1993 г.) ТМЛР получила окончательное признание как альтернативный метод реваскуляризации миокарда, третий после АКШ и ТЛБАП. Преимущества этого метода очевидны - это прежде всего выполнение операции на работающем сердце и предотвращение повреждающего действия искусственного кровообращения, укорочение времени операции до 1-2 часов, отсутствие необходимости гемотрансфузии, уменьшение времени пребывания в стационаре и восстановительного периода, значительное снижение необходимости приема медикаментов, меньшая себестоимость процедуры, улучшение качества жизни пациентов после операции и гораздо более низкая повторная обращаемость больных с рефрактерной стенокардией.

Характеристика низкоэнергетических лазеров

Новым этапом в развитии ТМЛР стало использование низкоэнергетических гольмиевых (Ho:YAG) лазеров, которые излучают импульсы в пульсирующем режиме с длиной волны 2,1 мкм. Излучение с такой длиной волны способно передаваться посредством фиброволоконной оптики, что дает определенные преимущества в клиническом применении гольмиевых лазеров. Прохоров 1994, Zheng 1993, Sachinopoulou 1996, Kohmoto 1996 в эксперименте показали, что применение гольмиевых лазеров безопасно и не вызывает интраоперационно нарушений ритма сердца, а гистологическое сравнение каналов, созданных гольмиевым и CO₂ лазерами, не выявило принципиальных различий [10]. Фиброволоконная оптика имеет ряд преимуществ перед CO₂ лазером: 1. гибкое волокно дает возможность достигать любой зоны миокарда, 2. более низкая энергия и короткая длительность импульса обеспечивают минимальные термические поражения миокарда. 3. При помощи фиброволоконной оптики появилась возможность воздей-

ствия на миокард непосредственно из полости ЛЖ.

Применение видеотораскопических технологий для ТМЛР

Другое достижение современных технологий – видеотораскопическая техника – так же находят применение в области ТМЛР. В ряде экспериментальных работ авторы доказали возможность использования тораскопического оборудования для создания каналов с помощью CO₂ лазеров [8], показав при этом, что процедура становится безопаснее и эффективнее при миниинвазивной технологии, а так же позволяет снизить число осложнений и себестоимость лечения. Guo J.X., и соавт. уже сообщил о двух больных, прооперированных тораскопически. Таким образом, тораскопическая ТМЛР является логическим продолжением этого вида лечения больных ИБС.

Сфера применения ТМЛР

Одним из принципиальных положений при использовании ТМЛР является теория ангиогенезиса (роста новых кровеносных сосудов) предложенная J. Folkman, которая гласит, что независимо от того поступает ли кровь через вновь образованные каналы и остаются ли они проходимыми, воздействие на миокард лазера способствует ангиогенезису. С учетом вышеизложенного рабочая группа "PLC Systems Ins", состоящая из известных кардиологов и хирургов (С. Barnard, L. Cohn, D. Cooley), устанавливают следующие возможные категории для лечения ТМЛР больной "слишком слаб" для операции АКШ. Это больные, у которых диффузно поражены коронарные артерии или так называемые "мелкие" сосуды, длительный период консервативного лечения без значительного результата. Больные ранее подвергавшиеся операции АКШ, которые могут рассматриваться как кандидаты на сочетанное использование ТМЛР с другими методами (МИКХ) при невозможности расширенной операции. Пациенты, которым показана ангиопластика как самостоятельный метод или в сочетании с ТМЛР. На сегодняшний день ТМЛР с использованием высокоэнергетических CO₂ лазеров применяют как самостоятельно, так и в сочетании с АКШ во многих клиниках и центрах мира [9].

Сочетанные операции ТМЛР+АКШ

Vonn D и соавт. [11] располагали опытом лечения 284 больных, подвергшихся ТМЛР сердца в сочетании с АКШ, причем 64 пациентам шунтирование было выполнено методом малоинвазивной хирургии из левостороннего доступа. Это больные, которым из-за наличия сопутствующих заболеваний проведение искусственного кровообращения было рискованным. Фракция выброса составила 43±9%. Госпитальная летальность составила 1,56%. У 91,9% больных через 12 месяцев после операции не отмечалось загрудинных болей. Тенденции современной кардиохирургии в использовании минимально инвазивных процедур находят свое отражение и применительно к ТМЛР. Это относится не только к минимальному доступу или упомянутым выше тораскопическим операциям. Возможность выполнения ТМЛР на бьющемся сердце и развитие хирургии КА без ИК позволили объединить вместе эти процедуры [9].

ТМЛР у больных после пересадки сердца

В настоящее время расширяются показания для применения лазерной реваскуляризации [11]. Появились первые сообщения об успешных операциях ТМЛР у больных с атеросклерозом КА после пересадки сердца. В госпитале Св. Луки в Милуоки 2 больным с трансплантированным сердцем выполнены ТМЛР и ТМЛР в сочетании с АКШ. Оба больных выжили, отмечено снижение ФК стенокардии (NYHA) с IV до II и повышение ФВ ЛЖ с 29 до 52% в первом случае и с 20 до 56% во втором [12,13]. Из всего сказанного становится понятным, что АКШ и ТЛБАП являются естественными "соперниками" метода ТМЛР. Большинство авторов считает, что технология данного метода

найдет свою нишу в глобальной проблеме лечения ИБС. Во многих случаях она может использоваться как самостоятельно, так и в дополнении к АКШ, ангиопластики или медикаментозной терапии.

Таким образом, проведенный анализ современного состояния проблемы ТМЛР свидетельствует о том, что в настоящее время появился реальный метод улучшения состояния больных, которым не могут быть рекомендованы ни ангиопластика, ни АКШ. Одновременно с этим, такой метод может использоваться в сочетании с ангиопластикой и с шунтированием коронарных артерий. Предпочтение при комбинированном применении отдается минимальной инвазивной хирургии и ТМЛР. Ближайшие и отдаленные результаты лечения больных в конечной стадии коронарной болезни методом ТМЛР свидетельствуют о снижении ФК стенокардии, улучшения качества жизни, улучшения перфузии миокарда, некотором повышении фракции выброса миокарда. Полученные результаты, безусловно, превосходят результаты лечения аналогичных больных медикаментозными методами.

Контроль за эффективностью ТМЛР

Сложнее вопрос об установлении динамики функционирования созданных канальцев. В этом отношении есть прямые доказательства как того что канальцы функционируют, так и того что они закрываются. Сторонникам первого представления предстоит разработать методы доказательства функционирования канальцев. Опосредованно это доказывается методом позитронно-эмиссионной томографии. Метод очень дорогой, и им располагают не все клиники. Радионуклидные методы наиболее приемлемый метод исследования. В последнее время появились сообщения о возможности применения для этих целей миокардиальной контрастной эхокардиографии. Baumgartner H., и соавт, [10] сопоставляя данные рентгеноконтрастной вентрикулографии, коронарографии, миокардиальной контрастной эхографии, установили наличие ТМР - канальцев и доказали, что они наполняются в систолу. Это первый клинический метод контроля эффективности ТМЛР. Перфузионная скintiграфия миокарда с Tl^{201} проведенных у больных ИБС до и после ТМЛР зарекомендовала себя как высокочувствительный неинвазивный метод диагностики жизнеспособного миокарда. Многие исследователи сходились во мнении, что каналы остаются открытыми и проходимыми длительное время. Причина этого, на их взгляд, кроется в отсрочке нормального репаративного процесса в миокарде, сопутствующего вапоризации и карбонизации клеток лазером, который ингибирует миграцию лимфоцитов, макрофагов и фибробластов к зоне лазерного воздействия.

Таким образом, ТМЛР является новым и возможно в недалеком будущем альтернативным методом лечения больных ИБС, наравне с АКШ и ТЛБАП, вмешавшись в существующие стандарты и подходы в лечении ИБС.

Список литературы

- Айткожин Г.К., Сигаев И.Ю., Исраилова В.К. Результаты трансмиокардиальной лазерной реваскуляризации миокарда у больных ишемической болезнью сердца. // "Лазерная медицина" том 5, выпуск 2, Москва. - 2001. С. 4-8.
- Айткожин Г.К., Сигаев И.Ю., Исраилова В.К. Хирургическое лечение ишемической болезни сердца методом трансмиокардиальной лазерной реваскуляризации миокарда. // "Хирургия" № 9, 2001. С. 4-7
- Айткожин Г.К., И.И. Бершвили., Сигаев И.Ю., Исраилова В.К. Трансмиокардиальная лазерная реваскуляризация миокарда CO_2 и $HeCl$ лазерами у больных ишемической болезнью сердца. Военно-медицинский журнал. № 8. 2001. С.79
- Айткожин Г.К., Исраилова В.К. //Трансмиокардиальная лазерная реваскуляризация миокарда – новый метод хирургического лечения больных ИБС. Кардиология № 12. 2001. С. 34 – 36
- Бокерия Л.А., Айткожин Г.К., Бершвили И.И., Сигаев И.Ю., Исраилова В.К. Трансмиокардиальная лазерная реваскуляризация миокарда CO_2 и $He Cl$ – лазером у больных ишемической болезнью сердца. // Кардиология № 10 2001. С.24 – 27.
- Бокерия Л. А. Трансмиокардиальная и эндомиокардиальная лазерная реваскуляризация - новый метод хирургического лечения ишемической болезни сердца // В кн.: Минимальная инвазивная хирургия сердца. - 1998. -М.-С. 23-40
- Ишенин Ю.М. Хирургическое лечение ишемических состояний миокарда в эксперименте // Актуальные вопросы реконструктивной и восстановительной хирургии. - Иркутск. -1986. - С. 257-258.
- Кононов А.Я., Зайцев В. Т. Способ лечения ишемической болезни сердца. А.С. № 4702502/14 // Открытия и изобретения. - №30. - 1992.
- Прохоров А.М. Экспериментально-клиническое исследование двухмикронного гольмиевого лазера // Докл. Акад. Наук. - 1993. - Том. 300, №4. - С. 511-513.
- Baumgartner H. Assessment of myocardial viability by dobutamine echocardiography, positron emission tomography and thallium-201 SPECT: Con-elation with histopathology in explanted hearts // J. Am. Coll. Cardiol. - 1998. - Vol. 32, №6. - P. 1701.
- Bonn D. High-power lasers help the ischemic heart [news] // Lancet. - 1996. -Vol.348.-P.9020.
- Donatelli F., Triggiani M., D'Ancona G., Blasio A., Santoro F., Marchetto G., Benussi S., Grossi A. Transmyocardial laser revascularization in patients with peripheral coronary atherosclerosis. Indications and preliminary results // G. Ital. Cardiol. - 1997. - Vol.27, №5. - P. 430-435.
- De Guzman B.J., Cohn L.H., Horvath K.A., Ahmad R.M., Laurence R.G., Chen F.Y., Lutz D.B. Thoracoscopic transmyocardial laser revascularization // Ann. Thorac. Surg. - 1997. - Vol.64, №1. - P. 171-174.

Непосредственные результаты минимально инвазивной коронарной хирургии у больных с ИБС

Айткожин Г.К., Егембердиев Т.Ж., Исраилова В.К., Байжигитов Н.Б.

Казахский национальный медицинский университет им. С.Д. Асфендиярова

Городской кардиологический центр г. Алматы

Стремление к максимальному уменьшению дискомфорта, связанного с перенесением операций, выполняющихся в условиях ИК, уменьшению сроков пребывания в стационаре и времени возвращения к обычной жизни привело к распространению минимально инвазивных вмешательств в коронарную хирургию [1,2,3,7]. Из соображений эстетичности и в первую очередь экономичности, интерес к этой развивающейся области медицины распространился с молниеносной быстротой. МИКХ (минимально – инвазивная коронарная хирургия) является эффективным методом лечения у специально отобранной группы больных. Эффективность МИКХ определяется: 1. – сохранением сократимости перегородки. 2. – отсутствием послеоперационного stunninga. 3. – сохранением функции левого желудочка. 4. – улучшением региональной и глобальной функции миокарда прямо на операционном столе. Преимуществом МИКХ является также уменьшение тяжести послеоперационного периода и дискомфорта, связанного с операциями, выполненными в условиях ИК (искусственного кровообращения), сокращение сроков пребывания в реанимационном отделении и стационаре, а также сроков выздоровления, эстетичность, экономичность. Эра минимально инвазивных операций наступила, но до тех пор, пока не обойдены ограничения в этой области, показания к проведению таких операций должны быть строго очерчены [4,5,10].

Общая клиническая характеристика обследованных больных

Дизайн исследования и основные его итоги были опубликованы ранее [1]. Основой для настоящей работы послужил анализ 30 больных ИБС прооперированных методом минимально коронарной инвазивной хирургии. В группе обследованных больных было 28 мужчин и 2 женщины в возрасте от 41 до 67 лет (средний возраст $51,9 \pm 5,43$). Из 30 вмешательств по реваскуляризации миокарда 24 было первичных и 6 повторных. Показаниями к операции служили: 1) выраженная клиника стенокардии, рефрактерная к обычной антиангинальной терапии; 2) повторные операции после ранее проведенных АКШ или ТЛБАП с возвратом стенокардии, без использования ВГА; 3) больные, у которых выполнение стандартной операции по реваскуляризации миокарда с ИК сопряжено с высоким риском. 4) больные с поражением ствола левой коронарной артерии с так называемыми “защищенными” крупными ветвями и после перенесенной операции АКШ или достаточной естественной коллатерализацией; 5) больные с множественным поражением коронарных артерий, у которых имеется проксимальное поражение крупной ПМЖВ, а остальные КА либо не требуют, либо не пригодны для шунтирования; 6) экономическая целесообразность, 7) нормальная конституция, с широкими межреберными промежутками на рентгенограммах.

Согласно данным коронарограмм у всех пациентов имело поражение ПМЖВ, у 4 больных имелось поражение ствола ЛКА. Оклюзия ПМЖВ отмечена у 9 больных и у 4 окклюзия - ДВ, ОВ и ПКА окклюзированы в 2 и 1 случаях соответственно (табл. 1). Диффузное поражение КА обна-

Таблица 1. Характеристика коронарного русла у больных подвергшихся МИКХ

n=30	ЛКА	ПМЖВ	ДВ	a.int.	ОВ	Пка n=30
До 50%	3	-	-	1	1	3
50-75%	1	2	2	0	3	7
>75%		19	9	1	8	6
Всего стенозов	4	21	11	2	12	16
Всего окклюзий	0	9	4	-	2	1
Всего больных	4	30	15	2	14	17

ружено у 4 больных.

Для интраоперационного контроля за глобальной и региональной сократимостью миокарда использовали ЧПЭхоКГ. Все операции выполнены на бьющемся сердце с применением системы OCTOPUS фирмы “Medtronic”. Во всех наблюдениях перед пережатием коронарной артерии осуществляли пробу прекодиционирования в течение 5 минут с последующей реперфузией в течение 2 мин. У 13 больных установлено мультифокальное атеросклеротическое поражение, у 6 больных имелось поражение брахиоцефальных артерий, у 4 - артерий нижних конечностей (табл. 2).

Таблица 2. Распределение больных по клинико-anamnestическим данным

	К - во больн.	% больн.
Всего	30	100%
Длительность ИБС (мес)	$56,95 \pm 10,37$	-
Инфаркт миокарда	24	80%
Аневризма ЛЖ	1	3,3%
Без инфаркта миокарда	6	20%
НК I ст	2	6,6%
НК IIA ст	-	-
Мультифокальный атеросклероз	13	43,3%
Артериальная гипертензия	6	20%
Нарушения ритма и проводимости	17	56,4%
Сахарный диабет	3	10%
Язвенная болезнь желудка	4	13,3%
Мочекаменная болезнь	3	10%
Экстракардиальные заболевания	4	13,3%

ВЭМ перед операцией выполнили всем 30 больным. Среди обследованных больных у 73,3% больных отмечалась средняя и высокая толерантность к физической нагрузке, и у 26,6% низкая толерантность к физическим нагрузкам. Средняя толерантность к физическим нагрузкам равнялась $75,8 \pm 4,0$ Вт.

Таким образом, описанная группа пациентов представляла собой тяжелый контингент, для выбора тактики, ведения которых необходимо проведение объективных методов исследования с разработкой критериев operability, выбора метода хирургического вмешательства

и оценки его эффективности.

Техника операции

Операция проводилась под общим наркозом, 3 больных проведена сочетанная спинальная анестезия, для подавления инотропной активности использовали β -блокаторы и антагонисты Са. Использовали доступы к сердцу: 1-левопередняя торакотомия в пятом межреберье у 21 больного, 2 - срединная стернотомия у 9 больных, которая была использована при шунтировании двух коронарных артерий, реваскуляризации ПКА, а также при повторных операциях. При проведении левопередней торакотомии разрез чаще всего делался по 5 межреберью от левой парастеральной до передней подмышечной линии, длиной до 4-10см.

Защита миокарда от ишемического повреждения

Первые 10 операций осуществляли под комбинированной (высокой эпидуральной и общей) анестезией, остальные – под общим наркозом. Первично проводили раздельную вентиляцию легких. Применяли фармакологические средства для повышения энергетического резерва миокарда, способствующие защите миокарда от ишемии – ингибиторы трансмембранного переноса аденозина, препараты открывающие К-АТФ каналы (никорандил, кромакалим, панацидил, миноксидил, пинацидил). Всем больным использовали метод "Ischemic preconditioning" основанный на кардиопротективных свойствах теста окклюзии. Широко использовали различные методы механической разгрузки миокарда. Всем больным интраоперационно проводили чреспищеводную эхокардиографию. Широкое распространение получило применение β -блокаторов и антагонистов Са. При этом снижается как ЧСС так и минутный объем кровообращения. ЧСС снижается до 30-40 ударов в минуту. Наиболее популярными среди кардиохирургов являются механические стабилизаторы. Для стабилизации миокарда использовали различные устройства с фармакологическим урежением ритма сердца β -блокаторами или антагонистами кальция, либо спинальной симпатической блокадой (Atom K.V., и соавт., 1996[8]). Угнетение хронотропного и инотропного воздействия позволяет сохранить сердцу достаточный минимум колебаний, и в отличие от пережатия аорты, и кардиоopleгии, предупредить как ишемию так и отек миокарда. При этом в условиях брадикардии сохраняется антеградный кровоток, предотвращающий развитие ишемии – реперфузии и уменьшить потребление O_2 предупреждающих ишемию. Сохранение колебаний стенок сердца, поддерживающих дренирование лимфы, предотвращает отек миокарда. Концепция выполнения операций на работающем сердце может оказаться полезной и для защиты миокарда у больных со сниженной функцией левого желудочка из группы с высоким риском выполнения операций в условиях ИК.

Непосредственные результаты МИКХ

Интраоперационное чреспищеводное эхокардиографическое исследование показало положительную динамику ФВ после окончания операции (табл. 3). Наилучшие результаты наблюдались в группе больных не имеющих в анамнезе инфаркта миокарда.

Таблица 3. Динамика изменений фракции выброса (ЧПЭхоКГ)

Всего (n=30)	Исход	Этап операции	Конец операции
--------------	-------	---------------	----------------

БИМ (n=6)	52,8±1,4	31,2±1,2	42,3±2,1
МИМ (n=6)	47,5±3,1	29,4±1,5	38,4±2,2
КПИМ (n=12)	45,2±2,1	26,4±2,3	36,3±3,1
КНИМ (n=6)	47,6±2,4	27,3±3,1	37,3±4,1

Ведение ближайшего послеоперационного периода

Все больные после операции МИКХ, были переведены в реанимационное отделение в состоянии медикаментозного сна на ИВЛ. В первые часы после операции проводился прямой контроль гемодинамики, мониторинг ЭКГ пациента, контроль за газовым составом крови, кислотно-щелочным состоянием и биохимическими показателями, включая ферменты-маркеры ишемии миокарда. Инотропная поддержка в интра/послеоперационном периоде и в реанимации представлена на таблице 4.

Таблица 4. Инотропная поддержка на этапах операции

Всего n=30	Этап операции	Конец операции	Реанимация	Экстубация
БИМ- (n=6)	0,11 мкг/кг/мин	0,42 мкг/кг/мин	0,13 мкг/кг/мин	0,1 мкг/кг/мин
МИМ- (n=6)	0,21 мкг/кг/мин	0,61 мкг/кг/мин	0,21 мкг/кг/мин	0,12 мкг/кг/мин
КПИМ(n=12)	0,26 мкг/кг/мин	2,71 мкг/кг/мин	0,52 мкг/кг/мин	0,23 мкг/кг/мин
К Н И М - (n=6)	0,23 мкг/кг/мин	1,66 мкг/кг/мин	0,36 мкг/кг/мин	0,17 мкг/кг/мин

Допамин при МИКХ применяли в среднем 0,3 мкг/кг/мин. Конец операции сопровождался наибольшей инотропной поддержкой в группе больных с крупноочаговым инфарктом миокарда, где средняя доза кардиотоников составила 2,71 мкг/кг/мин, тогда как в группе больных не имеющих в анамнезе инфаркта миокарда средняя доза составила соответственно 0,42. На момент экстубации во всех группах больных была минимальная инотропная поддержка и в среднем составила 0,3 мкг/кг/мин.

Анализ ЭКГ в первые часы после МИКХ ишемии не выявил. Анализ общей КФК и КФК МВ не выявил критического повышения этих ферментов (Табл.5).

Таблица 5. Ферментативная активность на этапах операции

Время после операции	Средняя КФК	Средняя КФК МВ	% КФК МВ
3 часа	968,3	95,5	9,8%
12 часов	975,6	92,3	9,4%
18 часов	965,8	90,3	9,3%
1 сутки	602,2	46,5	7,7%

Как следует из таблицы 5, ни в одном случае величина МВ фракции не превышала 10% от общей КФК, а уровень КФК МВ ни на одном из этапов наблюдения не превышал 100 ед, что свидетельствовало об отсутствии повреждения миокарда. С целью предупреждения отека миокарда больным назначали кортикостероиды: дексазон или преднизолон 30 мг/сут.

Все больные были экстубированы по показаниям в первые сутки после операции, в среднем через 6,8±4,1 часов после вывоза из операционной. Гемодинамика во всех случаях оставалась стабильной и требовала назначения незначительных доз кардиотоников у отдельных больных. Болевой синдром после операции умеренный, купировался стандартным назначением анальгетиков. Кропотеря после операции составила в среднем 300±35,4 мл. Угрожающих жизни осложнений во время пребывания в реанимации не зафиксировано. Длительность времени пребывания в отделении реанимации в среднем составила

1,4±1,1 сутки. Срок пребывания больных в стационаре не анализировался, поскольку в определенной степени он был целенаправленно увеличен с целью более подробного обследования больных.

Анализ ближайшего послеоперационного периода показал, что процедура МИКХ достаточно безопасна для больного и требует стандартную интенсивную терапию в отделении реанимации. Преимущества операции следующие:

- ранняя экстубация и небольшой период пребывания в отделении реанимации;
- отсутствие необходимости длительного использования дорогостоящего оборудования и лекарств в послеоперационном периоде;
- высокая стоимостная эффективность процедуры;
- косметический эффект операции;
- устранение нежелательных воздействий экстракорпорального кровообращения.

Таким образом, на основании представленного анализа можно сделать вывод, что минимально инвазивная хирургия сердца при ИБС, действительно, исключает осложнения, свойственные ИК. Это является сильной стороной выполнения операций на сокращающемся сердце. При этом несмотря на то, что изменение техники потребует переобучения, специалисты считают что для кардиохирурга это не составит больших трудностей. Однако следует отметить, что хотя МИКХ является многообещающим разделом сердечно – сосудистой хирургии, она не совершенна и имеет определенные ограничения. При боковом доступе хирург имеет оперативный простор только в области верхушки сердца. Когда он встречается с такими осложнениями, как кальцинированная коронарная артерия, массивный жир или интрамуральное прохождение сосуда,

вероятно, ему стоит отказаться от минимально инвазивной хирургии, быстро перейти на стернотомия и ИК. По этим соображениям министертотомия в нижней части грудины является наиболее практичным доступом. Использование видеотехники в препарировании грудной артерии имеет несомненные преимущества. Использование этой техники позволяет проследить весь ход артерии, и все ее ветви могут быть перевязаны, что исключает возможность развития стил – синдрома.

Список литературы

- Айткожин Г.К. Хирургические подходы к различным методам реваскуляризации миокарда. Дисс. Д.м.н. 2002г. С. 367.
- Айткожин Г.К. Хирургическое лечение ишемической болезни сердца методом минимально – инвазивной коронарной хирургии с использованием системы «Octorpus». «Хирургия» №10. С. 17 - 20
- Acuff T.E., Landreneau R.G., Griffith B.P., Minimally invasive coronary artery bypass grafting. //Ann.Thorac.Surg.-1996.-№61.- P.135-137.
- Akins C. W. Reoperation for stenotic saphenous vein bypass grafts without cardiopulmonary bypass // Ann. Thorac. Surg. - 1983. - Vol. 35. № 2.-P. 201-206.
- Akins C.W., Searcher C.A., Pohost G.M. Preservation of interventricular septal function in patients having coronary artery bypass grafts without cardiopulmonary bypass.// Am.Heart.J.-1984.-№9-P.364.
- Alessandrini F., gaudino M., Glieda F. et al. Lesions of the target vessel during minimally invasive myocardial revascularization.// Ann.Thorac.Surg.-1997.-№64.-P.1349-1353.
- Allen K.B. Mathey R.G., Robison R.J., et al. Minimally invasive versus conventional reoperative coronary artery bypass.// Ann.Thorac.Surg.-1997.-№64.-P.616-622.
- Arom K.V., Emery R.W., Nicoloff D.M. Mini-sternotomy for coronary artery bypass grafting.// Ann.Thorac.Surg.-1996.-№61.-P.1271-1272.

Опыт применения экспандерной пластики в устранении дефекта мягких тканей волосистой части головы

Мурадов М.И., Сайк П.Ю.

Национальный научный центр хирургии им. А.Н. Сызганова, Республика Казахстан

УДК: 616.594-007.24

Проблема лечения дефектов тканей волосистой части головы до настоящего времени остается одной из актуальных проблем современной медицины. Малая эластичность, тугоподвижность, наличие волосяных луковиц и дефицит кожных покровов, диктуют необходимость применения новых методов лечения, соответствующих косметическим требованиям этой зоны [1,2,3,4].

Применение экспандерной дерматензии в последние годы нашло свое широкое распространение в лечение дефектов и деформаций покровных тканей любой части тела.

Целью данной работы является демонстрация способа устранения дефекта покровных тканей путем экспандерной дерматензии в лечении дефекта тканей волосистой части головы.

В отделении пластической и реконструктивной микрохирургии ННЦХ им. А.Н. Сызганова за 2 года прооперированно 4 пациентов с дефектом тканей волосистой части головы, которым выполнена транспозиция полнослойных лоскутов после их экспандерной дерматензии. Из них 3 пациентов были женского и 1 мужского пола в возрасте от 5 до 36 лет. У 3 пациентов дефект мягких тканей волосистой части головы образовался в результате термического ожога, у 1 - дефект сформировался вследствие разрастания базально-клеточной эпителиомы.

Помимо общеклинических методов обследования пациентам выполнены антропометрия и ультразвуковое исследование. Площадь дефекта колебалась в пределах 100-400 см². При помощи ультразвукового исследования определяли глубину поражения тканей (vivid 3 фирмы GE, линейный датчик использовался для исследования поверхностных тканей). У всех пациентов были выявлены поражения покровных тканей в пределах надкостницы костей черепа.

Первым этапом производили имплантацию тканевых растяжителей под ткани неповрежденных участков волосистой части головы. У 3 пациентов с послеожоговой рубцовой деформацией имплантировано по 2 экспандера (фирмы «Eurosilicone», Франция) объемом по 350 мл, у 1

больного с базалиомой – 1 экспандер объемом 1000мл.

В течение 2 месяцев производили дерматензию тканей. Вторым этапом выполняли извлечение экспандера и устранение дефекта пластикой местными тканями с использованием растянутых экспандером тканей. У всех пациентов раны зажили первичным натяжением. В отдаленном периоде (до 2 лет) у всех больных получен хороший результат лечения.

На примере пациента К.32 лет госпитализированного с диагнозом: «Базально-клеточная эпителиома волосистой части головы. Дефект мягких тканей» мы продемонстрировали использование экспандерной пластики в лечении дефекта покровных тканей волосистой части головы.

Пациент обратился с жалобами на наличие обширной, долго не заживающей, эпизодически кровоточащей раны волосистой части головы. Со слов больного, болеет в течение 15 лет, когда впервые на височной области обнаружил рану небольших размеров (примерно 0,5см), которая не заживала и с течением времени увеличивалась в размерах.

Был консультирован онкологом, по результатам биопсии установлен диагноз - базально-клеточная эпителиома. Пациенту были рекомендованы различные варианты хирургического лечения с укрытием образовавшегося после иссечения язвы дефекта свободной аутодермопластикой, «филатовским» лоскутом. Заживление под струпом после рентгенотерапии, электрокоагуляции, азототерапии. Однако в связи с развитием в результате лечения обширного косметического дефекта волосистой части головы, пациент от предложенного лечения отказался. Направлен в отделение реконструктивной и пластической микрохирургии ННЦХ им. А.Н. Сызганова.

Локально: в левой височной области с переходом на теменную область имеется рана размерами 12x15 см с изъязвленными и мозолистыми краями. Дно раны – гипергранулирующая ткань, возвышающаяся над кожными покровами на 2 см, покрытая фибрином и сгустками крови.

Первым этапом выполнена имплантация тканевого растяжителя (экспандер) в волосистую часть головы. После

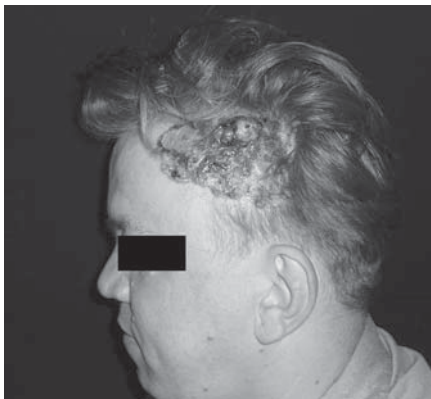

Рис. 1. Вид больного до операции.

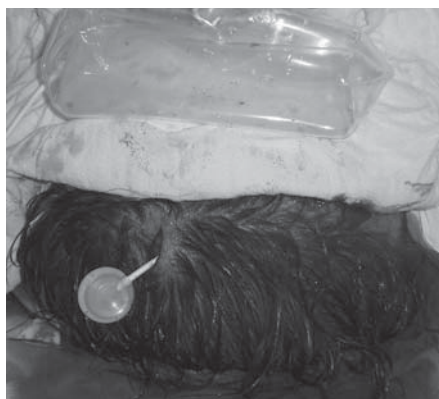

Рис. 2. Имплантация тканевого растяжителя (экспандер).

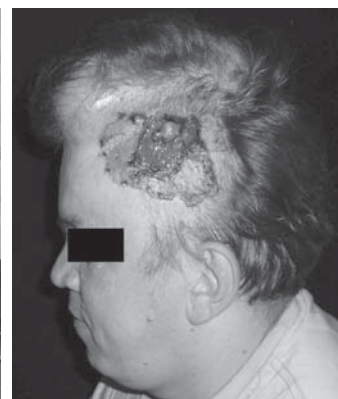


Рис. 3. Вид больного после экспандерной дерматензии

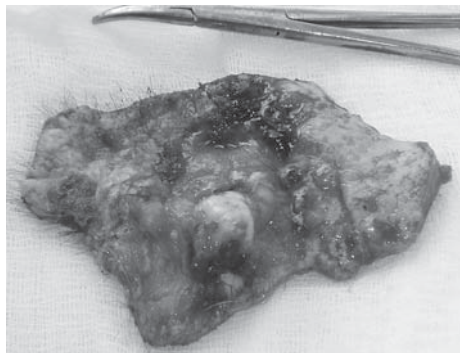


Рис. 4. Макропрепарат: базальноклеточная эпителиома.

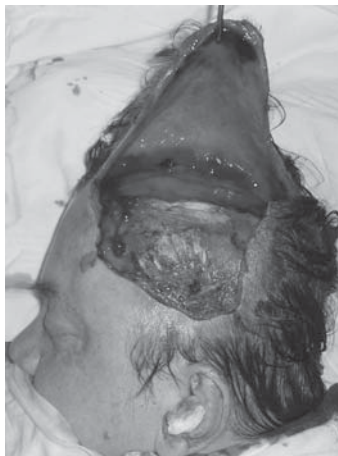

Рис. 5. Подготовка лоскута.

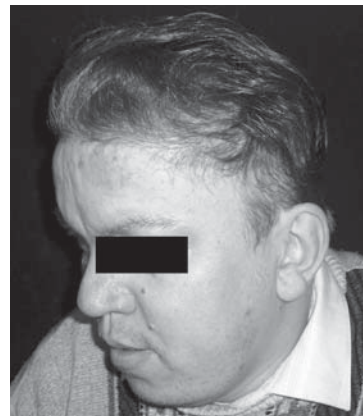

Рис. 6. Общий вид пациента через 1 год после двух этапного оперативного лечения.

заживления послеоперационной раны в течение 1 месяца производилась экспандерная дерматензия (этапное наполнение экспандера раствором) до объема $V = 1000\text{мл}$. Вторым этапом выполнена операция: удаление экспандера, иссечение базалиомы вместе с надкостницей и захватом здоровой ткани 1 см, после чего дефект покровных тканей составил $15 \times 20\text{см}$, укрыт выкроенным, полнослойным лоскутом волосистой части головы. Патолого-гистологическое заключение: базально-клеточная эпителиома волосистой части головы. В послеоперационном периоде находился под наблюдением, получал антибактериальную, противовоспалительную терапию, послеоперационные раны зажили первичным натяжением, кровообращение лоскута компенсировано, швы сняты на 12 сутки.

Таким образом, при наличии дефекта или деформации покровных тканей волосистой части головы оптимальным является устранение дефекта тканей путем экспандерной пластики. Транспозиция префабрикованных дерматензией тканевых комплексов позволяет в короткие сроки ликви-

ровать дефект мягких тканей, восстанавливая нормальное полнослойное строение пораженной области волосистой части головы и получить хороший эстетический результат лечения у данной категории больных.

Список литературы

1. Беренбейн Б.А., Вавилов А.М. Опухоли кожи. Кожные и венерические болезни. Руководство для врачей. Ред. Скрипкин Ю.К., Мордовцев В.Н., Медицина, 1999. изд. 2, том 2. – С. 569–635.
2. Федяев И. М., Байриков И. М., Белова Л. П., Шувалова Т. В. «Злокачественные опухоли челюстно-лицевой области». — М.: Медицинская книга, Н. Новгород: Изд-во НГМД, - 2000. — С. 160.
3. Headington, J.T. Tumors of hair follicle differentiation. In Pathology of the Skin. Ed. E.R. Farmer and A.F. Hood. Norwalk, CT, Appleton @ Lange, 1990.
4. Ackerman A.B., de Viragh P.A., Chongchitnant N. Neoplasms with Follicular Differentiation. Lea @Febiger. Philadelphia/London, 1993.

Оптимизация реконструкции дефектов кожи и мягких тканей

Батырбекова И., Тукешов С., Кадыров М., Матеев М.

Отделение пластической реконструктивной микрохирургии и хирургии кисти Национального госпиталя Минздрава Кыргызской Республики, Бишкек.

УДК 616.5-003.92-089.844

В отделении пластической и реконструктивной микрохирургии и хирургии кисти Национального госпиталя за период с марта 2009 года по октябрь 2009 года было обследовано и прооперировано 75 больных с травматическими дефектами и послеожоговыми рубцовыми деформациями кожи и мягких тканей. У 54 больных реконструктивные операции были выполнены с использованием пластики местными тканями, у 9 пациентов - с использованием пересадки васкуляризованных тканевых лоскутов, у 12 пациентов - с использованием аутодермопластики. Приживление трансплантатов отмечено у 98,6% пациентов.

Ключевые слова: травматическая и послеожоговая деформация, реконструкция, пересадка васкуляризованных трансплантатов.

Reconstruction of soft tissue defects.

Plastic Reconstructive Microsurgery and Hand Surgery Department of National Hospital in Kyrgyzstan, Bishkek.

We present 75 reconstructive operation on with burn deformation and traumatic soft tissue defects. The operation was made between March till October 2009 at National Hospital in Kyrgyzstan. At 54 patients the reconstruction was done by local flap transposition, mostly triangular and trapezium flaps. 9 reconstruction was made with using island and free vascular flaps. 98,6% of the flap was completely survival.

Key words: traumatic and burn deformation, transplantation vascular flaps.

Актуальность темы

Проблема травматических и термических поражений остается одной из самых сложных в клинической медицине. Так, если поражения шеи встречаются у 25,0% пациентов, то деформации и контрактуры верхних и нижних конечностей, возникающие в отдаленные периоды после термических поражений, отмечаются у 38,0% больных от общего числа поражений.[1]

Тем не менее, различные методы, используемые для пластики дефектов, не всегда ведут к желаемому результату, что и обуславливает актуальность проблемы.

Цель работы

– оптимизация методов пластики дефектов кожи и мягких тканей.

Материал и методы

В Национальном госпитале Кыргызской Республики за период с марта 2009 года и по октябрь 2009 г. было обследовано и прооперировано 75 больных с дефектами мягких тканей различной локализации, которым было выполнено 75 операций по восстановлению целостности мягких тканей различными способами и методами. Мужчин было - 48, женщин - 27. Возраст пациентов колебался от 3 лет до 63 лет.

Таблица №1. Характеристика пациентов по возрасту и полу

Возр. Пол	До 10	11-20	21-30	31-40	41-50	51-60	61 и ст.	Итого
Муж.	12	16	12	3	1	2	2	48 64,0%
Жен.	6	11	3	5	1	0	1	27 36,0%
Всего	18 24,0%	27 36,0%	15 20,0%	8 10,6%	2 2,6%	2 2,6%	3 4,0%	75 100 %

Таким образом, большинство пациентов 60 (80,0%) - это от 6 лет до 30 лет, т.е. дети и люди активного трудового и

социального возраста, причем 48 (64,0%) из них - мужчины.

Дефекты мягких тканей чаще всего локализовались на верхней конечности 52 пациентов (69,3%), реже они встречались на нижней конечности 9 пациентов (12,0%) и на голове 13 пациентов (17,3%) и на шее 1 пациент (1,3%) соответственно.

Всего выполнено 75 операций. Обширные дефекты мягких тканей были восстановлены с помощью применения следующих лоскутов: при пластике местными тканями произведено пластика перемещением треугольных лоскутов у 54 пациентов; применение аутодермопластики у 12 пациентов с полнослойным аутоотрансплантатом; свободный васкуляризованный лоскут был применен у 3 пациентов: у первого больного свободный васкуляризованный малоберцовый костный аутоотрансплантат, у второго свободный васкуляризованный лоскут на лучевой артерии, у третьего свободный кожно-фасциальный лоскут на лучевой артерии; островковый васкуляризованный лоскут был применен у 1 пациента: полнослойный островковый лоскут на поверхностной височной артерии; перфораторный лоскут был применен у 5 пациентов: у первого пациента лоскут на перфорантных сосудах окципитальной артерии (рис. 1,2,3), у второго пациента лоскут на перфорантных сосудах супратрохлеарной артерии, у троих пациентов лоскут на перфорантных сосудах лучевой артерии.

Применялись следующие виды комбинированных лоскутов: ротированный перфорантный лоскут на окципитальной артерии с перемещением трапециевидных лоскутов; свободный васкуляризованный лоскут на лучевой артерии с пластикой местными тканями, лоскут на перфорантных сосудах супратрохлеарной артерии с пластикой местными тканями.

Для иллюстрации исходов лечения приводим клинический пример:

Результаты и обсуждение

В ближайшем послеоперационном периоде у 1 пациента отмечался некроз лоскута. Причина некроза заключалась в нарушении кровообращения в лоскуте в результате

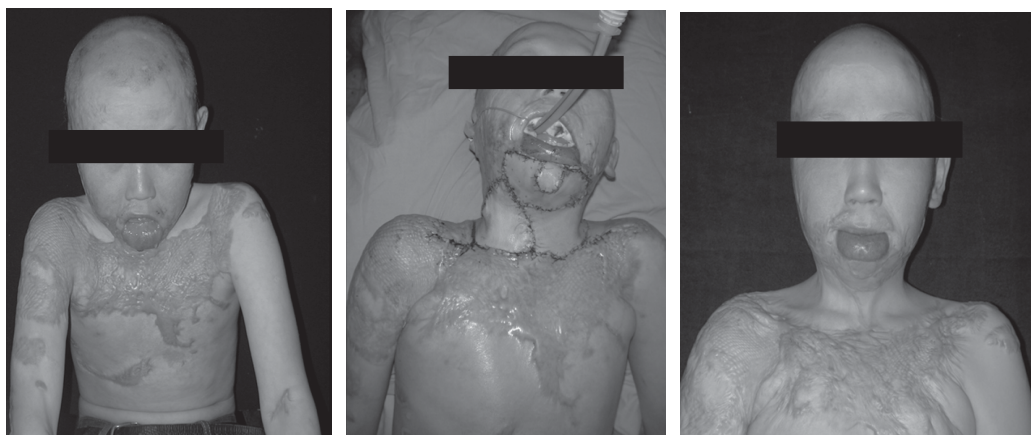


Рис.1 Послеожоговый дефект

Рис.2 Пластика дефекта окципитальным лоскутом

Рис.3 Отдаленный результат

Таблица 2. Анализ выполненных реконструктивных операций

Вид реконструкции	Кол-во опер.	%	Локализация					
			Верхняя конечность		Нижняя конечность		Голова и шея	
			кол.	%	кол.	%	кол.	%
Пластика местными тканями	54	72,0	34	73,9	7	58,3	12	75,0
Аутодермапластика	12	16,0	7	15,2	4	33,3	1	6,2
Свободный васкуляризованный лоскут	3	4,0	2	4,3	1	8,3	0	-
Островковый васкуляризованный лоскут	1	1,3	0	-	0	-	1	6,2
Перфораторный лоскут	5	6,6	3	6,5	0	-	2	12,5
Всего	75	100	46	100	12	100	16	100

тромбоза микроанастомозов. У остальных 98,6% пациентов послеоперационный период протекал без осложнений.

В отдаленном периоде (от 6мес до 1 года) у 81% оперированных имел место хороший функциональный и эстетический результат, полностью удовлетворяющих больных, у 18% пациентов потребовались дополнительные корригирующие операции.

Таким образом, тактика реконструкции дефектов кожи и мягких тканей зависела от характера самого дефекта и при правильном подборе вида, при котором возможно заместить дефекты у 98,6% пациентов.

Литература

1.[1]-Б.Ш. Минасов,М.М. Валеев Травматология и ортопедия России 2006г.

Функциональные и эстетические результаты замещения дефектов мягких тканей кровоснабжаемыми лоскутами. стр.30.

2. Р.Т. Адамян, Н.О. Миланов,Э.Н. Юршевич, А.Л. Истратов, Д.М. Бжассо. Устранение рубцовых деформаций лица с применением пластики местными тканями на основе анатомических представлений о кровоснабжении и лимфооттоке. // Анналы пластической, реконструктивной и эстетической хирургии №2-2008г. Москва. с.39-45.

3.Musa A. Mateev, M.D., Ph.D. at all, Plastic and Reconstructive Surgery. May 2009 Volume 123, number 5. Radial Artery Perforator Flap Method.

Сравнительная оценка результатов операций хирургии кисти и микрохирургии кисти

Тукешов С., Батырбекова И., Кадыров М., Матеев М.

Отделение пластической реконструктивной микрохирургии и хирургии кисти Национального госпиталя Министерства здравоохранения Кыргызской Республики

В отделении пластической реконструктивной микрохирургии и хирургии кисти Национального госпиталя за период с июля по август 2009г оперированы 190 больных по поводу хирургии кисти, 50 из которых были оперированы ранее. Всем 50 больным требовалась повторная реконструкция в связи дефектами. Хороший результат повторно оперированных больных имелся у 85.7 % больных.

Ключевые слова: дефекты кисти, микрохирургия, повторная реконструкция дефектов кисти.

Актуальность темы

Кисть является посредником человека в соприкосновении с внешним миром. Кисть это орган труда во всем многообразии профессий. Она выполняет волю человека в механических актах и в психических переживаниях. Кисть орган осязания; у слепых – орган зрения, у немых – орган речи. (Усольцева Е.В., Машкара К.И 1986)

Кисть является конечным функциональным звеном верхней конечности и выполняет огромную роль в жизни человека, позволяя ему познавать окружающее пространство и активно изменять его. Практически не существует вида человеческой деятельности, в котором так или иначе не участвовала бы рука. Кисть исключительно важна и при выражении человеком своих мыслей, когда он подчеркивает движениями пальцев то, что уже нельзя усилить просто словами. Внешний вид кисти играет важную роль в создании индивидуального образа человека, а ее эстетическую роль переоценить трудно.

Функция кисти — это активные движения чувствительных пальцев, координированное взаимодействие которых обеспечивает осязательное восприятие человеком окружающего мира, захват и перемещение объектов, участие в выражении человеком своих чувств и формирование индивидуального эстетического образа (Белоусов А.Е 1998).

Активная роль кисти в деятельности человека определяет высокую частоту травм этого сегмента. По данным МА.Рогового [1], повреждения верхней конечностей составляют 41,6% от всех травм опорно-двигательной системы человека. Травмы кисти составляют 61,8% от травм руки и 25,4% от общего числа повреждений.

Без точного знания нормальной и хирургической анатомии кисти врач не может лечить ее повреждения правильно (Волкова А.М 1993)

Цель исследования

Определить важность оперативного и послеоперационного лечения больных нуждающихся в микрохирургическом пособии в специализированном отделении.

Пациенты и методы исследования

В отделении Пластической реконструктивной микрохирургии и хирургии кисти Национального госпиталя Минздрава Кыргызской Республики с июня 2009 г по август 2009 г. было

Comparative estimation results of operations in hand surgery and hand microsurgery.

50 patients from 190 with defects of manus were operated repeatedly during the period of January –September 2009 because of the bad result. To all of them was performed secondary reconstruction. Good result was observed in 85.7% patients.

Key words: manus defects, microsurgery, secondary reconstruction .

обследовано и прооперировано 190 больных.

Из 190 обследованных пациентов, 50 больных (26,3%) оперированы ранее в других лечебных учреждениях. У всех этих 50 больных потребовалась дополнительная хирургическая коррекция в связи с выраженным нарушением функции кисти.

Возраст больных колебался от 2 лет до 58 лет. Мужчин было 39 (78%), женщин 11 (22 %).

Таблица 1. Распределение больных по возрасту и полу.

Возраст	Муж		Жен		Всего	
	Абс.ч	%	Абс.ч	%	Абс.ч	%
до 5 лет	2	4%			2	4%
с до 5 до 18	5	10%	1	2%	6	12%
с 18 до 40	26	52%	6	12%	32	64 %
от 40 и бол.	6	12%	4	8%	10	20%
Всего	39	78%	11	22%	50	100%

Таким образом, большинство больных составляла больные работоспособного возраста это с 18 лет до 40 лет (64%).

Все 50 пациентов, ранее оперированных в других лечебных учреждениях, были повторно оперированы в отделении ПРМХ И ХК НГМЗКР. Причем 47 больных ранее перенесли одну операцию, а 3 больных оперированы многократно.

Таким образом, в большинстве наблюдений ранее были выполнены швы нервов и сухожилий, которые не функционировали и были повторно оперированы.

Для иллюстрации приводим клиническое наблюдение. Больная (С.Б 57лет) поступила в экстренном порядке с жалобами на отсутствие чувствительности на 1-2-3 и половине 4 пальца правой кисти, сгибания на 1-2-3 пальцах правой кисти. Сильные простреливающие боли в области раны нижней трети правого предплечья. Острое ограничение функции и движений правой кисти из-за болей. Нарушение функции хвата правой кисти.

Из анамнеза: Дома на руку упало оконное стекло, сразу же по линии скорой помощи поступила в городскую больницу одной из областей, где оказывали хирургическое пособие. Далее больную на консультацию направили в столицу. Больная поступила в отделение с грубо наложенными швами на рану нижней трети правого предплечья. (Рис 1).

Таблица 2. Количественный и качественный анализ выполненных операций.

Анатомические структуры	Пальцы		3 а - п я - стье	Предплечье			Всего
	24 б- ных			5 б-х	21 б-х		
	один палец (12 б)	2 и более пальцев (12 б)		н/3 (136)	с/3 (46)	в/3 (46)	
Сгибатели	1		1	1			9 б-х
Разгибатели	1	1	3	1			
Локтевой нерв				3	1		9 б-х
Срединный нерв				1		2	
Лучевой нерв				2			
Сухожилия, сосуды и нервы сочетанно	6	3		5	3	2	17 б-х
Неправильное формирование культей	4	6					10 б-х
Неправильные доступы	2	2	1				5 б-х

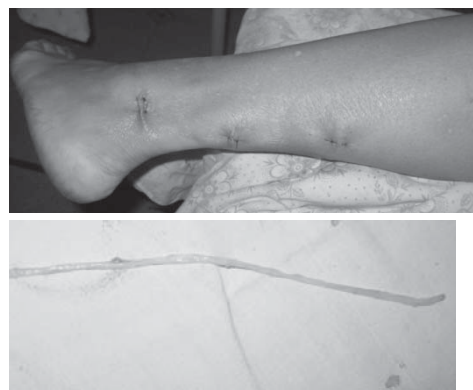

Рис.3а,б. Взятый суральный аутонейротрансплантат с голени.

нервом голени с формированием трехствольного анастомоза (Рис.3а,б. Рис 4) с использованием 7 кратного оптического увеличения микроскопа Opton Universal S3(Zeiss).

Рана зажила первичным натяжением. Сразу же после операции восстановилось полное сгибание

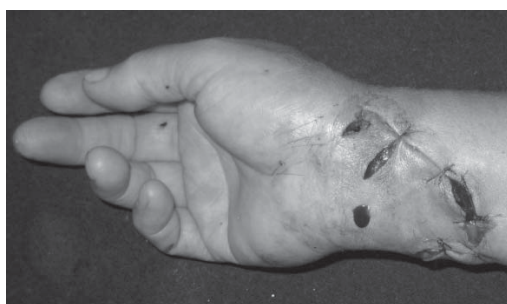

Рис.1 Грубо наложенные кожные швы.

Локально: Отсутствовали сгибания в 1-2-3 пальцах правой кисти и чувствительность на 1-2-3 и половине 4-пальца что говорило о повреждении длинного сгибателя 1-п, поверхностных и глубоких сгибателей 2-3 пальцев и срединного нерва в связи с чем была повторно прооперирована в экстренном порядке. Интраоперационно обнаружили что сухожилия сгибатели 1-2-3 пальцев и срединный нерв были резецированы на протяжении 3.0см при первой операции. При попытке адаптации получили диастаз всех поврежденных сгибателей и срединного нерва, размером 3.0см.(Рис 2).

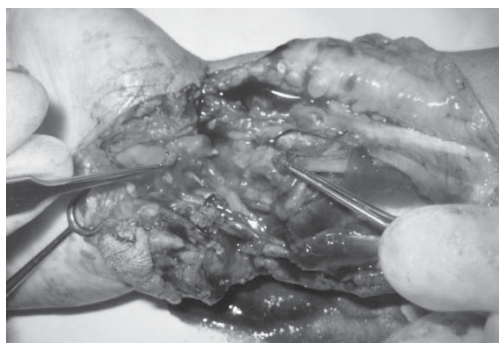


Рис.2 Диастаз срединного нерва и сухожилий сгибателей.

В связи с чем была нами была выполнена реконструктивная операция в объеме аутотендопластики длинного сгибателя 1-п,поверхностных и глубоких сгибателей 2-3 пальцев свободным аутотендотрансплантатом с длинной ладонной мышцей предплечья. Сухожильные швы выполнены по Кесслеру, нитью 4.0 монофиламент (prolen). Аутонейропластика срединного нерва суральным

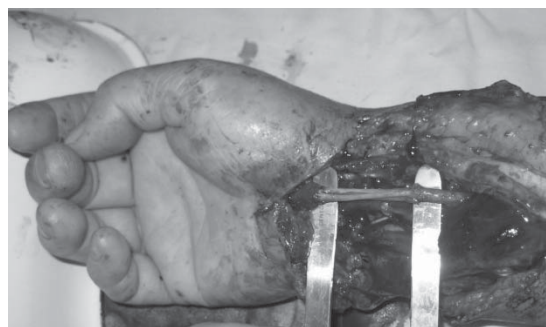

Рис.4 После аутонейропластики срединного нерва суральным нейротрансплантатом.

на всех пальцах правой кисти. Уже в ближайшем послеоперационном периоде у больной появилась умеренная чувствительность на 1-2-3 и половине 4 пальца правой кисти.

В отдаленном послеоперационном периоде через 2.5 месяца у больной появилась поверхностная и глубокая

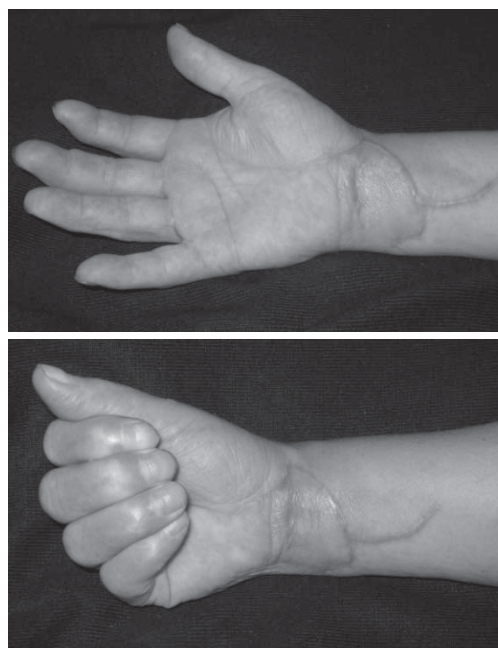


Рис.5 а,б. Хороший отдаленный результат через 2.5 месяца.

тактильная, болевая и температурная чувствительность в зоне иннервации срединного нерва т.е на 1-2-3 и половине 4-пальца правой кисти, сгибание всех пальцев полное. Но отмечалось неполное выпрямление всех пальцев которое разрешилось после полного курса реабилитации и физиолечения (Рис 5 а,б).

Ближайшие и отдаленные результаты лечения

В ближайшем послеоперационном периоде из 50 повторно оперированных больных первично зажили раны у 94% пациентов. У 3% пациентов имелись частичные расхождения швов, у 3% пациентов отмечались гематомы в ране, которые были ликвидированы сразу же.

В отдаленном периоде нами рассматривались хорошие, удовлетворительные и неудовлетворительные результаты.

К хорошим мы относили результаты, практически полного восстановления функции кисти и наблюдали у большинства оперированных пациентов (85,7%). К удовлетворительным мы относили результаты, когда восстановление функции было не полным, но полностью удовлетворяло функциональным потребностям больного и наблюдали у 11,4% больных. Неудовлетворительные результаты без восстановления функции наблюдались у 2,3% пациентов.

Таким образом, по нашим данным больные с повреждениями кисти, поступающие в специализированное отделение, получают более эффективное и правильное хирургическое лечение, чем в неспециализированных учреждениях. Это обстоятельство объясняется тем, что для получения хорошего функционального результата при хирургии кисти обязательно использование метода микрохирургии и обязательно правильная послеоперационная реабилитация. Совершенно очевидно и логически обоснованно, что хирургия кисти должна выполняться исключительно в специализированном отделении с микрохирургическим оснащением и узкоспециализированными специалистами в области микрохирургии.

Список литературы

1. Роговой МЛ. Статистика травм кисти // *Современные методы лечения повреждений и заболеваний кисти.*— М., 1975.— С. 13-15.
2. Kaplan E.B., Spinner M. *The hand as an organ // Kaplan's functional and surgical anatomy of the hand (third edition) / Ed by M.Spinner.*— Philadelphia: J.B.Lippincott Co., 1984.— P. 3-22.
3. Белоусов А. Е. Б43 Пластическая, реконструктивная и эстетическая хирургия.— СПб.: Гиппократ, 1998.— 744 с— Ил.
4. Усольцева Е.В., Машкара К.И 1986г. *Хирургия заболеваний и повреждений кисти.*

Оптимизация тактики обследования реципиентов при трансплантации почки и профилактики урологических осложнений

Даирбеков О.Д., Султанов Э.Ш., Оразгалиев Т.Б., Зайналов А.К.
Национальный научный центр хирургии им. А.Н. Сызганова

Кәзіргі кезеңде бүйрек трансплантация аумағындағы жсалынған үлкен жетістіктер. Бүйрек ауыстырып салынғаннан кейінгі кезеңде де урологиялық асқынулар операцияның нәтежесінің төмендеуінің бір себебі болып табылады. Асқынулар трансплантаттың қуығының қандану жолының ерекшелігімен қатар зәр шығару жолдарында ұзақ уақыт несептің болмауына байланысты. Осындай жағдайда бүйрек трансплантациясына даярла-

нып жатқан 7-20% науқастарды урологиялық тексеруді қажет етеді. Мұның бәрі донор және реципиенттің зәр шығару жолдарының жағдайын тексеру және терең білуі керек, себебі транспланталық донор бүйрегінiң урологиялық асқынуларының алдын алуымызға және болжауымызға көмектеседі, сонымен қатар медициналық осы саласындағы ғылыми тексерулердің ауқымдылығына себебі болады.

Введение

Урологические осложнения после трансплантации почек остаются одной из основных причин ухудшения результатов операций [1,2,3,4]. Они наблюдаются в 7-20% после трансплантации почки, являясь причиной потерь трансплантата, а порой и смерти больных. К урологическим осложнениям при трансплантации почки относят: мочевые затеки и свищи; обструктивные осложнения; рефлюкс в трансплантат; инфекционно-воспалительные осложнения.

Частота развития мочевых свищей или затеков колеблется в пределах 1-17 % [5]. Можно выделить следующие основные причины их возникновения: несостоятельность сформированного анастомоза между мочевым трактом трансплантата и реципиента; некроз мочевого тракта трансплантата. Обструктивные осложнения представляют собой многочисленную и разнородную группу, наблюдаются у 0,9-7,5% реципиентов. Частый вид обструкции - это обструкции стенки мочеточника, связанные со склерозом. Частым урологическим осложнением в посттрансплантационном периоде является пиелонефрит трансплантата, который наблюдается у 50-100% оперированных больных. Эти осложнения развиваются вследствие особенностей течения хронической почечной недостаточности (ХПН) у таких пациентов. Предпосылками развития осложнений до трансплантации почки является период хронического диализа и анурии. С момента начала гемодиализа значительно снижается или вообще отсутствует функциональная активность мочевыводящих путей, у 79,5% больных наблюдается стойкая олигоанурия. На фоне чего развиваются дистрофические процессы в стенке мочевого пузыря, обусловленные тем, что у большинства из них длительное время не функционирует. Этому также способствуют изменения, вызванные собственно ХПН [6,7]; длительная терапия глюкокортикоидами, а так же особенности кровоснабжения мочеточника трансплантата и исходным бактериологическим статусом в мочевыводящих путях. В послеоперационном периоде предпосылками развития осложнений является агрессивная стартовая иммуносупрессия, призванная с одной стороны приживлению и не отторжению трансплантата, но с другой стороны подавляющая все защитные силы организма, снижающая регенераторные возможности организма и противодействие источникам инфекций.

Цель

Разработать тактику профилактических и лечебных мероприятий у реципиентов при трансплантации почки с целью снижения риска развития урологических осложнений.

Задачи

1. Снизить количество инфекционных осложнений после трансплантации почки.
2. Разработать оптимальный способ формирования уретероцистоанастомоза.

Материалы и методы

Исследование выполнялось на базе отдела трансплантации органов и тканей Национального научного центра хирургии им. А.Н. Сызганова. Изучены результаты лечения 60 больных, которым выполнена операция аллотрансплантация донорской почки по поводу терминальной стадии хронической почечной недостаточности (ТХПН).

Продолжительность лечения программным гемодиализом до трансплантации почки составила от 1 месяца до 14 лет. Возраст больных колебался от 5 до 68 лет. Большую часть исходных заболеваний, ставших причиной развития терминальной почечной недостаточности составили реципиенты с нефрологической патологией в анамнезе, это хронический гломерулонефрит 43 (71,7%) пациента. Остальные реципиенты с урологическими заболеваниями, предшествовавших развитию терминальной стадии почечной недостаточности: хронический пиелонефрит 12 (20%) пациентов; аномалии развития мочевыделительной системы – 3 (5%) пациента и поликистоз почек 2 (3,3%).

В предоперационном периоде всем больным проведено комплексное обследование, включающее: исследование общих анализов крови, мочи, биохимическое обследование; посевы из зева, мочи; пробы Реберга, Зимницкого, Нечипоренко. Инструментальные методы исследования включали: рентгенологическое-экскреторная урография, УЗИ сердца, ЭКГ, УЗИ брюшной полости и почек, ЭФГДС.

По результатам бактериологического посева мочи, когда имелся рост патогенной микрофлоры проводилась антибактериальная терапия, соответственно чувствительности к антибиотикам.

С целью профилактики инфекционных осложнений и выявления хронического очага пиурии, применялось селективное исследование микрофлоры мочевыводящих путей реципиента посредством цистоскопии и последовательной катетеризации мочеточников, определялся характер патогенной микрофлоры и их чувствительность к антибиотикам. Данное исследование проводилось у реципиентов с сохраненной выделительной функцией почек и только по строгим показаниям: в случаях, когда имело место

стойкая резистентная микрофлора высеянная в обычном бактериологическом посеве мочи и не эффективной антибактериальной терапии. Применялся цистоскоп фирмы Carl Storz, тубус № 20 Hr.

После подготовки и обследования реципиентов при отсутствии противопоказаний к трансплантации донорской почки и наличии совместимой по основным антигенам HLA-системы донорской почки выполнялась трансплантация.

При формировании пузырно-мочеточникового анастомоза с целью профилактики несостоятельности и обструктивных осложнений, анастомоз формировался герметичными узловыми швами с формированием антирефлюксного механизма. Стент-катетер при этом не применялся. Герметичность анастомоза проверялась гидравлической пробой по разработанной методике. В послеоперационном мочевой пузырь катетеризировался уретральным катетером Фолея на 3-14 дней в зависимости от степени выделительной способности трансплантата и состоятельности пузырно-мочеточникового анастомоза.

Гидравлическая проба применялась после того, как формировался уретероцистоанастомоз узловыми швами непосредственно перед сшиванием мышечного слоя мочевого пузыря над мочеточником. Это позволяет визуально интраоперационно оценить герметичность пузырно-мочеточникового анастомоза. В случае протекания раствора в дефект анастомоза, когда узловые швы наложены редко, либо слишком часто, данные дефекты корректируются наложением дополнительных узловых швов, либо анастомоз дополнительно расширяется.

Результаты

Бактериологическое исследование мочи на микрофлору выявило наличие патогенной инфекции мочевыводящих путей у 38 (63,3%) реципиентов. Хроническая патогенная инфекция установлена у всех 17 урологических реципиентов. Из них 5 реципиентов были ранее оперированы по поводу острого гнойного пиелонефрита и врожденных аномалий развития мочевыводящих путей (3 пациента с врожденными аномалиями и 2 пациента с пиелонефритом в исходе ТХПН). Всем пациентам в предоперационном периоде проведена антибактериальная терапия соответственно чувствительности к антибиотикам.

У 10 (26,3%) пациентов антибактериальная терапия не дала положительный результат. У них отмечалась стойкая бактериурия, причиной которой были ассоциации патогенной микрофлоры, состоящей из 2 возбудителей, которые не поддавались консервативной антибактериальной терапии и представляли опасность в период после трансплантации почки, когда на фоне иммуносупрессии вероятность всплеска инфекции увеличивается. Таким пациентам применен способ селективного выявления очага инфекции мочевыводящих путей, путем последовательной катетеризации мочеточников. После установления возбудителей проводилась индивидуальная консервативная антибактериальная терапия. Если бактериурия продолжалась, реципиентам при трансплантации почки выполнена нефруретерэктомия со стороны выявленного резистентного источника инфекции, 3 реципиента.

Несмотря на предоперационную подготовку, проводимую профилактику инфекционных осложнений у 11 из 60 (18,3%) больных после пересадки почки возникла на фоне трехкомпонентной иммуносупрессивной терапии (Сандимун-неорал, СеллСепт, Преднизолон) несостоятельность пузырно-мочеточникового анастомоза в той или

иной степени. Несостоятельность уретероцистоанастомоза диагностирована в ранние сроки и не потребовала хирургической коррекции, на 7-21 сутки дефект самостоятельно закрылся. У одного реципиента (1,7%) развилось обструктивное осложнение в виде стеноза уретероцистоанастомоза после удаления мочеточникового стент-катетера, что повлекло развитие инфекционного осложнения в виде апостематозного пиелонефрита трансплантата. При УЗИ исследовании выявлен уретерогидронефроз трансплантата с участками апостематозной деструкции паренхимы. Данному реципиенту установлен стент-катетер, восстановлена уродинамика. Воспалительный процесс разрешился на фоне мощной многокомпонентной антибактериальной терапии. В последующем пациенту планируется реконструкция мочевого тракта трансплантата.

В результате применения методики формирования уретероцистоанастомоза узловыми швами без стентирования анастомоза и контроля герметичности гидравлической пробой, а так же методики селективного выявления очага уроинфекции в основной группе урологических осложнений в виде несостоятельности анастомоза, стеноза или инфекционных осложнений наблюдались у 3 (10%) реципиентов.

Заключение

Применяя методику селективного определения очага хронической гнойной инфекции и способ формирования уретероцистоанастомоза узловыми швами без использования стент-катетера, и применением гидравлической пробы удалось снизить количество урологических осложнений после трансплантации почки на 30 %.

Выводы

При наличии стойкой и резистентной к антибактериальной терапии инфекции мочевыводящих путей у реципиентов перед трансплантацией почки показано селективное выявление очага хронической инфекции.

При формировании уретероцистоанастомоза при трансплантации почки примененный нами способ достаточно прост, анастомоз герметичен, состоятелен, катетеризация мочеточника трансплантата не принципиальна.

Список литературы

1. Шумаков В.И. Организационные и научные аспекты по трансплантации консервированных трупных почек // Научный совет по трансплантологии и искусственным органам при президиуме АМН СССР. Пленум: тезисы докладов. Минск. - 1983. С.20.
2. Перлин Д.В. Урологические осложнения при трансплантации почки // Автореферат кандидатской диссертации Москва. - 1994. - С.4-23.
3. Уренков С.Б. Малоинвазивные методы лечения урологических осложнений у больных после трансплантации почки // Докторская диссертация. Москва. - 1999. - С.132-165.
4. Shapiro R., Simmons L. Richard, Starzl E. Thomas // Renal Transplantation. - 1997. - P. 269-284.
5. Loughlin K.R., Tilney N.L., Richie J.P. Urologic complications in 718 renal transplant patients // Surgeri. - 1984. -Vol. 95. - P. 297-302.
6. Лопаткин Н.А. Ярмолинский И.С. Пузырно-мочеточниковый рефлюкс после пересадки почки // Пленум правления Всесоюзного научного общества урологов (тезис дол.). Вильнюс, 1988. С. 20-22.
7. Пытель Ю.А., Серов В.В., Золотарев И.И., Саверсов В.М., Тихонова Г.Н. Возникновение пиелонефрита при лечении преднизолоном. // В кн.: «врачебное дело №5». М., 1981. С. 24-27.

Эффективность дистанционной литотрипсии в лечении мочекаменной болезни

Омаров Е.С.

НЦ урологии им. Б.У. Джарбусынова МЗ РК, г. Алматы

Несептас ауруын емдеуде экстракорпоралды соққы толқынды литотрипсияның тиімділігі

Е. С. ОМАРОВ

ҚР ДСМ Б.О. Жарбусынов ат. урология ҒО, Алматы қ. Түйін

Ғылыми-техникалық прогрестің дамуы несептас ауруын емдеуде клиникалық практикаға экстракорпоралды соққы толқынды литотрипсия (ЭСТЛ) кеңінен қолдануға мүмкіндік туғызды. ЭСТЛ-мен емделген 21 науқаста ЭСТЛ-дың тиімділігіне талдау жасалды. ЭСТЛ-ға қарсы көрсеткіштер анықталды. Тастың мөлшері, орналасу орны және аурудың клиникалық ағымына сәйкес несеп жолдарын дренаждау түрлеріне талдау жүргізілді.

Қорытынды: ЭСТЛ несептас ауруы кезінде бүйрек пен жоғарғы несеп жолдарын тастан арылтуда тиімді ем болып саналады және 83,8% жағдайда тастан толық тазару байқалды.

Кілт сөздер: несептас ауруы, экстракорпоралды соққы толқынды литотрипсия.

Эффективность дистанционной литотрипсии в лечении мочекаменной болезни

Е.С. Омаров

НЦ урологии им. Б.У. Джарбусынова МЗ РК, г. Алматы

Резюме

Развитие научно-технического прогресса позволило внедрить в широкую клиническую практику метод дистанционной ударно-волновой литотрипсии (ДУВЛ) у больных с МКБ. Проведён анализ эффективности ДУВЛ у 21 больного МКБ. Определены основные противопоказания ДУВЛ. Проведён анализ способов дренирования в зависимости от размера и расположения камня, клинического течения заболевания.

Вывод: ДУВЛ является эффективным методом удаления камней из почек и верхних мочевых путей у больных с МКБ, позволяющий в 83,8% случаев избавиться от конкрементов.

Ключевые слова: мочекаменная болезнь, дистанционная ударно-волновая литотрипсия.

Efficiency of the remote lithotripsy in urolithiasis treatment

Omarov E.S.

Scientific centre of urology named after Dzhharbusynov B.U.

Health Department of the Republic of Kazakhstan, Almaty

Development of scientific and technical progress has allowed to introduce in wide clinical practice a method of a remote with great dispatch-wave lithotripsy at patients with urolithiasis. The analysis of efficiency of urolithiasis at 21 patients is carried out. The basic urolithiasis contraindications were defined. The analysis of ways of drainage depending on the size and a locating of a stone, a clinical current of disease are carried out.

Conclusion: urolithiasis is effective method of removing calculus from kidneys and the top urinary ways at patients with urolithiasis, allowing in 83,8 % of cases to get rid of concretions.

Keywords: urolithiasis, a remote with great dispatch-wave lithotripsy.

Развитие научно-технического прогресса позволило в начале 80-х годов создать и внедрить в широкую клиническую практику метод бесконтактного разрушения камня – дистанционной ударно-волновой литотрипсии (ДУВЛ). Применение данного метода у больных с МКБ не сразу нашло свое реальное воплощение. С начала 90-х годов появились немногочисленные сообщения об использовании литотрипсии в лечении мочекаменной болезни (МКБ), в которых ограничивался круг показаний к его использованию, особенно у пациентов с осложнённым течением нефролитиаза.

Совершенствование методик и самих литотриптеров позволило сузить перечень абсолютных противопоказаний ДУВЛ, к которым относятся:

- острый воспалительный процесс;
- беременность;
- анурия;
- снижение функции почки более чем на 50%;
- стриктуры мочеточника;
- недостаточность лоханочно-мочеточникового сегмента;
- опухоли почек и мочевыводящих путей.

При ДУВЛ понятие эффективности разрушения камня и степень повреждения почки имеют первостепенное значение, так как даже незначительные изменения могут значительно повлиять на функциональное состояние органа, необходимо найти ту «золотую середину», которая позволила бы с наименьшими повреждениями извлечь

пациента от камня.

Мы провели анализ эффективности ДУВЛ у 21 больного с МКБ (табл. 1).

Таблица 1 - Распределение больных с МКБ по размеру и локализации камней

Размеры камня	Количество больных	
	абс.	%
Камни почек < 1,5см	3	14,3
Камни почек < 2,5 см	4	19,0
Множественные камни почек > 2,5 см	3	14,3
Коралловидные камни	1	4,8
Камни мочеточников от 0,5 до 2,0 см.	10	47,6
Всего	21	100

При ДУВЛ следует производить при адекватном дренировании почки.

Способ дренирования выбирался индивидуально в зависимости от размера, расположения камня, клинического течения заболевания (таблица 2).

Таблица 2 - Способы дренирования почки перед ДУВЛ

Расположение камня	Stent	ЧПНС	Катетер
Лоханка	3	5	-
Мочеточник	4	4	2
Чашечка	1	2	-
Всего	8	11	2

В нашей клинике практически подавляющее количество оперативных вмешательств (23 операции из 28) проведены с установкой мочеточниковых стент-катетеров фирмы «Cook». В частности, хорошие результаты получены при использовании мочеточниковых стент-катетеров с ребристой поверхностью, что создает хорошие условия для дренирования почки, так как по желобкам катетера лучше отходит моча и оставшиеся мелкие фрагменты – песок от камней.

При наличии рентггеннегативного камня ДУВЛ проводили под контролем ультразвуковой сонографии, что имеет преимущества в связи с отсутствием рентгеновского облучения и значительно меньшим повреждающим действием на окружающие ткани.

Изучая осложнения ДУВЛ можно отметить, что они выявлены всего у 7 (16,2%) больных, в том числе в 4 случаях в виде развития острого пиелонефрита, в одном - обострения

хронического пиелонефрита и в двух - олигоанурии.

Таким образом, ДУВЛ является эффективным методом удаления камней из почек и верхних мочевых путей у больных с МКБ, позволяющий в 83,8% случаев избавиться от конкрементов, не прибегая к открытому оперативному вмешательству. Она наиболее эффективна с предварительным дренированием почки при одиночных камнях почки размерами до 1,5 см, и мочеточника - до 0,6 см.

Литература

Тиктинский О.Л., Александров В.П. Мочекаменная болезнь. СПб.: 2000.

Дзеранов Н.К. Дистанционная ударно-волновая литотрипсия в лечении мочекаменной болезни: Автореф. дис. ...д-ра мед наук. М.; 1994.

Park S. Medical management of urinary stone disease. Expert Opin. Pharmacother. 2007; 8 (8): 1117 – 1125.

Хирургическое лечение коралловидных камней со сложной стереометрической конфигурацией

Омаров Е.С.

НЦ урологии им. Б.У. Джарбусынова МЗ РК, г. Алматы

Күрделі стереометрикалық конфигурациялы мүйізді тастың хирургиялық емі

Е. С. Омаров

ҚР ДСМ Б.О. Жарбосынов ат. урология ҒО, Алматы қ.

Несептас ауруының күрделі мәселесі болып бірнеше және мүйізді тастарды емдеу саналады. Оперативті урология мен нефрология, анестезиология және реаниматология дамуына байланысты бірнеше және мүйізді тасы бар науқастар емін жан-жақты қарап, операциялық емге көрсеткіштерді кеңейтуге мүмкіндік туды. Бірнеше және мүйізді тасқа байланысты түрлі ем алған 44 науқасқа талдау жасалды. Науқастардың жоспарлы емге көрсеткіштері анықталды.

Қорытынды: Жоғарғы несеп жолдарын ерте тазарту, осындай ауыр патологиясы бар науқастардың өмір сүру сапасын жоғарылатады. Мүйізді тастар кезінде ашық операция мен экстракорпоралды соққы толқынды литотрипсия үйлестіріліп қолданылуы мүмкін.

Кілт сөздер: несептас ауруы, бүйректің бірнеше және мүйізді тастары, операциялық ем.

Хирургическое лечение коралловидных камней со сложной стереометрической конфигурацией

Е.С. Омаров

НЦ урологии им. Б.У. Джарбусынова МЗ РК, г. Алматы

Сложнейшим разделом проблемы МКБ является вопрос лечения множественных и коралловидных камней. С развитием оперативной урологии и нефрологии, анестезиологии и реанимации стало возможным пересмотреть лечебную тактику у больных с множественными и коралловидными камнями почки и расширить показания к оперативному лечению таких больных. Проведён анализ результатов различных методов лечения 44 больных с множественными и коралловидными камнями почки. Определены показания к плановому оперативному лечению больных.

Вывод: Ранняя санация верхних мочевыводящих путей способствует улучшению качества жизни больных с такой тяжёлой патологией. При коралловидных камнях возможно применение открытых оперативных методов лечения в комбинации с ДУВЛ.

Ключевые слова: мочекаменная болезнь, множественные и коралловидные камни почки, оперативное лечение.

Surgical treatment of coral-like stones with the difficult stereometric configuration

Omarov E.S.

Scientific centre of urology named after Dzhharbusynov B.U.

Health Department of the Republic of Kazakhstan, Almaty

The most complicated section of urolithiasis problem is the question of coral-like stones treatment. With development of operative urology and nephrology, anesthesiology and resuscitation began possible to reconsider medical tactics at patients with multiple coral-like stones of a kidney and to dilate indications to operative treatment of such patients. The analysis of results various methods of treatment of 44 patients with multiple coral-like kidney stones is carried out. Indications to planned operative treatment of patients are defined.

Conclusion: early sanitation of the top urinary ways promotes improvement of quality of a life of patients with such serious pathology. At coral-like stones the application of open operative methods of treatment in a combination with urolithiasis is probable.

Keywords: urolithiasis, multiple coral-like kidney stones, operative treatment.

Нефролитиаз у пациентов с множественными и коралловидными камнями почки обладает целым рядом специфических свойств, отличающих его от других форм мочекаменной болезни (МКБ), и всегда представляет угрозу возникновения острого пиелонефрита, хронической почечной недостаточности (ХПН) и т.д. Все указанные обстоятельства при множественных и коралловидных камнях почки требуют очень осторожного, щадящего, взвешенного, всесторонне продуманного подхода к выбору тактики лечения и адекватного проведения оперативного удаления (если выбрана данная тактика), или щадящего режима выполнения дистанционной ударно-волновой литотрипсии (ДУВЛ) (в случае её выбора).

Сложнейшим разделом проблемы МКБ является вопрос лечения её множественных и коралловидных камней.

На фоне нарушений гемо- и уродинамики множественный коралловидный нефролитиаз, как правило, осложняется пиелонефритом, ведущим к возникновению и прогрессированию почечной недостаточности, на фоне которой возрастает опасность присоединения инфекции. Все перечисленное обуславливает резкое повышение риска оперативного вмешательства.

Известно, что многие авторы (А.З.Зеликман, 1957; Н.И.Теребинский, 1964; В.П.Смеловский, 1975;

Н.К.Дзеранов, 1994) считали оперативное вмешательство по поводу множественных и коралловидных камней почки нецелесообразным и оперировали пациентов только по жизненным показаниям. В конечном итоге такая рекомендация приводила к поздним операциям в гораздо более тяжелых условиях и при более тяжелом состоянии больного (при далеко зашедшем пиелонефрите, атрофии почечной ткани и почечной недостаточности, потере последних резервных сил такими органами, как печень, сердце, легкие). Полученные при таких условиях плохие послеоперационные результаты, в свою очередь, удерживали хирургов от активной тактики по отношению к больным этой категории.

С развитием оперативной урологии и нефрологии, анестезиологии и реанимации стало возможным пересмотреть лечебную тактику у больных с множественными и коралловидными камнями и расширить показания к оперативному лечению таких больных.

В данной работе мы проанализировали результаты различных методов лечения 44 больных с множественными и коралловидными камнями почки. Из этого числа прооперированы 28 и консервативно пролечены 16 человек.

Наш анализ показывает, что все больные с множественными и коралловидными камнями почки долгое

время страдали пиелонефритом, который поддерживался наличием конкремента. Длительная и разнообразная медикаментозная терапия пиелонефрита у этих больных была неэффективной. Из анамнеза больных выяснено, что по поводу пиелонефрита больные лечились в течение года до четырех-пяти раз.

Показаниями к плановому оперативному лечению больных с множественными и коралловидными камнями почки (таблица 1) были: крупные размеры камня (от 1,5 см. и больше) плотностью свыше 400-600 ед. по Хаунсвелду (у 100% больных), пиелонефрит (у 100%); гематурия (у 21,4%), почечная недостаточность (у 21,4%), нарушение пассажа мочи (у 57,1%), гидронефротическая трансформация (у 10,7%).

Таблица 1 – Показания к оперативному лечению при множественных и коралловидных камнях почки

Показания	Число случаев (из 28 больных)	
	абс.	%
Размеры конкремента (свыше 1-1,5 см, плотность выше 400 ед.)	28	100,0
Гематурия	6	21,4
Пиелонефрит	28	100,0
Гидронефротическая трансформация	3	10,7
Почечная недостаточность	6	21,4
Нарушение пассажа мочи	16	57,1

Были проведены следующие операции (таблица 2): 1) ДУВЛ + пиелолитотомия (9 больных); пиелолитотомия + пластика ЛМС (3 больных); пиелолитотомия + уретеролизис (10 больных); нефролитотомия + резекция нижнего полюса (3 больных), пиелолитотомия + нефростомия (3 больных). В первом случае (ДУВЛ+пиелолитотомия) использование современных технологий, в частности ДУВЛ чашечных отростков коралловидного камня, позволяет произвести пиелолитотомию без осложнений, таких как - кровотечение и меньшая травматизация чашечно-лоханочной системы почки. Лучшие результаты дает задняя или нижняя пиелолитотомия в сочетании с предварительным ДУВЛ.

Таблица 2 – Виды оперативных вмешательств при коралловидных и множественных камнях почки

Виды оперативных вмешательств	Количество больных
ДУВЛ+пиелолитотомия	9

Пиелолитотомия + пластика ЛМС	3
Пиелолитотомия + уретеролизис	10
Нефролитотомия + резекция нижнего полюса	3
Пиелолитотомия + нефростомия	3
Всего	28

Промедление с операцией усиливает интоксикацию и азотемию, ухудшает прогноз заболевания. Более удовлетворительный исход после плановых операций объясняется более ранним их выполнением и соответствующей подготовкой больных к вмешательству. Объем операций определяется в основном характером заболевания, состоянием больного и ходом самой операции. При этом следует избегать повреждений лоханочно-мочеточникового сегмента.

Анализ результатов данной группы больных показал, что после оперативного вмешательства удалось избавиться от камня полностью 89,3% больных. Функция почки к 15-дню после оперативного вмешательства улучшилась или осталась на прежнем уровне у 53,6% больных. Функция почки в отдаленные сроки (через 2-3 года) после оперативного вмешательства осталась на прежнем уровне у 82,1% больных. Обострение хронического пиелонефрита в ближайшие сроки после оперативного вмешательства наблюдались у 28,6% больных, а в отдаленные сроки - у 14,3% пациентов.

Таким образом, результаты наших исследований позволяют заключить, что ранняя санация верхних мочевыводящих путей способствует улучшению качества жизни больных с такой тяжелой патологией, как множественные и коралловидные камни почки. При коралловидных камнях возможно применение комбинированных методов лечения.

Литература

- Довлатян А.А. Исходы хирургического лечения осложненной мочекаменной болезни. // Урол. и нефрол. – 1995. – №3. – С.33-37.
- Дзеранов Н.К. Дистанционная ударно-волновая литотрипсия в лечении мочекаменной болезни: Дисс... д-ра мед. наук. – М, 1994.
- Хурцев К.В. Современные методы лечения и прогноза функционального состояния почек у больных коралловидным нефролитиазом: Автореф. дисс. ... канд. мед. наук. – М., 1993.
- Ferreira U., de Almeida I., Netto N. Functional and histological alterations in the growing solitary rat kidney due to extracorporeal shock wave // Journ. Urol. (Baltimore). - 1995. - Vol. 153, N4. - P.250.

Факторы, воздействующие на исход оперативных вмешательств у больных со спинномозговыми грыжами пояснично-крестцовой локализации

Этибарлы С.А., Набизаде Р.З.

Кафедра нейрохирургии Азербайджанского медицинского университета, г. Баку

Факторы, воздействующие на исход оперативных вмешательств у больных со спинномозговыми грыжами пояснично-крестцовой локализации

Этибарлы С.А., Набизаде Р.З.

Кафедра нейрохирургии Азербайджанского медицинского университета, г. Баку

Данная статья составлена на основе исследований и анализа 80 историй болезни пациентов, лечившихся в период с 1995 по 2007 год в Республиканской нейрохирургической больнице с диагнозом спинномозговая грыжа пояснично-крестцовой локализации.

В данной статье предлагается оптимальная хирургическая тактика, зависящая от степени выраженности

гидроцефалии и размеров спинномозговой грыжи. В частности, в случае, если имеется выраженный гидроцефальный синдром с одновременно большими размерами спинномозговой грыжи, адекватным является ликворорезирующая операция, при слабовыраженном гидроцефальном синдроме и малых размерах грыжи целесообразным считается грыжесечение. Во втором случае при нарастании ликвородинамических нарушений показано проводить ликворорезирующую операцию

Успешность исхода оперативного вмешательства у больных спинномозговой грыжи зависит от всесторонних радиологических исследований, степени развития гидроцефалии и выбора оптимальной хирургической тактики.

The factors influence to the results of operation in patients with the myelocoele of lumbar-sacral localization

Etibarlı S.A., Nabizade R.Z.

Chair of Neurosurgery, AMU, Baku.

This article based on the perfect searches and analyses of 80 patient's case histories with the lumbar-sacral localization myelocoele applied to the Republican Neurosurgery hospital for the treatment from 1995 to 2007 years.

In researched materials 61 patients from 80 with the myelo-

cele of lumbosacral localization, postoperation period passed without complications. In 19 patients were happened different stage complications. Different postoperation complication types in patients happened basically at the same time.

The results of operation in patients with myelocoele of lumbar-sacral localization depend on the neuroradiological examinations application, the stage of hydrocefaly, and choosing of the surgical treatment tactics.

По данным ряда авторов, сочетание врожденных спинномозговых грыж и гидроцефалии встречается в 60-75% случаев (1,2). В связи с тем, что гипертензионно-гидроцефальный синдром отягощает состояние больных с врожденной спинномозговой грыжей, хирургический подход к данной группе больных индивидуален. При проведении оперативного вмешательства у данных пациентов возникает необходимость в, помимо пластики грыжевых ворот, коррекции нарушений ликвороциркуляции (3,4,5). Пластика грыжевых ворот с широким основанием проводится одновременно с теми или иными реконструктивными операциями. Оперативное лечение крупных спинномозговых грыж, сочетающихся с выраженной гидроцефалией, заключается в по возможности минимальных объемах оперативного вмешательства по коррекции нарушения ликвороциркуляции и пластики грыжевых ворот (6,7).

Цель работы

- в выборе оптимальной хирургической тактики у пациентов с крупной пояснично-крестцовой спинномозговой грыжей, сочетающейся с гидроцефалией.

Материалы и методы

В данном исследовании были рассмотрены 80 историй болезни пациентов со врожденными спинномозговыми грыжами. Возраст пациентов колебался от 7 месяцев до 5 лет. Из них 57% - в возрасте до 12 месяцев, 29,4% - от 1 года до 3 лет и 13,6% - пациенты в возрасте от 3 до 6 лет. Из 80 пациентов 43 были женского, 37 мужского пола. До оперативного вмешательства всем пациентам был проведен комплекс исследований. Особое внимание уделялось

размерам грыже, форме грыжевого хода, а также ликвороциркуляции. В диагностический комплекс нейрохирургических исследований входили: неврологический осмотр, офтальмологические и рентгенологические (краниография, спондилография, энцефалография, КТ и МРТ исследования головного и спинного мозга) исследования.

Из 80 пациентов у 69 дооперационное состояние оценивалось как тяжелое. Из них у 31 больного наблюдался гипертензионно-гидроцефальный, а у 37 - ишь гидроцефальный синдром. Очаговая симптоматика возникала в связи с компрессией корешков конского хвоста. Так, у 7 пациентов наблюдалась параплегия, у 39 парапарез, у 17 задержка мочи, а у 12 больных задержка стула. До операции из 80 пациентов у 16 наблюдалась ликворея из грыжевого мешка.

У пациентов, которым было проведено оперативное вмешательство различными способами, имелись соответствующие осложнения. К примеру, у 4 пациентов из 10, которым первым этапом проводилось удаление грыжевого мешка, вторым этапом ликворорезирующая операция, наблюдалась ликворея, расхождение швов и нарастание гидроцефалии. У 23 пациентов, которым первым этапом проводилась ликворорезирующая операция, а вторым этапом удаление грыжевого мешка, в связи с ликворорезирующей операцией, как осложнение, наблюдался менингоэнцефалит. У 3 больных наблюдалось нагноение операционной раны и ее вторичное заживление, а также менингоэнцефалит. У пациентов, которым одномоментно проводилась ликворорезирующая операция и удаление грыжевого мешка, осложнений не было.

При спинномозговых грыжах, сочетавшихся с гидроцефалией, использовались различные хирургические под-

Характер осложнения	Вариант оперативного вмешательства			
	Удаление СМГ двухслойная пластика позвоночного канала	Удаление СМГ однослойная пластика позвоночного канала	1-ый этап удаление СМГ, 2-ой этап ликворшунтирующая операция	1-ый этап ЛЦО, 2-ой этап удаление СМГ
Некроз краев кожи или их расхождения	2	3	2	1
Ликворея либо ликворный свищ	-	2	3	-
Нагноение раны	1	3	-	2
Менингоэнцефалит	1	2	-	3
Синдр. нараст гипертензии	6	6	4	-

ходы, дающие различные исходы. У 4 пациентов, которым одновременно было проведено шунтирование и удаление грыжевого мешка, осложнений не наблюдалось. У одного из 10 пациентов, у кого первым этапом было удаление грыжевого мешка, а вторым – ликворшунтирование, наблюдался летальный исход, а 8 пациентов (80%) с улучшением были выписаны домой. Из 23 пациентов, которым первым этапом проводилось вентрикуло-перитонеальное шунтирование, а вторым удаление грыжи, у одного (4,3%) наблюдался летальный исход, у 9 (39%) был неудовлетворительный исход (различные осложнения), а у 13 (56,5%) наблюдалось улучшение.

Результаты и обсуждение

Из 79 прооперированных пациентов у 72 состояние стабилизировалось до выписки из стационара. Два пациента скончались в разные сроки после операции. Причиной их смерти являлся прогрессирующий послеоперационный менингоэнцефалит. Двум больным были проведены повторные операции в связи с ликвореей, расхождением краев раны и необходимости повторной пластики грыжевых ворот.

При изучении хода операции пациентов с крупной спинномозговой грыжей, сочетающейся с гидроцефалией, стало понятным, что эффективность обычных операций, то есть удаление грыжи и пластика грыжевых ворот, очень низка. После такого рода оперативных вмешательств в той или иной степени возрастает нарушение ликвородинамики (ликворея, гипертензионный синдром, прогрессирующая гидроцефалия). Эти нарушения проходили после ликворшунтирующих операций. После такого рода операций у 18 пациентов из 22 наблюдалась стабилизация общего состояния. Лишь у одного пациента наблюдалась ликворея и менингоэнцефалит, приведшие к летальному исходу.

Из 65 пациентов, которым привычными способами было произведено удаление грыжи и пластика грыжевых ворот, у 13 наблюдалась послеоперационная ликворея, у 8 из них возникли инфекционные осложнения. У одного пациента был отмечен летальный исход. После такого рода операций нарушения ликвородинамики еще более усугублялись.

Сочетанные пороки развития нервной системы являются основной причиной ухудшения состояния больного и нарастания неврологической симптоматики. Степень поражения спинного мозга и его корешков напрямую зависит от размеров грыжи. Крупные размеры грыжи и гидроцефалия предопределяют тяжелое клиническое течение данного заболевания. Оптимальным методом оперативного лечения в данном случае является одновременное удаление грыжи с пластикой грыжевых ворот и ликворшунтирующая операция.

В случае наличия тяжелого гипертензионно- гидроцефального синдрома, самым оптимальным является проведение первым этапом ликворшунтирующей (вентрикулоперитонеостомия, вентрикулоатриостомия) операции.

Выводы

У пациентов с крупными спинномозговыми грыжами в сочетании с гидроцефалией характерны тяжесть и выраженность клинических симптомов, а также нарушение структуры спинного мозга, расширение ликворных цистерн, их деформация и нарушение всасывания спинномозговой жидкости.

При сочетании спинномозговых грыж с компенсированной гидроцефалией, только лишь удаление грыжи и пластика ее ворот малоэффективны, так как вмешательство проводится со слабо заживающими и истонченными кожными покровами на фоне нарушенной ликвородинамики. После удаления грыжи и пластики грыжевых ворот при нарастании нарушения ликвородинамики вторым этапом проводится вентрикулоперитонеостомия.

В случае выраженного гипертензионно-гидроцефального синдрома наиболее оптимальным следует считать одновременное удаление грыжи с пластикой грыжевых ворот и проведение ликворшунтирующей операции.

В случае сочетания крупных спинномозговых грыж с гидроцефалией при выборе оптимального хирургического вмешательства следует учитывать степень компенсации состояния пациента, размеры грыжевого мешка, состояние кожного покрова над грыжей и степень ликвородинамических нарушений.

Литература

1. Орлов Ю.А., Плавский Н.В. Спинномозговые грыжи и гидроцефалия. // *Вопр. Нейрохирургии.* -1993, -№7-8. -с.29-30.
2. Зуев И.В., Молотков А.А. Хирургическое лечение спинномозговых грыж у детей. Сб. «Актуальные вопросы нейрохирургии детского возраста». Ленинград – 1990. - с. 276-278.
3. Гескилл С. и Мерлин А. *Детская неврология и нейрохирургия.* АОЗТ «Антидор», Москва. 1996, 347 с.
4. Гук Н.П. *Врожденные спинномозговые грыжи и их хирургическое лечение.*: Автореф. дис. ...канд. мед. наук. – Киев, -1964, - 21 с.
5. George T.M., McLone D.G.: *Mechanisms of Mutant Genes in Spina bifida: A Review of implications from animal models.*// *Pediatric neurosurg.*- 1995, -23, -p. 236-245.
6. McLone D.G.: *Spina bifida aperta.*In"Disordes of the Pediatric Spine", ed. D. Pang., Raven press, N.Y.-1995,-p.137-157.
7. Tulipan N., Herman-Schulman M., Bruner J.P.: *Reduced Hindbrain Herniation after Intrauterine Myelomeningocele Repair.*// *Pediatr. Neurosurg.*-1998,-28,-p. 274-278.

Опыт лечения переломов дистального конца плечевой кости у детей

Кудабаев Б.А.

Переломы дистального конца плечевой кости чаще встречаются у детей. Абсолютное большинство этих переломов являются внутрисуставными.

С 1980 по 1984 г. мы наблюдали 170 детей с переломами дистального отдела плечевой кости. Чрезмыщелковые переломы были у 81 ребенка, из них у 12-ти Т - У-образные оскольчатые переломы, у 39-ти имели место переломы головчатого возвышения, у 28-ми переломы медиального надмыщелка. У 22-ти детей переломы сочетались с вывихом предплечья.

Осложнение в виде сдавления смещенными отломками магистральных сосудов и нервов наблюдали у 76 детей. Из них мальчиков - 142, девочек -38. В возрасте от 2 до 5 лет лечились 30 детей, от 5 до 10 - 48 детей от 14 лет - 92 ребенка. Большинство детей поступили со свежими переломами, в первый день травмы - 130, во второй день - 20, в третий день - 10, в четвертый день - 60, свыше 10 дней - 4 детей. При лечении детей со свежими травмами придерживались следующей тактики: если нет смещения отломков или оно незначительно, рекомендовали гипсовую повязку и госпитализировали ребенка на срок до 2-х недель. При наличии - внутривенной анестезией калипсолом производили закрытую репозицию, иммобилизацию конечности гипсовой повязкой, при неудачной репозиции повторно репозиции.

Если повторная репозиция не удалась, то таких детей в плановом порядке оперировали под наркозом.

При чрезмыщелковых переломах и переломах головчатого возвышения

операцию осуществляли задним поступом. При чрезмыщелковых переломах

сопоставленные отломки костей следует укреплять двумя

перекрещивающимися спицами Киршнера, конечности иммобилизуют гипсовой шиной до плечевого сустава. Осложнений после операции не наблюдалось. Если со дня перелома проходит неделя, а то и больше, то открытым способом точно сопоставить отломки и удержать их практически невозможно.

Независимо от метода лечения у детей до 10 лет внешнюю иммобилизацию прекращаем через 10 дней, старше 10 лет - через 14 дней. Соответственно спицы Киршнера у детей до 10 лет удаляем через 18-20 дней. В зависимости

от возраста сроки иммобилизации при переломах головчатого возвышения увеличиваем от 2 до 3 недель.

Из 170 детей у 110 произведена закрытая репозиция и у 81 удалось хорошо сопоставить отломки, у 29 осуществлена повторная репозиция, которая у 12 увенчалась успехом, а остальные 17 детей пришлось лечить оперативным методом.

Обычно при надмыщелковых переломах отломки легко вправимы и дети лечились консервативными методами. В дальнейшем после прекращения иммобилизации функции суставов восстанавливались быстрее, чем при других переломах данной локализации.

Отдаленные результаты лечения в сроки от 6 месяцев до 3 лет признавались отличными, если повреждение конечности по форме, амплитуде движений и силе мышц не отличались от здоровой конечности. Хорошие, если варусная деформация составляла от 10 до 15°; результат лечения считаем неудовлетворительным при варусной деформации свыше 15°.

Отличные результаты отмечены из 110 обследованных у 84, хорошие - у 16, удовлетворительные - у 8 и неудовлетворительные - у 2 детей (у одного варусная деформация 30°, у другого - значительная реквация предплечья). Родители последних двух детей от операции отказались.

После оперативного лечения из обследованных 22 детей результат был отличный - у 16, хороший - у 5 и удовлетворительный - у 1 (ограничение движения до 15°).

Таким образом, полученные нами результаты после консервативного и оперативного лечения можно признать вполне удовлетворительными. Принятая нами тактика вполне оправдана.

Успех, по-видимому, заключается в своевременной госпитализации, в отказе от многократных, очень травматичных и часто безуспешных репозиций, в расширении к оперативному лечению после второй безуспешной репозиции. Если оперировать, то как можно раньше, не позже 3-4 дней с момента перелома, так как операция в этих случаях протекает малотравматично, смещенные отломки легко вправимы, удерживаются и фиксируются спицами.

Другими немаловажными факторами успешного лечения переломов дистального конца плечевой кости у детей мы считаем целенаправленное системное применение общедоступных физических методов лечения.

Реализация сберегательного принципа хирургии при осколочно-взрывном отрыве нижней конечности

Масимов М.О., Оруджев Ю.М.

Кафедра хирургии Военно-медицинского факультета Азербайджанского медицинского университета

Implementation of sparing surgery for lower extremities torn away by explosion splinters

Masimov M.O., Orujov Y.M.

Surgery Department, Military Medical Department, Azerbaijan Medical University, Baku

The elaborated system of orthopedic surgical rehabilitation anticipating maximal shortening of stages of medical evacuation is based on the application of improved differentiated surgical tactics, methods of surgical wound treatment, general and local pathogenetic therapy, technology of early reconstructive and

Актуальность проблемы лечения осколочно-взрывных отрывов конечностей (ОВОК) связана с высокой частотой, сложностью лечения и неудовлетворительными исходами этого вида боевой патологии. Нестабильная международная обстановка, глобальные террористические и контртеррористические акты, непрерывные современные локальные войны с массированным применением боеприпасов взрывного действия (БВД) - авиабомб, минометных, гранатометных и ракетно-артиллерийских систем и т.п., обуславливают высокую частоту ОВОК. Среди БВД особого внимания заслуживает минное оружие. По официальным данным, на территориях более 60 государств, в том числе и Кавказского региона, установлено в боевое положение свыше 110 млн. мин различных конструкций. Совокупные санитарные потери от БВД колеблются в пределах 75-85%. В общей структуре боевой патологии травма конечностей отмечается в 60-75% случаев - из них ОВОК составляет 23,1-40% [1,2,3,5,8,9, 14 и др.].

Сложность лечения ОВОК объясняется особенностями механогенеза, патоморфологии, патофизиологии, крайним полиморфизмом и сочетанным характером данного вида травмы. На фоне общего коммоционно-коптузионного синдрома, тяжёлого травматического шока и анемии, нарушений тканевого дыхания, развития макро- и микроциркуляторных нарушений, гипоксии смешанного генеза повреждаются почти все органы и системы. Кроме чрезвычайной вариативности и сложности хирургической анатомии ранений, в «оставшихся» тканях отмечаются исключительно тяжёлые структурные нарушения [7,8,9,16 и др.].

Несмотря на активную хирургическую тактику и радикальность операций, в 40-66,7% случаев развиваются остеомиелит, анаэробная раневая инфекция, сепсис и другие осложнения. Сроки лечения составляют 5-6 мес., процент легальных исходов - 41,4%-51%, различных пороков и болезней культей - 27%-34%. В литературе имеются лишь единичные сообщения о возможности сохранения смежного сустава оторванного сегмента конечности [5,6,9,12,15].

Цель исследования

- усовершенствование оперативного пособия при ортопедохирургической реабилитации раненых с ОВОК, обеспечивающего реализацию сберегательного принципа хирургии по отношению к поражённым тканям.

Материалы и методы исследования

В основу работы положены результаты лечения и иссле-

covery operations. The system optimizes wound process and allows prevention and cessation of purulent and necrotic complications, therefore it's very important to implement into practice the offered concept concerning the possibility of formation of vital vascular soft tissue autografts from adapted to ischemia present tissue resources that are necessary for reconstructive and recovery therapy of damaged extremities. The application of the given surgical principle to affected tissues spares the adjacent joints of tom-away lower extremities in 92.5% of wounded patients.

дования 152 пострадавших (в среднем в возрасте 24 лет) с осколочно-взрывными отрывами нижней конечности. В 75,% случаях травма была следствием контактного взрыва минного оружия, а в 24,1% - других видов БВД.

В зависимости от технологии хирургического лечения на этапах медицинской эвакуации (КМП→СМП), раненые были распределены на две группы - основную (I) и контрольную (II).

В лечении I группы (n1=68) использовано усовершенствованное оперативное пособие в рамках новой системы ортопедохирургической реабилитации. Система предусматривала выполнение на этапе квалифицированной медицинской помощи (КМП) первичной ампутации или первичной хирургической обработки (ПХО) раны в пределах II - III топографо-анатомических зон повреждения тканей, раннюю эвакуацию на этап СМП, где применялась вновь разработанная дифференцированная хирургическая тактика, эффективные технологии «радикально-сберегательной» хирургической обработки ран, реконструктивно-восстановительные операции, местная и общая патогенетическая терапия [5].

Лечение II группы пациентов (n2=84) на этапах медицинской эвакуации включало общепринятые методы оперативных вмешательств, общего и местного лечения. Главная отличительная особенность системы лечения этой группы раненых заключалась в радикальном принципе хирургии по отношению к поражённым тканям с применением «стандартной» схемы уровня первичной ампутации и последующих операций в пределах зоны молекулярного сотрясения (IV зона) или здоровых тканей смежного сегмента конечности [11,13].

Тяжёлые и крайне тяжёлые сочетанные (19,8%) или множественные (23,1%) повреждения были отмечены почти у половины раненых: в I группе - 19,2% и 25,6%, во II группе - 20,9% и 18,6%, соответственно. Большинство раненых обеих групп (88,4%) поступили на этап КМП в сроки до 6 часов, а на этап СМП - в течение 1-3 суток.

При изучении структуры ранений были установлены 11 различных анатомических уровней отрывов, которые нами были объединены в 5 анатомо-хирургических зон: I -частичные отрывы стопы - 9%; II - низкие отрывы голени (от дистального метаэпифиза до среднего отдела диафизарного сегмента tibia (ДС) - 65,8%; III - высокие диафизарные отрывы голени (на уровне среднего и проксимального отдела ДС) - 18%; IV - от проксимального метаэпифиза tibia до среднего отдела ДС бедра - 5,4%; V - средние или крайне высокие отрывы бедра (от средней трети и выше) - 1,8%. Таким образом, низкие отрывы голени по частоте

снижает вероятность развития вторичных местных осложнений, что в целом значительно повышает эффективность оперативных пособий.

3. Ортопедохирургическая реабилитация пострадавших с применением усовершенствованного оперативного пособия на этапе специализированной медицинской помощи позволяет в 85,3% наблюдениях формировать полноценные культы в II- III топографо-анатомических уровнях повреждения оставшихся тканей оторванной нижней конечности, а общепринятого - во всех случаях лишь в пределах молекулярного сотрясения зон или здоровых тканей.

Литература

1. Емельяненко А. - Мины: взгляд из России// М, «Военгиз», 1999, 21 с.
2. К будущему без мин// Материалы 1-й международной конференции по противопехотным минам в России и СНГ, М., 1998, 79с.
3. Косачев И.Д., Ткаченко С.С., Шаповалов В.М. - Взрывные повреждения// Военно-мед. журнал, 1991, №8, 40-45.
4. Лакин Г.Ф. - Биометрия// М., «Высшая школа», 1990, 352с.
5. Масимов М.О. - Хирургическая тактика и реконструктивно-восстановительные операции в профилактике и лечении гнойно-некротических осложнений и последствий при тяжелой огнестрельной травме конечностей// Автореф. Докт. Дисс., Нижний Новгород, 2005, 46 с.
6. Масимов М.О., Оруджев Ю.М., Аллахвердиев А.Г. - Хирургическая тактика при минно-взрывном ранении конечностей с

отрывом и разможжением одной, с переломом костей и дефектом тканей другой// Азерб. мед. журнал, 2003, №1, 113-116 (на азербайдж. языке).

7. Миннуллин И.П. и др. - Комплексный клинико-рентгеноморфологический подход к определению хирургической тактики при минно-взрывных ранениях// Воен.-мед. журн., 1989, №1, 30-32.
8. Нечаев Э.А. и др. - Минно-взрывная травма// СПб., 1994, 487с.
9. Озерцовский Л.Б., Ерюхин И.А., Тюрин М.В. - Особенности травматогенеза и баллистические характеристики огнестрельных ранений мирного времени // Вестн. хир., 1998, №5, 68-73.
10. Способ хирургической обработки ран конечностей при минно-взрывной травме: Пат. 2158544 РФ: МПК А61В17/00 //М.О.Масимов и соавт. (Азербайджан, РФ)// Изобретения. Полезные модели, 2000, №31.
11. Хирургия минно-взрывных ранений// Под ред. Л.Н. Бисенкова, СПб., «Акрополь», 1993, 320с.
12. Cobey J. - The land mine epidemic// Instr. Course Lect, 2000, v. 49, 431-433.
13. Maricevic A, Dogas Z. - Landmine injury: functional testing outcome//Military Med., 2004, 169 (2), 147-150.
14. Parr R. et al. - Treatment of lower extremity injuries due to antipersonnel mines: blast resuscitation and victim assistance team experiences in Cambodia// Military. Med., 2003, v. 168, №7, 536-540.
15. Radonic V. et al. - Antipersonnel mine injuries in Southern Croatia// Military Med., 2004, 169(4), 313-319.
16. Trimble K., Clasper J. - Antipersonnel mine injury; mechanism and medical management// J. R. Army Med. Corps., 2001, v. 147, №1, 73-79.

Возможные осложнения хирургического лечения крыловидной плевы

Ботабекова Т.К., Медведев М.А.

Казахский НИИ глазных болезней, г. Алматы

Национальный госпиталь при МЗ КР, г. Бишкек

Көздің қанат тәрізді шелі хирургиялық емдеудің мүмкінді қиындықтары

Ботабекова Т.К., Медведев М.А.

Үш клиникалық жағдайы қарастырылған, птериgiumнің хирургиялық емдеудегі өте ауыр қиындықтары суреттелген. Солардың ішінде екі жағдайда ауру қиындықтары екі көзде байқалған. Ал, бір жағдайында аурудың өршуіне байланысты көз алмасы алынды. Птериgiumнің хирургиялық емдеудегі ауыр қиындықтарын тоқтату үшін тәжірбие жүзінде кепілдеме берілген.

Возможные осложнения хирургического лечения крыловидной плевы

Ботабекова Т.К., Медведев М.А.

Представлены три клинических случая, иллюстрирующих тяжелые осложнения хирургического лечения птериgiumма. В двух из них осложнения развились на обоих глазах. В одном случае в исходе заболевания выполнена энуклеация глазного яблока. Даны практические рекомендации для профилактики тяжелых осложнений хирургического лечения птериgiumма.

The possible complications of pterygium surgical treatment

Botabekova T.K., Medvedev M.A.

Three clinical cases illustrating severe complications of pterygium surgical treatment have been discussed. At the two of them the complications was developing on both eyes. In one case the eye enucleation in the outcome of disease was carry out. The practical recommendations for prevention of severe complications of pterygium surgical treatment are given.

Птериgium, или крыловидная плева, - часто встречающееся заболевание глаза у жителей южных широт, поражает в основном лиц трудоспособного возраста (30-60 лет). Предложено много методов лечения птериgiumма, постоянно совершенствуются старые и появляются новые, что свидетельствует об их недостаточной эффективности, так как процент рецидивов все еще остается высоким и достигает по литературным данным от 2,1 до 87% [1].

При всей своей массовости и «рутинности», хирургия птериgiumма, тем не менее, нередко приводит к различным послеоперационным осложнениям. Поскольку операция выполняется в амбулаторных условиях, хирурги зачастую не проявляют настороженности к течению послеоперационного периода. Однако ввиду того, что выполнение операции связано с нарушением эпителиального барьера роговицы, послеоперационное наблюдение должно быть особенно тщательным.

Из тяжелых осложнений в литературе описаны такие, как: язвы роговицы, увеиты, кератоувеиты, склерокератиты (в т.ч. некротизирующие) [2]. К настоящему времени имеется ряд сообщений о появлении «деллен» (стойкого нарушения целостности слезной пленки) при птериgiumме [3].

Применение антиметаболитов в качестве противорецидивных средств в хирургии птериgiumма наиболее распространено в развитых странах [1,4,5,6], однако при их использовании также имеются осложнения, порой достаточно серьезные [1,5,7], что требует тщательной разработки методики применения цитостатиков. В последнее время появились сообщения о применении ингибиторов VEGF для профилактики рецидивов птериgiumма [8].

Учитывая широкую распространенность птериgiumма в Центрально-азиатском регионе проблема курации его осложнений не теряет своей актуальности [9].

Нами приводится анализ трех случаев осложнений после хирургического лечения птериgiumма у пациентов, пролеченных в КазНИИ глазных болезней.

Случай 1. Пациентка К., 47 лет, история болезни № 23, проживающая в Северо-Казахстанской области. В анамнезе – по месту жительства удаление птериgiumма на левом

глазу. После операции глаз неоднократно воспалялся, получала амбулаторное противовоспалительное лечение. Госпитализирована в Казахский НИИ глазных болезней с диагнозом: перфоративная язва роговицы левого глаза. При осмотре: острота зрения левого глаза – светоощущение с правильной светопроекцией, смешанная инъекция, роговица отечна, с носовой стороны – перфорационное отверстие со вставившейся радужной оболочкой, покрытой фибрином. Передняя камера отсутствует, радужка прилежит к эндотелию, зрачок неправильной формы, подтянут к зоне перфорации, в камере вязкий экссудат, глубжележащие среды не видны. Учитывая характер перфорации, пациентке произведена сквозная кератопластика с лечебной целью трансплантатом полулунной формы. Больная выписана на 16 сутки после операции с остротой зрения оперированного глаза 0,01 н/к (за счет расположения швов в центральной зоне) и с прозрачным трансплантатом роговицы.

Через месяц после выписки у пациентки развилось изъязвление трансплантата, произведена повторная операция – сквозная субтотальная кератопластика, трансплантация лимба, экстракапсулярная экстракция катаракты. Пациентка выписана на 15 сутки после операции с остротой зрения 0,01 и с прозрачным трансплантатом роговицы.

Через неделю после выписки пациентка вновь поступила в КазНИИ глазных болезней с выраженным болевым синдромом, гипопионом и изъязвлением трансплантата. Учитывая, что больная в течение последних нескольких месяцев непрерывно получала массивную противовоспалительную терапию, на фоне которой отмечалась отрицательная динамика, глаз расценен как бесперспективный в функциональном и косметическом отношении, в связи с чем произведена эвисцероэнуклеация с формированием подвижной культи. Пациентка выписана на 7 сутки после операции в удовлетворительном состоянии.

Случай 2. Пациентка М., 76 лет, история болезни № 3570, проживающая в Жамбылской области. В анамнезе – по месту жительства месяц назад на обоих глазах произведено устранение птериgiumма, в послеоперационном периоде развился аденовирусный кератоконъюнктивит.

Проводимое по месту жительства амбулаторное лечение было неэффективным. Госпитализирована в Казахский НИИ глазных болезней с диагнозом: язва роговицы, симблефарон нижнего конъюнктивального свода обоих глаз. При поступлении: острота зрения правого глаза 0,1 н/к, левого – 0,02 н/к. Биомикроскопически отмечалась выраженная смешанная инъекция. В нижнем конъюнктивальном своде конъюнктивы век и глазного яблока была сращена в виде перемычек. В нижневнутреннем квадранте роговицы с захватом парацентральной (на левом глазу – и центральной) зоны имелись глубокие инфильтраты с нечеткими границами, захватывающие все слои роговицы, диаметром более 7 мм. Поверхность роговицы была изъязвлена, края раны подрыты, дно покрыто фибриновым налетом. В зоне изъязвления роговица была резко истончена, на левом глазу – с угрозой перфорации. Вокруг инфильтрата отмечался перифокальный отек роговицы, имелись радиальные складки десцеметовой оболочки.

В стационаре больная получала массивное противовоспалительное лечение, выписана на 24 сутки от начала лечения в удовлетворительном состоянии с остротой зрения правого глаза – 0,2 н/к, левого – 0,1 н/к.

Случай 3. Пациент Ж., 70 лет, история болезни № 1170, проживающий в Жамбылской области. В анамнезе 2 недели назад произведено устранение птеригиума, после чего развилась перфорация роговицы на обоих глазах. Госпитализирован в Казахский НИИ глазных болезней с диагнозом: перфоративная язва роговицы, незрелая возрастная катаракта обоих глаз. При поступлении острота зрения обоих глаз – счет пальцев на расстоянии 10 см. При осмотре: выраженная смешанная инъекция обоих глаз, склера на границе с внутренней половиной роговицы инфильтрирована, обнажена. Роговица отечна, во внутренней половине изъязвлена с захватом центральной зоны, в зоне изъязвления обширный перфорационный дефект со вставившейся радужной оболочкой. Передняя камера практически отсутствует, зрачок подтянут к зоне перфорации. Глубже лежащие среды не видны. Пациенту произведена операция: сквозная кератопластика с лечебной целью на обоих глазах. В послеоперационном периоде отмечалась вялая эпителизация, в связи с чем перед выпиской произведена блефароррафия на обоих глазах. Швы на веках сняты через месяц после выписки. В исходе заболевания трансплантат на обоих глазах полупрозрачен, полностью эпителизирован, отмечается усиление помутнений в хрусталике. Острота зрения на обоих глазах – 0,01 н/к.

При анализе рассмотренных случаев обращает на себя внимание их тяжесть. Так, в первом случае произведена орбитально-носовая операция – энвисцерознуклеация. В случае № 3 достигнута органосохранная цель вмешательства, однако у пациента сохранились лишь остаточные зрительные функции, предстоит длительный период реабилитации, возможно, с неоднократными повторными операциями, эффективность которых под большим вопросом. Только в одном случае на фоне лечения достигнуто предметное зрение. Следует также отметить, что в двух случаях операция на обоих глазах была произведена одновременно.

Частота появления деллен в сроки от 3 до 7 дней после операции удаления первичного птеригиума со свободной аутоконъюнктивопластикой составила 1,4% (у 5 пациентов из 357 больных, прооперированных в отделении микро-

хирургии глаза №2 Национального Госпиталя при МЗ КР с 2007 по 2009 год с использованием техники свободной аутоконъюнктивопластики). На фоне активного применения препаратов искусственной слезы в различных сочетаниях осложнение было купировано в сроки от 2 до 5 дней после появления. После исчезновения симптоматики деллен каких-либо следов осложнения не обнаруживалось. Деллен как осложнение хирургии первичного птеригиума со свободной аутоконъюнктивопластикой относится к категории достаточно редких. При назначении адекватной терапии осложнение может быть купировано в короткие сроки без последствий.

С учетом тяжести осложнений хирургического лечения птеригиума считаем целесообразным выполнение практическими врачами следующих рекомендаций:

Никогда не оперировать одновременно оба глаза. Второй глаз брать на операцию только после полной эпителизации роговицы и снятия швов на том глазу, где операция была выполнена первой.

Вести тщательное наблюдение за больными в послеоперационном периоде, принять все меры для исключения внутрибольничной инфекции.

В послеоперационном периоде исключить назначение препаратов, негативно влияющих на эпителизацию роговицы (кортикостероиды, нестероидные противовоспалительные средства), и, наоборот, усилить режим препаратов, стимулирующих регенерацию роговицы.

При птеригиумах 3-4 степени проводить тщательный отбор пациентов для операции, поскольку большинству из них показано восполнение дефекта роговицы путем послойной кератопластики в условиях республиканской клиники.

При дефектах роговицы, не имеющих тенденции к полной эпителизации на 7 сутки после операции, не ждать перфорации, а принимать своевременные меры и в экстренном порядке направлять больных в республиканскую клинику.

Литература

- Burratto L., Phillis R., Garito G. Pterygium surgery. SLACK Inc.-2000.-P.200.
- Anduze A.L. Pterygium surgery with mitomycin-C: ten-year results // *Ophthalmic Surg. Lasers.*- 2001, № 4.- P.341-345.
- Mitra S., Ganesh A., Shenoy R. Scleral dellen complicating primary pterygium excision // *Eye.*- 2000, № 6.- P.924-925.
- Тургунбаев Н.А., Дикамбаева М.К., Медведев М.А. Система комбинированного лечения различных форм птеригиума // *Сборник материалов Центрально-Азиатской конференции по офтальмологии.*-2002.-С.-37-38.
- Hirst L.W. The treatment of pterygium // *Survey of ophthalmology.*- 2003.- № 2.-P.145-148.
- Xie Q., Mo X.J., Jiang Y.Q. Study of intraoperative mitomycin C in preventing recurrence after pterygium surgery // *Hunan Yi Ke Da Xue Xue Bao.*- 2001, № 26.- P.347-349.
- Mypet C., Oko H., Mypet C. Results of intra-operative 0,5 mg/ml mitomycin C with 20mg depo steroid in the treatment of primary pterygium // *Cent.Afr.J.Med.*-2000, № 12.- P.330-332.
- Antony F., Felipe C. Subconjunctival injection of Bevasizumab (Avastin) for treatment of pterygium // *Philippine J. Ophthalmol.*- 2009.- Vol.34, № 2.- P.44-50.
- Джумагулов О.Д. Распространенность птеригиума в Кыргызской Республике // *Актуальные проблемы офтальмологии: сб. статей.*- Бишкек, 1996.- С.72-74.

Сравнительный анализ результатов дентальной имплантации при наличии и отсутствии периапикальной пародонтальной инфекции

Ибрагимов Р.

Кафедра хирургии полости рта и челюстно-лицевой области

Азербайджанский медицинский университет. Баку

Введение

На сегодняшний день дентальные имплантаты, используемые в полости рта и челюстно-лицевой области, заняли важное место в восстановлении и улучшении анатомии, функции и эстетики челюстно-лицевой области и тем самым качества жизни людей, наряду с такими заменителями тканей и органов небиологического происхождения, как протезы и имплантаты, применяемые в кардиоваскулярной хирургии, нейрохирургии, травматологии и ортопедии.

Определенный срок оральной реабилитации пациентов занимает фаза биологических процессов в постэкстракционной лунке зуба, а также в кости вокруг имплантата, после его внедрения. Поиск способов сокращения срока от момента внедрения имплантата до момента его функциональной нагрузки все еще продолжается (1). Немалым преимуществом обладает техника немедленного введения имплантата в лунку удаленного зуба. Немедленная постэкстракционная имплантация имеет важные преимущества, как возможность минимизировать потерю объема альвеолярной кости после физиологического заживления лунки, снижение числа хирургических вмешательств и сроков лечения пациента (2).

Наряду с широким использованием дентальных имплантатов в стоматологии, достижением высокоэффективных результатов лечения, благоприятным долгосрочным прогнозом, применение данного метода имеет ряд временных противопоказаний, к одним из которых относится наличие одонтогенной инфекции. (3) Инфекция, исходящая из очагов в твердых тканях зубов, пульпе и периапикальных тканях, а также пародонтальных тканях, оказывает негативное воздействие на процесс остеоинтеграции между дентальным имплантатом и костной тканью челюстей, а также на процесс костной регенерации при костно-трансплантационных процедурах. (4) Поэтому многие авторы считают противопоказанием использование имплантатов в инфицированных условиях постэкстракционной лунки зуба.

Местная антимикробная обработка инфицированных участков челюстных костей в литературе освещена недостаточно. В пародонтологии и имплантологии широкое применение получил тетрациклин, как местное антимикробное средство, оказывающий положительный эффект на клинические и микробиологические параметры и антибактериальная активность которого отмечается в течении 2-14 дней (5,6). Тетрациклин усиливает костную регенерацию и в частности в постэкстракционной лунке (7). Положительный эффект тетрациклина был отмечен при проведении костной трансплантации (8).

Цель исследования

Улучшение результатов непосредственной дентальной имплантации при наличии периапикальной/пародонтальной инфекции.

Материалы и методы

Нами было проведено обследование и лечение 51 пациентов в возрасте от 19 до 69 лет. В зависимости от степени контаминации микроорганизмами операционной области, пациенты были разделены на две группы. В первую группу входили пациенты с дентальным кариесом, переломом зубов, анкилозом зуба и дефектами зубных рядов, а во вторую группу входили пациенты с хроническим апикальным периодонтитом и хроническим пародонтитом. По методу лечения, каждая группа была разделена на две подгруппы (табл.1).

Таблица 1. Распределение пациентов по группам

Пациенты			
Пациенты с кариесом, переломом зуба, анкилозом зуба, частичной или полной адентией челюстей		Пациенты с хроническим апикальным периодонтитом и хроническим пародонтитом	
Удаление зубов и НДИ	Проведение отдаленной дентальной имплантации	Удаление зубов и НДИ	Удаление зубов, предложенная нами методика обработки лунки и НДИ

НДИ – непосредственная дентальная имплантация

У представленных пациентов было установлено 225 внутрикостных дентальных имплантатов. Из них 175 было инсталлировано у пациентов без периапикальной/периодонтальной инфекции, а 50 у пациентов с наличием пародонтальной/периапикальной инфекции. Из имплантатов, установленных пациентам с пародонтальной/периапикальной инфекцией, в контрольную группу вошли 19, а в исследовательскую – 31 имплантата. При инсталляции дентальных имплантатов были использованы материалы таких фирм, как Hi-Tec – 8 (Израиль), «Radix-Gimlet-DM» – 47 (Проекция, Беларусь), MIS – 37 (Израиль), Xive 32 (Friadent, Германия), V&V – 26 (Duravit, Италия), E-Imtec – 2 (Endure, США). При костно-регенеративных процедурах использовались ауто-трансплантационная кость, костно-трансплантационные материалы «Bio Oss» (Geistlich Biomaterials, Швейцария), трикальцийфосфат (Cerasorb), резорбируемые и нерезорбируемые мембраны для НТИ «Imtec» (США), Evolution (OsteoBiol, Италия), титановые мембраны (Titanium mesh «Imtec» (США)).

Под нашим наблюдением находились 23 пациента, с наличием хронического апикального периодонтита и хронического пародонтита, которым было рекомендовано удаление зуба с немедленной инсталляцией в лунку дентального имплантата. Удаление зубов проводилось как закрытым так и открытым способом под местной анестезией.

Тактика лечения пациентов с наличием периапикальной/периодонтальной инфекции заключалась в

подавлении патологической микрофлоры в постэкстракционной альвеоле. После удаления зуба и удаления патологических мягких тканей и промывание раствором 0,9% хлорида натрия, проводились обработка лунки 1% стерильной мазью тетрациклина на 5-7 минут и формирование ложа для имплантата. В обработанную лунку устанавливались имплантаты, свободное пространство заполнялось костным трансплантатом без и в комбинации с ОТП. Далее лунка прикрывалась мембраной для НКР и рана закрывалась слизисто-надкостничным лоскутом.

В послеоперационном периоде всем пациентам назначали антибиотики (Augmentin 625mg по 1 таблетке 2 раза в день), нестероидные противовоспалительные препараты (Nurofen 400mg по 1-2 таблетке 2-3 раза в день), полоскания полости рта 0,12% раствором Хлоргексидина. В послеоперационном периоде в течении нескольких часов проводилась местная гипотермия снаружи (20-ти минутная аппликация с таким же переывом).

В ходе проведения работы нами проводились клинические, радиографические, лабораторные, фотографические и статистические методы исследования.

Результаты

У пациентов с наличием периапикальной/ периодонтальной инфекции выпадение имплантатов наблюдалось в 6 случаях, что составило $12 \pm 4,6\%$. В группе с пациентами без периодонтальной/периапикальной инфекции выпали 5 имплантата – $2,9 \pm 1,3\%$ ($\chi^2=6,99$; $p<0,01$). В результате статистических обработок были получены достоверные данные. Положительный результат был получен после местного применения антибиотика при непосредственной дентальной имплантации в инфицированное ложе. Так в контрольной группе пациентов с инфекцией, осложнения в виде выпадения имплантатов наблюдались в 5 случаях ($26,3\% \pm 10,1$), а в исследовательской наблюдалось отторжение 1 имплантата ($3,2\% \pm 3,2$) ($\chi^2=3,96$; $p<0,05$). Статистическая обработка указывает

на достоверность полученных результатов

Заключение

В результате клинических исследований было установлено, что наибольший процент осложнений нами наблюдался при установке имплантатов у пациентов с наличием периодонтальной инфекции. Положительный результат был получен в исследовательской группе, в которую вошли пациенты с наличием периодонтальной инфекции, у которых было проведена непосредственная дентальная имплантация, с предварительной обработкой ложа имплантата антибиотиком.

Литература

1. Рагимов Ч.Р., Фромович О., Тагиев А.И., Гусейнов А.А. Ранняя нагрузка при дентальной имплантации на верхней челюсти // *Новое в стоматологии*, 2002, №6, с.66-67
2. Carere M., Margarita F., Bollero P. et al. Immediate post-extraction implant in infected site. An eight-year clinical and radiographic control // *Minerva Stomatol.*, 2002, v.51, No 6, p.269-277
3. Haanaes H. Implants and infection with special reference to oral bacteria // *J Clin Periodontol*, 1990, v. 17, p.516-524
4. Jansäker A., Renvert S., Egelberg J. Treatment of peri-implant infections // *Journal Of Clinical Periodontology*, 2003, v. 30, p. 467
5. Flemmig T., Weinacht S., Rüdiger S. et al. Adjunctive controlled topical application of tetracycline HCl in the treatment of localized persistent or recurrent periodontitis. Effects on clinical parameters and elastase-alpha1-proteinase inhibitor in gingival crevicular fluid // *J Clin Periodontol.*, 1996, v.23, No 10, p.914-921
6. Mombelli A., Feloutzis A., Brägger U., Lang N. Treatment of peri-implantitis by local delivery of tetracycline. Clinical, microbiological and radiological results // *Clinical Oral Implants Research.*, 2001, v.12, p. 287
7. Terranova V., Franzetti L., Hic S. A biochemical approach to periodontal regeneration: tetracycline treatment of dentin promotes fibroblast adhesion and growth // *J Periodont Res.*, 1986, v.21, p.330-337
8. Al-Ali W. The effect of local doxycycline with and without tricalcium phosphate on regenerative healing potential of periodontal osseous defects in dogs // *J. Periodontol.*, 1989, v.60, p.582

Профессору Е.С. Мамбеталину – 70 лет

Мамбеталин Есенгос Сагинаевич родился 27 января в Шалкарском районе Актюбинской области, после окончания средней школы поступил на открывшийся в 1957 году лечебный факультет Актюбинского государственного медицинского института (АкГМИ), ныне Западно-Казахстанского государственного медицинского университета имени Марата Оспанова. После окончания института в 1963 году в течение 7 лет работал хирургом больницы станции Шалкар, главным врачом узловой больницы станции Кандагаш. В эти годы прошел специализацию по общей хирургии, по урологии в ИУВ г. Алматы, усовершенствование по актуальным вопросам хирургии брюшной и грудной полости в ЦИУВ г. Москвы. Как ведущий хирург, выполнял все экстренные и плановые операции по хирургии, травматологии, гинекологии



С 1970 года трудовая деятельность Мамбеталина Е.С. связана с научной, педагогической и практической работой в области урологии. Он окончил в 1973 году очную аспирантуру в Центральном институте усовершенствования врачей (г. Москва) и защитил кандидатскую диссертацию. Тема диссертации была посвящена изучению функционального состояния почек при хронической почечной недостаточности методом динамической сцинтиграфии. Он является одним из первых клиницистов-урологов СССР, который внедрил динамическое сканирование и радиоизотопную ангиографию в урологии.

Мамбеталин Е.С. в течение 20 лет (1973-1994 гг.) работал в АкГМИ, занимая последовательно должности ассистента (с 1973 г.), доцента (с 1975 г.), заведующего кафедрой урологии (с 1978 г.). Являясь руководителем кафедры, он организовал учебно-методический процесс на уровне ведущих профильных кафедр медицинских вузов бывшего СССР, впервые в республике в 1994 году издал учебное пособие по урологии на государственном языке для студентов медицинских вузов.

Мамбеталин Е.С. оказывал большую лечебно-консультативную помощь населению Западно-Казахстанского края с выездом санавиацией.

Мамбеталин Е.С. в 1992 году защитил докторскую диссертацию на тему: «Действие соединений хрома и других нефротоксических веществ на мочеполовую систему человека (клинико-экспериментальное исследование)» по двум специальностям 14.00.40 - урология; 14.00.07 – гигиена в НИИ урологии МЗ РСФСР, в г. Москве. Председатель диссертационного Совета академик АМН Н.А.Лопаткин,

гигиенисты академик АМН Саноцкий И.В., главный редактор журнала «Гигиена труда и профзаболеваний» профессор Рошин А.В. оценили исследование как новое направление в урологической науке, автора как основателя экологической уронефрологии.

Профессор Мамбеталин Е.С. в течение 9 лет (1994-2003 гг.) возглавлял клинику Научного центра урологии им. Б.У. Джарбусинова, в этой должности он себя проявил как крупный клиницист с глубокими знаниями и большим опытом, активно участвовал во внедрении новых технологий в клиническую практику, стандартов лечения урологических заболеваний и внес значительный вклад в улучшении специализированной урологической помощи населению республики.

В 1996-2005 годы он был председателем Общества урологов РК, заместителем председателя совета по защите кандидатских и докторских диссертации по специальности «Урология», членом фармакологического комитета МЗ РК, членом Пленума Правления Всесоюзного общества урологов, участником всесоюзных и республиканских форумов урологов, в 1984 году организовал в г. Актюбинск 3-ю конференцию урологов Казахстана.

Профессор Мамбеталин Е.С. - автор 138 научных публикаций, в том числе 5 монографий, 3 учебников, 4 изобретений, под его руководством защищена одна докторская и 7 кандидатских диссертаций. В период издания Казахской национальной энциклопедии (2000-2007 гг.) являлся научным советником по разделу медицина.

За заслуги перед Родиной профессор Мамбеталин Е.С. награжден медалью «За доблестный труд» (1970 г.), значком «Отличник здравоохранения СССР» (1977 г.), медалью «Ерен еңбегі үшін» (2005 г.), избран почетным профессором ЗКГМУ им. М. Оспанова.

Женат, отец двух сыновей, дед шести внуков.

Мамбеталин Е.С. в настоящее время работает профессором кафедры урологии и оперативной нефрологии КазНМУ им. С.Д. Асфендиярова, читает лекции для врачей, студентов, проводит семинары, оперирует, консультирует больных, выступает с докладами на научных форумах.

Свой юбилей профессор Мамбеталин Есенгос Сагинаевич встречает в расцвете творческих сил, полный новых замыслов и идей, в окружении своих учеников, продолжающих его дело.

Коллеги, ученики поздравляют Учителя с 70-летним юбилеем, желают здоровья, творческого долголетия.

Профессор А.С. Ибадьдин

Башабаев Марат Тыштыкбаевич 50-летию со дня рождения

Марат Тыштыкбаевич Башабаев родился в 1960 году, в с. Алексеевка Маркакольского района Восточно-Казахстанской области. После окончания средней школы в 1977 году поступил в Семипалатинский медицинский институт на лечебный факультет. В 1983-84 гг. прошел интернатуру на базе хирургического отделения Восточно-Казахстанской областной больницы под руководством Б.Э. Рейша.

Трудовая деятельность М.Т. Башабаева связана с практическим здравоохранением: хирург-ординатор, заведующий хирургическим отделением Маркакольской центральной районной больницы, с 1991 года главный врач ЦРБ. В условиях ЦРБ внедрил операции на печени и билиарном дереве, радикальные и органосохраняющие операции при язвенной болезни желудка и 12-перстной кишки. В 1995 году получил высшую категорию врача-хирурга.

В 1997г. переведен хирургом-ординатором в областное медицинское объединение города Усть-Каменогорска. С 2003 г. Марат Тыштыкбаевич Башабаев работает заведующим отделения хирургической гастроэнтерологии и колопроктологии и одновременно является ведущим хирургом больницы. Выполняя широкий спектр оперативных вмешательств, углубленно занимается хирургией печени,



поджелудочной железы и реконструктивной хирургией желчевыводящих путей.

Будучи практическим врачом, в 2008 году защитил кандидатскую диссертацию по теме «Профилактика послеоперационных осложнений у больных желчно-каменной болезнью с субклиническим гипотиреозом». В 2009 г. приглашен на должность ассистента кафедры «Госпитальной хирургии» СГМУ.

Марат Тыштыкбаевич является высококвалифицированным хирургом, педагогом, новатором и организатором практического здравоохранения. Он автор и соавтор 36

научных работ, авторских свидетельств, имеет 2 патента РК.

Кандидат медицинских наук М.Т. Башабаев обладает огромным авторитетом у студентов, врачей, сотрудников. Профессионализм, простота и отзывчивость, работоспособность Марата Тыштыкбаевича снискали ему всеобщее уважение.

Хирургическая общественность города Усть-Каменогорска, правление хирургического общества ВКО, коллеги и многочисленные ученики сердечно поздравляют юбиляра. Желают ему доброго здоровья, профессиональных и творческих успехов, долголетия, благополучия.

*Заведующий кафедрой «Хирургические болезни №3» КазНМУ им. С.Д. Асфендиярова
профессор А.С. Ибадильдин*