ВЕСТНИК ХИРУРГИИ КАЗАХСТАНА

№1 (25) 2011

Новые Почетные профессора Национального научного центра хирургии им А.Н. Сызганова



Профессор Измуханов А.К.



Профессор Бейсебаев А.А.

Решением Ученого совета Национального научного центра хирургии им. А.Н. Сызганова профессору Измуханову Андижану Кажбаевичу и профессору Бейсебаеву Агзату Акимкуловичу присвоено звание «Почетный профессор» Национального научного центра хирургии им. А.Н. Сызганова.

Врачебный совет. В центре – с.н.с. Е.Н. Нугманов. 70-е годы.

- Новая форма организации оказания неотложной хирургической помощи беременным и родильницам
- Лапароскопическая холецистэктомия у лиц пожилого и старческого возраста
- Перспективы малоинвазивной хирургии при портальной гипертензии
- Малоинвазивные вмешательства при резистентном асците обусловленном циррозом печени
- К вопросу лечения больных с некротическими формами острого панкреатита
- Некоторые аспекты лечения гиперспленизма при циррозе печени
- Морфо-фукциональные изменения печени при портальной гипертензии, осложненным внутрипеченочным холестазом
- Трансмиокардиальная лазерная реваскуляризация миокарда высокоэнергетическим CO_2 и эксимерным лазером у больных с ишемической болезнью сердца
- Чрескатетерное закрытие дефектов межпредсердной перегородки
- Малоинвазивные и неинвазивные методы ранней диагностики злокачественных образований щитовидной железы в сравнительном аспекте
- Хирургическое лечение заболеваний щитовидной железы
- Радионуклидные исследования в комплексе диагностических методов заболеваний щитовидной железы
- Диагностика и хирургическая тактика при рецидивах эхинококкоза внутренних органов
- Клиническая оценка развития спаечного синдрома при выборе хирургического лечения
- Оценка собственного опыта герниопластики методом аутодермопластики

Журнал Национального научного центра хирургии им А.Н. Сызганова

Вестник хирургии Казахстана

№1 (25) 2011

«Вестник хирургии Казахстана»,
ежеквартальный
научно-практический журнал
Национального научного
центра хирургии им. А.Н. Сызганова

Издается с 2005 г.

Собственник журнала -
Национальный научный центр хирургии
им. А.Н. Сызганова.

Журнал зарегистрирован
в Министерстве информации,
культуры и спорта РК.
Регистрационный номер 5564-ж
от 18.02.2005 г.

Адрес редакции:
г. Алматы, ул. Желтоксан, 62
8 (727) 279 53 06

Журнал входит в перечень изданий,
рекомендуемых Министерством
образования и науки Республики
Казахстан для публикации
научных трудов

По вопросам публикации материалов
обращаться к ответственному секрета-
рю журнала по тел. 8 777 562 8570
(Кабдрахманов Канат Баянович)
Эл. почта: kbk4554@gmail.com

Ответственность за содержание
публикуемых материалов несут
авторы материалов.
Ответственность за рекламные
материалы несут рекламодатели.

Тираж 200 экз. Тип. «Идан»
г. Алматы, ул. Коммунальная, 39

Главный редактор
Сейсембаев М.А., проф.

Заместитель главного редактора
Рамазанов М.Е., д.м.н.

Ответственный секретарь
Кабдрахманов К.Б.

Редакционная коллегия:
Ахметов Е.А., д.м.н.
Баймаханов Б.Б., проф.
Даирбеков О.Д., профессор
Жураев Ш.Ш., д.м.н., проф.
Миербеков Е.М., д.м.н., проф.
Мухамеджанов И.Х., д.м.н., проф.
Поцелуев Д.Д., д.м.н.
Сейдалин А.О., д.м.н., проф.
Султаналиев Т.А., проф.
Хвостиков Е.И., д.м.н., проф.

Редакционный совет:
Абдуллаев М.Ш. (Алматы)
Апсатаров Э.А. (Алматы)
Вишневский В.А. (Москва)
Изимбергенов Н.И. (Актобе)
Лохвицкий С.В. (Караганда)
Мамедов М.М. (Баку)
Мамекеев М.М. (Бишкек)
Назыров Ф.Г. (Ташкент)
Сабыр М.Ш. (Актобе)
Черноусов А.Ф. (Москва)

Журнал Национального научного центра хирургии
им. А.Н. Сызганова

Содержание

Организация хирургической службы

Новая форма организации оказания неотложной хирургической помощи беременным и родильницам. *Изимбергенов Н.И., Изимбергенов М.Н., Каримова Б.Ж.(4)*

«Актуальные вопросы неотложной сердечной, абдоминальной хирургии и зоба»

Материалы международной научно-практической конференции, посвященной 80-летию Казахского национального медицинского университета им. С.Д. Асфендиярова

Лапароскопическая холецистэктомия у лиц пожилого и старческого возраста. *Ибадильдин А.С. Исабеков А.Б. (7)*

Перспективы малоинвазивной хирургии при портальной гипертензии. *Ибадильдин А.С., Амантаева К.К., Зелинский В.Е. (8)*

Малоинвазивные вмешательства при резистентном асците обусловленном циррозом печени. *Ибадильдин А.С. (9)*

К вопросу лечения больных с некротическими формами острого панкреатита. *Ибадильдин А.С., Масалин М.М. (10)*

Некоторые аспекты лечения гиперспленизма при циррозе печени. *Ибадильдина С.А. (12)*

Морфо-фукциональные изменения печени при портальной гипертензии, осложненным внутрипеченочным холестазом. *Ибадильдин А.С., Мухамеджанов Г.К., Байзакова А.П. (14)*

Трансмиокардиальная лазерная реваскуляризация миокарда высокоэнергетическим CO_2 и эксимерным лазером у больных с ишемической болезнью сердца. *Айткожин Г.К. (15)*

Чрескатетерное закрытие дефектов межпредсердной перегородки. *Борисова Н.А. (17)*

Малоинвазивные и неинвазивные методы ранней диагностики злокачественных образований щитовидной железы в сравнительном аспекте. *Ибадильдин А.С., Шегай В.К., Нокербекова Б.М., Бердибаев Д.К., Толеханова С. (19)*

Хирургическое лечение заболеваний щитовидной железы. *Ибадильдин А.С., Шегай В.К., Нокербекова Б.М., Азимбаев Г.С., Фаст И.В., Сарманов Н.Е. (21)*

Радионуклидные исследования в комплексе диагностических методов заболеваний щитовидной железы. *Ибадильдин А.С., Тажединов И.Т., Адильбай Д.Г., Зяблицкая М. С., Толеханова С., Адаменко Л.А., Антипова И.Н. (22)*

Абдоминальная хирургия

Диагностика и хирургическая тактика при рецидивах эхинококкоза внутренних органов. *А.Оспанов., М.У.Жуловчинов., А.Б. Атантаев., А.М. Утетлеуев (23)*

Клиническая оценка развития спаечного синдрома при выборе хирургического лечения. *Жуловчинов М.У. (24)*

Оценка собственного опыта герниопластики методом аутодермопластики. *Жуловчинов М.У. (24)*

Холестатические поражения печени у больных с механическими желтухами. *Оспанов А., Кадырбаев Р.В., Нам Ч.Е., Тимашова Е.В. (25)*

Роль рекомбинантного интерлейкина-2 Ронколейкин в комплексном лечении гастродуоденальных язв. *Мамедов А.М., Эйвазова К.А., Таирова З.А., Мамедов Р.А. (26)*

Кардио-, ангио, - микрохирургия

Первый опыт продольной срединной министернотомии при протезировании аортального клапана. *Шнейдер Ю.А., Нурбай Ж.Н. (29)*

Микрохирургическая реконструкция дефектов тканей кисти и пальцев при острой травме. *Баймаханов Б.Б., Даирбеков О.Д., Мурадов М.И., Сайк П.Ю., Дюсенов Р.С. (30)*

Результаты протезирования митрального клапана с сохранением подклапанных структур. *Нурбай Ж.Н., Новиков В.К., Гордеев М.Л. (33)*

Хирургическое лечение травм сосудов шеи, верхних и нижних конечностей. *Пазилов С.Б. (35)*

Торакальная хирургия

Показания к бронхоскопии при аспирации инородных тел. *Мусаев А.А., Ата Ерденер, Джошкун Озджан (37)*

Урология

Флюоресцентная цистоскопия в диагностике и лечении поверхностных опухолей мочевого пузыря. *Романова С.А. (38)*

Профилактика резидуальных камней при коралловидном нефролитиазе. *Романова С.А. (38)*

Доброкачественная гиперплазия предстательной железы. *Жакай Н. (38)*

Острый эпидидимит. *Шанаев Б.Е. (39)*

Варикоцеле. *Жакай Н. (39)*

Мочекаменная болезнь. *Шанаев Б.Е. (39)*

Хронический простатит. *Жакай Н. (40)*

Оценка эффективности интракорпорального пневматического литотриптера в лечении камней мочеточников. *Романова С.А. (40)*

Приапизм. *Шанаев Б.Е. (40)*

Травматология, ортопедия

Лечение врожденной косолапости у детей методом Понсети в нашей модификации. *Герасимов Д.В. (41)*

Лечение рецидивов врожденной косолапости у детей методом чрескостного остеосинтеза. *Герасимов Д.В. (44)*

Онкология

Дифференциальная КТ-диагностика лимфатических узлов при колоректальном раке. *Садыков М.С. (50)*

Рентгеносимптоматика послеоперационных осложнений у больных с колоректальным раком. *Садыков М.С. (51)*

Предоперационная лучевая терапия больных раком прямой кишки при различных режимах фракционирования и с радиомодификаторами. *Кулиева Н.Г. (52)*

Анестезиология, реаниматология

Сравнительная оценка эффективности антигипертензивных лечебных программ у больных хронической почечной недостаточностью на гемодиализе. *Ахметов С.Б. (55)*

Интенсивная терапия тяжелой ЧМТ. Краткий обзор литературы. *Ахметов С.Б. (56)*

Некоторые особенности некротического энтероколита в аспекте реаниматологии и анестезиологии. *Алиева Н.Ф., Мусаев А.А. (57)*

Влияние озонированного физиологического раствора на реологию крови при остром билиарном панкреатите. *Агаев Б.А., Джафарли З.Э. (59)*

Оптимизация инфузионной терапии у больных с распространенным гнойным перитонитом. *Шапко И.П. (62)*

Опыт применения «малообъемной» нутритивной поддержки при лечении больных с распространенным перитонитом. *Шапко И.П. (65)*

Опыт применения комбинированной регионарной анестезии в нейрохирургии. *Ержанов Е.Н. (67)*

Инфезол® (40, 100) в комплексном лечении острых деструктивных панкреатитов. *Ержанов Т.Н. (69)*

Применение препарата Цистон в качестве предоперационной подготовки к дистанционной литотрипсии у пациентов с мочекаменной болезнью. *Алчинбаев М. К., Малих М. А., Куаншалиев Е. Х., Куаншалиева Ж. Е. (71)*

Публикации практикующих хирургов

Распространение гельминтозов среди населения Жамбылской области: современные проблемы. *Тургунбаев Т.М. (73)*

Хирургическая тактика при повреждении сосудов конечностей *Тургунбаев Т.М. (74)*

Тақырыбы: холецистэктомия операциясы кезінде жұлын-ми жансыздандыруының тиімділігі. *Жұмашев Е.Ы. (75)*

Қолға жасалатын операциялар кезінде өткізгіштік жансыздандырудың тиімділігі. *Жұмашев Е.Ы. (76)*

Оптимизация хирургического доступа при операциях на органах брюшной полости у больных, страдающих ожирением. *Жусупов А. И. (77)*

Инвагинация кишечника у детей. *Сатбеков О.Ш. (78)*

Способы предоперационной подготовки толстой кишки при выполнении восстановительных операций у колостомированных больных. *Сатбеков О.Ш. (79)*

Лучевая диагностика заболеваний желчного пузыря и желчевыводящих путей. *Ли А.Ф. (81)*

Острые желудочно-кишечные кровотечения. *Толешбаев К.М. (81)*

Опыт применения современных шовных материалов и методов подготовки при хирургических вмешательствах на толстом кишечнике. *Толешбаев К.М. (83)*

Наблюдение инородного тела гортани. *Дмитриев Б.М. Дик Е.В. Гоменюк И.Б. Хайбуллина Н.И. Яковлев В.В. (83)*

Лечение переломов нижней челюсти при сочетанной черепно-мозговой травме. *Аманжолов А.К. (84)*

Аневризмы головного мозга и их хирургическое лечение. *Тян В.К. (85)*

Пересадка ткани селезенки. *Е.У. Жанарстанов (86)*

Гастрошизис. *Ж.Р. Мирманова (87)*

Желчный камень как причина острой тонкокишечной непроходимости. *Ж.Р. Мирманова (88)*

Острая спаечная кишечная непроходимость и беременность. *Е.У. Жанарстанов, Ж.Р. Мирманова, Е.В. Зубкова (88)*

Клинический случай перфорации матки ВМК. *Зубкова Е.В., Мирманова Ж.Р., Жанарстанов Е.У. (89)*

Плазмаферез как метод лечения механической желтухи. *Темиргалиев Ж.Б., Мирманова Ж.Р., Жанарстанов Е.У. (90)*

Острый холецистит у больных пожилого и старческого возраста. *Е.У. Жанарстанов (90)*

Памятные события

Измуханов Андижан Кажбаевич *(92)*

Агзат Акимкулович Бейсебаев *(предпосл. стр. обложки)*

Правила оформления рукописей для журнала «Вестник хирургии Казахстана»

- Формат рукописи - А4.
- Текст должен быть написан в программе Word с использованием шрифта Times New Roman, кеглем 14, с пробелами полуторными.
- Статья подается на CD-диске со вкладышем, на котором обозначается имя автора и название статьи.
- Объем рукописи: научная статья - до 5 стр, случай из практики - 3-4 стр.; обзор, лекция - не более 8 стр.
- Список литературы - минимально необходимый.
- Рукопись визируется руководителем учреждения (кафедры), научным руководителем, скрепляется печатью.
- К рукописи прилагается резюме на казахском, русском, английском языках, ключевые слова, УДК.
- В конце рукописи - сведения об авторах: степень, должность, количество имеющихся публикаций.
- Адрес, телефоны (можно и мобильный), электронная почта.
- Рукопись подписывается лично автором как свидетельство полной аутентичности данных материала, ответственности автора за содержание рукописи.

Новая форма организации оказания неотложной хирургической помощи беременным и родильницам

Изимбергенов Н.И., Изимбергенов М.Н., Каримова Б.Ж.
Республиканский центр по проблемам перитонитов, г.Актобе

Своевременная диагностика и лечение острых хирургических заболеваний (ОХЗ) органов брюшной полости у беременных и родильниц является наиболее сложным и до конца нерешенным разделом неотложной хирургии.

Во время беременности в брюшной полости создаются условия, которые влияют на анатомо-функциональное состояние органов и служат предпосылками для развития в них острых процессов. Например, увеличенная матка меняет положение червеобразного отростка, вызывает его перегибы, нарушает проходимость просвета и кровообращения. Во второй половине беременности увеличенная матка меняет положение желчного пузыря, может вызвать нарушение желчеоттока, желчную гипертензию, что способствует развитию острого холецистита и панкреатита. Несомненно, резкое ограничение пространства, повышение внутрибрюшного давления во второй половине беременности, гормональный дисбаланс негативно влияют на функцию всего желудочно-кишечного тракта и способствуют развитию патологических процессов.

Острые хирургические заболевания брюшной полости могут возникать в любые сроки беременности и послеродового периода. По данным статистик акушеров-гинекологов 0,2% всех беременных женщин подвергаются оперативным вмешательствам по поводу ургентных хирургических заболеваний [1, 2].

В связи с беременностью и возникающими в организме женщин изменениями острые хирургические заболевания протекают атипично, деструктивные процессы в органах и осложнения наступают быстрее, чем у обычных больных, что, несомненно, отражается на результатах диагностики и лечения.

Сложности диагностики и лечения ОХЗ при беременности объясняются особенностями изменений женского организма и неблагоприятным течением на фоне:

1. Гормонального дисбаланса в организме.
2. Нарушений иммунного статуса, транзиторного иммунодефицита.
3. Атипичной реакции организма на инфекционно-воспалительный процесс.
4. Склонности к быстрому развитию деструктивных процессов, на фоне имеющихся у них нарушений гемокоагуляции, соответственно и осложнений.
5. Увеличенная матка ухудшает условия для естественного отграничения очагов воспаления сальником, способствует быстрому распространению его по брюшной полости.

Любой опытный хирург знает, что у беременной даже при остром аппендиците, местного ограниченного процесса не бывает, перитонит у них носит местный неотграниченный или распространенный характер.

Отсюда результаты лечения, как по данным статистики акушеров-гинекологов, так и хирургов, пока, к сожалению, остаются неудовлетворительными. Так, например, при остром аппендиците летальность среди беременных в 2,5-3 раза выше, чем у обычных людей, а при острой кишечной непроходимости – в 4-5 раз [2, 3].

Например, по данным крупных статистических отчетов по РФ перитонит и сепсис в 30-50% случаев служат причиной материнской смертности [4, 5].

Такую же, даже еще более тесную, зависимость от временного фактора имеет жизнь ребенка. По данным А.Н. Стрижакова (2003) перинатальная смертность при неосложненном остром аппендиците составляет 2-17%, при его деструктивных формах 20-50%, а в более поздние сроки, когда развивается перитонит, доходит до 90%.

Как известно, результаты лечения наряду с особенностями организма вызванными беременностью, зависят еще и от своевременности установления диагноза и выполнения оперативного вмешательства. И здесь моментов, затрудняющих диагностику более чем достаточно.

1. Изменение локализации органов в брюшной полости и проекции на брюшной стенке ведущих признаков заболеваний.
2. Экранирование увеличенной маткой от брюшины передней брюшной стенки очага воспаления, отсутствие или позднее появление симптомов раздражения брюшины.
3. Общность двух ведущих симптомов – боли и рвоты, которые наблюдаются и при ОХЗ, и при беременности.
4. Затруднение интерпретации результатов лабораторных исследований из-за функциональных перегрузок печени, почек и физиологического лейкоцитоза при беременности.
5. В III-триместре беременности из-за увеличенной матки снижается информативность УЗИ, исключается возможность использования диагностической лапароскопии.
6. ОХЗ рефлекторно или контактным путем может вызвать возбуждение матки и наслоения симптомов угрозы прерывания беременности.

Указанные обстоятельства чрезвычайно затрудняют раннюю диагностику ОХЗ, и если можно так выразиться, заставляют хирургов «искать черную кошку в темной комнате».

Одной из причин неблагоприятных исходов лечения является позднее поступление беременных женщин в хирургические стационары, как по нашим данным, так и по статистикам крупных российских хирургов [3, 6, 7, 8, 9] в среднем через 24-48 часов от начала заболевания. А оперативные вмешательства

Жүкті және босанған әйелдерге жедел хирургиялық жәрдем көрсетудің жаңа түрі

Н.І.Ізімбергенов, М.Н. Ізімбергенов, Б.Ж. Кәрімова

Жұмыста жүкті және босанған әйелдерге жедел хирургиялық жәрдемді белгіленген бір орталықта көрсетудің тиімділігі дәлелденген. 86 ауруды (73 - жүкті, 13 - босанған әйелдер) әдейі ұйымдастырылған орталықта емдеу тәжірибесіне сүйене отырып, жұмысты бұндай ұйымдастыру диагностикалық қателіктерді жібермеуге, керекті операциялардың қысқа уақытта (4-5 сағат) жасалуына мүмкіндік беретіні анықталған. Көрсетілген әйелдерді бір орталықта емдеу жедел хирургиялық аурулардан және олардың іріңді асқынуларынан болатын ана өлімінің алдын-алуға мүмкіндік береді.

A New Form Of Organization Of Emergency Surgical Care For Pregnants And Puerperants

N.I.Izimbergenov, M.N. Izimbergenov, B.Zh.Karimova

There was given basic of expediency in giving urgent surgical care for pregnant and puerperant women recently confined in one specialized centre. According to treatment experiment of 86 patients with acute surgical diseases of abdominal cavity (73 – pregnant, 13 - puerperant women), high performance of such form of service organization is proved.

А. Существующая схема

Б. Предлагаемая схема

из-за организационных и диагностических сложностей (обследование, консультации специалистов, предоперационная подготовка) предпринимаются, естественно, еще позже.

С целью улучшения результатов лечения острых хирургических заболеваний у беременных и родильниц мы на опыте лечения 120 женщин с острыми хирургическими заболеваниями и перитонитом проанализировали причины позднего поступления женщин в хирургические стационары. При этом установлено, что основная причина кроется в существующей на сегодня схеме оказания хирургической помощи беременным, по которой большинство женщин в хирургические стационары поступают через акушерско-гинекологические учреждения (схема А).

Установлено, что прохождение больных женщин через акушерско-гинекологические учреждения означает потерю драгоценного времени (прием, оформление документации, проведение необходимых исследований, взаимоконсультации специалистов, консультация хирурга и наконец, оформление и организация перевода в хирургические стационары).

Как видите, в самой используемой на сегодня традиционной схеме оказания помощи этой категории больных заложены основы задержки необходимой хирургической помощи.

Кроме того следует учитывать и возможности диагностических ошибок на любом этапе обслуживания больных. Нередки случаи, когда острый воспалительный процесс в органах брюшной полости рефлекторно или контактным путем вызывает реакцию матки, вплоть до ложных схваток. Это может привести к диагностическим ошибкам, как в акушерском, так и в хирургическом стационарах, правильный диагноз устанавливается поздно, когда проводимая терапия не дает эффекта, появляются явные признаки перитонита.

Даже без учета возможных ошибок в самых оптимальных вариантах средние сроки от момента обращения беременной женщины к врачу при госпитализации в хирургические стационары через акушерско-гинекологические учреждения до выполнения спасительной операции составляют в среднем 10-15 часов.

Поэтому поиски путей улучшения результатов лечения ОХЗ у беременных и родильниц, предупреждение материнской смертности, связанной с гнойно-септическими осложнениями, должны вестись одновременно в двух направлениях.

1. Совершенствование организации оказания хирургической помощи, направленное на сокращение сроков от момента заболевания до выполнения оперативных вмешательств.
2. Разработка эффективной диагностической и лечебной тактики, основанной на комплексном использовании современной инновационной технологии.

В плане совершенствования организации оказания хирургической помощи беременным и родильницам по нашей инициативе с 2009 г. на базе клиники кафедры госпитальной хирургии организован областной центр по оказанию хирургической помощи беременным и родильницам.

Выбор для организации этого центра именно больницы БСМП, где базируется кафедра госпитальной хирургии продиктован:

- клиника госпитальной хирургии имеет наибольший опыт лечения перитонитов в республике (более 700 наблюдений), в том числе акушерско-гинекологического генеза – свыше 120 наблюдений;
- с 1990 года на базе клиники функционирует единственный в стране республиканский Центр по проблемам неотложной хирургии и перитонитов, организованный приказом МЗ КазССР. Сотрудниками клиники ведутся научные поиски по проблеме, защищены свыше 40 диссертационных исследований, в том числе и по акушерско-гинекологическим перитонитам.
- в клинике разработаны и внедрены в практику современные инновационные технологии лечения гнойно-септических заболеваний (контрольно-санационные лапароскопии в послеоперационном периоде, санации очагов инфекции озоном, внутрикишечная и внутривенная комплексная озонотерапия, эффективные методы биосорбции и др.)

Кроме того при больнице имеются родильное и гинекологическое отделения, что исключает потерю времени на поиски и доставку консультантов, на транспортировку беременных и родильниц из отделений в отделение.

С целью сокращения сроков от момента обращения больных к врачу до выполнения оперативных вмешательств, все беременные женщины с подозрением на острую хирургическую патологию органов брюшной полости госпитализируются сразу в центр, минуя гинекологические отделения и роддома. Это позволит решать все диагностические вопросы в хирургической клинике с участием врачей акушеров-гинекологов.

Предложенная нами схема оказания хирургической помощи беременным и родильницам представлена на рисунке Б.

По существующей схеме обслуживания больных (схема А) основная часть беременных женщин до госпитализации в хирургическую клинику проходит через кабинеты женской консультации, родильные дома, гинекологические отделения, где проводится полное обследование, консультации акушеров-гинекологов, хирургов и после уточнения диагноза - организация перевода в хирургические стационары. Во-первых, эти процедуры занимают много времени. Во-вторых, имеется вероятность допущения диагностических ошибок на каждом из этих этапов.

По предлагаемой нами схеме (Б), женщины сразу поступают в хирургическую клинику, необходимость в поисках консультантов отпадает, так как в составе больницы имеется родильное отделение. Полностью исключается время, затрачиваемое на прохождение этапов и возможности диагностических ошибок. Единственное остается продолжительность диагностического этапа в хирургической клинике и вероятность ошибки в уточнении диагноза.

Сложности диагностики, обусловленные особенностями течения ОХЗ при беременности в послеродовом периоде (см. выше) остаются и здесь – в хирургической клинике. В практике хирургов бывают случаи, когда из-за трудностей диагностики, беременных женщин с ОХЗ наблюдают совместно с коллегами акушерами-гинекологами и показания к операции ставят поздно, когда уже появляются несомненные признаки перитонита. Поэтому мы пересмотрели и этот этап работы хирургической клиники, разработали диагностическую тактику, основанную на строгом лимитировании времени и активном разрешении диагностических вопросов с использованием диагностической лапароскопии или лапаротомии.

Диагностическая тактика острых хирургических заболеваний у беременных:

1. Совместный осмотр с акушерами-гинекологами с момента поступления больной в клинику.
2. Диагностический период не более 4-5 часов.
3. В случаях неясности диагноза и невозможности исклю-

Таблица 1. Структура заболеваний и результаты лечения больных (с 01.01.2009 по 01.07.2010 г.) поступивших в центр

	Нозология	Кол-во больных	Сроки беременности (триместр)			Оперированы	Осложнения	
			I	II	III		Общие	Местные
Беременные	Аппендицит	50	9	19	22	50	1	3
	Холецистит	8	-	5	3	-	-	-
	Панкреатит	9	2	4	3	-	-	-
	Спаечная ОКН	1	-	1	-	-	-	-
	Дородовая санация							
	Киста печени	1	-	1	-	1	-	-
	Хронический калькулезный холецистит	2	-	2	-	2	-	-
	Вентральная грыжа	1	-	-	1	-	-	-
Родильницы	Перитонит после кесарева сечения	8	-	-	-	8	-	-
	Острый холецистит	2	-	-	-	2	-	-
	Острый аппендицит	3	-	-	-	3	-	-
Итого:		86	-	-	-	66	1	3

чить ОХЗ – диагностическая лапароскопия (I-й триместр беременности) или лапаротомия.

4. В случаях подозрения осложнений гинекологических заболеваний (кист, миомы матки и др.) не тратить время на дифференциальную диагностику, так как и они требуют оперативного лечения.
5. Сочетание диагностического периода с предоперационной подготовкой с целью сокращения сроков выполнения операции.

Как показал небольшой опыт (всего 1,5 года) организованного нами центра, такая диагностическая тактика позволила исключить диагностические ошибки и оперировать женщин в пределах 4-5 часов с момента их обращения к врачу и поступления в клинику.

Структура заболеваний и результаты лечения больных представлены в таблице.

Для примера возьмем только одно заболевание – острые аппендициты. За указанный период в центр с диагнозом острый аппендицит госпитализированы 67 женщин со сроками беременности от 12 до 37 недель. Из них у 17 (25,4%) диагноз острого аппендицита не подтвердился. Кстати, такой довольно высокий уровень диагностических ошибок сам по себе поучителен. С одной стороны, это лишний раз подтверждает сложности диагностики ОХЗ у беременных, с другой – вполне оправданную настороженность и гипердиагностику. Такую тактику мы считаем не только допустимой, но и целесообразной у этого контингента больных. Из 50 оперированных острый катаральный аппендицит выявлен у 12, флегмонозный – у 37 беременных. Лишь у одной больной, которая обратилась к врачу на вторые сутки после начала заболевания и оперирована через 2 часа после госпитализации, обнаружен гангренозный аппендицит с распространенным гнойным перитонитом. В послеоперационном периоде у 3 - имели место нагноение послеоперационной раны, у 1 больной, оперированной по поводу флегмонозного аппендицита с местным перитонитом развился распространенный перитонит, потребовавший релапаротомии. После релапаротомии у этой больной произошли срочные роды здоровым новорожденным массой 3400,0 грамм. Причиной осложнения явилась неполноценная санация очага инфекции во время первой операции. Все женщины выписаны домой в удовлетворительном состоянии.

Таким образом, разработанная нами новая форма организации оказания неотложной хирургической помощи беременным женщинам, позволяет во много раз сократить сроки выполнения оперативных вмешательств от момента обращения к врачу (с 12-15 до 4-5 часов) и исключить диагностические ошибки, оперировать женщин в более ранней стадии заболевания, не доводя до развития деструктивных процессов и развития осложнений.

Таким образом, организация специальных центров для оказания неотложной хирургической помощи беременным и родильницам является наиболее оптимальным вариантом. Концентрация этих больных в одно лечебное учреждение позволит с самого начала оказывать квалифицированную помощь по единой установке с использованием современной инновационной технологии, накоплению опыта и в конечном итоге, улучшению результатов лечения.

Литература

1. *Савельева Г.М. (ред.). Справочник по акушерству, гинекологии и перинатологии. М. МИА., 2006.*
2. *Айламазян Э.К., Новиков Б.Н., Павлова Л.П. и др. Неотложная помощь при экстремальных состояниях в акушерской практике.- СПб.:ООО «Издательство Н-Л», 2002.- 432 с.*
3. *Ротков И.Л. Диагностические и тактические ошибки при остром аппендиците. М., 1988.*
4. *Чиладзе А.З. Современные методы лечения тяжелых форм акушерских гнойно-септических заболеваний: Автореф. дис. … д-ра мед.наук. – М., 1989. - 33 с.*
5. *Абрамченко В.В., Костючек Д.Ф., Хаджиева Э.Д. Гнойно-септическая инфекция в акушерстве и гинекологии. СПб.: СпецЛит, 2005.- 459 с.*
6. *Савельев В.С. (ред.). 50 лекций по хирургии. М., 2003.- 320 с.*
7. *Савчук Б.С. Гнойный перитонит. М.Медицина, 1979.- 180 с.*
8. *Стрижаков А.Н. и др. Беременность и острый аппендицит // Вопросы акушерства и гинекологии.- 2003.- №1. - С.97 - 100.*
9. *Изимбергенов Н.И., Изимбергенов М.Н. Внутрикишечная зондовая озонотерапия в хирургии разлитого гнойного перитонита (методические рекомендации). Актобе, 2002.- 25 с.*

Материалы международной научно-практической конференции, посвященной 80-летию Казахского национального медицинского университета им. С.Д. Асфендиярова «Актуальные вопросы неотложной сердечной, абдоминальной хирургии и зоба»

Лапароскопическая холецистэктомия у лиц пожилого и старческого возраста

Ибадильдин А.С. Исабеков А.Б.
КазНМУ, кафедра хирургических болезней №3, г.Алматы

Введение

Важность проблемы лапароскопической холецистэктомии у лиц пожилого и старческого возраста неоспорима уже из-за возрастной категории пациентов, подвергшихся оперативному вмешательству, а наличие различного вида сопутствующей и конкурирующей патологии только усиливает необходимость дальнейшего изучения, улучшения, внедрения и применения новых методик, тактических подходов, позволяющих ликвидировать или максимально снизить все имеющиеся или возможные риски как самого оперативного вмешательства, так и его последствий, что особенно актуально в условиях современного мегаполиса, с четкой тенденцией увеличения средней продолжительности жизни и увеличения процента пациентов с желчнокаменной болезнью.

Цель исследования

- обобщить, проанализировать и поделиться 13-летним опытом выполнения видеолапароскопических операций у лиц пожилого и старческого возраста.

Материалы и методы

За период с 1996 по 2009 гг., произведено 578 лапароскопических холецистэктомий в возрастной категории лиц 60 лет и старше, максимальный возраст оперированного пациента был 89 лет. Из них женщин 468 или 80,9%, мужчин 109 или 19,1%.

По возрастным категориям пациенты были разделены на три группы:

- первая от 60 до 70 лет, оперировано 375 больных или 64,8% из них женщин 336, мужчин 39.
- вторая группа от 71 до 80 лет оперировано 150 больных или 25,9% из них женщин 129 мужчин 21.
- третья группа 81 год и старше 53 больных или 9,3%, мужчин в этой возрастной категории не было.

Операции производились на базе ГККП «Больница скорой медицинской помощи», ГККП «Лечебно-диагностический центр», ТОО «Авторская медицина». При проведении операций использовалось оборудование и инструментарий фирм «Karl Storz», «Olympus», «Крыло», «Eticon». Все операции выполнялись под общим интубационным наркозом с применением миорелаксантов.

Результаты

Из 578 лапароскопических холецистэктомий 183 (или 31,7%) выполнены в плановом порядке и 395 или (68,3%) выполнены в экстренном порядке по поводу различных форм острого, деструктивного холецистита.

По нозологическим формам калькулезного холецистита пациенты разделены на следующие группы:

С острым калькулезным холециститом оперировано 102 (25,8%) пациента. Из них женщин 89, мужчин 13, в возрасте 60-70 лет с данным диагнозом оперировано 85 пациента, в возрасте 70-80 лет 16 и возрасте старше 80 лет 1 пациент.

С флегмонозной формой калькулезного холецистита оперировано 121 (30,7%) пациентов, из них женщин 95, мужчин 26, с данным диагнозом оперировано в возрасте 60-70 лет 99 пациентов, в возрасте 70-80 лет 21 и возрасте старше 80 лет 1 пациент.

С гангренозной формой калькулезного холецистита оперировано 172 (43,5%) пациентов из них женщин 169 и 3 мужчин, в возрасте 60-70 лет с данным диагнозом оперировано 137 пациентов, в возрасте 70-80 лет 29 и возрасте старше 80 лет 6 пациента.

У 10 пациентов выставлен послеоперационный диагноз склерозирующего калькулезного холецистита.

Всем пациентам в обязательном порядке назначалась интраоперационная внутривенная инфузия антибиотика (цефалоспорины) при отсутствии противопоказания, наличия аллергической реакции.

После выполнения лапароскопической холецистэктомии в 563 (97,4%) случаях оставлялся контрольный дренаж у ложа желчного пузыря.

В 12 случаях устанавливался марлевый тампон в ложе желчного пузыря при деструктивных формах калькулезного холецистита.

Во время проведения лапароскопического вмешательства тщательно контролировали и по возможности старались снизить давление инсуфлируемого газа в брюшной полости, с приобретением «косой» оптики получили возможность без ущерба для обзора операционного поля снижать давление газа в брюшной полости до 6 – 7 мл. рт. ст.

Конверсией закончилось 28 лапароскопических холецистэктомий, причиной перехода в лапаротомию в 11 случаях был выраженный перивезикальный инфильтрат с плотным воспалительноспаечным процессом. В 6 случаях конверсия произведена из-за кровотечения из ложа желчного пузыря и сосудов, которые не удалось устранить лапароскопически. В 1 случае выполнена лапаротомия вследствие имевшего место разлитого гнойного перитонита.

Осложнения после лапароскопических холецистэктомий составили:

- нагноение послеоперационных ран у 4 пациентов;
- кровотечения из трокарных ран у 2 пациентов;
- послеоперационная грыжа у 1 пациента.

Летальных исходов не было, все пациенты выписаны в стандартные сроки.

Заключение

Основную долю оперированных больных составили женщины, почти 81%, как в силу этипатогенеза заболевания и различия в средней продолжительности жизни.

Отмечается четкая тенденция увеличения процента деструктивных форм калькулезного холецистита практически в прямой пропорциональности, которая объяснима возрастным снижением общей резистентности организма и, возможно, более выраженными изменениями в капиллярно-сосудистом

русле, приводящих к повышенной ишемизации и более быстрому развитию деструктивных процессов.

Для пациентов данной возрастной категории еще более актуален принцип, что наилучшие результаты оперативного лечения лапароскопическим способом получены у больных, оперированных в первые сутки от момента поступления. В этой группе больных число конверсий и количество интра- и послеоперационных осложнений было значительно меньше, чем у больных, оперированных на 2-е и 3-и сутки и отсроченном порядке.

При тщательном соблюдении всех правил и методик выполнения лапароскопических операций, наличия полноценного технического обеспечения и высоко квалифицированных специалистов выполнение холецистэктомии у лиц старческого и пожилого возраста несомненно является основной методикой, позволяющей значительно уменьшить все негативные последствия имеющегося заболевания, облегчить и ускорить сроки реабилитации и выздоровления, что несомненно оказывает положительное влияние или напрямую улучшает качество и продолжительность жизни.

Литература

1. *Борисов А.Е., Левин Л.А., Земляной В.П. и др. Видеоэндоскопические вмешательства на органах живота, груди и забрюшинного пространства. СПб., 2002.-С. 19-22.*
2. *Брехов Е.И., Аксенов И.В., Брыков В.И. и др. Функциональное состояние печени в ранние сроки после эндоскопической холецистэктомии. // Эндоскопическая хирургия.-2000.-№ 2.-С. 14*
3. *Борисов А.Е., Левин В.А., Земляной В.П. и др. Технические особенности эндоскопической холецистэктомии и ее осложнения. СПБ 2001г.*
4. *Шуркалин Б.К., Горский В.А., Кригер А.Г. и др. Эндоскопическая хирургия 2000г. №6. с69-73.*
5. *Бебуришвили А.Г., Лозовой А.В., Зюбина Е.Н. и др. Эндоскопическая хирургия 2001г.№4.*
6. *Горский В.А., Кригер А.Г., Шуркалин Б.К и соавторы Интраоперацинное кровотечение при лапароскопической холецитсэктомии и варианты его остановки. РГИУ г.Москва 2002г.*

Перспективы малоинвазивной хирургии при портальной гипертензии

Ибадильдин А.С., Амантаева К.К., Зелинский В.Е.
КазНМУ, кафедра «Хирургические болезни №3» РК, Алматы

Введение

Проблемы хирургического лечения цирроза печени с осложненным течением является актуальной по настоящее время и продолжают возрастать, так как в последнее время страдающие заболеваниями печени увеличиваются. Такая тенденция наблюдается по всему миру, к этому способствует нарушения экологического равновесия, употребления алкоголя и его суррогатов, широкое внедрение химических консервантов в пищу, увеличение потребляемых лекарств, а также высокая заболеваемость вирусным гепатитом. По данным ВОЗ через лет 10-15, ожидается поражение вирусным гепатитом 80% населения мира, что чревато осложнениями, как цирроз печени, портальная гипертензия, токсические гепатиты с фульминантным течением. Осложнения цирроза печени, приводящие к летальному исходу, как профузное кровотечение из варикозно расширенных вен пищевода и желудка, острая печеночная недостаточность и резистентный асцит, до настоящего времени не нашли достойного решения.

Кровотечения из варикозно расширенных вен возникают в 30 % случаев у больных циррозом печени. В течение первого года после состоявшегося кровотечения рецидивы возникают у 70 % пациентов, летальность при каждом эпизоде кровотечений из варикозно расширенных вен пищевода составляет до 40 %. После первого кровотечения крайне высок риск рецидива кровотечения, особенно в течение первой недели [1]. Риск остается высоким до 3 мес. после первого кровотечения, поэтому такие больные нуждаются в пристальном наблюдении и активном действиях врача и пациента. Только через 6 мес. после кровотечения при постоянном лечении и наблюдении врача показатели риска его повторного возникновения из расширенных вен пищевода стабилизируются.

Мировая практика ведения пациентов этой группы демонстрирует изменяющуюся с годами и накоплением знаний патогенеза заболевания медикаментозную и диагностическую тактику, отраженную в международных консенсусах [2, 3]. В Консенсус Бавено IV (2005 г.) были внесены коррективы, отражающие положения Оксфордской системы оценки степени тяжести кровотечения при портальной гипертензии.

В Консенсусе даны практические ориентиры оценки степени тяжести цирроза печени на основании простых критериев:

1) первая степень — без варикоза, без асцита;

2) вторая степень — варикоз, без асцита;

3) третья степень — варикоз и асцит;

4) четвертая степень — кровотечение из варикозных вен и асцит.

Лечение острого кровотечения при синдроме портальной гипертензии должно включать:

a) восстановление показателей гемодинамики, минимально достигнув уровня Hb не ниже 80 г/л;

b) нет убедительных данных о пользе мероприятий по устранению коагулопатии и тромбоцитопении;

c) перспективным, особенно при накоплении данных о механизме действия, может быть применение проферментов фактора свертывания VIIIa (фактор Виллебрандта);

d) применение антибактериальной профилактики препаратами широкого спектра действия оправдано в комплексе терапии при активном кровотечении;

e) рекомендованы мероприятия профилактики печеночной энцефалопатии с применением препаратов на основе лактулозы/лакцитола, хотя нет убедительных данных об их безусловной пользе.

Главным способом прогнозирования возможного риска рецидива кровотечения является эндоскопический метод оценки состояния слизистой пищевода и характеристик варикозных узлов — их размера, наполненности вен и цвета стенки. Исходя из этих данных, с целью контроля эффективности лечения и прогнозирования риска рецидива рекомендовано осуществлять эндоскопическое исследование у больных, которым проводится консервативное лечение не реже чем через 12 ч с момента его начала.

Остаются неизученными вопросы:

a) оптимальной продолжительности применения вазоактивных препаратов;

b) эффективности ранней TIPS;

c) перспективы консервативного или эндоскопического гемостаза при кровотечении из варикозных вен желудка;

d) разработки индивидуальной прогностической шкалы/факторов риска повторного кровотечения

Очевидно, что даже для медицины Западной Европы и США данная проблема далека от окончательного решения. Появляющиеся новые группы препаратов и методики не всегда в отдаленной перспективе являются приемлемыми или безопасными. Дальнейшему продвижению по пути улучшения показателей лечения этой сложной группы больных служит накопление и

широкое обсуждение опыта различных клиник.

Цель работы

- обобщить опыт лечение кровотечений из варикозно расширенных вен пищевода и желудка, применением новых медикаментозных средств и современных технологий.

Материалы и методы

В клинике наблюдались за последний год 30 больных с различной степенью тяжести кровотечения. По шкале Чайлд, группа «А» - 5 больных, группа «В» 12 больных, группы «С» -13. В группе «А» оперированы 2 больных по Пациоре. Из группы В, гастротомия с прошиванием кровоточащих сосудов [5], произведено у 5 больных, рецидив кровотечения на 5 сутки произошел у одного больного, стабильно надежный гемостаз достигнут применением новосевена (фактор VIIIa). В данной группе у 4, из группы «С» 2 больным произведено эндоскопическое лигирование латексными кольцами, со стабильным гемостазом. Все больные (6) перенесшие эндоскопическое лигирование со стабильными показателями крови, хорошими реологическими данными выписаны на амбулаторное лечение.

Летальность наступила у 7 (23%) больных, в основном, с декомпенсированной стадией портальной гипертензии, с отечно-асцитическим синдромом и желтухой из группы С.

Результаты

Всем поступившим больным с кровотечением из варикозно расширенных вен пищевода и кардии желудка проводится стандартный метод обследования [4] , установленный в клинике. При правильной установке и эксплуатации зонда Блейкмора гемостаз может быть достигнут у 92% больных, позволяя выиграть время для подготовки к выполнению разобщающих рутинных и миниинвазивных операций. Проведение противоязвенной и гемокомпонентной терапии способствует эрадикации острых язв и эрозии пищевода, желудка и ДПК. Хирургическая активность 37%, из них миниинвазивное вмешательства выполнено у 55% больных.

Применение вазопрессина с нитроглицерином, оказалось эффективным у больных группы «С», на фоне проводимой комплексной терапии.

Таким образом, практика активной тактики ведения больных с кровотечением из варикозно расширенных вен пищевода и желудка, обусловленной синдромом портальной гипертензии постоянно совершенствуется, благодаря появлению новых данных о патогенезе заболеваний, новых медикаментозных средств (новосевен). К сожалению, данный препарат в силу определенных обстоятельств, недоступен большинству больных.

Литература

1. *Майер К.-П. Гепатит и последствия гепатита. — М.: ГЭОТАР, 2004. — 720 с.*
2. *Elsyed S.S., Farag M.F., Azzam F. et al. Emergency medical treatment of bleeding esophageal varices: Endo-scop. Abstr. Fifth United Europ. Gastro-enterology Week, Paris, 2–6 Nov., 1996. — P. T87-88.*
3. *De Franchis R. Evolving Consensus in Portal Hypertention. Report of the Baveno IV Consensus Workshop on methodology of diagnosis and therapy in portal hypertention. Special report // Hepatology. — 2005. — Vol. 43 — P. 167-176.*
4. *Корочанская Н.В., Дурлештер В.М., Усова О.А. и др. Предоперационная подготовка больных циррозом печени при операциях азигопортального разобщения // Физиология и патология заболеваний пищевода: Материалы научной программы учредительного съезда Российского общества хирургов-гастроэнтерологов. — Сочи, 2004. — С. 87-88.*
5. *Оноприев В.И., Дурлештер В.М., Ключников О.Ю. и др. Прецизионные хирургические технологии в предупреждении кровотечений из варикозных гастроэзофагеальных вен // Физиология и патология заболеваний пищевода: материалы научной программы учредительного съезда Российского общества хирургов-гастроэнтерологов. — Сочи, 2004. — С. 135-136.*

Малоинвазивные вмешательства при резистентном асците обусловленном циррозом печени

Ибадильдин А.С.

КазНМУ им.С.Д. Асфендиярова, кафедра «Хирургические болезни №3»

Актуальность

Печень является главным источником образования лимфы в организме человека. В норме по лимфатической системе циркулирует около 1500-2000 мл лимфы в сутки. При обычных условиях существует равновесие между образованием лимфы в печени и её адекватным оттоком из органа. В случае возникновения патологического процесса в печени это равновесие может нарушиться, что ведёт, в свою очередь, к лимфатическому отёку печёночной паренхимы. Развитие воспалительного процесса в печени, в частности, активация течения цирротического процесса, является классическим примером нарушения этого равновесия, так как в этом случае происходит и, увеличение лимфообразования, нарушение её адекватного оттока из поражённого органа. Формирование постсинусоидального блока оттоку воротной крови, что имеет место при циррозе печени, приводит к значительному увеличению продукции лимфы в печени, суточный дебит которой может увеличиться до 3-6 и более литров в сутки. Наиболее это выражено при активации патологического процесса в печени, когда развивающийся перицеллюлярный отёк ведёт к усиленному поступлению «застойной» жидкости в лимфатическую систему. В ответ на увеличение притока лимфы происходит расширение грудного лимфатического протока, что является на определённых стадиях развития заболевания важной компенсаторной реакцией. Между тем ригидное устье грудного протока (ГП), в силу функциональных возможностей сфинктера не способно к расширению до необходимых, в новых условиях, размеров, что ведёт к формированию относительного стеноза концевого отдела ГП, оказывающего сопротивление адекватному оттоку увеличенного объёма лимфы в венозную систему. Прогредиентное течение заболевания приводит к динамической недостаточности лмфообращения, которое проявляется печёночным лимфостазом, ухудшающим функциональное состояние печени и способствующим дальнейшему повышению портального давления,

Прогрессирование морфологических изменений терминального отдела ГП при осложнённом течении цирроза печени, приводит к сужению просвета устья, извитости, утолщению интимы, деформированию клапанных структур, что становится причиной органической недостаточности ГП, усугубляющей портолимфатическую гипертензию, а на фоне нарушения функции печени, с прогрессированием диспротеинемии, водно-электролитных расстройств, это стимулирует транссудацию лимфы и плазмы в брюшную полость и развитие асцита. Нарушение функции гепатоцитов, интерстициальный отёк способствуют прогрессированию гепатоцеллюлярного и возникновению постгепатоцеллюлярного холестаза, лимфатическая гипертензия и застой способствуют увеличению перихоледохеальных лимфоузлов и возникновению внепечёночного механизма холестаза с развитием смешанной желтухи, как на фоне, так и без него.

В связи с изложенным, в лечении цирроза печени, осложнённого асцитом, холестазом или их сочетанием применяются дренирующие операции на ГП, такие как наружное дрениро-

вание, внутреннее дренирование-лимфовенозный анастомоз (ЛВА), дуктолиз или их сочетание. До настоящего времени, нет единого мнения о показаниях к этим операциям и их эффективности при различных осложнениях внутрипечёночной портальной гипертензии.

Цель исследования

- определить показания к дренирующим грудной проток операциям, и изучить результаты у больных с осложнённым течением цирроза печени.

Материал и методы

Мы располагаем опытом выполнения 249 операций внутреннего лимфовенозного дренирования (ЛВА, дуктолиз, лимфонодуловенозный анастомоз). Внутреннее дренирование ГП осуществляется наложением лимфовенозного анастомоза на шее и его различных модификаций. Анастомоз может быть наложен при диаметре ГП более 2 мм, ширина лимфовенозного не должна превышать диаметр протока более чем в 1,5 раза. При диаметре ГП в 1 см и более, давлении в нём выше 300 мм вод. ст., прессорном градиенте свыше 150 мм, анастомоз следует накладывать не на всю ширину протока и не более 1 см, так как более широкий анастомоз с массивным сбросом лимфы может осложниться правожелудочковой и печёночной недостаточностью.

Из 249 больных лимфовенозный анастомоз выполнен 144. В 1 стадии (относительной компенсации) оперированы 4, в 3 (декомпенсации) вмешательство выполнено 3, остальные 137 во 2 стадии (субкомпенсации). С компенсированной функцией печени попытка ЛВА была предпринята у 16 больных, но только у 4 имелись условия для его осуществления достаточная ширина протока и наличие прессорного градиента. Клинический эффект с полным купированием асцита достигнут у 1 из 4 больных, у 2 он уменьшился, в одном случае эффекта от наложения ЛВА не было.

У всех 3 больных, оперированных в стадии декомпенсации отмечено ухудшение состояния с развитием печёночной комы, а у одного из них ещё и кровотечение из варикозно расширенных вен пищевода. Двое выписаны в инкурабельном состоянии и погибли в ближайшие дни, один умер в клинике.

Среди субкомпенсированных больных непосредственные результаты у 132 из 137 больных были положительными, отмечалось улучшение функции печени и почек, за счёт прогрессивного снижения билирубинемии, уменьшения диспротеинемии, ферментемии, возрастания суточного диуреза, улучшения клубочковой фильтрации. Улучшились иммунологические показатели. Возросли выше нормальных значений сниженные показатели иммуноглобулинов А и G, затем они снижались до нормальных величин. Постепенно, практически нормализовались показатели В-лимфоцитов, улучшалась, но оставалась сниженной Т-система иммунитета, за счёт сниженной хелперной активности, значимо повышалась фагоцитарная активность. Видимо, снижение лимфатической гипертензии, с подавлением массы и активности фолликулярного аппарата, способствует восстановлению его и снижению аутоиммунизации.

На систему гемостаза ЛВА существенного влияния не оказывала, но улучшались такие показатели как содержание фибриногена, фибриназа, ФЛА крови. Порто-лимфатическая декомпрессия благотворно сказывалась и на реологических свойствах крови. Этому способствовала и нормализация гематокрита и фибриногена. Практически нормализовались все показатели реологии-кажущаяся вязкость, предельное напряжение сдвига, коэффициент агрегации эритроцитов, гематокрит.

При лимфонодуловенозном анастомозе положительный эффект получен у 5 из 7 оперированных.Ремиссия при этой операции такая же, как и после ЛВА.

Из 98 больных, которым выполнен дуктолиз, уменьшение асцита отмечено у 71, у 27-эффекта от операции не было. Ремиссия та же, что после ЛВА.

Заключение

Как показали наши наблюдения, ЛВА не эффективен, при компенсации, противопоказан при декомпенсации и показан больным с субкомпенсацией. Ремиссия после этой операции не превышает 2-3 месяца, только у 12 она составила 6-12 месяцев, а у 5 – 1,5-2 года. Максимальное улучшение показателей функциональной способности печени и почек наступало к 5-ой неделе после операции. Этот срок мы считаем оптимальным для производства последующих операций, так как ЛВА оказывает временный эффект и является подготовительным этапом, создающим условия для последующих более радикальных вмешательств на портальной системе и печени.

Выводы

Дренирующие операции на ГП способствуют снижению портолимфатической гипертензии и интерстициального отёка , улучшают внутрипечёночную микролимфо-гемоциркуляцию и функции гепатоцитов.

Восстановление функциональной способности печени и почек купирует асцит и печёночную недостаточность.

Портолимфатическая декомпрессия улучшает коагулографические и реологические свойства крови.

Операции на ГП при асците, обусловленном циррозом печени, являются этапными, носят временный характер, для выполнения более сложных вмешательств.

Литература

1. *Малхасян П.А., Таткало И.В., Пиковский Д.Л., Алексеев Б.В. Дренирование грудного лимфатического протока в хирургической практике.- Москва, 1979. – 248с.*
2. *Пациора М.Д.,Цацаниди К.Н., Лебезев В.М. и др. ЛВА при асците у больных портальной гипертензией. Журнал Хирургия.- 1985. -8.-с. 80-83.*
3. *Андреев Г.Н., Кадырбаев Р.В., Ибадильдин А.С. и др. Лимфодренирующие операции при сочетанных гепатобилиарных поражениях.- В. Новгород, 1999 г.*

К вопросу лечения больных с некротическими формами острого панкреатита

Ибадильдин А.С., Масалин М.М.
Казахский национальный медицинский университет им. С.Д.Асфендиярова

Актуальность темы

В настоящее время в клинических условиях диагностика острого панкреатита особых затруднении не представляет. В тоже время дифференциальная диагностика отдельных его форм, в особенности, панкреонекроза, и при этом определение распространенности необратимых дегенеративных изменений в самой поджелудочной железе и в окружающих её тканях, а также начало развития бактериальной инфекции в указанных областях с образованием гнойников в последующем – именно эти составляющие всего патологического процесса крайне трудно поддаются распознаванию в ранних сроках. Между тем, успехи лечения пациентов во многом зависят от своевременности полной характеристики острого панкреатита и принятия адекватных лечебных мер [2,3].

Известно, что при остром панкреатите не существуют общепринятых и высокоэффективных методов диагностики равно и схем лечения. Тем не менее, умелое использование ряда известных способов, выстроенных в алгоритм, позволяет клиницистам придерживаться максимально объективных вариантов хирургической тактики в каждом конкретном случае с меньшим риском ошибиться [1,2,3,4].

Для практических хирургов представляет большой интерес анализ солидного клинического материала, наработанного с применением современных диагностических и лечебных средств и технологии по данной теме.

Целью исследований

является улучшение результатов лечения больных с некротическими формами острого панкреатита.

Материал и методика

В течение последних 15 лет в клинике лечились 500 больных (276 мужчин и 224 женщин в возрасте 27 - 67 лет) острым панкреатитом. У 118 пациентов имелась сопутствующая желчнокаменная болезнь.

Отечная форма острого панкреатита наблюдалась у 308 пациентов, им проводилось комплексное консервативное лечение. В этой подгруппе были 4 летальных исхода, не связанных с острым панкреатитом.

Некротическая форма острого панкреатита наблюдалась у 192 больных, причем у 122 процесс протекал стерильно, у 70 инфицированно.

Больным стерильным панкреонекрозом также проводилось консервативное лечение. По причинам неэффективности терапии и быстрого нарастания картины панкреатогенного перитонита и полиорганной недостаточности в ранние сроки были оперированы 38 человек (лапаротомия, некрэктомия из поджелудочной железы и дренирование наружу сальниковой сумки и брюшной полости, холецистстомия). После операции умерли 14. Ещё 8 человек умерли без операции от быстро прогрессирующей полиорганной недостаточности при тотальном или субтотальном панкреонекрозе. Летальность в подгруппе стерильного панкреонекроза составила 18, 32%.

Пациенты с инфицированным панкреонекрозом в начале тоже получали комплексную терапию, но в последующем 58 (82,85 %) человек из данной подгруппы подвергались хирургическим вмешательствам по причинам развития у них гнойных осложнении (абсцесс сальниковой сумки и поджелудочной железы у 19, те же + флегмона парапанкреатической клетчатки, перитонит у 39). Этим пациентам производились следующие виды оперативных пособии: тонкоигольная пункция и аспирация экссудата, промывание и введение растворов антибиотиков в пиогенную область + лапароскопическая снация брюшной полости (в 7 случаях), те же + лапароскопическая холецистэктомия (в 4 случаях), лапаротомия, некр- и секвестрэктомия, дренирование пиогенных очагов через левую поясничную область широкими двухпросветными силиконированными трубками (в 29), те же пособия + холецистэктомия и дренирование холедоха наружу (в 18). Умерли 27 (38,57%). Причинами смерти были полиорганная недостаточность, сепсис, аррозивные кровотечения в сальниковую сумку и брюшную полость.

Общая летальность при остром панкреатите составила 10,6%.

Уместно будет специально комментировать некоторые аспекты нашего опыта. Было удобно пользоваться классификацией острого панкреатита, предложенной хирургами США (г. Атланта, 1992). Далее, для определения тяжести состояния пациентов применялись наряду с рутинными ниже приведенные критерии.

А. Шкала Ranson или APACHE 11. Следует отметить, что первая из указанных может показаться менее информативной, но более простой в выполнении; вторая же — сложной, трудоемкой, но более точной. Но на самом деле каждая из них имеет много черт условности и поэтому относительно ценна, является лишь ориентирующим подспорьем. По этой причине мы предпочитаем пользоваться шкалой Ranson в первые двое суток лечения пациентов, как более простой в составлении, когда ещё продолжается сбор данных о состоянии организма, только в дальнейшем – APACHE 11.

Б. Общий анализ крови (степень и темпы нарастания лейкоцитоза, нейтрофилеза, сдвига влево в ряду последних, а также токсичной зернистости в цитоплазме нейтрофилов). Этот рутинный способ до сих пор остается одним из нужных и очень ценных в определении степени интоксикации организма.

В. Лактат-дегидрогеназа (ЛДГ) и амилаза в крови в начальных периодах болезни. При этом важным для смены хирургической тактики в сторону активации является не столько очень высокий уровень амилазы, сколько заметное или быстрое и резкое снижение его с первоначальных высоких значении, на фоне усугубления тяжести состояния пациентов в условиях проводимого комплексного лечения(!). Что же касается ЛДГ, то следует помнить, что она не столько косвенно свидетельствует о панкреонекрозе, сколько указывает на тяжелые метаболические и микроциркуляторные нарушения (из-за интоксикации) и, в особенности, на опасное снижение оксигенации тканей.

Г. Сахар крови. При этом наступление гипергликемии (если её прежде не было) свидетельствует о вовлеченности в некротический процесс инсулярного аппарата, что косвенно указывает на распространенный панкреонекроз.

Д. С-реактивный белк (СрБ). Значительное повышение его концентрации в крови рассматривается как признак панкреонекроза.

Ж.. Кальций крови. Снижение его ближе к 2 ммоль/л, может быть даже и меньше, указывает на тяжелое и очень тяжелое течение панкреатита.

З. Прокальцитонин (PCT) крови, который в значении значительно более, чем 2 нг/мл служит маркером инфицированности и нагноения очагов некроза, а также септических осложнении.

И. УЗИ и КТ брюшной полости, тонкоигольная аспирация экссудата (ТАЭ) с бактериологическим исследованием по экспресс-методике, лапароскопия по показаниям. Необходимо отметить, что КТ выполняется не только с целью удостоверения наличия панкреонекроза, но и для определения распространенности некробиотических процессов поджелудочной железе по шкале Balthazar.

Все перечисленные исследования, несмотря на дороговизну, выполняются в динамике(!). Значение их сводится к тому, что, во-первых, удается своевременно обнаружить панкренекроз и установить его распространенность, а также инфицированность и нагноение (если оно уже произошло) области очагов деструкции; во-вторых, станет возможным на доказательной основе сменить лечебную тактику и при этом ещё и определить виды наиболее рациональных хирургических пособии.

Обсуждение результатов исследований

По вопросам лечения больных придерживались следующих тактических схем. По поводу легкой формы острого панкреатита (интерстициальный отёк) проводится общепринятая комплексная терапия (голод на 3-7 суток, инфузионная терапия, подавление секреторной функции поджелудочной железы, профилактика стресс-язв желудка, адекватное обезболивание, антибактериальная профилактика и терапия, назогастральный зонд и др.). Параллельно проводится мониторинг с помощью также общепринятых методов исследований. Обычно, пациенты данной группы выздоравливают без оперативных вмешательств

Больным со среднетяжелой формой острого панкреатита или с установленным панкреонекрозом, но ещё «стерильным», в течение первых 48-72 часов проводится тоже комплексное консервативное лечение. Если же у них в дальнейшем состояние будет ухудшаться, то это – признак наступления тяжелой формы панкренекроза, возможно, с инфицированием. Этим

больным, наряду с рутинными исследованиями, повторно выполняются СрБ, РСТ, КТ, УЗИ и, впервые, – ТАЭ с бактериологическим исследованием. Обычно, по результатам этих диагностических мероприятии у пациентов обнаруживается одна из следующих трех форм заболевания: 1) стерильный панкреонекроз с умеренно тяжелой полиорганной недостаточностью, 2) стерильный панкреонекроз с не поддающейся коррекции полиорганной недостаточностью, 3) инфицированный панкреонекроз с тяжелой полиорганной недостаточностью. При обнаружении двух последних следует производить хирургическое вмешательство.

При определении вида хирургического пособия следует руководствоваться результатами КТ по шкале Balthazar. При осложненном ограниченном панкреонекрозе можно прибегнуть к чрескожным тонкоигольным пункционным методам санации. Можно также дополнить этот метод лапароскопической санацией и дренированием брюшной полости и сальниковой сумки. При распространенной, но еще стерильной форме панкреонекроза, не поддающегося интенсивной терапии, а также при инфицированной или явно нагноившейся, приходится пользоваться классической лапаротомией с некр- и секвестрэктомией и дренированием области поджелудочной железы достаточно широкими трубками, без тампонов.

Во всех указанных случаях необходимость симультанного вмешательства на желчевыводящей системе определяется особенностями каждого конкретного случая.

Выводы

1. Лечение больных острым панкреатитом на современном уровне – очень экономически затратно. Проведение его возможно лишь при достаточном финансировании.
2. Нам представляется целесообразной организация отделений или коек, специализированных по лечению больных острым панкреатитом со соответствующим штатным расписанием в крупных хирургических стационарах. Если же подобные структуры невозможно создавать в каждой больнице указанного ранга, то на каждый город с полумиллионным населением нужно бы организовать один центр хирургии острой патологии поджелудочной железы. Без специализации хирургической помощи при остром панкреатите крайне трудно добиться значительного улучшения результатов лечения больных данной категории.

Литература

1. *Гельфанд Б.Р., Гельфанд Е.Б., Т.Б. Бражник, Н.А.Сергеев.Биохимические маркеры системной воспалительной реакции. Инфекция в хирургии, том 05/N 1, Москва, 2007.*
2. *Мак-Интайр Р.Б., Стигман Г.В., Айсман Б. Алгоритмы диагностики и лечения в хирургии. Перевод с английского по ред. В.Д.Федорова и В.А.Кубышкина. «ГЭОТАР-Медиа», 2009.*
3. *Руководство по неотложной хирургии органов брюшной полости. Под редакцией В.С.Савельева. Москва, 2007.*
4. *Висенте Х. Грасиас., Патрик М. Рейли., Марк Г. Маккенни., Джордж С. Вэлмэхос. Руководство для хирургов общей практики. Неотложная хирургия. Перевод с английского к.м.н. А.А. Митрохина. Москва 2010.*

Некоторые аспекты лечения гиперспленизма при циррозе печени

Ибадильдина С.А.
КазНМУ им. С.Д.Асфендиярова. г.Алматы

Актуальность

При циррозе печени развивается синдром цитопении, так называемый гиперспленизм, причины которого, до настоящего времени, остаются неизвестными. В развитии гиперспленизма важное значение придавалось патологически изменённой селезёнке. Считалось, что селезёнка оказывает тормозящее влияние на костно-мозговое кроветворение. Проведенные исследования показали несостоятельность этого взгляда. Некоторые авторы выявили усиленное разрушение нормальных клеток крови в патологически изменённой селезёнке, с дефицитом их восстановления костным мозгом. Однако, отдельные исследователи считают, что цитопения стимулирует гиперплазию костного мозга (Барта И.,1976), обусловленную высокими резервными его возможностями. В 90-х годах прошлого столетия стали утверждать, что причиной цитопении является повышенное депонирование клеток крови в увеличенной селезенке, с уменьшением их в периферической крови. Дальнейшие изыскания показали, что наряду с депонированием большое значение имеет изменение самих клеток крови в связи с нарушением функциональной способности печени.

В лечении гиперспленизма определённое место занимает, как консервативное, так и оперативное пособие. Важную роль в коррекции гиперспленизма отводят спленэктомии. Но, Пациора М.Д. отметила развитие гиперспленизма в отдалённые сроки после операции у 9,2% больных. Это подтверждают и другие исследователи. В последние десятилетия альтернативой спленэктомии (СЭ), тяжело переносимой больными, считается лигирование и эмболизация селезёночной артерии. В тоже время, Лыткин М.И. и соавт. не выявили корригирующего эффекта от этих вмешательств, считая СЭ более эффективным вмешательством. Изложенное свидетельствует, что до настоящего времени, в научной литературе нет полного понимания о патогенезе цитопении и результатах терапевтической и хирургической коррекции синдрома гиперспленизма.

Цель исследования

- разработать способы дооперационной коррекции цитопении и послеоперационной реабилитации, которые позволят улучшить результаты хирургического лечения больных с синдромом гиперспленизма при циррозе печени.

Материал и методы

Под нашим наблюдением находились 158 больных с циррозом печени, осложнённым гиперспленизмом, которым проведен анализ дооперационного лечении и результатов послеоперационной реабилитации.

Из 158 больных, женщин было 76 (48,1%), мужчин-82 (51,9%), в возрасте от 18 до 58 лет.81,6% больных в возрасте 21-50 лет, т.е. в наиболее трудоспособном и детородном возрасте. Все больные в сроки от 6 месяцев до 1 года, до поступления в стационар, перенесли острое пищеводно-желудочное кровотечение. 88 из них поступили с активным циррозом печени (группа В Child), 70-вне обострения (группа А).

Всем была проведена предоперационная подготовка. Комплексная консервативная терапия включала мембранотропную, гепато-липотропную, дезагрегантную, антиоксидантную, гемокомпонентную, стимулирующую и заместительную терапию,аутогемотрансфузию, полиэлектролитные растворы, включая глюкозо-инсулино-калиевые поляризующие смеси, витаминотерапию (А, комплекс В,С и Е).

Гемокомпонентная терапия включала применение размороженных отмытых криоконсервированных эритроцитов

(РОКЭ), отмытых эритроцитов (ОЭ), эритроцитарной массы (ЭМ), лейкоцитарной и тромбоцитарной масс, нативной и свежезамороженной массы. 32 больным с целью коррекции цитопении применили аутогемотрансфузию. Забор аутокрови осуществляли в объёме от 250 до 400 мл, в стандартные флаконы соответствующего размера с глюцинаром. Кровь хранилась в холодильнике в течение 48 часов с соблюдением правил хранения крови. Перед трансфузией кровь подвергалась лазерному облучению.

Оперировано 158 больных: 95 выполнена СЭ с различными органными анастомозами, 34- лигирование селезёночной артерии (ЛХЭ) с тем же объёмом вмешательств, 29- эндоваскулярная эмболизация селезёночной артерии (ЭСА), у 10 в сочетании с эмболизацией варикозно расширенных вен пищевода (ЭВРВ) и 19- с эндоскопической склеротерапией. Две группы больных по объёму сочетанных хирургических вмешательств сопоставимы.

Спленэктомия для коррекции гиперспленизма применялась, в основном, до 1990 года. После этого года, основными, вмешательствами при гиперспленизме были лигирование СЭ, а затем её эндоваскулярная эмболизация.

Больные обследованы при поступлении, через 1,2,3-4 недели и 1-1.5 месяца после начала проведения предоперационной подготовки, а также через 1-3,7,10-14 дней, 3-5 недель после хирургического лечения, затем через 2-3,6-12 месяцев и 2-10 лет него.

В качестве контрольной группы рассмотрены 75 больных с циррозом, но без гиперспленизма, при анализе частоты спленомегалии и гиперспленизма и зависимости последнего от активации патологического процесса в печени. Они исключены из дальнейшего обсуждения, так как им выполнен другой объём хирургических вмешательств.

Результаты исследований

Гиперспленизм, одно из частых осложнений цирроза печени, встречается у 67,8 % циррозом печени, для него характерно сочетание различных вариантов цитопении, так панцитопения встретилась у 47,5 % больных, тромбоцито- и лейкопения- у 29,7 % , тромбоцитопения и анемия- у17,1 %, анемия и лейкопения- у 5,7 %. Всего анемия выявлена в 78 % случаев, лейкопения- в 82,9 %, тромбоцитопения- в 94,3 %.

Помимо изменения клеточного состава отмечались изменения их структуры и свойств. Как при активном, так и неактивном циррозах выявлена повышенная агрегационная способность и снижение осмотической резистентности эритроцитов, ухудшение их деформированности, что свидетельствует о нарушении структуры и свойств клеточных мембран, особенно у больных с активным циррозом печени.

Всё это происходит на фоне нарушения липидного обмена, прежде всего повышения содержания бета-липопротеидов, снижения содержания внутриклеточного калия, с умеренной гипернатриемией у больных с активным ЦП. Это, в свою очередь, способствует нарушению реологических свойств крови, микроциркуляции, свёртывающего потенциала крови, обусловленного исходной тромбоцитопенией, снижением функциональной способности печени у больных с активным ЦП.

Мы не выявили превалирующей роли спленомегалии в генезе цитопении, она имеет относительное значение так как в увеличенной, застойной селезёнке легче разрушаются исходно изменённые клетки крови. В этом плане большее значение играет нарушение функциональной способности печени. Так при активном ЦП цитопения встретилась в 81,5% случаев, тогда как при неактивном- в 56%.

Выявленные нарушения потребовали предоперационной коррекции. Наибольший эффект достигнут при использовании комплексной терапии, включающей гемокомпоненты в сочетании с препаратами мембранотропного, антиоксидантного и дезагрегантного действия. Наиболее эффективными были отмытые, свежие и отмытые размороженные, криоконсервированные эритроциты в сочетании с парентеральным введением железосодержащих препаратов. При применении этих препаратов не отмечено аллергических реакций, стабильное повышение эритроцитов было у 85,7% больных. при применении эритроцитарной массы в 31,6% были гемотрансфузионные осложнения, число эритроцитов повышалось медленно и к 10-14 суткам клинический эффект достигнут у 65% больных. Лейкопения и тромбоцитопения корригировалась введением лейкоцитарной и тромбоцитарной масс, а также нативной и свежезамороженной плазмы.

70 больным с неактивным ЦП гемокомпонентная терапия проводилась в сочетании с общепринятой гепатотропной терапией без применения мембранотропных средств. 88 больным с активным ЦП выполнялась комплексная гемокомпонентная терапия. У 14 из 88, или в 15,9% случаев эта терапия оказалась недостаточно эффективной.

В группе же с неактивным ЦП, с более лёгким клиническим течением полной коррекции не удалось достичь у 24, или в 34,3% случаев. Т.е. более эффективной оказалась комплексная гемокомпонентная терапия, сочетанная с мембранотропными и дезагрегантными препаратами.

Ввиду неэффективности гемокомпонентной терапии 32 больным выполнена аутогемотрансфузия. Она оказалась более эффективной при лазерной активации аутокрови. Стойкая коррекция достигнута у 21 из 22 больных после однократной трансфузии активированной аутокрови.

Комплексная консервативная терапия была направлена не только на коррекцию цитопении, но, прежде всего на купирование функциональной недостаточности печени и выявленных гомеостатических нарушений. Уже к концу первой недели улучшались показатели реологии крови, антиоксидантная активность, стабильно снижалось содержание билирубина, трансаминаз, трансферрина, уменьшалась диспротеинемия.

Однако, значительное восстановление показателей происходила на 3-5 неделе, а полная стабилизация наступала через 1,5-2 месяца. После хирургических вмешательств, направленных на выключение, в первые две недели отмечалось ухудшение показателей гомеостаза, но уже с первых дней повышалось содержание клеток крови, прежде всего лейкоцитов, тромбоцитов, в меньшей степени эритроцитов.

После традиционной операций содержание эритроцитов крови снижалось, что можно объяснить значительной операционной кровопотерей, резко повышалось содержание тромбоцитов вплоть до тромбоцитоза.

Альтернативные вмешательства не приводили к снижению эритроцитов, они практически соответствовали исходным показателям, лейкоциты и тромбоциты повышались умеренно до нормальных и субнормальных цифр. Причём, корригировались как лейкоцитоз, так и лейкопения.

Основные гомеостатические показатели улучшались к 3-5 неделям после операции, но нормализация их наступала к 6-12 месяцам после неё. К этому сроку, в основном, стабилизировался и клеточный состав крови. Но у 13,3% больных традиционной операций обнаружена цитопения, у 4,4% сохранился гипертромбоцитоз с развитием клиники геморрагической тромбоцитемии. Ещё в 22,2% случаев отмечалась преходящая цитопения, возникавшая в период обострения цирротического процесса в печени.

После альтернативных операций цитопения наблюдалась в первые 2-3 года после операции при активации патологического процесса в печени. Ни в одном случае не выявлялась тромбоцитемия. Реабилитационные мероприятия, направленные на предупреждение рецидивов печёночной недостаточности и цитопении проводились, начиная с 3-6 месяцев после операции 128 больным, из них 90 после традиционной, 38 после альтернативных операций.

Заключение

Таким образом, для больных циррозом печени с синдромом гиперспленизма характерна повышенная агрегационная спо-

собность эритроцитов, снижение их деформируемости и осмотической резистентности на фоне повышенного содержания в крови атерогенных бета-липопротеидов, что свидетельствует о нарушении структуры и свойств клеточных мембран, носящих универсальный характер. Комплексная консервативная терапия, направленная на коррекцию цитопении, наряду с гемокомпонентной, должна включать дезагрегантную, мембранотропную, антиоксидантную, дезинтоксикационную терапию, что способствует и купированию печёночной недостаточности.

Выводы

1. Спленэктомия способствует коррекции лейкопении, резкому вплоть до гипертромбоцитоза, повышению содержания тромбоцитов, в меньшей степени устранению анемии, приводя в первые две недели послеоперационного периода к гомеостатическим нарушениям. Улучшение их наступает через 3-5 недель, нормализация-к 6-12 месяцам. Альтернативные операций оказывают аналогичный, но более умеренный нормализующий цитопению эффект. Эти вмешательства также сопровождаются гомеостатическими, хотя и менее выраженными нарушениями, купирующимися в теже сроки, что и после рутинной операции.
2. Традиционная операция спленэктомия, как и альтернативные операций, не исключает рецидива цитопении. Стабильная цитопения после спленэктомии в ближайшие и отдалённые сроки наблюдения выявляется у 13,3% больных, у 22,2%- она преходящая, только в периоды обострения патологического процесса в печени, купирующаяся после его стихания. У 4,4% развивается аспленическая геморрагическая тромбоцитемия.

После альтернативных операций преходящая цитопения наблюдалась в первые 2-3 года после операций.

Литература

1. *Андреев Г.Н., Апсатаров Э.А., Ибадильдин А.С. и др. Диагностика и лечение осложнений портальной гипертензии. Алматы. 1994.- 320с.*
2. *Борисов А.Е. , Андреев Г.Н. , Ибадильдин А.С. , Борисова Н.А. Эндоваскулярные методы диагностики и лечения портальной гипертензии. Алматы. 1996.-104с.*
3. *Андреев Г.Н., Аблаев Н.Р., Архипов Г.С., Ибадильдин А.С. и др. Гепатология с клинической биохимия. В. Новгород.2003.-533с.*

Морфо-фукциональные изменения печени при портальной гипертензии, осложненным внутрипеченочным холестазом

Ибадильдин А.С., Мухамеджанов Г.К., Байзакова А.П.
КазНМУ, кафедра «Хирургические болезни №3» РК., г. Алматы

Лечение больных с циррозом печени и его осложнений до сих пор остается одной из наиболее сложных проблем хирургической гепатологии, а частота циррозов печени (Ц.П.) неуклонно растет. По данным ВОЗ частота циррозов печени, по результатам аутопсии колеблется от 1 до 11%.

В последние годы все большую роль в распространении вирусных гепатитов играет рост наркомании. В подобных случаях гепатит протекает на фоне токсического поражения печени, связанного с парентеральным употреблением наркотиков. Течение цирроза печени в 80% случаев осложняется пищеводно-желудочным кровотечением, острой печеночной недостаточностью и сопровождается высокой летальностью, исходя данных ВОЗ, в число десяти заболеваний, наиболее часто приводящих к смерти.

Внутрипеченочный холестаз, как клинико-биологический синдром может наблюдаться при любых поражениях печени инфекционного, токсического, аллергического, алиментарного и иного генеза. Он может протекать на фоне острых заболеваний, таких как вирусный гепатит, медикаментозное поражение печени, как в качестве составляющей, таких как его единственное проявление (холестатическая желтуха беременных, пигментные гепатозы и пр).

В основе патогенеза внутрипеченочного холестаза на уровне гепатоцита лежат нарушения свойств и структуры клеточных мембран, обусловленных изменением состава мембранных липидов, холестерина и жирных кислот. Расстройства липидного обмена, приводящих к нарушению выведения холестерина из клетки, с изменением свойств и структуры мембран, в том числе эритроцитов, со снижением эластичности, что способствует расстройству микроциркуляции, транспорта кислорода, нарушению функции печени, росту эндогенных интоксикаций, важную роль в развитии которой играют билирубин и желчные кислоты и сопровождается активацией агрегационной способности эритроцитов, снижением их осмотической резистентности. Повышение свертывающей активности сопровождается коагулопатией потребления с развитием регионарной и общей гипокоагуляции, что является предпосылкой развития ДВС синдрома. В результате угнетения детоксикационной и синтетической функции печени развивается печеночная недостаточность. При внутрипеченочных холестазах характерны билирубинемия, нормальное содержание или умеренное не выше 3-х норм, повышение трансаминаз, высокая активность щелочной фосфатазы и нарушение липидного обмена, а также в различной степени выраженная диспротеинемия. Практически при любой форме холестаза развивается интоксикация, выраженная в той или иной степени, которая характерна при портальной гипертензии. Основным патогенетическим механизмом развития эндогенной интоксикации (ЭИ) при портальной гипертензии являются: цитолиз, мезенхиально-воспалительный синдром, холестаз и желтуха.

По степени изменения свойств мембран эритроцитов можно судить о степени нарушения свойств организма и о степени ЭИ. Основными токсическими агентами являются билирубин и желчные кислоты, которые обуславливают как структурные нарушения, так и токсическое воздействие на клетку.

Одним из проявлений активности ЦП является нарушение гомеостаза холестерина клеточных мембран, которые в норме поддерживаются за счет адекватного функционирования системы транспорта холестерина, представленного липопротеидами (ЛП), приносящие холестерин в клетку и ЛП ответственные за извлечение холестерина из клеточных мембран липопротеидами высокой плотности (ЛПВП). При ЦП накопление холестерина в мембранах ведет к появлению ригидных, с измененной формой красных клеток крови (сфероциты), что стимулирует нарушение микроциркуляции с развитием сладж- синдрома. Изменения агрегатных свойств, как эритроцитов, так и тромбоцитов способствует образованию тромбов и выключение микроциркуляторного роста, ухудшение реологии крови и углублению расстройств портосистемной гемодинамики. Нарушается газотранспортная функция клеток крови, их деформируемость в микроциркуляторном русле, снижается устойчивость, повышаются агрегационные свойства, а следовательно, и укорочение периода их жизни. Наряду со свойствами эритроцитов и их мембран, определяющие значение в реологии крови имеет объемная концентрация гематокрита. Снижения гематокрита при патологических состояниях вследствие распада эритроцитов, гемолиза ведет к повышению вязкости, ухудшению условий реологии за счет повышения содержания в плазме свобод-

ного гемоглобина и стимулирование ДВС-синдрома, этому способствует и диспротеинемия, а также активирует агрегацию эритроцитов и вязкость фибриногена. Для всех видов печеночных холестазов характерны более выраженная диспротеинемия (P>0,01), азотемия (P>0,01), билирубинемия (P>0,001), умеренное повышение аланинаминотрансфераз, повышение щелочной фосфатазы, наряду с этим имеется преобладание процессов холестаза над цитолитическими. У больных с активной формой ЦП, осложненной холестазом гематокрит снижен, а вязкость повышена, снижается осмотическая резистентность эритроцитов, все это свидетельствует о нарушении структуры и свойств клеточных мембран и самих клеток под влиянием ЭИ, показатели коагулограммы свидетельствуют о снижении свертывающих систем крови и активации антикоагулянтных и фибринолитических факторов, а повышение фибриназной активности способствует прогрессированию ДВС синдрома.

Выводы

Для диагностики морфофункциональных изменений при ЦП, осложненной холестазом, важное значение имеют результаты клинико-лабораторных исследований.

Холестаз приводит к глубоким нарушениям структуры гепатоцитов, к билиарной интоксикации, холангиту, что предопределяет развитие резких нарушений всех функций печени, с нарушениями гуморальных и регуляторных систем организма.

Литература

1. *Ибадильдин А.С. Андреев Г.Н. «Полисиндромность цирроза печени»В. Новгород 1999- 196с.*
2. *Ибадильдин А.С. «Клиническое значение полисндромности при циррозе печени и современные подходы к его лечению» Автореферат, дис…. Док. Мед.наук. С.ПБ 1994-43 с.*
3. *Андреев Г.Н. «Диагностика и лечебная тактика при портальной гипертензии, осложненной желтухой. Актуальные проблемы хирургии печени и билиопанкреатодуаденальной зоны» Алма-Ата 1991-23,25с.*
4. *Андреев Г.Н. Абсатаров И.А. и др. «Состояние реологии крови при портальной гипертензии. Новое в хирургии.» Том 1 Алматы, 1994г-стр.193-201*
5. *Андреев Г.Н. Мухамеджанов Г.К «Агрегатное состояние крови и нарушение гомеостаза у больных с внутрипеченочными холестазами» Клиническая медицина В.Новгород. РФ 2002 стр 238-247*
6. *Андреев Г.Н. Борисова Н.А. Мухамеджанов Г.К. и др. «Механическая желтуха не опухолевой этиологии» Монография В. Ноагород РФ 2004г стр.124*
7. *Ибадильдин А.С, Андреев Г.Н. Гепатология және клиникалық биохимия. Алматы: «Карасай», 2008.-392 бет.*

Трансмиокардиальная лазерная реваскуляризация миокарда высокоэнергетическим CO_2 и эксимерным лазером у больных с ишемической болезнью сердца

Айткожин Г.К.

Казахский национальный медицинский университет им. С.Д. Асфендиярова, кафедра хирургических болезней №3, Институт Сердца - DHZB (Берлин)

Результаты собственного иследования

250 больным ИБС в НЦССХ им. А.Н.Бакулева и Институте Сердца (Берлин) выполнена операция – трансмиокардиальная лазерная реваскуляризация миокарда. В группе обследованных больных было 245 мужчин и 5 женщин в возрасте от 45 до 88 лет (в среднем - 65,7±5,4 года). Большинство больных (n=211) принадлежало к IV ФК. Больным для объективной оценки выполнялись - 1. ПЭТ (позитронно - эмиссионная компьютерная томография). 2. 320 – срезовая КТ. 3. Дуплексное и триплексное сканирование. 4. Гибридная турбоградиентная эхопланарная томография. 5. Радиоизотопные методы диагностики и т.д. Для лазерной реваскуляризации использовали установку Heart laser (DHZB).

Показаниями к операции служили:

1. выраженная клиника стенокардии, рефрактерная к обычной антиангинальной терапии;
2. невозможность выполнения АКШ, либо ТЛБАП в связи с диффузным поражением КА, поражением дистального русла или наличием мелких, нешунтабельных КА;
3. наличие в области операции жизнеспособного миокарда.

Если имелась возможность прямой реваскуляризации хотя бы одной КА, выполняли АКШ или МИКХ, которую дополняли ТМЛР в тех зонах, которые не были доступны реваскуляризации. Для определения жизнеспособности миокарда СЦМ с Tl-201 выполнялась в покое, либо в сочетании с нагрузочными тестами. Использовались следующие протоколы исследования - СЦМ в покое с регистрацией ранних (3 часа) и поздних (24 часа) отсроченных изображений, а также СЦМ в сочетании с нагрузочными тестами. Всем больным выполнена операция ТМЛР, как в качестве единственного метода хирургической коррекции порока (n=79), так и сочетании с другими методами (n=171) (схема 1). В первые часы после операции проводился прямой контроль гемодинамики, мониторинг ЭКГ пациента, контроль

Основными методами лечения атеросклеротического поражения коронарных артерий являются различные методы реваскуляризации миокарда и транслюминальной баллонной ангиопластики. Однако, достигнув большого успеха в лечении ишемической болезни сердца и по мере накопления хирургического опыта у больных ИБС стало очевидным, что кандидатами на хирургическое лечение становятся больные со все более выраженной по тяжести клиникой течения ИБС, более пожилого возраста с наличием большего числа факторов риска, а также больные перенесшие ранее шунтирующие операции на сердце. Оказалось, что приблизительно в 25-30% случаев калибр коронарных сосудов недостаточен для эффективного шунтирования (Л.А.Бокерия) [5]. Более того, часть сосудов подвержена диффузным изменениям и они так же являются нешунтабельными, не менее важной проблемой остается определение тактики ведения больных подвергшихся множественным процедурам по реваскуляризации миокарда. Вновь возникшие проблемы заставили исследователей искать новые пути для решения данной проблемы. Практически с началом разработок прямых методов реваскуляризации миокарда предпринимались попытки реваскуляризации миокарда из полости левого желудочка. Использование лазера для ТМЛР основано на особенностях миокардиального кровообращения, претерпевшего в процессе эволюции очень существенные изменения и сохраняющего у млекопитающих и человека некоторые черты кровообращения рептилий и более примитивных существ через артериоламинарные каналы и миокардиальные синусоиды, как и через коронарные артерии [7,8]. Было также установлено, что увеличение этих альтернативных путей проведения возрастает в условиях стрессовых нагрузок. У рептилий и змей перфузия миокарда осуществляется свободно через коммуникантные каналы между левым желудочком и коронарными артериями. На ранних этапах закладки человеческого

газовым составом крови, кислотно-щелочным состоянием и биохимическими показателями, включая ферменты-маркеры ишемии миокарда. Анализ ЭКГ в первые часы после ТМЛР показал, что несмотря на воздействие лазера на миокард, данных за повреждение миокарда или его ишемию не выявлено.

Таким образом, анализ ближайшего послеоперационного периода показал, что процедура ТМЛР достаточно безопасна для больного и требует стандартную интенсивную терапию в отделении реанимации. Преимущества операции следующие:

- ранняя экстубация и небольшой период пребывания в отделении реанимации после операции;
- отсутствие необходимости применения дорогостоящих лекарств и длительного использования дорогостоящего оборудования в послеоперационном периоде;
- высокая стоимостная эффективность процедуры.

Отдаленные результаты

По данным объективной оценки через 3 месяца после операции отличных результатов мы не наблюдали, у 147 больных (58,8%) результат расценили как хороший, 88 больных (35,3%) имели удовлетворительный результат. У 14 больного (5,9%) результат признан неудовлетворительным (рис. 1).

Через один год нами обследовано 113 больных (рис. 2). Из них у 64-х человек результат расценен как отличный (57,2%), у 32-х человек - хороший (28,6%), у 16 больных (14,2%) - неудовлетворительный. В данном случае причиной неудовлетворительных результатов мы считаем прогрессирование атеросклеротического процесса, который у данных пациентов имел мультифокальный характер.

Таким образом, по данным объективной оценки результаты операции через 3 и 12 месяцев можно считать отличными и хорошими у 58,8% и 85,8% соответственно. Субъективно, через те же промежутки времени, отличные и хорошие результаты наблюдаются у 100% и 85,8% больных соответственно.

Анализ летальности и осложнений

Госпитальная летальность составила 2,4% (n=6). Из числа умерших двое больных погибло во время операции, один - на 27–е сутки после операции. В одном случае причина летального исхода заключалась в неправильно выбранных параметрах лазера на начальных этапах применения операции: длительность импульса и его мощность были велики и привели к образованию ожогов в местах перфораций, что в свою очередь, привело к нарастающей левожелудочковой недостаточности. Следует отметить, что в основном летальные исходы имели место в период освоения методики, так называемую «кривую обучения» («learning curve”), когда были сделаны первые операций. После анализа осложнений и летальных исходов был предпринят ряд мер для их предотвращения:

- во время операции с целью предотвращения возможных аритмий применялся в/в раствор лидокаина (из расчета 2 мг/кг);
- перфорации лазером выполняют только при полной уверенности в гемодинамической стабильности больного, под прикрытием кардиотоников и контролем сократимости миокарда методом ЧП ЭхоКГ;
- больные с различными видами нарушений ритма в анамнезе представляют собой группу высокого риска перед операцией ТМЛР. Целесообразность выполнения операций с применением лазера таким больным представляется сомнительной.

Таким образом, ТМЛР является новым и возможно в недалеком будущем станет альтернативным методом лечения больных ИБС, наравне с АКШ и ТЛБАП, вмешавшись в существующие стандарты и подходы в лечении ИБС.

Список литературы

1. *Айткожин Г.К., Сигаев И.Ю., Исраилова В.К.Результаты трансмиокардиальной лазерной реваскуляризации миокарда у больных ишемической болезнью сердца.// ”Лазерная медицина” том 5, выпуск 2, Москва. - 2001. С. 4-8.*
2. *Айткожин Г.К., Сигаев И.Ю., Исраилова В.К. Хирургическое лечение ишемической болезни сердца методом трансмиокардиальной лазерной реваскуляризации миокарда.// ”Хирургия” № 9, 2001. С. 4-7*
3. *Айткожин Г.К., И.И. Беришвили., Сигаев И.Ю., Исраилова В.К. Трансмиокардиальная лазерная реваскуляризация миокарда CO 2 и XeCl лазерами у больных ишемической болезнью сердца. Военно-медицинский журнал. № 8. 2001. С.79*
4. *Айткожин Г.К., Исраилова В.К. //Трансмиокардиальная лазерная реваскуляризация миокарда – новый метод хирургического лечения больных ИБС. Кардиология № 12, 2001. С. 34 – 36*
5. *Бокерия Л.А., Айткожин Г.К., Беришвили И.И., Сигаев И.Ю., Исраилова В.К. Трансмиокардиальная лазерная реваскуляризация миокарда CO2 и Xe CL – лазером у больных ишемической болезнью сердца. // Кардиология № 10 2001. С.24 – 27.*
6. *Ишенин Ю.М. Хирургическое лечение ишемических состояний миокарда в эксперименте // Актуальные вопросы реконструктивной и восстановительной хирургии. - Иркутск. -1986. - С. 257-258.*
7. *Кононов А.Я., Зайцев В. Т. Способ лечения ишемической болезни сердца. А.С. № 4702502/14 // Открытия и изобретения. - №30. - 1992.*
8. *Baumgartner H. Assessment ofmyocardial viability by dobutamine echocardiography, positron emission tomography and thallium-201 SPECT: Con-elation with histopathology in explanted hearts // J. Am. Coll. Cardiol. - 1998. - Vol. 32, №6. - P. 1701.*

зародыша эти коммуникантные каналы присутствуют также. Попытки воспроизвести в эксперименте “сердце змеи” начались в конце 50-х годов. Реваскуляризировать область ишемии миокарда путем воздействия на эндокард насечек предложил (Lary 1963), (Vineberg 1965) для этой цели предложил его иссечение. Разрабатывалась возможность поступления оксигенированной крови из полости левого желудочка в ишемизированный миокард с помощью создания искусственных транмиокардиальных каналов методом акупунктуры [4,6]. Использование лазера дало возможность заменить грубую механическую силу при создании туннелей и избежать грубого механического воздействия на миокард (M. Mirhoseini) [1,2,3].



Рис. Результат объективной оценки через 3 месяца



Рис. Результат объективной оценки через 1 год после операции

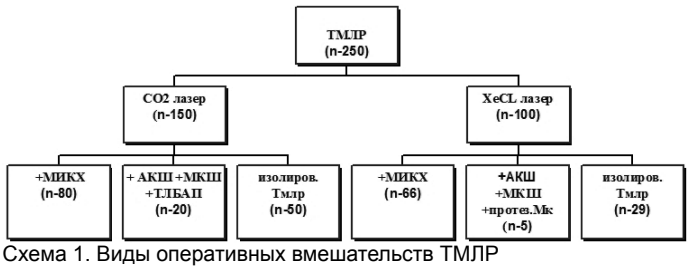

Схема 1. Виды оперативных вмешательств ТМЛР

Чрескатетерное закрытие дефектов межпредсердной перегородки

Борисова Н.А.
ДГБ№1, Санкт-Петербург, РФ

Актуальность проблемы

В последнее десятилетие появились устройства, позволяющие выполнить закрытие дефекта межпредсердной перегородки, не прибегая к операции в условиях искусственного кровообращения. Для выполнения этой манипуляции было предложено большое количество окклюдеров, но наибольшее распространение получила, конструкция, предложенная в 1994 году американским профессором-радиологом Куртом Амплацем. На сегодняшний день более чем у половины пациентов дефект межпредсердной перегородки может быть устранен при помощи эндоваскулярной операции. В то же время имеются противопоказания. Это отсутствие у дефекта одного из краев, что делает невозможным надежную фиксацию окклюдера, наличие у пациента других внутрисердечных аномалий (часто это бывает аномальный дренаж одной или нескольких легочных вен), требующих хирургической коррекции.

Цель исследования

- улучшение результатов лечения больных с ДМПП путем чрескатетерного закрытия окклюдером Amplatzer

Материалы и методы

Изучены результаты чрескатетерного лечения 170 больных с вторичным ДМПП. Из них: 136 пациентов – дети в возрасте от 2 до 17лет; 34 взрослых в возрасте от 19 до 67 лет; У 159 больных имелся 1 дефект, у 11 пациентов – 2 дефекта и более. Все 159 больных с одним дефектом разделены на 3 группы в зависимости от диаметра ДМПП:

I группа – малые дефекты до 18 мм;

II группа – средние дефекты от 18 до 25мм;

III группа – большие дефекты от 25 мм и более; кроме того, выделена

IV группа – «множественные дефекты», в которую вошли больные с 2 дефектами и более.

Диагностика

- ТТЭ была информативна у133 из 136 детей и 8 взрослых;
- ТПЭ была выполнена у 1 ребенка (девочка17 лет), у 26 взрослых (в связи с неинформативностью ТТЭ).

Отбор больных для чрескатетерного закрытия ДМПП окклюдером Amplatzer:

- ДМПП ≤36мм (ЭХО-КГ) с краями не менее 7мм за исключением переднего (отсутствие которого не является противопоказанием);
- Соотношение диаметра левого диска необходимого окклюдера к диаметру всей перегородки менее 1 (для предотвращения давления окклюдера на окружающие структуры и развития поздних осложнений)

Показанием к закрытию ДМПП у детей с массой тела <20кг явились:

- ДМПП с тенденцией к увеличению и наличием дилатации правых отделов сердца;
- Отставание в физическом развитии;
- Частые простудные заболевания.

Измерение размера ДМПП путем:

- «раздувания» измерительного баллона в дефекте до получения «талии» - растянутый диаметр
- «раздувания» измерительного баллона в дефекте до прекращения лево- правого шунта, что определяется на ЭхоКГ с ЦДК

Методика чрезкатетерного закрытия дефектов:

1. Проведение катетера через бедренную вену и ДМПП в левую легочную вену;
2. Измерение размера ДМПП измерительным баллонным катетером;
3. Проведение доставочной системы;
4. Раскрытие левого диска окклюдера под ЭхоКГ;
5. Раскрытие правого диска окклюдера под ЭхоКГ;
6. Освобождение окклюдера после верификации его стабильной и правильной позиции.

Технические приемы, используемые для имплантации окклюдера Amplatzer в большие ДМПП:

1. Вращение расправленного левого диска в направлении правой легочной вены;
2. Позиционирование доставочной системы в правую верхнюю легочную вену;
3. Раскрытие левого диска в левой верхней легочной вене;
4. Для уменьшения кривизны доставочного катетера обрезали его дистальную часть;
5. Поддерживали левый диск в левом предсердии бужом от доставочного катетера, проведенного из противоположной бедренной вены в дефект перегородки.

Методика закрытия двух и более дефектов

- При расстоянии между дефектами ≤7мм оба дефекта закрывали одним окклюдером.
- При расстоянии между дефектами >7мм каждый из них закрывали отдельным окклюдером.
- При разделении дефектов тонкой перемычкой производили атриосептостомию для объединения дефектов и после этого закрывали образовавшийся 1 дефект.

Результаты чрескатетерного закрытия ДМПП окклюдером Amplatzer

- Закрытие ДМПП окклюдером Amplatzer удалось у 163 (95,9%) из 170 больных.
- Успешная имплантация окклюдера Amplatzer достигнута у 100% пациентов с малыми(до 18мм), у 96,8% со средними ДМПП (<25мм в диаметре), у 84% пациентов с большими ДМПП (≥25мм) и у81,8% больных с множественными ДМПП.
- Из 133 больных с ДМПП <25мм у130 дефекты закрывали обычным методом, у 3 больных использовали различные технические приемы.
- У 10 из 25 больных с ДМПП ≥25мм и у 2 из 11 пациентов с множественными ДМПП для имплантации окклюдера использовали различные технические приемы.

Неудачи имели место у 7 больных (4,1%), из них 1 взрослый пациент и 6 детей.

Осложнения произошли у 6 больных (3,5%) – все дети.

У 3 детей – во время процедуры:

- перфорация ушка правого предсердия;
- нарушение ритма (пароксизмальная тахикардия)
- миграция окклюдера.

У 3 детей – после процедуры:

- нарушение ритма (суправентрикулярная экстрасистолия);
- головные боли;
- выпот в полость перикарда.

Отдаленные результаты

Отдаленные результаты прослежены у 152 больных в сроки от 6 мес до 7 лет. Ни у кого из пациентов не наблюдалось ре-

Таблица 1. Распределение больных по величине ДМПП.

Группы	Количество больных			
	взрослые	дети	всего	%
I	10	93 (38)	103	64,8
II	12	19 (5)	31	19,5
III	10	15 (2)	25	15,7
Всего	32	127	159	100

Примечание: в скобках указано количество детей с массой тела <20кг.

Таблица 2. Характеристика больных с множественными ДМПП

№	возраст	Количество дефектов	Аневризмы перегородки	Расстояние между дефектами	Размер дефектов	Размер окклюдера
1	47	2	-	<7	10 и 9	24
2	17	2	-	>7	14 и 8	14 и 9
3	13	2	-	<7	15 и 4	22
4	9	2	-	<7	5 и 4	11
5	2	2	+	<7	15 и 3	16
6	17	множеств	+	-	-	35
7	23	множеств	+	-	-	38
8	13	2	-	<7	12 и 14	26*
9	16	2	-	<7	11 и 2	13
10	10	2		<7	5 и 13	20*
11	8	2	+	<7	12 и 2	14

Примечание: * - окклюдер нестабилен.

Таблица 3. Резидуальные шунты непосредственно после закрытия ДМПП у больных различных групп.

Группы больных	Резидуальные шунты (n=6)	
	дети	взрослые
I	1 (++) и 1(+)	-
II	1 (+)	-
III	-	1 (+)
IV	1 (++)	1 (++)

Примечание: (+) незначительный, (++) малый

зидуальных шунтов или поздних осложнений, таких как эрозии стенки предсердия или аорты окклюдером.

У 2 пациентов осталась мерцательная аритмия, имевшая место до чрескатетерного закрытия ДМПП.

Выводы

Для определения диаметра ДМПП, состояния его краев и контроля за имплантацией окклюдера Amplatzer у детей достаточно информативной является ТТЭ, тогда как у взрослых в подавляющем большинстве случаев требуется ТПЭ;

Обязательным критерием пригодности больных к чрескатетерному закрытию вторичных ДМПП окклюдером Amplatzer является соотношение диаметра левого диска необходимого окклюдера к диаметру всей перегородки, составляющее менее 1, для предотвращения давления окклюдера на окружающие структуры и возможности развития поздних осложнений.

Закрытие больших вторичных ДМПП окклюдером Amplatzer возможно при использовании различных технических приемов, помогающих достигнуть стабильного положения окклюдера в дефекте параллельно межпредсердной перегородке.

Закрытие больших вторичных ДМПП у детей является более сложной процедурой, чем у взрослых из-за меньших размеров сердца и сопровождается более частым возникновением неудач и осложнений.

Чрескатетерная окклюзия вторичных ДМПП окклюдером «Amplatzer» позволяет добиться успеха у 100% больных с дефектами <18 мм в диаметре и у 89,6% больных с дефектами

ASD окклюдер «Amplatzer»

Окклюдер Amplatzer прикреплен с помощью резьбы к доставочному проводнику

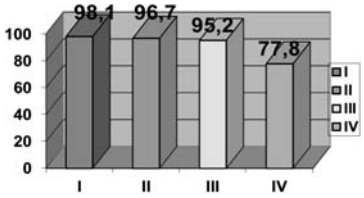

Эффективность закрытия ДМПП у больных различных групп (%)

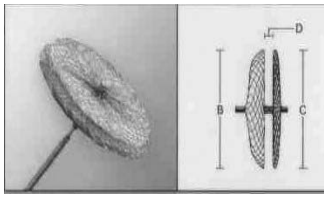

При наличии множественных мелких ДМПП использовали специальный окклюдер Amplatzer-Cribriform

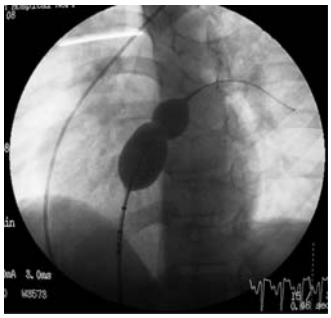

≥18мм в диаметре и сопровождается незначительным числом осложнений (3,5%).

Список литературы

1. *Бокерия Л.А., Алекян Б.Г., Подзолков В.П. - Эндоваскулярная и минимально инвазивная хирургия сердца и сосудов у детей. М. 1999 г., стр. 217 - 232.*
2. *Бокерия Л.А., Алекян Б.Г., Пурсанов М.Г., Ткачева А.В. - Эндоваскулярное закрытие вторичного дефекта межпредсердной перегородки с noMoinbio»Amplatzer Septal Occluder». Сб. Тихоокеанский № 1 (11), 2003, с.216.*
3. *Зараелян А.Г. Чрескожное транскатетерное закрытие вторичного дефекта межпредсердной перегородки септальным окклюдером Amplatzer. Диссертация на соискание ученой степени доктора мед. наук. М. 2003 г.*
4. *Amin Z., Hijazi Z.M., et al. - Erosion of Amplatzer Septal Occluder Device after closure of secundum atrial septal defects.- Catheterization and Cardiovascular Interventions 63,496-502, 2004.*
5. *Babic U.U. - Experience with ASDOS for Transcatheter Closure of Atrial Septal Defect and Patent Foramen Ovale. -Interv Cardiol Rep. 2000 May; 2(2): 177-83.*
6. *Berger F., Uhlemann F., Nurnberg J.H., Haas N.A. - Is transcatheter occlusion of a persistent foramen ovale a possibility for the avoidance of a paradoxical embolism? -Med. Wochenschr.1997 Nov 7; 122(45):1371 - 6.*
7. *Godart F., Rey C, Francart C. et al. - Experience in one centre using the buttoned device for occlusion of atrial septal defect: comprasion with the Amplatzer septal occluder. - Cardiol Young. 2000 Sep; 10(5):527-33.*
8. *Pawelec — Wojtalic. et. al. - Comparison of cardiac function in children after surgical and Amplatzer occluder closure of secundum atrial septal defects.-European J of Cardio-thoracic Surgery 2006;29:89.*
9. *Walsh K.P., Tofeig M., Kitchiner D.J. et al. - Comparison of the Sideris and Amplatzer septal occlusion devices. - Am.J.Cardiol. 1999 Mar 15; 83(6):933-6.*
10. *Zhu W., Cao Q.L., Hijazi Z.M. - Transcatheter closure of a large residual shunt after deployment of the Das-Angel Wings device using the Amplatzer septal occluder. - Catheter Cardiovasc Interv. 1999 Oct, 48(2): 184-7.*

Малоинвазивные и неинвазивные методы ранней диагностики злокачественных образований щитовидной железы в сравнительном аспекте

Ибадильдин А.С., Шегай В.К., Нокербекова Б.М., Бердибаев Д.К., Толеханова С.
Алматы, КазНМУ

В настоящее время заболевания щитовидной железы являются одними из самых распространенных заболеваний в мире, что ставит их в один ряд с сахарным диабетом и болезнями сердечно-сосудистой системы. По некоторым данным, распространенность болезней щитовидной железы еще выше, чем известно на сегодняшний день. Это связано с частыми бессимптомным или субклиническим течением многих её заболеваний.

В основном все заболевания щитовидной железы сопровождаются ее увеличением. В 15% случаев щитовидная железа увеличивается не полностью, а участками, что приводит к образованию узлов. Причиной этого может быть ограничение или, наоборот, чрезмерное поступление йода в организм, например с некоторыми медикаментами. Некоторое время щитовидная железа функционирует нормально, но со временем узловые образования начинают гиперфункционировать, проявляясь тиреотоксикозом, т.е. развивается многоузловой токсический зоб, чаще - в среднем и пожилом возрасте. В 5% случаев тиреотоксикоз может быть вызван одиночным гиперфункционирующим узлом – токсической аденомой (болезнь Пламера).

По данным различных авторов, до 50% людей земного шара имеют в щитовидной железе узловые образования разного диаметра, при этом большую часть составляют непальпируемые узлы, из которых 60-75% приходится на узловой коллоидный зоб разной степени пролиферации.

Последние годы наряду с ростом онкологических заболеваний отмечается и рост заболеваемости раком щитовидной железы. Среднегодовой тем прироста составляет 8,6%. Заболеваемость раком щитовидной железы выросла почти в два раза и достигла 1,1 случая на 100 000 населения у мужчин и 3,8 у женщин. На долю рака щитовидной железы приходится 2-5%, при этом важно отметить, что среди непальпируемых узлов 3,5% составляют микрокарциномы щитовидной железы. В структуре заболеваемости опухолей головы и шеи, рак щитовидной железы занимает лидирующее положение среди злокачественных опухолей эндокринных органов - 90%. За последние 5 лет частота патологии этого органа возросла в среднем в 2-3 раза и продолжает неуклонно расти, что связано и с широким применением УЗИ как метода выявления непальпируемых узловых образований. В связи с этим наблюдается тенденция к увеличению неоправданных оперативных вмешательств на ЩЖ, когда на первый план выступает желание пациента избавиться от узла, даже ценой операции - так сказать « узел в мышлении».

В комплексе диагностических методов заболеваний щитовидной железы ультразвуковой диагностике отводится ведущее место. Современная ультразвуковая аппаратура выявляет узлы щитовидной железы у 25-40% обследуемых с профилактической целью, то есть у каждого 3-го жителя страны. В связи с широкой доступностью УЗИ, медицинские работники, пациенты стали самостоятельно назначать его, т.к.оно выявляет в 5 раз больше узловых образований, чем при пальпации щитовидной железы.

Диагностические возможности данного метода значительно возросли с применением пункционных биопсий под УЗ контролем в режиме эластографии- соноэластография (СЭГ) - которая открывает новые возможности для определения заболеваний ЩЖ. Основой нового метода является определение степени эластичности ткани органов с помощью УЗ-волны и небольшой механической компрессии. Клиническими исследованиями доказана высокая степень корреляции эластичности ткани характеру структурных изменений в узлах ЩЖ: опухолевая ткань, в независимости от её локализации, имеет высокую степень жёсткости (низкую эластичность) и может быть обнаружена при СЭГ как структура в диапазоне синего цвета, который как раз и отражает низкую эластичность ткани.

СЭГ позволяет точнее определить форму злокачественной опухоли, «маскирующейся» под здоровую ткань, диагностировать рак на ранних стадиях развития.

Основные преимущества методики:

- высокая диагностическая точность при проведении дифференциальной диагностики коллоидных кист, аденом и рака щитовидной железы;
- высокая чувствительность и меньшая субъективность: очаги поражения могут быть обнаружены чаще и с большей степенью точности, чем в стандартном В-режиме;
- сокращение количества необоснованных диагностических пункций, снижение риска осложнений и эмоционального стресса, связанных с инвазивным вмешательством;
- более точная локализация участков патологического образования для взятия биопсийных проб.

Тонкоигольная аспирационная пункционная биопсия (ТАПБ) признана единственным дооперационным методом прямой оценки морфологических изменений при узловом зобе. Рутинное использование ТАПБ значительно изменило подходы к лечению узлового зоба и снизило его стоимость, вследствие значительного уменьшения числа ненужных оперативных вмешательств и более широкого использования малоинвазивных методов лечения узловых образований таких, как склеротерапия этанолом. Тонкоигольная аспирационная биопсия является краеугольным камнем лабораторного обследования лиц с одиночными узлами щитовидной железы или особенно крупных узлов при многоузловом зобе. В США ТАПБ применяется с конца 1970-х годов и число хирургических операций на щитовидной железе в США уменьшилось почти вдвое, а процент обнаружения рака у оперируемых больных возрос с 10-15% до 50%. При правильной методике и объективном наборе больных, ТАПБ должна давать ложноотрицательные результаты не более чем в 5-10% случаях, а ложноположительные – примерно в 1-1,5 % (Японские исследователи Инада Н, Нишикада Н., 1983 год; Итальянские исследователи Роти, Минелли, Гордианни, 1990 г.).

Показания для ТАПБ:

- пальпаторно определяемые узловые образования в ЩЖ, в которых вероятность рака или фолликулярной аденомы составляет примерно 5 и 10 % соответственно;
- узловое образование, размером от 1 см и более, выявленное при УЗИ. Частота выявления злокачественных образований в данной группе составляет 3-4%;
- узловое образование размером менее 1 см при наличии УЗ признаков, характерных для рака ЩЖ (гипоэхогенный узел, интранодулярный тип кровотока, наличие микрокальцинатов в узловом образовании, нечёткие, неровные контуры, лимфаденопатия регионарных лимфоузлов на стороне узлового образования.

Все узловые образования в щитовидной железе в сочетании с косвенными признаками онкопроцесса : наличие в анамнезе рака других локализаций, метастазирующих чаще в щитовид-

ную железу (рак почки, молочной железы, ободочной кишки, лёгкого, меланомы); радиактивное облучение в прошлом, семейный анамнез рака щитовидной железы, подозрение на медуллярный рак щитовидной железы.

На наш взгляд, для снижения количества необоснованных операций на ЩЖ, необходима сравнительная характеристика эффективности малоинвазивных (ТАПБ) и неинвазивных (УЗИ, СЭГ, КТ, МРТ, сцинтиграфия с использованием йода131) методов диагностики, которая позволит разработать чёткие алгоритмы ведения пациентов с узловыми образованиями ЩЖ.

Целью наших исследований

является изучение эффективности сочетания СЭГ с последующей ТАПБ и применением более информативного метода окраски биопсийного материала для снижения количества неоправданных операций при узловых образованиях ЩЖ

Задачи исследования:

1. Сравнение эффективности проведения ТАПБ с ультразвуковой навигацией и без неё (вслепую).
2. Сравнение информативности цитологической окраски по Папаниколау с окраской по Романовскому- Гимзе в дифференциальной диагностике узловых образований.
3. Определение алгоритма диагностики и лечения пациентов с узловыми образованиями ЩЖ..

Материалы и методы

Работа проводилась на базе Каз.НИИОиР, лаборатории патоморфологии НЦХ им.Сызганова, МЦ «ХАК».

За 2005-2009г в мед. центре ХАК проведено 843 ТАПБ под контролем УЗИ. При проведении манипуляции нами выработаны некоторые особенности, в частности:

- Пациент находится в горизонтальном положении с валиком под головой, что позволяет расслабить шейную мускулатуру
- Узловое образование с помощью линейного датчика аппарата УЗИ соотносят с поверхностью шеи, предлагают пациенту несколько раз проглотить слюну, чтобы этого не произошло во время пункции
- Методом выбора мы считаем использование « свободной руки» (free hend), поскольку в меньшей степени травмируются ткани
- Используем иглы 23 G размера и шприц на 20 мл
- После чёткой визуализации иглы в узле производим медленную аспирацию, которую прекращали сразу после появления в шприце аспирата
- Для получения адекватного клеточного состава пунктата необходима УЗ- навигация, что позволяет избежать (или уменьшить) аспирацию крови, убедиться, что игла действительно находится внутри узла, а в узлах с кистозной дегенерацией прицельно взять тканевой материал узла
- Смещаемые узлы необходимо фиксировать под контролем УЗИ, пальпаторная оценка консистенции узла помогает заранее выбрать оптимальную силу, прилагаемую к шприцу во время аспирации, так например узловые образования с плотной консистенцией с выраженным фиброзным компонентом требуют более интенсивной аспирации, в большинстве других случаев требуется минимальная аспирация или её полное отсутствие, такая техника аспирационной биопсии « без аспирации» позволяет получить достаточный клеточный материал и снизить объём попадаемой в пунктат периферической крови
- В случае узлов с выраженной кистозной дегенерацией вначале мы аспирируем кистозную жидкость, которая как правило малоинформативна, а затем пунктируем тканевую часть
- При проведении ТАП многоузловых образований , пункции подвергаем узлы с УЗ- картиной косвенных признаков онкопроцесса
- Число необходимых аспираций составляет 3-4 для каждого узла, что позволяет получить достаточный клеточный материал. Нами было отмечено, что проведение 2 аспираций недостаточно для получения достоверного результата, а 4-5 аспираций позволяет в достаточной мере снизить вероятность получения неадекватного материала. Данная позиция подкреплена путём сравнения заключений ТАП и послеоперационной гистологии
- Для приготовления качественного стеклопрепарата материал сразу после аспирации переносится на предметное стекло и размазывается в одном направлении. Далее стеклопрепарат фиксируется в зависимости от метода окраски.
- Учитывая чувствительность метода 70-85%, рекомендуем динамическое наблюдение за размерами узлов, или же появлением клинических признаков онкопроцесса. Повторной пункции подвергаем узлы, увеличивающиеся на 5мм и более за 6 мес (в связи с экспансивным ростом опухоли).

Окраска препаратов производилась по Романовскому – Гимзе. Из 843 с предварительным биопсийным РЩЖ выявлено 18 пациентов, из них в послеоперационной цитоморфологии диагноз РЩЖ подтверждён в 16 случаях, таким образом информативность ТАПБ составила 88%.

В лаборатории патоморфологии ННЦХ им А.Н. Сызганова с 2007г внедрена методика окраски цитологических препаратов по Папаниколау. Анализированы результаты 1497 цитологических заключений ТАПБ в период с 2007г по 2009г. (пациенты в возрасте от14-74лет , направленные с клиническим диагнозом – кистозно- узловой зоб, аденоматозный зоб, хронический аутоимунный тиреоидит, аденома щитовидной железы). Цитологический диагноз: Тиреоидит Хашимото - в 5,3%, рак в 7,8%, фолликулярная аденома – 2,3%, дисплазия и подозрение на рак 3,6%, фолликулярный эпителий без атипии в 18%, в 38%-случаев пролиферативные изменения, тиреоидит Де Кервена-0,3%, 25% материал неинформативен. В 118 случаях – 7,8% выявлены злокачественные образования щитовидной железы из которых в 114 случаях диагноз был подтверждён послеоперационной цитоморфологией, в 2 случаях выявлена тяжёлая дисплазия, в -2 выраженная пролиферация. В таблицах 1,2 представлены данные об информативности методов цитоморфологии в зависимости от окраски препарата.

Окраска цитологических препаратов

На наш взгляд окраска по Папаниколау более предпочтитель-

Окраска цитологических препаратов

Таблица 1. Окраска по Романовскому-Гимзе

Всего исслед	Р.Щ.Ж. по данным гист. исслед.	Подтвержденный Р.Щ.Ж. послеопер. цитоморфологией	информативность метода
843иссл.	18 случаев (21,3%)	16 случ. (18,9%)	88%

Таблица 2 . Окраска по Папаниколау

Всего исслед	Р.Щ.Ж. по данным гист. исслед.	Подтвержденный Р.Щ.Ж. послеопер. цитоморфологией	информативность метода
1497	118случ. (7,8%)	114случ. (7,6%)	97%

на, т.к. позволяет более отчётливо оценить характер ядерного хроматина, внутриядерные цитоплазматические включения, что весьма ценно в постановке диагноза папиллярного рака - информативность ТАПБ с окраской по Папаниколау составила 97% .

Выводы

Использование неинвазивных (УЗИ, соноэластографии), а также ТАПБ (тонкоигольной аспирационной пункционной биопсии), в дифференциальной диагностике узловых образований щитовидной железы, позволяют определить более точный алгоритм лечения данной нозологии и снизить число неоправданных тиреоидэктомий.

2) Соноэластография- позволяет точнее определить форму злокачественной опухоли, «маскирующейся» под здоровую ткань, диагностировать рак на ранних стадиях развития.

3) Проведение соноэластографии позволяет определить участки более характерные для рака щитовидной железы, что очень ценно в случае проведения ТАПБ при многоузловом зобе, тем самым снижая число неинформативных пункций.

4)ТАПБ узлов щитовидной железы необходимо проводить только под контролем УЗИ, что обеспечивает получение адекватного биопсийного материала и значительно повышает чувствительность данного метода.

5) Использование окраски пункционных биоптатов по методу Папаниколау значительно повышает чувствительность метода ТАПБ узлов щитовидной железы.

Хирургическое лечение заболеваний щитовидной железы

Ибадильдин А.С., Шегай В.К., Нокербекова Б.М., Азимбаев Г.С., Фаст И.В., Сарманов Н.Е.
Алматы, КазНМУ

Актуальность проблемы

В последние десятилетия отмечается резкий рост тиреоидных патологий, который прямо пропорционален загрязнению окружающей среды. В 2-2,5 раза выросла частота рака щитовидной железы. (Г.И. Ершов, И.Н. Москвичева, 2000)

Развитие современных диагностических методов позволяет обнаружить образования размерами от 0.5 см. Воспроизводимость ультразвуковой картины щитовидной железы невысока: вариабельность результатов при обследовании одного и того же пациента различными исследователями составляет 10-30 %. Информативность и воспроизводимость этого метода диагностики значительно зависит от квалификации врача и класса используемой аппаратуры (по данным Российской ассоциации эндокринологов)

В этой связи с ростом заболеваний ЩЖ, ранней диагностики узловых образований и увеличением количества оперативных вмешательств, особенно важно правильно определить показания и адекватный объем оперативного лечения.

Цель работы

определение адекватного объема оперативного вмешательства при заболеваниях щитовидной железы

анализ количества специфических осложнений в зависимости от объема оперативного лечения на щитовидной железе

Материалы и методы

За период с 2003 по 2009 гг. в клинике оперировано 685 пациентов с различными заболеваниями щитовидной железы, из них – женщин преобладающее большинство- 88% (607 пациенток), мужчин - 12% (78). Возраст 15-75 лет, причем 31-45 лет -30%, старше 46лет - 59%. Согласно этиологии заболевания распределение было следующим: токсическая аденома -146, диффузный токсический зоб – 180, аутоимунный тиреоидит – 35, узловой, смешанный зоб -281, злокачественные образования -43.

Оперированы все 685 пациентов, при этом в основном - 78% - 534 пациентам – произведена тиреоидэктомия, в 13% - 87 пациентам- гемитиреоидэктомия, в 9 % - 64 пациентам – субтотальная резекция щитовидной железы. При доброкачественных поражениях щитовидной железы в 82% (526 больных) выполнена тиреоидэктомия, в 10% (65 больных) – гемитиреоидэктомия, в 8% (51) – субтотальная резекция щитовидной железы. В группе больных со злокачественными образованиями щитовидной железы характер операций был следующим: тиреоидэктомия – 34 пациента - 79%, субтотальная резекция – 6-14%, гемитиреоидэктомия – 3 - 7%.

Показания к оперативному лечению при токсической аденоме и диффузно токсическом зобе были следующими:

- отсутствие стойкого эффекта от медикаментозного лечения одного-двух лет;
- тяжелая форма тиреотоксикоза с развитием функциональных и органных расстройств;
- непереносимость тиреостатических препаратов;
- большие размеры щитовидной железы.

С данной патологией оперированы 146 пациентов. Объем операций: тиреоидэктомия – выполнена в 96 случаях - 66%, гемитиреоидэктомия – 35-24%, субтотальная резекция щитовидной железы – 15-10%

Показания к оперативному лечению при аутоиммунном тиреоидите:

- большие размеры зоба с объективными признаками и давлением на окружающие анатомические структуры;
- невозможность исключить злокачественное образование щитовидной железы.

С аутоимунным тиреоидитом оприровано 35 пациентов, выполнено: тиреоидэктомий - 91% (32), субтотальных резекций - 9% (3)

Показания к оперативному лечению при узловом (многоузловом) зобе:

- большие размеры щитовидной железы;
- сомнительные данные, полученные при ТАБ с УЗИ навигацией.

С данной патологией оперированы 180 пациентов. Объем операций: тиреоидэктомия – выполнена в 161 случае - 89%,

Таблица 1. Структура неспецифических послеоперационных осложненийих

	Тиреоид-кэтомия (534)	Гемитиреоид –эктомия (87)	Субтотальная резекция (64)	Итого (685)
Парез гортанного нерва (более 7-10 дней)	4	1	2	7
Гипопаратиреоз (более 5-7 дней)	5	-	2	1
Итого	9 (1,5)	1 (1%)	4 (6%)	14

Таблица 2. Структура специфических послеоперационных осложненийих пложнений

	Тиреоид-кэтомия (534)	Гемитиреоид –эктомия (87)	Субтотальная резекция (64)	Итого (685)
Парез гортанного нерва (более 7-10 дней)	4	1	2	7
Гипопаратиреоз (более 5-7 дней)	5	-	2	1
Итого	9 (1,5)	1 (1%)	4 (6%)	14

гемитиреоидэктомия – в 7 -4%, субтотальная резекция щитовидной железы – в 12-7%.

Выводы

На наш взгляд, расширение объема оперативного вмешательства не влияет на частоту специфических и неспецифических осложнений при хирургическом лечении заболеваний ЩЖ

Оптимальный объем оперативного вмешательства на ЩЖ должна быть тиреоидэктомия, с учетом общего остояния больного, возраста, наличия или отсутствия остеопороза и т.д.

Учитывая тот факт, что при тиреоидэктомии пациент вынужден постоянно находится под наблюдением эндокринолога, решение об объеме оперативного вмешательства должно приниматься коллегиально, эндокринологом и оперирующим хирургом.

Радионуклидные исследования в комплексе диагностических методов заболеваний щитовидной железы

Ибадильдин А.С., Тажединов И.Т., Адильбай Д.Г., Зяблицкая М. С., Толеханова С., Адаменко Л.А., Антипова И.Н.
КазНМУ, КазНИИОР

Появление новых методов визуализации воздействовало на направления развития радионуклидного исследования и уточнения его значения в современной структуре диагностических методов. Как наиболее биогенный метод радионуклидые исследования составляют главные компоненты диагностики патологии щитовидной железы. В оценке структурно-функциональных изменений с использованием радиометрии и визуализации тиреотропными радионуклидами (in vivo), а также определение тиреоидных гормонов радиоиммунным анализом (in vitro) сыворотки пациентов составляют комплекс радионуклидных исследований.

Определение йодопоглотительной функции и визуализация щитовидной железы с тиреотропными радионуклидами являются основой радионуклидных исследований. По устоявшей методике больные перед радионуклидным исследованием два месяца не должны принимать гормоны щитовидной железы и препараты йода и его аналогов. Однако после резекции и удаления щитовидной железы пациенты вынуждены непрерывно принимать гормоны щитовидной железы и не могут прервать так долго. Современный ритм жизни и темпы развития медицинской науки не терпят такие длительные сроки подготовки пациента.

Целью настоящей работы

является определение диагностических возможностей тиреотропных РФР 99mTc и 131I, отечественного производства в распознавании патологии щитовидной железы в современной структуре диагностических методов.

Материалы и методы

Нами использованы, наиболее широко применяемые в клинических исследованиях, тиреотропные радионуклиды 99мТс и 131I с благоприятными радиологическими характеристиками, адекватно отражают структурное и функциональное состояние щитовидной железы. Динамическая и статическая сцинтиграфии щитовидной железы проводились на гамма-камере PHILIPS FORTE (Германия).

За шесть лет в общей сложности обследованы 905 больных с патологией щитовидной железы, из которых с 131I – 469 и с 99мТс – 436. Обследованные больные с патологией щитовидной железы составляют больше половины от общего количества радионуклидных исследований за этот же срок. Это высокий показатель для одного органа.

Установлены очаговые и диффузные изменения щитовидной железы у 282 (31,16%) пациентов. Больные с этой группы были первичными, т.е. они впервые направлены на радионуклидные исследования эндокринологами после УЗИ.

Из группы пациентов с диффузно-очаговыми изменениями у 13 пациентов выявлены диффузные изменения с частично загрудинным расположением, у двух – атрезия одной доли, у одной – рак эктопированной щитовидной железы в корне языка. Аномалии развития щитовидной железы выявляются когда проявляются клинические признаки ее патологии. Врачи общеклинической сети обычно направляют эндокринологу, а они на УЗИ. Эндокринологи для уточнения локализации и структурно-функциональных изменений назначают радионуклидные исследования. Радионуклидная визуализация позволяет определить локализацию, функциональное состояние структурно измененных участков и в целом щитовидной железы. Чаще всего встречаются структурные и функциональные изменения, реже – они в отдельности.

У 328 (36,24%) уточнены объем и структура остатка функционирующей ткани после операции на щитовидную железу. Выявлены рецидивы зоба у 164 (18,12%) и рака щитовидной железы у 131(14,48%) больных.

Выводы

Таким образом, радионуклидное исследование с тиреотропными радионуклидами остается одним из необходимых методов исследования, позволяющим определить тактику и объем хирургического лечения пациентов с диффузнми и очаговыми поражениями щитовидной железы.

Диагностика и хирургическая тактика при рецидивах эхинококкоза внутренних органов

Оспанов А., Жуловчинов М.У., Атантаев А.Б., Утетлеуев А.М.
Кафедра хирургических болезней №2 КазНМУ им. С,Д. Асфендиярова

Эхинококкоз остается распространенным паразитарным заболеванием человека в Казахстане. Среди всех внутренних органов чаще всего поражается печень - до 75%. Осложненные формы эхинококкоза печени встречаются в 23 - 59% случаев, что не только затрудняет выбор хирургической коррекции эхинококкоза, но и является неблагоприятным фактором развития послеоперационных (до 60%) осложнений, рецидивов и летальных исходов. Наиболее частыми видами осложнений являются: нагноение паразитарной кисты, прорыв кисты в желчные пути и сдавления желчных путей кистой с возникновением механической желтухи, прорыв в свободную брюшную или плевральную полости. Но вместе с тем увеличилось количество рецидивов. В последнее время увеличение количества оперированных больных связано с улучшением методов диагностики (УЗИ, КТ, МРТ).

Цель работы

1. Выявить причины рецидива эхинококкоза.
2. Сравнить различные методы обработки эхинококковой полости.
3. Разработать метод профилактики рецидива.

Материал и методы исследования

Представлен анализ результатов хирургического лечения 102 больных с диагнозом эхинококкоз в ГКП АМКБ с 2007 по 2009 г.г. Среди больных было 57(56%) женщин и 45(44%) мужчин. Возраст пациентов варьировал от 15 до 74 лет. Средний возраст составил 33 - 34 года. Больных с поражением печени было 73 пациента (72%). Первичный эхинококкоз печени установлен у 57 пациентов (56%). Рецидив заболевания встретился у 45 больных(44%). Поражение правой доли печени отмечено у 52 больных, левой доли печени у 38 больных поражение обоих долей печени - у 12 пациентов. Одним из факторов существенно влияющих на эффективность лечения и, соответственно на выбор метода операции, является осложненное течение заболевания.

Осложнения так или иначе связанные с гибелью паразита отмечены у -39 больных. У 19 из них диагностировано нагноение эхинококковой кисты. Прорыв в желчные ходы с развитием механической желтухи обнаружен у 4 пациентов. Обызвествление кисты выявлено у 2 больных. Разрушение фиброзной капсулы с открытием ее в просвет желчных свищей у 7 пациентов. Прорыв в брюшную полость у 4, в плевральную полость у 5 больных. Кроме этого был один больной с нагноившейся эхинококковой кистой селезенки и 1 больной с эхинококковой кистой большого сальника и малого таза.

Инструментальные методы исследования:

1. УЗИ брюшной полости, метод позволяющий определить наличие объемного полостного жидкостного образования в печени и гипертензию внутри - и внепеченочных желчных протоков.
2. Компьютерная томография для уточнения локализации паразитарной кисты и ее отношения с соседними анатомическими образованиями.
3. Флюрография и рентгенография грудной клетки позволяет во всех случаях исключить эхинококковое поражение легких.

Этиопатогенетическое разрешение при эхинококкозе печени осуществляется только оперативным путем. При локализации кисты в толще печени требуется обязательная ликвидация остаточной полости методом капитонажа в различных вариациях, инвагинацией краев вовнутрь, пломбировкой большим сальником на ножке и дренирование зоны оперативного вмешательства страховочной дренажной трубкой. В случае прорыва эхинококковой кисты в желчные протоки в обязательном порядке осуществляется холедохотомия с ревизией желчных путей и удалением элементов эхинококковой кисты. При цистобилиарных свищах обязательным элементом операции является холецистэктомия и наружное дренирование холедоха. Желчный свищ, открывающийся в остаточную полость, ликвидируется путем продольной сегментарной электрокоагуляции с дополнительным прошиванием «Z» или «П» - образным синтетическим атравматическим швом. Завершается ревизия холедоха наружным дренированием желчного протока по Керру. В случаях открытия в остаточную полость внутрипеченочных долевых протоков среднего и большого калибра, герметизация которых посредством пластического ушивания не обеспечивает абсолютной уверенности, прибегают к наложению перикисто-энтероанастомоза с применением изолированной тощей кишки по Ру.

Выводы

Алгоритм диагностики поражения печени эхинококкового генеза в обязательном порядке должен включать УЗИ брюшной полости, компьютерную томографию и при наличии механической желтухи ретроградную холангиопанкреатографию, для выявления локализации и выбора оптимального оперативного доступа.

Для интраоперационной обработки гидатидных кист необходимы высокоэффективные гермициды, губительно влияющие на ацефалоцисты эхинококка как наиболее устойчивого звена паразита и самого важного фактора в возникновении послеоперационных рецидивов заболевания.

Для исключения рецидива эхинококкоза необходима адекватная обработка эхинококковой полости с достаточной экспозицией горячим раствором (70 градусов) антисептиком (фурацилином) не менее 5 минут и озонирование жидкостью не менее 10 минут, что в значительной степени исключает рецидив заболевания.

Оперативное лечение эхинококкоза целесообразно дополнять химиотерапией препаратами альбендозола и его аналогов (зентел и др.) как обязательного компонента комплексного лечения и профилактики рецидива заболевания.

Литература

1. *Клиническая хирургия: национальное руководство + СД: в 3-х томах. - М.: ГЭОТАР-Мед. -2008. Т. 1. – 864 с.*
2. *Савельев В.С. Руководство по неотложной хирургии органов брюшной полости. – М., Издательство «Триада-Х», 2005. - 640 с.*
3. *Алиев М.А., Ордабеков С.О. «Осложненный эхинококкоз органов брюшной полости». Алматы 1996г. 216 стр.*

Клиническая оценка развития спаечного синдрома при выборе хирургического лечения

Жуловчинов М.У.
Казахский национальный медицинский университет им. С.Д. Асфендиярова

До настоящего времени проблема острой спаечной послеоперационной тонкокишечной непроходимости остается актуальной. Согласно литературным данным, частота острой спаечной непроходимости составляет 75-80% от всех видов острой кишечной непроходимости. Среди наиболее распространенных острых заболеваний органов брюшной полости только при О,К,Н. наблюдается самая высокая послеоперационная летальность, составляющая 16-21%.

Целью лечебной тактики при ранних стадиях острой спаечной тонкокишечной непроходимости является стремление к консервативному разрешению. Следует обратить внимание на тот факт, что большинство хирургов в комплексе консервативной терапии с первых минут применяют активную стимуляцию кишечника. Очевидно, комплекс консервативной терапии необходимо начинать с введения спазмолитиков, которые на фоне инфузионной терапии, направленной на улучшение микроциркуляции, приводят к уменьшению отека кишечной стенки, увеличивая просвет кишечника в месте его сдавления, нормализуя тем самым двигательную активность кишечника, его перистальтику. При неэффективности консервативной терапии показано оперативное лечение. Объем оперативного вмешательства заключается в устранении кишечной непроходимости путем рассечения спаек. При развитии гангрены кишечника – его резекция в пределах здоровых тканей.

Существуют: абсолютные (прямые) показания к интубации ЖКТ:

1. тяжелые нарушения моторно-эвакуаторной функции ЖКТ при перитоните и ОКН, когда кишечные петли оказываются значительно растянутые газом и жидкостью;
2. субкомпенсированная и декомпенсированная стадии моторных нарушений в случаях, предстоящих релапаротомий, т.е. в условиях нанесения дополнительной операционной травмы.

Относительные (косвенные) показания:

1. ранняя спаечная послеоперационная кишечная непроходимость;
2. необходимость резекции или ушивания кишки в условиях общего гнойного перитонита;
3. «профилактическая» (превентивная) интубация кишечника при обширных, длительных и травматичных оперативных вмешательствах, в том числе плановых.

За период 2006-2010 годы пролечено 87 больных со спаечной болезнью и острой спаечной кишечной непроходимостью. Из них мужчин было 43, женщин 44. Оперировано 49 (56,3%) больных. Консервативно пролечено 38 (43,7%) больных.

Выводы

1. Очевидно, за счет стертой клинической картины с возрастом увеличивается число расхождений направительного и клинического диагнозов.
2. С возрастом увеличивается количество больных с сопутствующими заболеваниями.
3. Сроки развития острой спаечной кишечной непроходимости не зависят от пола, возраста, вида проведенной операции.
4. С увеличением срока от момента последней операции возрастает процент успешных консервативных мероприятий.
5. С возрастом увеличивается удельный вес больных с гангреной кишечника.
6. Длительность консервативной терапии у оперированных больных с благоприятным исходом составляет в среднем 5,8 часов. В случае летального исхода длительность консервативной терапии составила 9,2 часов. Несмотря на довольно большой процент положительных результатов консервативной терапии, своевременное хирургическое лечение позволяет снизить количество неблагоприятных исходов. При неэффективности консервативной терапии показано оперативное лечение.

Заключение

1. Лечение больных с острой спаечной кишечной непроходимостью необходимо начинать с консервативных мероприятий.

2. В комплексе консервативной терапии необходимо включать спазмолитики.

3. Длительность консервативной терапии не более 6 часов. При этом критериями применения хирургического лечения являются:

- наличие симптомов раздражения брюшины;
- нарушение пассажа кишечника в течении 6-9 часов наблюдения;
- прогрессирующий стаз.

4. Обязательная интубация кишечника, тщательная санация и дренирование брюшной полости.

Литература

1. *Л.Н.Бисенков; В.М.Трофимов. Госпитальная хирургия. Руководлство для врачей-интернов. Санкт-Петербург.Москва. Краснордар. с.775-793. 2005 г.*
2. *Ю.Л.Шальков. Хирургия острой кишечной непроходимости. Алматы 1996.*

Оценка собственного опыта герниопластики методом аутодермопластики

Жуловчинов М.У.
Казахский национальный медицинский университет им. С.Д.Асфендиярова.

Лечение послеоперационных, рецидивирующих, больших и гигантских вентральных и паховых грыж представляет серьезную проблему. По литературным данным рецидивы заболевания у оперированных по поводу неосложненных форм вентральных грыж достигают 5-8%, при рецидивных и послеоперационных грыжах – до 10-30%.

Аутодермопластика, основанная на использовании в качестве пластического материала собственной кожи, позволила снизить количество рецидивов заболевания до 2,9%. Морфологические исследования показали, что кожный лоскут полностью приживается и надежно укрепляет брюшную стенку в области грыжевого дефекта. Метод кожной аутодермопластики детально разработан В,Н.Яновым (1972-1977г.г.) на материале более чем 500 больных с различными вентральными грыжами и показал

хорошие клиничес- кие результаты.

В 1998-2010 было произведено 288 операций по поводу вентральных грыж, из них 206 – по плановым показаниям и 82 – по экстренным. При этом подавляющее большинство составили пациенты женского пола: 160 (77,7%) –при плановых, и 56 (68,3%) – при экстренных оперативных вмешательствах.

Среди больных, оперированных в экстренном порядке, превалировали люди старшей возрастной категории (60 лет и старше)-34(41,5%). Основную группу больных, перенесших оперативное вмешательство в плановом порядке, составили люди среднего возраста (30-60 лет)-144(69,9%). Среди экстренных больных послеоперационные грыжи наблюдались в 34(41,5%) случаях, рецидивные-в 4(4,9%), гигантские-в 10(12,2%) случаях. Среди плановых больных послеоперационные грыжи наблюдались в 120(58Ю3%) случаях, гигантские-в 10(4,9%) случаях. Исходя из вышеприведенных данных, следует заметить, что у гигантских грыж имеется предрасположенность к ущемлению, послеоперационные и рецидивные грыжи в большей степени лечатся в плановом порядке. Из 82 больных, оперированных по экстренным показаниям, в 56(68,3%) случаях в грыжевом мешке ущемлялся тонкий кишечник, что в 10(12,2%) случаях на фоне клиники острой кишечной непроходимости привело к некрозу кишечника. В 18(21,9%) случаях содержимым грыжевого мешка являлся большой сальник. В 6(7,3%) случаях, наряду с большим сальником, ущемлялся толстый кишечник. Ведущими клиническими проявлениями были симптомы полной или частичной толстокишечной непроходимости. Интраоперационно выявлен геморрагический перитонит у 52(63,4%) больных, гнойный перитонит у 4(4,9%) больных. В качестве осложнения ущемленной грыжи у 6(7,3%) больных отмечалась флегмона грыжевого мешка. В результате стационарного обследования у больных, оперированных по экстренным показаниям, выявлены следующие сопутствующие заболевания: Ожирение различной степени-34(41,5%) больных, сахарный диабет-12(14,6%) больных, хронический холецистит-24(29,3%), сердечная патология с гипертонической болезнью-44(53,7%), хроническая легочная патология-38(46,3%), киста печени-4(4,9%), а также по 2(2,4%) случаю острого аппендицита, лигатурного свища брюшной стенки, фибромиомы матки, хронического поддиафрагмального абсцесса. Грыжесечение с пластикой грыжевых ворот местными тканями (по Мейо, Сапежко, Напалкову) выполнено у 52(63,4%) больных. В послеоперационном периоде в 12(14,6%) случаях отмечалось нагноение раны, у 10(12,2%) больных-явления дыхательной недостаточности, а в сочетании с развитием послеоперационной гипостатической пневмонии – у 4(9,8%) больных. Обострение сердечной патологии имелось у 10(12,2%) больных. Умерло 4(4,9%) больных в раннем послеоперационном периоде в результате острой сердечно-легочной недостаточности. В позднем послеоперационном периоде (6 мес. до 5 лет) 6(7,3%) больных обратилось по поводу рецидива вентральной грыжи. Операция пластики грыжевых ворот аутодермальными трансплантантами по Янову выполняется в нашей клинике с 1995 г., и на данный момент является операцией выбора при осложненных и неосложненных вентральных грыжах. В экстренном порядке такая операция выполнена у 30(36,6%) больных. К достоинствам операции пластики грыжевых ворот аутодермальными транстплантантами по Янову следует отнести возможность закрытия больших дефектов брюшной стенки. В послеоперационном периоде нагноение послеоперационной раны отмечалось у 2(2,4%) больных с флегмоной грыжевого мешка и гангреной тонкого кишечника. Также у 2(2,4%) больных в последующем развились лигатурные свищи. Данные осложнения на фоне сахарного диабета привели к рецидиву заболевания-4(4,9%) случая. Кроме того, осложнения со стороны легких отмечалось у 4(4,9%) больных, обострение сердечной патологии также у 4(4,9%) больных. В раннем послеоперационном периоде умерло 2(2,9%) больных в результате острой сердечно-легочной патологии.

Таким образом, проблема лечения вентральных грыж остается, ввиду большой распространенности, частоты опасных для жизни осложнений и снижения качества жизни больных с вентральными грыжами, одной из актуальных в практической хирургии.

Литература

1. *В.Н.Янов. Аутодермальная пластика брюшной стенки при больших послеоперационных грыжах. Хирургия.-1975-№7.-С.78-81.*
2. *М.У.Жуловчинов. Оптимизация хирургической тактики при ущемленных грыжах у больных старшей возрастной группы. Автореферат диссертации.,к.м.н.-1991.*

Холестатические поражения печени у больных с механическими желтухами

Оспанов А., Кадырбаев Р.В., Нам Ч.Е., Тимашова Е.В.
КазНМУ им.С.Д.Асфендиярова, кафедра хирургических болезней №2

При явлениях механической желтухи не возникает сомнения в необходимости билиарной декомпрессии. Развившиеся при длительном холестазе морфофункциональные изменения в печени и нарушения лимфодинамики сохраняются и после оперативного восстановления дренажной функции билиарного тракта. Важной задачей является поиск мер профилактики и лечения острой печеночной недостаточности и сохранившегося патологического процесса в печени у больных, перенесших явления механической желтухи.

Всего проанализировано 32 случая лечения больных механической желтухой неопухолевой этиологии. Возраст больных составил от 38 до 79 лет. Все эти больные были оперированы в сроки от 7 до 30 дней с момента заболевания. Хирургическая коррекция сводилась к устранению препятствия и декомпрессии желчных протоков. У 6 (21 %) больных уже имела место хроническая патология печени. В 11(34%) случаях имелись явления холангита.

Все пациенты по срокам возникновения механической желтухи были разделены на две группы: первая – с длительностью механической желтухи до 10 суток (15 больных); вторая – свыше двух недель (17 больных). Всем пациентам выполнено УЗИ и проведены простейшие лабораторные исследования.

Выявлено снижение содержания эритроцитов у 35% больных с длительностью механической желтухи до 10 дней, у 55% из них снижен гемоглобин, у 70% отмечено снижение тромбоцитов (ниже 200 х 109/л). При сроках билиарной окклюзии свыше двух недель у больных достоверно снизилось содержание клеток крови, то есть развились явления цитопении в 100% случаев. При билиарной окклюзии длительностью до 10 дней общий билирубин повышен в 2 раза у 30% больных, в 3 – 4 раза у 55%, в 5–9 раз у 15%, соответственно, повышен уровень прямого билирубина, что подтверждает подпеченочный характер желтухи и свидетельствует о существенных холестатических процессах. У группы больных со сроками билиарной окклюзии свыше двух недель отмечалась умеренная трансаминаземия, у 42,9% уровень АЛТ был повышен до трех норм. Все больные были выписаны на амбулаторное лечение в сроки от 6 до 18 дней. При этом нормальные показатели общего билирубина и АЛТ наблюдались только у 8 пациентов (25%), с длительностью желтухи до 10 дней. Во всех остальных случаях (24 больных

– 75%) общий билирубин и АЛТ оставались повышенными, что свидетельствовало о еще неполном разрешении явлений холестаза.

Следовательно, не исключаются повторные поступления больных с сопутствующим поражением печени или прогрессированием морфофункциональных изменений из-за неполного купирования явлений холестаза в послеоперационном периоде. В подобных ситуациях больным показано выполнение лимфодренирующих операций, направленных как на детоксикацию, так и на улучшение функции гепатоцитов. Так же должна проводится комплексная консервативная терапия как в до -, так и в послеоперационном периоде.

Литература

Г.Н.Андреев, Н.Р.Аблаев, Г.С.Архипов, А.С.Ибадильдин и др. Гепатология с клинической биохимией.- В. Новгород. -2003. –С.394-431.

Роль рекомбинантного интерлейкина-2 Ронколейкин в комплексном лечении гастродуоденальных язв

Мамедов А.М., Эйвазова К.А., Таирова З.А., Мамедов Р.А.
Кафедра хирургических болезней III (зав. - проф. А.М.Мамедов), Азербайджанский медицинский университет

Гастродуоденальные язвы, являясь хроническим рецидивирующим заболеванием, встречаются в среднем от 5-15% [1,2,4,15]. По сравнению с женщинами, у мужчин, язва 12 перстной кишки встречаются значительно чаще. Соотношение мужчин и женщин с язвами желудка, оказываются приблизительно одинаковым.

Как известно, в последние годы внесены радикальные позитивные изменения в лечении гастродуоденальных язв. В связи с чем, отмечается тенденция к снижению количества больных с неосложненным течением заболевания [8,9,13,16,20], однако по данным ряда авторов, осложненные формы, особенно с кровотечением, значительно участились - более чем в 2 раза [6,7,8,14,15]. Летальность при этом достигает 30-40% [5,6,7,19].

В ослаблении защитных свойств слизистой оболочки этой зоны, значительную роль играет *Helicobacter pylori* (Hp), обнаруженная в 1983 году Б.Маршалом (B.Marshall) и Дж.Уорреноном (J.Warren). Результаты дальнейших многочисленных исследований установили, что Hp встречается у многих людей земного шара (около 80%) [3,5,13,17]. У больных с язвами 12 перстной кишки Hp обнаруживается в 90-95% случаев, а у больных с язвами желудка приблизительно 70-80% [3,5,23,24].

Установлено, что H. pylori вырабатывает целый ряд ферментов (уреаза, протеаза, фосфолипаза) и имеющие различные механизмы действия цитокинов, которые, в свою очередь, ослабляют барьерную функцию слизистой оболочки.

Восстановление барьерной функции слизистой оболочки гастродуоденальной зоны и коррекция местного иммунитета у таких больных изучена недостаточно, противоречивы и полученные результаты [18,21,22].

Цитохимическое состояние циркулирующих в периферической крови базофилов и эозинофилов у этих больных так же не изучено, несмотря на то, что эта группа клеток играет определенную роль в проводимости, целостности и внутрисосудистом свертывании. Не изучен клеточно-тканный рецептор «СД-25» интерлейкина-2 в биоптатах, взятых при фиброгастроскопии или в операционном материале из основания язвы, периульцерозной зоны и относительно отдаленных участков слизистой оболочки и подслизистой основы у больных с гастродуоденальной язвой.

Целью нашего исследования

является изучение местной микроциркуляции, иммунного статуса, состояния гуморального регулирования в стенке желудка и 12 перстной кишки у больных с язвой гастродуоденальной зоны, как осложненных кровотечением, так и без него.

С этой целью в общую схему лечения нами был включен препарат Ронколейкин как рекомбинантный интерлейкин-2 и проводился сравнительный анализ.

Материалы и методы

В работе изучено 163 больных с гастродуоденальными язвами. Из них у 131 больных (80,4%) имело место острое гастродуоденальное кровотечение (основная группа). У остальных 32 больных (19,6%) диагностирована неосложненная форма гастродуоденальной язвы (контрольная группа). В основной группе больных были выделены две подгруппы, в зависимости от стадии по классификации J. Forrest, 1-я подгруппа – 23 больных со стадией I (A,B) и 2-я подгруппа - 108 больных со второй стадией II (A,B,C) и III стадией.

У всех диагноз поставлен на основании анамнеза, клинических данных и на результатах фиброэзофагогастродуоденоскопии (ФЭГДС). Возраст больных составлял промежуток от 25 до 66 лет, средний возраст больных составлял 37±0,4 лет. У 57 больных (35,0%) язва локализовывалась в пилорическом отделе желудка, у 106 (65,0%) больных язва локализовалась в луковице двенадцатиперстной кишки, у 29 больных (17,8%) была отмечена сочетанная язва желудка и 12 перстной кишки.

Степень диссеминации Hp изучена в биоптатах, взятых из кардиального отдела, тела и антрального отдела желудка (со стороны большой и малой кривизны – из двух точек каждый) и из двух точек двенадцатиперстной кишки. Одновременно изучена степень диссеминации Hp в слизи, взятой из желудка и двенадцатиперстной кишки во время ФЭГДС. При этом Hp обнаружена у 92,7% больных с гастродуоденальными язвами.

Динамика активности кровотечения оценивалась по классификации J.A.Forrest (1974). При поступлении в клинику активное кровотечение наблюдалось у 23 (17,5%) больных - по «J.A.Forrest I A» – 5 больных (3,8%); «J.A.Forrest I B» – 18 больных (13,7%). Фото 1.

Из 5 больных, находящихся в первой А стадии, у 2 больных (8,7%) диаметр язвы двенадцатиперстной кишки был более 2 см, отмечалось струйное кровотечение, состояние больных было оценено как крайне тяжелое, не позволяющее провести эндоскопическую гемостатическую терапию. Эндоскопическое гемостатическое мероприятие – диатермокоагуляция кровоточащего сосуда, введение в дно и вокруг язвы 0,1% раствора адреналина, 0,5% раствора аминокапроновой кислоты, 12,5% раствора натрия этамзилата, проводилась на фоне общей гемостатической инфузионной трансфузионной, антисекреторной терапии. У 3 больных (14,3%) проведенная эндоскопическая гемостатическая терапия себя не оправдала и возникла угроза рецидивного кровотечения. Таким образом, 5 больных (21,7%) по жизненным показаниям в неотложном порядке были подвергнуты хирургическому вмешательству. Двум больным была произведена резекция желудка по Бильрот I и II соответственно, двум больным произведена иссечение кровоточащая язва с последующим восстановлением целостности желудка и пилоропластика. Учитывая крайнюю тяжесть состояния пятого больного, ему было произведено только ушивание кровоточащего сосуда на дне язвы. Следует отметить, из-за геморрагического шока больной скончался.

Таким образом, из 23 больных первой подгруппы с активно кровоточащими гастродуоденальными язвами, надежная эн-

доскопическая гемостатическая терапия была достигнута у 18 больных (87,5%).

При эндоскопическом исследовании больных второй подгруппы - 108 больных (77,9%) продолжающегося кровотечения не отмечено. Из них: по «Forrest II A» - 31 больной (23,7%), когда на дне язвы визуализировался не кровоточащий сосуд; по «Forrest II B» - 23 больных (17,6%), на дне язвы имелся фиксированный тромб; по «Forrest II C» - 48 больных (36,6%), на дне язвы был виден гематин. Без признаков кровотечения гастродуоденальных язв выявлено 6 больных (4,6%) «Forrest III ». Фото 2.

Нами был проведен иммуногистохимический и морфометрический анализ «СД25» - позитивной популяции клеток на дне, краях язвы, периульцерозной зоне и отдаленных участках слизистой оболочки желудка и двенадцатиперстной кишки у больных язвенной болезнью желудка и двенадцатиперстной кишки.

Выборочно были исследованы 72 больных (44,2%) с гастродуоденальными язвами. Из них: 40 больных (55,6%) с первичными и рецидивными язвенными кровотечениями из основной группы и 32 больных (44,4%) без кровотечения из группы сравнения.

«СД25» - позитивные клетки идентифицированы авидин-биотиновой технологией с применением моноклональных мышиных антител к рецептору интерлейкина – 2 человека (NCL-CD25) клона Tu69 («Novo Castra»). Подсчеты и статистические анализы выполнены с помощью пакета программ для медико-биологических морфологических исследований при уровне доверительной вероятности P=0,95 ($p \leq 0,05$) с вычислением коэффициента корреляции и критерия Пирсона (χ^2) [25].

Установлено, что «СД25»-позитивные клетки в слизистой оболочке желудка и двенадцатиперстной кишки представлены лимфоцитами, антиген-представляющими дендритическими клетками, плазмацитами и периваскулярными соединительнотканными клетками. Указанные клетки выявлены в выстилке, шеечной части желез и крипт, диффузных инфильтратах и вокруг мелких сосудов в собственной пластинке слизистой оболочки. Сами же эпителиальные клетки выстилки, желез и крипт «СД25»-негативны.

Суммарно «СД25»-позитивных клеток статистически достоверно больше в гастральной мукозе, чем в дуоденальной ($p<0,015$). Плотность распределения «СД25»-позитивных иммуноцитов по всем сопоставленным зонам статистически достоверно выше у больных основной клинической группы ($p<0,041$). Данное обстоятельство, возможно, связано с угнетением секреции интерлейкина -2, из-за чего большая часть рецепторов остается несвязанной и поддается светооптическому определению.

У больных группы сравнения во всех зонах среди позитивных клеток количественно достоверно преобладают «малые» активные лимфоциты с характеристиками Т-клеток; далее в убывающем порядке следуют В-лимфоциты, плазмациты, дендритические и периваскулярные клетки. У больных основной клинической группы, в отличие от контрольной группы, разница в количественном содержании отдельных субпопуляций «СД25»-позитивных клеток недостоверна.

У пациентов с язвенным кровотечением во всех зонах гастральной и дуоденальной мукозы плотность распределения «СД25» -позитивных дендритических и периваскулярных клеток, но не лимфоцитов, в 2,0-2,2 раза превосходит аналогичный показатель группы сравнения ($p<0,019$ и $p<0,011$) соответственно. Выявлена прямая, умеренной выраженности корреляционная связь между количеством периваскулярных «СД25»-позитивных клеток и кровотечением у больных язвенной болезнью желудка и 12 перстной кишки ($r=0,054$; $\chi^2=7,5$).

Полученные данные указывают на необходимость коррекции синтеза интерлейкина-2 эндогенными продуктами при гастродуоденальных язвенных кровотечениях.

Одновременно, на фоне общей гемостатической, инфузионно-трансфузионной и эрадикационной терапии (по рекомендации соглашения по эрадикации Helicobacteri pylori Maastrixt-3, 2005) (в течении 5-7 дней – омепразол, кларитромицин, метронидазол) [23], 22 больным из каждой группы проводилась иммунокоррегирующая терапия аналогом интерлейкина-2 препаратом Ронколейкин.

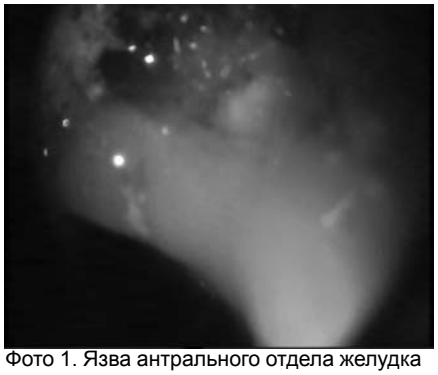
Фото 1. Язва антрального отдела желудка с продолжающимся кровотечением

Растворив Ронколейкин 500 000 МЕ на 400 мл 0,9% физиологического раствора натрия хлорида, вводили внутривенно-капельно. С целью предотвращения потери биологической активности препарата Ронколейкин к раствору в капельнице добавляли 6 мл 10% альбумина. При введении препарата Ронколейкин, других лекарственных препаратов не вводилось.

Фото 2. Язва антрального отдела желудка с фиксированным тромбом на дне кратера

При сравнении клинической и эндоскопической эффективности лечения, установлено, что сроки заживления язвы в первой группе (с гастродуоденальными кровотечениями) и эпителизация язвенного дефекта наблюдалась на 11-12 сутки. У больных без кровотечения на фоне комплексной терапии рекомбинатного интерлейкина – 2 Ронколейкин эпителизация язвенного дефекта так же отмечалась на 10-11сутки. Окончательная эпителизация отмечается на 20 сутки.

Фото 3. Зарубцевавшаяся язва тела желудка

Сроки заживления язвы у больных получавших общую укрепляющую терапию без препарата Ронколейкин, и окончательная эпителизация язвы отмечалась в среднем на 35-36 сутки. См.фото 3.

Следует отметить, что больные с гастродуоденальной язвой получавшие Ронколейкин, диспепсические синдромы купировались с 5 суток, а у контрольной группы эти явления уменьшались лишь на 10-11 сутки.

Через 2 месяца после окончания комплексного лечения гастродуоденальных язв, включая рекомбинатный интерлейкин–2 Ронколейкин эрадикация Hp отмечена у 93,2%, а у больных не получивших рекомбинатного интерлейкина – 2 Ронколейкин, эрадикации Hp отмечена лишь у 80,2% больных.

Вывод

Комплексная эрадикационная терапия, включающая рекомбинатный интерлейкин-2 Ронколейкин, позволяет более эффективно проводить терапию и тем самым ускорить сроки лечения почти в 1,5 - 2 раза.

Литература

1. *Агаев Б.А. «Хирургические болезни» Баку. Азернешр. – 2000.,*

стр. 224 – 231.;
2. Бахшалиев Б.Р., Асадов С. А., Алиев Я.Г., Насибов Э.Ю. «выбор хирургической тактики при гастродуоденальных кровотечениях язвенной этиологии» материалы научно-практической конференции IV международного конгресса хирургов и гастроэнтерологов Евразии. Баку., 2003, стр. 14-15;
3. Алиев М.Х. «Микробиологические аспекты, их эпидемиологические особенности и система лечебно – профилактических мероприятий в диагностике Хеликобактериоза»докт.дисс., Баку., 2007;
4. Аскерова С.Ю. «Тактика лечения при гастродуоденальных кровотечениях язвенной этиологии» Аз.мед. журнал ,2006.,№4,стр. 57-60 ;
5. Рамазанов Д.Н. «Хеликобактериальная инфекция при пилородуоденальных язвах, осложненных кровотечением» журнал «Здоровье» №2, стр. 9-13., Баку, 2005;
6. Авакимян А.В. «Эндоскопическое лечение язвенной болезни желдука». Автореф. Дис. Канд.мед.наук Краснодар; 2000.;
7. Борисов А.Е., Земляной В.П., Кубачев К.Г. и др.: «Хирургическое лечение при хронических гастродуоденальных язвах». Вестник хирургии 2002, 1, с.79-81.;
8. Велиев Н.А. «Хирургия осложненных пилородуоденальных язв». Монография- 122 страниц. Казань-2003.;
9. Вольтащевская Н.В. «Эзофагогастродуоденоскопия в комплексном лечении больных с язвенными гастродуоденальными кровотчениями». Автор. Диссер. канд.мед.наук. М.-2005;
10. Гостищев В.К., Евсеев М.А.: «Острые гастродуоденальные кровотечения: от стратегических концепций к лечебной тактике ». М.-, 2005, 352 стр.;
11. Гринберг А.А. «Неотложная абдоминальная хирургия». М.-2000. ;
12. Гуреев А.Н, Хромова С.С., Цветкова Л.Н. и др. « Роль иммунных механизмов в развитии язвенной болезни 12 перстной кишки у детей». Педиатрия № 6, 2006. с. 30-32. ;
13. Ивашкин В.Т., Шептулин А.А., Баранский Е.К. и др. «Рекомендации о диагностике и лечению язвенной болезни». Методическое пособие для враче. Москва -2002, 9 стр. ;
14. Курыгин А.А., Стойко Ю.М., Багненко С.Ф. «Неотложная хирургическая гастроэнтерология». Ст.-Петербург: Питер 2001. ;
15. Панцырев Ю.М., Михалев А.И., Федоров Е.Д. : «Хирургическое лечение прободных и кровоточащих гастродуоденальных язв». Хирургия 2003; 43-49.;
16. Панцырев Ю.М., Федоров Е.Д., Мехалев А.И. «Кровотечениязиз верхних отделов пищеварительного тракта». В кн.: Руководство по неотложной хирургии органов брюшной полости. Под ред. В.С. Савельева. М 2004. ;
17. Смирнова Т.А., Панамарева , Ханфедьян Н.А., Колесников В.В. «Опыт применения ронколейкина при терапии язвенной болезни желудка, ассоциированной с Helicobacter pylori в амбулаторных условиях». Терапевтический архив №2, 2009. стр. 30-31. ;
18. Соколова Г.Н., Царегородцева Т.М., Дубцова Е.А. «Интерлейкины при язвенной болезни желудка и 12 перстной кишки». Росс. гастроэнтерологический журнал 2001. № 2, стр. 147-148.;
19. Черепанин А.И., Нечаенко А.М., Нечипоренко Е.И., Синеокая М.С. «Тактика лечения стенозирующей кровоточащей пилородуоденальной язвы». Вестник хирург.гастроэнтерол. 2006; 1: 69.;
20. Черноусов А.Ф., Хоробрых Т.В., Черноусов Ф.А., Жаров А.А. «Язвенная болезнь и рак». (Мифы и реальности). Вестник хир. гастроэнтерол.2006: 1:4-10.;
21. Шаробаро В.И., Богачев Р.С., Соловьев А.С. «Определение субпопуляционного состава клеток иммунной системы больных язвой 12 перстной кишки». Рос. Журн.гастроэнтерол., гепатол., колопроктол. 1999; 9 (6): 49-52.;
22. Hancock W.W. Chemokines and the pathologenesis of T-cell – dependent immune responses// Amer. J/ Pathol. – 1966. – vol. 148, № 3. – p. 681-684.;
23. Kountouras J., Boura P., Lygidakis N.J. Omeprazoll and requlyation of cytoine profile in Helicobacter pylori infected patiens with duodenal ulcer disease II Hepatogastroenterology. – 2000. – vol. 47- P.1301-1304.;
24. Marshall B.J. Unidentified curved bacilli on gastric epithelium in active chronic gastritis. Lancet 1983: 1: 1273-1275.
25. Mikel U.V. (Editor). Advanced Laboratory Methods in Histology and Pathology. AFIP, Washington, DC, 1994. – 254 p.

Первый опыт продольной срединной министернотомии при протезировании аортального клапана

Шнейдер Ю.А., Нурбай Ж.Н.
Санкт-Петербургская медицинская академия последипломного образования

Жүрекке аортальдык протездеу кезіндегі оперативтык мүмкіндігі секілді бойлық орташа стернотомияның көрінетін басымдылығына карамастан, сонғы зерттеулердің қорытындысы оның кейбір жетіспеушіліктерін көрсетті. Операция технологиясының жетілдіруіне қарай аз жарақатты операцияларды жүргізу үшін жана хирургиялық әдістемелер ізделінуде.

Несмотря на видимые преимущества продольной срединной стернотомии как оперативного доступа к сердцу при аортальном протезировании, углубленные исследования последних лет сообщают о некоторых недостатках доступа. По мере совершенствования технологии операций на сердце кардиохирургами мира проводится поиск и разработка новых хирургических методик обеспечивающих проведение менее травматичных операций.

На сегодняшний день хирургическое лечение аортальных пороков сердца включает в себя протезирование искусственным протезом (1,3). Техника протезирования аортального клапана уже стала отработанной, рутинной процедурой осуществляемой доступом к сердцу через продольную срединную стернотомию, которая признана «золотым стандартом» при выполнении всех операций на сердце в условиях искусственного кровообращения. Несмотря на видимые преимущества продольной срединной стернотомии как доступа к сердцу, углубленные исследования последних лет сообщают о возможных недостатках доступа связанных с большой травматичностью, риском кровотечения (4), развитием инфекции поверхностных мягких тканей и медиастенита (5), при котором послеоперационная смертность достигает до 50% (3). В связи с вышеуказанными недостатками продольной срединной стернотомии и по мере совершенствования технологии операций на сердце кардиохирургами проводились поиск и разработка новых хирургических методик обеспечивающих проведение менее травматичных операций исключающих продольную срединную стернотомию. Таким образом, кардиохирургия изменила свое направление в сторону уменьшения инвазивности.

В нашей клинике мы использовали метод продольной срединной министернотомии. Несмотря на некоторые технические трудности (на этапе использования метода), методика позволяет минимизировать хирургическую травму, достигается хороший косметический эффект. Данный метод протезирования клапанов позволяет улучшить результативность, уменьшить число осложнений, ускорить реабилитацию больных и улучшить качество жизни после операции.

Исследование проводилось на основании изучения результатов хирургического лечения 2 групп пациентов с изолированным поражением аортального клапана, которым была произведена операция протезирования аортального клапана в СПб Медицинской академии последипломного образования с января 2007 по май 2009 года. В первую группу вошли 8 пациентов, которым была выполнена продольная срединная министернотомия при протезировании аортального клапана. Во вторую группу вошли 16 пациентов, прооперированных обычным доступом. Средний возраст пациентов 1-й группы 62 года, второй - 56 лет, распределение по полу показало преобладание пациентов женского пола 62,5 % (5 пациенток) и 37,5 % (2 пациента) мужского соответственно в первой группе и 10 пациентов мужского (62,5 %) и 6 пациенток женского пола во второй группе (37,5%). Всем больным были проведены общеклинические и инструментальные методы исследования, включающие ЭКГ, рентгенографию органов грудной клетки, ЭхоКГ. Проводилась хронометрия общей продолжительности операции, времени искусственного кровообращения (ИК), времени пережатия аорты. Определялся объем (мл) интраоперационной кровопотери, количество гемотрансфузий в операционной. В отделении ОРИТ в первые сутки после операции фиксировалось количество геморрагии по дренажным трубкам.

Основной проблемой минимально инвазивных доступов является ограничение размеров операционного поля, что создает трудности для хирургической манипуляции. Положение больного на спине. Разрез кожи (8-10 см) проводится продольно от яремной вырезки до 4 межреберья (рис 1). После рассечения грудины (рис 2.), края раны разводятся ретрактором. Перикард вскрывается продольно. Края перикарда четырьмя лигатурами-держалками фиксируются к краям ретрактора под натяжением, в результате чего корень аорты подтягивается к краю раны. Для обеспечения ИК проводится канюляция восходящего отдела аорты и правого предсердия, путем наложения кисетных швов. Для обеспечения оптимально свободного операционного поля венозная канюля выводится вне операционного поля через колотую рану правее края грудины, в нашем случае мы выводили венозную канюлю через операционную рану.

Рисунок 1. Разрез кожи (меньше 10 см)

Рисунок 2. Схематическое изображение продольной срединной министернотомии

Подключение артериального и венозного колена аппарата к больному производилось по схеме «аорта – правое предсердие». После аортотомии проводится ревизия пораженного аортального клапана и кровяная кардиоплегия через устья коронарных артерий. После удаления клапана накладывается 3 «П» шва по комиссурам, которые служат держалками и позволяют раскрыть аорту, не касаясь механически краев разреза. Протезирование клапана было выполнено искусственным механическим протезом фирмы «Medtronic» (1 пациент), «Карбоникс» (6 пациентов) и одним биопротезом фирмы «Medtronic». Фиксация протеза осуществлялась «П» образными швами на прокладках (Рис 3.).

В одном случае выполнено репротезирование по поводу тромбоза клапана и в одном случае расширение корня аорты в связи с узким аортальным кольцом (19 мм). После фиксации протеза в позицию аортального клапана, производится герме-



Рисунок 3. Пациентка Попова Т. Н., 79 лет, имплантирование биопротеза в аортальную позицию.

тизация аорты нитью пролен 4,0 двухрядным швом. Полная герметизация аорты осуществлялась после разжатия аорты и только после полного удаления воздуха из левого желудочка. После окончания ИК проводилась деканюляция правого предсердия и аорты. Полость перикарда и переднего средостения дренировалась одной дренажной трубкой, введенной через яремную вырезку. Грудина фиксировалась двумя «Х-образными» проволочным швами. Рана ушивалась наглухо. На кожу накладывался косметический шов.

Была изучена распространенность кальциноза аортального клапана. У большинства пациентов выявлен кальциноз 3 степени. Выраженный кальциноз не только обуславливает технические трудности при проведении операции и высокий послеоперационный риск эмболий, но и ассоциируется с массивным атеросклерозом аорты, что также создает трудности при канюляции восходящей аорты.

Учитывая полученные данные можно говорить о снижении длительности операции по сравнению со стандартнй стернтомией на 15 - 25 мин, длительности ИК на 15 мин. Измеренная интраоперационная кровопотеря достоверно была ниже, при использовании срединной министернотомии. Общая кровопотеря в операционной во второй группе составила 487,5 мл, а в 1-й группе 340 мл, что привело к снижению частоты гемотрансфузий. Снижение кровопотери в интраоперационном периоде связано с минимизацией травмы грудины.

Сочетание меньшей хирургической травмы со снижением активности каскада свертывания приводит к уменьшению потребности в гемотрансфузии и связанных с ней осложнений в послеоперационном периоде. Количество геморрагии по дренажным трубкам в первые сутки не отличалось в группах. Частота переливания крови в отделении реанимации была почти втрое меньше, чем при стандартной стернотомии. Так же снизилось количество больных, не нуждающихся в продолжении ИВЛ, это связано с уменьшением интенсивности болевого синдрома и нарушения механики дыхания, которые характерны для продольной срединной стернотомии. Уменьшение интенсивности болевого синдрома, поступления по дренажам и быстрое восстановление дыхательной функции отражается на длительности нахождения больных в палате интенсивной терапии, которое также достоверно меньше. Летальных исходов не было.

Анализ ЭхоКГ в послеоперационном периоде показал, что ни в одном случае дисфункций искусственного протеза или парапротезных фистул не было, что также позволяет судить об адекватности и доступности манипуляций при проведении протезирования аортального клапана через продольную министернотомию.

Таким образом, можно заключить, что продольная срединная министернотомия при протезировании аортального клапана является альтернативой стандартной методике при изолированном пороке аортального клапана. Результаты применения данной методики сопоставимы со стандартной продольной срединной стернотомией, но со значимыми преимуществами.

В связи с чем, можно сделать выводы: 1) операция протезирования аортального клапана с использованием продольной срединной министернотомии показана при изолированном его поражении и является эффективной альтернативой стандартной методике; 2) протезирование аортального клапана минимально инвазивной техникой через продольную министернотомию позволяет снизить общую кровопотерю, частоту гемотрансфузии, уменьшить хирургическую травму, интенсивность болевого синдрома, снизить вероятность инфицирования раны и получить хороший косметический эффект.

Литература

1. *Бокерия Л. А. Минимально инвазивная хирургия сердца. Москва. 1998.*
2. *Цукерман Г.И., Бураковский В.И. Пороки аортального клапана – М: Медицина. 1972.*
3. *Miwa K, Takamori S, Mitsuoka M, Hayashi A, Fukunaga M, Shirouzu K. Successful treatment of sternal osteomyelitis after pneumonectomy using a pedicled omental flap. Jpn J Thorac Cardiovasc Surg. 2001;49:522-4.*
4. *Nishida H., Grooters R.K., Soltanzadeh H. et al. Discriminate use of electrocautery on the median sternotomy incision // Journal of Thoracic and Cardiovascular Surgery. 1991. V. 101. P. 488—494.*
5. *C. Y. Bitkover, K. Cederlund, B. Aberg, and J. Vaage Computed tomography of the sternum and mediastinum after median sternotomy Ann. Thorac. Surg., Sept. 1, 1999; 68(3): 858 - 863.*

Микрохирургическая реконструкция дефектов тканей кисти и пальцев при острой травме

Баймаханов Б.Б., Даирбеков О.Д., Мурадов М.И., Сайк П.Ю., Дюсенов Р.С.
ННЦХ им.А.Н.Сызганова, г.Алматы, РК

Проблема лечения заболеваний, травм кисти и их последствий до настоящего времени остается актуальной. В числе других повреждений конечностей травмы кисти составляют 30-57% [1,2,7,8].

В связи с нарастающим прогрессом в науке и технике к настоящему времени увеличились травмы со сложным механизмом повреждения, сопровождающиеся скальпированием тканей и развитием впоследствии дефектов и деформаций кисти. За время существования реконструктивной хирургии были предложены различные методы пластики: местной, свободной, комбинированной, отдаленной с использованием лучевого лоскута предплечья, кожно-жировых лоскутов на временных питающих ножках, островковых лоскутов, лоскутов на микрососудистых анастомозах [3,4,5,6]. Единого мнения о целесообразности использования того или иного способа среди хирургов нет, продолжаются поиски оптимальных вариантов пластики.

В отделение реконструктивной и пластической микрохи-

Қолмен саусақдардың кенет травмадан кеиінгі дефекттерін микрохирургиялық реконструкция жасау.

Б.Б.Баймаханов, О.Д.Даирбеков, М.И.Мурадов, П.Ю.Сайк. ҰҒХО ат. А.Н. Сызғанов. қ. Алматы. РК.

Біздің жүргізген зерттеуініздің негізінде 145 науқастың қол және саусақтардың кенет жарақаттынан кеінгі кемістіктерін емдеген тәжірибеміз жатыр. Барлық байқауымызда болған қол және саусақтардың жарақаттан кеінгі кемістіктерін хирургиялық жолмен емдеуіміздің аяғы жараның біріншілік өң бітуемен аяқталды, оның негізінде біздің оилап шығарылған әр науқасқа деген дифференциалды турде келіп, оңтаилы бірнешелік операциялық ем қөрсетуіміздің нәтижесі. Жараның тереңдігіне, нервтін сіңірдің, суиек және буындардың зақымдануына байланысты орташа науқазтың бөлімшеде өткізген төсек күндері 14+3,2 күнді құрады. Операциядан кеінгі алшақ ауқытта операциялық ем алған 97 науқас жақсы нәтижені көрсетті, яғни жұмысқа деген қабілеттілігі 1-6 аи ішінде қалпына келді.

рургии ННЦХ им.А.Н.Сызганова оперировано 145 пациентов с дефектами тканей кисти и пальцев, возникшие при острой травме. Из них с дефектами тканей кисти госпитализирован 51 больной и изолированными дефектами тканей пальцев – 94 пациента. Лица мужского пола составили 114(79%) и женского - 31(21%) в возрасте от 6 до 65 лет. Средний возраст больных составил 32,8±0,9 года. Мужчины получали травмы кисти примерно в 3 раза чаще, чем женщины, что связано с характером выполняемой ими более тяжелой и травмоопасной работы. Основная часть (85%) больных составили лица молодого, трудоспособного возраста.

Большинство пациентов (94,2%) являлись жителями города Алматы и Алматинской области. Чаще всего были рабочие крупных и мелких производств. Интенсивный показатель составил 65,7+4,1 на 100 больных.

Наиболее частыми причинами травм кисти явилось попадание кисти в движущиеся механизмы. Среди непроизводственного травматизма чаще наблюдались повреждения при выполнении различного рода домашних работ и работ на приусадебном участке.

Все оперативные вмешательства выполнялись с применением микрохирургической техники и соответствующего операционного обеспечения (оптическое увеличение, микрохирургический инструментарий, атравматический сверхтонкий шовный материал).

Прооперировано 94 пациента, у которых в результате различных травм имелись раны с дефектом кожных покровов и подлежащих тканей на 113 пальцах. В зависимости от глубины повреждения были выделены две группы больных. Первую группу составили 43 пациента с дефектами покровных тканей (57 пальцев). Вторую группу составил 51 больной с глубокими дефектами тканей (56 пальцев) кисти, сопровождающимися травмой сосудисто-нервных пучков, сухожилий, костей.

Пальцы правой кисти повреждались чаще, чем левой почти в 2 раза (69,0% и 30,2%, соответственно). Чаще повреждения локализовались на II и III пальцах, реже на IV, I и V. В половине случаев страдали дистальные фаланги (59,6%).

Пластика местными тканями выполнена у 19 (18,5%) больных на 30 (24,6%) пальцах путем сближения краев раны после их мобилизации (9 пальцев) или перемещения лоскутов на мягкотканых основаниях по Лимбергу (21 палец). Поверхностные дефекты кожи ладонной поверхности дистальных фаланг были в области I (4), II (2), III (4) пальцев и тыльной поверхности средней и проксимальной фаланг IV (2) и V (2) пальцев. Площадь кожного дефекта составила в среднем 3,6±0,8 см². Глубокие дефекты дистальных фаланг в результате размозжения или отрыва части фаланги были в области I (6), II (2), III (2), IV (4), V (2) пальцев. Площадь дефекта в среднем составила 1,9±0,6 см². Местная пластика осуществлялась по стандартным схемам с небольшими модификациями в зависимости от формы дефекта и особенностей подлежащих тканей. Края ран пальцев сшивались под увеличением атравматическими иглами, нитью - пролен 5/0-6/0. При избыточном натяжении кожи краев раны и перемещенных лоскутов с целью профилактики нарушения кровоснабжения в тканях между краями лоскута и раны оставляли диастаз до 2-3 мм, что не влияло на положительный результат пластики. При этом формировался естественный струп, под которым в течение 6-8 дней формировалась эпителизация без образования грубых рубцов.

Свободная кожная пластика как самостоятельный вид операция применена у 12 (12,9%) больных на 13 (10,5%) пальцах, при поверхностных ранах I (4), IV (2) и V (1) пальцев, при глубоких ранах I (3), III (1), IV (1), V (1) пальцев. Средняя площадь ран составила 6,6 ±1,8 см². В 5 случаях свободным лоскутом закрывали кожный дефект на ладонной поверхности пальца (2,5-4,2 см2), в 8 - на тыльной поверхности (4,8-8,2 см2).

Показаниями к свободной кожной пластике являлись скальпированные раны или отрывы дистальных сегментов ногтевых фаланг. Применялись полнослойные кожные трансплантаты по способу Парина. Для укрытия дефекта тканей использовали

Reconstructive Microsurgery Of Defected Tissues Of The Hand And Fingers By Sharp Trauma.

B.B. Baymakhanov, O.D. Dairbekov, M.I. Muradov, P.Y. Sayk.

NSCS named after A.N. Syzganov, Almaty city, Republic of Kazakhstan.

In the base of analyze conducted research putted experience of treating 145 patients with defects of the hand and fingers arise by sharp trauma. Owing to worked out tactic of the differential approach to remove after traumatic defect of tissues of the hand and fingers, based on optimal, consistent planning of surgical interference, in all observations healing of the skin-grafts were 'per prima'. Depending on deepness of injury and injury of nerves, tendons, bones and joints, a middle sojourn of in-patient in the ward composed 14,5±3,2 bed-days. In further period, a good result of treatment with restoration of capacity for work in the time period from 1 till 6 months composed 97,5 % of all treated in-patients.

утильные ткани. При отсутствии скальпированных фрагментов тканей выполняли забор кожи. С косметической целью забор кожного трансплантата производили с паховой области. Трансплантат, после модулирования, пришивали к краям раневого дефекта на пальце. Фиксацию кисти и пальцев не выполняли. Швы удаляли на 7-10 сутки. Параллельно перевязкам больному назначали магнитотерапию, лазеротерапию.

Свободная кожная пластика как вспомогательный вид была применена у 63 (67,0%) больных на 70 (62,0%) пальцах при несвободной кожной пластике на кожной ножке, при островковой пластике и реверсионной пластике. В этих наблюдениях все кожные лоскуты прижили без осложнений.

Несвободная кожная пластика выполнена у 18 больных на 25 пальцах. Были использованы лоскуты с ладони и с ее возвышений, лоскуты с соседних пальцев (перекрестная пластика), лоскуты из паховой области (паховые лоскут). Средние размеры лоскутов составили 3,7±0,4 см². При дефектах фаланг пальцев применяли перекрестные лоскуты с соседнего пальца. Раны на культях фаланг укрывали лоскутами с тыльной поверхности средних фаланг соседнего пальца с дистальной или проксимальной ножкой в зависимости от уровня ампутации пальца. При длинной культе выкраивали лоскут с дистальной ножкой, а более короткие культи па уровне средних фаланг закрывали лоскутом с проксимальной ножкой.

При обнажении кости или сухожилия, вскрытии суставов мы применяли комбинированную кожную пластику с использованием лоскута кожи на питающей ножке с самого поврежденного пальца. Лоскут выкраивали из прилегающих участков и ротировали на дефект. Донорскую рану закрывали полнослойным кожным трансплантатом.

Пластика перекрестным лоскутом выполнена у 5 больных (5 пальцев) при размозжении и отрывах части дистальных фаланг I пальца (2), II (2), V (1). Используя этот вид пластики при ранах ногтевых фаланг, создавали подушечку и кончик пальца, не отличающиеся по форме от кончиков неповрежденных пальцев. С течением времени пересаженный лоскут становился устойчивым к постоянным механическим воздействиям, к рубцеванию и изъязвлению. Достоинствами этого метода пластики являются восстановление формы, функции и чувствительности пальца. При этом средняя продолжительность лечения больного составляла 36-37 дней.

Пластика с области ладони выполнена у 8 больных (8 пальцев) при размозжении дистальных фаланг III пальца и скальпированных ранах дистальных фаланг II пальца (4), III (2). Лоскут выкраивали на ладонной поверхности кисти с дистальной или проксимальной ножкой в зависимости от ладонного или тыльного расположения раны на пальце. Донорский участок закрывали полнослойным кожным трансплантатом. При травмах II и III пальцев наиболее подходящим местом для выкраивания лоскута считали возвышение I пальца, при повреждениях V пальца — возвышение V пальца, при повреждении IV пальца - центр ладони. Раны подушечки I пальца закрывали лоскутом

кожи с ладонной поверхности кисти, с участка, ограниченного дистальной ладонной складкой и IV, V пястно-фаланговыми суставами, а также лоскутом с тыльно-боковой поверхности III пальца, а не II, так как лучевая поверхность II пальца является «рабочей» поверхностью.

При планировании лоскута учитывалось соотношение его длины и ширины. Отношение длины к ширине было 1:1 или 1,5:1. Благодаря хорошему кровоснабжению кисти ножка лоскута может быть расположена в любом направлении, если его длина не превышает ширины основания.

При сохранении части ногтя, лоскут пришивали непосредственно к его краю. Конец лоскута, прилегающего к ногтю, был несколько тоньше основания. Через 3 недели пересекали питающую ножку и завершали пластику наложением швов на пальце по краю отсеченной кожи. При этом формировали кончик пальца путем моделирования и адаптации краев лоскута к краям раны.

Пластика паховым лоскутом выполнена у 5 больных (12 пальцев) при скальпированных ранах трех пальцев (у 3 больных), двух пальцев (1) и одного (1). При пластике нескольких пальцев паховым лоскутом применяли раздельные абдоминальные лоскуты, искусственной синдактилии не выполняли. Размеры лоскутов были от 4х5 см до 4,5х8 см.

Скелетирование и полное скальпирование пальца было у 4 пациентов (4 пальца). При этом наличие циркулярного дефекта сопровождалось отрывом ногтевой фаланги, сосудисто-нервных пучков и сухожилий.

Причиной полного скальпирования являлись повреждения пальцев кольцом (3), перилам от лестницы (1). Соответственно дефициту мягких тканей выкраивали кожно-жировой паховый лоскут и формировали его в виде трубки. После хирургической обработки раны пальца, его имплантировали в сформированную из лоскута трубку. Ножка лоскута пересекалась через 5-6 недель. Во всех случаях достигнут, положительный результат. Трудоспособность восстанавливалась через 8-10 недель.

Травматические дефекты мягких тканей пальцев кисти, особенно в случаях экспозиции костей, сухожилий и суставов или сочетанного их повреждения, требуют закрытия васкуляризированными кожными лоскутами. При этом возможности перемещения местных тканей крайне ограничены. Пластика лоскутами на центральной сосудистой ножке была выполнена у 13 больных на 13 пальцах: после частичного отрыва дистальных фаланг I (3), II (2), III (2) пальцев, после поверхностных скальпированных ран ладонных поверхностей дистальных фаланг II (4), III (2) пальцев. Выбор способа транспозиции лоскута осуществляли после проведения теста Allen для пальцев.

Островковый лоскут выкраивали на ладонно-локтевой поверхности дистальной фаланги IV пальца на собственном ладонном пальцевом сосудисто-нервном пучке, который выделяли в проксимальном направлении до уровня отхождения общей ладонной пальцевой артерии от поверхностной ладонной дуги. Нервно-сосудистый комплекс выделяли вместе с клетчаткой, в которой находились венозные сосуды. Островковый комплекс перемещали в зависимости от задач пластики к культям дистальных фаланг I, II, III пальцев с помощью дополнительных соответствующих разрезов кожи.

Операции выполнялись с применением микрохирургической техники. Продолжительность их колебалась от 1,5 до 2,5 часов. Донорское место закрывалось свободным полнослойным кожным трансплантатом. Хорошие результаты отмечены у всех больных.

При пластике реверсированным островковым лоскутом на периферической сосудистой ножке, ткани выкраивали на ладонно-боковой поверхности основной фаланги поврежденного пальца и выделяли к периферии на ладонном сосудистом пучке вместе с клетчаткой, где располагаются венозные сплетения. Точка ротации сосудистой ножки находилась в области средней части средней фаланги. Донорский дефект закрывали полнослойным кожным лоскутом. Пластика реверсионными лоскутами осуществлена у 32 больных на 32 пальцах: при дефектах дистальных и проксимальных фаланг (после размозжения и отрывов) I (8), II (8), III (4) пальцев, при поверхностных дефектах дистальных фаланг II (8), III (2), V (2) пальцев. Средняя площадь реверсионного лоскута составила 3,6 ±о,4 см². Длительность стационарного лечения составила 10 дней.

С дефектом тканей кисти оперирован 51 пациент. Причиной обширных дефектов кисти являлись тяжелые травмы, вызывающие обширные повреждения тканей с обнажением функционально важных анатомических структур – сосудов, нервов, сухожилий, суставов, костей кисти.

У 37 больных имелся дефект покровных тканей ладони и сопровождался повреждением сосудов, нервов, сухожилий и костей кисти. У 14 – тыла кисти с повреждением сухожильно-связочного аппарата разгибателей, костей.

Первичная пластика дефектов (в течение 24 часов) выполнена у 34 больных. Первично отсроченная пластика (до 5 суток) выполнена в 27 наблюдениях. Большинство из них (24) были с размозженными ранами кисти (огнестрельное ранение у 2, электроожог у 1 пациентов).

Операции выполнялись под проводниковой анестезией или общей анестезией, при обескровленной конечности.

Хирургическое вмешательство состояло из следующих этапов:

1. Первичная хирургическая обработка – создание благоприятных условий для проведения пластики дефекта тканей и других восстановительных операций. При этом производили механическую обработку раны проточной водой, обрабатывали щёткой и мыльным раствором, иссекали нежизнеспособные ткани, удаляли инородные тела, производили гемостаз.
2. Ревизия. Во время ревизии маркировали травмированные образования кисти, определяли наличие магистральных сосудов для возможной пересадки комплекса тканей на микрососудистых анастомозах.
3. Реконструкция костей, сухожилий, сосудов, нервов.
4. Устранение дефекта покровных тканей.

В результате были определены следующие тактические варианты восстановительной операции:

1. Устранение дефекта покровных тканей аутодермопластикой – 7.
2. Одномоментная пластика мягкотканых дефектов кисти паховым лоскутом и реконструкция травмированных анатомических образований-19.
3. Пересадка лучевого лоскута или его транспозиция на область дефекта после реконструкции нервов, сухожилий и костей кисти – 25.

Аутодермопластика произведена у 7 пациентов при отсутствии сопутствующих повреждений анатомических структур и наличии поверхностных дефектов. Основным показанием являлось наличие не нагружаемой в области дефекта зоны кисти, и одного из компонентов, обеспечивающих адекватное питание пересаженной кожи - жировая ткань, фасция, мышечная ткань. При этом использовали нерасщепленный кожный лоскут с подвздошной области. Основными условиями успешного приживления некровоснабжаемых кожных трансплантатов являлись: 1) плотное соприкосновение с воспринимающим ложем; 2) хорошее кровоснабжение дна и стенок раны; 3) отсутствие инфекции.

Следует подчеркнуть, что при расположении дефектов тканей в местах значительного смещения кожи (тыльные или ладонные поверхности суставов пальцев) во время и после вшивания трансплантатов пальцы кисти находились в том положении, в котором кожный дефект имел максимальные размеры. Это позволяло предупредить развитие дерматогенных контрактур после заживления раны.

При отсутствии условий к пересадке или транспозиции комплексов тканей на сосудах, а так же не желание пациента к таким вмешательствам у 19 больных произведена пластика дефекта кисти паховым лоскутом.

Операция выполнялась по следующей схеме: стабилизация

скелета кисти, восстановление сосудов, сухожилий и нервов, закрытие раны лоскутом. Пластика несвободным паховым лоскутом является эффективным способом первичного закрытия посттравматических дефектов тканей кисти сопровождающихся травмой сосудов, нервов, сухожилий и костей. Недостатком способа остается вынужденное положение конечности после первого этапа операции.

Транспозиция лучевого лоскута на сосудистой ножке выполнена у 18 пациентов, пересадка на микрососудистых анастомозах – у 6 больных.

Показаниями к транспозиции лоскута были: компенсированное кровообращение в кисти и пальцах; интактность области лучезапястного сустава, тканей предплечья. В остальных случаях показана его пересадка с здоровой конечности. Для оценки кровоснабжения кисти, а особенно первого пальца, выполняли тест Allen.

Пересадка свободных кожно-жировых лоскутов с предплечья другой конечности выполнялась на микрососудистых анастомозах. Лучевая артерия и коммитантные вены сшивались с одноименными сосудами донорской конечности по типу «конец в конец» под 8 кратным увеличением нитями 9/0.

У всех больных отмечено приживление пересаженных лоскутов. Краевой некроз (без отрицательного влияния на конечный результат) имел место у 2 больных после пластики местными тканями. Нагноений ран, кровотечений не было.

Отдаленные результаты прослежены у 18 пациентов в сроки до 5 лет. У всех пациентов пересаженные лоскуты были мягкими, подвижными и лишены рубцовых деформаций. Сроки нетрудоспособности во многом зависели от социальных факторов, в среднем они колебались от 1 до 6 месяцев у 1 пациента после пересадки пахового лоскута имел место избыток тканей лоскута. В дальнейшем произведена его липоэктомия. У 2 пациентов имелись ограничения движений III,IV пальцев до 30 градусов в пястно-фаланговых суставах и гипостезия в зоне иннервации срединного нерва. Это было обусловлено перенесенной травмой сухожилий, нервов и костей. В то же время пациенты активно пользовались кистью в повседневной жизни и работали по профессии.

На основании полученных результатов, определены следующие выводы:

При наличии ограниченного дефекта покровных тканей кисти и достаточного запаса неповрежденной прилежащей ткани оптимальным является применение пластики местными тканями.

В случаях обширных поражениях покровных тканей тыльной поверхности кисти и пальцев, ладонной поверхности пальцев в пределах кожи и подкожной жировой клетчатки достаточно применения свободного некровоснабжаемого полнослойного кожного трансплантата.

У пациентов с глубокими дефектами тканей оптимальным является пересадка или перемещение полнослойных кровоснабжаемых лоскутов с одномоментной микрохирургической реконструкцией поврежденных анатомических образований.

При отсутствии условий к укрытию глубоких дефектов тканей кровоснабжаемым лоскутом наиболее рациональным является применение кожно-жировых лоскутов на питающей ножке с одномоментным или этапным восстановлением травмированных анатомических образований кисти.

Таким образом, благодаря разработанной тактике дифференцированного подхода к устранению посттравматического дефекта тканей кисти и пальцев, основанной на оптимальном последовательном планировании хирургического вмешательства во всех наблюдениях приживление лоскутов было первичным натяжением. В зависимости от глубины поражения и наличия повреждений нервов, сухожилий, костей и суставов среднее пребывание больного в стационаре составило 14,5+3,2 к/дней. В отдаленном периоде, хороший результат лечение с восстановлением работоспособности в сроки от 1 до 6 месяцев составил 97,5% пролеченных больных.

Список использованных источников

1. *Александров Н. М. Реконструктивные операции при травматических дефектах пальцев кисти и адаптивная компенсация её нарушенных функций: автореф. дис. ... д-ра мед. наук. - Н. Новгород, 2007. - 45 с.*
2. *Белоусов А. Е. Пластическая реконструктивная и эстетическая хирургия.- СПб: Гиппократ, 1998. - 744 с.*
3. *Гусак В.К., Анищенко Л.Г., Самойленко Г.Е. Метод заготовки и тренировки кожно - фасиального лоскута //Клиническая хирургия.-1990.-№4.- С. 73.*
4. *Львов С. Е. Десятилетний опыт работы отделения микрохирургии и хирургии кисти // Современные технологии диагностики, лечения и реабилитации повреждений и заболеваний кисти: материалы научно-практической конференции. -М., 2005.-С. 42-44.*
5. *Полькин А. Г. Использование кожно-фасциальных лоскутов с реверсивным кровотоком при лечении пострадавших с мягкоткаными дефектами кисти и предплечья // Актуальные проблемы травматологии и ортопедии: матер, науч. конф. - Н. Новгород, 2001.-С. 276-277.*
6. *Шибаев Е.Ю., Светлов К.В., Сачков А.В. и др. Микрохирургическая аутотрансплантация тканей в неотложной хирургии // Журнал им. Пирогова. 2004.-М.- №5.- С. 76-79.*
7. *O'Brien B. Reconstructive microsurgery of the upper extremity // J. Hand Surgery.–Vol. 15 – A. – N2. – 1990. –P. 316-321*
8. *Hendrix C.L., Thomson J.G., Blume P.A. Pedal macrodactyily: coverage of a large defect with a rectus abdominus free flap // J.Foot. Ankle.-Surg.- 2000.- May-Jun.-Vol. 39.-N3.-P. 184-8.*
9. *Santaneli F., Tenna S., Pace A., Skuderi N. Free flap reconstruction of the sole of the foot with or without sensory nerve cooptation // Plast. Reconstr. Surg.-2002.-V.109.-N.7.-P.-2314-2322.*

Результаты протезирования митрального клапана с сохранением подклапанных структур

Нурбай Ж.Н., Новиков В.К., Гордеев М.Л.
ФГУ «Федеральный центр сердца, крови и эндокринологии им. В.А. Алмазова Минздравсоцразвития России», Санкт-Петербург.

Митральды қақпақ хирургиясында жаксы жетістектер бар, дегенменен қақпақ астындағы құрылымы сақталған митральды қақпақты протездеу методикасын пайдалану жиілігі әлі де тек артқы жақтауы сақталған митральды қақпақты «стандарттық» протездеуге жол беруде.

В хирургии митрального клапана достигнуты существенные успехи, однако частота применяемой методики протезирования митрального клапана с сохранением подклапанных структур все еще уступает «стандартному» протезированию с сохранением только задней створки митрального клапана.

Протезирование митрального клапана на сегодняшний день остается наиболее распространенным методом хирургической коррекции митральных пороков. По годовым отчетам НЦССХ им. А.Н. Бакулева РАМН в 2008 году в РФ протезирование митрального клапана было выполнено у 5063 пациентов. Его реконструкция только в 865 случаях [1]. На сегодняшний день мнение о необходимости сохранения подклапанных структур разделяет большинство хирургов [2-8]. Стандартная методика протезирования митрального клапана предусматривает ис-

сечение подклапанных структур, что приводит к нарушению аннулопапиллярной непрерывности и негативно влияет на сократительную способность левого желудочка (ЛЖ). Оставление задней створки с хордальным аппаратом в настоящее время стало стандартным при протезировании митрального клапана. При этом анатомически хорды передней створки обеспечивают большую связь миокарда ЛЖ с митральным кольцом, чем хорды задней створки.

Анализ литературы свидетельствует об отсутствии единого подхода к методике выполнения операции протезирования митрального клапана с сохранением подклапанных структур или в комбинации с протезированием искусственных хорд, поэтому очень важно изучить эффективность и оценить результаты хирургического лечения митральных пороков в зависимости от этиологии порока, типа поражения клапана с подклапанными структурами и вида хирургической коррекции (протезирование с и без сохранения подклапанного аппарата митрального клапана). Решение этих вопросов будет способствовать дальнейшему улучшению непосредственных и отдаленных результатов.

Материалы и методы

За период с 2006 г. по 2010 г. в ФГУ Федеральном центре сердца, крови и эндокринологии им. В.А. Алмазова было выполнено протезирование митрального клапана 185 пациентам. Пациенты были разделены на 2 группы. В №1-ю группу вошли 120 пациентов, которым выполнено протезирование митрального клапана с сохранением обеих створок и подклапанных структур митрального клапана; во №2-ю группу 65 пациентов без сохранения подклапанных структур.

Из данного наблюдения были исключены пациенты, которые имели гемодинамически значимые стенозы коронарных артерий по данным ангиографического исследования и пациенты имеющие порок аортального клапана.

Возраст пациентов от 20 до 72 лет, средний составил 52 года, женщин - 119 (64,4 %), мужчин – 66 (35,6 %). Среди этиологических факторов преобладало ревматическое поражение – 78,8 % (146), инфекционный эндокардит 4,8 % (9), дегенеративные изменения 13,5 % (25), ишемическая митральная недостаточность 1,7% (3). По типу поражения митрального клапана в №1 группе преобладал митральный стеноз - 82 пациента (68,4 %), сочетанное поражение встречалось в 24,2 % (29 пациентов) и митральная недостаточность у 9 пациентов (7,4 %). Во №2 группе так же преобладал митральный стеноз – 66,2 % (43 пациента), сочетанное поражение встречалось у 17 (26,2%), митральная недостаточность у 5 пациентов (7,6 %) (рис. 2).

Одновременно с протезированием митрального клапана выполнена коррекция сопутствующей патологии: пластика трикуспидального клапана (по Де-Вега, по Батиста) – 26 пациентов (14%), тромбэктомия из полости левого предсердия – 11 (5,9%), редукция левого предсердия различными методами – 18 пациетов (9,7%).

При обследования пациентов применялись стандартные методы обследования: электрокардиография, эхокардиография, рентгенография органов грудной клетки, коронарография. Основную роль в диагностике поражения митрального клапана сыграла эхокардиография. На основании данных этого метода можно было судить о структуре и морфологических изменениях внутрисердечных структур, степени гемодинамических нарушений, что необходимо при решении вопроса об этиологической причине поражения створок митрального клапана.

Все оперативные вмешательства проводились в условиях искусственного кровообращения (ИК), умеренной гипотермии (28-300), фармакохолодовой и кровяной кардиоплегии. Доступ к сердцу был осуществлен путем стернотомии. Доступ к митральному клапану в большинстве случаев - 167 пациентов (90,2%) осуществлялся через левое предсердие, у 18 пациентов (9,8%) через правое предсердие и межпредсердную перегородку, так как требовалась коррекция недостаточности трикуспидального клапана. После осмотра митрального клапана принималось

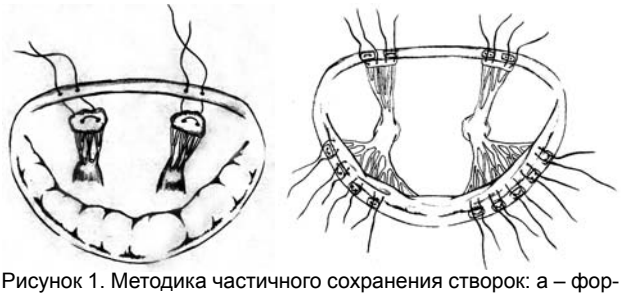

Рисунок 1. Методика частичного сохранения створок: а – формирование площадок с хордами передней створки, б – подшивание площадок с хордами передней створки и пликация сохраненной задней створки.

решение о замене митрального клапана с полным или частичным сохранением нативных створок и подклапанного аппарата. При отсутствии выраженного кальциноза или грубого фиброза створок, а так же грубых изменений подклапанного аппарата, применяли методику имплантации протеза с полным сохранением нативного клапана и подклапанных структур.

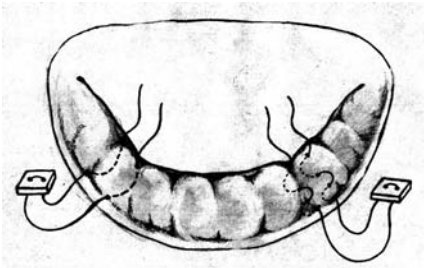

Рис. 2. Сохранение задней створки митрального клапана (метод пликации).

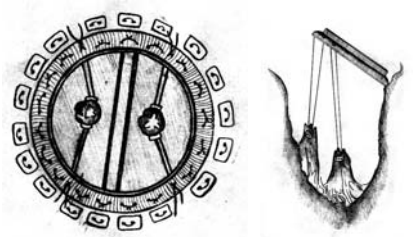

Рисунок 3: а,б. Протезирование искусственных нитей PTFE (Gore-Tex).

При наличии сращений в области комиссур производилось их рассечение до фиброзного кольца, далее если митральное отверстие было достаточным, то протез имплантировался без иссечения как задней, так и передней створок. (рис. 1 а,б).

При наличии выраженых изменений створок и подклапанного аппарата производилась их резекция по установленным методикам, дополненная максимальной декальцинацией, сухожильные хорды иссекались лишь разорванные, которые могли помешать нормальному функционированию клапанного протеза (рис. 2). В результате створки митрального клапана плицировались и фиксировались между манжетой клапанного протеза и нативным фиброзным кольцом.

В случае невозможности сохранения створок митрального клапана при выраженном подклапанном стенозе применяется методика протезирования нитей из политетрафторэтилена (ePTFE,Gore-Tex) (рис. 3 а,б).

Протезирование искусственных нитей PTFE (Gore-Tex) незначительно удлиняло время операции, для протезирования клапана применялся только двустворчатый протез.

В группе пациентов с сохранением подклапанных структур митрального клапана всем пациентам (120 пациентов) были имплантированы двустворчатые низкопрофильные протезы “МедИнж”, в группе с иссеченными створками 58 пациентам так же имплантированы протезы “МедИнж”, 7 пациентам искусственные протезы “Карбоникс”.

Результаты и обсуждение

Из всех видов операций с сохранением клапанных структур преобладало полное сохранение задней створки - 64 пациента (53,3 %). Из сложных методик с использованием обеих створок у 3 пациентов (2,5 %) выполнено полное сохранение обеих створок, у 49 пациентов (40,8 %) выполнена методика сохранения основных хорд с площадками передней створки и полным сохранением задней створки. Из сложных хирургиче-

ских методик на подклапанном аппарате у 4 пациентов (3,3%) выполнено протезирование искусственных хорд нитями PTFE (Gore-Tex).

Анализ операционных показателей выявил, что длительность операции с сохранением подклапанных стркутур митрального клапана или протезирование хорд незначительно увеличивало длительность операции и время искусственного кровообращения (на 10-15 мин).

Анализ основных параметров ЭхоКГ исследуемых групп показал наличие лучшей положительной динамики в №1 группе - уменьшение размеров левых отделов сердца, сохранение сократительной способности миокарда левого желудочка в пределах физиологической нормы, снижение легочной гипертезии. По сравнению со №2 группой, где показатели изменились незначительно. Рентгенологическая картина в сроки до 6 месяцев после операции показала уменьшение венозного полнокровия малого круга кровообращения и уменьшение размеров левого предсердия во всех группах.

Хирургическая методика сохранения задней створки получила наибольшее распространение, в виде простоты выполнения, улучшения функции и предотвращения такого осложнения как разрыв задней стенки левого желудочка. В свою очередь, применение двустворчатых низкопрофильных протезов увеличело возможности применения хирургической методики сохранения подклапанного аппарата передней створки. При невозможности полного сохранения передней створки предпочтительнее является методика сохранения опорных хорд с площадками передней створки, данный способ обеспечивает достаточную связь папиллярных мышц и фиброзного кольца. Во всех описанных способах сохранения подклапанных структур предпочтительнее применение механических двустворчатых протезов в связи с минимальным риском возникновения механической дисфункции.

В группе пациентов с частичным или полным сохранением хордального аппарата митрального клапана при его протезировании дисфункции протезов и клапанзависимых осложнений не выявлено, что особенно важно.

Анализируя сегментарную сократимость левого желудочка после протезирования митрального клапана с сохранением подклапанных структур, отмечено, что сократимость всех структур, в том числе и базальных, близка к норме, что свойственно для реконструктивных вмешательств.

Выводы

Сохранение структур митрального клапана при его протезировании обеспечивает сохранность архитектоники левого желудочка и позволяет приблизить условия его работы к физиологическим, близким к аналогичным при реконструкции митрального клапана, позволяющее максимально сохранить естественное состояние интракардиальных структур. Выбор методики зависит от индивидуальных особенностей митрального клапана, его морфологических изменений. Необходимо по возможности стремится к сохранению подклапанного аппарата митрального клапана при его протезировании, но при строгом соблюдении техники хирургической методики. Альтернативным методом сохранения аннулопапиллярной непрерывности в случае иссечения подклапанных структур является протезирование нехорд искусственными нитями PTFE.

Литература

1. *Бокерия Л.А., Гудкова Р.Г. «Сердечно-сосудистая хирургия - 2008». Болезни и врожденные аномалии системы кровообращения // НЦССХ им. А.Н. БакулеваРАМН. – М., 2009, С. 41-51.*
2. *Караськов А.М., Назаров В.М., Семенов И.И. и др. Сохранение подклапанных структур при протезировании митрального клапана // Бюллетень НЦССХ им. А.Н. БакулеваРАМН. – 2002. – Т. 3, № 11. – С. 42.*
3. *Константинов Б.А., Таричко Ю.В., Яковлев В.Ф. Протезирование митрального клапана с сохранением хорд и папиллярных мышц у больных с митральной недостаточностью // Грудная и сердечно-сосудистая хирургия. – 1990. - № 1. – С. 10-14.*
4. *Скопин И.И., Муратов Р.М., Мироненко В.А. Варианты сохранения подклапанных структур при протезировании митрального клапана // Грудная и сердечно-сосудистая хирургия. – 2001. - № 1. – С. 26-30.*
5. *Шевченко Ю.Л., Попов Л.В., Волкова Л.В. 20-летний опыт протезирования митрального клапана с полным или частичным сохранением клапанного аппарата // Бюллетень НЦССХ им. А.Н. Бакулева РАМН. – 2006. – Т. 7, № 3. – С. 41.*
6. *Hennein H.A., Swain J. A. et al. Comparative assessment of chordal preservation versus chordal resection during mitral valve replacement // J. Thorac. Cardiovasc. Surg. – 1990. – Vol. 99. – P. 828-837.*
7. *Lillechei C.W., Levy M.J. Mitral valve replacement with preservation of papillary muscles and chordae tendinea // J. Thorac. Cardiovasc. Surg. – 1964. – Vol. 47, № 4. – P. 532 - 543.*
8. *Natsuaki M., Itoh T., Tomita S. et all: Importance of Preserving the mitral subvalvular apparatus in mitral valve replacement // Ann. Thorac. Surg. – 1966. – Vol. 61. – P. 585-590.*

Хирургическое лечение травм сосудов шеи, верхних и нижних конечностей

Пазилов С.Б.

Городская клиническая больница №4, г. Алматы

Актуальность

Сосудистая травма занимает особое место в структуре скорой помощи в связи с тем, что смертность среди пациентов с сочетанной травмой и повреждением магистральных сосудов достигает 25,5%. Ранения сосудов в мирное время составляют 0,2-1,3% среди всех механических травм. Несмотря на то, что при лечении повреждений сосудов конечностей получены определенные успехи, частота ампутаций конечностей остается высокой (10-12%), что свидетельствует о больших экономических потерях общества при этом виде травмы. Повреждения магистральных сосудов сопровождаются многообразием клинических симптомов и частым сочетанием повреждений костей, мягких тканей в данной анатомической области или наличием травмы другой локализации, иногда превалирующей в общей клинической картине.

Современное хирургическое лечение повреждений магистральных сосудов заключается в остановке кровотечения и восстановлении проходимости магистральной артерии или вены. Результаты оказания медицинской помощи пострадавшим с травмой сосудов зависят от скорости доставки пострадавшего в стационар и качества оказания специализированной помощи. Часто бывает, что скорая помощь доставляет пострадавших, в том числе и с сосудистой травмой, в ближайший дежурный хирургический стационар, где оказать специализированную ангиохирургическую помощь в полном объеме не могут. Поэтому пациенты с сосудистой травмой попадают в специализированное отделение со значительной задержкой по времени. Результаты восстановительных операций на кровеносных сосудах во многом зависят от техники их исполнения, специальных навыков, квалификации и подготовленности хирурга. При шоке и кровопотере, особенно на фоне тяжелой сочетанной травмы, при повреждении магистральной артерии конечности риск

возникновения необратимых изменений в тканях очень высок. Предотвратить эти изменения можно быстрым восстановлением кровотока в поврежденном магистральном сосуде.

Материал и методы

Городская клиническая больница №4 оказывает помощь больным с травмой более 40 лет. С 2009 года с повреждениями магистральных артерий и вен прооперировано 25 больных.

За последний год прооперировано 6 пациентов с травмой магистральных сосудов шеи. В 2-х случаях имело место касательное ранение ствола общей сонной артерии. Кровотечение остановлено путем наложения сосудистых швов при помощи атравматической нитью пролен 5/0, при этом пережатие сонной артерии не превышало 5 минут. Неврологических осложнений не наблюдалось. В 4 случаях имело место ранение внутренних яремных вен. Во всех случаях удалось сохранить целостность сосуда с помощью сосудистого шва. Вышеуказанные ранения требует обязательного участия в операции сосудистого хирурга или обученного навыкам сосудистой хирургии специалиста. Ревизию поврежденных сосудов производили из типичных доступов вне зависимости от локализации и формы ранения.

За это же время работы прооперировано 19 больных с травмой нервов, артерий и вен верхних и нижних конечностей. 5 больных оперированы с ранениями артерии и вен нижних конечностей, из них 3 больных оперированы с ножевыми ранениями бедренной артерии и вен, во всех случаях удалось сохранить целостность артерий и вен. В одном случае пациент оперирован с огнестрельным ранением в/з правого бедра, целостность артерии удалось восстановить при помощи сосудистого шва, из-за протяженного характера ранения бедренной вены операция завершена перевязкой бедренной вены. В послеоперационном периоде ишемия конечности купирована, явных признаков венозной недостаточности не наблюдалось. Один пациент оперирован с открытым переломом н/з бедра с полным пересечением поверхностной артерии бедра. При поступлении признаков наружного кровотечения не наблюдалось. С целью уточнения диагноза выполнена пункционная ангиография через общую бедренную артерию. Учитывая характер травмы, а также принимая во внимание возраст пациента (72 года) и признаков атеросклеротического поражения (интраоперационно имеется атеросклеротическое поражение) пациенту по жизненным показаниям выполнена ампутация правой н/конечности на уровне н/з бедра.

С сочетанными травмами верхних конечностей оперированы 14 пациентов. 6 пациентов оперированы с ранениями артерии, вены и нервов, во всех случаях наложены первичные швы на поврежденные структуры. В одном случае операция выполнена в 2 этапа. При первой операции восстановлена целостность плечевой артерии с применением аутовены из большой подкожной вены, длиной 4,0 см и выполнена первичный шов локтевого нерва, также учитывая открытый вывих локтевого сустава восстановлена целостность локтевого сустава, целостность срединного и лучевого нерва не нарушена. Операция завершена наружной фиксацией верхней конечности. Также у пациента имело место перелом со смещением лучевого и локтевой костей в области с/з предплечья. По стабилизации состояния 2-ым этапом через 10 дней после первой операции выполнена остеосинтез пластиной вышуказанных костей с хорошим результатом. 7 пациентов оперированы с травмой сосудисто-нервного пучка в области н/з предплечья. Во всех случаях несмотря на повреждение лучевой или локтевой артерии, учитывая компенсированное кровообращение конечности операция завершалась перевязкой артерии, в 2-х случаях выполнялось первичный шов лучевой и локтевого нерва. В одном случае из-за сильного размозжения мягких тканей кисти сформирована культя в области н/з предплечья.

Заключение

На основе такого опыта выработана определенная тактика оказания помощи пациентам с подобного рода травмой. Все пациенты должны сразу поступать в специализированные многопрофильные стационары с круглосуточной работой диагностических служб. При поступлении пострадавших в непрофильные хирургические отделения там должны проводить только реанимационные мероприятия с вызовом ангиохирурга на место или быстрейшим переводом пациента в ангиохирургическое отделение. В качестве пластического материала должна использоваться аутовена с наложением анастомозов. Во время операции необходимо проводить обязательное дренирование послеоперационной раны.

Во всех наблюдениях выполнено восстановление проходимости артерий. При пристеночных ранениях применяли сосудистый шов, при полном пересечении использовали анастомоз «конец в конец», а при протяженном повреждении (более 2 см) - аутовенозное протезирование поврежденного участка артерии. Все пациенты оперированы в первые часы (до 6 часов) после получения травм. Хорошие результаты получены в 97% случаев.

Основными препятствиями к применению сосудистого шва на этапе квалифицированной помощи являются: явные признаки нежизнеспособности тканей конечности, инфицированность ран, массовость потока раненых, недостаток квалифицированных хирургов.

Выводы

Несмотря на тяжесть сосудистой травмы, сопровождающейся большим числом осложнений, комплексный подход к решению данной проблемы, четкая организация оказания медицинской помощи на всех этапах дают возможность улучшить непосредственные результаты лечения этой категории больных и снизить процент инвалидизации и летальности.

Показания к бронхоскопии при аспирации инородных тел

Мусаев А.А., Ата Ерденер, Джошкун Озджан
Научно-исследовательский институт педиатрии, Баку, Азербайджан
Университет «Ege», кафедра детской хирургии, Измир, Турция

Введение

Для уточнения диагноза Аспирации Инородными Телами бронхоскопия является обязательным моментом. Параллельно с диагностикой так же проводиться лечение. Без бронхоскопии анамнез, радио-диагностика, в том числе клинические данные пациента должны точно соответствовать аспирации инородными телами.

Материалы и методы

За 9 лет (с 1999 по 2008 гг.) на кафедре Детской Хирургии Университета «Ege» были проанализированы истории болезни и рентген снимки легких у пациентов с подозрением на аспирацию инородными телами.

Были изучены и проанализированы анамнезы, физические обследования и данные радио-диагностики, симптомы аспирации инородными телами, результаты бронхоскопии, статистические анализы.

Для статистических анализов было использовано “SAS”, для статистических подсчетов точный тест Фишера (Fisher’s Exact Test), для диагностической точности ‘’Gold test’’, цифра $p<0.05$ статистически было признано точным.

Результаты

Поступившим в клинику 226 пациентам было снято 226 рентген снимков, 50 КТ грудной клетки, а так же было произведено 240 (некоторым пациентам по показаниям несколько раз делали бронхоскопию) бронхоскопий. При бронхоскопии было использовано 0 градус телескоп (Карл Сторз).

У 165 пациентов (73%) обследование показало положительные результаты на наличие аспираций инородными телами и во время диагностической бронхоскопии инородные тела были удалены.

Обсуждение

В нашем исследовании отрицательный результат составлял 27%, в литературе 9-16,5% (так же присутствуют результаты 30%, 40-65%). (4, 5, 7, 8). Основная причина отрицательных результатов в нашем исследовании была в ошибочной анамнестической информации со стороны родителей, хотя у этих детей еще до поступления в клинику инородное тело в процессе кашля было …

Аускультация легких не является достаточно информативным методом обследования при аспирации инородными телами.

Информативность рентген снимков легких в нашем исследовании составляет 93,3%, в литературе этот процент варьирует от 18% по 90%. Информативность определения точного местонахождения инородного тела с помощью рентгена легких составляет 77% идентично литературным данным. Так же были выявлены неточности в радиологических данных у обследуемых пациентов.

Таким образом, мало информативность анамнеза-радиологии-аускультации может быть причиной диагностической ошибки. Поэтому проведение бронхоскопии является максимально информативным методом исследования.

Во время бронхоскопии в 90% случаях было выявлены и удалены инородные тела, в литературе этот показатель колеблется в пределах 80%.

Мы считаем, что каждый сомнительный больной с соответствующей клиникой, анамнезом и тд. должен быть бронхоскопирован, что бы избежать дальнейших возможных осложнений.

Заключение

Все пациенты в соответствии вышеперечисленными данными и показателями должны быть бронхоскопированы.

В большинстве случаев точный диагноз аспирации инородным телом можно поставить только после бронхоскопии.

Показаниями в бронхоскопии являются все положительные вышеперечисленные параметры. Из всех этих параметров предпочтение следует отдавать анамнестическим данным.

Bronchoscopy has special diagnostic value at aspiration respiratory bodies foreign matters. At suspicion on aspiration foreign matters and at not exact anamnesis, the radio diagnostic and clinical data bronchoscopy is the major diagnostic method. The purpose of our research definition of indications to bronchoscopy. Patients with aspirations a symptom arrived in our clinic have been surveyed. At the positive data (the anamnesis-radiology - auscultation) the result bronchoscopy 100 % appeared positive. That fact isn't less important that bronchoscopy is used not only for diagnostics, but as and for treatment.

Литература

1. Johnson DG, Condon VR: Foreign bodies in pediatric patients. urr Probl Surg 35:273-379, 1998
2. Black RE, Johnson DG, Matlak ME: Bronchoscopic removal of aspirated foreign bodies in children. J Pediatr Surg 29:682-684, 994
3. Merangolo S, Monnetti C, Meneghini L, et al: Eight years experience with foreign-body aspiration in children: What is realy important for timely diagnosis? J Pediatr Surg 34:1229-1231, 999
4. Zerella JT, Dimler M, McGill LC, et al: Foreign body aspiration children: Value of radiography and complications of bronchoscopy. Pediatr Surg 33:1651-1654, 1998
5. Barrios JE, Gutierrez C, Lluna J, et al: Bronchial foreign body: hould bronchoscopy be performed in all patients with choking crisis. ediatr Surg Int 12:118-120, 1997
6. Hoeve I J, Rombout J, Pot DJ: Foreign body aspiration in hildren: The diagnostic value of signs, symptoms and preoperative xamination. Clin Otolaryngol 18:55-57, 19937. Zaytoun GM, Rouadi PW, Baki DH: Endoscopic management of foreign bodies in tracheobronchial tree: Predictive factors for complications. Otolaryngol Head Neck Surg 123:311-316, 2000

Флюоресцентная цистоскопия в диагностике и лечении поверхностных опухолей мочевого пузыря

Романова С.А.
НЦ урологии им. Б.У. Джарбусынова, г. Алматы

В структуре заболеваемости опухоли мочевого пузыря составляют до 4% всех злокачественных новообразований

Решение диагностических задач при данной патологии может быть обеспечено применением нового метода визуализации опухолей на основе фотодинамического эффекта - флюоресцентной цистоскопии (ФЦ).

Метод заключается в следующем: непосредственно перед проведением ФЦ готовили раствор 5 – АЛК для инстилляции в мочевой пузырь, при этом пациенту предлагали воздержаться от мочеиспускания не менее 1 часа. После экспозиции больному проводили традиционную цистоскопию при белом свете, затем проводили ФЦ с последующим проведением трансуретральной резекции опухоли под внутривенной или спинномозговой анестезией.

В условиях НЦ урологии им. Джарбусынова Б.У. ФЦ с 2002 г. выполнена 7 пациентам с опухолью мочевого пузыря. Средний возраст больных составил 51 год. Всем пациентам проведен комплекс диагностических мероприятий, включавших в себя общие клинико-лабораторные исследования и различные комбинации методов ультразвукового исследования, урорентгенобследования, компьютерной томографии и цистоскопии.

Установлено, что применение ФЦ имеет высокий потенциал в выявлении злокачественных опухолей уротелия, а также позволяет увеличить точность эндоскопической диагностики, повысить радикальность ТУР и уменьшить количество рецидивов за счёт уменьшения количества резидуальных опухолей.

Профилактика резидуальных камней при коралловидном нефролитиазе

Романова С.А.
НЦ урологии им. Б.У. Джарбусынова, г. Алматы

Наиболее тяжёлой формой мочекаменной болезни является коралловидный нефролитиаз, наблюдаемый в 4-15,5 % случаев.

С целью облегчения оперативного вмешательства и по возможности сведения до минимума осложнений, возможных при пиелонефролитотомии, нами предложены комбинированные методы лечения коралловидного нефролитиаза: 1)ДУВЛ + пиелолитотомия 2)ДУВЛ + пиелолитотомия + интраоперационная пиелокаликоэкстракция.

По данной методике прооперировано 34 больных с наиболее тяжёлыми формами коралловидного нефролитиаза. Из них по первой комбинации 27 (79,4%) больных, по второй – 7 (20,6%) больных.

Суть первого метода заключается в том, что перед операцией проводится ДУВЛ шеечных отрогов коралловидного камня, а при необходимости и лоханочной части конкремента на крупные фрагменты. Достижение крупной фрагментации коралловидного камня, подтверждённого УЗИ и обзорной урограммой, позволило производить пиелолитотомию с установкой нефростомы.

Суть второго метода заключается в том, что после проведения основной части операции производится обзорная урограмма и при наличии резидуальных камней через лоханочный разрез вводится гибкий фибронефроскоп и проводится ревизия, фрагменты камня удаляется с камнеулавливающими щипцами.

Установлено, что комбинированное лечение является методом выбора в лечении коралловидного нефролитиаза. Результатами их применения является уменьшение процентов резидуальных камней (до 28,5 %), сокращение времени операции и сроков пребывания больных в стационаре.

Доброкачественная гиперплазия предстательной железы

Жакай Н.
ЦГКБ, г. Кентау

Доброкачественная гиперплазия предстательной железы (ДГПЖ) — самое первое распространенное урологическое заболевание у мужчин после пятидесяти.

Причины возникновение - возрастное нарушение метаболизма мужского полового гормона — тестостерона, а также повышение уровня эстрогенов. Течение заболевания на делят три стадии. Симптомы I стадии: вялая струя мочи, учащенное мочеиспускание, затрудненность мочеиспускания. Симптомы II стадии - струя мочи истончена и очень вялая, чувство неполного опорожнения мочевого пузыря. Симптомы III стадии: моча выделяется все время по каплям.

Диагностика. Согласно международным стандартам, пациент вначале заполняет анкету, состоящую из 7 вопросов. Затем проводится пальцевое ректальное обследование, УЗИ простаты с обязательным ректальным датчиком, УЗИ почек, уродинамическое исследование указывает на степень нарушения мочеиспускания.

Лечение объединяется в пять основных групп:1. Наблюдение 2. Медикаментозная терапия (ингибиторы 5-альфа-редуктазы, блокаторы альфа-адренорецепторов). Растительные препараты. 3. Неоперативное лечение (термотерапия или криодеструкция) 4. Лечение с помощью лазеров 5. Оперативное лечение (открытая аденомэктомия, ТУР).

Профилактика. В возрасте старше 50 лет — осмотр уролога каждые полгода.

Острый эпидидимит

Шанаев Б.Е.
ЦГКБ, г. Алматы

Эпидидимит - это воспаление придатка яичка. Эпидидимит является осложнением общего инфекционных заболеваний — гриппа, пневмонии, ангины или какого-то другого. Эпидидимит гораздо чаще всего возникает при хроническом воспалительном заболевании мочеполовых органов — уретрите, простатите, везикулите.

Симптомы острого эпидидимита: начинается с резких болей в области яичка, повышения температуры тела до 39-40 градусов, гиперемии и отёка соответствующей стороны мошонки. Острый эпидидимит стихает через 2-5 дней без лечения, в области хвоста или тела придатка определяется плотный, слегка бугристый инфильтрат, часто замещающийся рубцом и вызывающий обтурационную аспермию, что служит причиной бесплодия.

Осложнения эпидидимита. Эпидидимит без лечения через несколько дней может привести к нагноению придатка и яичка, при этом состояние больного резко ухудшается, температура тела увеличивается, кожа мошонки становится глянцевой, резко болезненна при прикосновении. Эпидидимит может привести к развитию острого орхита (переход воспаления на яичко). При длительном эпидидимите в финале может разрастись соединительная ткань, что приведет к непроходимости придатка яичка для сперматозоидов. При двустороннем эпидидимите это станет причиной обтурационной формы бесплодия.

Лечение эпидидимита: Обязательно нужно сдать анализы на инфекции, передаваемые половым путем. Соблюдать строгий постельный режим. Для обеспечения неподвижности мошонки ей придается фиксированное возвышенное положение, назначаются антибиотики, ферменты, рассасывающие препараты, витамины. При утихании острого эпидидимита применяют тепловые процедуры на мошонку, физиотерапию. На период лечения эпидидимита необходимо соблюдение диеты.

Варикоцеле

Жакай Н.
ЦГКБ, г. Кентау

Варикоцеле — варикозное расширение вен семенного канатика.

Чаще всего расширение вен бывает левосторонним, редко — двусторонним или правосторонним. Различают варикоцеле 1, 2, 3, 4 степени.

Варикоцеле I степени: увеличение лозовидного сплетения, обнаруживаемое только при проведении пробы Вальсальвы или инструментально (УЗИ, доплерография);

Варикоцеле II степени: расширенные вены видны невооруженным глазом только стоя, в положении лёжа не пальпируется, есть пальпируемое увеличение венозного сплетения, размеры яичка и его состояние остаются без изменений;

Варикоцеле III степени: видимое на глаз увеличение лозовидного сплетения в положении и стоя и лёжа;

Варикоцеле IV степени: расширенные вены яичка и семенного канатика видны невооруженным глазом, яичко мягкое, его размеры уменьшены;

Симптомами заболевания являются боли и неприятные ощущения в яичках, однако течение может быть бессимптомным.

Диагностика: Варикоцеле может обнаружить уролог при осмотре, начиная со 2 степени, дополнительно проводится УЗИ и доплерографии мошонки в двух положениях — лежа и стоя.

Лечение. Единственным эффективным методом лечения варикоцеле является хирургический (операция Иваниссевича, эндоскопическая операция, микрохирургическая реваскуляризация яичка). На сегодняшний день операция Иванисевича считается морально устаревшей с высокой рецидивностью. Для лечения варикоцеле наиболее предпочтительны эндоскопическая и микрохирургическая операции.

Мочекаменная болезнь

Шанаев Б.Е.
ЦГКБ, г. Алматы

Это заболевание, проявляющееся образованием камней в почках и других органах мочевыделительной системы. Основной механизм заболевания врожденный — небольшое нарушение обмена веществ, что приводит к образованию нерастворимых солей, которые формируются в камни. По химическому строению различают разные камни — ураты, фосфаты, оксалаты и др. Заболевание проявляется болями в пояснице, появлением крови в моче, возможно самостоятельное отхождение камней с мочой.

Лечение мочекаменной болезни может быть консервативным, инструментальным и оперативным.

Консервативное лечение проводится при небольном размере камня и отсутствии осложнений заболевания. Оно включает в себя правильную диету и прием некоторых лекарственных препаратов.

Если камень очень беспокоит Вас и мешает Вам нормально жить, то его можно удалить инструментально или на операции.

Большие камни почек удаляются только на операции. Камни мочеточника обычно удается низвести в мочевой пузырь и удалить эндоскопически, то есть операция будет без разреза. При камне мочевого пузыря проводится камнедробление через цистоскоп. Если эта процедура оказывается неэффективной, то делают операцию со вскрытием мочевого пузыря.

Часто оказывается эффективным метод дистанционной литотрипсии — дробление камня электромагнитными волнами. Эта методика наиболее предпочтительна, так как легче всего переносится больными. К сожалению, раздробить камни таким образом удается не всегда.

Хронический простатит

Жакай Н., ЦГКБ, г. Кентау

Простатит – воспаление предстательной железы, одно из наиболее часто встречающихся заболеваний у мужчин. От 30 до 85% мужчин старше 25 лет страдают этой болезнью. Часто простатит протекает бессимптомно или с редкими болевыми ощущения в промежности, надлобковой области, яичках, пояснице. У каждого третьего мужчины, страдающего простатитом, обнаруживают хламидии, гарднереллы, гонококки или трихомониаз.

Клинические симптомы хронического простатита: боли, дискомфорт в области поясницы, промежности, прямой кишки, полового члена, яичек; сексуальные расстройства - боль и дискомфорт во время эрекции и эякуляции, преждевременная эякуляция, слабая, неустойчивая эрекция, либо полное ее прекращение; учащенное, болезненное мочеиспускание; повышение температуры. Если вовремя не произвести лечение простатита, то он может перейти в хроническую форму. Осложнения простатита: снижение полового влечения, нарушение эрекции, вплоть до импотенции, бесплодие, расстройства мочеиспускания, везикулит, орхит, эпидидимит, пиелонефрит, аденома и рак предстательной железы. При появлении первых признаков простатита следует немедленно обратиться к врачу – урологу. Только врач сможет правильно поставить диагноз, выявить причину и назначить эффективное лечение простатита.

Лечение простатита включает в себя антибактериальную терапию под контролем антибиотикограмм, иммуностимулирующую терапию, физиотерапию, лазеро-магнитотерапию, местное лечение (массаж простаты), симптоматическое лечение, лечебную физкультуру, диету. Только комплексное лечение простатита под наблюдением врача, дает желаемый результат.

Профилактика простатита: не допускать переохлаждения, не сидеть на холодных предметах, регулярная половая жизнь, обязательное обследование на предмет состояния простаты 1-2 раза в год, соблюдение щадящей диеты (исключение алкоголя, острой, жаренной и консервированной пищи), после перенесенного простатита проведение превентивных курсов амбулаторного лечения на реже 2-х раз в год в течение месяца и одного курса санаторно-курортного лечения.

Оценка эффективности интракорпорального пневматического литотриптера в лечении камней мочеточников

Романова С.А., НЦ урологии им. Б.У. Джарбусынова, г. Алматы

Камни мочеточника составляют 50% из всех больных МКБ и часто вызывают осложнения в виде атак пиелонефрита, гидронефротической трансформации, хронической почечной недостаточности.

Цель работы – оценка эффективности лечения больных с камнями мочеточника с помощью портативного литотриптера (LMA Switzerland).

Основу настоящего исследования составили клинические наблюдения за 17 больными с камнями мочеточника, которым проводилось лечение пневматическим литотриптером на базе НЦ урологии им. Б.У. Джарбусынова за 5 месяцев, из них составили: мужчины 7 человек, женщины 10 человек. Средний возраст больных - 43 года.

В результате лечения все камни фрагментированы с минимальной ретропульсией и без повреждения тканей.

Таким образом, при испытании клинической эффективности портативного литотриптера (LMA Switzerland) новый прибор зарекомендовал себя как безопасный, эффективный, практичный, компактный и эргономичный, чем другие пневматические литотриптеры. По предварительным данным исследования положительно оцениваем метод и считаем, что у больных с камнями мочеточника на первом этапе оперативного лечения должна быть предпринята попытка уретеролитотрипсии с помощью пневматического литотриптера.

Приапизм

Шанаев Б.Е.
ЦГКБ, г. Алматы

Приапизм - это патологическое состояние, которое характеризуется возникновением длительной эрекции не связанной с половым возбуждением.

Сам термин возник по имени греческого бога Приапа – бога садов и плодородия. Приапизм может возникнуть как у взрослых мужчин, так и у детей.

Приапизм может быть психогенным. В этом случае он возникает у больных психическими заболеваниями, эпилепсией, у больных неврозами. Нейрогенный приапизм возникает при заболеваниях головного и спинного мозга – травмы, опухоли, энцефалиты. Соматический приапизм возникает у больных с заболеваниями крови (лейкозы, серповидноклеточная анемия), у больных злокачественными заболеваниями, при некоторых аллергических заболеваниях. Интоксикационный приапизм является следствием употребления алкоголя, кокаина, психотропных средств. Медикаментозный приапизм развивается при употреблении некоторых лекарственных препаратов (психостимуляторы, антидепрессанты, препараты применяемые для лечения импотенции).

Диагностика приапизма основывается на опросе, внешнем виде половых органов. Выясняют, какими еще болезнями страдает пациент, обстоятельства возникновения стойкой эрекции. Иногда проводят ультразвуковое исследование сосудов полового члена. Для уточнения диагноза может быть проведена пункция кавернозных тел. Лечение приапизма. Вначале лечение приапизма консервативное. Половой член охлаждают при помощи грелок со льдом. Проводят пункцию кавернозных тел под местным обезболиванием, используя специальную иглу. Через эту иглу отсасывают избыток крови, промывают кавернозные тела до алого цвета крови. Возможно введение препарата купирующего приапизм (фенилэфрин). Если консервативными методами ликвидировать приапизм не удается, или возникают рецидивы заболевания, проводится оперативное лечение.

Лечение врожденной косолапости у детей методом Понсети в нашей модификации

Герасимов Д.В.
Областная детская больница, Отделение травматологии и ортопедии, г.Костанай

Работа посвящена лечению врожденной косолапости методом Понсети в модификации автора. Особенностью коррекции деформации этапными гипсовыми повязками является использование синтетического чулка (стокинет) производства 3М сложенного вдвое в виде «инвагината». Ватной прокладкой между слоями «инвагината» в местах наибольшего механического давления. Избыток синтетического чулка в дистальной области используется как «держалка» в момент коррекции деформаций. ткани, достаточно просто удержать стопу в момент мануальной коррекции и наложения гипсовой повязки, нет осложнений в виде фликтен и дерматита, повязка легко удаляется щипцами Вольфа.

В части оперативного лечения отличия в выполнении не ахиллотомии, а ахиллопластики (удлинение ахилла) по Баеру в сочетании с тенотомией длинного сгибателя 1 пальца стопы, под масочным наркозом с последующей фиксацией гипсовой повязкой на 3 недели и переводом в брейсы. Данная оперативная техника отличается малоинвазивностью и более физиологичным устранением дефицита длины ахилла, и позволяет добиться полной коррекции деформации в краткие сроки (в среднем 68 дней), что при других методах невозможно. Применение брейсов позволило избежать рецидивов деформации стоп .

С 2005 года налажено и постоянно усовершенствуется изготовление брейсов в г. Костанай. При их производстве учитываются все геометрические и анатомические требования. Брейсы готовятся строго по индивидуальным меркам из полимеров и кожи.

Благодаря применению метода Понсети в нашей модификации на территории Костанайской области резко снизилось количество больших операций по поводу врожденной косолапости.

Произведен анализ клинических наблюдений больных с врожденной косолапостью за период с мая 2004 по июнь 2010 года . В ОДБ г. Костанай находилось на лечении 36 пациентов, из них с двухсторонней косолапостью-28, с односторонней-8, всего 64 стопы. Мальчиков было-31 , девочек- 5. Возраст от 7 дней до 2-х лет. Среднее количество гипсований до полной коррекции составило 7,8. Сроки лечения от начала гипсования до перевода в брейсы в среднем составили 68 дней.

Всего выполено 60 ахиллопластик с сочетании с тенотомией длинного сгибателя 1 пальца стопы, в 4 случаях в сочетании с плантотомией.

Применение этого метода позволило в кратчайшие сроки добиться полной коррекции деформации и получить хорошие результаты у 97,2% пациентов.

Введение

Врожденная косолапость является одним из наиболее распространенных пороков развития у детей. Наблюдается от 1 до 3 случаев на 1000 родившихся, достигает 35,8% в структуре врожденных заболеваний опорно-двигательной системы (3,6). В абсолютном исчислении это составляет более 100 тысяч в год (9). Лечение косолапости и на сегодняшний день является сложной задачей, несмотря на большое количество предложенных методов как оперативных, так и консервативных.

При всех методиках лечения этапными гипсовыми повязками в основу положено 4 принципа (2,3,9).

1. Лечение начинается как можно раньше (с первых дней жизни).
2. Оно должно быть малотравматичным.
3. Не нарушать анатомии и функции конечности.
4. Давать стойкий клинический результат.

Но при всех методах лечения гипсование является подготовительным этапом к оперативному вмешательству (4), так как полная коррекция, особенно при тяжелой форме косолапости гипсованием невозможна. Методов оперативной коррекции врожденной косолапости предложено множество (1,3,4,5,7,8) , из которых наиболее популярной является операция Зацепина. Однако частота рецидивов после консервативного и оперативного лечения остается высокой и составляет от 35% до 64% (3). Помимо рецидивов деформации нередко происходит развитие дегенеративных артритов суставов стопы, их тугоподвижность, боли (9).

Наше внимание привлек метод Понсети, как наиболее отвечающий основным принципам лечения: техническая простота, малая травматичность, физиологичность. Суть его заключается, как и при других методах, в этапной коррекции деформации повязками, при необходимости - оперативном вмешательстве и последующей коррекции брейсами.

Его особенность - в отсутствии необходимости разделения косолапости на степени, так как результаты лечения не зависят от тяжести деформации стопы. Полная коррекция стоп достижима в 98-100% наблюдений вне зависимости от тяжести деформации, включая артрогрипоз и неврогенные деформации.

Цель исследования

- улучшение результатов лечения врожденной косолапости у детей.

Методика лечения и клинические наблюдения

Лечение начинается с момента установления диагноза. Повязка накладывается от кончиков пальцев до в/3 бедра с согнутым до 90º коленом. По мере освоения метода нами были внесены некоторые изменения и дополнения.

1. Дополнения на этом уровне сводятся к использованию синтетического чулка (стокинет) производства 3М, сложенного вдвое в виде «инвагината». В местах наиболее вероятного давления (в подколенной ямке и в области г/с сустава по передней поверхности) между слоями «инвагината» укладывается вата в виде плоского участка размером 5/6 см, толщиной 0,5 см. Избыток синтетического чулка в дистальной области используется как «держалка» в момент коррекции деформаций.

Смена гипсовых повязок проходит в амбулаторных условиях, сначала 1 раз в 6-7 дней, затем 1 раз в 10 дней, затем 1 раз в 2 недели.

Для выведение стопы в корригированное положение требуется смена повязок от 2 до 10 раз (в среднем 5-6). После снятия последней повязки и анализа ситуации определяются показания и объем оперативного вмешательства. У наших пациентов только двоим удалось исправить деформацию консервативно с последующим переводом в брейсы.

2. После устранения элементов косолапости Понсети ре-

Таблица 1. Распределение больных по возрасту

Новорожденные до 1 мес.	2-5 мес.	6 мес.-1 год	1-2 года
20	4	8	4

Таблица 2. Распределение больных по тяжести деформации.

легкая	среднетяжелая	тяжелая
6	8	22

Таблица 3. Оценка результатов лечения врожденной косолапости методом Понсети в модификации.

Отличные	Хорошие	Удовлетворительные
29 (80,6%)	5 (13,8%)	2 (5,6%)

комендует произвести ахиллотомию (т.е. полное пересечение ахилла под местной анестезией).

На этом этапе у нас появились свои предложения. Отличием является выполнение не ахиллотомии, а ахиллопластики (удлинение ахилла) по Баеру в сочетании с тенотомией длинного сгибателя 1 пальца стопы, под масочным наркозом с последующей фиксацией гипсовой повязкой на 3 недели и переводом в брейсы (шина Брауна).

Произведен анализ клинических наблюдений больных с врожденной косолапостью за период с мая 2004 по июнь 2010 года. В ОДБ г. Костанай находилось на лечении 36 пациентов, из них с двухсторонней косолапостью - 28, с односторонней - 8, всего 64 стопы. Мальчиков было -31 , девочек - 5. Возраст от 7 дней до 2 лет. Распределение детей по возрасту представлено в таблице 1.

Самое раннее начало лечения наблюдалось у новорожденных в возрасте 3-7 суток. Самое позднее начало лечения отмечалось у пациента в возрасте 1 год 8 мес.

Распределение больных по тяжести представлено в таблице 2.

У пациентов с легкой степенью деформации коррекция происходила значительно быстрее, после 2-3 этапов гипсования практически полностью удавалось устранить элементы косолапости. После 5-6-го наложения гипсовых повязок стопы выводились в положение гиперкоррекции, отведение переднего отдела стопы составляло 75-80º. Двоим пациентам не потребовалось оперативное лечение (ахиллопластика и тенотомия сгибателя 1 пальца).

У пациентов со среднетяжелой степенью деформации коррекция происходила более длительно, после 5-6 этапов гипсования удавалось коррегировать элементы косолапости за исключением эквинуса. На этом этапе производилась ахиллопластика и тенотомия длинного сгибателя 1 пальца стопы с последующей фиксацией гипсовой повязкой на 3 недели в положении гиперкоррекции.

У пациентов с тяжелой деформацией процесс коррекции значительно удлинялся, добиться устранения элементов косолапости удавалось после 10-12 этапов наложения гипсовых повязок. На данном этапе отмечалось сильное натяжение ахилла, таким больным также произведена ахиллопластика и тенотомия длинного сгибателя 1 пальца стопы, наложена гипсовая повязка в гиперкоррекции.

Четверым больным, чей возраст составлял 1-2 года, т.е. те дети, которые ходили на деформированных стопах, потребовалась плантотомия с минимального доступа (1-2 мм) в средней части стопы в месте максимального напряжения подошвенного апоневроза. Это тоже наше дополнение к методу Понсети.

Среднее количество гипсований до полной коррекции составило 7-8. Сроки лечения от начала гипсования до перевода в брейсы в среднем составили 68 дней.

Всего выполено 60 ахиллопластик с сочетании с тенотомией длинного сгибателя 1 пальца стопы, в 4 случаях в сочетании с плантотомией.

Все больные после устранения элементов косолапости были переведены в брейсы (шина Брауна) с целью предупреждения рецидивов деформации.

Больным было рекомендовано строгое выполнение протокола ношения брейсов (9).

При внедрении данного метода мы столкнулись с серьезной проблемой, а именно с отсутствием брейсов на территории РК. На данном этапе приходилось их покупать в г. Челябинске (Россия) в ортопедическо-протезном предприятии «Ортомед», затем их копировать в условиях ортопедической мастерской. С 2005 года налажено и постоянно усовершенствуется изготовление брейсов в г. Костанай. При их производстве учитываются все геометрические и анатомические требования. Брейсы готовятся строго по индивидуальным меркам из полимеров и автомобильной кожи. Отведение 75º, тыльная флексия 10º, расстояние между ботинками соответствует ширине плеч - вот основные требования при производстве брейсов, которые неукоснительно нами выполняются.

Результаты и их обсуждение

У всех детей в указанной группе достигнута полная коррекция деформаций стоп без выполнения задневнутренних релизов. Результаты оценивались по трехбальной системе:

1. Отличные (полное устранение элементов косолапости при полном объеме пассивных движений).
2. Хорошие (полное устранение элементов косолапости, умеренное ограничение объема пассивной тыльной флексии).
3. Удовлетворительные (незначительное приведение переднего отдела стопы, ограничение пассивной тыльной флексии стопы от 0 до 10 градусов).

Оценка результатов представлена в таблице 3.

Из таблицы 3 видно, что в большинстве наблюдений (80,6%) удалось достичь отличной коррекции косолапости, это можно объяснить ранним обращением пациентов к ортопеду и более ранним началом лечения соответственно, строгим выполнением рекомендаций врача.

В 13,8% наблюдений результат оценивался как хороший, т.к. у пациентов отмечалось незначительное ограничение пассивной тыльной флексии, это можно объяснить неполным выполнением рекомендаций врача со стороны родителей, несоблюдением протокола ношения брейсов (ранняя их отмена), нерегулярная явка на контрольные осмотры ортопеда. Все 5 случаев – это дети с 2-х сторонней косолапостью в возрастном промежутке 6 мес. до 1 года с тяжелой косолапостью.

Удовлетворительных результатов удалось добиться в 5,6% случаев - это дети, у которых сохранялось незначительное приведение переднего отдела стопы и ограничение пассивной тыльной флексии от 0 до 10 градусов. Это дети в возрасте от 1 до 2 лет, которые сложно переносили период нахождения в брейсах, часто не выполняли

рекомендаций врача. Такие больные информированы о возможности повторного оперативного лечения.

Для демонстрации достигнутых результатов представлено 3 клинических примера.

Клинический пример 1.

Больной В., 2 недели.

Д-з: Двухсторонняя врожденная косолапость.

В возрасте 2 недель, в день обращения наложена 1 повязка, коррегирующая кавус обеих стоп. Затем каждые 7 дней смена гипсовых повязок с этапной коррекцией приведения переднего отдела стоп, супинации. С 2-месячного возраста смена гипсовых повязок 1 раз в 10 дней, затем 1 раз в 2 недели. В динамике в 3 месяца стопы хорошо поддаются коррекции, отмечается гиперкоррекция элементов косолапости, имеется частичная коррекция эквинуса. В 3 месяца произведена закрытая ахиллопластика, тенотомия длинного сгибателя 1 пальца обеих стоп под масочным наркозом. Наложена гипсовая повязка в гиперкоррекции.

Фиксация гипсовыми повязками 3 недели, затем ребенок переведен в индивидуальные брейсы, параллельно назначены: массаж н/к, электростимуляция наружной группы мышц голеней. Произведено обучение матери по поводу применения брейсов, рекомендовано круглосуточное их применение, произведена окончательная «подгонка» центрально ремешка. После окончания восстановительного лечения ребенок выписан домой с рекомендациями по ношению брейсов, на руки выдан протокол ношения брейсов. Ребенок динамически осматривается 3 месяца - с интервалами 1 раз в месяц, затем 1 раз в 3 месяца до 1 года. В динамике в 1 год отмечается полная коррекция врожденной деформации, ребенок переведен в ортопедическую обувь с высоким задним берцем и с стелькой с пронатором, рекомендованы профилактические осмотры 1 раз в 6 месяцев до 5 лет.

Клинический пример 2.

Больной Я., 3 мес.

Д-з: Двухсторонняя врожденная косолапость.

На первичном осмотре, в день обращения наложена 1 гипсовая повязка, коррегирующая кавус на 7 дней. Далее произведен полный цикл гипсований с этапным устранением элементов косолапости с интервалами в 10 дней. С 5 месячного возраста смена гипсовых повязок 1 раз в 2 недели. В динамике в 6 месяцев стопы поддаются коррекции удовлетворительно, отмечается гиперкоррекция элементов косолапости, имеется частичная коррекция эквинуса. В 6 мес. под масочным наркозом произведена ахиллопластика, тенотомия длинного сгибателя 1 пальца закрытым способом на обеих стопах. На операционном столе наложены гипсовые повязки от уровня в/3 бедра до кончиков пальцев в положении тыльной флексии 10º, максимальном отведении переднего отдела стопы 75 º, сгибании в коленных суставах 90º. Фиксация гипсовыми повязками 3 недели. Затем удалены гипсовые повязки, назначено восстановительное лечение: массаж н/к, электростимуляция наружной группы мышц голеней. Параллельно лечению произведено обучение матери по поводу применения брейсов, рекомендовано круглосуточное их применение, произведена окончательная «подгонка» центрально ремешка. Однако отмечается самопроизвольное выскальзывание стоп из фиксирующих элементов брейсов, даже при сильном натяжении центрального ремешка. Произведено повторное наложение гипсовых повязок в положении гиперкоррекции дважды с интервалами 2 нед. Затем ребенок опять переведен в брейсы, назначено восстановительное лечение. После окончания восстановительного лечения ребенок выписан домой с рекомендациями, на руки выдан протокол ношения брейсов. Ребенок динамически осматривался 3 месяца - с интервалами 1 раз в месяц, затем 1 раз в 3 месяца до 1 года. В динамике в 1 год отмечается полная коррекция косолапости, ребенок переведен в ортопедическую обувь с высоким задним берцем и со стелькой с пронатором, рекомендованы профилактические осмотры 1 раз в 6 месяцев до 5 лет.

Клинический пример 3.

Больной Ц., 3 года.

Диагноз: Врожденная косолапость справа.

При осмотре имеются все признаки врожденной косолапости, ребенок ходит с опорой на внешний край стопы, имеется кавус, приведение переднего отдела стопы, супинация, эквинус, в физиологическое положение конечность не выводится.

Ранее наблюдался у невролога по месту жительства (г.Рудный) с диагнозом: паретическая косолапость справа, проводились курсы консервативной терапии, со слов родителей носил ортопедическую обувь.

Осмотрен неврологом ОДБ г.Костаная, данных за паретическую косолапость не выявлено.

В день обращения наложена 1 гипсовая повязка на 10 дней. Далее произведен полный цикл наложения гипсовых повязок с этапным устранением элементов врожденной косолапости с интервалами в 14 дней, всего 6. Затем под общим обезболиванием произведена ахиллопластика, тенотомия сгибателя 1 пальца стопы, плантотомия из минимального доступа (1-2 мм) в месте наибольшего натяжения подошвенного апоневроза. На операционном столе наложена гипсовая повязка от в/3 бедра до кончиков пальцев в положении гиперкоррекции, п/о период без особенностей, ребенок выписан из стационара на 2-е сутки после операции. Через 3 недели удалена гипсовая повязка, отмечается полная коррекция деформации правой стопы, элементы косолапости отсутствуют, назначен курс восстановительного лечения: массаж, электростимуляция наружной группы мышц голени, ребенок переведен в брейсы. Однако при ношении брейсов ребенок проявляет беспокойство, самостоятельно снимает их, пытается вставать и ходить в них. По настоянию родителей ребенок переведен в повязку из полимера (скотч каст) в виде «сапожка» от границы в/3 и с/3 голени до кончиков пальцев, разрешено ходить. Дважды

произведена смена «сапожка» с интервалами 2 мес., затем ребенок переведен в ортопедическую обувь с высоким задним берцем и стелькой с пронатором.

В динамике отмечается полная коррекция деформации правой стопы, ребенок наблюдается 1 раз в 6 мес. до 5 лет.

Техника гипсования

Наша техника гипсования сводится к использованию синтетического чулка (стокинет) производства 3М, сложенного вдвое в виде «инвагината». В местах наиболее вероятного давления между слоями «инвагината» укладывается вата в виде плоского участка. Избыток синтетического чулка в дистальной области используется как «держалка» в момент коррекции деформаций. Преимущество в том, что нет агрессивного давления на мягкие ткани, достаточно просто удержать стопу в момент мануальной коррекции и наложения гипсовой повязки, нет осложнений в виде фликтен и дерматита, повязка легко удаляется щипцами Вольфа.

В части оперативного лечения отличие в выполнении не ахиллотомии, а ахиллопластики (удлинение ахилла) по Баеру в сочетании с тенотомией длинного сгибателя 1 пальца стопы, под масочным наркозом с последующей фиксацией гипсовой повязкой на 3 недели и переводом в брейсы. Данная оперативная техника отличается малоинвазивностью и более физиологичным устранением дефицита длины ахилла и позволяет добиться полной коррекции деформации в краткие сроки (в среднем 68 дней), что при других методах невозможно. Применение брейсов позволило избежать рецидивов деформации стоп.

Благодаря всему перечисленному на территории Костанайской области резко снизилось количество больших операций по поводу врожденной косолапости.

Заключение

Внедрение метода Понсети в нашей модификации позволило резко снизить количество объемных операций и улучшить результаты лечения.

Литература

1. Абальмасова Е.А. Лечение различных деформаций стоп дистракционным методом у подростков / Е.А. Абальмасова, А.М. Миронов, Д.И. Поляков / / Ортопедия и травматология. - 1976. - № 2. - С. 49 - 51.

2. Виленский В.Я. Новое в консервативном лечении врожденной косолапости / В.Я. Виленский / / Стопа и вопросы построения рациональной обуви. - М., 1980. - С. 109-112.

3. Волков С.Е. Дифференциальная диагностика и раннее комплексное лечение врожденных деформаций стоп у детей: автореф. дис. … д-ра мед наук / С.Е. Волков - М., 1999. – 34 с.

4. Зацепин Т.С. Врожденная косолапость и ее лечение в детском возрасте / Т.С. Зацепин. - М.: Медицина, 1947. - 269 с.

5. Илизаров Г.А. Способ лечения эквино-полой деформации стопы / Г.А. Илизаров, В.И. Шевцов, Н.В. Кузьмин / / Ортопедия, травматология. – 1983. - № 5. – С. 42-45.

6. Кузнечихин Е.П. Хирургическое лечение детей с заболеваниями и деформациями опорно-двиг. системы : руководство для врачей / Е.П. Кузнечихин, Э.В. Ульрих. - М. : Медицина, 2004. – 479 с.

7. Мороз П.Ф. Хирургическое лечение врожденной косолапости у детей / П.Ф. Мороз / / Ортопедия, травматология, протезирование. - 1990. - № 5. - С. 16-19.

8. Штурм В.А. Клиника и лечение врожденной косолапости в детском возрасте / В.А. Штурм / / VI научная сессия ин-та им. Турнера Г.И.- Л., 1956. - С. 253 - 260.

9. Ponseti I.V. Congenital clubfoot. Fundamentals of treatment. / I.V. Ponseti - New York. - Oxford University Press. - 2000. – P. 48 - 53.

Лечение рецидивов врожденной косолапости у детей методом чрескостного остеосинтеза

Герасимов Д.В.

Областная детская больница, Отделение травматологии и ортопедии, г. Костанай

Введение

Врожденная косолапость занимает одно из первых мест среди врожденной патологии опорно-двигательного аппарата у детей. От одного до четырех детей на 1000 родившихся появляются на свет с косолапостью. Патология встречается у мальчиков в 1,3 раза чаще, чем у девочек. Односторонняя форма наблюдается реже, чем двусторонняя, причем в 10% наблюдений она сочетается с другими пороками развития (А. Аблакулов, 1981; Ф.Р. Богданов, З.Г. Меликджанян, 1974; СЕ. Волков, О.А. Малахов, 1998; Е.А. Ставская, Л.Д. Перепечай, 1986; Д. Домбровска, 1994; I. Stratton, 1999; R.W. Porter, 1996).

Вопросы лечения патологии стопы, в том числе врожденной косолапости, интересовали исследователей на протяжении сотен лет. К настоящему времени сложилось несколько подходов к лечению данного заболевания, среди которых традиционно выделяют этапную, ручную редрессацию с последовательным устранением компонентов деформации путем бинтования по Финку Эттингену или фиксации гипсовыми повязками по Понсети, а также разнообразные формы хирургического лечения, включая вмешательства на мягких тканях, реконструкции костей стопы (1,2,8,9,10,13,14,17).

Несмотря на достигнутые успехи в консервативном лечении врожденной косолапости, в 15-90% случаев наступает рецидив (2,10,11,16,). Общими недостатками открытых оперативных вмешательств является их травматичность, неустраненная избыточная торсия костей голени, образование грубых рубцов по медиальной поверхности голеностопного сустава и внутреннему краю стопы, часто возникающие пяточновальгусные и плосковальгусные деформации стоп (1,3,5,6.12.18,19). В ряде случаев происходит нарушение роста костей стопы, остеопороз и гипотрофия мышц голени, сочетающиеся с различного рода вегетативными нарушениями (15,18.19). Все это является почвой для возникновения рецидива деформации стопы (8,10,12,15,18,19,20).

С конца 60-х годов прошлого века в РНЦ «ВТО» им. академика Г.А. Илизарова при лечении больных с врожденной косолапостью начал использоваться метод управляемого чрескостного остеосинтеза (5,6,7). Одним из его преимуществ является возможность постепенного, дозированного устранения всех компонентов деформации стопы и голени. Применяемый в ходе лечения универсальный набор деталей позволяет в каждом конкретном случае создать наиболее оптимальную компоновку аппарата.

В течение последних лет данные методики в значительной степени усовершенствованы, что обеспечило возможность их эффективного использования у детей с первого года жизни.

Вместе с тем, применение методик чрескостного остеосинтеза при лечении детей с врожденной косолапостью в значительной степени сдерживается ввиду отсутствия их дифференцированного применения в зависимости от возраста пациента и степени выраженности патологии, недостаточно отработанной техники остеосинтеза, а также тактики ведения больных в послеоперационном периоде.

Цель исследования

- обосновать эффективность использования метода чрескостного остеосинтеза в лечении детей с рецидивами врожденной косолапости.

Материал и методы исследования

В основу работы положен анализ лечения 27 больных (49 стоп) в возрасте от одного года до семи лет, пролеченных в травматологическом отделении ОДБ г.Костанай с 2001 по 2010 год. В возрасте от одного года до двух лет наблюдались 8 человек, от трех до четырех лет - 12, от пяти до семи лет - 7. Мальчиков было 12, девочек - 15. Односторонняя форма наблюдалась у 4 (14,8%) человек, из них левосторонняя у 3 (11,1%), а правосторонняя - у 1 пациента (3,7 %). Двусторонняя деформация имела место у 23 (85,1 %) больных. У 5 человек (18,5%) врожденная косолапость сочеталась с сопутствующей патологией.

До поступления в травматологическое отделение ОДБ г.Костанай каждому пациенту была ранее выполнена операция по устранению косолапости по Зацепину, у трех пациентов дважды, у одного трижды. У этих пациентов клиническая картина заболевания усложнялась наличием обширных рубцов от 10 до 20 см, идущих от нижней трети голени до среднего отдела стопы по внутренней поверхности нижней конечности, а также рубцом, сопровождающим ахиллово сухожилие.

Всех пациентов мы разделили по степени тяжести на три группы, используя классификацию Новокузнецкого института усовершенствования врачей (1990).

Группу больных с I степенью тяжести заболевания составили 3 пациента (5 стоп), со II степенью тяжести деформации 17 пациентов (30 стоп), с III степенью и 7 больных (13 стоп) .

Все пролеченные больные имели выраженный патологический симптомокомплекс, характеризовавшийся патологическими изменениями в связочном аппарате голеностопного, подтаранного и таранно-ладьевидного суставов, в мышцах голени, в скелете голени и стопы. С учетом возраста пациентов этот симптомокомплекс приобрел устойчивый характер. Предшествующее оперативное лечение привело к еще большему ограничению движений в суставах стопы, что усугубляло ее патологическое состояние.

В работе использовались клинико-статистический и рентгенологический методы исследований. Были применены: аппарат Илизарова, рентгеновская аппаратура, хирургический инструментарий, персональный компьютер.

Предоперационная подготовка больного и методики оперативного лечения

Оперативное лечение врожденной косолапости методом чрескостного остеосинтеза показано детям в возрасте от одного года и старше при выявлении стойких компонентов деформации, в том числе после консервативных или оперативных методов лечения. Противопоказанием для операции являются тяжелое общесоматическое состояние пациента, психические расстройства, а также заболевания кожи инфекционного характера.

При поступлении больного отмечали жалобы, изучали анамнез заболевания и характер предшествующего лечения. Оценивали клинические, рентгенологические данные обследования. Получив полное представление о характере патологических изменений и особенностях состояния здоровья пациента, выбирали оптимальную методику лечения.

При выборе методики оперативного лечения учитывали возраст больных, которых в этом плане разделили на группы: первая группа - пациенты в возрасте 1-2 года, вторая группа - 3-4 года, третья группа - 5-7 лет.

Под общей анестезией после обработки кожных покровов голени и стопы раствором антисептика первоначально производили подкожную ахиллотомию, в ходе которой, учитывая возраст, производили несколько насечек по длине ахиллова сухожилия, после чего накладывали асептические повязки.

Затем выполняли остеосинтез голени и стопы. При остеосинтезе костей голени проводили по две перекрещивающиеся спицы в ее верхней и нижней трети, одна из которых проходила через обе кости. На стопе проводили две параллельные спицы через диафизы плюсневых костей и две перекрещивающиеся спицы через пяточную кость, которые с натяжением фиксировали к двум полукольцам в проекции переднего и заднего отделов стопы. При этом опору, установленную в проекции переднего отдела стопы, соединяли с дистальной базой системы аппарата на голени и с опорой, установленной в проекции пяточного отдела. Для дозированного разворота стопы использовали шарнирные узлы, обеспечивающие разноплоскостное перемещение опор относительно друг друга так, чтобы ось вращения соответствовала биомеханической оси вращения голеностопного сустава. Для фиксации полукольца переднего отдела стопы с базой на голени используем узел, позволяющий осуществлять изолированное крепление дистракционных стержней, а также производить их изолированную замену в послеоперационном периоде.

Для устранения деформации стоп I степени в этой возрастной группе, когда не требовалось устранение избыточной торсии голени, мы применяли следующую компоновку аппарата. После установки базового кольца в нижней трети голени дополнительно в средней трети голени проводили две консольные перекрещивающиеся спицы через гребень большеберцовой кости в сагиттальной плоскости. Эти спицы закрепляли в кронштейне, который крепили к кольцевой опоре либо напрямую, либо при помощи резьбового стержня. Такая компоновка аппарата уменьшала травматизацию мягких тканей голени, облегчала вес аппарата и сокращала время операции за счет более простого монтажа.

При II степени косолапости вслед за ахиллотомией выполняли рассечение внутренней порции подошвенного апоневроза. В ходе остеосинтеза наряду с чрескостной фиксацией костей голени и стопы в пяточную кость дополнительно вводили две консольные спицы, стабилизирующие ее положение. Остеосинтез заканчивали фиксацией первого пальца стопы спицей, проведенной параоссально.

При III степени косолапости у детей 3-4 лет операцию также начинали с проведения манипуляций на мягких тканях стопы. Первоначально выполняли плантотомию, которая имела «лестничный» характер. Ахиллотомию производили путем подкожного нанесения двух-четырех насечек на сухожилие.

Вслед за этим выполняли остеосинтез аппаратом Илизарова. Отличительной особенностью явилось то, что для фиксации переднего и заднего отделов стопы использовали спицы с напайками, так как при устранении выраженной деформации возникает необходимость в усилении жесткости фиксации. В данном случае после проведенной капсулотомии плюснефаланговых суставов фиксировались все пальцы стопы.

Для профилактики возникновения смещения таранной кости во время устранения грубой деформации стопы проводили спицу в таранную кость. Спица проводится с латеральной поверхности стопы и крепится к полукольцу, в котором фиксированы спицы, проведенные через пяточную кость. После того, как достигнуто положение нормокоррекции таранной кости, спицу перекрепляют к дистальному кольцу на голени и продолжают дальнейшее устранение деформации стопы. Во время начала периода фиксации аппарата Илизарова данную спицу удаляют. Предлагаемый способ позволяет производить постоянный контроль за взаимоотношением костей стопы, проводить профилактику возникновения подвывиха в голеностопном суставе.

У детей 5-7 лет при любой степени выраженности косолапости операцию начинали также с ахиллотомии, затем выполняли плантотомию. При I степени она имела частичный характер, при выраженной деформации подошвенный апоневроз пересекали лестнично. Вслед за этим выполняли остеосинтез голеней и стоп. Схема его при I степени была аналогична остеосинтезу при косолапости II степени у детей 1-2 лет с одномоментным выведением стопы в положение гиперкоррекции.

При более выраженной деформации у детей 5-7 лет при остеосин-тезе использовали спицы с напайками. При значительной инфлексии и приведении переднего и среднего отделов стопы показанным было выполнение остеотомии

основания первой плюсневой кости или медиальной клиновидной кости, с целью создания клиновидного регенерата, препятствующего рецидиву деформации.

Для осуществления контроля за расположением кубовидной, клиновидными костями, для создания физиологичного продольного свода стопы при тяжелой степени деформации мы предлагаем фиксировать кости предплюсны.

Если избыточная торсия голени не превышала 20° градусов, ее устраняли одномоментно в ходе операции и в послеоперационном периоде поддерживали стабильную фиксацию берцовых костей в сочетании с выведением стопы в положение гиперкоррекции. Для данного варианта разворота костей голени устанавливали резьбовые стержни таким образом, чтобы они соединяли не строго противоположные отверстия колец аппарата, а стояли с закосом на одно-два отверстия. Затем стержни законтрогаивали. Если закос стержня был на одно отверстие, то ротация кольца происходила на 10°.

В случае, когда пациент был старше 5 лет или избыточная торсия голени была больше 20°, деротацию голени выполняли дозированно в послеоперационном периоде с использованием деротационных узлов по известной методике.

Использованные методики, в совокупности технических приемов и различных видов компоновок аппарата внешней фиксации, обеспечили восстановление опороспособности конечности и правильной формы стопы.

Суммируя выше изложенное, мы составили план оперативных вмешательств при врожденной косолапости в зависимости от степени деформации конечности и возраста пациента, что может быть представлено в следующем виде в таблице №1.

Ведение больных в послеоперационном периоде

Особенностью ведения больных в послеоперационном периоде при использовании метода чрескостного остеосинтеза являлось то, что в отличие от других способов лечения ортопедических больных его применение предусматривало не одномоментную трансформацию пораженного сегмента непосредственно в ходе оперативного вмешательства, а дозированную коррекцию компонентов патологического симптомокомплекса с возможностью ранней функциональной нагрузки на оперированную конечность.

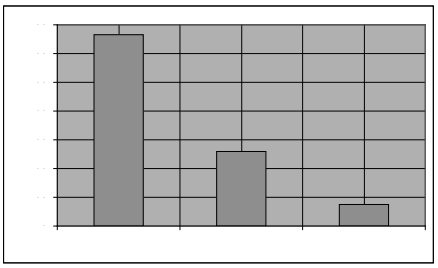

Рисунок 1. Распределение отдаленных результатов лечения врожденной косолапости

Таблица 1. Характер оперативных вмешательств при врожденной косолапости в зависимости от степени деформации и возраста

Степень деформации	Возрастные группы (годы)	Характер оперативного вмешательства
I	2-7	Ахиллотомия Остеосинтез аппаратом Илизарова (облегченная конструкция)
II	1-2	Ахиллотомия Остеосинтез аппаратом Илизарова (облегченная конструкция)
	3-4	Ахиллотомия Рассечение внутренней порции подошвенного апоневроза Остеосинтез аппаратом Илизарова с фиксацией первого пальца стопы
	5-7	Ахиллотомия Лестничная плантотомия Капсулотомия плюсне-фаланговых суставов Остеосинтез аппаратом Илизарова с фиксацией пальцев стопы
III	1-2	Ахиллотомия Рассечение внутренней порции подошвенного апоневроза Остеосинтез аппаратом Илизарова с фиксацией первого пальца стопы
	3-4	Ахиллотомия Лестничная плантотомия Капсулотомия плюсне-фаланговых суставов Остеосинтез аппаратом Илизарова с фиксацией пальцев стопы
	5-7	Ахиллотомия Лестничная плантотомия Капсулотомия плюсне-фаланговых суставов Остеосинтез аппаратом Илизарова с фиксацией пальцев стопы При показаниях - остеотомия основания первой плюсневой кости, медиальной клиновидной кости.

Продолжительность устранения деформации стопы зависела от степени выраженности деформации, ее формы, а также и от возраста пациентов. При лечении мягкотканной формы косолапости при II степени в среднем этот период был равен 31,15±3,1 дня, при III степени - 69,11 ±7,2 дня.

Продолжительность устранения костной формы врожденной косолапости была больше, чем мягкотканной. При II степени деформации она составила 46 дней, при III степени - 69,67±6,8 дня.

Сроки фиксации аппаратом Илизарова стопы у больных с I степенью деформации 29,33±4,22 дня, со II - 37,35±7,15; с III - 38,46±8,03.

После демонтажа аппарата с использованием общего кратковременного обезболивания стопу и голень фиксировали в достигнутом положении гиперкоррекции гипсовой лонгетой. При уменьшении отека на стопе, заживлении точечных ранок от спиц накладывали гипсовую повязку типа «сапожка», также сохраняющую положение гиперкоррекции (отведение переднего отдела - 20-30°, пронация стопы - 15-20°, тыльная флексия стопы - 70°) . В таком состоянии ребенок выписывался из стационара для продолжения амбулаторного лечения. Фиксацию стопы гипсовым сапожком рекомендовали в течение 1,5 месяцев при II степени деформации, 2,5 месяцев -при III степени. Дети в быту продолжали ходить сначала с помощью родителей, а затем и самостоятельно

По истечении периода фиксации пациенты приходили на осмотр в поликлинику, где им производили снятие повязки, делали контрольные рентгенограммы, назначали курс восстановительного лечения:

Ходьба в жесткой обуви с каблуком 1-1,5 см и дополнительной набойкой «косячком-пронатором» под передний и наружный отдел высотою 0,5-0,8 см.

Фиксация стопы в положении гиперкоррекции на время ночного сна с помощью съемного тутора в течение 4-6 месяцев.

Прохождение курсов лечебной физкультуры и массажа нижних конечностей с разработкой суставов стопы.

Регулярное физиолечение, включая парафинотерапию, магнитотерпию, электростимуляцию мышц передненаружной группы голени с интервалом 3-4 месяца.

Прохождение контрольных осмотров один раз в шесть месяцев.

Ошибки, осложнения, мероприятия для их предупреждения и лечения

Осложнения лечебного процесса наблюдались нами у 5

Таблица 2. Характер и количество осложнений в послеоперационном периоде

Характер осложнений	Количество больных
Воспаление мягких тканей вокруг спиц.	2
Вырезывание спиц из пяточной кости.	2
Создание значительной гиперкоррекции стопы	1
Всего	5

пациентов, что составило 18,5 % от общего числа оперированных больных. Характер и количество осложнений в послеоперационном периоде представлены в таблице 2.

Данные осложнения явились результатом ошибок технического и лечебного характера. Технические ошибки были обусловлены погрешностями в методике наложения аппарата, лечебные связаны с погрешностями в методике послеоперационного ведения больных.

Отмеченные осложнения были купированы непосредственно в ходе лечения и не оказали существенного влияния на его результаты.

Динамика клинических и рентгенологических изменений в ходе лечения врожденной косолапости методом чрескостного остеосинтеза.

Рисунок 2.

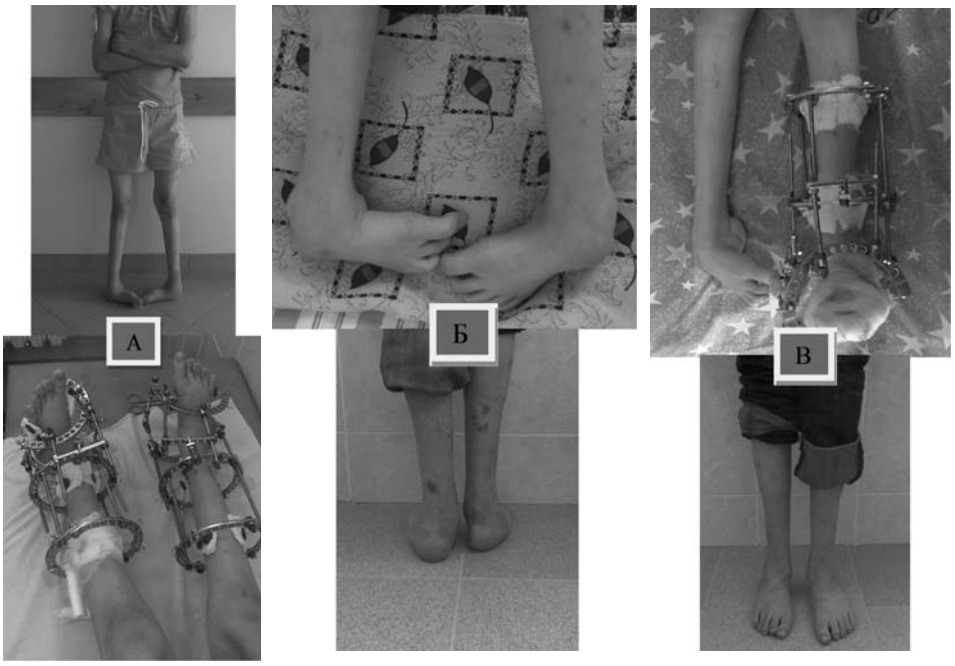

В ходе рентгенологических исследований было установлено, что при врожденной косолапости патологическим изменениям подвергаются практически все кости стопы, что выражается в нарушении их анатомических размеров, пространственных взаимоотношений, в патологических изменениях структуры костной ткани. Эти изменения становятся тем больше, чем более выраженную степень деформации мы наблюдаем и чем старше возраст пациента. До лечения отмечается укорочение первой плюсневой кости по сравнению с пятой. Ядро окостенения в проксимальном эпифизе первой плюсневой кости имеет вид треугольника, основание которого направлено кнаружи. В среднем отделе более значительным изменениям подвергаются кости по внутреннему краю стопы. Наряду с их меньшими, чем в норме, размерами, имеется также их клиновидная деформация, которая клинически выражается в приведении переднего отдела. Отмечается относительное увеличение кубовидной кости, как наиболее нагружаемой кости стопы при косолапости. В процессе лечения и восстановления опороспособности достигается нормализация суставных взаимоотношений.

Клинические результаты лечения больных с врожденной косолапостью, учетом данных рентгенологического метода обследования, интерпретировались нами как «хорошо», «удовлетворительно» и «неудовлетворительно».

Как «хороший», результат лечения больных с врожденной косолапостью признавался нами в том случае, если все компоненты деформации были устранены, болевой синдром отсутствовал, движения в голеностопном суставе осуществлялись с амплитудой не менее 30°. Свод сформирован согласно возрасту пациента. При ходьбе ребенок правильно нагружал подошвенную поверхность стопы, равномерно опираясь на все ее точки опоры, плавно осуществляя перекат и не переразгибая коленный сустав. Пациент ходит в обычной обуви, не хромая и не пользуясь дополнительными средствами опоры; жалоб со стороны родителей и больного нет. Рентгенологически кости стопы располагаются правильно.

К «удовлетворительным» были отнесены результаты лечения больных, когда имели место неполная коррекция или частичный рецидив одного из компонентов деформации до 15°, закругленность тыльно-наружного края с легкой супинацией пятки; ограничение в объеме движений в суставах стопы (объем движений в голеностопном суставе менее 30°), нормальная походка или близкая к нормальной, при этом пациент при ходьбе делает упор на наружный край стопы, ходит без дополнительных средств опоры, в обычной обуви; родители отмечают улучшение положения стопы.

«Неудовлетворительные» результаты - деформация стопы в исходном состоянии или увеличилась, больной наступает на передне-латеральный край стопы, походка нарушена, патологическая торсия в исходных показателях или еще более выражена, результатами лечения родители и пациент не довольны.

В целом, с учетом приведенных данных рентгенологических и физиологических исследований результаты медицинской реабилитации больных с врожденной косолапостью на основе оперативной реконструкции по методикам чрескостного остеосинтеза в отдаленные сроки оценены нами при лечении 18 стоп (66,6 %) как «хорошо», 7 (25,9 %) -как «удовлетворительно», 2 стопы (7,4%) - как «неудовлетворительно». При этом распределение отдаленных результатов лечения пациентов в зависимости от степени тяжести заболевания представлены на рисунке 1.

Как видно из рисунка 1, наилучшие отдаленные результаты отмечаются у большинства пролеченных больных даже с тяжелыми формами врожденной рецидивирующей косолапости.

Таким образом, в работе показана эффективность использования метода чрескостного остеосинтеза при лечении больных с врожденной косолапостью; сформулированы основные принципы и изложены конкретные технические приемы, показаны особенности их применения в зависимости от степени выраженности деформации и возраста пациента. Доказана возможность восстановления формы и опорности стопы даже при тяжелой местной ситуации после операций по Зацепину. Отражены особенности трасформации костей стопы под воздействием сил напряжения растяжения.

Клиническое использование усовершенствованных методик лечения врожденной косолапости и технических средств для их реализации обеспечивает повышение его анатомо-функциональных результатов. Доступность рассмотренных оперативных приемов, их вариабельность и малая травматичность позволяет индивидуализировать лечебный процесс, с наличием практических рекомендаций делает возможным использование результатов настоящего исследования в практике специализированных отделений городских и областных больниц, в клиниках НИИ ортопедо-травматологического профиля и других лечебных учреждений.

В целом, результаты проведенного исследования свидетельствуют о том, что чрескостный остеосинтез является высокоэффективным методом лечения врожденной косолапости у детей от одного года до семи лет, обеспечивающим полное анатомо-функциональное восстановление пораженного сегмента в ближайшем послеоперационном периоде и значительно снижающим процент рецидивов патологии в

Рисунок 3.

числе отдаленных результатов.

Практическое использование методик демонстрируют следующие клинические наблюдения.

Клинический пример

Больная А.12 лет. Диагноз: Двухсторонняя рецидивирующая врожденная косолапость III степени (рис. 2 а,б,в,г,д,е).

Ранее в ОДБ не обращалась. Оперирована в Таджикистане. При поступлении отмечались деформации обеих стоп, нарушение походки, ходит самостоятельно на внешней части стоп, отмечает боль при нагрузке.

Для устранения деформации последовательно произведен остеосинтез аппаратом внешней фиксации обеих голеней и стоп. Выполнены ахиллотомия по Пирогову, томия внутренней части подошвенного апоневроза, тенотомия длинного сгибателя первого пальца. В послеоперационном периоде в течение 24 дней дозировано устранены компоненты деформации с приданием стопе положения гиперкоррекции; продолжительность последующей фиксации 36 дней.

После снятия аппаратов наложены на 2 месяца гипсовые повязки от в\3 голеней до кончиков пальцев стоп. Регулярно проводили курсы ЛФК, массаж и физиотерапии.В результате лечения косолапость обеих стоп полностью устранена. Контрольный осмотр через 2 года 6 мес.- результат лечения сохраняется.

Клинический пример

Больной Р.7 лет. Диагноз: Врожденная рецидивирующая левосторонняя косолапость II степени тяжести. Эквино-варусная деформация левой стопы (рис 3 а,б,в,г,д).

Ранее (в 6 мес.) оперирован в ОДБ по Зацепину. В послеоперационном периоде получен незначительный положительный результат. При поступлении предъявлял жалобы на деформацию левой стопы, нарушение походки. Ходит самостоятельно, незначительно прихрамывая на левую ногу. Для устранения деформации произведены ахиллотомия по Пирогову,томия внутренней части подошвенного апоневроза, тенотомия длинного сгибателя первого пальца стопы, закрытый чрескостный остеосинтез аппаратом Илизарова левой стопы и голени с фиксацией пальцев спицами. Устранение компонентов деформации проводили дозировано в течение 26 дней с установкой стопы в положении гиперкоррекции. Срок последующей фиксации в аппарате 30 дней.

После снятия аппарата наложена гипсовая повязка от верхней трети голени до кончиков пальцев левой стопы. Продолжительность фиксации в повязке 1 мес. С пациентом регулярно проводили занятия ЛФК, массаж, физиотерапии. В результате лечения полностью устранена деформация стопы.

Выводы

Данные клинических, рентгенологических методов исследований позволяют выбрать оптимальную методику лечения с учетом характера патологии, осуществлять постоянный контроль эффективности лечебных мероприятий с возможностью внести необходимые коррективы и оценить их результаты.

Разработанная комплексная система оперативного лечения детей с врожденной косолапостью в подавляющем большинстве случаев обеспечивает одноэтапное восстановление опорной и динамической функций с одновременным улучшением косметического вида сегмента.

Оперативное лечение врожденной косолапости методом чрескостного остеосинтеза показано детям в возрасте от одного года и старше при выявлении стойких компонентов деформации, в том числе после консервативных или оперативных методов лечения.

Для проведения лечения врожденной косолапости у детей аппарат компонуется из двух частей: базовой, статической на голени и динамической на стопе, соединяемых между собой системой шарниров, с возможностью изменять траекторию перемещения переднего и заднего отделов стопы во время устранения деформации.

Предложенные варианты компоновок аппарата обеспечивают жесткую управляемую фиксацию костей стопы, возможность их дозированного перемещения в необходимом направлении и с заданным темпом, что позволяет осуществлять направленную трансформацию отдельных костных сегментов и стопы в целом.

Амбулаторная реабилитация пациентов играет ключевую роль в сохранении достигнутого результата оперативного лечения. В качестве составляющих комплекса лечебных и реабилитационных мероприятий при лечении больных с врожденной косолапостью следует использовать лечебную физкультуру, массаж, а также физиотерапевтические процедуры.

Данные рентгенологических исследований показывают, что в результате лечения достигается нормализация суставных взаимоотношений костей стопы, обеспечивается их усиленный рост по внутреннему краю, что в значительной степени ограничивает возможности развития рецидива деформации.

Ошибки и осложнения, возникающие в процессе лечения, типичны для метода управляемого чрескостного остеосинтеза, не оказывают существенного влияния на его результат, устранимы непосредственно в ходе лечения и не удлиняют его сроки.

9. Точное соблюдение методик, технических приемов и средств их реализации, включая курсы физиотерапевтических процедур, обеспечивает в 92,6 % случаев достижение положительных результатов лечения.

Литература

1. *Бландинский В.Ф. Оперативное лечение тяжёлой косолапости у детей/*
2. *Бландинский В.Ф., Вавилов М.А., Корышков Н.А., Торно Т.Э// Травматология и ортопедия России. 2007.-№1 (43).- С.46-50.*
3. *Зацепин Т.С. Врожденная косолапость и ее лечение в детском возрасте / Т.С. Зацепин. - М.: Медицина, 1947. - 269 с.*
4. *Зырянов С.Я. Коррекция деформации стопы при врождённой косолапости плоскостопии аппаратом Илизарова / Зырянов С.Я.// Актуальные проблемы травматологии и ортопедии :*

материалы второго западно-сибирского симпозиума, посвящ. 40-летию кафедры травматологии, ортопедии и ВПХ ГОУ ТюмГМА.- Тюмень, 2007.- С.- 60-62.
5. Иванов Г.П. Применение метода чрескостного остеосинтеза при лечении косолапости у детей школьного возраста/ Г.П. Иванов, Н.Г.Шихалева, А.С. Неретин // Илизаровские чтения: материалы Всероссийской научно-практической конференции – Курган, 2010.- С. 143-144.
6. Илизаров Г.А. Способ лечения эквино-полой деформации стопы / Г.А. Илизаров, В.И. Шевцов, Н.В. Кузьмин / / Ортопедия, травматология. – 1983. - № 5. – С. 42-45.
7. Исмайлов, Г.Р. Опыт лечения врожденной косолапости у детей раннего возраста методом чрескостного остеосинтеза / Г.Р.Исмайлов, А.И.Кузовков, Н.Г.Шихалева // Актуальные вопросы ортопедии, травматологии и нейрохирургии. Материалы итог, науч.-практ. конф. НИЦТ «ВТО».- Казань, 2001. - С. 111-113.
8. Исмайлов Г.Р. Применение чрескостного остеоминтеза при лечении косолапости у детей дошкольного возраста / Г.Р.Исмайлов // Гений ортопедии.-2002.-№1.-С.41-44.
9. Кожевников О.В. Лечение тяжёлых форм косолапости у детей / О.В Кожевников, И.С. Косов, И.В. Грибова, Л.К. Каджая // Совершенствование травматолого-ортопедической помощи детям : материалы симпозиума детских травматологов ортопедов России с международным участием.- СПб., 2008.- С.285-286.
10. Клычкова И.Ю. Принципы оперативного лечения врождённой косолапости у детей до года / И.Ю. Клычкова // Актуальные проблемы детской травматологии и ортопедии : материалы научно-практической конференции детских травматологос-ортопедов России с международным участием.- СПб., 2007.- С. 323-325.
11. Клычкова И.Ю. Рецидивирующая косолапость. Хирургическое лечение детей средней возрастной группы / И.Ю. Клычкова, М.П.Конюхов, Е.В Петрова, Е.И Дегтярева // Совершенствование травматолого-ортопедической помощи детям : материалы симпозиума детских травматологов-ортопедов России с международным участием.- СПб., 2008.- С. 282-285.
12. Козьмина, Т.Е. Применение чрескостного остеосинтеза при лечении косолапости у детей дошкольного возраста / Т.Е.Козьмина, Г.Р.Исмайлов, М.Г.Знаменская, Н.Г.Шихалева, А.С.Неретин // Гений ортопедии.- Курган, 2001.- С. 41-44.
13. Конюхов М.П. Лечение вторичных деформаций стоп после оперативной коррекции косолапости : методичаские рекомендации / М.П. Конюхов, Ю.А.Лапкин, И.Ю. Клычкова; ФГУ «НИДОИ им. Г.И. Турнера Росздрава».- СПб., 2007.-16с.
14. Кузнечихин Е.П. Хирургическое лечение детей с заболеваниями и деформациями опорно-двигательной системы : руководство для врачей / Е.П. Кузнечихин, Э.В. Ульрих. - М. : Медицина, 2004. – 479 с.
15. Мороз П.Ф. Хирургическое лечение врожденной косолапости у детей / П.Ф. Мороз / / Ортопедия, травматология, протезирование. - 1990. - № 5. - С. 16-19.
16. Мурзиков, Н.М. Рентгенморфологическая характеристика изменений костей стопы при лечении врожденной косолапости аппаратом Илизарова / Н.М.Мурзиков, Н.Г.Шихалева, М.М.Щудло, С.В.Гордичук // Научно-практ. мед. журнал «Медицина Кузбасса». Спец. выпуск №2.- Новокузнецк, 2003. - С. 94-95.
17. Шихалева Н.Г. Лечение врождённой косолапости у детей от одного года до семи лет методои чрескостного остеосинтеза : автореферат дис. канд. медицинских наук / Н.Г. Шихалева ; ФГУН РНЦ «ВТО» им. академика Г.А. Илизарова Росздрава.- Курган, 2005. – 22 с. (Шифр – 139703).
18. Штурм В.А. Клиника и лечение врожденной косолапости в детском возрасте / В.А. Штурм / / VI научная сессия ин-та им. Турнера Г.И.- Л., 1956. - С. 253 - 260.
19. Щудло, М.М. Цифровые и телекоммуникационные технологии в количественной оценке эффективности лечебных мероприятий при врожденной косолапости / М.М.Щудло, С.В.Гордичук, Н.Г.Шихалева // Материалы III международной конференции «Информационные технологии и системы: новые информационные технологии в науке, образовании, экономике». - Владикавказ, 2003.- С. 428-430.
20. Щудло, М.М. Цифровые и телекоммуникационные технологии в количественной оценке эффективности лечебно-реабилитационных мероприятий при ортопедической патологии / М.М.Щудло, И.П.Морозова, С.В.Гордичук, Н.Г.Шихалева // Украинский журнал телемедицины и методик телематики. Том 1, №1, 2003.- Донецк.- С. 50-56.
21. Ponseti I.V. Congenital clubfoot. Fundamentals of treatment. / I.V. Ponseti - New York. - Oxford University Press. - 2000. – P. 48 - 53.

Дифференциальная КТ-диагностика лимфатических узлов при колоректальном раке

Садыков М.С.
Казахский НИИ онкологии и радиологии, г.Алматы

Форма, структура, количество лимфатических узлов не дают дифференциально-диагностических различий между метастатическим поражением и реактивными изменениями в лимфатических узлах. Вероятность наличия метастазов в лимфатических узлах возрастает по мере увеличения их размеров и более отдаленной локализации внутри регионарного лимфооттока толстой кишки. Учитывая эти особенности, можно с большей долей вероятности определить характер поражения регионарных лимфатических узлов при раке ободочной и прямой кишки.

С целью изучения закономерностей поражения лимфатических узлов в зависимости от глубины их залегания в системе регионарного лимфооттока, мы подразделили все лимфатические узлы толстой кишки на три группы, условно обозначающие последовательные барьеры лимфооттока.

В 1 группу включены околоободочные, околопрямокишечные, позадислепокишечные, внутренние подвздошные и крестцовые лимфатические узлы. Эти узлы располагаются в непосредственной близости к кишечной стенке и являются начальными барьерами лимфооттока толстой кишки. В КТ и ультразвуковой картине лимфоузлы этой группы отчетливо выявлялись в виде узловых образований вокруг отрезка кишки, пораженного опухолью[1,2,3]. Диаметр их колебался от 3 до 30мм, денситометрический показатель лимфатических узлов, имеющих диаметр более 1 см, составлял 38-42Н. Плотность лимфатического узла меньшего размера была ниже, что объясняется неточностью измерения, вызванного усреднением этого показателя за счет попадания в топографический срез прилежащей к лимфатическому узлу жировой ткани. По этой же причине лимфатические узлы небольшого диаметра (3-5мм) имели нечеткие контуры.

Во 2 группу вошли подвздошно-ободочные, правые ободочные, средние ободочные, левые ободочные, сигмовидные, верхние прямокишечные и общие подвздошные лимфатические узлы. На КТ наиболее легко выявлялись сигмовидные и общие подвздошные лимфатические узлы. Визуализация и дифференцировка остальных групп узлов этой группе была связана с трудностями выявления на КТ основных артериальных стволов ободочной кишки, являющихся главными ориентирами в определении топографии изучаемых лимфатических узлов [2,3,6]. Точная принадлежность лимфатических узлов к той или иной анатомической группе определялась по близлежащему сосуду толстой кишки и была возможна только у лиц с достаточно выраженной жировой клетчаткой.

Третью группу составили верхние брыжеечные, нижние брыжеечные и лимфатические узлы, располагающиеся между брюшной аортой и нижней полой вены. Трудности КТ визуализации лимфатических узлов представляемой группы возникли при обследовании лиц с недостаточно выраженной жировой клетчаткой брыжейки и вследствие этого потерей дифференцировки содержащихся здесь различных анатомических образований[4,5,6].

При сопоставлении истинноположительных результатов КТ(146) больных с измененными лимфатическими узлами с данными патолого-анатомического исследования операционного препарата, анатомическую группу лимфатических узлов считали пораженной метастазами, если хотя бы в одном лимфатическом узле этой группы были обнаружены метастазы рака. Это условие не нарушало классификации TNM, позволило стандартизировать анализ протоколов исследований и определить зависимость метастатического поражения лимфатических узлов от их локализации. Указанная зависимость представлена в таблице.

Тоқ ішекобырырың лимфатүйінінің салыстырмалы кт диагностикасы

М.С.Садықов.

Лимфатүйіндерінің санына, құрылымына, пішініне байланысты метастаз ба, әлде реактивті өзгергенінің салыстырмалы диагностикасын білу мүмкін емес. Лимфатүйінінің үлкеюі және басқа жерлерде пайда болуы тоқ ішек обырының метастазы деген ойға келтіреді.

Көкейкесті сөздері: КТ, пішіні, құрылымы, лимфатүйін, тоқішек обыры.

Differential KT-Diagnostics Of Lymph Nodes With Colorectal Cancer

M.S.Sadykov

Form, structure, quantity of lymph nodes do not give the differential- diagnostic differences between the metastatical defeat and the reactive changes in the lymph nodes. The probability of the presence of metastases in the lymph nodes grows with an increase their sizes and the more distant localization inside regional lymph drainage of thick gut. Taking into account these special features, it is possible with the larger portion of probability to determine the nature of the defeat of regional lymph nodes with cancer of rim and rectum.

The keywords: X-ray CT, form, structure, colorectal cancer, lymph nodes.

Таблица. Частота метастатического поражения лимфатических узлов толстой кишки в зависимости от их расположения.

Локализация Лимфатических Узлов	Количество больных (n=146)		
	С метастазами в лимфатических узлах	Без метастазов в лимфатических узлах	Всего
	абс. / %	абс./%	абс./%
1 группа	41 48,9	42 51,1	83 100,0
2 группа	29 72,1	11 27,9	40 100,0
3 группа	20 88,0	3 12,0	23 100,0

Из таблицы видно, что по мере удаления лимфатических узлов от первичной опухоли в системе лимфооттока толстой кишки соотношение пораженных метастазами и воспалительной измененных лимфатических узлов изменяется в пользу регионарного метастазирования.

Так, лимфатические узлы 1-й группы (наиболее приближенной к опухоли) были поражены метастазами только в 48,9% случаев, лимфатические узлы 2-й группы в 72,1%, лимфатические узлы 3-й группы (наиболее отдаленной от опухоли) в 88,0% случаев.

Следует отметить, что лимфатические узлы более 20мм в диаметре во всех трех группах были поражены метастазами, в третьей группе также все лимфоузлы диаметром более 12мм содержали метастазы рака. То есть, чем дальше от опухоли располагался увеличенный лимфатический узел, тем более вероятность его метастатического поражения.

Таким образом, патологические изменения в лимфатических узлах у наших больных встречались в 74,8% случаев,

точность КТ в выявлении измененных лимфатических узлов составляет 0,89, чувствительность 0,92, специфичность 0,83. Форма, структура, количество лимфатических узлов не дают дифференциально-диагностических различий между метастатическим поражением и реактивными изменениями в лимфатических узлах. Связь метастатического поражения лимфатического узла с его размерами начинает проявляться только при диаметре узла больше 10мм. Вероятность наличия метастазов в лимфатических узлах возрастает по мере увеличения их размеров и более отдаленной локализации внутри регионарного лимфооттока толстой кишки. Учитывая эти особенности, можно с большей долей вероятности определить характер поражения регионарных лимфатических узлов при раке ободочной и прямой кишки.

Литература

1. *Китаев В.В. «Компьютерная томография опухолей ободочной кишки» // Вестн. рентгенологии и радиологии, 1991. №1, с.37-41.*
2. *Бальтер С.А., Кныш В.И., Ожиганов Е.Л. «Ультразвуковая и компьютерная томография в диагностике рецидива рака прямой кишки» // Советская медицина, 1986. №1, с. 83-87.*
3. *Дарьялова С.Л., Чиссов В.И. «Диагностика и лечение злокачественных опухолей» // М., Медицина, 1993., 256 с.*
4. *Железинская Н.В. «Возможности компьютерной томографии и ультразвукового исследования в диагностике послеоперационных осложнений» // Вестн. рентгенологии и радиологии, 1996. №4, с.78-83.*
5. *Мазаев А.П., Молчанов Г.В., Ожиганов Е.Л. «Компьютерная томография в диагностике опухолей малого таза» // Советская мед., 1986. №1, с.26-33.*
6. *Слизов В.Н., Менер М. «Метастазирование рака прямой кишки» // Вопросы онкологии, 1991. №1, с.76-80.*

Рентгеносимптоматика послеоперационных осложнений у больных с колоректальным раком

Садыков М.С.

КазНИИ онкологии и радиологии, КазНМУ им.С.Д.Асфендиярова, г.Алматы

Тоқ ішек обырымен ауырған науқастардың операциядан кейінгі кезеңіндегі асқынуының рентгенсимптоматикасы

Сәулелік зерттеу, УДЗ, рентгенологиялық зерттеу, КТ әдістері операциядан кейінгі кезеңдегіасқынулары анықтауы, сол арқылы клиницистерге ерте релапаротомия жасауға мүмкіндік туды.

Рентгенологиялық зерттеу кезінде ащы ішек ірмектерінің кеңеюі және шырышты қатпарларының созылуы, ішек қабырғасында газ мөлшерінің көбеюі анық горизонтальды деңгейде сұйықтық жиналуына мән берілді. Қалған тоқ ішектің бөліктерінде газ мөлшерінің азаю немесе мүлдем болмауы байқалды. Біздің көзқарасымыз бойынша бұл рентгенологиялық көріністер ерте жабысулық өткізбеушіліктер біршама патогенді және ерте релапаротомия жағауға нақты аргумент болып, клиникалық көрінісіне сәйкес келді.

Көкейкесті сөздер: перитонит, операциядан кейінгі кезең, КТ, тексеру алгоритмі

Одним из самых опасных послеоперационных осложнений с колоректальным раком, являются гнойно-воспалительные процессы, обусловленные несостоятельностью анастомоза[1,2,3,4]. Четкая диагностика этих осложнений, особенно в раннем послеоперационном периоде чрезвычайно сложна. Такие больные находятся в реанимационных отделениях, где им проводится интенсивная многопрофильная терапия, которая укрывает клинические проявления развивающегося перитонита [5,6,7]. Клиническая симптоматика, выражающаяся в тахикардии, умеренном вздутии живота, иногда и рвоте дает возможность клиницистам четко определить характер развивающегося осложнения.

Очень важным критерием являются функциональные показатели и анализы крови в динамике. В связи с этим на первый план выходят инструментальные, неинвазивные методы диагностики этих осложнений, среди которых являются УЗИ, рентген и КТ методы обследования. Лучевые методы диагностики дали возможность выявлять осложнения в раннем послеоперационном периоде, что позволяет клиницистам своевременно оценить состояние больного.

При ретроспективном анализе 158 больных с колоректальным раком, подвергшихся к хирургическому лечению, у которых выявлены те или иные абдоминальные осложнения, были в возрасте от 51 до 70 лет.

Из анализируемой группы больных, у 3 был выявлен перитонит, у 4 – ограниченный абсцесс брюшной полости, у 8 – ранняя кишечная непроходимость, у 43 – анастомозит. Нужно отметить, что разлитой перитонит, выявленный у 1 больного, был обусловлен в большинстве случаев несостоятельностью швов анастомоза.

Алгоритм лучевого обследования больных в раннем и позднем послеоперационном периоде проводился следующим образом:

1. Обзорное, полипозиционное рентгенологическое исследование органов грудной и брюшной полости.
2. УЗИ брюшной полости и забрюшинного пространства в динамике.
3. Изучение состояния тонкой и толстой кишки путем пассажа бариевой взвеси по кишечнику.
4. Контрастная бариевая клизма.
5. Фистулография.
6. Компьютерная томография.

При выявлении осложнения в раннем и позднем послеоперационном периоде вышеуказанными методами диагностики, хирургами выполнялись соответствующие оперативные вмешательства (9 больных; 5,7%).

На обзорных рентгенограммах органов брюшной полости и забрюшинного пространства визуализируются множество раздутых петель тонкой кишки с отеком складок слизистой и самой стенки кишки, в просвете которой содержится газ. Отмечается равномерное или неравномерное расширение просвета тонкой кишки на различном ее протяжении. Рентгенологическая картина толстой кишки, разнообразна и во многом зависит от вида выполненного оперативного вмешательства.

Так, при операциях типа Гартмана или формировании илеотрансверзоанастомоза, отмечалось рентгенологическая картина переполнения газом правой половины толстой кишки. Что касается больных после субтотальной колэктомии, газ в оставшейся части толстой кишки, как правило не выявлялся, однако, имело место наличие жидкости в брюшной полости, что на рентгенограммах проявлялось в виде затемнения и расширения межпетельных промежутков. Кроме того, отмечалось и затемнение латеральных каналов. Такая рентгенологическая семиотика подтверждалась при ультразвуковой диагностике брюшной полости. Комплексные диагностические данные позволяют, во – первых, установить наличие осложнения в брюшной полости, во – вторых, определить ее локализацию и, в третьих, провести необходимые лечебные мероприятия.

По нашим наблюдениям, достаточно сложна диагностика несостоятельности швов анастомоза в раннем послеоперационном периоде. Выявление рентгенологическим методом свободного газа в брюшной полости (поддиафрагмально, серповидная полоска просветления) говорит о возможной несостоятельности анастомоза. Однако на основании только этого рентгенологического симптома делать заключение о несостоятельности швов анастомоза очень сложно. Поэтому необходимы дополнительные методы диагностики, которые позволяют комплексно подходить к этому вопросу. Утверждать, что какой – либо один рентгенологический симптом может быть определяющим в постановке диагноза нельзя, поэтому обследование этой категории больных должно быть комплексным, со строгим соблюдением алгоритма, описываемого выше.

У целого ряда больных (8, что составило 5,06%), оперированных по поводу рака ободочной кишки в раннем послеоперационном периоде, на 7 – 9 сутки клинически выявлялись признаки кишечной непроходимости. При рентгенологическом обследовании обращало на себя внимание расширение петель тонкой кишки, растяжение складок слизистой, увеличение количества газа в просвете тонкой кишки, появление четких горизонтальных уровней жидкости в ней. Что касается оставшейся части ободочной кишки, то в ней отмечалось либо значительное уменьшение газа в ее просвете, либо полное его отсутствие.

Эти рентгенологические признаки ранней спаечной непроходимости, с нашей точки зрения, весьма корректны и при соответствующей клинической картине являются весомыми в проведении ранней релапаротомии.

Литература

1. *Аскерханов Н.П., Киршина О.В. «Лапаростомия в лечении распространенного перионита» // Хирургия, 1998., №3. с.30-31.*
2. *Ананьев В.С., Голдобенко Г.В., Черкес В.Л. «Рак ободочной кишки» в книге: «Рак ободочной кишки» (под ред. В.И.Кныша. // М., Медицина, 1997), с. 75-82.*
3. *Антонович В.Б. «Рентгенодиагностика заболеваний пищевода, желудка, кишечника» // М., Медицина, 1987., 328 с.*
4. *Араблинский В.М., Рудин Э.П., Мушникова В.Н. «Состояние толстой кишки после операции Гартмана по данным рентгенологического исследования» // Вестн. Рентгенологии, 1985. №4, с. 28-32*
5. *Беляков О.И. «Осложнения при хирургическом лечении рака толстой кишки» // «Ошибки и осложнения в хирургии» // Новгород, 1987., с.27-28.*
6. *Береснева Э.А., Пауткина Н.Ю., Шрамко Л.У. «Комплексное рентгенологическое исследование больных с наружными кишечными свищами» // Вестн.Рентгенологии, 1990. «2, с. 11-18.*
7. *Тотиков В.З., Хестанов А.К., Зураев К.Э., и др. «Хирургическое лечение обтурационной непроходимости ободочной кишки» // Хирургия, 2001. №8, с.51-55.*

Предоперационная лучевая терапия больных раком прямой кишки при различных режимах фракционирования и с радиомодификаторами

Кулиева Н.Г.
Национальный центр онкологии, г. Баку

Заболеваемость и смертность от рака прямой кишки (РПК) в большинстве экономически развитых стран в последние десятилетия остаются стабильно высокими, проявляя тенденцию к увеличению /4,9,12,14/. В Азербайджане в течение 20 лет заболеваемость РПК увеличилась почти в два раза и составляет 5,9 на 100 тысяч населения /1,2/. Основной метод лечения данного контингента больных – хирургический, в настоящий момент не располагает результатами, приемлемыми для адекватного разрешения проблемы. Процент рецидивирования РПК после радикальных операций, по данным разных авторов, остается достаточно высоким-20%-50%, а пятилетняя выживаемость больных колеблется в пределах 38%-62% /6,7,10,13,15/ .

На данном этапе развития онкологии, исходя из современных понятий о канцерогенезе, не вызывает сомнений необходимость поиска оптимальных сочетаний хирургического метода с лучевой терапией, которые с разной степенью эффективности применяются уже в течение ряда лет. В то же время, до настоящего времени не достигнуто единого мнения о последовательности их применения, оптимальных режимах и дозах лучевой терапии, эффективности использования радиомодификаторов и т.д. /3, 5, 8/.

Как известно, комбинированный метод- то есть, сочетание лучевой терапии и операции, направлен на повышение абластики, снижение риска имплантационных метастазов, повышение резектабельности, дезактивацию регионарных метастазов. Между тем, возможности лучевой терапии больных РПК ограничены низкой толерантностью к облучению окружающих органов и тканей, а также риском индукции негативных реакций со стороны организма в целом. Это обстоятельство послужило основанием для поиска способов и средств, способствующих повышению радиочувствительности опухолей прямой кишки. Для оценки некоторых из них нами были проанализированы различные варианты предоперационной терапии у больных РПК.

Материалы и методы

Изучены результаты комбинированного лечения 375 больных РПК, находившихся на стационарном лечении в Национальном центре онкологии Азербайджанской республики. В исследование были включены пациенты, которым проводилась предоперационная лучевая терапия (ЛТ), с последующей радикальной операцией. Из них – 179 мужчин и 196 женщин, в среднем возрастном составе от 32 до 74 лет. Все больные РПК были в плановом порядке обследованы, так как оперативное вмешательство не носило экстренного характера. Наряду с клиническими данными, в обязательном порядке производилась колоноскопия с гистологическим исследованием биоптата, ультразвуковая, компьютерная томография, ряд биохимических тестов, по показаниям использовались более специфические методы - например, радионуклидный, тесты для идентификации сопутствующих патологий и др. У всех больных диагноз РПК был гистологически верифицирован, в подавляющем большинстве была выявлена аденокарцинома различной степени дифференцировки. У 131 пациента (38,2%) отмечалась стадия заболевания T2-3N0M0, у 142 (38,8%) – T2-3N1-2M0, у 38 (11,0%) – T4N0M0, у 34 (9,9%) –T4 N1-2M0.

В зависимости от метода предоперационной терапии, больные РПК были разделены на VI прогностически равноценных групп.

I группа включала 84 больных РПК, которым проводилось только хирургическое лечение. Чаще всего – брюшно-промежностная экстирпация прямой кишки, реже – брюшно-анальная резекция прямой кишки с низведением сигмы, внутрибрюшная резекция, операция Гартмана-Инаятова. II группа включала 76 больных, которым в предоперационном периоде проводилась крупнофракционная ЛТ. Дистанционная гамма-терапия осуществлялась на аппаратах РОКУС-М и ТЕРАГАМ, обычно-с 4-х полей, в разовой очаговой дозе (РОД) – 5,0 Гр. в

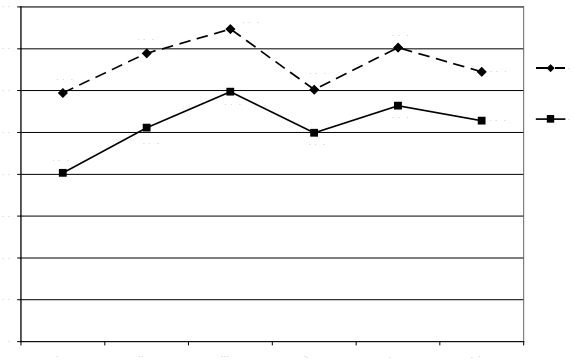

Диаграмма 1. Выживаемость больных РПК при различных методах предоперационной лучевой терапии

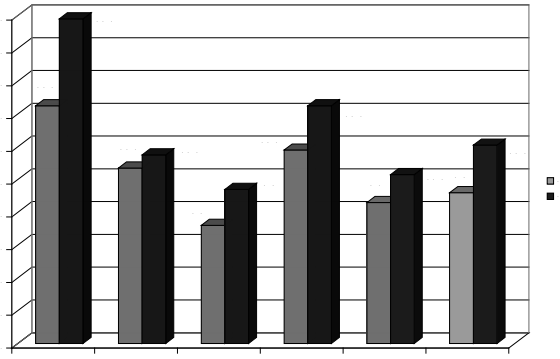

Диаграмма 2. Количество локо-регионарных рецидивов после комбинированного лечения больных рпк при различных вариантах предоперационной терапии (%)

Таблица 1. Степень лучевого патоморфоза опухоли у больных РПК при различных методах предоперационной лучевой терапии

Степень лучевого патомор-фоза	Методы предоперационной терапии (M ± m %)				
	Крупно-фракционная ЛТ	Крупно-фракционная ЛТ + локальная ГТ	Пролонгированный курс ЛТ	Пролонгированный курс ЛТ + 5 ФУ	Пролонгированный курс ЛТ + ЭАС
I	30,1 ± 5,2	15,8 ± 4,3	8,7 ± 3,6	13,2 ± 4,9	5,2 ± 3,7
II	50,2 ± 5,7	20.3 ± 4,7	52,4 ± 6,4	28,7 ± 6,5	51,7 ± 8,4
III	15,1 ± 4,1	33,4 ± 5,5	28,6 ± 5,8	36,5 ± 6,9	28,9 ± 7,6
IV	4,6 ± 2.4	30,5 ± 5,4	10,3 ± 3,9	21,6 ± 5,9	14,2 ± 5,9

течение 5 дней ежедневно. Достигнутая за этот период времени суммарная очаговая доза (СОД) равнялась 25,0 Гр., что соответствовало СОД-40,0 Гр., подведенной в параметрах традиционного режима. Последующее оперативное вмешательство производилось не позднее, чем через 3-5 дней, во избежание манифестации лучевых реакций. В III группе из 72 больных предоперационное облучение в идентичном крупнофракционном режиме сочеталось с физическим радиомодифицирующим агентом – внутриполостной локальной СВЧ-гипертермией. Локальное нагревание опухоли проводилось на аппарате «Плот» с частотой колебания 915 МГц, с помощью гибких СВЧ-излучателей, которые вводились в соответствии с локализацией опухоли в прямой кишке. Температурно-экспозиционный режим поддерживался в течение 45 минут при 43оС. Манипуляция проводилась через день, завершалась за 0,5 часа до лучевого воздействия: в 1,3 и 5 день недели. Радиобиологические концепции воздействия гипертермии на клеточные механизмы достаточно подробно освещены в специальной литературе /11/. Для клинической радиологии ожидаемым является как ее собственный цитотоксический эффект, так и селективное усиление воздействия ионизирующего излучения на гипоксичные опухолевые клетки. В IV группе 60 больным РПК ЛТ проводилась в пролонгированном режиме- в РОД-2,0 Гр. ежедневно до СОД-40,0 Гр. – дозы излучения, достаточной для дезактивации наиболее чувствительных опухолевых клеток и как правило не вызывающей выраженных лучевых реакций со стороны здоровых тканей и организма в целом. Для реализации этой программы требовалось 4 недели, с последующим 2-3 недельным перерывом перед плановой операцией. Этот интервал соблюдался и в других группах, в которых применялся данный режим. В V группу были включены 48 больных РПК, которым на фоне идентичного пролонгированного курса ЛТ вводился химиопрепарат-5-фторурацил, как радиомодификатор-синхронизатор клеточного цикла. Исходя из того, что опухоли прямой кишки условно относятся к медленно растущим (ВУО = 109-118 дней), предполагалось, что количество клеток в фазе митоза должно быть невелико. Синхронизируя с помощью 5- ФУ клетки опухоли при переходе из фазы Q1 в фазу S, мы рассчитывали эмпирически достичь последующего одномоментного перехода максимально возможного количества клеток в фазу М – наиболее чувствительную к ионизирующему излучению. Введение препарата осуществля препарата осуществлялось внутривенно по 500 мг 3 раза в неделю, за 1-1,5 часа до облучения. Всего за курс вводилось 3,0-5,0 г 5-ФУ. В VI группе 35 больным РПК, наряду с предоперационным облучением в пролонгированном режиме, также применялся химический радиомодификатор-электронакцепторные соединения (ЭАС) - как правило, раствор Клиона. За 0,5 часа до облучения внутривенно капельно переливалось 100,0 ml раствора, 3 раза в неделю, всего 6-7 инфузий. Эти соединения в биологической среде в силу своей метаболической инертности, действуя подобно кислороду, проникают в гипоксические зоны опухоли и, акцептируя электрон, препятствуют постлучевой репарации макромолекул, что должно увеличивать степень лучевых повреждений опухоли /11/.

Результаты и обсуждение

Все полученные данные были проанализированы и обработаны методами вариационной статистики. Критериями оценки полученных результатов были приняты непосредст-венные и отдаленные результаты, которые выражались в степени лучевого патоморфоза удаленной опухоли, длительности безрецидивного периода и выживаемости больных. Учитывались также количество и тяжесть ослож-нений в постоперационном периоде, длительность реконвалесценции и др.

После оперативного вмешательства, при исследовании удаленных тканей, наряду с уточнением стадии заболевания, состояния регионарных лимфоузлов, краев удаленного препарата, оценивалась и степень лучевого патоморфоза опухоли (по Г.А.Лавниковой), индуцированного предопера-ционной терапией. Полученные данные представлены в таблице №1.

Как видно из таблицы, степень лучевого патоморфоза (ЛП) у больных РПК при различных программах ЛТ была неодинаковой. В группах, где проводилась только ЛТ, III и IV степень была достигнута у 19,7% больных при крупнофракционном, коротком по времени курсе, и у 38,9% больных-при пролонгированном. При этом суммарная очаговая доза (СОД) в обеих группах была одинаковой и равнялась 40 Гр. Очевидно, это обстоятельство было обусловлено необходимостью реализации лучевого эффекта с течением времени. Наибольший процент больных РПК с выраженным патоморфозом опухоли - III и IV степени - была зарегистрирована в группах, где в качестве радиомодификатора применялась СВЧ-гипертермия (63,9%) и 5-ФУ (58,1%).На основании полученных цифровых данных можно вывести ряд закономерностей. В частности, ЛТ в пролонгированном режиме к моменту операции вызывала более

выраженный ЛП по сравнению с коротким крупнофракционным курсом; локальная СВЧ-гипертермия в сочетании с ЛТ – значительно более выраженный ЛП по сравнению с ЛТ в идентичном режиме; химический радиомодификатор 5-ФУ в сочетании с ЛТ в пролонгированном режиме существенно повышал процент больных РПК с выраженным ЛП, в то время, как сочетание данного режима ЛТ с другим радиомодификатором-ЭАС- существенных изменений степени ЛП не вызвало (p≤0,05). Возможно, в данной ситуации этот факт обусловлен сравнительно низким пулом гипоксических клеток в операбельных опухолях прямой кишки.

Далее, для оценки результатов проведенной терапии была изучена погодовая выживаемость больных РПК в анализируемых 6 группах больных. Результаты анализа приведены в диаграмме 1.

Анализируя полученные данные, можно было заключить, что предоперационная терапия улучшала показатели выживаемости во всех группах больных (p≤0,05). Из этой же диаграммы видно, что наиболее высокий процент 3-хлетней и 5-летней выживаемости больных РПК после радикальных операций был в тех группах, где в предоперационном периоде проводилась крупнофракционная ЛТ в сочетании с локальной ГТ, а также - ЛТ в пролонгированном режиме при сочетании с химическим радиомодификатором 5 ФУ. Исходя из того, что положительные результаты показателей выживаемости прямо коррелировали с высокой степенью лучевого патоморфоза, можно было подтвердить вывод, что степень лучевого патоморфоза опухоли к моменту операции является прогностическим фактором для результатов комбинированного лечения больных РПК.

Исходя из современных позиций оценки результатов лечения онкологических больных, в которых одним из приоритетных факторов является качество их жизни, мы проанализировали длительность безрецидливного периода при различных методах предоперационной терапии. Количество зарегистрированных рецидивов представлено в диаграмме 2.

Выявлено, что наибольший процент рецидивов у больных РПК отмечался в группе больных, где радикальной операции не предшествовала предоперационная терапия. Предоперационная ЛТ улучшила 3-х и 5-летние результаты, независимо от режима фракционирования дозы ионизирующего излучения, при тенденции к лучшим показателям 5-летней выживаемости при крупнофракционном курсе по сравнению с пролонгированным. Использование ЭАС в сочетании с ЛТ заметно не повлияло на эффективность лечения. Выраженная тенденция к улучшению результатов просматривалась при сочетании ЛТ с 5-ФУ, а наилучшие результаты у больных РПК отмечались при сочетании ЛТ и локальной ГТ (p ≤0,05).

Одновременно было выявлено, что у больных РПК всех 6 групп длительность жизни и безрецидивная выживаемость коррелировала со степенью инвазии стенки кишки, характеризующейся символом Т, наличием или отсутствием регионарных метастазов на момент начала лечения (N), локализацией опухоли в органе, степенью гистологической дифференцировки опухоли. Наилучшие результаты в рамках данных параметров отмечены при стадиях T1-2N0M0, расположении опухоли в верхних отделах кишки и высокодифференцированных опухолях.

У 68 пациентов (18.1%) из 375, наряду с локо-регионарными метастазами, на протяжение 5 лет были выявлены и метастазы в отдаленные органы - в большинстве случаев- в печень, реже - в кости или легкие, у 1 больного - в головной мозг. У 46 больных (12,2%) за этот же период времени отдаленные метастазы отмечались без наличия локо-регионарного рецидива. В то же время, статистически достоверной корреляции между методом лечения и отдаленным метастазированием у больных РПК в рамках данного исследования не выявлено. Оценивались также степень интраоперационной кровопотери, осложнения нагноительного характера при заживлении раны, декомпенсированные состояния со стороны органов и систем в постоперационный период. В среднем из 375 больных у 129 (34,4%) отмечались реакции и осложнения, как слабо выраженные, так и более значимые.. Интраоперационная кровопотеря во всех группах была примерно одинаковой, скорость заживления раны после ЛТ в сочетании с ГТ даже проявляла тенденцию к ускорению, но количество урологических осложнений (в основном, циститов) было несколько выше при предоперационной ЛТ крупными фракциями. Все вышеперечисленные нарушения корректировались симптоматически, медикаментозно и на длительность реконвалесценции не повлияли.

Заключение

На основании анализа результатов комбинированного лечения 375 больных РПК, распределенных, в зависимости от метода терапии, предшествовавшей радикальной операции, на 6 прогностически равноценных групп, выявлено, что предоперационная терапия улучшает непосредственные результаты, выраженные в степени ЛП опухоли, что отражается на выживаемости больных и количестве рецидивов. Лучшие результаты при прогностически менее благоприятных случаях получены при сочетании крупнофракционной ЛТ с локальной ГТ, а также пролонгированном курсе ЛТ при сочетании с химиопрепаратом 5-ФУ. При прогностически более благоприятных формах РПК заметных различий при различных вариантах предоперационной ЛТ не выявлено. Статистически значимых различий по количеству интра- и послеоперационных осложнений при анализируемых методах лечения больных РПК не отмечено.

Литература

1.Алиев Д.А, Зейналов Р.С., Марданлы Ф.А. Заболеваемость злокачественными новообразованиями в Ахербайджанской Республике в 2003 году. // Azerbaijan Journal of oncology and hematology -2004-№2-С.3-11.

2..АлиевД.А.,.МамедовМ.К,.Марданлы Ф.АПовышение заболеваемости злокачественными опухолями как издержка научно-технического и социально-экономического прогресса.// Azerbaijan Journal of oncology and hematology -2009-№2-С.3-9.

3.Барсуков Ю.А., Ткачев С.И., Олтаржевская Н.Д. и др. Полирадиомодификация в комбинированном и комплексном лечении больных раком прямой кишки // Материалы X Российского онкологического. конгресса.-М.,2006,С 95-98.

4.Гордеев С.С.Amerikan Sociyety of Clinikal Onkoloqy (ASCO) ,2010. Annual Meeting: Abstrakt ,3507.

5. Дворниченко В.В., Афанасьев С.Г., Шелехов А.В., Москвина Н.А. Лучевая терапия в комбинированном лечении рака прямой кишки (обзор литературы) // Сибирский онкологический журнал-2009-№1- С.72-77.

6. Мартынюк В.В. Рак толстой кишки (заболеваемость, смертность, факторы риска, скрининг). // Практическая онкология: Избранные лекции СПБ,-2004-С.151-161.

7. Помазкин.В.И. Метаанализ влияния опыта и специализации на отдаленные результаты хирургического лечения колоректального рака.// Вопросы онкологии-2010-№3-Т.56-С.359-365

8. Сидорченко В.О. Лучевая терапия злокачественных опухолей прямой кишки.// Медицина-Москва-2003- 270 стр.

9. Чиссов В.И., Старинский В.В, Петров Г.В. Злокачественные новообразования в России в 2007г. (заболеваемость и смертность)-М.:АНТИФ, 2009 - 241 стр.

10. Borowski D., Ratciffe A.,Kelly S. et al. The effect of volume and specialization on short-term outcome in surqery for colorectal cancer // Colorectal. Dis.-2004-Vol.6 (Suppl.1).-P.54.

11. Gordon Styll.- Basic Clinical Radiologi, Third Eds., London, 2002.

12. Greenle R.T., Murray T., Bolden S. et all. Cancer Statistiks // CA Cancer J.-Clin.50-2007- p.7-33

13. Irvin T., Marriot S. The results of specialists and qeneral surqeons in colorectal cancer surqery // Colorectal.Dis.-2004.- Vol.6 (Suppl.1).- P.55.

14. Jemal A., Murray T.,Ward E. et all.// Cancer statistics-2005-CA cancer J.

15. Wolff B.G., Fleshman J.W., Beek D.E. et al //The ASCRS. Text book of Colon and Rectal Surgery-2007.

Сравнительная оценка эффективности антигипертензивных лечебных программ у больных хронической почечной недостаточностью на гемодиализе

Ахметов С.Б.
Алматинская многопрофильная клиническая больница

Актуальность

Распространенность хронической почечной недостаточностью (ХПН) велика и колеблется в пределах 100-600 случаев на 1 млн человек, увеличиваясь с возрастом. Важнейшим фактором прогрессирования ХПН независимо от ее этиологии признается артериальная гипертония (АГ). Однако у большинства больных ХПН и АГ выявляется рефрактерность к антигипертензивной терапии, ряд препаратов, снижающих АД, противопоказан за счет кумуляции лекарственных средств при преобладании их почечной элиминации, практически в единичных случаях при лечении достигается целевой уровень АД. Лечение АГ у больных ХПН, находящихся на гемодиализе, осложняется дополнительными проблемами: оседание антигипертензивных препаратов на диализных фильтрах, развитие гиперкалиемии, нестабильность гемодинамики во время диализа. В литературе практически отсутствуют сравнительные исследования моно- и комбинированной терапии антигипертензивными препаратами больных ХПН и АГ, в том числе находящихся на гемодиализе. В настоящее время не разработаны унифицированные стандарты и тактика ведения данной категории больных в плане коррекции АД.

Таким образом, на современном этапе назрела необходимость проведения исследования, которое бы позволило определить наиболее эффективные и безопасные антигипертензивные препараты и их комбинации у больных ХПН и АГ, находящихся на гемодиализе.

Цель исследования

- оценить антигипертензивную эффективность и переносимость терапии эпросартаном (Теветен фирмы «Solvay-Pharma»), фозиноприлом (Моноприл фирмы «Bristol-Myers Squibb»), нифедипином (Кордафлекс ретард фирмы «Egis»), а также их комбинации с моксонидином (Физиотенз фирмы «Solvay-Pharma») у больных ХПН и АГ, находящихся на гемодиализе.

Материалы и методы

В открытое сравнительное параллельное рандомизированное контролируемое исследование включено 66 пациентов с ХПН и АГ, находящихся на гемодиализе, которые были разделены на 3 равные группы в зависимости от выбора антигипертензивной лечебной программы: первая группа - эпросартан 600 мг в сутки, вторая группа - моноприл 20 мг в сутки, третья группа - нифедипин ретард 40 мг в сутки. Оценка эффективности и безопасности монотерапии проводится через 4 недели, при недостижении целевого уровня АД в терапию пациентов всех групп включается моксонидин в дозе 0,4 мг в сутки, при неэффективности лечения на второй ступени в течение 4 недель терапия усиливается третьим препаратом по индивидуальному выбору для каждого конкретного больного. Длительность антигипертензивной терапии в целом составит 6 месяцев. Динамическое наблюдение до и после лечения проводится с помощью суточного мониторирования АД (или суточный контроль АД), УЗИ сердца с оценкой гемодинамики, ЭКГ покоя, биохимического анализа крови (калий, натрий, креатинин, мочевина, альбумины, глобулины, мочевая кислота) и определения клубочковой фильтрации (формула Кокрофта-Галта), липидного спектра (общий холестерин, триглицериды, холестерин липопротеидов низкой плотности, холестерин липопротеидов высокой плотности), белка мочи с определением альбуминов.

Результаты

Группы сопоставимы между собой по полу, возрасту, сопутствующим заболеваниям, среднесуточному исходному уровню АД и длительности применения гемодиализа. Причиной ХПН у 16 больных явился сахарный диабет, у 18 пациентов - врожденные аномалии развития мочевыводящей системы, у 22 обследуемых - хронические гломерулонефриты и пиелонефриты, у 6 больных - гипертоническая болезнь, у 4 пациентов - травмы почек и мочевыводящих путей. Возраст обследуемых - от 16 до 62 лет. Средний стаж применения гемодиализа у включенных в исследование пациентов составляет 4,8±1,2 года. Исходное среднесуточное АД в группе эпросартана составило 176±8/104±5 мм рт. ст., в группе фозиноприла - 170±9/107±4 мм рт. ст., в группе нифедипина - 169±10/102±4 мм рт. ст. Использование антигипертензивной монотерапии ни в одном случае не привело к достижению целевого уровня АД (120/75 мм рт. ст.). Однако при приеме эпросартана у 4 (18,1%) больных базальное АД установилось на уровне 140/90 мм рт. ст. через 4 недели лечения. Более того, в группе больных, получающих эпросартан, снижение базального АД через 4 недели было достоверно больше, чем в других группах ($p<0,02$), что составило в среднем 13,0% для систолического и 7,7% для диастолического АД.

В группе фозиноприла процент снижения АД составил, соответственно, 7,1% и 3,8%, в группе нифедипина - 8,4% и 4,9%. Присоединение моксонидина к терапии эпросартаном у 3 (27,2%) больных привело к достижению целевого уровня АД, у 8 (36,3%) пациентов базальное АД установилось на уровне 140/90 мм рт. ст. Терапия фозиноприлом и нифедипином в комбинации с моксонидином была менее эффективной: лишь у 6 (27,2%) больных второй и третьей группы базальное АД достигло уровня 140/90 мм рт. ст. В группе фозиноприла у 1 больного отмечен кашель; в группе нифедипина у 1 пациента развился длительный пароксизм фибрилляции предсердий, что потребовало отмены препаратов. Переносимость эпросартана была хорошей.

Выводы

Монотерапия антигипертензивными препаратами у больных ХПН на гемодиализе в 96,7% случаев неэффективна. Двухкомпонентная терапия эпросартаном и моксонидином позволяет достичь снижения АД 140/ 90 мм рт. ст. и менее в 63,5% случаев и является наиболее эффективной и безопасной.

Список литературы

1. *Николаев А.Ю., Милованов Ю.С. Лечение почечной недостаточности, М.: ООО «Медицинское информационное агентство»; 1999.*
2. *Стецюк Е.А. Современный гемодиализ. М.: МИД; 1998.*
3. *Ермоленко В.М. Хроническая почечная недостаточность. В книге «Нефрология» под редакцией И.Е. Тареевой. М.: Медицина; 1995.*
4. *Розенталь Р.Л. Ильинский И.М. Органная патология при лечении программным гемодиализом. Рига; 1981.*
5. *Скоромец А.А., Бондаренко Б.Б. Неврологические осложнения хронической почечной недостаточности. В книге: «Хрониче-*

ская почечная недостаточность» под редакцией С.И. Рябова. Л.: Медицина; 1976.

6. Wing A.G. Brunner C.P. et al. Dialysis Dementia in Europe. Lancet 1980.

Интенсивная терапия тяжелой ЧМТ. Краткий обзор литературы

Ахметов С.Б.
Алматинская многопрофильная клиническая больница

В современном мире проблема нейротравмы является глобальной. По данным статистики, только в США ежегодно регистрируется 1,6 млн пострадавших, их них 800 000 обращаются в службу спасения и другие амбулаторные службы, около 270 000 госпитализируется. Каждый год от 70 000 до 90 000 пострадавших остаются с разной степенью инвалидизации. Затраты на восстановление здоровья, утраченного вследствие ЧМТ, оцениваются в сумму около 35 миллиардов долларов ежегодно. Суммарные потери общества от утраты трудоспособности и затраты на обеспечение медицинской помощи составляют около 100 миллиардов долларов в год.

Основными причинами черепно-мозговой травмы являются

- автодорожные происшествия - более чем в 50 % случаев;
- падения с высоты - 21%;
- криминальные травмы - 12%;
- спортивные травмы или полученные при развлечениях - 10%;
- другие - 7%.

Алкоголь определяется примерно в 40% случаях тяжелой ЧМТ.

По прогнозам ВОЗ, к 2020 году предполагается изменение структуры основных причин, приводящих к сокращению продолжительности жизни. При этом травмы в результате автодорожных происшествий переместятся с 9 на 3 место в мировом масштабе, а в развивающихся странах – на второе место.

Актуальность проблемы определила ее приоритетность в научных разработках. За последние 20 лет в области патофизиологии травматического повреждения мозга было сделано много научных открытий. Наиболее значимым является факт, что при совместимых с жизнью травмах исход определяется не только объемом первичного травматического очага, но во многом зависит от развития вторичного поражения мозга. Главной причиной вторичных поражений считается развитие церебральной ишемии, запуск ишемического каскада.

С 1995 по 2003 год была опубликована серия руководств по терапии ТЧМТ у взрослых и детей, по организации помощи на догоспитальном этапе и нейрохирургических аспектах лечения ТЧМТ.

Поскольку понятно, что предупреждение вторичного поражения мозга является основной задачей нейротравматологии, в настоящее время необходима отработка алгоритма интенсивной терапии на месте происшествия, на этапах транспортировки и в стационаре.

Доказано, что только обеспечение адекватной вентиляции на догоспитальном этапе (интубация трахеи, перевод на ИВЛ) пострадавшим с тяжелой ЧМТ снижает летальность более, чем на 10%. Влияние оксигенации крови на догоспитальном этапе на исход также очевидно: при снижении SaO2 летальность и тяжесть неврологического дефицита возрастают. Однако и в настоящее время часть больных поступает в стационары на самостоятельном дыхании, с низкой оксигенацией.

Кроме того, доказано, что госпитализация в специализированный стационар достоверно снижает летальность от травм почти в два раза, даже с учетом более длительной транспортировки.

Изменилось представление о режиме инфузионной терапии при травматическом повреждении мозга. До недавнего времени, опасаясь развития отека мозга, таких больных традиционно вели в гиповолемии, проводя активную дегидратационную терапию. По современным представлениям, пострадавший с ЧМТ должен находится в нормоволемии, поскольку это является основой поддержания церебрального перфузионного давления. На догоспитальном этапе, при условии, что у больного нет проникающих ранений, возможно использование гипертонического раствора NaCl 7,5% 4-6 мл/кг; в качестве коллоидов рекомендуется использование растворов гидроксиэтилкрахмала. Абсолютно противопоказаны гипотонические растворы, например, раствор глюкозы. Вообще следует избегать введения глюкозы в растворах любой концентрации, т.к. при нарушенном гематоэнцефалическом барьере гипергликемия оказывает повреждающее действие на мозг. Проведение инотропной поддержки на догоспитальном этапе возможно только после восполнения объема ОЦК. Исключение – спинальный шок, при лечении которого инотропная поддержка проводится с первых минут, параллельно с введением метилпреднизолона.

С точки зрения сохранения адекватной мозговой перфузии необходимо поддержание среднего артериального давления не менее 90 mm Hg. В настоящее время считается, что повышение артериального давления носит компенсаторный характер и снижать его не следует. Гипотензивная терапия должна проводится под контролем церебральной оксигенации. К сожалению, в наших условиях это пока недоступно.

В последние годы значительно сократились показания к назначению маннитола у больных с острой внутричерепной гипертензией. Его назначают только при дислокационных синдромах в случае, если другие методы воздействия оказались неэффективными. Обязательным условием назначения маннитола является нормоволемия и осмолярность крови не более 320 mosm/l.

Обязательным условием интенсивной терапии ТЧМТ является непрерывный мониторинг ВЧД и возможность его коррекции. Для этого используются различные виды датчиков, ликворный дренаж. Введение рутинного клинического использования методик измерения ВЧД позволило снизить летальность от ЧМТ в США по разным данным, от 20 до 35 %. Алматинской области до настоящего времени этот метод не введен в клиническую практику, хотя для этого имеются все предпосылки.

Серией исследований доказано отсутствие достоверного улучшения неврологического исхода при использовании глюкокортикостероидов при ЧМТ. При этом частота осложнений: кровотечений из ЖКТ, иммуносупрессивного эффекта, гнойно-септических осложнений достоверно возрастает.

По современным представлениям, применение высоких доз барбитуратов и гипервентиляции являются резервными методами терапии острой внутричерепной гипертензии, используемыми при неэффективности других воздействий. Также к резервным методам относятся установка люмбального дренажа, умеренная гипотермия и декомпрессионная краниотомия.

Стандартом при тяжелой ЧМТ является проведение входящей компьютерной томографии. Травма-центр любого уровня (по американским стандартам) должен обеспечивать:

• Возможность использования методов нейровизуализации (24 ч в сут).

• Возможность экстренного проведения нейрохирургического вмешательства (24 ч в сут).

• Возможность проведения мониторинга внутричерепного давления и интенсивной терапии внутричерепной гипертензии согласно протоколу.

Если внедрение некоторых методик, например, мониторинг внутричерепного давления, требуют определенных материальных затрат, то определение уровня сознания по шкале Глазго не стоит в денежном эквиваленте ничего. В соответствии с рекомендациями по ведению больных на догоспитальном этапе в листе транспортировки пострадавшего с ЧМТ должно быть указано 3 оценки по Глазго:

1. оценка при первичном осмотре на месте происшествия,
2. после восстановления свободного дыхания,
3. после восстановления адекватной вентиляции и гемодинамики; кроме того, должна быть указана ширина и реакция на свет каждого зрачка.

Оценка по Глазго в стационаре должна проводиться через 6 часов после поступления, поскольку предполагается, что в момент поступления больной находится в седации и миорелаксации.

Выполнение этого протокола позволяет обеспечить преемственность в работе бригад скорой помощи и врачей стационара. Известно, например, что снижение оценки на 2 пункта и больше в ходе транспортировки свидетельствует о необходимости немедленного нейрохирургического вмешательства. Оценка по шкале Глазго имеет высокое прогностическое значение: при оценке 3-6 баллов летальность составляет 60%, от 9 до 12 - 2%, от 13 до 15 - около 0. Если у пациента в течение 24 часов сохраняется 3-8 баллов, то в случае выживания у него сохраняется постоянный моторный или когнитивный дефект. К сожалению, оценка по Глазго не проводится ни на догоспитальном этапе, ни в стационаре, что значительно затрудняет оценку эффективности терапии.

Таким образом, можно сказать, что вопросы интенсивной терапии ТЧМТ требуют более пристального внимания. Необходимо внедрение в широкую клиническую практику новых методов терапии, решение ряда организационных задач.

Список литературы

1. Агаджанян В.В. Политравма: руководство для врачей /В.В. Агаджанян, А.А. Пронских, И.М. Устьянцева.- Новосибирск: Наука, 2003.-492 с.

2. Акшулаков К. Клинико-эпидемиологическое исследование острой черепно-мозговой травмы и её последствий в Республике Казахстан (на модели г. Алматы): автореф. дис. ... д-ра мед. наук /С.К. Акшулаков - Алматы, 1995.-42 с.

3. Герасименко В.И. Эпидемиология черепно-мозговой травмы при дорожно-транспортных происшествиях /В.И. Герасименко// Черепно-мозговая травма: Материалы III съезда нейрохирургов России. - М., 2002. - 16.

4. Гланц Медико-биологическая статистика: пер. с англ. /С. Гланц.- М.: Практика, 1998. - 459 с.

5. Коновалов А.Н. Клиническое руководство по черепно-мозговой травме /А.Н. Коновалов, Л.Б. Лихтерман, А.А. Потапов.- M.rANTIDOR, 1998. - 549 с.

6. Мамадалиев А.М. Зависимость исходов черепно-мозговой, травмы^ от длительности нарушения сознания /А.М. Мамадалиев// Актуальные вопросы нейротравматологии.- М.,1988.- 107-111.

Список литературы

1. Агаджанян В.В. Политравма: руководство для врачей /В.В. Агаджанян, А.А. Пронских, И.М. Устьянцева.- Новосибирск: Наука, 2003.-492 с.

2. Акшулаков К. Клинико-эпидемиологическое исследование острой черепно-мозговой травмы и её последствий в Республике Казахстан (на модели г. Алматы): автореф. дис. ... д-ра мед. наук /С.К. Акшулаков - Алматы, 1995.-42 с.

3. Герасименко В.И. Эпидемиология черепно-мозговой травмы при дорожно-транспортных происшествиях /В.И. Герасименко// Черепно-мозговая травма: Материалы III съезда нейрохирургов России. - М., 2002. - 16.

4. Гланц Медико-биологическая статистика: пер. с англ. /С. Гланц.- М.: Практика, 1998. - 459 с.

5. Коновалов А.Н. Клиническое руководство по черепно-мозговой травме /А.Н. Коновалов, Л.Б. Лихтерман, А.А. Потапов.- M.rANTIDOR, 1998. - 549 с.

6. Мамадалиев А.М. Зависимость исходов черепно-мозговой, травмы^ от длительности нарушения сознания /А.М. Мамадалиев// Актуальные вопросы нейротравматологии.- М.,1988.- 107-111.

Некоторые особенности некротического энтероколита в аспекте реаниматологии и анестезиологии

Алиева Н.Ф., Мусаев А.А.
Научно-исследовательский институт педиатрии, Баку, Азербайджан

Некротический энтероколит (НЭК) — одно из наиболее частых серьезных приобретенных заболеваний ЖКТ у недоношенных детей, сопряжено с большим риском осложнений и высокой летальностью. Заболеваемость НЭК среди новорожденных колеблется от 1 до 3 на 1000 детей. Отмечено, что НЭК у недоношенных новорожденных встречается в 10 раз чаще, чем у доношенных [1]. В период новорожденности НЭК встречается в 2–16 % случаев в зависимости от гестационного возраста, около 80 % из них приходится на недоношенных детей с низкой массой тела при рождении [2, 3, 4, 5]. У недоношенных НЭК встречается в 10–25 % случаев [6, 3, 7]. Заболеваемость НЭК у новорожденных, по данным различных авторов, находится в пределах от 0,3 до 3 на 1000 детей. Показатель смертности значительно выше в группе недоношенных новорожденных, среди детей с синдромом задержки внутриутробного развития и колеблется в пределах от 28 до 54 % [8, 9, 10], а после оперативных вмешательств — 60 %, несмотря на интенсивные совместные усилия неонатологов, детских хирургов, анестезиологов-реаниматологов, а также развитие современных технологий выхаживания и лечения новорожденных. В странах, где уровень рождения недоношенных детей низкий (Япония, Швейцария),

Intensive development of a neonatology and resuscitation has made possible a survival of children, born deeply prematurely born, transferred a hypoxemia in sorts and having signs prenatal or intranatal infection, and also born with heavy congenital developmental anomalies of a gastro enteric path and-or cardiovascular system. The overwhelming majority of these children (90 %) — prematurely born bodies with weight less than 1500 г, therefore necrotic enterocolitis name «illness survived prematurely born». From modern sources it is known that necrotic enterocolitis multifactor disease and treatment depends on many factors demanding special attention from outside both the surgeon, and the anesthesiologist.

НЭК встречается реже — с частотой 2,1 % среди всех детей, поступающих в неонатологические отделения интенсивной терапии [8, 4,].

Примерно 10 % больных НЭК — доношенные новорожденные с полицитемией, синими пороками сердца или обструктивной мальформацией ЖКТ.

НЭК обычно возникает в первые 2 нед. жизни ребенка, но у детей с массой менее 1000 г начало его может быть отсро-

чено до 3 мес. Чем меньше масса при рождении, тем чаще, но позднее может развиться НЭК.

Подавляющее большинство детей с НЭК (90%) — недоношенные с массой тела менее 1500 г, поэтому НЭК называют болезнью выживших недоношенных. Большинство из них переносят респираторный дистресс-синдром, внутричерепные кровоизлияния и родовую травму за несколько дней или недель до начала НЭК. Поскольку заболевание обычно наблюдается у недоношенных детей, многие факторы, ассоциированные с недоношенностью, рассматриваются как факторы риска НЭК. Ишемические факторы риска включают асфиксию, респираторный дистресс-синдром, гипоксию, гипотонию, открытый артериальный проток, полицитемию, анемию, катетеризацию пупочной вены, заменное переливание крови. Перинатальные инфекции — существенный фактор риска развития НЭК. И все же главный фактор риска НЭК — недоношенность в сочетании с незрелостью иммунного ответа и гастроинтестинальных функций.

Известно, что некротический энтероколит развивается при сочетании трех групп факторов [11]:

- Ишемия кишки
- Наличие бактерий в просвете кишечника
- Доступность субстрата (молоко или смесь), способного поддерживать развитие бактерий.

Растяжение кишечника, наполненного жидкостью, высокий риск его перфорации приводят к септическим и ацидотическим нарушениям у новорожденных, возникает потенциальная опасность развития диссеминированной внутрисосудистой коагулопатии.

Для определения стадий НЭК помимо вышеописанных критериев используются критерии Бэлла в модификации Уолша и Кляйгмана [12, 13]:

Стадия 1 (подострая): клинические признаки и рентгенограммы не имеют диагностической ценности.

Стадия 2 (выраженная): клинические признаки НЭК, на рентгенограмме пневматоз кишечника.

А) Легкая форма заболевания.

Б) Умеренная тяжесть заболевания с системной интоксикацией.

Стадия 3 (развернутых проявлений): клинические признаки НЭК, на рентгенограмме пневматоз кишечника, критическая стадия заболевания.

А) Угроза перфорации кишечника.

Б) Наличие перфорации кишечника.

Существенным моментом в ведении новорожденных с данной патологией, во многом определяющим исход и прогноз заболевания, является прекращение всех видов энтерального кормления, включая дачу медикаментов per os, правильно проводимое полное парентеральное питание через периферическую вену [6].

В случае, когда консервативные мероприятия (назогастральная аспирация, антибиотики и интенсивная терапия) безуспешны, может потребоваться резекция кишечника. Если есть подозрение на гангрену или перфорацию кишечника, выполняют срочную лапаротомию.

Алгоритм действий при оперативном лечении пациентов с НЭК включает в себя четыре основных этапа [9]:

- предоперационная подготовка;
- оперативное вмешательство;
- послеоперационное ведение;
- период реабилитации.

Предоперационная подготовка направлена на стабилизацию функций жизненно важных органов. Решение этой задачи связано с большими трудностями, поскольку, НЭК, как известно, чаще всего развивается на фоне тяжелой соматической или неврологической патологии, что само по себе обусловливает тяжесть общего состояния ребенка, а развивающийся НЭК еще более усугубляет прогноз.

В предоперационную подготовку, которая должна проводиться не больше 2,5 - 3 часов, входит [5, 9,12]:

- подбор адекватных параметров вентиляции легких, обеспечивающей нормальный газообмен в условиях нарастающего внутрибрюшного давления;
- коррекция гемодинамических нарушений, стабилизация АД;
- коррекция электролитных нарушений, КОС;
- коррекция гиповолемии, восстановление или поддержание диуреза на уровне не менее 1,5 - 2,0 мл/кг/час;
- гемо- и плазмотрансфузия (по показаниям);
- интравенозное введение антибиотиков широкого спектра действия и гамма-глобулина.

В предоперационную подготовку входит также согревание ребенка и поддержание температуры тела на нормальном уровне, что в связи с крайней термолабильностью детей с НЭК, является непростой задачей. Для ее выполнения ребенка помещают в кювез с t° 37° С и влажностью около 100%.

О готовности пациента к операции судят по стабилизации гемодинамики и газообмена, нормализации диуреза, ликвидации электролитных нарушений и метаболического ацидоза. Если состояние ребенка и степень нарушения гомеостазиса таковы, что 2-3-часовая подготовка не дает желаемого результата, ее необходимо продлить.

При нарушении функции дыхания в первую очередь обеспечивается дополнительная подача кислорода или искусственная вентиляция легких.

При нарушении гемодинамики осуществляется поддержка кровообращения — восполнение ОЦК. С этой целью используется свежезамороженная плазма, так как она является единственным донатором антитромбина-III и источником других факторов свертывания крови. Для нормализации почечного и внутриорганного кровотока применяются низкие дозы допамина. При нарушении кислотно-щелочного гомеостаза может возникнуть необходимость введения бикарбоната натрия.

При лечении детей с НЭК, находящихся в крайне тяжелом или претерминальном состоянии, показано использование хирургического метода, применявшегося ранее и до настоящего времени, прежде всего, как диагностического.

Лапароцентез с дренированием брюшной полости, что позволяет снизить внутрибрюшное давление, облегчить состояния ребенка и подготовить его к лапаротомии. Процедура проводится в палате реанимации: под местным обезболиванием S. Novocaini 0,25% - 5,0 мл через точку на 1,5см ниже пупочной ямки в брюшную полость вводят дренажную трубку, по которой отходит воздух и скопившееся в брюшной полости кишечное содержимое. Затем проводят интенсивную предоперационную подготовку, направленную на стабилизацию функции жизненно важных органов (ИВЛ, инфузионная терапия, инотропная поддержка, антибиотики широкого спектра действия и др.) [13].

Среди детей с НЭК и пороками развития кишечника большая часть имеет кардиореспираторные нарушения [14]. Дети, имеющие нарушения сердечной и дыхательной функции, но не находящиеся на ИВЛ, имеют увеличенное потребление энергии в покое. Нарастание потребления энергии пропорционально ЧД и ЧСС. В среднем можно считать, что такие дети нуждаются в увеличении общего потребления калорий на 15–20 ккал/кг/сут по сравнению со стандартными потребностями. У новорожденных детей, находящихся на ИВЛ потребление энергии в покое соответствует стандартным потребностям, тем не менее, нельзя исключить нарастание энергетической цены активности. У новорожденных детей с сепсисом впервые 3 дня заболевания расходуемая энергия увеличена, что требует повышения общей калорийности питания в этот период в среднем на 10–15 ккал/кг/сут. Оперативное вмешательство на кишечнике повышает потребление энергии в покое на 15% в первые сутки после вмешательства (максимум потребления через 4 ч после вмешательства, к 24 ч потребление возвращается к стандартному уровню). Повышение потребления энергии более выражено у детей, оперированных после 48 ч жизни, чем оперированных в первые двое суток.

Анестезиологическое обеспечение при некротическом эн-

тероколите у новорожденных при оперативном вмешательстве имеет следующие особенности:

1. Перитонит
2. Сепсис
3. Ацидоз
4. Гиповолемия (замещающее переливание сбалансированных солевых растворов ; цельной крови)

Коррекция гиповолемии и нарушений свертывания крови проводится путем переливанием свежезамороженной плазмы, тром-боцитарной массы, инфузия глюкозосолевых растворов, калия, 5% альбумина.

5. Минимально переносимая анестезия (кетамин, 0.5 мг/кг; избегать закиси азота)
6. Инвазивный мониторинг (АД, центральное венозное давление, газовый состав артериальной крови)
7. Оценить необходимость продленной ИВЛ

Реабилитационное лечение детей, перенесших НЭК - очень сложный и трудоемкий процесс, который не ограничивается ликвидацией проблем, связанных с поражением кишечника, и включает мероприятия, направленные на нормализацию всех функций организма, и обеспечение ребенку приемлемого качества жизни [14].

Поскольку почти все пациенты с НЭК имеют еще и целый комплекс других видов патологии, несвоевременная диагностика и запоздалое лечение которых могут сыграть пагубную роль в будущей жизни ребенка, даже при хороших результатах лечения НЭК. Речь идет, прежде всего, о неврологических нарушениях и ретролентальной фиброплазии, характерных для недоношенных детей. Поэтому пациенты с НЭК должны регулярно осматриваться неврологом, окулистом и другими специалистами, в помощи которых они нуждаются.

Стабилизация состояния больного с НЭК крайне хрупкая и ненадежная и может нарушиться от любого, даже незначительного на первый взгляд фактора. Поэтому в лечении детей с НЭК важна каждая деталь.

Остающаяся высокой летальность обусловлена, прежде всего, осложнениями, и связана не только с НЭК, но и с сопутствующим этому заболеванию комплексом проблем. К наиболее частым осложнениям НЭК относятся раневая инфекция, подкожная эвентрация кишечных петель, вентральная грыжа, холестаз, рецидив НЭК, стеноз кишки, цирроз печени, синдром вторичной мальабсорбции, синдром короткой кишки. Улучшение результатов лечения НЭК возможно лишь при тесном взаимодействии врачей различных специальностей, занимающихся выхаживанием недоношенных детей.

Литература

1. Covert R.F., Neu J., Elliott M.J., et al. Factors associated with age of onset of necrotizing enterocolitis. An J Perinatol 1989. 455–459.
2. Головко О. К., Левицкая Е. М., Линчевский Г. Л. Особенности ведения новорожденных с некротическим энтероколитом.//Архив клинической и экспериментальной медицины. № 2. — 2002. — 241-244.
3. Караваева С. А. Диагностика и особенности клинического течения некротического энтероколита у детей. // Вестник хирургии. 2002. № 4. — 41-46.
4. Kloert D., Stark E. Neonatology directory. 2002. — 609-615.
5. Красовская Т. В., Кобзева Т.В. Диагностика и интенсивная терапия в хирургии новорожденных. — М.: Издатель Мокеев, 2001. — С. 23-28.
6 Любименко В.А., Баиров В.Г., Горелик К.Д. и др. Парентеральное и зондовое питание в неонатальной хирургии. // Педиатрия. — №3. — 2001. — С. 103-105.
7. Шабалов Н. П. Неонатология: Учебное пособие. 2006. — Т. 2. — 345-355.
8. Ezutaqan A., Dobryanskiy L.L.The practical grant on a neonatology. 2002. — 342.
9. Иванов В. В., Чевжик В. П., Черпалюк Е. А. Оперативная тактика при лечении энтероколита у новорожденных. //Детская хирургия. 2003. — № 6. — 25-27.
10. Пулин А.М. Язвенно-некротический энтероколит новорожденных. // Мир медицины. — 2000. — № 9-10. — С. 34-36.
11. Rubaltelli F.F., Biadaioli R., Reali M. F. Feeding and neonatal necrotizing enterocolitis. Nutrition Workshop Series. Pediatric Program, Vol. 43, Lippincott Williams & Wilkins, Philadelphia, Pensilvania, 1999. — 85-87.
13. Jaksic T., Shew S.B., Keshen T.H., Dzakovic A., Jahoor F. Do critically ill surgical
neonates have increased energy expenditure. J Pediatric Surgery. 2001, 36 - 63.
14. Sonntag J., Wagner M.H., Waldshmidt J., Multisystem Organ Failure and Capillary
Leak Syndrome in Severe Necrotizing Enterocolitis of Very Low Birth Weight
Infants. J Pediatric Surgery. 1998. 33, 481.

Влияние озонированного физиологического раствора на реологию крови при остром билиарном панкреатите

Агаев Б.А., Джафарли З.Э.
Научный центр хирургии им. М.А.Топчибашева, Баку, Азербайджан

Актуальность темы

До настоящего времени острый билиарный панкреатит (ОБП) продолжает оставаться одной из актуальных и трудноразрешимых проблем медицины (3,4,6,11). Несмотря на достигнутые в последние десятилетия успехи в диагностике и лечении данного заболевания, нередко результаты лечения омрачаются развитием высокого числа осложнений и летальности (4). По данным ряда авторов, летальность при тяжелых формах ОБП достигает 40-70% и до настоящего времени прогнозировать течение и исход заболевания невозможотправляю статьюно (3,4).

По мнению ряда исследователей, немаловажное значение в развитии неблагоприятных результатов лечения при ОБП имеют развивающиеся гемомикроциркуляторные нарушения (2,7,8).

Изменения реологии крови при ОБП в еще большей степени замыкая порочный круг, способствуют возникновению при тяжелых формах заболевания деструкции железы и развитию гнойных осложнений (6,9,10).

В последние годы ряд авторов, для улучшения результатов комплексного лечения множества заболеваний предлагают использовать дополнительные способы профилактики осложнений (6).

С целью профилактики и лечения осложнений ОБП наше внимание привлекли терапевтические свойства озона. По данным литературы, озонированные растворы оказывают противовоспалительное, антиагрегантное, иммунокоррегирующее действие, способствуют улучшению микроциркуляции, а также усилению регенерации в пораженных тканях и др. (1). Некоторыми исследователями было доказано, что терапевтическая доза озона стимулирует антиоксидантную защиту и угнетает процессы липопероксидации в крови, снижая при этом степень эндогенной интоксикации (5,10).

Всё вышеизложенное послужило основанием для проведения нами исследования, направленного на изучение влияния озонотерапии на реологию крови, а также результаты комплексного лечения больных с ОБП.

Материалы и методы исследования

Настоящее исследование основано на сравнительном изучении результатов лечения 37 больных с ОБП, находящихся на лечении в Научном центре хирургии им. М.А. Топчибашева и

городской клинической больницы №5 за период с 2008-10 гг.

Пациенты были разделены на две группы: I группу (контрольная) составили 18 больных. У пациентов этой группы лечение основывалось на использовании традиционных базисных мероприятий; во II (основная) группу вошло 19 пациентов. В отличии от контрольной группы, больным этой группы, в комплексном лечении традиционных базисные мероприятия дополнялись использованием озонотерапии.

Среди больных было 11(29.7%) мужчин, 26(70,3%) женщин. Возраст исследуемых больных варьировал от 19 до 75 лет, средний возраст составил 43 года.

У 7(18,9%) больных отмечалась легкая, у 19(51,4%) средне тяжелая, а у 11 (29,7%) пациентов тяжелая форма ОБП.

Таблица 1. Характер оперативных вмешательств проведенных у наблюдаемых больных с ОБП

Операция	Число больных	
	Абс.	%
Холецистектомия	12	32,4
Холецистектомия с наложением билиодигестивного аностомоза	4	10,8
Холецистектомия, холедохолитотомия, восстановление проходимости желчных путей, наружное дренирование холедоха	14	37,9
Холецистектомия, вскрытие и санирование малого сальника, удаление некротизированных участков поджелудочной железы, декомпрессия желчных путей, дренирование и санирование брюшной полости	7	18,9

Всем больным при поступлении в клинику назначалась комплексная терапия направленная на уменьшение острых воспалительный явлений, купирование болевого синдрома, обеспечение функционального покоя поджелудочной железы, назначение антигистаминных препаратов, подавление секреторной функции поджелудочной железы, снижение уровня эндотоксемии, ферментемии.

Парентеральная озонотерапия в основной группе больных заключалась в до- (ежедневно) и послеоперационном (первые 3 сеанса ежедневно, а в последующем через день) внутривенном капельном введении озонированного физиологического раствора хлорида натрия с концентрацией озона 4-6 мг/л. Количество сеансов варьировало в зависимости от тяжести заболевания (в среднем 6-10 процедур).

Для озонирования физиологического раствора хлорида натрия использовали озонатор «Медозон 4МП-02».

15 или 40,5% больным операцию осуществили в экстренном порядке, показанием к проведению которых явились: острый холецистит (гангренозый или перфоративный); нарастание перитонита, развившегося вследствии воспалительного процесса в желчном пузыре, желчных перитонит; некупирующаяся желчная (холедохеальная) колика; нарастающая или устойчивая билирубинемия и ферментемия; наличие деструкции в поджелудочной железе, ферментативный перитонит в сочетании с симптомами тяжелой интоксикации, особенно при развитии почечно-печеночной недостаточности.

22 (59,5%) пациентам из-за успешности консервативных мероприятий операцию осуществили в плановом порядке (после стихания острых воспалительных явлений).

Характер проведенных операций выбирался индивидуально, в зависимости от выраженности воспалительных изменений в поджелудочной железе (таблица 1).

Больным основной группы местную озонотерапию (промывание желчных путей и полости малого сальника ОФР) осуществляли во время и после операции (посредством дренажных трубок оставленных при операции).

При местной озонотерапии для осуществления дополнительной санации желчных путей и полости малого сальника использовали озонированный физиологический раствор хлорида натрия в объеме 80-1500 мл (конц. озона 4-6 мг/л).

Следует отметить, что исследуемые больные по возрасту, полу, степени тяжести и срокам заболевания были статистически сопоставимы в обеих группах больных.

Для изучения влияния озонированного физиологического раствора хлорида натрия (ОФР) на систему гемостаза у больных с ОБП, мы на этапах лечения провели сравнительные исследования интегральных гемостазиограмм и расширенных коагулограмм. Исследования изучаемых показателей осуществлялось до- и после (на 1-3, 5-7, 10-12 сутки) операции.

Определяли расширенную гемостазиограмму, включающую оценку показателей, характеризующих основные звенья гемокоагуляции. Определяли активированного парциального (частичного) тромбопластинового времени свертывания плазмы (АЧТВ), функциональную активность антитромбина III, маркеров тромбинемии и внутрисосудистой коагуляции -концентрация растворимых комплексов мономеров фибрина (РКМФ), показатель, характеризующий агрегационную активность тромбоцитов, время реакции (r), показатель активности тромбина (Kk), фибрин-тромбоцитарная константа крови (АМ) и др.

Для исследования системы гемостаза взятие проб крови производилось из локтевой вены в силиконовую пробирку с раствором 3,8% трехзамещенного цитрата натрия в соотношении 9:1.

Статистическая обработка полученных данных выполнялась вычислением t-критерия Стъюдента, для оценки достоверности различия средних величин при парных измерениях показателей с помощью пакета статистической программы «Statistica 6».

Результаты исследования

Результаты проводимых на дооперационном этапе лечения исследования показателей системы гемостаза выявили, что в обеих группах больных отмечается интенсификация процессов свертывания крови (таблица 2).

Так, у больных контрольной группы, где лечение основывалось на использовании традиционных базисных мероприятий, в коагуляционном звене системы гемостаза наблюдалась более выраженная по сравнению с основной группой больных активация I и II фаз свертывания крови. Отмечалось статистически значимое укорочение времени реакции (r) до 4,4±0,13 мин и уменьшение константы тромбина (k)=4,0±0,19 мин, показатель активности тромбина увеличился (Kk) до 25,8±1,25 отн.ед. (норма - r=5,3±0,15 мин; k=4,9±0,28 мин; Kk=20,6±1,84 отн.ед., $p<0,05$).

Относительно схожие изменения отмечались и у больных основной группы (где в комплексе лечебно-профилактсических мерпориятий использовали озонотерапию). Как видно из таблицы 2 показатель (r) составлял 4,5±0,27 мин; константа тромбина (k)=4,2±0,25 мин, показатель активности тромбина (Kk)=25,1±1,53 отн.ед. Параметры фибринолитической активности (показатели ретракции - лизиса (F) и времени начала лизиса (T)) статистически достоверно не отличались от показателей нормы ($p>0,05$).

Анализируя показатели коагулограммы (протромбиновый индекс (ПТИ), АЧТВ, общего фибриногена, функциональной активности АТ III) было выявлено, что несмотря на отмечаемую склонность у всех исследуемых больных до операции к увеличению гиперкоагуляции ($p>0,05$), в основной группе отмечались некоторые достоверные различия (таблица 3).

Так, исходный уровень маркеров внутрисосудистой коагуляции –концентрация РКМФ у больных контрольной группы составляла 4,43±0,56 мкг/мл, а в основной - 4,92±0,43 мкг/мл, (норма 1,38±0,56 мкг/мл, $p<0,05$). Концентрация ПДФФ у больных контрольной группы составляла 5,86±0,41 мкг/мл, во второй группе 5,69±0,72 мкг/мл, (норма 1,19±0,15 мкг/мл, $p<0,05$).

Приведенные нами сравнительные исследования показали, что в обеих группах больных отмечается высокий исходный уровень гиперкоагуляции и активации внутрисосудистого свертывания крови. Отмечаемые в основной группе больных незначительные положительные сдвиги в изучаемых показателях системы гемостаза показали эффективность дооперационного парентерального введения ОФР.

В первые сутки послеоперационного периода в контрольной

Таблица 2. Сравнительная характеристика гемостазиограммы у исследуемых больных с ОБП (M±m)

Показатели	Норма (n = 14)	До операции		После операции					
				1-3 сутки		5-7 сутки		10-12 сутки	
		I	II	I	II	I	II	I	II
Аг, отн. ед.	- 4,2 ±0,32	-5,6 ± 0,25 >0,05	-5,5 ± 0,32 >0,05	-6,9 ± 0,35 <0,05	-5,4 ± 0,28 <0,05	-6,8 ±0,28 <0,05	-4,2 ± 0,31 <0,05	-4,5 ± 0,19 >0,05	-4,0 ±0,17 <0,05
АМ, отн. ед.	449 ± 11,4	491 ± 15,0 >0,05	494 ± 12,6 >0,05	613 ± 17,8 <0,05	511 ± 13,1 <0,05	586 ±15,3 <0,05	474 ± 14,2 >0,05	512 ± 17,7 <0,05	482 ±13,3 >0,05
r, мин	6,4 ± 0,28	4,4 ± 0,13 <0,05	4,5 ± 0,27 <0,05	2,5 ± 0,34 <0,01	4,6 ± 0,34 <0,05	4,7 ± 0,25 <0,05	5,5 ± 0,39 <0,05	6,1 ± 0,19 >0,05	6,6 ± 0,36 >0,05
k, мин	5,7 ± 0,30	4,0 ± 0,19 <0,005	4,2 ± 0,25 <0,05	3,6 ± 0,43 >0,05	4,0 ± 0,36 >0,05	4,2 ± 0,28 <0,05	5,2 ± 0,34 >0,05	5,0 ± 0,30 <0,05	5,5 ± 0,21 >0,05
t, мин	36,3 ± 1,24	28,3 ± 2,13 >0,05	28,0 ±1,06 >0,05	22,7 ± 4,42 >0,05	24,4 ± 2,11 >0,05	30,6 ±2,47 >0,05	34,8 ± 1,53 >0,05	34,1 ± 1,18 >0,05	36,7 ±1,14 >0,05
Kk, отн. ед.	15,1 ± 0,56	25,8 ± 1,25 <0,05	25,1 ± 1,53 <0,05	30,5 ± 2,89 >0,05	26,8 ± 1,72 >0,05	26,4 ± 2,23 <0,05	19,4 ± 1,34 >0,05	20,8 ± 1,43 >0,05	18,1 ±0,95 >0,05
T, мин	52,4 ± 1,33	62,3 ± 2,19 >0,05	60,4 ± 1,25 >0,05	64,5 ± 3,18 <0,01	49,5 ± 3,13 >0,05	52,1 ± 2,49 >0,05	54,6 ± 1,80 >0,05	53,0 ± 1,48 >0,05	52,8 ±1,91 >0,05
F, %	15,3 ± 0,41	10,9 ± 1,32 >0,05	12,0 ± 0,85 >0,05	9,5 ± 1,29 <0,001	20,1 ± 2,19 >0,05	15,2 ±1,25 >0,05	15,4 ± 1,05 >0,05	14,8 ± 0,89 >0,05	15,6 ±0,98 >0,05

группе больных отмечался более выраженный гиперкоагуляционный функциональный сдвиг как в первично сосудисто-тромбоцитарном, так и в коагуляционном звеньях гемостаза. Величина ретрактильной способности тромбоцитов (АМ) достоверно превышала норму выше на 9,4% (p<0,05). Также регистрировали и усиление интенсивности агрегационной активности тромбоцитов на 33,3% (p<0,05). При анализе хронометрических показателей коагуляционного звена было выявлено значительное ускорение первой и второй фазы свертывания крови, о чем свидетельствовало достоверное (p<0,05) уменьшение показателя времени реакции (r) гемостазиограммы на 31,3%, ускорение АЧТВ на 16,6%, увеличение концентрации фибриногена в плазме на 45,1%. Наряду с этим, происходит снижение суммарной антикоагулянтной активности плазмы (функциональная активность АТ III на 20,9% меньше нормальных значений (p<0,005) и активности фибринолиза (показатель ретракции-лизиса был ниже нормы на 28,8%, а время начала лизиса сгустка (т) было длиннее на 18,9% (p<0,01))

У больных основной группы, при изучении на 1-3 сутки после операции параметров, характеризующих прокоагулянтный и антитромботический звенья гемостаза, был выявлен достоверно (p<0,05) более низкий уровень функциональной активности тромбоцитов (интенсивность агрегации и их ретрактильная способность были ниже аналогичных показателей контрольной группы больных на 1,1 % и 2,3% соответственно.

Указанные выше обстоятельства свидетельствовали о некотором уменьшении степени активности коагуляционного потенциала крови. Наблюдали этапное снижение фибринолитической активности, при этом показатель спонтанного лизиса (F) был выше исходного на 9,2%, а время начала лизиса (T) было короче аналогичного показателя основной группы больных на 31% (p<0,05).

На 5-7 сутки после операции, сочетанные нарушения в первичном и вторичном звеньях гемостаза сохранялись только у обследованных больных из первой группы, о чем свидетельствовал сохраняющийся высокий уровень (в среднем на 64,3%) интенсивности спонтанной агрегации тромбоцитов.

При этом в основной группе больных, показатель характеризующий ретрактильную способность тромбоцитов (АМ) был выше аналогичного показателя контрольной группы больных на 16,6% (p<0,05).

В эти сроки, в обеих группах больных, отмеченный гиперкоагуляционный сдвиг характеризовался более выраженным ускорением I и II свертывания крови. Однако если у пациентов I группы время реакции (r) и константа тромбина (k) были короче нормальных значений на 26,6% и на 26,3% соответственно (p<0,05), во II группе больных аналогичные показатели отличались от показателей здоровых лиц на 14,1% и 8,8% (p<0,05) соответственно.

Как показано в таблице 3, в коагулограмме больных контрольной группы концентрация фибриногена была достоверно выше на 29,6%, чем у пациентов основной группы (p<0,05). К этому периоду исследования у исследуемых больных сохранялась депрессия звена ингибиторов свертывания крови. Однако, если в контрольной группе больных проявлялось снижением функциональная активность АТ III было на 44,2% ниже нормы (p<0,01), в основной группе пациентов указанный показатель был ниже нормы на 22,3%.

Уровень концентрации РКМФ у пациентов основной группы составил 3,75±0,40 мкг/мл, тогда как у больных первой группы аналогичный показатель составил 7,87±0,43 мкг/мл (при норме 1,38±0,19 мкг/мл). Концентрация ПДФФ в контрольной группе больных был повышен в 3,4 раза, а в основной – в 1,6 раз. Оставался заметно повышенным уровень концентрации РКМФ в 2,5 раза и концентрации ПДФФ в 3 раза (p<0,005).

На 10-12 сутки послеоперационного периода при статистическом анализе большинства параметров интегральных гемостазиограмм (r, t, Kk, T, F) и коагулограмм (количество тромбоцитов, общего фибриногена, ПТИ и АЧТВ) в обеих группах больных отмечалось относительная стабилизация изучаемых показателей.

Однако, у больных контрольной группы в отличии от основной, полной нормализации функционального состояния системы гемостаза не происходило. На это указывала достоверная разница в функциональной активности АТ III (ниже на 21,6%), концентрации РКМФ (выше в 2,3 раза) и ПДФФ (выше в 1,5 раза, p<0,05 (таблица 3).

Анализ полученных результатов исследования свидетельствует о том, что у больных с ОБП, изменения функционального состояния гемостаза характеризуются значительным усилением спонтанной агрегации тромбоцитов и их ретрактильной способности, более выраженным гиперкоагуляционным сдвигом в коагуляционном звене гемостаза на фоне существенного снижения антикоагулянтной активности крови. Использование в комплексном лечении больных с ОБП-ом озонотерапии способствует предупреждению прогрессированию процесса активации внутрисосудистой гемокоагуляции и способствует снижению общего коагуляционного потенциала крови.

Улучшение в основной группе больных реологии крови сопровождалось и выраженными клиническими эффектами.

Болевой синдром у больных основной группы купирован на 3,8 ± 0,3 сутки, в контрольной группе на 5,1 ± 0,4 сутки (p< 0,05).

Тошнота и рвота в послеоперационном периоде наблюда-

Таблица 3. Сравнительная характеристика коагулограммы у исследуемых больных с ОБП, (M±m)

Показатели	Норма (n = 14)	До операции		После операции					
				1-3 сутки		5-7 сутки		10-12 сутки	
		I	II	I	II	I	II	I	II
Колич. тромбоц, г/л	246 ± 13,6	209 ± 9,3 >0,05	216 ± 7,8 >0,05	194 ± 12,6 >0,05	196 ± 7,2 >0,05	191 ± 7,6 >0,05	198 ± 6,4 >0,05	195 ± 5,2 >0,05	204 ± 9,2 >0,05
АЧТВ, сек	41,5 ± 1,14	34,6 ± 0,82 >0,05	35,7 ± 0,74 >0,05	31,4 ± 0,52 <0,05	35,5 ± 1,01 >0,05	35,2 ± 0,63 >0,05	38,0 ± 0,75 >0,05	38,6 ± 0,45 >0,05	40,4 ± 0,77 >0,05
ПТИ, %	94,4 ± 3,41	106,4 ± 4,19 >0,05	108,7 ± 4,92 >0,05	107,1 ± 5,11 >0,05	98,3 ± 4,32 >0,05	102,3 ± 4,48 >0,05	98,6 ± 5,96 >0,05	99,8 ± 3,45 >0,05	96,4 ± 3,98 >0,05
Общий фибрин, г/л	3,15 ± 0,25	4,57 ± 0,21 >0,05	4,55 ± 0,18 >0,05	6,83 ± 0,56 <0,01	5,11 ± 0,21 >0,05	4,56 ± 0,31 <0,05	3,52 ± 0,44 >0,05	3,36 ± 0,19 >0,05	3,18 ± 0,25 >0,05
АТ III, %	124,1 ± 7,41	95,6 ± 5,1 >0,05	96,4 ± 5,8 >0,05	61,4 ± 9,3 <0,005	84,2 ± 9,5 >0,05	69,3 ± 11,2 <0,01	96,4 ± 7,2 >0,05	82,1 ± 5,4 <0,05	97,3 ± 4,3 >0,05
РКМФ, мкг/мл	1,38 ± 0,19	4,92 ± 0,43 <0,05	4,43 ± 0,56 <0,05	8,12 ± 0,64 <0,005	5,21 ± 0,58 >0,05	7,87 ± 0,43 <0,005	3,75 ± 0,40 >0,05	3,45 ± 0,39 <0,05	2,82 ± 0,55 <0,05
ПДФФ, мкг/мл	1,19 ± 0,15	3,86 ± 0,41 <0,01	3,69 ± 0,72 <0,05	6,89 ± 1,36 <0,005	3,94 ± 0,87 >0,05	5,24 ± 1,01 <0,005	3,13 ± 0,54 >0,05	3,76 ± 0,47 <0,05	2,41 ± 0,39 >0,05

лись у 29 (78,3%) исследуемых больных. Исчезновение данных симптомов во II группе происходило на 2,0 ± 0,2 сутки, а в I на 4,4 ± 0,2 сутки (p< 0,05).

Симптомы пареза кишечника в основной группе больных купировались на 1,9± 0,3 суток раньше чем в у контрольной группы больных (p< 0,05). Кишечная перистальтика у больных основной группы начинала выслушиваться на 2,6 ± 0,2 сутки, а в контрольной на 3,0 ± 0,2 сутки (p< 0,05).

Послеоперационная летальность среди наблюдаемых больных составила 8,1% (2(11,1%) пациента из контрольной и 1(5,3%) - из основной). Указанные больные поступили с тяжелой формой ОБП-та, причиной смертельного исхода у которых явилось прогрессирование некротических и гнойно-некротических изменений в поджелудочной железе, забрюшинной клетчатке, брюшной полости, и развитию на этом фоне полиорганной недостаточности.

Пребывание больных в стационаре основной группы больных составило 14,82±0,43 койко-дней, что по сравнению с первой группой пациентов было меньше на 2,4 койко-день (p<0,05).

Таким образом, использование в комплексном лечении больных с ОБП-ом озонотерапии способствовало более ускоренной стабилизации системы гемостаза, улучшению клинической реабилитации больных, уменьшению летальности, что позволило тем самым улучшить результаты лечения больных с указанной патологией.

Список литературы

1. *Агаев Р.М., Гасымов Р.М. Влияние низкоинтенсивного лазерного излучения и озонотерапии на воспалительный процесс в желчных путях // Cərrahiyyə. – 2008, №2, с. 84-87*
2. *Александрова Н.П., Петухов Е.Б., Рябова С.С. Реология крови и микроциркуляция в динамике острого панкреатита в эксперименте //Бюлл. Эксперимент. Биол. И мед. - #1. - Т.105. - 1988. - С. 106-108.*
3. *Альперович Б.И., Казанцев Н.И., Мерзликин Н.В. Причины летальности при остром панкреатите и пути ее снижения // Сов. Медицина. - 1991. -#8. - С. 61-63.*
4. *Колесова О.Е., Леонтьева Г.В., Чудных С.М. Новый подход к лечению острого панкреатита и профилактика его осложнений: Метод. рекоменд. – М., 1996. - 12 с.*
5. *Мирошниченко А.Г. Влияние гипохлорита натрия, получаемого электрохимически, на изменение свойств клеточных мембран // Электрохимические методы в медицине: Тез. докл. конф. - Дагомыс, 7-11 окт. 1991. - М., 1991. - С. 13-14.*
6. *Молитвословов А.Б., Кадощук Ю.Т., Гасс М.В. Современные принципы консервативного лечения острого панкреатита // Хирургия. - 1994. - #6. - С. 3 Schulz H., Schulz E. Akute pankreatitis - atiologie, pathologische anatomie und pathogenese // Zschr. Inn. Med. - V.117, N.8. - 1990. - S. 467-473.*
7. *Симоненков А.П., Федоров В.Д. О генезе нарушений микроциркуляции при тканевой гипоксии, шоке и диссеминированном внутрисосудистом свертывании крови // Анестезиологии и реаниматологии. – 1998. - №3. – С. 32-35.*
8. *Скипетров В.П., Власов А.П., Голышенков С.П.// Когуляционно литическая система тканей и тромбогеморрагический синдром в хирургии.- Саранск, 1999.- С.176-178.*
9. *Dobosz M., Hac S., Wajda Z. Does nitric oxide protect from microcirculatory disturbances in experimental acute pancreatitis in rats? // Int. J. Microcircul. Clin. Exp. - 1996. – V. 16. – p. 221-226.*
10. *Klar E., Messmer K., Warshawf A.L. Pancreatic ischaemia in experimental acute pancreatitis: mechanism, significance and therapy // Br. J. Surg. – 1990. - V. 77. - p. 1205-1210.*
11. *Schulz H.U., Niederau C.,. Oxidative stress in acute pancreatitis // Hepatogastroenterology. – 1999. – Sep.-Oct. - p. 2736-2750.*

Оптимизация инфузионной терапии у больных с распространенным гнойным перитонитом

Шапко И.П.

ГККП «Костанайская областная больница», г. Костанай

В структуре хирургической заболеваемости перитонит и деструктивные поражения органов брюшной полости, его вызывающие, занимает одно из ведущих мест, а летальность при этом колеблется от 19 до 70 % и не имеет тенденции к снижению (2). Хирургическая абдоминальная инфекция в плане лечения представляет весьма сложную проблему вследствие полимикробного характера, не всегда выявляемого при микробиологических исследованиях, быстрой смене приоритетных возбудителей, и распространении инфекции (5). При этом обширная площадь брюшинного покрова, вовлекаемая в воспалительный процесс, превышающая 20 м2, его сложное строение, реактивность, а

Инфузия терапиясы сепсистің қарқынды терапиясының негізгі бағыттарының бірі болып табылады. Маңызды мән үлкен капилляр өтімділігі шарттарында құлпырылатын сұйық орталарының көлем және сапалы құрамын алады. Жұмыста ендірілетін сұйықтың шектеуі бар инфузия терапиясының бағдарламасының қолдануының нәтижелерін талданады.

Infusional therapy is one the main directives of the intensive therapy of sepsis. In conditions of a raised capillary penetrability volume qualitative structure of transfusing liquid components have

также важность физиологических функций – резорбтивной, экссудативной и барьерной – не оставляют сомнений в опасности распространенного воспаления брюшины для жизнедеятельности организма (7).

Таким образом, перитонит, осложнившийся развитием системной воспалительной реакции, должен рассматриваться как абдоминальный сепсис (7). Согласно современным представлениям, абдоминальный сепсис является системной воспалительной реакцией организма в ответ на развитие деструктивного воспалительного и инфекционного процесса в органах с различной локализацией в брюшной полости и в забрюшинном пространстве. Следствием такой универсальной реакции является формирование полиорганной недостаточности. Именно в связи с трудностями эффективной и окончательной хирургической и антибактериальной санации очага деструкции и инфицировании брюшины абдоминальный сепсис в хирургической практике занимает особое место. Атрибутивная значимость интенсивной терапии в улучшении результатов лечения сепсиса – около 15% , такую же значимость имеет антибактериальная терапия, остальные 70 % - функция оптимизации хирургической тактики и диагностики.

Ведущей целью инфузионной терапии у больных сепсисом является обеспечение доставки кислорода к тканям, остро в них нуждающимся. Это достигается за счет поддержания адекватного сердечного выброса для обеспечения перфузии тканей при минимальном гидростатическом давлении в капиллярах, что необходимо для того, чтобы предупредить утечку жидкости в интерстиций (4). Развивающееся при эндотоксикозе нарушение микроциркуляции проявляется в повреждении эндотелия, набухании эндотелиоцитов, лейкоцитарной адгезии, чередования участков вазодилятации и вазоспазма, развитие «сладж-синдрома», что в совокупности приводит к увеличению проницаемости, капиллярной утечке, потере жидкости (1). Расширение капилляров брюшины, при её воспалении достигает 64 % (7). При этом капилляры приобретают извитой ход с множественными участками выбухания стенок. Увеличение гидростатического давления на этом фоне при исходной или быстропрогрессирующей гипоальбуминемии, которая возникает в результате инфузионной нагрузки за счет гемодилюции, может привести к развитию отека легких, дистресс синдрому и усугубить и без того нарушенную микроциркуляцию и лимфодренаж в кишечной стенке.

Если к нарушению моторики кишечной стенки присоединяется нарушение кровообращения, то угнетается всасывание, прекращается эвакуация содержимого кишечника, скопление жидкости и газа приводят к перерастяжению стенки кишки и нарушению ее трофики. Так как наиболее выраженные изменения происходят в проксимальном отделе желудочно-кишечного тракта, то результатом являются стресс – язвы, частота которых при абдоминальном сепсисе составляет 52,8 % (7). Высокое внутрибрюшное давление уменьшает экскурсию диафрагмы, оказывает компрессионное воздействие на сосудистую сеть, уменьшает преднагрузку, что в конечном итоге усугубляет тканевую гипоксию и тяжесть состояния. При перитоните значительно повышается двухсторонняя пассивная проницаемость мезотелиального барьера, в следствие чего внутрибрюшное содержимое быстро оказывается в циркулирующей крови, что объясняет быструю генерализацию инфекции.

Инфузионная терапия является мероприятием первого выбора для поддержания сердечного выброса и гемодинамики в целом. Повышение преднагрузки под влиянием инфузионной терапии при сохранении сократительной способности миокарда приводит к стабилизации перфузионного давления, увеличению скорости кровотока, уменьшению «сладжирования», ликвидации клеточной гипоксии. Однако эффект реперфузии пораженных органов и брюшины может спровоцировать массивное поступление продуктов клеточной деградации и эндотоксинов в общий кровоток, и, как следствие, нарастание синдрома легочного повреждения и сердечно-сосудистой недостаточности, потребовать длительной инотропной поддержки. Кроме того в условиях повышенной проницаемости капилляров, гиперкатаболизма нарушается коллоидно-осмотическое равновесие и распределение жидкой и коллоидной частей плазмы.

a great meaning. The results of using infusional therapy program with input liquid limitation are analyzed in this work.

Выбор режима инфузионной и реокорректорной терапии может существенным образом влиять на микроциркуляцию и доставку антибактериальных препаратов к очагу инфекции за счет:

- изменения фармококинетики антибактериальных препаратов под влиянием инфузионной терапии, форсированного диуреза, синдрома «капиллярной утечки»;
- нарушения системного и ремонарного кровотока, особенно в очагах инфекции;
- формирования защитных «ловушек» для микробов (микротромбы, белковые отложения, микроагрегаты клеток), что снижает биодоступность антибиотиков и ведет к образованию ангиогенных очагов инфекции (5).

Первичная коррекция гиповолемии проводится на этапе предоперационной подготовки с учетом длительности заболевания, возраста и сопутствующей сердечной патологии, а также продолжается интраоперационно. В раннем послеоперационном периоде поддержание среднего артериального давления на уровне 65 мм рт. ст. и более, с адекватной сатурацией венозной крови (не менее 70 %) является предиктором благоприятного исхода (8). Для инфузионной терапии распространенного перитонита с одинаковым результатом применяют и коллоиды, и кристаллоиды. На сегодняшний день нет оснований отдавать предпочтение какой-то из инфузионных сред (6). При абдоминальном сепсисе лучше проводить терапию с включением кристаллоидов и коллоидов, последние являются идеальными у больных с «дырявыми капиллярами», так как они уменьшают общий объем инфузионной нагрузки, поддерживают сердечный выброс, длительно циркулируя в сосудистом русле, уменьшают выраженность гиперкоагуляции и адгезии, обладают «запечатывающим» эффектом, улучшают микроциркуляцию. Оптимальным считают соотношение коллоидов и кристаллоидов 1 : 3 (4). Инфузионная терапия должна быть гомеостазгарантированна. В ее программу должны быть включены растворы, содержащие калий, натрий, глюкозу, липиды, аминокислоты. Объем инфузионной терапии чаще выбирается индивидуально. Существуют рекомендации в первые инфузионные сутки при абдоминальном сепсисе вводить до 100 мл/кг массы тела (3). По мнению М.В. Гринева и др. (2), гиповолемия за счет перераспределения жидкости требует объемной нагрузки кристаллоидами до 4…6 л/сутки, либо меньшего объема в случае сочетания их с коллоидами. Однако в последние годы появились исследования, доказывающие необходимость поддержания отрицательного водного баланса у больных с сепсисом. Так, использование тактики ограничения инфузионной терапии во время обширных операций на органах брюшной полости привело к достоверному снижению числа осложнений (10). К подобному выводу несколько ранее пришли авторы другой публикации (9).

Целью нашего исследования

являлось определение эффективности инфузионной терапии в объеме, соответствующего нулевому или слабо отрицательному (-500 мл) водному балансу в программе послеоперационной интенсивной терапии распространенного перитонита.

Материалы и методы

Обследованы 65 больных хирургического профиля, находившиеся на лечении в отделении анестезиологии и реанимации ГККП «Костанайская областная больница».

Критерием включения больных в исследование явилось наличие абдоминальной инфекции с явлениями распространенного перитонита, по поводу которого было проведено экстренное операционное вмешательство, с интраопрерационной вери-

фикацией диагноза, а так же обширные гнойно-некротические образования в забрюшинном пространстве, после их вскрытия и хирургической санации. Гидратация больных проводилась только парентерально.

Критерием исключения являлись: возраст больных меньше 20 и более 80 лет, наличие хронической почечной недостаточности, сердечно-сосудистой недостаточности II-III функциональных классов, наличие тяжелых соматических заболеваний в стадии обострения, глюкокортикоидная зависимость, больные, поступившие в стационар в терминальном состоянии, нарушение мозгового кровообращения в анамнезе с остаточной неврологической симптоматикой.

Средний возраст пациента составил 42±3,2 года (24…77 лет), среди них мужчин было 66 %. Все больные были оперированы в экстренном порядке, сроки оперативного вмешательства варьировали от 3 часов до 6 суток (в среднем 22±4,3 часа) от начала заболевания.

Объем оперативного вмешательства состоял в срединной лапаротомии под общим обезболиванием (или в сочетании со спинальной анестезией), санировании очага инфекции с установкой контрольных дренажей в брюшную полость. Объем предоперационной инфузионной нагрузки составил 1,2±0,3 л, интраоперационная инфузия 1,9±0,6 л.

Причиной перитонита являлись: острый панкреатит, панкреонекроз – 10 больных; прободная язва желудка или дведцатиперстной кишки – 14 больных; желчный и кишечный свищи – 4 больных; абцессы брюшной полости и малого таза – 12 больных; обширные забрюшинные флегмоны – 2 больных, острый холецестит; гнойный холангит – 10 больных; кишечная непроходимость – 6 больных; тупая травма живота с повреждением полого органа – 6 больных; несостоятельностью швов на матке – 1 больная.

Больные были разделены на две группы.

В I группу – «основную» – входили 35 больных, которым инфузионная терапия проводилась из расчета 40 мл/кг веса в сутки с компенсацией патологических потерь, с дефицитом водного баланса в 500 мл от расчетного.

Во II группе – «контрольной» – 30 больных – восполнение потребности в жидкости было полным.

Больные в группах были идентичны по протоколу хирургического лечения, лекарственной терапии, методам респираторной поддержки и мониторинга, тяжести состояния. Оценка органной дисфункции проводилась по шкале SOFA при поступлении в отделение анестезиологии и реанимации и составила 6,2±1,5 и 6,0±1,8 баллов соответственно в I и II группах. Соотношение коллоидов и кристаллоидов в переливаемых средах составляло 1:4, если уровень общего белка превышал 60 г/л или, при стабильной гемодинамике, проводилась инфузия только кристаллоидов; при более низком уровне белка в крови соотношение изменялось в сторону увеличения коллоидов – 1:3. В качестве коллоидов использовались препараты Венофундин 6% и Гелофузин 4% 500 – 1000 мл/сутки.

Контроль гемодинамики и функциональной недостаточности печени, почек, системы гемостаза осуществлялся рутинными методами, принятыми в нашей клинике, контроль гемодинамики отслеживали на прикроватных мониторах «Юнит», при необходимости проводили доплерографию с определением минутного объема кровообращения, фракции выброса, ударного объема сердца, конечного систолического и диастолического объемов. В качестве критериев эффективности учитывались длительность ИВЛ, сроки восстановления перистальтики кишечника, наличие осложнений, релапаротомий, длительность пребывания в отделении реанимации и летальность.

Результаты и их обсуждение

Полученные данные свидетельствуют о наличии сходной динамики биохимических маркеров органной недостаточности (билирубин, трансаминазы, креатинин) в обеих исследуемых группах. Дыхательные расстройства в виде более длительной ИВЛ (основная группа – 5,3±2,4 часа, контрольная – 7,6±1,8 часов), послеоперационной гипостатической пневмонии (основная группа – 5 больных, контрольная 7 больных), отмечались чаще в контрольной группе. Это, по-видимому, связано с развитием респираторного дистресс-синдрома и интерстициального отека, который в условиях абдоминального сепсиса, повышенного катаболизма, умеренной гемодилюции усугубляется снижением уровня протеинов и онкотического давления, что подтверждается прогрессирующей гипопротеинемией. Гемодинамические параметры в обеих группах характеризовали гиперкинетический тип кровообращения, не имея существенных различий, поддержка адреномиметиками потребовалась в 4 случаях в обеих группах, длительность ее была несколько больше в контрольной группе.

Восстановление перистальтики было несколько раньше в I группе (2,8±0,5 суток) по сравнению с контрольной (3,4±0,8 суток), что, вероятно, связано с меньшей инфильтрацией кишечной стенки за счет относительной гиповолемии. Наличие осложнений (токсическая энцефалопатия, несостоятельность швов наложенных анастомозов, желудочно-кишечное кровотечение, паралитическая и спаечная кишечная непроходимость, гепато-ренальный синдром, эвентерация кишечника, тромбоэмболия легочной артерии, острое нарушение мозгового кровообращения) присутствовало в обеих группах, однако значительных различий в группах не наблюдалось. В трех случаях (8,6 %) в основной группе и в трех случаях (10 %) в контрольной группе потребовалось релапаротомия для повторной санации брюшной полости или ликвидации осложнений, летальность в исследуемых группах была 18,5 % и 24,1 % соответственно. Длительность пребывания в отделении анестезиологии и реанимации составила 6,4±1,4 койко-дня во II группе и 5,2±2,3 койко-дня в I группе.

Выводы

Использование при перитоните программы инфузионной терапии с ограничением объема вводимой жидкости способствует более раннему восстановлению перистальтики и купированию пареза кишечника, уменьшению респираторных осложнений в ближайшем послеоперационном периоде, что особенно актуально у больных с исходной или быстропрогрессирующей гипопротеимией. С целью поддержания адекватной микроциркуляции в условиях относительной гиповолемии возможно включение в программу терапии препаратов реокорректорного действия. Использованный объем дефицита гидратации не вызывал существенных нарушений гемодинамики и субъективных признаков усугубления гиповолемии.

Литература

1. *Гельфанд Б.Р. Инфузионно-трансфузионная терапия в клинической медицине. Руководство для врачей. – М., МИА, 2009. – 208 с.*
2. *Гринев М.В., Громов М.И., Комраков В.Е.. Хирургический сепсис.– СПб. – М., 2001. – 315 с.*
3. *Ерюхин И.А., Гельфанд Б.Р., Шляпников С.А. Хирургические инфекции: руководство. – СПб., Питер, 2003. – 864 с.*
4. *Плоткин Л.А., Подкорытов И.Л., Габбасова Л.А. и др. Абдоминальный сепсис / Под ред. профессора Бордуновского В.Н. – Челябинск, 2001. – 127 с.*
5. *Савельев В.С., Гельфанд Б.Р. Абдоминальная хирургическая инфекция: клиника, диагностика, антимикробная терапия. Практическое руководство. – М., Литтерра, 2006. – 166 с.*
6. *Савельев В.С., Гельфанд Б.Р. Сепсис в начале XXI века. Практическое руководство. – М., Литтерра, 2006. – 30 с.*
7. *Савельев В.С., Гельфанд Б.Р., Филимонов М.И. Перитонит. Практическое руководство. – М. Литтерра, 2006. – 127 с.*
8. *Bepperling F., Opitz J., Leuschner J. HES 130/0.4, a new HES specification: Tissue storage after multiple infusions in rats. – Crit. Care., 1999. 3(1). 76 p.*
9. *Brandstrup B., Tonnesen H., Beir-Holgersen R. The Danish Study Group on Perioperative Fluid Therapy. Effects on intravenous fluid restriction on postoperative complications: comparison of two perioperative fluid regimens: a randomized controlled trial. Ann Surg.*

2003; 238: 641-648 p.
10. Nisanevich V., Falsenstein J., Almody G. et al. Effects of inraoperative fluid management on outcome after intraabdominal surgery/ Anesthesiology. – 2005. Vol 103, №2. 25-32 p.

Опыт применения «малообъемной» нутритивной поддержки при лечении больных с распространенным перитонитом

Шапко И.П.
ГККП «Костанайская областная больница», г. Костанай

Ең жақын және ерте операциядан кейінгі кезеңдегі таралған перитониті бар ауруды бағалы парентераль қоректенуінің қолдану аз көлемді қоректендіргіш қамтамасыз ет қолдауы қолдану. Ортақ инфузияның көлемінің кішірейтуі диурездің төмендетуіне қажетті колоражаның орындалуында бағытталды. Ортақ су балансының шектеуі салыстырмалы гипопротеинемияның кішірейтуі, ішектердің жартылай салдануын жылдамырақ шешуге, қанның оксигенациясының жақсартуына мүмкіндік туғызады.

The use of a "small volume" parenteral nutrition provides a full value or parenteral feeding of patiets with a diffuse peritonitis in the nearest postoperational period. The decrease of infusional volume with an observance of essential colorie contens conducts to diuresis's slowing down, to decrease of proteins' level, to quicklier removal of intestinal paresis, to improvement of blood oxygenation.

Рациональная инфузионная терапия в раннем послеоперационном периоде у больных распространенным перитонитом призвана не только компенсировать исходно имеющиеся водно-электролитные расстройства, обеспечить необходимую профилактику прогнозируемых нарушений, но и оперативно корригировать возникающие изменения гомеостаза (3). При этом стремление к тщательной компенсации всех электролитных, водных и энергетических потерь часто наталкивается на невозможность переливания больших объемов жидкости из-за респираторного дистресс-синдрома, внутрибрюшной гипертензии, сердечной недостаточности, плохой переносимости инфузии, особенно у больных пожилого возраста, с ожирением, с сопутствующей хронической легочной патологией. Кроме того, отсутствие концентрированных растворов жировых эмульсий и аминокислот заставляет решать проблему нутритивной поддержки за счет увеличения объема переливаемых сред. Помимо этого нельзя не принимать во внимание, что у больных с распространенным перитонитом низкое онкотическое давление на фоне гемодилюции повышает потребность в коллоидах, которым отводится значительное место в общем объеме инфузионной терапии.

Ведущая в настоящее время Европейская концепция парентерального питания определяет потребности в жидкости 20-40 мл/кг у больных в критическом состоянии, аминокислот до 2 г/ кг, глюкозы до 5 г/кг и жиров до 1,5 г/кг массы тела больного, энергии 20-30 ккал/кг, при этом 30-50 % общей энергии должно приходится на долю жиров (1).

Проблема объема переливаемой жидкости не только не утратила актуальности, но и приобрела особое значение после получения результатов некоторых исследований (5). Другие авторы считают, что представление о целесообразности компенсации жидкости путем испарения и перемещения ее в третье пространство не доказаны или слишком преувеличены (4).

В то же время, проведение инфузионной терапии, включая нутритивную поддержку, у больных с абдоминальным сепсисом, сопряжено с проблемой компенсации гиповолемии и парентерального питания на фоне «капиллярной утечки». Развивающиеся под влиянием цитокинов нарушения микроциркуляции - повреждение эндотелия, отек эндотелиоцитов, пристеночная адгезия и тромбообразование, нарушение трофики сосудистой стенки, нарушение лимфооттока на огромной площади поражения, каковой является почти вся поверхность брюшины, при распространенном перитоните, способствует повышенной гидратации воспаленных тканей (2). Проведение инфузионной терапии осложняется и тем, что при абдоминальном сепсисе с высокой частотой развивается поражение легких, так называемый острый респираторный дистресс синдром, летальность при котором достигает 70 % (3). Когда проницаемость альвеолярно-капиллярной мембраны нарушена, гидростатическое давление в легочных капиллярах играет решающую роль в формировании отека легких. Поэтому оптимизация инфузионной терапии, ее темпа, состава и объема, является одним из условий улучшения вентиляционно-перфузионных соотношений (2). Нутритивная поддержка входит в комплекс обязательных мероприятий у больных с сепсисом, поскольку предотвращает развитие тяжелого истощения на фоне выраженного гиперметаболизма и гиперкатаболизма, «генерализированной метаболической реакции на системное воспаление»(2). Основной целью нутритивной поддержки при сепсисе будет коррекция комплекса расстройств белково-энергетического обмена. При абдоминальном сепсисе в раннем послеоперационном периоде эта задача затрудняется невозможностью энтерального питания из-за пареза желудка и кишечника, синдрома энтеральной недостаточности, высокого внутрибрюшного давления, нарушения панкреатической секреторной функции. Эти причины заставляют переходить к программе полного или частично парентерального питания. Эффективность парентерального питания зависит от выбранных питательных сред и тактики инфузионной терапии. Использование глюкозы в составе парентерального питания является общепринятым. Однако имеются данные, что стрессовая гипергликемия является фактором неблагоприятного исхода, а возникновение и сохранение гипергликемии у больного в критическом состоянии, даже не страдающего сахарным диабетом, достоверно ухудшает клинический исход заболевания(2). Аминокислотные смеси в составе парентерального питания у септических больных должны быть максимально сбалансированы, ввиду больших потерь и быстро развивающейся гипопротеинемии. Из-за невысокой скорости утилизации организмом больного аминокислот – 0,1 г/кг в час, темп инфузии не должен превышать 70-100 мл в час для 10% раствора, а суточная доза – 2 г/кг в сутки. При сепсисе существует феномен предпочтительного окисления липидов, в то время как скорость окисления глюкозы снижается. Это возникает в результате гиперкатехоламинемии, которая повышает активность липазы. Повышенная мобилизация липидных молекул используется для обеспечения метаболических процессов в мускулатуре и для сокращения потребления глюкозы, при общей энергетической потребности покоя менее 2 тыс. ккал/сутки (7). Суточная скорость и дозировка введения липидов приближается к аналогичным параметрам для аминокислотных растворов, причем для больных с абдоминальным сепсисом, осложненным респираторным дистресс синдромом, чрезвычайно важно соблюдение соблюдение скорости перфузии, при превышении которого развивается перегрузка малого круга кровообращения, что проявляется как в объективных параметрах, так и в субъективном ухудшении самочувствия больного. Кроме того, нарушение скорости утилизации в некоторых случаях

Таблица 1. Объем нутритивной поддержки у больных с распространенным перитонитом в раннем послеоперационном периоде (n=56)

Нутриенты	Основная группа (n=26)	Контрольная группа(n=30)
Глюкоза 20%, мл (темп до 175 мл/час)	400 - 800	400
Глюкоза 10%, мл (темп до 300 мл/час)	-	1 600
Липофундин 20%, мл (темп до 60 мл/час)	500	250
Аминоплазмаль 10%, мл (темп до 100 мл/час)	1 000	500-1 000
Общий объем, мл	1 900 – 2 300	2 750 – 3 250
Общий калораж, ккал	1 620 - 1940	1 610 – 1 810

Таблица 2. Динамика лабораторных показателей трофологического статуса пациентов в исследуемых группах (n=56)

Показатель	Основная группа (n=26)			Контрольная группа (n=30)		
	1 сутки	5 сутки	10сутки	1 сутки	5 сутки	10сутки
Общий белок, г/л	62,3±4,5	56,1±4,3	58,7±5,8	61,2±3,0	54±2,1	55,1±6,4
КРИ, %	80±5,3	82±3,4	84±4,0	80±2,4	80±5,8	83±4,9
АЧЛ, тыс.	1,1±0,2	0,96±0,1	0,94±0,1	1,16±0,2	1,03±0,2	0,98±0,1
Глюкоза,ммоль/л	7,6±1,8	6,8±1,5	6,0±0,9	8,1±0,9	6,4±1,3	6,4±1,2

ведет к развитию хилеза плазмы, что затрудняет проведение лабораторного контроля в ближайшие сутки.

Из широкого спектра жировых эмульсий при лечение сепсиса рекомендуются эмульсии II-III поколения, причем за счет липидов вводить до 30-50% небелковых калорий (8).

Оптимизация объема и состава нутритивной поддержки у больных с полиорганной недостаточностью, респираторным дистресс синдромом заключается в использовании темпа инфузии, определенного скоростью утилизации питательных веществ, выбор наиболее безопасных для данной клинической ситуации питательных сред, ограничение объема вводимой жидкости в соответствии с потребностью и индивидуальной переносимостью больного. Предложенная концепция «малообъемной» нутритивной поддержки (2) для больных, которые по тем или иным причинная плохо переносят инфузию, была использована нами при лечении распространенного перитонита.

Цель исследования

– изучения возможности применения «малообъемной» нутритивной поддержки у больных с распространенным перитонитом в раннем послеоперационном периоде.

Материалы и методы

Исследовались 56 больных, которые находились на лечении в отделении реанимации ГККП «Костанайская областная больница». Основную группу – 26 больных – составили пациенты, которым в раннем послеоперационном периоде в программу интенсивной терапии была включена нутритивная поддержка в режиме «малого объема». В качестве контроля исследовалась идентифицированная по возрастно-половому составу группа больных – 30 – человек, инфузионная и нутритивная терапия которым проводилась в обычном режиме с учетом суточных потребностей и потерь. Средний возраст пациента составил 38,8±4,2 года (22…67 лет), среди них мужчин было 60 %. Все больные были оперированы в экстренном порядке, сроки оперативного вмешательства варьировали от 3 часов до 4 суток (в среднем 20±3,5 часа) от начала заболевания.

Объем оперативного вмешательства состоял в срединной лапаротомии под общим обезболиванием (или в сочетании со спинальной анестезией), санировании очага инфекции с установкой контрольных дренажей в брюшную полость. Объем предоперационной инфузионной нагрузки составил 1,2±0,5 л, интраоперационная инфузия 2,2±0,6 л.

Причиной перитонита являлись: острый панкреатит, панкреонекроз – 10 больных; прободная язва желудка или дведцатиперстной кишки – 10 больных; желчный и кишечный свищи – 4 больных; абцессы брюшной полости и малого таза – 8 больных; обширные забрюшинные флегмоны – 4 больных, острый холецестит; гнойный холангит – 7 больных; кишечная непроходимость – 6 больных; тупая травма живота с повреждением полого органа – 6 больных; несостоятельностью швов на матке – 1 больная.

Объем нутритивной поддержки в обеих группах представлен в таблице 1.

При необходимости еще больше уменьшить объем вводимой жидкости в 1 группе ограничивалось введение Аминоплазмаля 10% до 500 мл/сутки или чередовалось через день (500-1000 мл/сутки), что приводило к снижению общего калоража до 1 420 ккал/сутки; этого можно избежать путем добавления 40% глюкозы 100-200 мл/сутки. Так как при сепсисе существует феномен предпочтительного окисления липидов (6), считаем нецелесообразным уменьшать объем вводимых липидов. Полученный калораж укладывается в рамки допустимого (6, 7). Указанные программы нутритивной поддержки применялись в соответствующих группах в течение 7-10 дней с постепенным переходом на смешанное питание – следующие 5-10 дней, затем - энтеральное питание. В качестве венозного доступа использовались центральные венозные катетеры. С целью контроля адекватности объема вводимой жидкости проводили мониторинг АД, ЧСС, SpO2 (аппарат «Ютас»), ЦВД и диуреза. Степень недостаточности питания оценивалась по таблице, предложенной В.М.Луфт, А.Л.Костюченко в 2003 году (1). Суточные потребности в парентеральном питации определяли по данным Европейских и Американского обществ парентерального питания (1). С целью оценки динамики трофологического статуса использованы следующие лабораторные показатели: общий белок, абсолютное число лимфоцитов (АЧЛ), креатинино-ростовый индекс (КРИ). В качестве дополнительных критериев оценивался уровень гипергликемии, как неблагоприятный прогностический фактор, и время восстановления перистальтики кишечника. Данные параметры оценивались на 1, 5 и 10-е сутки парентерального питания.

Результаты и обсуждение

Результаты проведенного исследования показали, что при оценке степени недостаточности питания большинство больных относились к легкой (28-20 баллов) и средней (19-11 баллов) степени в обеих группах. Это, по-видимому, объясняется тем, что причиной перитонита в исследуемых группах являлись острые процессы, без предшествующей длительной диспепсии или интоксикации. Короткий период проведения полного парентерального питания (10 суток) не дает возможности оценки динамики антропометрических данных, различия в них незначительны. Более наглядными являются в данном случае лабораторные показатели, представленные в таблице 2.

При мониторинге гемодинамики не было отмечено существенных различий в уровне артериального давления и пульса. Диурез в основной группе колебался от 36±8 мл/час в первые сутки до 68±15 мл/час на 5 сутки и 74±9мл/час на 10 сутки. В контрольной группе динамика диуреза выглядела следующим образом: 1 сутки 40±6 мл/час, 5 сутки 88±11мл/час, 10 сутки 94±14 мл/час. Перистальтика кишечника в основной группе в большинстве случаев восстановилась быстрее – на 3-4 сутки, в контрольной – на 4-5 сутки. Сатурация кислорода была выше в группе 1 (от 96±2,8% на первые сутки до 95±3,2% на 10 сутки), во второй группе сатурация колебалась от 95±3,5% на первые сутки до 94±2,1% на 10 сутки, однако в процессе мониторинга отмечались более низкие показатели на 3-5 сутки, что соответствовало периоду нарастания пареза кишечника и гипопротеинемии. Это, по видимому, было связано с большой гидрофильностью легочной ткани и увеличением толщины альвеолярно-капиллярной мембраны, а также повышением внутрибрюшного давления в этот период.

Выводы

Использование «малообъемной» нутритивной поддержки обеспечивает полноценное парентеральное питание больным с распространенным перитонитом в ближайшем и раннем послеоперационном периоде. Уменьшение объема общей инфузии при соблюдении необходимого калоража ведет к некоторому снижению диуреза, не превышающем, однако, допустимых пределов и не требующем стимуляции. Ограничение общей гидратации способствует уменьшению относительной гипопротеинемии, более быстрому разрешению пареза кишечника, улучшению оксигенации крови, и уменьшению гипоксии. Показатель общего белка крови является наиболее информативным параметром для определения динамики трофологического статуса больного при поведении недлительного курса парентерального питания.

Литература

1. Интенсивная терапия. Руководство для врачей под ред. проф. В.Д. Малышева и проф. С.В. Свиридова – М. , МИА, 2009.-С. 559-579, 692-693.
2. Инфузионно-трансфузионная терапия в клинической медицине. Руководство для врачей. Под ред. проф. Б.Р. Гельфанда – М., МИА, 2009. - 255 с.
3. Киров М.Ю., Кузьков В.В., Недашковский Э.В. Острое повреждение легких при сепсисе. – Архангельск, изд-во СГИЧ, 2004. - 96 с.
4. Boldt J. Fluid management of patients undergoing abdominal surgery – more questions than answers Europ. J. Anaesth. 2006; 23:631-640.
5. Brandstrup B., Tonnesen H., Beir – Horgersen R. The Danish Study Group on Perioperative Fluid Therapy. Effects of intravenous fluid restriction on postoperative complications: comparison of two perioperative regiments: a randomized control trial. Ann Surgery. 2003; 238:641-648.
6. Petersen S., Jeevanandam M., Harrington T. Is the metabolic response to injury different with or without severe head injury? Significance of plasma glutamine levels. JPEN. 1993; 34:653-61.
7. Phisicochemical stability of highly concentrated total nutrient admixtures for fluid-restricted patients Amer. J. Health-System Pharm. 2006; 63 (1); 79-85.
8. Van Den Burghe G. et. al. Intensive insulin therapy in critically ill patients. N. Engl. J. Med., 2001; 345:1359-1367.

Опыт применения комбинированной регионарной анестезии в нейрохирургии

Ержанов Е.Н.
ГКГП «Костанайская областная больница», Костанай

Актуальность

Операции удаления грыж межпозвонковых дисков из самых рутинных в плановой нейрохирургии. Традиционно при таких операциях применяются различные методики общей анестезии с использованием как ингаляционных, так и внутривенных анестетиков [3]. Учитывая, что подобного рода операции выполняются в зоне строгой сегментарной иннервации, вполне логично и обоснованно избежать общей анестезии, применив регионарную как более простую и относительно безопасную[3]. По многочисленным статистическим данным регионарная анестезия составляет от 15 до 45% в общем объеме анестезиологических пособий [2]. Эпидуральная анестезия при оперативных вмешательствах на позвоночнике и спинном мозге является высокоэффективной методикой, обеспечивающей антистрессовую защиту организма при минимальной фармакологической нагрузке, сопровождается гораздо меньшим количеством побочных эффектов и осложнений, чем традиционная общая анестезия [3]. У больных с гипертонической болезнью, ИБС операции на позвоночнике, выполненные в условиях спинальной или эпидуральной анестезии, сопровождаются более стабильными показателями гемодинамики, меньшей вариабельностью ритма сердца, свидетельствующей об адекватности анестезиологической защиты [9,10]. В послеоперационный период эпизоды тошноты и рвоты встречаются чаще после использования общей анестезии по сравнению с эпидуральной и спинальной, потребность в назначении анальгетиков в первые послеоперационные сутки значительно выше после применения общей анестезии [4, 7]. В нашем лечебном учреждении доля регионарных анестезий составляет 30%. Анестетиком выбора все авторы считают бупивакаин. Операции на поясничном отделе позвоночника в условиях эпидуральной анестезии бупивакаином сопровождаются меньшей кровоточивостью, чем при использовании общей анестезии, что объясняется снижением давления в венах эпидурального пространства, дренированием крови в вены ног, компенсаторной вазоконстрикцией в телах поясничных позвонков со снижением внутрикостного давления

Целью работы

является демонстрация возможности широкого применения спинальной и спинально-эпидуральной анестезии у больных, оперированных с грыжами межпозвонковых дисков поясничного отдела позвоночника.

Experience In Application Of Combined Block Anesthesia In Neurosurgery

Yerzhanov T.N.

"Kostanay Regional Hospital" public enterprise, Kostanay

Urgency: Excisions of discal hernias are among the most routinely in selective neurosurgery. The most frequent hernia site is lumbar spine. Such surgeries are traditionally performed with the help of various methods of general anesthesia including both inhalation and intravenous anesthetics. Taking into consideration the fact that such surgeries are performed in the zone of strict segmental innervation, it would be logical and reasonable to avoid general anesthesia by means of more simple and relatively safe block anesthesia. According to multiple statistical data, block anesthesia accounts for 15-45% of total amount of manuals on anesthetic. In our medical institution block anesthesia forms 30% of total anesthesia percentage. Epidural anesthesia at spinal and lumbar operative treatment is a high-efficiency technique that provides antistress defense of the organism and its minimal pharmacological intervention. It is accompanied by considerably less amount of side effects and complications in comparison to traditional general anesthesia. Less blood loss extension at discotomies in lumbar region was also registered when using spinal anesthesia instead of general one Spinal surgeries performed with the help of spinal or epidural anesthesia at patients suffering from hypertensive disease and ischemic heart disease are then followed by the factors that give evidence of adequacy of anesthetic protection such as more stable circulatory dynamics indices and less variability of heart rate.

Материал и методы

За 10 месяцев 2010 года в нашей клинике операции удаления грыж межпозвонковых дисков в условиях спинальной и эпидуральной анестезии выполнены у 34 пациентов, из которых 22 (64,7%) мужчины и 12 (35,3%) женщин. Возраст пациентов от 20 до 60 лет (средний возраст 36 лет). Сопутствующая патология (ИБС, гипертоническая болезнь, хронический бронхит, поливалентная аллергия) выявлена у 16 (47%) больных. Локализация грыж - S1-L5-3. Повторные операции выполнены у 2 (5,8%) больных. Спинальная анестезия применена у 26 (70,6%) больных, спинально-эпидуральная - у 8 (29,4%). Все

анестезии выполнены в положении пациентов на боку, что позволяет создать достаточную степень седации без опасения развития ортостатических изменений гемодинамики. Выполнению анестезий предшествует быстрая (в течение 20-30 мин) инфузионная подготовка кристаллоидами. Спинальная анестезия проводилась иглами №250 «pencil-point» фирмы PORTEX, уровень пункции субарахноидального пространства L2-L3. В качестве анестетика - бупивокаин. Эпидуральные анестезии выполнены инструментарием фирмы PORTEX. Комплектация набора для спинально-эпидуральной анестезии: игла Tuohy № 18G или 16G, игла для пункции субарахноидального пространства типа «pencil-point» № 27G. Необходим также шприц низкого сопротивления для верификации эпидурального пространства, катетер, адаптер и фильтр. Имеется вариант полной комплектации в одном наборе.

Методика выполнения спинально-эпидуральной анестезии:

1 этап. Пункция эпидурального пространства иглой Tuohy не выше уровня L2-L1, с проведением эпидурального капилляра.

2 этап. Пункция спинальной иглой на уровень ниже L3-L2 до ощущения легкого провала с последующим медленным извлечением мандрена. Появление ликвора в прозрачном павильоне спинальнои иглы свидетельствует о правильном расположении ее конца. Медленное извлечение мандрена из тонких игл создает разрежение в просвете иглы и способствует более быстрому появлению ликвора в павильоне. В противном случае отсутствие ликвора в павильоне может привести к ложноотрицательному выводу о неверном расположении конца иглы и повторным пункциям, травмирующим внутренний листок твердой мозговой оболочки и повышающим вероятность постпункционных цефалгий.

3 этап. Введение местного анестетика субарахноидально. Мы используем спинальный изобарический бупивокаин 0,5% в дозе 15-20 мг.

Наличие катетера в эпидуральном пространстве позволяет пролонгировать анестезию при увеличении времени операции, превышающего лимит спинальнои анестезии, а также создавать эффективную послеоперационную анальгезию.

В наших наблюдениях продолжительность операций не превышала 2 ч, и дополнительного введения местного анестетика в эпидуральное пространство не требовалось. У всех пациентов, оперированных в условиях спинально-эпидуральной анестезии, катетер в эпидуральном пространстве был оставлен на срок от 1,5 до 2 сут. В качестве средства послеоперационной анальгезии использовали бупивокаин 0,5% в дозе 15-20мг. Интервалы введения 4-6ч. Послеоперационную анальгезию стремимся проводить в предупредительном режиме, не допуская возникновения жалоб больных на болевые ощущения.

Обязательным компонентом регионарных анестезий является седация. На наш взгляд, методом выбора может быть реланиум - бензодиазепин с коротким периодом полувыведения, обладающий прогнозируемым дозозависимым анксиолитическим, седативным, снотворным эффектами, вызывающий антероградную амнезию. Премедикация стандартная с использованием в зависимости от возраста, сопутствующих заболевании наркотических анальгетиков, атарактиков в палате, за 30 мин до подачи больного в операционную. После укладывания больного на операционный стол начинаем инфузионное введение кристалоидных растворов в объеме 400-600 мл.

Наблюдение за состоянием больных в периоперационныи период заключается в регистрации ЭКГ, ЧСС, АДс, АДд, САД неинвазивным методом, Sp02. Важный показатель эффективности анестезии - вербальная оценка ее качества самим пациентом.

Результаты наблюдений

Несмотря на то, что спинальная анестезия известна более ста лет, определенные предубеждения против ее использования в различных хирургических сферах имеются у триумвирата, принимающего участие в операции [3]. Больные напуганы мифами о тяжелых последствиях «пункции спинного мозга». Хирурги с недоверием относятся к смене стереотипов. Нельзя сказать, что анестезиологи, особенно учившиеся специальности в 70-е - 80-е годы, когда в СССР безраздельно господствовала нейролептанальгезия, с энтузиазмом внедряют методики регионарной анестезии в жизнь[3].

Седация реланиумом в ходе анестезии и операции, является вполне адекватным воздействием на процессы перцепции. У 73% больных была отмечена антероградная амнезия, у остальных сохранялось комфортное психическое состояние. Неприятных сновидений, возбуждения не было ни в одном случае. Не было жалоб и на неприятные ощущения при выполнении люмбальной пункции при спинальной анестезии или при выполнении спинально-эпидуральной анестезии. Следует отметить, что выполнение пункций в условиях седации возможно только в положении на боку во избежание ортостатических колебаний артериального давления, что в ряде случаев более сложно, нежели в положении сидя. Принципиально важным считаем использование игл типа «pencil point» диаметром 25G и тоньше в комбинации с интрадьюсером. Прохождение иглы такого типа субарахноидально менее травматично. Использование техники введения спинальной иглы через интрадьюсер предупреждает ее контакт с кожей, следами антисептика, попадание которых в ликвор может быть одной из причин постпункционных цефалгий. В данном наблюдении головных болей не было зарегистрировано, хотя ежегодный опыт нашего отделения (более 1000 спинальных анестезий) свидетельствует о том, что в 2% случаев головная боль возникает. Латентный период развития сенсомоторного блока при использовании изобарического спинального 0,5% маркаина составил в среднем 13 мин. Число блокированных сегментов 15-16, от S5 до Th 7-8. Качество анестезии не зависело оттого, оставался пациент на боку или укладывался на спину после введения местного анестетика. Вазопрессорная поддержка не потребовалась ни одному больному. Показанием к введению вазопрессоров считаю снижение Аде и САД более чем на 30% у больных без сопутствующей патологии сердечно-сосудистой системы, и более чем на 20% у больных с ИБС и гипертонической болезнью.

Объем инфузионной терапии за время операции составил 1600-2400 мл кристаллоидов и декстранов (не более 400 мл полиглюкина). Кровопотеря во всех случаях была незначительная. Темп диуреза составил 1,4 мл/кг/ч, что свидетельствует об адекватной почечной перфузии, характерной для эффективной анестезиологической защиты. Все пациенты, оперированные в условиях спинально-эпидуральной анестезии, по окончании оперативного вмешательства были госпитализированы в отделение интенсивной терапии для проведения продленной эпидуральной анальгезии в течение 1,5-2 сут. Постоянное наблюдение анестезиолога-реаниматолога за больным с катетером в эпидуральном пространстве считаем обязательным условием безопасности методики. Послеоперационную анальгезию проводили бупивокаином в дозе 15-20мг через 4-6 часов. Качество анальгезии все пациенты расценили как отличное. Болевые ощущения практически отсутствовали. Гемодинамическая реакция на эпидуральное введение 0,5% бупивокаина была у всех больных незначительная и не требовала коррекции вазопрессорами и инфузионной терапией. Мы не встретили ни одного столько - нибудь грозного осложнения. Один пациент предъявлял жалобы на кожный зуд, и у одного в течение первой суток пришлось эвакуировать мочу катетером. В Костанайской областной больнице сегодня 30% всех анестезий - регионарные, 90% операций удаления грыж межпозвонковых дисков за последние два года выполнено в условиях спинальной и спинально-эпидуральной анестезии.

Применяя эти методики анестезии, считаю необходимым воздействовать на четыре звена образования, проведения и анализа ноцицептивного импульса -транедукцию, трансмиссию, модуляцию и перцепцию [1], то есть на процессы зарождения импульса, его проведения по нервным волокнам к нейронам

задних рогов спинного мозга, обработки информации в последних, передаче информации в таламо-кортикальную зону с формированием психоэмоционального ответа на ноцицептивный стимул.

Выводы

Спинальная и спинально-эпидуральная анестезия - методики, имеющие полное право на «применение при операциях удаления грыж межпозвонковых дисков поясничного отдела позвоночника. Спинально-эпидуральная анестезия позволяет трансформировать ближайший послеоперационный период в весьма комфортное времяпрепровождение. Эта методика более сложная и дорогая, нежели спинальная анестезия, однако, она существенно расширяет возможности анестезиолога, так как сочетает надежность и эффективность спинальной анестезии с принципом управляемости во времени благодаря использованию техники катетеризации периневральных структур. Залогом эффективности и безопасности этих методик анестезии являются, помимо квалификации анестезиолога, наличие хорошего анестетика и современного инструментария.

Библиографический список

1. Е.С. Горобец. Современное состояние проблемы послеоперационного обезболивания // Анальгезия в хирургии и интенсивной терапии: снижение потребности в наркотиках. Возможно ли это? Сателлитный симпозиум в рамках YII Российского национального конгресса «человек и лекарство». Москва. -2000 год. - с.3-14
2. В.А. Корячкин. В.И. Страшнов. Эпидуральная и спинномозговая анестезия. Санкт-Петербург,1997, 52 с.
3. А.В. Соленкова. Эпидуральная анестезия при оперативных вмешательствах на позвоночнике и спинном мозге. Автореферат диссертации кандидата медицинских наук. Москва, 2000 г. -24 с.
4. Овечкин А.М., Морозов Д.В., Жарков И.П. «Обезболивание и управляемая седация в послеоперационный период: реалии и возможности» //Вестник интенсивной терапии. – 2001. – №4. – с. – 47–60.
5. Экстрем А.В., Попов А.С., Кондрашенко Е.Н. «Механизмы и лечение послеоперационной боли» – Волгоград, – 2003.
6. W.S. Jellish, Z. Thalji, K. Stevenson, J. Shea. A prospective randomized study comparing short- and intermediateterm perioperative outcome variables after spinal or general anesthesia for lumbar disk and laminectomy surgery. // Anesth. Analg., 1996 Sep: 83(3): p. 559-564
7. M. Kalkiuchi. Reduction of blood loss during spinal surgery by epidural blockade under normotensive general anesthesia. // Spine-1997 Apr: 15; 22(8): p. 889-894
8. P. Kundra. Preemptive epidural morphine for postoperative pain relief after lumbar laminectomy. // Anesth. Analg -1997 Jul; 85(1): p. 135-138
9. J.E. Tetzlaff, J. O'Hara, G. Bell, K. Grimm, H.J. Yoon. Influence of baricity on the outcome of spinal anesthesia with bupivacaine for lumbar spine surgery. // Reg Anesth -1995 Nov; 20(6): p. 533-537
10. J.E. Tetzlaff, J.A. Dilgei, M. Kodsy, J. al-Bataineh, H.J. Yoon, G.R. Bell. Spinal anesthesia for elective lumbar spine surgery. //J Clin Anesth -1998 Dec; 10(8): p. 666-669.

Инфезол® (40, 100) в комплексном лечении острых деструктивных панкреатитов

Ержанов Т.Н.
ГКГП Костанайская областная больница, Костанай

Актуальность

Лечение больных с острым деструктивным панкреатитом остается актуальной проблемой не только хирургии: до сих пор не разработана единая тактика лечения, увеличивается доля тяжелых форм, высока летальность[3,4, 5], но и реаниматологии. Общая послеоперационная летальность по данным литературы [3,4,5] при остром деструктивном панкреатите составляет около 30%. В настоящее время остается актуальным тезис о «функциональном покое поджелудочной железы при остром панкреатите» как лечебной тактике, исключающей энтеральное введение нутриентов [9]. Современным стандартом является применение в качестве белковой составляющей только растворов кристаллических аминокислот[10]. Одно из главных требований, предъявляемых современным растворам аминокислот – это высокое содержание незаменимых аминокислот, без которых невозможен полноценный белковый синтез [9, 8]. Некоторые авторы [2] высказываются о проведении наиболее раннего энтерального питания, однако, мы считаем, что в первые 3-5 дней оно не может быть полноценным, а также наличие инородного тела (зонд) в желудке, провоцирует желудочную секрецию, в связи с этим энергетическая поддержка в этот период должна обеспечиваться с помощью полного парентерального питания, которое назначается после восстановления ОЦК, микроциркуляции и спонтанного диуреза >1 мл/кг/час до восстановления полноценного зондового и/или энтерального питания. Однако следует отметить, что противопоставление парентерального и энтерального зондового питания неправомочно - оба метода искусственного питания дополняют друг друга и имеют четкие показания и противопоказания.

Цель

- оценить клиническую эффективность использования инфезола 40 и инфезола100 в раннем послеоперационном периоде у больных с острым деструктивным панкреатитом. Оценить показатели не только суррогатных параметров (изменений лабораторных или инструментальных показателей), но и клинически значимых исходов (выздоровление, летальность, развитие осложнений и т. п.).

Application Of Infesol® (100, 40) In Complex Treatment Of Acute Destructive Pancreatitises

Yerzhanov T.N.

Kostanay Regional Hospital, Kostanay

Treatment of acute destructive pancreatitis is still an urgent problem not only for surgery because of absence of common therapeutic approach, increasing rate of severe forms, high rate of lethality, but for resuscitation science too. Overall mortality from acute destructive pancreatitis makes up approximately 30%. Refusal of natural feeding and transfer to artificial feeding are indicated to patients suffering from pancreatonecrosis. At present time, the thesis of "functional rest of pancreatic gland at acute pancreatitis" as a therapeutic approach excluding enteral introduction of nutrients is still topical. One of the most important requirements for modern amino acids solutions is high content of irreplaceable amino acids that are essential for protein synthesis of full value. Infesol® produced in two concentrations: Infesol® 40 and Infesol® 100 (Berlin Chemie, Germany) is one representative of such solutions. Infesol® 100 is actively used in anesthesiology and resuscitation wards of Kostanay Regional Hospital for complex pharmacological correction of metabolic disorders at destructive pancreatitises since 2005. In addition to that Infesol® 40 was introducted in 2010.

Материалы и методы

За период с 2005 по 2010 годы в общехирургическом отделении Костанайской областной больнице было пролечено 92 больных с острыми деструктивными панкреатитами (панкреонекроз и панкреатогенный перитонит, абсцессы и нагноившиеся кисты поджелудочной железы). Из них мужчин 71 (77,2%), женщин – 21 (22,8%). Диагноз верифицировался в соответствии с данными

Таблица 1.

Динамика амилолитической активности крови, показателей общего белка, мочевины (средние значения)			
основная группа		контрольная группа	
При поступлении в ОРИТ	При переводе в хирургическое отделение	При поступлении в ОРИТ	При переводе в хирургическое отделение
Амилаза (ед) 336±141	Амилаза (ед) 69±5	Амилаза (ед) 309±161	Амилаза (ед) 150±10
Общий белок г\л 30±10	Общий белок г\л 72±6	Общий белок г\л 35±5	Общий белок г\л 45±10
Мочевина ммоль\л 25,4±12	Мочевина ммоль\л 12,0±3,2	Мочевина ммоль\л 24±14,0	Мочевина ммоль\л 18±4,5

Таблица №2. Основные результаты лечения больных с панкреонекрозом.

Исходы	Группа		Всего:	
	Основн. группа	Контр. группа	абс.	в%.
выздоровели	35	21	56	60,8
умерли	10	15	25	27,1
выписаны с осложнен.	5	6	11	12,1
Итого:	50	42	92	100

клинико-лабораторного, ультразвукового и эндоскопического исследования, интраоперационной картины у оперированных больных. Больные были разделены на две группы больных. В первую группу (50 больных) вошли пациенты, получавшие в составе стандартной инфузионной терапии инфезол 100,во вторую, контрольную, группу (42 больных) - пациенты, получавшие курс стандартной терапии, без дополнительного назначения препарата инфезол 100. Оценивались длительность пребывания в ОАРИТ, летальность, количество гнойно-септических осложнений и развитие синдрома полиорганной недостаточности в раннем послеоперационной периоде. Стандартная схема обследования больных в процессе лечения включала в себя: клиническую оценку состояния больного, общеклинические и биохимические анализы крови, лапароскопическое и ультразвуковое исследование органов брюшной полости. Лечение больных с острым деструктивным панкреатитом включало в себя хирургическое лечение (в экстренном порядке или после 2-4 часовой подготовки) и интенсивную терапию в послеоперационном периоде. Основными задачами операционного вмешательства являлись: адекватное устранение источника (холецистэктомия с целью декомпрессии желчевыводящих путей, наложение оментобурсостомы, вскрытие и дренирование абсцесса или кисты), интраоперационная санация и рациональное дренирование брюшной полости, создание условий для пролонгированной санации брюшины в послеоперационном периоде, назоинтестициальная интубация тонкой кишки, находящейся в состоянии пареза. Терапия в послеоперационном периоде сочетала обезболивающую терапию, этиотропную антибактериальную терапию для подавления инфекционного процесса, рациональную индивидуальную программу инфузионной терапии до 3-4 литров в сутки (коллоиды/кристаллоиды – 1:2), парентеральную нутриционную поддержку (20% раствор глюкозы, аминокислоты, в частности препарат Инфезол®, жировые эмульсии), подавление активности ферментов ПЖ (октреотид вводился в максимальных дозировках 1,2 мг /сут внутривенно в течение 3-5 суток.), рациональную респираторную терапию. Одним из важнейших составляющих комплексной терапии пациентов с острым панкреатитом является адекватное купирование болевого синдрома. Учитывая, с одной стороны, неэффективность метамизол-содержащих анальгетиков, а с другой – усугубление пареза кишечника под действием наркотических анальгетиков, методом выбора была продленная эпидуральная аналгезия. При наличии гнойных осложнений до получения результатов микробиологического исследования антибактериальная терапия проводилась по принципам рациональной антибактериальной терапии цефалоспоринами 3-4 поколения в максимальных (до 8 г в сутки) дозировках в комбинации с аминогликозидами и метронидазолом с последующим переходом к антибиотикам более узкого спектра действия в зависимости от результатов чувствительности микрофлоры. Обязательным являлось использование противогрибковых препаратов (флуконазол 400 мг в сутки). Объем инфузионной терапии 50-55 мл/кг/сут. В составе инфузионной терапии включались растворы: 5% раствор глюкозы, раствор Рингера, 0,85% раствор NaCl, декстраны, гидроксиэтилированные крахмалы (рефортан). В комплексную терапию для проведения нутритивной поддержки был включен Инфезол® 40 (с 2010 года дополнительно используется Инфезол® 100). Производство Берлин-Хеми /Менарини Фарма Гмбх, выпуск флаконы по 500мл. Общая доза вводимых аминокислот - до 2 г/кг веса тела в сутки, скорость введения до 0,1 г/кг веса тела в час.

Результаты

Среднее пребывание в ОАРИТ больных составило у основной группы составило в среднем 7 дней,у контрольной группы 11 дней. Летальность составила 25 больных (27,1%),из них в основной группе 8 (8,7%). В контрольной группе 17 больных (18,5%). Причинами смерти больных явилось: токсическо-септический шок у 11 больных (12%), из них в основной группе 4 больных (4,3%), в контрольной группе 7 больных (7,6%), синдром полиорганной недостаточности и токсико-септический шок у 14 больных (15,2%), из них в основной группе 6 больных (6,5%), в контрольной группе 8 больных (8,7%). В основной группе отмечено значительное снижение среднего уровня энзимной токсемии, показателей общего белка и мочевины по сравнению с контрольной группой (таблица №1.). Основные результаты лечения больных с острым деструктивным панкреатитом: выздоровели – 56(60,8%) пациентов, умерло – 25 (27,1%), переведены из ОАРИТ с различными осложнениями, требующими дальнейшего лечения – 11(12,1%). Преобладающим осложнением были различные виды свищей, которые развились у 9 больных, у 2 больных сформировалась киста поджелудочной железы (таблица №2). Кроме того, при использовании препаратов Инфезол® 40 и Инфезол® 100 нами не отмечается побочных явлений, что связано, по мнению автора, с низкой осмолярностью растворов [8]. Произошло снижение госпитальной летальности среди больных основной группы с острым панкреатитом в 2 раза по сравнению с группой больных, получавших стандартный лечебный комплекс. К непосредственным результатам лечения следует также отнести снижение сроков госпитализации в среднем на 4 койко-дня среди больных с благоприятным исходом.

Выводы

Инфезол® 40 и Инфезол® 100,в комплексной терапии острого деструктивного панкреатита, позволяют снизить среднюю продолжительность пребывание больных в ОРИТ, улучшает резистивность организма к энзимной токсемии, снижает возникновение гнойно-септических осложнении, но незначительно влияет на развитие токсико-септического шока и синдрома полиорганной недостаточности.

Использование препаратов Инфезол® 40 и Инфезол® 100 в комплексе лечебных мероприятий при деструктивном панкреатите является патогенетически обоснованным, так как позволяет в короткие сроки купировать метаболические нарушения и проявления эндогенной интоксикации, предупредить прогрессирование полиорганной недостаточности и за счет этого улучшить результаты лечения больных.

Библиографический список

1. Багненко С.Ф. Острый панкреатит – современное состояние проблемы и нерешенные вопросы/ С.Ф. Багненко, В.Р. Гольцов// АЛЬМАНАХ Института Хирургии им. А.В. Вишневского. 2008. Т.3.

№3. С. 104–112.
2. Бутров А.В., Шестопалов А.Е., Борисов А.Ю., Гатагажева М.М. К вопросу о раннем энтеральном питании у больных с деструктивным панкреатитом. Хирургия. Приложение к журналу Консилиум медикум. 2005; 7 (1).
3. Гостищев, В. К. Панкреонекроз и его осложнения, основные принципы хирургической тактики / В. К. Гостищев, В. А. Глушко и др. // Хирургия – 2003. - № 3. – С. 50-54
4. Кузнецов, Н. А. Лечение больных панкреонекрозом / Н. А. Кузнецов, Г. В. Родоман и др. // Хирургия – 2004. - № 12. – С. 22-27.
5. Т.Л. Лабузова., Ю.В. Пустовитова Лечение острого деструктивного панкреатита. Сборник статей по материалам Международной 64-й научной конференции им. Н.И. Пирогова (г.Томск, 2005 год) под редакцией проф. Новицкого В.В. и д.м.н. Огородовой Л.М.
6. Пугаев А.В. Острый панкреатит / А.В. Пугаев, Е.Е. Ачкасов. – М.: ПРОФИЛЬ, 2007. – 336 с.
7. Слесаренко А.С. и др. Нутритивная поддержка и оперативная эндоскопия в лечении больных с различными формами панкреонекроза. Материалы X международного конгресса «Парентеральное и энтеральное питание», М.: 2006; 96.
8. Снеговой А.В. и др. Парентеральное питание. Аминокислоты. Русский медицинский журнал. 2007; 15; 14: 1110.
9. Хорошилов И.Е. и др. Принципы оптимальной нутриционной поддержки больных с острым панкреатитом в отделениях реанимации и интенсивной терапии // Вестник интенсивной терапии. 2008; 5: 186.
10. Профессор А.Е. Шестопалов, профессор А.В. Бутров / Растворы аминокислот в парентеральном питании/ Главный военный клинический госпиталь им. Н.Н. Бурденко РУДН, Москва, Русский Медицинский Журнал, 29 апреля 2003 г, том 11, № 8, 496.

Применение препарата Цистон в качестве предоперационной подготовки к дистанционной литотрипсии у пациентов с мочекаменной болезнью

Алчинбаев М. К., Малих М. А., Куаншалиев Е. Х., Куаншалиева Ж. Е.
НЦ урологии им. Б. У. Джарбусынова

Мочекаменная болезнь, как одна из наиболее часто встречающихся урологических патологий и в связи со сложностью лечения, является актуальной проблемой современной медицинской науки.

Внедрение в 80-х годах двадцатого столетия дистанционной литотрипсии (ДЛТ) изменило подход к лечению больных мочекаменной болезнью (Лопаткин Н. А., Дзеранов Н. К., 2000, 2003; Аль-Шукри С. Х. и соавт., 2001). Однако в последнее время становится дискутабельным вопросом об оценке эффективности ДЛТ с учетом прогностических факторов дезинтеграции конкремента (размер камня, его локализация, длительность пребывания в мочевых путях). Анализ и учет данных параметров влияет на выбор эффективных и безопасных режимов ДЛТ камня и тем самым снижают частоту побочных действий метода (Tiselius et al., 2002, Бешлиев Д. А., 2005).

Одним из самых значимых прогностических факторов является структурная плотность камня, определяемая компьютерной томографией. Проведенные исследования показали, что при структурной плотности камня более 800-1000 единиц по Hounsfield (H) увеличивается частота повторных сеансов ДЛТ и возникает необходимость использовать высокоэнергетические режимы (Рапопорт Л. М., 1999: Аляев Ю. Г., 2003). Ввиду этого предоперационная медикаментозная подготовка к ДЛТ означает необходимость использования препаратов, изменяющих структуру и плотность конкрементов (Дзеранов Н. К., 2003; Ackerman 2006). Достижение данного результата возможно при проведении литолитической терапии, при применении которой отмечается уменьшение плотности и размера конкремента, что позволяет проводить ДЛТ в более выгодных условиях.

На сегодняшний день имеется большой выбор литолитических средств, многие врачи отдают предпочтение растительным препаратам, вследствие отсутствия побочных действий и удобства применения. Одним из представителей фитопрепаратов является Цистон. Фармакологическое действие заключается в снижении активности камнеобразования и уменьшении кристаллурии. Благодаря комплексному действию входящих в состав данного препарата активных веществ, отмечается снижение в моче концентрации элементов, способствующих образованию камней, таких как щавелевая кислота, кальций, гидроксипролин, мочевая кислота и повышение уровня натрия, магния, калия, которые ингибируют процесс агрегации кристаллов. Под действием препарата Цистон происходит стабилизация кристалло-коллоидного баланса, предотвращается аккумуляция частиц и кристаллов вокруг ядра, что препятствует его дальнейшему росту. Воздействуя на мукополисахарид муцин, склеивающий кристаллы, Цистон способствует дезинтеграции камня и их деминерализации.

Проведенные многочисленные исследования в России, на Украине по оценке эффективности применения препарата Цистон дали положительную характеристику литолитическим свойствам этого препарата. Как показали исследования, при курсовом приеме препарата отмечается уменьшение суточной экскреции с мочой оксалатов и уратов, уменьшении кристаллурии, что свидетельствует об улучшении обмена веществ.

Также имеются данные по применению Цистона после сеансов литотрипсии, когда наблюдается лучшее отхождение фрагментов конкремента из мочевых путей. Стимулируя диурез и расслабляя гладкую мускулатуру мочевого тракта, препарат способствует выведению солей и микролитов из мочевыводящих путей. Изучив положительные данные использования

Цистона в нашей клинике проводились исследования по применению препарата перед ДЛТ.

Цель нашего исследования

– оценить эффективность применения препарата Цистон в качестве предоперационной подготовки к ДЛТ.

Материал и методы

Данное исследование проводилось в соответствии с Хельсинской декларацией, и протокол исследования был одобрен локальной комиссией по биоэтике.

В исследовании принимали участие 65 пациентов находящихся на стационарном обследовании и лечении в НЦ урологии. Все пациенты были разделены на 2 группы:

1 группа – 31 пациент, получавшие лечение ДЛТ в качестве монотерапии.

2 группа – 34 пациента, получавшие комбинированное лечение в виде сочетания литолитической терапии с ДЛТ.

Размер конкрементов у всех пациентов составил 7,9±0,3 мм.

Средняя плотность конкремента - 768±26 единиц по Hounsfield.

Препарат Цистон был назначен по 2 таблетки 3 раза в день в течение 4-х недель. При динамическом контроле пациентов 2 группы литолитической терапии методом компьютерной

томографии через 4 недели для выявления качественных и количественных характеристик камня можно отметить изменение структуры камней. Из общего числа пациентов, принимавших литолитическую терапию, у 11 (32,5%) пациентов отмечалось уменьшение размеров и плотности камня, у 17 (50%) наблюдалось изолированное уменьшение плотности камней, у 6 (17,6%) не было изменений в структуре и размере камней.

Результаты терапии литолитическим препаратом-Цистон

Параметры	Количество пациентов (n-34)	
	До лечения литолитич. преп.	После лечения литолитич. преп.
Уменьшение средней плотности камней	794 ±21	623 ±17*
Уменьшение размера камня	7,3 0±,9	6,2± 0,4*
Отсутствие изменений	-	-

p≤0,05

Результаты ДЛТ у всех пациентов

ДЛТ (кратн. сеансов)	Количество пациентов (n-65)			
	ДЛТ		ДЛТ + литолитич. терапия	
	абс	%	абс	%
1-2	9	29,1	19	55,8
2 и более	22	70,9	15	44,1

После проведения литолитической терапии во 2-ой группе наблюдается изменение структуры конкрементов, что приводит к наиболее выгодным условиям проведения ДЛТ по сравнению с контрольной группой.

Таким образом, проведение литолитической терапии перед ДЛТ позволяет:

- изменить структурную плотность конкремента;
- уменьшить размер камня
- изменить кристаллизационные процессы в моче.

Использование литолитической терапии перед ДЛТ повышает ее эффективность и снижает кратность повторных сеансов.

Список литературы

1. *Аляев Ю.Г., Кузьмичева Г.М., Руденко В.И. Клиническое значение комплексного исследования мочевых камней. Материалы Пленума правления Российского общества урологов, Москва, 2003.С. 58-59.*
2. *Тиктинский О. Л., Аляев Ю. Г., Рапопорт Л. М., Руденко В. И. и др. 1st International Consultation on Stone Disease. aris, 3-4 July 2000. Book of abstracts; 63: 63.*
3. *Амосов А.В. Растительные препараты в урологии. Врач, 2000, №6, с.38-39*
4. *Пытель Ю.А., Золотарев И.И. Уратный нефролитиаз. М.: 1995 С. 176.*
5. *Дзеранов Н. К. Современные аспекты лечения некоторых форм мочекаменной болезни: Дис. ... д-ра мед. наук. М., 2004.*
6. *Алчинбаев М. К., Кожабеков Б. С. Лечение больных с МКБ. М., 2000*
7. *Пытель Ю. А., Агаев М. М. К вопросу применения консервативной терапии у больных уратным нефролитиазом//4-я Литовская конф. урологов. Каунас, 1998. С. 66-68.*
8. *Руденко В. И. Мочекаменная болезнь. Актуальные вопросы диагностики и выбора метода лечения: Дис. ... д-ра мед. наук. 1995.*
9. *Алчинбаев М. К., Малих М. А. Мочекаменная болезнь М., 2000*
10. *Tiselius H. G. and all. Giudelines on Urolithiasis/European Urology 2001, 40, p. 362-371.*

Распространение гельминтозов среди населения Жамбылской области: современные проблемы

Тургунбаев Т.М.
Хирургическое отделение, Шуская городская больница

Бұл мақалада Жамбыл облысының 2000-2008 жылдар аралығында гельминттердің таралу аймағы анықталған. Зерттеу нәтижесі Жамбыл облысы эхинококкоз ауруы бойынша эндемикалық аймақ болып саналатындығын көрсеті.

Түйінді сөздер: гельминттердің таралуы, эпидемиологиясы

Epidemiological situation on helminthiases of human population in Jambyl oblast (Southern Kazakhstan)

Summary. There was retrospectively analyzed the official dates on dynamics of infection levels by helminthiases of human population in Jambyl oblast (Southern Kazakhstan) in 2000-2008 years. It was showed that the region had become the endemically zone on echinococcosis.

Введение

В последние десятилетия отмечают рост инвазирования гельминтозоонозами людей во многих регионах мира [1-3]. Эпидемиологическая ситуация по некоторым паразитарным заболеваниям в Казахстане остается напряженной и создает определенную угрозу здоровью населения. Это связано с экономическими трудностями и изменением социальных условий в стране, а также ослаблением специального надзора и санитарно-просветительной работы, значительными демографическими сдвигами, сменой культурных и бытовых навыков, возрастанием миграционных процессов и другими факторами [4].

Настоящее исследование ставило целью выявить современное состояние зараженности гельминтами населения Жамбылской области (южный Казахстан).

Материал и методы

Использованы данные официальной статистики учреждений здравоохранения, а также журналов учета истории болезней стационара по гельминтозам Таразской инфекционной больницы за 1998-2008 гг. Статистическую обработку материала проводили по Садовскому [5].

Результаты и обсуждение

Согласно отчетности, при проведении диагностических исследований у населения выявляются энтеробиоз, аскаридоз, эхинококкоз, гименолепидоз и тениоз. Ретроспективная картина заболеваемости ими людей приводится в таблице. Она показывает, что наиболее часто у населения выявляется энтеробиоз, причем за анализируемый период среднее значение показателя инвазирования людей по стране приблизительно в 1,6 раза больше, чем по области, и составляет 409,2±55,7. В целом, наблюдается тенденция снижения выявляемости этого заболевания, а в последние два года показатель в республике и области выравнивается. В Таразском городском гельминтологическом стационаре по поводу энтеробиоза лечились 41 пациента, из которых 73% составляли дети до 10 лет, включая 54,3% мальчиков и 43,7% девочек. Распределение заболевших по районам проживания в городе было относительно равномерным.

В Казахстане число выявленных больных аскаридозом людей в пересчете на 100 тыс. населения за анализируемые годы варьировало в пределах 15,8-30,1 (в среднем, 23,4±1,5), тогда как в Жамбылской области этот показатель составлял, соответственно, 13,2-27,2 и 18,6±1,4, то есть региональный уровень инвазирования гельминтозом был относительно ниже. В гельминтологическом стационаре за пять лет провели химиотерапию аскаридоза 111 пациентов, включая 46,8% больных мужского и 53,2 - женского пола. Доля заболевших детей до 15 лет была высокой и достигала 69,4%. По районам проживания пациентов в пределах города аскаридоз преимущественно выявлялся в секторе частного домовладения (64,6%), чем в коммунальных квартирах.

В целом, за анализируемый период (2000-08 гг.) отмечается уменьшение показателя зараженности людей гименолепидозом от 9,2 до 3,9 в области и от 8,9 до 2,3 в Казахстане. Среднее значение регионального показателя было выше, чем по республике (соответственно, 8,5±0,9 и 5,9±0,6). В 2003-08 гг. в областной инфекционной больнице лечили заболевание у 108 человек, из них 42,6% мужского и 57,4 – женского пола. Среди пациентов преобладали дети до 15 лет (68,6%). Распределение паразитоза по районам проживания заболевших людей в городе было равномерным.

В Жамбылской области сохраняется стационарно неблагополучная напряженная эпидемиологическая ситуация по эхинококкозу. Региональный показатель заболевания на 100 тысяч населения в два раза превышает республиканский (соответственно, 12,5±0,3 и 6,1±0,3). За анализируемые восемь лет (2001-2008 гг.) эхинококкоз зарегистрирован у 1003 человек, в том числе 49,3% пациентов мужского и 50,7% - женского пола. Доля заболевших эхинококкозом детей до 14 лет составляет 29,2%, людей трудосбособного возраста - 60,3%. Все заболевшие люди подвергнуты эхиноэктомии.

Показатель заболеваемости населения тениозом, вызываемым Taenia saginata (Goeze, 1782) в республике и области относительно низок и сопоставим по величине (табл.). В течение пяти лет в городском стационаре по поводу тениоза лечили 47 человек с преобладанием особей женского пола (53,2%), причем доля жителей частного домовладения в пределах города

Показатель инвазирования гельминтозами (на 100 тыс. населения) в Казахстане и Жамбылской области (2000-2008 гг.)

Годы	энтеробиозом		аскаридозом		эхинококкозом		гименолепидозом		тениозом	
	по стране	по области	по стране	по области	по стране	по области	по стране	по области	по стране	по области
2000	607,3	254,5	23,7	23,7	5,4	12,4	8,9	9,2	0,9	1,2
2001	571,2	272,0	25,2	27,2	с/о*	14,1	с/о*	с/о*	0,9	1,8
2002	547,4	342,6	24,7	18,1	6,2	11,6	7,1	11,4	1,0	0
2003	460,0	276,5	20,7	19,4	6,5	12,5	5,9	10,2	1,0	0
2004	441,0	271,2	25,3	15,4	7,1	12,0	6,9	8,4	0,9	0,2
2005	360,4	240,8	26,8	18,4	6,4	13,1	5,6	8,7	с/о*	2,2
2006	300,5	272,1	30,1	15,6	6,6	12,1	4,8	11,0	с/о*	0,1
2007	220,7	197,0	18,6	16,4	5,7	13,3	6,4	5,3	с/о*	0,9
2008	174,6	150,2	15,8	13,2	5,2	11,8	2,3	3,9	с/о*	0,9
M±m	409,2± 55,7	252,9± 16,8	23,4± 1,5	18,6± 1,4	6,1±0,3	12,5± 0,3	5,9± 0,6	8,5± 0,9	0,94± 0,03	0,7± 0,25

Примечание: * - сведения отсутствуют

и пригорода составляла 91,5%. Распределение заболевания по возрастам было относительно равномерным.

Помимо перечисленных, за анализируемый период в области достоверно документированы такие гельминтозоонозы как токсокароз (у трех пациентов), дирофиляриоз (три больных), фасциолез [6], описторхоз, и дифиллоботриоз (по одному случаю). Считаем, что последние два заболевания с эпидемиологической точки зрения являются казуистичными для нашего региона, так как отсутствует массовый завоз потенциально опасной рыбной продукции из северных регионов страны и Сибири.

Заключение

Согласно официальной отчетности, в Жамбылской области сформировался напряженный эндемический очаг эхинококкоза. Эпидемиологическое значение имеют также энтеробиоз, аскаридоз и гименолепидоз, показатели инвазирования которыми людей в последние три года имеют тенденцию к снижению. Однако результаты анализа сведений позволяют предполагать, что вследствие недостаточно полного охвата населения специальными исследованиями, а также низкого качества оборудования и уровня квалификации персонала, отчетные данные занижены и не отражают в полной мере реальной ситуации по некоторым паразитарным болезням, вследствие чего они остаются вне поля зрения медицинского менеджмента.

Список литературы

1 Бессонов А.С. Гельминтозоонозы (эхинококкозы-гидатидозы, тениидозы-цистицеркозы, трихинеллез): состояние проблемы и перспективы борьбы //Ветеринария. - 1998. - № 2.- С. 55-59.
2 Бессонов А.С. Toxocara spp. и токсокароз: проблемы эпидемиологии и перспективы борьбы // Ветеринария.- 2002. - №3. - С. 55-58.
3 Бессонов А.С. Дирофиляриозы плотоядных и человека // Ветеринария. – 2003. - №3. - С.57-59.
4 Ордабеков С.О. и др. Эхинококкоз человека. – Алматы; Эверо, 2009. – 512 с.
5 Садовский Н.В. Константные методы математической обработки количественных показателей// Ветеринария. -1992. -№6.- С.42-46.
6 Жетибаев Б.К., Вышпольская Ю.Ф., Усенбаев А.Е. Гельминтозоонозы Жамбылской области// Теория и практика борьбы с паразитарными болезнями. – Вып.3. – 2002. – С. 133-135.

Хирургическая тактика при повреждении сосудов конечностей

Тургунбаев Т.М.
Хирургическое отделение Шуской городской больницы, Жамбылская обл.

Мақалада Жамбыл облысының хирургия бөлімшелерінде соңғы 3 жылда аяқ-қол қан тамырларының әртүрлі жарақаттарымен ем-дом қабылдаған сырқаттар туралы статистикалық мәліметтер мен оларға көрсетілген сан түрлі хирургиялық көмек жайлы тәжірибе келтіріліп, хирургиялық емнің тәсілдері сарапталынған.

В представленной работе приведены статистичесие даниые хирургических отделении Жамбылской области за последние 3 года по ранениям периферических сосудов конечностей и описан опыт лечения, хирургическая тактика при различиых видах повреждения сосудов. Дана рекомендация по оказанию хирургической помощи при ранении периферическиз сосудов конечностей.

This given work adduces statistical information of the last 3 years' woundings of peri pheral vessel of limbs in the branch of vascular surgery. It is also described the experience of treatment, surgical tactics in different kinds of vessel damages. It is given the recommendation on rendering of surgical aid in case of wounding of peripheral vessel of limbs.

Несмотря на современные достижения хирургии, оказание экстренной медицинской помощи больным с повреждением сосудов не теряет актуальности по сей день, так как не до конца отработана тактика лечения данной группы больных.

Мы располагаем опытом лечения 126 больных с повреждением магистральных сосудов конечностей, которые получили хирургическую помощь в различных стационарах Жамбылской области за последние 3 года (2007-2009гг). Из них мужчин было 98 (87,8%), женщин 28 (22,2%). Огнестрельное ранение - у 17, колото-резанные ранения - у 88, при других травмах - 21. Повреждение сосуда верхней конечности отмечено у 29 больных, нижних конечностей - у 97.

Изолированное ранение артерий имело место у 30 (23,8%) больных, в 77 (61,1%) случаях отмечалось повреждение вены, сочетанные ранения сосудов (ранения артерий и вены) у 19 (15,1%) больных. При этом почти у 80% наблюдался шок различной степени, так как эти больные доставлялись в стационар через определенное время от момента получения травмы. 23 больным была оказана первичная хирургическая помощь общими хирургами в местных хирургических стационарах (в центральной районной или городской больницах), где для остановки острого кровотечения преимущественно пользовались лигатурой сосуда в ране или на протяжении.

При ранении магистральных артерий сосудистый шов был выполнен у 38% больным, пластика аутовеной - у 46%, перевязка артерий - у 16%. Синтетические протезы для протезирования артерий применялись в единичных случаях (7 наблюдении).

При наложений сосудистых швов общими хирургами процент тромбозов значительно было выше (до 40%), чем в специализированном отделений сосудистой хирургии. Поэтому общие хирургии должны уметь оказывать квалифицированную помощь при ранениях сосудов, уметь накладывать ручной сосудистый шов по методике Карреля и Морозовой.

При невозможности восстановить целостность сосудов может быть использовано временное шунтирование. Техникой этой операции должен владеть любой хирург, работающий в стационаре.

При невозможности восстановительной операции на сосуде хирург вынужден прибегать к перевязке обоих его концов в ране. На этапе специализированной помощи больным с ранением сосуда необходимо проводить все виды восстановительных операций, компенсировать кровопотерю, проводить лечение и профилактику ишемического синдрома.

Первичные ампутации в случаях повреждениях магистральных сосудов показаны при обширных разрушениях мягких тканей, костей и нервов конечностей. Эти показания расширяются при комбинированных и сочетанных повреждениях.

Для клинической оценки ишемического расстройства в тканях поврежденной конечности нами применяется классификация В.А.Корнилова (1969), согласно которой выделяются три степени ишемии тканей:

1. компенсированная ишемия – активное движение в конечности и чувствительность дистальнее места ранения сохранены, восстановительные операции на поврежденном сосуде не проводится;
2. некомпенсированная ишемия – отсутствуют активные движения, резко снижена тактильная и болевая

чувствительность в конечности, восстановительная операция на поврежденном сосуде нужна в ближайшие часы после ранения;

3. необратимая ишемия - локальная или тотальная мышечная контрактура, операции на сосудах не показаны.

Для остановки кровотечения при ранении сосудов конечностей на догоспитальном этапе показания к наложению кровоостанавливающего жгута должны быть строго ограничены. Также необходимо всегда стремиться к восстановлению артерии в сроки не превышающие 6 часов после ранения сосуда.

Основным методом лечения ранений сосудов должно быть восстановление магистрального кровотока путем наложения сосудистого шва. При дефекте более 2 см показано использование для пластики аутовены.

Применение синтетических протезов допустимо в крайних случаях. При ишемии конечности свыше 6 часов одновременно с пластикой артерии нужно выполнять фасциотомию всех футляров конечности. Раны следует дренировать двухпросветными трубками.

При повреждении костей целесообразно производить наружную фиксацию костных отломков. Во время операции должна быть выполнена полноценная хирургическая обработка с восстановлением разрушенных анатомических образований.

При возникновении трудностей восстановления нервных стволов может быть осуществлено в позднем периоде - в плановом порядке с привлечением нейрохирурга.

Совершенствование техники восстановительных операций, использование новых способов сохранения жизнеспособности конечности при тяжелой ишемии, организация и преемственность в лечении больных являются непременными условиями применения сберегательных реконструктивных операций при травме сосудов.

Литература

1. *Ефименко И.А., Кохан Е.Н., Галик Н.И. Оказание хирургической помощи раненым с повреждениями сосудов конечностей // Ангиология и сосудистая хирургия. 2008. №3 (том 14). - С. 129-132.*
2. *Петровский Б.В. Хирургическое лечение ранений сосудов. М., 1949, - 249 с.*

Тақырыбы: холецистэктомия операциясы кезінде жұлын-ми жансыздандыруының тиімділігі

Жұмашев Е.Ы.
Кентау қалалық орталық ауруханасы

Өт тас ауруы өте кең таралған аурулардың қатарына жатады. Қазіргі таңда осы ауруды «Ғасыр сырқаты», «Өркениеттің сырқаты» деп те атайды. Өт тас ауру егде жастағы адамдарда жиі кездеседі, оның ішінде көбірек әйелдер осы ауруға шалдығады.

Созылмалы рецидивті холециститті (калькулезді және тассыз) ұзақ уақыт консервативті емдеу нәтижесіз болғанда лапаротомиялық немесе лапароскопиялық әдістермен холецистэктомия операциясы жасалады. Осы операция кезінде жұлын ми жансыздандыру қарапайым, эффективті және қол жетімді әдіс болып отыр.

Мақсат

Кентау қалалық ауруханасында жоспарлы түрде егде жастағы науқастарға холецистэктомия операциясын жасау үшін қоладанылған жұлын ми жансыздандырудың тиімділігіне сараптама жүргізу.

Материалдар және зерттеу әдістері

Кентау қалалық аурухананың реанимация және оперблок бөлімшесінде 40-60 жас аралығындағы созылмалы рецидивті холециститпен (калькулезді және тассыз) ауырып, холецистэктомия операциясы жасалған 41 науқасқа зерттеу жүргізілді.

№1 кестеде науқастардың жыныстық және жас ерекшелік жиілігі көрсетілген. Бұл кестеде әйел жынысының жиі кездесетінін байқауға болады.

Жұлынми жансыздандыру қазіргі таңдағы анестезиологиялық тәжірибеде жергілікті жансыздандырудың ең кеңінен қолданылып келе жатқан әдіс болып келе жатыр. Бұл жансыздандыру жергілікті анестезияның тиімділігімен, техникалық қарапайымдылығымен, төмен пайызды асқынумен және операциядан кейінгі ауырсынуды жою қабілеттілігімен ерекшеленеді.

Лидокаин әсер етуінің тез басталуымен және орташа ұзақтығымен, тіндерге жақсы өткішгіштігімен, минимальді кардиотоксикалығымен сипатталады. Осы препараттың қасиеті прокаиннің әсер етуінің ұзақтығымен, тетракаиннан қауіпсіздік шекарасының ұзақтығымен түсіндіріледі. Лидокаин жұлын ми жансыздандыруы кезінде 45-90 ұзақтығын шақырады. Бупивакаин мен лидокаиннің әсер ету механизмі

Спинномозговая анестезия – наиболее часто применяемая методика регионарной анестезии в современной анестезиологической практике. Она соединяет в себе многие благоприятные стороны идеальной регионарной анестезии, включая техническую простату, низкий процент осложнении и способность устранять послеоперационную боль. Более высокие уровни блокады создают условия для проведения хирургических операции на верхних отделах брюшной полости, поскольку при этом создается превосходная мышечная релаксация, необходимая для холецистэктомии и ревизии брюшной полости.

Spinal anesthesia - most often applied technique regional anesthiosias in modern anesthiologic practice. It unites many favorable parties of ideal region anesthiosias, including technical simple, the low percent complication and ability eliminating a postoperative pain. Higher levels of blockade create conditions for carrying out surgical operations on the top departments of a belly cavity as thus the excellent muscular relaxation necessary for cholecystektomias and audit of a abdominal cavity is created.

нейрон мембраналарының тұрақтануымен жүзеге асады, ол жүйке импультарының пайда болуы мен жүруіне жол бермейді. Алдымен температуралық, тактильді және пропиоцептивті сезімталдық, ал содан кейін жүйке бұлшықет өткізгіштігі біртіндеп басылады. Анальгетикалық әсері анестезияны тоқтатқаннан кейін де жалғасады, ал операциядан кейінгі ауырсынуды сездірмейтін дәрілерді қолдану қажеттілігін азайтады. Бупивакаинді жұлын ми анестезиясында қолданғанда әдетте жағымсыз әсерлері болмайды. Жоғары дозаларда қолданғанда тілдің ұюы, бас айналу, әлсіздік байқалуы мүмкін.

Жұлын-ми жансыздандыру субарахноидальді кеңістікке анестетикалық ерітіндіні (лидокаин, бупивакаин) жібергенде түбіртектерді тежеумен сипатталады. Бұл көбіне L1-L2 деңгейінде аяқталатын жұлын-миды зақымдап алмас үшін L2-ден төмен орындалады. Осы әдіс жұлын-ми каналына түскен инеден таза мөлдір сұйықтық шығуымен түсіндіріледі. Жұлын-ми жансыздандыру әдісі анестетикті жіберілген деңгейіне байланысты жансыздандырылады және бұлшықетке жақсы релаксация

1 кесте. Зерттеу жүргізілген науқастардың жасы.

Жасы	Науқастар саны				Барлығы
	еркектер	%	әйелдер	%	
40-45	2	4,4	6	13,3	8
46-50	11	24,5	15	33,3	26
51-60	4	8,9	7	15,6	11
Барлығы	17	37,8	28	62,2	45

береді. Әрқашанда бұлшықет релаксациясы деңгейінен, ауырсынуды сезудің тежелген деңгейі жоғары болады.

Жұлын-ми блокадасының деңгейінің жоғарлылығына қарамастан, диафрагма нервісінің тежелмеуіне байланысты, тыныс алу көлемі де, минуттық вентиляциясы да бұзылмайды. Тыныс алудың максимальді көлемі мен максимальді экспираторлы қысым қосымша тыныс алу бұлшықеттерімен жүзеге асырылады. Өте жоғары деңгейлі жұлын ми жансыздандыруы кезінде экспираторлы резервті көлем және жөтелу күші прогрессивті төмендейді, сондықтан, бұл әдіс респираторлы аурулармен ауыратын науқастарға қарсы көрсеткіш болып табылады.

Жоғары деңгейлі блокада бұлшықеттің жақсы релаксациясын әкелуіне байланысты іш қуысының жоғарғы бөліміне хирургиялық операцияларды жасауға қолайлы жағдай туғызады. Осыған байланысты холецистэктомия операциясы кезінде жұлын ми жансыздандыру әдісі қолайлы, эффективті, тиімді болып табылады.

Пайдаланылған әдебиеттер

1. *Майкл Малрой., Местная анестезия, 3-е издание, перевод с английского С.А.Панфилова., под редакцией профессора С.И.Емельянова., Москва, БИНОМ.Лаборатория знаний, 2009г., с.152.*
2. *Дж.Эдвард Морган-мл., Мэгид С. Михаил., Клиническая анестезиология, физиологические основы проведения анестезии, анестезиологическое пособие, перевод с английского под редакцией академика РАМН А.А.Бунятяна, канд.мед.наук А.М. Цейтлина., Москва, БИНОМ, 2005г., с.272.*
3. *Т.Н.Калви., Н.Е.Уильямс., Фармакология для анестезиолога, перевод с английского под редакцией докт.мед.наук, профессора В.М.Мизикова, канд.мед.наук А.М.Цейтлина., Москва, БИНОМ, 2007г.с115.*
4. *Джеймс Р.Рафмелл., Джозеф М.Нил., Кристофер М.Вискоуми., Регионарная анестезия, перевод с английского под редакцией А.П.Зильбера, В.В.Мальцева, 2-е издание, Москва, МЕДпресс-информ, 2008г., с82.*
5. *ДЖ. Эдвард Морган-мл., Мэгид С.Михаил., Клиническая анестезиология, 2-е издание, Москва, БИНОМ, 2004г., с230.*

Қолға жасалатын операциялар кезінде өткізгіштік жансыздандырудың тиімділігі

Жұмашев Е.Ы.
Кентау қалалық орталық ауруханасы

Қолдың жарақаты жалпы жарақаттану құрылымының ішінде бірініші орынды алады. Және де ол жас, еңбекке қабілетті адамдарда жиі кездеседі. Ал осы жарақаттарды емдеу кезінде жоғарғы хирургиялық активтілігі медициналық және әлеуметтік маңызымен қол операциясын жансыздандыруды мәселелендіреді. Жансыздандырудың әдісін таңдау жарақаттану түріне, науқастың жасына, оның қосалқы ауруларына, операция кезіндегі операциядағы столдағы қалпына, операциядан кейінгі кезеңді жүргізу жағдайына байланысты болып келеді. Осыған орай, барлық жағдайда жансыздандыруды орындауда науқас пен медицина қызметкеріне барынша қарапайым және қауіпсіз болуы керек. Осы талаптарға сай қолды жансыздандыруда Плексусты әдіс көбірек сәйкес келеді. Плексусты әдіс басқа анестезиялық әдістерден тек қана инъекциялық инені енгізу нүктесімен және бағана өріміне жетуімен ғана емес, қолданылатын жергілікті анестетик пен көмекші заттардың концентрациясымен, көлемімен, құрамымен, сондай-ақ, өткізгіштік анестезияны орындау кезіндегі науқастың денесінің, басының, қолының қалпымен де ерекшеленеді.

Жұмыстың мақсаты

Кентау қалалық ауруханасының реанимация және оперблок бөлімшесінде жүргізілген қол операциясы кезіндегі иық өрімінің өткізгіштік анестезиясының сатылы бұлшықет аралық блокадасы және диприванмен седациясы кезінде травматологиялық науқастардың анестезиологиялық қамтамасыздандырудың оптимальді вариантын ғылыми негіздеу және сараптама жүргізу.

Материальдар және зерттеу әдістері

Кентау қалалық ауруханасының реанимация және оперблок бөлімшесінде 15-83 жас аралығындағы қол жарақатын алып, жедел және жоспарлы травматологиялық операциялар жасалынған 53 науқасқа зерттеу жүргізілді(1-кесте). Зерттеу жүргізілгендердің ішінде иық, білек, қолбасы сүйектерінің

Среди обследованных в возрасте от 15 до 83 лет, которым были выполнены плановые и экстренные травматологические операции на верхних конечностях были пациенты с неконсолидированными и консолидиро-ванными переломами костей плеча, предплечья и кисти, в том числе осложнёнными, а также с привычными вывихами плеча, разрывами акромиально-ключичного сочленения, повреждениями мышц, сухожилий и нервов. При исследовании травматологических больных анестезиологическая обеспечения при операциях на верхних конечностях позволила выбрать оптимальный вариант проводниковой анестезии и седации, обеспечивала интраоперационную адекватность анестезии и не была процента неудачных блокад плечевого сплетения. При оперативных вмешательствах на верхних конечностях межлестничная блокада безопасна и удобна для пациента и медицинского персонала.

Among surveyed patients of the age from 15 till 83 years which scheduled and emergency traumatologic operations on the top finitenesses have been executed. There were patients with not consolidated and consolidated crises of bones of a shoulder, a forearm and a brush, including complicated, and also with habitual dislocations of a shoulder, breaks achramio and collar-bone joints, damages of muscles, sinews and nerves. At research of traumatologic patients at operations on the top finitenesses anesthiologic maintenance has allowed to choose an optimal variant conductor anesthesias and sedatives, provided within operations adequacy of anesthesia and was no percent of unsuccessful blockade of a humeral texture. Interladder blockade is safe and convenient at operative interventions on the top finitenesses.

консолидирленген және консолидирленбеген сынықтары бар, сонымен қатар, асқынуы, және де иықтың біріншілік шығуы, акромиальді-бұғана қосындысының жыртылуы, бұлшықет, сіңір және нервтердің зақымдалуы бар науқастар болды.

Құрал-саймандар: бұлшықетке және тері астына инъекция үшін бір реттік қолданылатын стандартты инелер, көлемі 10мл бір реттік пайдаланылатын “Luer” шприцтері қолданылды.

Жергілікті анестетиктер: 2% лидокаин, 0,5% бупивакаин.

2% лидокаин осы әдіс кезінде 2-3 сағатқа анестезия береді. Егер ұзақ уақытқа жансыздандыру қажет болса, 0,5% бупивакаин ерітіндісін қолдануға болады, ол өзінің әсерін 6-дан 12 сағатқа дейін көрсетеді. Анестетик көлемі 10-25мл аралығында салынды. Бұл көлем анестезияның ерте басталып, кең таралуына жетіп отырды.

Иық өрімі жергілікті блокада жасауға ыңғайлы орналасқан. Қолдың, иықтың немесе қолбасының өте жақсы анестезиясына жетуге мүмкін болатын бірнеше нүктелер бар. Оның бірі — сатылы бұлшықет аралық арқылы жету жолы. Сатылы бұлшықет аралық инъекция омыртқаның көлденең өсіндісінің жанынан өтетін нервтің түбіртегі шығатын деңгейінде жасалады. С4-С7 деңгейінде жансыздану анық көрінеді, өйткені, сатылы аралық кеңістік мойын өріміне бағытталып жалғасқандықтан, жергілікті анестетик жоғары орналасқан түбіртектерге оңай тарайды. Сондықтан да бұл блокада иық-қол сүйектеріне оперативті араласуда өте ыңғайлы және қолайлы болып келеді. Сараптама барысында сатылы бұлшықет аралық блокадасында жергілікті анестетиктердің тамыр ішіне енуі кездескен жоқ, оның себебі, мойын аймағындағы тамыр мен нерв бағаналарының өзара арақатынастық анатомиялық ерекшеліктерінде болып келеді. Зерттеу жүргізілген науқастарға иық өрімінің блокадасы кезінде диприванмен тұрақты түрде инфузия жасалды. Осы препаратты қолдану седация мақсатымен, әрі сананы тоқтатуымен жоғары эффективтілігін көрсетті. Тыныс алу және қанайналым депрессиясының даму мүмкіншілігі көп деңгейде диприванды қолданудың мақсаты мен жағдайына байланысты. Диприванның тыныс алу және қанайналымына депрессивті әсері, басқа да авторлардың жиі айтылғанындай, зерттелуші науқастарда кездескен жоқ.

Сараптама жүргізу барысында анестезиологиялық қамтамасыздандыру травматологиялық науқастардың қолдарына жасалынған операция кезінде өткізгіштік анестезияның және седацияның оптимальді түрін таңдауға көмектесті. Анестезиологиялық қамтамасыздандырудың оптимальді түрі травматологиялық науқастардың қолдарына жасалынған операция кезінде сатылы бұлшықет аралық жету жолы арқылы жергілікті анестетикпен иық өрімінің блокадасы және тұрақты венаішілік инфузия арқылы диприванмен седациясы болып табылады.

Кесте 1. Зақымдалу түріне байланысты науқастарды бөлу.

№	Патология түрі	Науқастың саны	%
1	Иық сүйегінің шығуы, сынуы	13	24,5
2	Білек сүйектерінің сынуы	22	41,5
3	Қолбасы сүйектерінің сынуы	6	11,3
4	Акромиальді-бұғана қосындысының жыртылуы	3	5,7
5	Бұлшықет, сіңір, нервтердің зақымдалуы	2	3,8
6	Дюпютрен контрактурасы	4	7,5
7	Патологияның басқа түрлері	3	5,7
	Барлығы	53	100

Пайдаланылған әдебиеттер

1. *Майкл Малрой., Местная анестезия, 3-е издание, перевод с английского С.А.Панфилова., под редакцией профессора С.И.Емельянова., Москва, БИНОМ.Лаборатория знаний, 2009г., с.152.*
2. *Дж.Эдвард Морган-мл., Мэгид С. Михаил., Клиническая анестезиология, физиологические основы проведения анестезии, анестезиологическое пособие, перевод с английского под редакцией академика РАМН А.А.Бунятяна, канд.мед.наук А.М. Цейтлина., Москва, БИНОМ, 2005г., с.272.*
3. *Т.Н.Калви., Н.Е.Уильямс., Фармакология для анестезиолога, перевод с английского под редакцией докт.мед.наук, профессора В.М.Мизикова, канд.мед.наук А.М.Цейтлина., Москва, БИНОМ, 2007г.с115.*
4. *Попов В.Ю. Применение проводниковой анестезии в сочетании с диприваном при травматологических операциях // Российско-немецкий конгресс. - Новосибирск, 2000.*
5. *конференции студентов и молодых ученых. - Новосибирск, 1996. - С.211-212.*
6. *Джеймс Р.Рафмелл., Джозеф М.Нил., Кристофер М.Вискоуми., Регионарная анестезия, перевод с английского под редакцией А.П.Зильбера, В.В.Мальцева, 2-е издание, Москва, МЕДпресс-информ, 2008г., с82.*
7. *ДЖ. Эдвард Морган-мл., Мэгид С.Михаил., Клиническая анестезиология, 2-е издание, Москва, БИНОМ, 2004г., с230.*

Оптимизация хирургического доступа при операциях на органах брюшной полости у больных, страдающих ожирением

Жусупов А. И.

Аральская центральная районная больница, Кызылординская область

Семіздікпен ауыратын науқастарға іш қуысына ота жасауда хирургиялық жолашуды тиімдендіру.

Осы мақалада дүниежүзінде белең алған семіздік мәселесінің өзектілігі баяндалған. Семіздікпен ауыратын науқастардың іш қуысына ота жасағанда тері мен апеноврозға уақытша, алынатын тігіс салу арқылы жолашуды тиімдендіру тәжірибесімен бөліскен. 75 науқасқа аталмыш әдіспен оперативтік жолашу жасап, отадан кейінгі жарада болатын асқынуларды азайтқан.

Актуальность

Выполнение хирургических операций на органах брюшной полости у больных, страдающих ожирением, становится серьезной проблемой для оперирующих хирургов. Общеизвестно, что правильно выбранный хирургический доступ к оперируемому органу во многом решает успех операции, а время, потраченное на выполнение доступа, полностью будет компенсировано за счет сокращения времени, которое пойдет на выполнение основного этапа операции.

Увеличение количества людей, страдающих избыточным весом и ожирением во всем мире, становится не только общемедицинской проблемой, но и хирургической. По данным ВОЗ свыше миллиарда людей в мире страдают от избыточного веса и ожирения. Среди взрослого населения США лишняя масса тела выявлено у каждого пятого жителя, Северной Америки и Большой Британии – у каждого третьего, Германии – у каждого второго. Среди взрослой популяции населения на избыточную массу тела и ожирения ежегодно приходится около 80 % случаев сахарного диабета 2 типа, 35% случаев ишемической болезни сердца и 55 % случаев гипертонической болезни, а также свыше миллиона смертей и 12 миллионов лет жизни с плохим здоровьем. (James WPT.,2004). Нередко, многие люди, страдающие ожирением подвергаются к оперативным вмешательствам на органах брюшной полости по поводу хирургических патологии

	Характер осложнений	Исслед. группа	Контр. группа
1.	Нагноение раны со вторичн. заживлением.	3	7
2.	Инфильтраты, серомы и гематомы.	2	10
3.	Эвентрация кишечника.		1
	Итого:	5	18

гепатобилиарной зоны, аппендикса и других патологии, требующих оперативного лечения. Выраженное развитие подкожно жировой клетчатки, несомненно, будет влиять на такие критерии адекватности доступа, как глубина операционной раны и угол операционного действия. Ясно, что при более адекватном доступе операция может быть выполнена быстрее, качественнее, а главное, менее травматично. Ожирение брюшной стенки вызывает необходимость увеличить длину разреза, что само по себе увеличивает операционную травму, риск развития инфекции и эвентрации внутренних органов.

А. Ю. Созон – Ярошевич характеризует степень простора в полости операционной раны, позволяющую хирургу свободно манипулировать с оперируемым органом, следующими показателями: направление оси операционного действия, глубиной раны, углом операционного действия, углом наклонения оси операционного действия и зоной доступности. Зона доступности – это фактическая площадь полностью открытого дна раны, выраженная в квадратных сантиметрах. Выбирая и обеспечивая хирургический доступ, хирург должен в разумных пределах стремиться получить наименьший индекс глубины раны, широкий угол операционного действия, угол наклонения оси операционного действия, близкий к 90° и максимально большую зону доступности.

Материалы и методы

В целях получения большой зоны доступности при операциях на органах брюшной полости у больных с ожирением, мы стали применять небольшое техническое дополнение к традиционному лапаротомному доступу. Сущность его заключается в наложении дополнительных нескольких временных швов между апеноврозом передней брюшной стенки и кожей, которые изолируют подкожно жировую клетчатку от основной раны и уменьшают глубину раны. В конце операции эти швы снимаются и лигатуры удаляются. Количество швов зависит от длины кожного разреза и варьирует от 2 до 6 швов. Последовательно рассекаем кожу, подкожно жировую клетчатку и апеновроз. После рассечения апеновроза накладываем временные, съемные швы любым шовным материалом (шелк, капрон, кетгут и др.) между кожей и апеноврозом. Расстояние между швами 3 – 4 см. Этим достигается укорочение глубины раны ГБ (рис № 1), широкий угол операционного действия - а, наименьший индекс глубины раны – V(ГБ/ВД ×100. В конечном итоге достигается максимально большая зона доступности.

С 2005 года мы применили данный технический прием у 75 больных с ожирением разной степени, подвергшихся аппендэктомии, у 18 больных при холецистэктомии, у 11 больных при операциях на органах забрюшинного пространства. Для определения эффективности данного метода мы сравнивали результаты лечения с результатами лечения 79 больных с ожирением, оперированных по традиционной методике. В исследуемой группе у 3 больных рана зажила вторичным натяжением, вследствие нагноения, у 2 больных наблюдался серома и инфильтрат раны, которые разрешились консервативными мерами (пункции, антибиотикотерапия и др.). В контрольной группе нагноение послеоперационной раны отмечено у 7 больных, эвентрация кишечника у 1 больного, серомы, гематомы и инфильтраты у 10 больных. Результаты представлены в таблице.

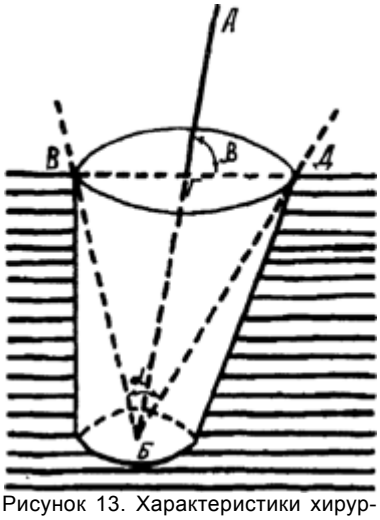

Рисунок 13. Характеристики хирургического доступа по А. Ю. Сазон-Ярошевичу:
АБ - ось операционною действия;
ГБ - глубина раны;
V(ГБ/ВД)*100 - индекс глубины раны;
а - угол операционного действия;
В - угол наклона оси операционного действия.

Выводы

Таким образом, применение временных, съемных швов на рану при оперативном лечении больных с ожирением, страдающих хирургической патологией органов брюшной полости позволяет добиться максимально большой зоны доступности, снизить количество послеоперационных раневых осложнении., не требует дополнительных больших разрезов и защищает подкожно жировую клетчатку от контаминации патогенных микробов. Данный метод может быть рекомендовано для широкого применения в повседневной практике хирургов.

Литература

1. Ратнер Г. А. Советы молодому хирургу. М. Медицина. 1991.
2. Созон – Ярошевич. А. Ю. Анатомо – клинические обоснования хирургических доступов к внутренним органам. Медгиз. Л., 1954
3. Кадырбаев Р. Х. Салханов Б. А. Ожирение. Алматы. 1989.,- 152 с.

Инвагинация кишечника у детей

Сатбеков О.Ш.
ЦРБ г.Талгар

Инвагинация кишечника — непроходимость кишечника, обусловленная внедрением одной кишки в другую. Этиология и патогенез Инвагинация кишечника у детей является результатом временной возрастной дискоординации перистальтики кишечника с образованием участков спазма, что способствует внедрению кишки. Наиболее частыми причинами дискоординации перистальтики являются кишечные заболевания (дизентерия, диспепсия), а также неправильный докорм и прикорм у детей грудного возраста. Возникновению заболевания способствуют некоторые анатомические особенности кишечника у грудных детей в возрасте 3-9 месяцев, чаще у мальчиков(общая брыжейка, функциональная недостаточность баугиниевой заслонки), а также увеличение лимфоузлов и жировых бляшек в илеоцекальном углу, развивающихся в результате энтеровирусной инфекции. У более старших детей чаще наблюдаются механические причины внедрения (полип или другая опухоль кишки, дивертикул Меккеля, удвоение кишки и др.).

Клиническая картина

Заболевание начинается среди полного здоровья, внезапно, остро, когда появляются сильные схваткообразные боли в животе, от которых ребенок бледнеет, мечется. Выражение лица становится страдальческим. Приступ болей продолжается 2—3 мин, после чего внезапно прекращается. Ребенок успокаивается, поведение его становится обычным. Однако через 10—15 мин приступ болей повторяется, ребенок стано-

вится вялым, адинамичным. Периодичность болей связана с перистальтикой кишечника, при которой все большие участки кишечника и брыжейки ущемляются. Степень ущемления и обусловливает тяжесть клинических проявлений инвагинации. Интервалы между болевыми приступами со временем становятся более продолжительными. Рвота отмечается с первых приступов болезни, в последующем в рвотных массах содержится желчь. В первые часы заболевания стул ребенка не содержит патологических примесей. Но уже через 3—5 ч после начала болевых приступов в кале появляются кровянистые выделения со слизью или по типу малинового желе, без каловых масс. В более поздние сроки выделяется кровь алого цвета, а затем в виде темных сгустков. Отмечается расслабление сфинктера прямой кишки. Общее состояние ребенка уже в ранние сроки расценивается как тяжелое. Кожные покровы бледные, язык сухой, появляется тахикардия. Температура тела субферильная, живот в ранние сроки не вздут, мягкий, и легко прощупывается инвагинат в правом подреберье или над пупком, реже в левой половине живота. Затем присоединяется метеоризм, и прощупывание инвагината затрудняется. Состояние ребенка быстро ухудшается, нарастают признаки обезвоживания, интоксикации. Иногда из-за резких болей в животе может наступить коллапс. По времени приступообразные боли в животе возникают реже, а при развившемся некрозе ущемленной кишки боли носят постоянный тупой характер. Появляются и нарастают признаки перитонита.

Дифференциальная диагностика

Дифференциальная диагностика инвагинации кишечника проводится с заболеваниями, сопровождающимися болями в животе, рвотой и кровянистыми выделениями. Это геморрагические диатезы (геморрагический васкулит, язвенная болезнь, дизентерия, реже аппендицит). При абдоминальной форме геморрагического васкулита характерны непостоянство и нестойкость болевого симптома, имеются кожные геморрагические высыпания, а выделение крови происходит как в каловых массах, так и при рвоте. Дизентерия характеризуется повышением температуры в начале заболевания, быстрым нарастанием токсикоза, наличием жидких каловых масс со слизью, гноем и прожилками крови, а при инвагинации выделение каловых масс редкое, впоследствии и совсем прекращается, а выделение слизи и крови нарастает. При дизентерии отсутствуют характерные для инвагинации приступообразные боли в животе и не определяется инвагинат.

Анализ материалов за 2005-10 гг., совместно с ГКДБ №1 и ЦРБ г.Талгар, с инвагинацией кишечника поступили 128 детей. Из числа 128 пролеченных больных 78 (61%)- мальчики, 50 (39%)- девочки, среди них 108 (85%)- дети от 4-до 10 месяцев. От начала заболевания до 12 часов поступили -72 (56,3%), от12 до 24 часов поступили -31 (24,2%), от 24 до 48 часов и еще позднее поступили-25(19,5%).

Анализ причин заболеваний- изменение питания (прикормы) -74 (57,8%), кишечные инфекции- 34 (26,6%), среди оставшихся 20 (15,6%), среди полного здоровья. Инвагинация кишечника у 125 (97,7%) детей начиналась остро, с внезапного резкого беспокойства, ребенок плачет, мечется, сучит ножками не находя себе места. Это беспокойство связано с болью возникающей в результате натяжения брыжейки внедрившейся кишки. У 79 (61,7%) детей были 1-3раза рвоты, 50 (39%) были выделения из ануса по типу “ малинового желе”, повышению температуры тела у 24 (18,8%). При пальпации внутренних органов головка инвагината (опухолевидное образование прощупывалось у 121 (94,5%). У 114 (89%) были тонкотолстокишечная инвагинация, у 10 (7,8%) толстокишечная инвагинация, у 4 (3,1)% тонкокишечная инвагинация. Дети поступившие до18 часов- 96 (75%), и от 24 до 36 часов- 24 (18,7%) лечились консервативно, т.к. гангрены кишечника и перитонита не было, у 6 (4,6%) которые поступили позднее 24 часов производилось лапороскопическое исследование и оперативное лечение. Все дети выписаны домой в удовлетворительном состоянии. Таким образом тактика лечений кишечной инвагинации определяется временным характером. Дети поступившие до 18 часов лечатся консервативно. Дети поступившие позднее 24 часов и на вторые сутки должны лапароскопическим методом, при развитии гангрены кишечника и перитонита необходимо оперативное вмешательство.

Литература

1. *Баиров Г.А. «Неотложная хирургия детей», М.,1973г;*
2. *Исаков Ю.Ф., Долецкий С.Е. «Детская хирургия», М., 1971 г;*
3. *Дронов А.Ф., Поддубный И.В. «Эндоскопическая хирургия у детей», М., 1996г;*
4. *Турсынов К.Т. «Абдоминальная хирургия у детей», Алматы, 2009 г.*

Способы предоперационной подготовки толстой кишки при выполнении восстановительных операций у колостомированных больных

Сатбеков О.Ш.
АГИУВ г.Алматы, ЦРБ г.Талгар

Непосредственная предоперационная подготовка колостомированного больного, кроме проведения всех необходимых обследований и коррекции его общего физического состояния, включает в себя подготовку функционирующих и отключенных отделов толстой кишки.

Успех оперативного лечения колостомированного больного во многом зависит от качества подготовки кишечника. При непосредственном выполнении восстановительных операций (123 вмешательства с ликвидацией колостомы, в том числе у 38 больных, оперированных ранее по поводу рака толстой кишки) мы проводили оценку степени очистки функционирующего и отключенного отделов кишечника, сравнивая эффективность используемых нами разных способов подготовки. Изучение данного вопроса позволило сделать некоторые заключения - дать характеристику традиционно существующим методам подготовки кишечника, рекомендовать для более широкого практического использования новые, более современные способы предоперационной подготовки кишки. Хочу отметить данная работа была проведена по методике профессоров Т.А.Султаналиева и М.Ш.Абдуллаева. Характеристика и частота применения различных способов подготовки кишечника у оперированных нами больных представлена в таблице 1.

Подготовка функционирующих отделов толстой кишки с использованием традиционных методов заключалась в следующем. За 2-е суток до операции больному назначали диету с минимальным количеством клетчатки и употреблением пищи только в жидком и полужидком виде. Параллельно этому начинали механическую очистку функционирующего и отключенного отделов кишки очистительными клизмами через колостому и естественный анус. С целью санации отключенных отделов толстой кишки применяли микроклизмы с отваром ромашки, колларголом. Кроме того, всем пациентам с момента госпита-

Таблица 1. Характеристика способов подготовки проксимальных и дистальных от колостомы отделов толстой кишки

Способ подготовки	Частота применения	
	Абс.	%
Безшлаковая диета + очистительные клизмы + слабительные	54	43,9
Тотальный кишечный лаваж в модиф. НИИ проктологии (г. Москва)	24	19,5
Подготовка кишечника путем перорального назначения препаратов на основе высокомолекулярного полиэтиленгликоля	45	36,6
Промывание дистальных от колостомы отделов толстой кишки антисептиками	123	100
Масляные микроклизмы	123	100
Озонотерапия отключенной кишки	28	22,8

лизации для функционального восстановления д и стальных от колостомы отделов, а также с целью тренировки анального сфинктера, назначалась гидрогимнастика с удержанием клизменных вод. При наличии нарушений моторики кишечника больным назначались слабительные средства. Вышеописанный и традиционно используемый хирургами многие годы метод подготовки кишки был применен нами у 54 (43,9 %) больных.

Методом общего промывания желудочно-кишечного тракта (ОПЖКТ) для очистки функционирующего отдела на восстановительную операцию подготовлено 24 (19,5 %) пациента. Для этого, накануне операции, через установленный назогастральный зонд капельно в течение 2-3 часов вводился раствор электролитов (6-7 литров). Это способствовало механическому вымыванию содержимого желудочно-кишечного тракта. Выделение промывных вод через колостому после окончания процедуры продолжалось в среднем еще 1-1,5 часа. Более 50 % из этой группы пациентов испытывала значительный дискомфорт во время процедуры, были отмечены такие побочные явления, как - тошнота, рвота, боли в сердце.

Опыт показывает, что традиционные методы подготовки кишечника далеки от совершенства, являются трудоемкими, занимают длительный отрезок времени, создают неудобства для больных, не обеспечивают адекватное качество очистки кишечника. Клизмы и слабительные средства могут привести к дефициту основных электролитов, нарушению водно-электролитного баланса. Кроме того, к недостаткам традиционных способов можно отнести: сложности при наличии ряда сопутствующих заболеваний дистального отдела толстой кишки, опасность травматических повреждений стенки кишки при проведении очистительных клизм, дискомфорт и рвота при установлении назогастрального зонда.

В последние годы приоритетным при выборе способа подготовки кишечника к реконструктивно - восстановительной операции становится применение для этих целей высокомолекулярного полимера полиэтиленгликоля. Отечественными хирургами данный препарат впервые был использован в 1987 году. Зарубежные ученые с 1980 года занимаются разработкой растворов с полиэтиленгликолем, назначаемых перорально для очистки кишечника. Высокомолекулярный полиэтиленгликоль

(с молекулярной массой 3000-5000) не всасывается стенкой кишки, растворяет и способствует быстрому продвижению его содержимого. При этом значительного изменения водно-электролитного баланса и гомеостаза не происходит ввиду наличия в растворе электролитов. Препараты на основе высокомолекулярного полиэтиленгликоля мы начали применять с 1997 года. За прошедший период метод использован для подготовки к восстановительным операциям у 45 колостомированных больных. Для всей процедуры требуется 3-4 пакетика, содержащих по 64 г порошка. Каждый пакетик необходимо растворить в 1 литре воды. Вечером, накануне операции, пациент должен в течение 3-4 часов выпить 3-4 литра приготовленного раствора. Опорожнение кишки происходит путем частых дефекаций. Метод перорального применения препаратов на основе высокомолекулярного полиэтиленгликоля оказался весьма эффективным. По сравнению с традиционными, он хорошо переносится больными, не вызывает дискомфорта, не нарушает тонус толстой кишки, не приводит к волемическим и диспротеинемическим нарушениям. При данном способе подготовки нет необходимости в дополнительном приеме слабительных средств, в соблюдении каких-либо диетических ограничений, а также в очистительных клизмах.

Степень подготовки толстой кишки оценивали по характеру промывных вод, путем эндоскопических исследований, а также непосредственно, при выполнении оперативного вмешательства. Кроме того, о качестве подготовки кишечника говорило течение и результаты ближайшего послеоперационного периода. Во время операции обращалось внимание на состояние слизистой оболочки, на наличие и характер содержимого кишки. Эффективность способов подготовки функционирующего отдела толстого кишечника в наших наблюдениях была различной. Так, при традиционных, рутинных способах подготовки, из 54 случаев применения только в 25 % мы отметили хорошее качество выполненных процедур, т.е. удалось достигнуть полного отсутствия кишечного содержимого. В остальных же случаях было отмечено наличие в просвете кишечника промывных вод (45 %) и жидких каловых масс (30 %). При подготовке препаратами на основе полиэтиленгликоля в 96 % наблюдений имели место отличные и хорошие результаты.

Таким образом, назначение для приема внутрь препаратов на основе высокомолекулярного полиэтиленгликоля в качестве волемических слабительных с целью подготовки кишки к реконструктивно восстановительной операции обеспечивает отличное качество очистки кишечного тракта, что в свою очередь способствует снижению числа послеоперационных осложнений.

Большое значение в реконструктивно-восстановительной хирургии толстой кишки имеют вопросы предоперационной подготовки и лечения воспалений отключенной культи. Нередко хирурги, выполняющие оперативные вмешательства с ликвидацией колостом, не уделяют достаточного внимания комплексному лечению изменений в дистальном от стомы отрезке толстой кишки. Известно, что в отключенной кишке поэтапно развиваются следующие процессы - воспалительные изменения слизистой оболочки, атрофические и склеротические явления, функциональные расстройства - нарушения моторики, причем, в сроки более 12 месяцев эти явления носят резко выраженный характер. Данные изменения, происходящие в выведенном из пассажа кишечного содержимого отделе толстой кишки, в последующем могут отрицательно повлиять на течении послеоперационного периода и результаты хирургического лечения колостомированных больных. Наибольшее распространение получил метод подготовки и санации отключенной кишки с помощью клизм.

При подготовке отключенной кишки к восстановительной операции основной целью являлась ликвидация воспалительных и функциональных нарушений, возникающих в ней при выключении из пассажа кишечного содержимого. Для этого, традиционно, больным назначались ежедневные промывания отключенной кишки по следующей схеме: в течение 3-4 дней утром проводились микроклизмы с антисептическим раствором (отвар ромашки или 0,3 % колларгол по 40-50 мл), а вечером - масляные полифитовые микроклизмы (облепиховое масло, подсолнечное масло, кызыл-май, аекол по 30-40 мл). Назначение лечебных клизм, особенно при наличии проктита, проктосигмоидита, трещин прямой кишки способствовало улучшению тонуса, оказывало местное противовоспалительное и рассасывающее действие.

С 1998 года для подготовки дистального от колостомы отрезка толстой кишки с целью местного противовоспалительного действия применялась озонотерапия. Этот метод использован при подготовке отключенной кишки у 28 (22,8 %) больных.

Сравнительный анализ собственных результатов хи-

рургического лечения колостомированных больных показал, что применение для подготовки кишки препаратов на основе высокомолекулярных полиэтиленгликолей в комплексе с адекватной санацией отключенных отделов толстой кишки позволяет значительно снизить количество нагноений послеоперационных ран и осложнений со стороны анастомоза.

Лучевая диагностика заболеваний желчного пузыря и желчевыводящих путей

Ли А.Ф.
Городская поликлиника №3, г. Тараз

В программе комплексного обследования больных с патологией желчевыводящих путей первое место занимает ультразвуковое исследование (УЗИ). Этот метод дает возможность оценивать макроструктуру и функцию желчевыводящей системы. Чувствительность и специфичность ультразвукового исследования в диагностике заболеваний желчного пузыря достигает 99%.

Полипы желчного пузыря встречаются очень редко. В ультразвуковом изображении они выглядят в виде мягкотканых экзофитных одиночных или множественных образований диаметром от 5 до 12 мм, связанных со стенкой пузыря. В отличие от камней длиник полипа значительно превышает его высоту. Кроме того, полипы не оставляют за собой акустической дорожки. Рост полипа в процессе динамического наблюдения является показанием к хирургическому лечению.

Гиперпластический холецистоз включает в себя холестеролоз и аденомиоматоз. Холестеролозом называют очаговое отложение липоидов-холестеринэстеров в слизистую оболочку, вследствие чего поверхность слизистой приобретает вид стелющегося полипоза. На эхограммах стенка пузыря утолщается и становится неровной. Крупные холестериновые полипы выступают в просвет пузыря в виде эхопозитвных образований. В отличие от камней полипы не смешаются при изменении положения пациента и не дают акустической тени.

Рак желчного пузыря встречается редко. В ультразвуковом изображении он выглядит в виде мягкотканого эхопозитвного многоузлового образования неоднородной структуры неправильной формы, выступающего в полость пузыря, занимая большую или меньшую часть его объема. В прогрессирующих стадиях просвет пузыря оказывается полностью облитерированным. Примерно в 60% опухолям желчного пузыря сопутствуют желчные камни. Рак желчного пузыря нередко распространяется за пределы органа, вовлекая в процесс печень. Рак желчного пузыря рано метастазирует в печень и лимфоузлы ворот печени. Выявление мягкотканых разрастаний с неровными бугристыми очертаниями при наличии очаговых поражений печени не оставляет сомнения в диагнозе.

Көрулер арқасында жаңа құралдарға қазіргі кезеңде сайып келгенде - УДЗ, Кт, Мрт және интервенция әдістерінің кең кешені - ұтылуларының шешілу бекітуірек желче несеп шағаратын дифференциалды диагностикаларын анықталуды мәселе деп айтуға болады.

Thus at the present stage thanks to new visualization tools – ultrasonic, KT, MPT and a wide complex of intervention methods – it is possible to tell that the problem of revealing and differential diagnostics of defeats желчевыводящих ways is solved.

При раке желчного пузыря возможности УЗИ и КТ примерно одинаковы. Вместе с тем компьютерная томография располагает большими возможностями в оценке распространенности опухолевого процесса на окружающие органы и ткани. Она позволяет установить вовлечение в процесс окружающих органов и поражение регионарных лимфатических узлов, то есть уточнить стадию заболевания. Распространения опухоли на желчевыводящие потоки часто ведет к развитию желтухи.

Выводы

Таким образом на современном этапе благодаря новым средствам визуализации – УЗИ, КТ, МРТ и широкого комплекса интервенционных методов – можно сказать, что проблема выявления и дифференциальной диагностики поражений желчевыводящих путей решена.

Литература

1. *П.Е. Пальмер. «Руководство по ультразвуковой диагностике». Калифорнийский университет Дейвис, штат Калифорния, США. 2000г.*

Острые желудочно-кишечные кровотечения

Толешбаев К.М
ЦРБ г.Талгар

Кровотечения бывают скрытыми и явными (умеренными и массивными). Источниками кровотечения являются артерии, вены, капиляры. Желудочные кровотечения идут из капиляров. Они могут быть выявленны химическими пробами в содержимом желудка и каловых массах (скрытое кровотечение). При малых кровопотерях (менее 50 мг) оформленные каловые масы имеют черную окраску. При потерях крови более 50 мг жидкие испражнения черного цвета приобретает дегтеобразный вид (мелена).

Хронические потери небольших количеств крови постепенно ведут к развитию анемии, проявляющейся общими симптомами, снижением количества эритроцитов, гемоглобина. Причинами кровотечения являются: пептическая язва двенадцатиперстной кишки, желудка; послеоперационная язва тощей кишки (у 50-70 %); геморрагический эрозивный гастрит (у 17%); синдром Мелори-Вейса (11%); варикозное расширение вен пищевода и желудка; параэзофагиальные грыжи, болезни крови. Острая кровопотеря сопровождается гиповолемией.

Основные растройства при кровотечении:

1. Гиповолемический шок вследствие уменьшения объема циркулирующей крови.
2. Почечная недостаточность вследствие снижения фильтрации и гипоксии паренхимы почек.
3. Печеночная недостаточность вследствие уменьшения печеночного кровотока и гипоксии.
4. Кислородное голодание миокарда и , как следствие , инфаркт миокарда.
5. Отек головного мозга вследствие гипоксии.
6. Интоксикация продуктами гидролиза белков крови, излившейся в кишечник.

Клиника. Диагностика. Лечение.

Ранними признаками кровотечения являются общие признаки анемизации: слабость, головокружение, сердцебиение, обмо-

рок. Позже возникает кровавая рвота при переполнении желудка кровью, а затем мелена. Характер рвотных масс при локализации иточника кровотечения в желудке: кровь алого и сгустки темно-вишневого цвета, жидкость в виде кофейной гущи. Кровавая рвота может отсутсвовать при небольшом кровотечении из желудка, когда кровь успевает из него эвакуироваться.

Многократная рвота может наблюдаться и при локализации источника кровотечения в двенадцатиперстной кишке - вследствиие заброса дуоденального содержимого в желудок. Рвота, повторяющаяся через короткие промежутки времени - показатель продолжающегося кровотечения.

При обильном кровотечении кровь способствует быстрому раскрытию привратника, ускорению перистальтики кишечника и непроизвольному акту дефекации кровью или каловыми массами с примесью малоизменной крови.

У больных, имеющих язвенный анамнез различной длительности, кровотечение может быть первым признаком заболевания, протекающего бессимптомно или остро возникшего.

Больные язвенной болезнью перед возникновением кровотечения нередко отмечают увеличение боли в эпигастральной области, а с момента кровотечения – уменьшение или исчезновение боли.

Кровь уменьшает или устраняет боль пептического характера в связи с тем, что, являясь буфером, связывает соляную кислоту.

Больной испуган, беспокоен. Кожные покровы бледные и цианотичные, влажные, холодные. Пульс учащен. Ад может быть нормальным, пониженным или низким. Дыхание учащено. При значителной кровопотере больной испытывает жажду, отмечает сухость слизистых оболочек полости рта. Напряжение мышц брюшной стенки может быть при пенетрации язвы за пределы органа. Диурез снижен. Больному необходимо придать горизонтальное положение. При наличии показаний сразу приступают к внутривенному вливанию кровезаменителей.

При поступлении в стационар в приемном отделении у больного определяют гемодинамические покзатели (пульс, АД, ЭКГ), одновременно производят исследование крови (гемоглобин, гематокрит, группу крови и резус фактор, коагулограмма, электролиты, креатинин, мочевина). При тяжелой постгеморрагической анемии и продолжающемся кровотечении обследования больного должно проводиться при одновременном перелевании крови и гемостатиков (аминокопроновая к-та, фибриноген).

Необходимо немедленно провести следующие мероприятия:

- катетеризация подключичной вены , мероприятия по восстановлению ОЦК;
- зондирование желудка, промывание желудка холодной водой;
- экстренная ФГДС;
- кислородотерапия;
- аутотрансфузия ;
- кардиотерапию;
- определение степени кровопотери.

Трансфузионную терапию начинают с внутривенного введения кровезаменителей (Декстран, Альбумин). Перелевание крови производится после определения группы крови и резус –фактора. Зондирование желудка и промывание его холодной водой (3-4 литра) производят с диагностической целью. Введение зонда в желудок позволяет диагностировать кровотечение из верхнего отдела пищеварительного тракта и определить количество крови, находившейся в желудке. Промывание желудка до получение чистой воды создает необходимые условия для тщательного осмотра всех его отделов во время эндоскопического исследования. Следующим диагностическим мероприятием является экстренная ЭФГДС.

Во время эндоскопии могут быть проведены местные лечебные мероприятия, направленные на остановку кровотечения (лазерная коагуляция источника кровотечения, воздействия гемостатическими и сосудосуживающими препаратами).

Степени тяжести кровотечения:

1- степень. Кровотечение, вызываюшее значительные изменения гемодинамики. Общее состояние удовлетворительное. Пульс учащен, АД- на нормальных цифрах, НВ выше 100 г/л.

2- степень. Выраженное кровотечение. Общее состояние средней тяжести, отмечается вялость, головокружение, бледность кожных покровов, значительное учащение пульса, снижение АД до 90 мм.рт.ст; у больного однократная рвота и дегтеобразный стул, НВ 80 г/л.

3-степень. Общее состояние тяжелое. Кожные покровы бледные, покрыты холодным потом. Слизистые бледные. Больной зевает, испытывает жажду. Пульс частый, нитевидный. АД снижено до 60 мм.рт.ст. НВ до 50 г/л. Частая рвота, дегтеобразный стул. Кровотечение сопроваждается обморочным состоянием.

4-степень. Обильное кровотечение с длительной потерей сознания. Общее состояние крайне тяжелое, граничит с агональным. Исчезновение пульса и АД.

Проведение экстренных лечебных мероприятий заключается в следующем;

1. Интравенозное восполнение дефицита крови (плазма, альбумин, эритроцитарная масса, растворы кристаллоидов);
2. Кислородотерапия;
3. Постоянное зондирование желудка ;
4. Кардиотерапия;
5. Подавление желудочной секреции (Н2-блокаторы, антациды);
6. Низкое положение головы;
7. Очистительные клизмы для удаления излившейся крови из кишечника;
8. Предупреждение потери тепла (согревание грелками);
9. Катетеризация мочевого пузыря.

Больным с признаками гипокоогуляции показано внутривенное введение растворов хлористого кальция, аминокапроновой к-ты, в/м Памба, викасол, дицинон. Больным с кровотечением 1-2 степени после остановки кровтечения показана консервативная терапия. В том случае, если гемостатическая терапия неэффективна, и кровотечение продолжается, показано оперативное вмешательство.

В ЦРБ г. Талгар с 2005 по 2010 годы оперативное лечение по поводу желудчно-кишечных кровотечений перенесли 24 пациента. Из них:

- 12-ти больным была произведена операция «Гастротомия, ушивание кровоточащей язвы субкардиального отдела желудка».
- 5-ти больным была произведена операция «Гастротомия, ушивание кровоточащей язвы малой кривизны желудка».
- 2-м больным - «Ушивание кровоточащей язвы анастомоза желудка» (эти больные ранее перенесли резекции желудка по Бильрот - 2 в 1998 и 2000 году).
- 4 больным была произведена операция «Дуоденотомия, ушивание кровоточащей язвы двендцатиперстной кишки»
- 1 больному произведена операция «Резекция 2\3 желудка по Бильрот-1»

Консервативным способом в условиях хирургического отделения было пролечено 98 больных.

Опыт применения современных шовных материалов и методов подготовки при хирургических вмешательствах на толстом кишечнике

Толешбаев К.М.
ЦРБ г. Талгар

Оперативные вмешательства на толстом кишечнике относятся к одним из наиболее ответственных в абдоминальной хирургии, что связано с большим риском возникновения послеоперационных осложнений. Частота этих осложнений продолжает оставаться высокой. По данным литературы, несостоятельность швов анастомоза наблюдается в 8-25 % случаев; кровотечения по линии анастомоза – в 3,5-4,5 %; анастомозит – от 2,5 до 32,6 %; стеноз анастомоза – до 12 %; нагноение ран – в 11-38 % случаев.

В период с 2005 года в условиях хирургического отделения Центральной районной больницы г. Талгара операции на толстом кишечнике выполнены у 62 пациентов. Возраст колебался от 12 до 80 лет. Из них - в плановом порядке оперировано – 18, в экстренном порядке 44 больных. По характеру оперативных вмешательств: резекция толстой кишки с наложением анастомоза – 24; краевая резекция с иссечением дивертикула толстой кишки – 4; резекция участка толстой кишки с выведением колостомы или илеостомы – 22; ликвидация кишечной стомы с восстановлением целостности кишечника – 12. Больные оперированы по поводу таких заболеваний, как – травматические повреждения (тупые травмы, проникающие колото-резаные ранения брюшной полости), долихосигма, заворот сегментов толстой кишки с нарушением ее жизнеспособности, дивертикулы толстой кишки, туберкулезное поражение толстого кишечника с перфорацией, опухоли толстой кишки с обтурацией и перитонитом. Анастомозы формировали «конец в конец» (16) и «конец в бок» (8).

При предоперационной подготовке ЖКТ, а также при наложении кишечных соустий, использовали методы, разработанные в 90-е годы в клинике АГИУВ под руководством профессора Т.А. Султаналиева и профессора М.Ш. Абдуллаева. Применение далее приводимых способов позволило нам улучшить результаты хирургических вмешательств на толстой кишке.

Предоперационную подготовку кишки проводили с использованием традиционных методов и с использованием нового метода - путем назначения препаратов на основе полиэтиленгликоля (фортранс). При этом во время операций отмечалось хорошее качество подготовки – полное отсутствие кишечного содержимого в просвете, чего не всегда удавалось достичь традиционными методами (очистительные клизмы). Способ хорошо переносится больными, не нарушает тонус кишки, не приводит к гиповолемии и диспротеинемии.

С 2005 года при операциях на толстом кишечнике начали использовать разработанный в клинике хирургии при АГИУВ метод однорядного непрерывного серозно-мышечно-подслизистого шва с использованием современных рассасывающихся шовных материалов (28 больных). Положительные послеоперационные результаты показали достоинства и преимущества данного вида шва и хирургических нитей (викрил). Данный шов обеспечивает адекватный гемостаз по линии анастомоза, герметичен, не вызывает нарушение питания в зоне соустья.

Изученные ближайшие результаты показали следующее. При использовании традиционных многорядных швов осложнения (анастомозиты, инфильтраты, несостоятельность швов) имели место в 22 % клинических случаев, при формировании анастомоза с применением однорядного обвивного шва викрилом, в том числе при операциях по ликвидации колостом, осложнения наблюдались в 2 случаях (3,5 %). Применение современных методов подготовки кишечника и метода наложения однорядного непрерывного серозно-мышечно-подслизистого кишечного шва позволило нам существенно снизить количество осложнений, тем самым значительно улучшить результаты хирургического лечения больных с заболеваниями и различными травмами толстого кишечника.

Наблюдение инородного тела гортани

Дмитриев Б.М. Дик Е.В. Гоменюк И.Б. Хайбуллина Н.И. Яковлев В.В.
1-я городская больница г. Усть-Каменогорск

При инородном теле гортани, которое полностью (или почти полностью) закрывает просвет гортани, течение заболевания характеризуется как сверхострое, так как продолжается обычно несколько минут. Патологические изменения при этих условиях состоят в острой асфиксии. Процесс протекает настолько быстро, что динамика симптомов изменяется на протяжении минут. Если проходимость дыхательных путей не будет восстановлена немедленно, летальный исход неизбежен. Спасти больного может только немедленное удаление инородного тела или трахеотомия (коникотомия).

Удаление инородных тел обычно производится через естественные пути, но при плотной фиксации в гортани и патологических изменений, возникающих в результате травмы появляются трудности с его извлечение и в каждом случае требуют выработки индивидуальной тактики лечения, что приводит к необходимости применения более сложных оперативных вмешательств.

Приводим собственное наблюдение.

Больной М. 57 лет, поступил в приемное отделение Городской больницы №1 08.11.09 в 17:50 в состоянии гипоксии с жалобами на затруднение вдоха, отсутствие голоса, боли в горле, кровохарканья, чувство инородного тела в горле, слабость, головокружение.

Травму получил за 20 минут до поступления. Находясь дома, пытался открыть ртом крышку пластиковой бутылки с самодельным вином. При этом крышка лопнула и под напором давления влетела в гортань. После аспирации инородного тела отмечал затруднение вдоха, нехватку воздуха. Вызвана машина скорой помощи, доставлен в ПДО.

В момент осмотра общее состояние тяжелое. Пациент находится в вынужденном положении (больной сидит и опирается руками о края каталки, старается помочь вдоху), вял, адинамичен, сознание заторможенное. АД 150/90 мм рт. ст., пульс 155 в мин. Ожирение 3ст. Кожные покровы цианотичны, при дыхании признаки гипоксии (втяжение межреберных промежутков, надключичных ямок). При непрямой ларингоскопии в просвете гортани геморрагические сгустки, подсвязочное пространство не обозримо. В ПДО в 17:50 произведена экстренная трахеотомия.

Сложность удаления обусловлена локализацией и формой



инородного тела. Крышка находилась в подсвязочном пространстве гортани и ее неправильная форма и острые края не позволили удалить ее не при прямой ларингосткопии не через трахеотомическое отверстие в момент поступления. Принято решение под общим наркозом произвести ларингофиссуру. Учитывая тяжесть состояния больного АД 200/90 мм. рт. ст. ,сахарный диабет. Больной переведен в реанимацию.

На следующий день после стабилизации состояния больного и купирования гипоксии произведена операция ларингофиссура и удалено инородное тело. В послеоперационном периоде проводилась антибактериальная терапия. Трахеотомическая трубка удалена на следующие сутки. Трахеостома закрылась вторичным натяжением на 9-е сутки, рана шеи — на 7-е сутки без нагноения и кровотечения. При ларингоскопии сохраняется гиперемия слизистой гортани, отечность уменьшилась. Дыхание свободное, глотание безболезненное, сохраняется осиплость голоса.

Пациент выписан на 12-е сутки в удовлетворительном состоянии.

Особенностью данного наблюдения является хирургический способ удаления инородного тела.

Эндоскопическое удаление инородных тел гортани не всегда возможно, в связи с чем необходимо быть готовым к применению хирургического метода лечения.

Литература

1. Ахматнурова Н.В. Вестник оториноларингологии 2009; 2; 60-61.
2. Лепнев П.Г. Клиника инородных тел гортани, трахеи и бронхов, Ленинград 1956.
3. Благитко Е.М., Вардосанидзе К.В., Киселев А.А. Инородные тела. Новосибирск: Наука. 1996.
4. Зенгер В.Гю, Наседкин А.Н. Повреждения гортани и трахеи. М.: Медицина. 1991. 2009; 2; 60-61.

Лечение переломов нижней челюсти при сочетанной черепно-мозговой травме

Аманжолов А.К.
Городская клиническая больница №7, г.Алматы

Лечение переломов костей скелета при черепно-мозговой травме имеет значение в плане функциональной реабилитации больных. Среди них, по данным авторов [1,2], переломы челюсти встречаются в 16,9%. Сложность выбора метода лечения костей скелета связана, прежде всего, с тяжелым общим состоянием больного из-за сопутствующей травмы черепа и головного мозга [3]. При этом необходимо отметить, что несвоевременное репонирование отломков костей челюсти усугубляет травму головного мозга.

Целью настоящего исследования является оценка результатов лечения больных с переломами нижней челюсти при сочетанных черепно-лицевых травмах.

Нами проведен ретроспективный анализ 43 больных с переломами челюсти, находившихся в клинике с 2007 по 2010 год, в возрасте от 17 до 55 лет. Среди них мужчин было 69,0% и женщин 21,0%. Тяжелое состояние 28 (65,1 %) больных с переломами нижней челюсти явилось причиной частого сочетания переломам основания черепа, сотрясения и гематомы головного мозга.

В зависимости от характера хирургического вмешательства все больные с повреждениями челюсти были разделены на 2 группы. Первая группа: больные с переломами нижней челюсти, которые подвергались оперативным вмешательствам с применением остеосинтеза пластиной из стали марки ОХ18Н9, IX18H9T. Вторая группа: больные с переломами нижней челюсти, у которых проводилась фиксация перелома проволочным швом.

Репозиция и фиксация отломков в нижней части челюсти у 43 больных в зависимости от тяжести черепно-мозговой травмы проводились при регрессе неврологических нарушений в среднем со второй недели после травмы.

Особенность методики операции у 21 больного в первой группе заключается в следующем: путем послойного рассечения мягких тканей обнажают линию перелома нижней челюсти, только с наружной стороны на ограниченном участке длиной не более 20 мм на каждом отломке отслаивают надкостницу вместе с мягкими тканями. Затем отломки тщательно сопоставляют, устанавливают пластину с наружной стороны челюсти перпендикулярно линии перелома с тем расчетом, чтобы ее концы заходили на оба отломка не менее, чем на 15-20 мм. На каждом отломке выбирают по 2 отверстия и просверливают костную ткань с учетом нижнеальвеолярного канала. В изготовленные отверстия кости ввинчивают шурупы, при этом необходимо максимально сближать отломки друг с другом. Операционное поле промывается раствором фурацилина, послойно ушивают рану (А.С. №15245). Преимуществом данной пластины является наличие по обейм краям опорных выступов размером 2,0-2.5

Астыңғы жак сыныктарын ми - бас сүиек жарақатымен қабаттасқанда емдеу

Қалалық клиникалық аурухана №7, Алматы қаласы

Макалада астыңғы жак сыныктарының ми - бас сүйек жарақатымен кабаттасқан 43 науқасардың 2007-2010 жылдар аралығында емделген нәтижиелері келтірілген. Бірінші топта наукастарға маркасы ОЧ18Н9, I18ХН9Т болаттан жасалған пластинаны остеосинтез әдісімен қолданды, ал екінші топта сынықтар сымды тігіс әдісімен. Астыңғы жак сынығына жасалған операцисында қолданылған сүйекүсті пластинасы тігіспен бекіту әдісімен салыстырғанда аз жарақаттайды,жақтың функциясын қалпына келу увқытын қысқартады жане сынықтың бекітілуін қамтамасыз етеді.

Treatment of fracture of the low part of maxillae in combination with craniocerebral trauma

Amanzholov A.K.

Municipal clinical hospital n. 7, Almaty

In this paper there given the outcomes of surgical treatment of 43 patients with cranial fractures hospitalized in the clinic over 2007-2010 years in the age from 17 to 55 years. The Group I: patients with cranial fractures of mandibula were undergoing to the surgical interventions implemented for osteosynthesis with the laminae of steel (trademark OX18H9, IX18H9T); the Group II: patients were undergoing to the fixation of mandibula fragments with wire suture. The surgical treatment implemented with lamina of steel for periosteum osteosynthesis was lesser traumatic, than that with wire suture, it shortens the period of restoration of the mandibula function by 2 times and provides the reliable fracture fixation.

мм. Благодаря этим выступам между горизонтальной частью пластины и наружной поверхностью челюсти остается свободное пространство, что способствует раннему восстановлению кровоснабжения костной ткани в зоне перелома.

Результаты предложенного нами остеосинтеза нижней челюсти с помощью пластины во всех случаях были положительными, фиксация отломков была надежной. Особенностью послеоперационного периода является ведение больных без межчелюстной шиной с резиновой тяги, благодаря этому отечность мягких тканей регрессировала на 3-и сутки, восстановление функции движения нижней челюсти наблюдалось в среднем на 3-5 сутки после операции.

Во второй группе у 22 больных фиксация перелома при поступлении проводилась путем наложения двухчелюстной шины с зацепными петлями. В дальнейшем методика операции заключалась в следующем: после разреза мягких тканей с отступом на 20 мм от нижнего края челюсти, в проекции перелома обнажается костная ткань, как с наружной, так и внутренней поверхности, что является более травматичным вмешательством, по сравнению с наружным накостным фиксацией пластиной. Производят репозициию отломков, и шаровидным бором просверливают костную ткань на каждом отломке по 2 отверстия. На заготовленные отверстия накладываются проволочные швы.

Особенностью послеоперационного периода при фиксации проволочным швом является травматичность вмешательства, отечность мягких ткани сохраняется до 7 суток, дополнительная внутриротовая фиксация создает функциональное препятствие на нижней челюсти, в связи с чем восстановление функции движеия нижней челюсти наблюдалось в среднем на 7-10 сутки после удаления с полости рта фиксирующей шины.

Таким образом, проведенное оперативное вмешательство с применением пластины накостного остеосинтеза по сравнению с фиксацией проволочным швом отломков нижней челюсти является менее травматичным, сокращает в два раза сроки восстановления функции нижней челюсти и обеспечивает надежную фиксацию перелома.

Литература

1. *Инкарбеков Ж.Б., Аманжолов А.К., Сабданалиев А.М. Оперативное вмешательство при переломах костей лицевого скелета с сочетанной черепно-мозговой травмой //Материалы конгресса (III съезда) стоматологов Казахстана - Алматы, 2003, С.131-134.*
2. *Инкарбеков Ж.Б. Остеосинтез перелома нижней челюсти пластиной при ограниченном контакте с костной тканью // Материалы конгресса (III съезда) стоматологов Казахстана - Алматы, 2003, С.135-137.*
3. *Лебедев В.В., Крылов В.В. Неотложная нейрохирургия: Руководство для врачей.- М., -2000, -С.278.*

Аневризмы головного мозга и их хирургическое лечение

Тян В.К.

Городская клиническая больница № 7 Алматы

Бас-ми қантамыры аневризмасының хирургиялық емдеу(Тян В.К.).

Мақалада қазіргі заманғы бас ми қантамыры аневризмасының хирургиялық емдеу мәселелеріне қатысты әдебиет көздеріне талдау жүргізілген. Осы тақырып Қазақстан Республикасында зерттеліп бітпегендіктен, невролог, нейрохирург және осы саладағы мамандарды ғана қызықтыруы мүмкін.

Surgical treatment of the brain aneurysms (Tyan V.K).

In article is organized analysis modern literary source, concerning problems surgical treatment aneurysms container cerebrum, considering undeveloped given by subject of the Republic Kazakhstan article can be of interest neurologist, neurosurgeon and adjacent specialist.

Аневризма - местное расширение просвета артерии вследствие изменения или повреждения ее стенки. Являются основной причиной нетравматического субарахноидального кровоизлияния, обуславливая до 85% всех случаев внутричерепных кровоизлияний и представляют собой одну из самых сложных проблем современной нейрохирургии, что связано с высокой смертностью, частой инвалидизацией больных, вопросами диагностики и лечения.

Аневризмы классифицируют по топографо-анатомическому признаку и их размерам:

Каротидный бассейн (85~95%): передняя соединительная артерия (30%), задняя соединительная артерия (25%), средняя мозговая артерия (20%).

Вертебробазилярный бассейн (5—15%): бифуркация основной артерии, верхняя мозжечковая артерия, слияние позвоночных артерий (10%), позвоночная артерия (5%).

По форме в основном различают мешотчатые и фузиформные аневризмы. Принято выделять единичные и множественные аневризмы сосудов головного мозга. По размеру различают милиарные (2-3 мм), средние (4-20 мм), большие (20-25 мм) и гигантские (более 25 мм) аневризмы (Лебедев В.В. с соавт., 1996).

История активного изучения аневризм сосудов головного мозга насчитывает несколько десятилетий. J Hutchinson в 1875 году впервые при жизни больного диагностировал аневризму интракраниальной части внутренней сонной артерии, а в 1931 году W Dott произвел первую успешную операцию по поводу разорвавшейся аневризмы средней мозговой артерии (цитата по В.В. Лебедеву с соавт., 1996).

Любая аневризма сосудов головного мозга имеет 3 периода своего развития - догеморрагический, геморрагический и постгеморрагический (Иргер, 1986). Основная проблема заключается в том, что абсолютное большинство аневризм не имеет значительных клинических проявлений до своего разрыва и, как правило, выявляются только в геморрагический период, когда манифестируют синдромом субарахноидального кровоизлияния (САК). Например, в США ежегодно регистрируется 28 тыс. случаев САК, которые обусловлены разрывами аневризм (12 случаев на 100 тыс.), при этом выживают только 36 % из них (NF Kassel, CG Drake, 1982). По данным совместных исследований американских и английских нейрохирургов, причинами САК в 51 % случаев являются аневризмы сосудов головного мозга (Коновалов А.Н., 1973).

Риск кровоизлияния из неразорвавшейся аневризмы составляет около 1% в течение года, однако риск повторного кровоизлияния из аневризмы значительно повышается и в первые 2 недели после него составляет 15 - 25%, в течение полугода - 50%.При аневризмах большого размера возрастает и риск кровоизлияния. При аневризме менее 5 мм риск кровоизлияния составляет 2,5% в течение жизни, аневризма размерами 6-10 мм разрывается в 41% случаев, а при размерах её 11-15 мм кровоизлияние происходит в 87%. Если аневризма имеет размеры более 15 мм в диаметре, то риск кровоизлияния снижается, в вязи с формированием сгустков в ее полости. Риск летального исхода при повторном разрыве аневризмы в течение первой недели после кровоизлияния составляет 32%, на второй неделе - 43%, а в течение первого года после кровоизлияния достигает 63%

Основу неинвазивного диагностического комплекса при подозрении на аневризму составляют методы компьютерной нейровизуализации -компьютерная и магнитно-резонансная

томография. МР-томографию необходимо проводить в сосудистом режиме, а при КТ-исследовании для успешной диагностики аневризм эффективна лишь спиральная компьютерная томография с трехмерной реконструкцией.

В настоящее время все оперативные вмешательства при аневризмах сосудов головного мозга подразделяются на «открытые» и эндоваскулярные. Главным «преимуществом «открытых» операций является возможность прямого доступа к аневризме и надежное выключение ее из кровотока путем клипирования (Yasargil MG, Smith RD, 1982, Kato Y., 2002). К недостаткам относят необходимость длительной интраоперационной тракции мозга, что может привести к возникновению серьезных ишемических нарушений в послеоперационном периоде (Хилько В.А., Зубков Ю.Н., 1982). Основным преимуществом эндоваскулярных операций служит отсутствие необходимости проводить краниотомию, к недостаткам - отсутствие прямого доступа к аневризме и высокая зависимость методики от индивидуальных анатомических особенностей сосудов и характера самой аневризмы, а также — высокая стоимость оборудования, необходимого для операции.

Принципиально «открытые» операции заключаются в выполнении трех основных этапов: краниотомия, осуществление микрохирургического доступа к аневризме и ее клипирование (Yasargil MG, 1984). На сегодняшний день предложена масса разновидностей нейрохирургических доступов, позволяющих клипировать аневризмы практически любой локализации (Крылов В.В., с соавт., 2004). Доступы постоянно совершенствуются, что позволяет сократить число инкурабельных аневризм (Sheikh B, et al, 2000).

Принцип эндоваскулярной хирургии аневризм заключается в проведении искусственной эмболизации аневризмы различными материалами (Хилько В. А., Зубков В.Н., 1982). Самое широкое распространение нашли платиновые спирали, которые позволяют осуществить надежную эмболизацию большинства аневризм.

Результаты хирургическго лечения аневризм зависят не только от правильного выбора м тода, но и от тяжести состояния больного и периода заболевания (Никифиров Б.М., с соавт., 1985, Hadi Manji et al., 2007). Лучшие результаты наблюдаются при оперативных вмешательствах в догеморрагическом или «холодном» периодах аневризматической болезни (Лебедев В.В., с соавт., 1996). В то же время, абсолютное большинство аневризм диагностируется после их разрыва. Больные доставляются в стационар с диагнозом - острое нар шение мозгового кровообращения. При этом, 87 % больных после первого разрыва аневризмы погибают в сроки от 1 до 6 месяцев (De la Monte, 1985). В связи с этим, в практической работе нейрохирург как правило вынужден оказывать помощь больным в остром периоде кровоизлияния. Целесообразность применения хирургической тактики в остром периоде разрыва аневризмы признана многими авторами (Лебедев В.В. с соавт., 1996, Suzuki J et al., 1982 и др.). Так, при операциях проведенных на 4-7 сутки летальность варьировала в пределах от 5 до 25 %, на 8 - 14 сутки - от 3 до 10 %. Вместе с тем, летальность среди неоперированных значительно (до 80 %) превышает летальность в группе оперированных больных.

Анализ литературы позволяет считать, что эндоваскулярные и «открытые» оперативные вмешательства являются эффективными хирургическими мероприятиями для лечения интракраниальных аневризм, а внедрение этих операций в нейрохирургическую повседневную практику является остро необходимой задачей здравоохранения.

Список литературы

1. *Зингерман Л.С, Лебедев В.В., Поздышева И.С. Дигитальная субтракционная ангиография в диагностике неотложных нейрохирургических состояний. - Вопр. Нейрохир. - 1989. - № 2., с. 50-53.*
2. *Иргер Нейрохирургия*
3. *Коновалов А.Н. Хирургическое лечение артериальных аневризм головного мозга. - М.: Медицина, 1973.*
4. *Крылов В.В., Ткачев В.В., Добровольский Г.Ф. Микрохирургия аневризм вилизиева многоугольника.- М. - Антидор., 2004. - 160 с.*
5. *Лебедев В.В., Крылов В.В., Холодов С.А., Шелковский В.Н. Хирургия аневризм головного мозга в остром периоде кровоизлияния.- М.: Медицина, 1996.- 256 с.*
6. *Мацко Д.Е., Батурин Ю.А. Патологическая анатомия аневризм сосудов головного мозга (новые аспекте в свете хирургического лечения).- Артериальные аневризмы сосудов головного мозга. - Л. - Медицина, 1983. - с.92-101.*
7. *Медведев Ю.А., Мацко Д.Е. Патологическая анатомия аневризм сосудов головного мозга в свете их хирургического лечения. - Арх. Пат.- 1983. - № 1.- с. 81-90.*
8. *Никифиров Б.М., Зубков Ю.Н., Семенютин В.Б. Особенности хирургического лечения и ближайшего послеоперационного периода у больных в остром периоде разрыва артериальных аневризма мозговых сосудов. - Вопр. Нейрохир. - 1985. - № 2. - с. 7 - 3 3.*
9. *Хилько В.А., Зубков Ю.Н. Внтурисосудистая нейрохирургия. - М.: Медицина, 1982.-360 с.*
10. *Fox JL Intracranial aneurysm.-NY,Berlin, Heidelberg, Tokyo: Springer-Verlag.- 1983.-Vol. 3.*
11. *Hadi Manji et al. Oxford handbook of neurology. - Oxford university press, inc., NY. -2007. -p. 333-336.*
12. *Kassel NF, Drake CG. The international cooperative study of teaming of aneurysm surgery.- Acta neurohir. - 1982.- Bd 63.- p 119-124.*
13. *Kato Y, Sano Y, Behary S et al. Surgical clipping of basilar aneurysms: relationship between the different approaches and the surgical corridors. Minimum Invasive Neurosurg. - 2002. Sep; 45 (3): 142-145.*

Пересадка ткани селезенки

Жанарстанов Е.У.
Костанайская область, Лисаковская городская больница

Селезенка не является основным органом брюшной полости, который часто оперируется, но каждый хирург неоднократно это делал. Обычно дилемма - удалить селезенку или сохранить ее появляется при ее травме. По данным разных авторов до 85% пациентов с повреждением селезенки нуждаются в спленэктомии.

Удаление селезенки приводит к утрате таких ее функций как дезинтоксикационная, иммуннозащитная. Возникают гнойно-септические осложнения- абсцессы брюшной полости, пневмонии, нагноения послеоперационных ран, а также имеется склонность к развитию заболеваний - тонзиллиты, бронхиты, фурункулезы, лимфадениты. В 1-2 % случаях возникает сепсис.

В связи с большим процентом осложнений после спленэктомии, при возможности, многие специалисты стремятся к органосохраняющей тактике. Особое внимание уделяется аутосплентрансплантации. Преимущество пересадки ткани селезенки в том, что технически операция проста и выполнима любым хирургом. Пересадку осуществляют в большой сальник, в мышцы брюшной стенки, в печень, стенку желудка.

Цель

- изучение аутолиентрансплантации после травм селезенки.

Материалы и методы

Проведен анализ историй болезни пациентов нашей больницы, в период с 2006-2010 гг.

Результаты

Оперировано 15 больных с травмами селезенки, 11-и из них произведена пересадка ткани селезенки в предварительно подготовленный карман большого сальника , 4-ым больным из-за тяжести состояния от аутосплентрансплантации пришлось отказаться. Все больные после этих операций выписаны с выздоровлением.

Выводы

1. Селезенка - важный орган в сохранении иммунитета и ее удалении может привести к разным осложнениям, самым грозным из которых является сепсис;
2. Главная цель пересадки ткани селезенки- в стабилизации физиологических адаптационных, компенсаторных процессов, происходящих в организме после спленэктомии;
3. Аутосплентрансплантация в большой сальник технически проста, безопасна, физиологична.

Список литературы

1. *Бабич И.И., Чепурной Г.И., Степанов В.С. Вестник хирургии. 1989. № 2. стр. 93-96.*
2. *Зубарев П.Н., Еременко В.П. Вестник хирургии. 1990. № 7. стр. 55-58.*
3. *Зурнаджьянц В.А., Назарочкин Ю.В. Хирургия. 1996. № 1. стр. 80-81.*

Гастрошизис

Ж.Р. Мирманова

Костанайская область, Лисаковская городская больница

Гастрошизис (ГШ) представляет собой врожденный порок развития, характеризующийся дефектом передней брюшной стенки плода и эвентерацией органов брюшной полости. Этиология и патогенез возникновения ГШ точно не установлены. Считается, что его развитию могут способствовать некоторые заболевания матери и ряд экзогенных факторов. Гастрошизис формируется в период 28-32 дней беременности и обусловлен нарушением развития сосудов передней брюшной стенки. Смертность среди детей с гастрошизисом остается очень высокой.

Частота ГШ составляет в среднем 1 случай на 2700 родов, однако она в шесть раз выше, если возраст матери менее 20 лет в сравнении с возрастной группой 25 лет и более. В эпидемиологических исследованиях прослежена взаимосвязь возникновения данного порока развития с курением, употреблением алкоголя и применением нестероидных противовоспалительных препаратов, инфекцией мочевыводящих путей. Тем не менее, этиологическое значение данных факторов окончательно не установлено.

Различают изолированные и комбинированные случаи порока. Случаи, когда ГШ был единственным крупным пороком развития, расценивались как изолированные. Также, к изолированным относились случаи сочетания с мелкими пороками либо атрезией кишечника. В последнем случае атрезия кишечника рассматривалась как вторичная аномалия вследствие ГШ. При наличии дополнительно минимум одного крупного порока развития, например, врожденного порока сердца или аномалии мочевыделительной системы, ГШ расценивался как комбинированный.

Мы располагаем клиническим наблюдением лечения гастрошизиса. Гастрошизис установлен пренатально в сроке 22 недели. Рекомендовано – родовспоможение на уровне ННМЦ г. Астаны. В связи со стремительным началом родов, госпитализирована в городскую больницу г. Лисаковска. Новорожденный К. осмотрен хирургом в родильном зале – 08.07.10 года в 14 05.

Ребенок родился 08.07.10 года в 14 00 с DS: Преждевременные роды I в затылочном предлежании на 35 неделе беременности. ВПР – гастрошизис. Задержка внутриутробного развития. Вес при рождении 1900 гр., рост 43 см, женского пола, оценка по шкале Апгар 6 баллов. При первичном осмотре состояние ребенка тяжелое, кожа и видимые слизистые синюшные. Справа от срединной линии выше пупочного кольца находятся эвентрированные желудок, желчный пузырь, тонкий кишечник, мочевой пузырь, правый яичник, маточная труба не покрытые брюшиной. Стенки тонкого кишечника отечные, покрытые фибрином, синюшные. Выставлен DS: Гастрошизис. Рекомендовано оперативное лечение по экстренным показаниям. Ребенок осмотрен анестезиологом. 08.07.10 года в 1500 – 1550 – операция: устранение эвентерации, пластика мест-

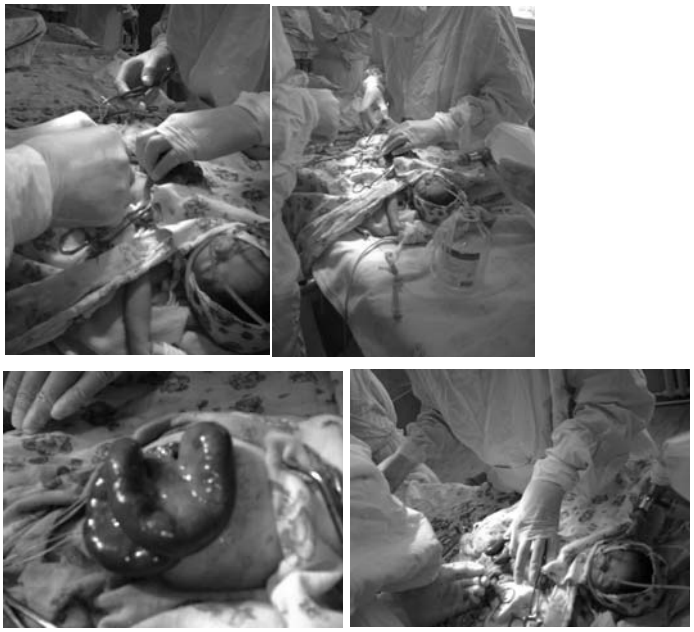

ными тканями. Под общим обезболиванием, дефект передней брюшной стенки расширен вверх и вниз. Ревизия брюшной полости, толстый кишечник спавшийся, спайки разъединены. Содержимое тонкого кишечника переведено в желудок, откуда аспирировано зондом. Все органы с большими техническими трудностями опущены в брюшную полость. Апоневроз ушит с техническими трудностями. В послеоперационном периоде интенсивное лечение в отделении реанимации - продленная ИВЛ в течение недели, вазопрессоры, инфузионная терапия, полное парентеральное питание, декомпрессия ЖКТ, антибиотики и т.д. После стабилизации состояния (14.07.10) начато энтеральное кормление, ребенок экстубирован, ЧДД 32 в 1 мин, ЧСС 160 в 1 мин, живот мягкий, стул самостоятельный. 16.07.10 года ребенок переведен в областную детскую больницу. 30.07.10 года в удовлетворительном состоянии выписан на амбулаторное долечивание.

Выводы

Квалифицированное экстренное хирургическое пособие с компетентным ведением послеоперационного периода позволяют добиться полученного результата, даже в неспециализированной многопрофильной городской больнице районного уровня, даже при такой тяжелой патологии, как гастрошизис.

Литература

1. *Баиров Г.А., Хирургия пороков развития – Л: Медицина, 1968.*

2. Баиров Г.А., Неотложная хирургия детей – Л: Медицина, 1973.
3. Долецкий С.Я., Акрпян В.Г., Гаврюшов В.В. Хирургия новорожденных – М: Медицина, 1979.
4. Исаков Ю.Ф., Степанов Э.А., Красовская Т.В., Абдоминальная хирургия у детей – М: Медицина, 1988.
5. Feldkamp M.L. et al. Case-control study of self reported genitourinary infections and risk of gastroschisis: findings from the national birth defects prevention study. 1997-2003. BMJ. 2008; 336; 1420-1423. Medline абстракт.

Желчный камень как причина острой тонкокишечной непроходимости

Ж.Р. Мирманова
Костанайская область, Лисаковская городская больница

Вопросы диагностики и лечения острой кишечной непроходимости (ОКН) остаются одной из наиболее сложных и далеко не решенных проблем в экстренной абдоминальной хирургии. Закупорка кишечника желчным камнем является сравнительно редким видом обтурационным видом кишечной непроходимости. На долю острой кишечной непроходимости приходится от 1,2 до 9,4% от общего числа всех острых хирургических заболеваний [3, 6, 7], а показатели летальности, несмотря на интенсивное внедрение в практику новых медицинских технологий, остаются стабильно высокими, достигая 15-25% [1, 4, 8].

По данным большинства авторов, желчные камни, способные вызвать кишечную непроходимость попадают в кишечник через билиодигестивные свищи. В отдельных публикациях допускается возможность миграции желчных камней естественным путем через холедох.

Мы располагаем клиническим наблюдением лечения острой тонкокишечной непроходимости, вызванной желчным конкрементом.

Больная Ч., 81 года, направлена в стационар 25.08.2010 г. с жалобами на боли в животе, рвоту. С предварительным DS: Острая кишечная непроходимость. Госпитализирована в хирургическое отделение. Ранее была обследована по поводу желчнокаменной непроходимости. Из анамнеза выявлено, что такие же приступы боли отмечала раньше. Состояние при поступлении средней степени тяжести, кожные покровы бледные, АД 110/70, пульс 84, живот умеренно напряжен, поддут, болезненный в эпигастральной области, симптомы раздражения брюшины положительные. 25.07.10 года больная взята на операцию, под общим обезболиванием. Больной произведена верхнесрединная лапаротомия. При ревизии тонкий кишечник баллонообразно раздут, пальпируется плотное малоподвижное образование, дистальнее кишка спавшаяся. Произведена энтеротомия, извлечен конкримент, по внешнему виду пигментный, размерами 5,0х4,0х3,0 см. Стенка кишки ушита двухрядным швом. Содержимое тонкого кишечника переведено в толстый. При дальнейшей ревизии в воротах печени выявлен плотный кангломерат диаметром до 8 см. Другой патологии не выявлено. Послеоперационный период протекал гладко. 03.09.10 года больная в удовлетворительном состоянии выписана на амбулаторное долечивание.



Выводы

Острая обтурационная желчнокаменная непроходимость может возникнуть при наличии билиодигестивного свища.

Патогномоничным клиническим признаком заболевания является интермиттирующий характер кишечной непроходимости без определенных временных интервалов между болевыми приступами и выраженных метаболических нарушений.

Основной вид лечения этого заболевания – оперативный, причем сочетание энтеротомии с вмешательством на желчных путях можно считать оптимальным объемом операции только в ранние сроки заболевания при относительно удовлетворительном состоянии больных.

Список литературы

1. Дедерер Ю.М., Крылова Н.П., Устинов Г.Г. Желчнокаменная болезнь. – М.: Медицина, 1983 – 174 с.
2. Тальман И.М. Хирургия желчного пузыря и желчных протоков. Л., 1963.
3. Федоров С.П. Желчные камни и хирургия желчных путей. – 2-е изд. М.-Л., 1934.
4. Шалимов А.А., Саенко В.Ф. Хирургия кишечника. Киев «Здоровье», 1977.

Острая спаечная кишечная непроходимость и беременность

Жанарстанов Е.У., Мирманова Ж.Р., Зубкова Е.В.
Костанайская область, Лисаковская городская больница

Во время беременности у женщин часто возникают боли в животе, вызываемые различными причинами. Чаще это боли со стороны беременной матки и гениталий и после соответствующей терапии они исчезают. Но бывают боли - как признак хирургической патологии.

Наш пример: больная Е.,35 лет, поступила в хирургическое отделение 18.06. в 16час.10мин. с жалобами на боли в животе, тошноту, рвоту. Заболела за 2-е суток до поступления. Имеется беременность 16 недель. В анамнезе - аппендэктомия. Состояние больной средней степени тяжести. Живот симметричный, увеличенный за счет беременной матки, раздражения брюшины нет. Начата консервативная терапия: внутривенные инфузии, спазмолитики, клизмы. На УЗИ - метеоризм кишечника, диффузные изменения печени, панкреас, признаки холецистита. В начале лечения - положительная динамика (стихли боли, отошли стул и газы), но в дальнейшем - вновь ухудшение, повторная рвота, усиление болей в животе. 19.01.- лапаротомия: в правой подвздошной области обнаружена странгуляционная спайка, передавливающая тонкий кишечник в 20см от илеоцекального угла. Спайка пересечена. Послеоперационный период без особенностей, выздоровление.

Выводы

1. Боли в животе у беременных могут быть симптомом острого хирургического заболевания;
2. Активное ведение таких пациентов - залог успешности лечения;
3. Совместное ведение пациента хирургом и акушером-гинекологом позволяет устранить острую хирургическую патологию и сохранить беременность.

Список литературы

1. *Иванов Г.Г. Аппендицит у беременных. М. Москва. 1968.*
2. *Руководство по неотложной хирургии органов брюшной полости. Под редакцией академика Савельева В.С. 1976.*

Клинический случай перфорации матки ВМК

Зубкова Е.В., Мирманова Ж.Р., Жанарстанов Е.У.
ГККП "Лисаковская ГБ" УЗ АКО, г.Лисаковск

Внутриматочная контрацепция – один из наиболее распространённых эффективных методов предупреждения нежелательной беременности.

По данным ВОЗ, в настоящее время более 60 млн женщин используют различные виды внутриматочных контрацептивов (ВМК), которые по популярности уступают только гормональным пероральным контрацептивам.

На долю женщин, использующих ВМК, проживающих в Казахстане, приходится около 1 млн.

Преимущества ВМК:

- высокая эффективность;
- отсутствие системных метаболических эффектов на организм женщины;
- быстрое восстановление фертильности после извлечения ВСК;
- отсутствие связи с половым актом;
- отсутствие влияния на грудное вскармливание;
- экономическая выгода;
- нет необходимости ежедневного контроля за применением.

Однако использование ВМК имеет и определённые недостатки:

- боли внизу живота, особенно в течение первого года применения ВМК;
- обильные менструации, которые могут привести к возникновению железодефицитной анемии;
- относительно высокий риск развития воспалительных заболеваний органов малого таза (ВЗОМТ) в первые недели после введения ВМК;
- необходимость проверки контрольных нитей ВМК после каждой менструации;
- ограниченная возможность использования у молодых нерожавших женщин.

Использование данного метода контрацепции кроме вышеперечисленных недостатков может иметь и ряд осложнений.

Осложнения внутриматочной контрацепции принято делить на 3 группы:

- осложнения, возникающие в момент введения ВМК (разрывы шейки матки, маточные кровотечения, перфорация матки);
- в процессе контрацепции;
- после извлечения ВМК.

Наиболее частыми осложнениями являются болевой синдром, экспульсия ВМК, ВЗОМТ и кровотечения.

Перфорация матки серьёзное осложнение ВМК, которое встречается редко.

По данным Якубовой З.Н. 1971г. – 1:5000, по зарубежным данным Mishe 1974г частота данного осложнения выше 1:350; 1:2500.

Перфорация матки может быть частичной (в мышцу матки) и полной (перемещение ВМК в брюшную полость).

При подозрении на перфорацию следует незамедлительно произвести гистероскопию. При отсутствии такой возможности – рекомендуют выполнить УЗИ и рентгенографию органов малого таза. После этого решают вопрос о тактике ведения пациентки.

При частичной перфорации возможно удаление ВМК влагалищным путем, при полной перфорации показано оперативное лечение – ушивание перфорационного отверстия, а иногда ампутация матки преимущественно с помощью лапороскопического доступа.

Описываем случай полной перфорации ВМК.

Хулжабай Катила 45 лет, история болезни №3307, проживающая по адресу: г.Лисаковск, 6-40-5, не работает.

Больная была доставлена в проёмный покой ГБ г. Лисаковска санитарным транспортом с направительным диагнозом: Перитонит.

Госпитализирована в родильное отделение 09.08.09г в 23ч 30мин с DS: Перитонит. Абсцедирующее тубоовариальное образование справа.

Осмотрена врачом хирургом DS: Перитонит. Острый аппендицит?

Больная предъявляет жалобы на выраженные боли в животе разлитого характера, которые отмечает с обеда 09.08.09. С 20ч – отметила резкие боли с потерей сознания.

Из гинекологического анамнеза выяснено: менструальная функция – без особенностей, половая жизнь с 20 лет. Беременностей – 6. Родов – 6. Из гинекологических заболеваний – эрозия шейки матки (проводилась ДЭЭ). Около 6 лет назад была введена ВМК, после чего пациентка долгое время отмечала выраженные боли в нижних отделах живота, отмечалось повышение t тела, обильные вагинальные выделения (за медицинской помощью не обращалась). В последующем при профилактическом осмотре – усики ВМК не обнаруживали. С целью контрацепции последние годы прибегает к барьерному методу.

10.08.09г 00ч 25мин – 02ч 25мин в экстренном порядке выполнена операция: Нижнесрединная лапоротомия. Ревизия брюшной полости и органов малого таза. Ушивание перфорации слепой кишки. Аппендэктомия. Надвлагалищная ампутация матки с правыми придатками и левой маточной трубой. Санация и дренирование брюшной полости.

Во время операции обнаружено: в правой подвздошной области конгломерат состоящий из матки, правых придатков, слепой кишки; при ревизии которого найдено: перфорационное отверстие в матке, было прикрыто слепой кишкой, в последней имелось отверстие d = 0,5 см из которого свободно выступало инородное тело, представляющее собой ВМК Т Cu – на поверхности которой повсеместно имелось кишечное содержимое.

DS после операции: Полная перфорация матки с прободением слепой кишки. Инородное тело слепой кишки. Тубоовариальное образование справа. Вторичный метроэндометрит. Вторичный левосторонний сальпингит. Вторичный аппендицит. Разлитой гнойно – фибринозный перитонит.

В заключении следует напомнить, что данное осложнение, как правило, возникает из – за неправильной техники введения ВМК и недоучёта противопоказаний к его применению.

Строгое соблюдение методики введения ВСК, с учетом противопоказаний позволит избежать подобных грозных осложнений.

Плазмаферез как метод лечения механической желтухи

Темиргалиев Ж.Б., Мирманова Ж.Р., Жанарстанов Е.У.
ГККП "Лисаковская ГБ" УЗ АКО, г.Лисаковск

Механическая желтуха характеризуется нарушением оттока желчи в двенадцатиперстную кишку. Самая частая причина – камни общего желчного протока. Манифестация заболевания яркая: сильные боли, желтушная окраска склер и кожи, темный цвет мочи, лихорадка, озноб. В зависимости от продолжительности заболевания состояние пациента может быть крайне тяжелым, при котором одно оперативное лечение не является фактором выздоровления. В таких случаях применяются сложные методы лечения, в том числе плазмаферез.

Представляем наш клинический случай:

Пациентка В 44 лет, поступила в хирургическое отделение Лисаковской городской больницы 29.11.2010 с жалобами на общую слабость, тошноту, боли в правом подреберье, желтушность кожи. Со слов больна в течение 4х дней. При осмотре – состояние расценено как тяжелое за счет симптомов интоксикации, гиповолемии, симптомов холестаза, цитолиза. Кожные покровы лимонно-желтого цвета с землистым оттенком, диффузные геморрагические расчесы. Склеры иктеричны. Слизистые бледные, суховаты. Язык сухой, обложен налетом черного цвета. АД 130/80 мм рт ст, пульс 96 ударов в минуту. В легких усиленное везикулярное дыхание, хрипов нет. Живот мягкий, болезнен в правом подреберье, «+» симптомы Грекова-Ортнера, Захарьина, Образцова, перистальтика ослаблена. Стул ахоличный, моча цвета «пива», диурез снижен. В анализах – гемоконцентрация (Нв 157г/л, Эр 4,8х1012/л, Л 7,2 х109/л, Лимфоциты 10%, СОЭ 5мм/ч), холемия – билирубин общий 272,64 ммоль/л, прямой – 238,56 ммоль/л, Тимоловая проба – 7,2 ед, амилаза 13,7 мккат/л. ОАМ – желтого цвета, удельный вес 1021, белок 0,062 г/л, Эпителий плоский 3-4 в п/зр., Лейкоциты 5-6 в п/зр., Эритроциты 1-2 в п/зр., цилиндры зернистые 1-2 в п/зр. При УЗИ – камни желчного пузыря, явления холецистита, холедохолитиаз. Оперирована под эндотрахеальной анестезией 01.12.2010г – холецистэктомия из мини-доступа, холедохолитотомия, дренирование холедоха по Вишневскому. Ранний послеоперационный период осложнился геморрагическим, гиповолемическим шоком. В ОРИТ проводилась синдромная терапия (продленная ИВЛ, инотропная поддержка дофамином в кардиотонической дозировке, коррекция гемостаза в виде трансфузий СЗП в объеме 2х литров, коррекция анемии в виде трансфузий эритроцитарной массы 3х доз, при снижении Нв до 56 г/л). Экстубирована через сутки, на фоне стабилизации гемодинамических параметров, адекватного самостоятельного дыхания.

В последующие 4 суток, на фоне продолжения интенсивной терапии (инфузионная, гормонотерапия, ингибиторы протеаз, антиоксиданты, иммуномодуляторы, антибиотики, оксигенотерапия и т.д.) не разрешался холестатический синдром, что проявлялось кожным зудом, гипербилирубинемией (142,71-112,89ммоль/л), отсутствием пассажа желчи по дренажу из холедоха. Решено, комплекс интенсивной терапии дополнить дискретным плазмаферезом. В последующие трое суток проведено три сеанса плазмафереза, удалено 1,2 л плазмы, с возмещением СЗП в объеме 2х литров.

В результате состояние пациентки улучшилось, появился и ежедневно увеличивался пассаж желчи по дренажу из холедоха (с 50мл до 500мл), снизилась гипербилирубинемия (менее 100 ммоль/л), уменьшилась желтушность кожных покровов, иктеричность склер, интенсивность кожного зуда. Пациентка активизирована, увеличен объем энтерального питания. Для дальнейшего лечения (на 13 сутки послеоперационного периода) переведена в хирургическое отделение. Выписана в удовлетворительном состоянии на 23 сутки.

Заключение

Применение дискретного плазмафереза в желчной хирургии, в предоперационном и послеоперационном периодах, с обменной трансфузией СЗП, позволяет эффективно лечить и предупреждать печеночную недостаточность, обтурационную желтуху снизить послеоперационную летальность, сократить сроки стационарной помощи.

Литература:

1. *В.А. Воинов. «Эфферентная терапия, мембранный плазмаферез». Москва. 1997г.*
2. *В.А.Корячкин, В.И.Страшнов. «Интенсивная терапия угрожающих состояний». С-Петербург. 2002г.*
3. *Д.Ф.Скрипниченко. «Неотложная хирургия брюшной полости».1986г.*

Острый холецистит у больных пожилого и старческого возраста

Е.У. Жанарстанов
Костанайская область, Лисаковская городская больница

В настоящее время растет количество больных пожилого и старческого возраста, в том числе и в хирургической практике. Частота больных этого возраста при остром холецистите от 7 до 14%. В связи с тем, что у этих больных, как правило, имеются серьезные сопутствующие заболевания, проблема требует особого внимания.

Цель работы: провести анализ лечения острого холецистита среди пациентов пожилого и старческого возраста.

Материалы и методы: за период с 2008-2010 гг. у нас лечилось 113 больных с острым холециститом, из них- 47(42%) лиц пожилого и старческого возраста, мужчин среди последних 18(38%) , женщин- 29(62%).

Результаты: по срокам госпитализации они распределились следующим образом: до 24 часов-17(36%) больных, позже 24 часов-30(64%). Причины поздней госпитализации- поздняя обращаемость, консервативное лечение на дому участковыми терапевтами с неуточненным диагнозом из-за стертости клинической картины.

У 27(57%) больных давность заболевания составляла 5 лет. Холедохолитиаз обнаружен у 6(14.2%) больных, механическая желтуха - у 4(9.5%), острый панкреатит- у 5(12%), перитонит- у 5(12%). Сопутствующие заболевания отмечены у всех больных.

Диагностика основывалась на клинических данных, результатов УЗИ и лабораторных исследований.

Боли отмечали все больные, но в разной степени выраженности - от острых, сильных до тупых, ноющих, постоянных. Дефанс передней брюшной стенки в верхнем отделе правой половины был у 24(51%) больных, симптомы раздражения брюшины в правом подреберье – у 26(55%), увеличенный напряженный желчный пузырь - у 7(15%), тошнота- у 38(80%), рвота- у 28(60%), гипертермия – у 7(15%).

Лечебная тактика заключалась в том, что всем больным лечение начинали с консервативных мер (анальгетики, спазмолитики, антибактериальная терапия, внутривенные инфузии, симптоматическое лечение), при этом часть больных, по тяжести состояния сразу переводилась в реанимационное отделение для интенсивной терапии, и тем самым, для предоперационной подготовки.

Оперативное лечение в течение 1-ых суток проведено у 13(31%) больных, на 2-3-и сутки - у 29(69%). У 27(64%) больных обнаружен флегмонозный, у 15(36%) – гангренозный холецистит. У 13(32%) – был обнаружен местный перитонит.

Холецистэктомия сделана 31(74%) больным, сочетание холецистэктомии и холедохолитотомии с наружным дренированием холедоха по Вишневскому- 6(14.2%).

У 5(12%) больных консервативное лечение привело к купированию острого процесса. В дальнейшем от оперативного лечения они отказались.

Послеоперационные осложнения у 6(14.2%) больных, из них: нагноение послеоперационной раны – у 3(7.14%), тромбоэмболия легочной артерии - у 3(7.14%). Летальных исходов было 4(9.5%), причины смерти: острая сердечно-сосудистая недостаточность-1, тромбоэмболия легочной артерии- 3.

Выводы

1. Острый холецистит у больных пожилого и старческого возраста, в связи с постоянным ростом продолжительности жизни, серьезная хирургическая проблема;
2. Необходима активная хирургическая тактика в отношении этих больных, т.к. они поступают в стационар после первого приступа еще не один раз;
3. Активизировать плановую хирургию в отношении данного контингента больных;
4. Современное развитие хирургии позволяет сделать жизнь этих пациентов более комфортной.

Список литературы

1. *Гальперин Э.И., Дедерер Ю.М. Нестандартные ситуации при операциях не печени и желчных путях. М. Медицина., - 1987.*
2. *Милонов О.Б., Грязнов С.Н. Двойное внутреннее дренирование общего желчного протока. М. Медицина – 1986.*
3. *Савельев В.С., Филимонов М.И., Василенко Ю.В. Хирургия. 1995 № 1 стр. 23-25.*
4. *Сесембаев М.А., Доскалиев Ж.А., Рахметов Н.Р. Современные проблемы хирургической гепатологии. Тезисы докладов. Тула. 1996. стр.111.*

Измуханов Андижан Кажбаевич

Родился 1 января 1931 г. Сырым Датовском районе Западно-Казахстанской области. Окончил школу с серебряной медалью. В 1955 г. окончил лечебный факультет Казахского государственного медицинского института в Алма-Ате. В 1955-1956 гг. работал в Целинном совхозе Западно-Казахстанской области главным врачом и хирургом.



В 1956-1999 гг. работал в Научно-исследовательском институте клинической и экспериментальной хирургии им. А.Н. Сызганова АН КазССР, ныне Национальном научном центре хирургии им. А.Н. Сызганова. Работал вначале в должности младшего научного сотрудника, старшего научного сотрудника, затем - заведующим отделением сердечно-сосудистой хирургии и руководителем Республиканского сосудистого центра, впоследствии занимая должность директора КазНИИКиЭХ в период 1985-1987 гг.

В 1959 г. проходил специализацию по циклу сердечно-сосудистой хирургии на базе Кафедры грудной хирургии и анестезиологии Московского центрального института усовершенствования врачей, руководимой академиком Е.Н. Мешалкиным.

В 1967 г. защитил диссертацию на степень кандидата медицинских наук. В 1970 г. утвержден ВАК города Москвы в ученом звании старшего научного сотрудника по специальности «Хирургия». Занимаясь сердечно-сосудистой хирургией вплоть до 1999 г., одним из первых в республике приобрел большой научно-практический опыт работы в этой области.

В 1964-1965 гг., работая в Институте хирургии, одновременно работал ассистентом кафедры грудной хирургии Института усовершенствования врачей МЗ КАЗ ССР, где академик А.Н. Сызганов был заведующим кафедрой.

Является высококвалифицированным клиницистом, специалистом по сердечно-сосудистой хирургии, владеющим сложными методами диагностики и хирургического лечения больных с заболеваниями сердечно-сосудистой системы. Имея 43-летний практический опыт в этой области, одним из первых кардиохирургов республики, выполнял сложнейшие операции по поводу врожденных и приобретенных пороков сердца, а также патологии сосудов.

В 1972 г., после назначения руководителем Республиканского сосудистого центра, им проводилась научно-исследовательская и лечебная работа по диагностике и хирургическому лечению врожденных и приобретенных заболеваний грудной и брюшной аорты, полых вен и других магистральных сосудов и их ветвей. В частности, им внедрены в практику и успешно проводились сложнейшие операции по протезированию брахиоцефальных ветвей дуги аорты, операции по поводу аневризмы грудной, брюшной аорты, а также операции по поводу симптоматических гипертоний, артерио-венозных свищей, венозных патологий и т. д.

Он опубликовал 202 научные работы. Его монография «Лечение ревматических пороков сердца» (1981 г.) была удостоена премии имени аль-Фараби и диплома 1-ой степени МЗ КазССР.

В течение ряда лет он являлся членом проблемной комиссии по сосудистой хирургии МЗ РК, консультантом и членом Аттестационной комиссии 4-го Главного управления, консультантом медико-социальной экспертной комиссии Министерства социальной защиты.

В период 2003-05 гг. работал доцентом кафедры анатомии и физиологии человека, животных и биофизики биологического факультета Казахского национального университета им. аль-Фараби.

В настоящее время является консультантом департамента по Алматинской области Министерства труда и социальной защиты населения РК.

Награжден: медалью «За освоение целинных и залежных земель»; знаком «Отличник Здравоохранения СССР»; орденом «Знак Почета»; орден «Трудового Красного Знамени»; медалю «Ветеран Труда»; дипломом ВДНХ Каз.ССР; медалью «50 лет Победы в Великой Отечественной Войне 1941-1945 гг.»; медалью «60 лет Победы в Великой Отечественной войне 1941-1945 гг.»; в 2010 году награжден медалью «65 лет Победы в Великой Отечественной войне 1941-1945 гг.».

Под руководством Измуханова А.К. и его личным участием по республике было обслужено 1673 экстренных вызовов и консультации (с 1971 г. по 1989 г.), из них в 575 случаях производились экстренные операции на местах при заболеваниях сердечно-сосудистой системы.

За многолетнюю трудовую деятельность в Национальном научном центре хирургии им. А.Н. Сызганова Ученым советом ННЦХ А.Н. Сызганова Измуханову А.К. присвоено звание «Почетного профессора».