ВЕСТНИК ХИРУРГИИ КАЗАХСТАНА

№3 (31) 2012

Профессору О.Д. Даирбекову – 70 лет

Орынбай Даирбекович Даирбеков окончил лечебный факультет Алма-Атинского государственного медицинского института в 1968 г. В 1975 г., после окончания аспирантуры защитил кандидатскую диссертацию. Тема диссертации - «Острая остановка сердца при кардиохирургических операциях и манипуляциях». В 1992 г. О.Д. Даирбеков защитил докторскую диссертацию на тему «Клинико-физиологические факторы риска при коррекции «бледных» врожденных пороков сердца в условиях гипотермии». В 1996 г. получил звание профессора.

О.Д. Даирбеков является одним из ведущих организаторов здравоохранения Казахстана. Избирался депутатом Алма-Атинского областного совета, областного маслихата Южно-Казахстанской области. Опубликовал 220 научно-практических работ. Под руководством О.Д. Даирбекова защищено 13 докторских и 7 кандидатских диссертаций. В 2001 г. избран членом Международной ассоциации хирургов.

Указом Президиума Верховного Совета КазССР О.Д. Даирбекову присвоено почетное звание «Заслуженный врач Казахской ССР». Награжден медалями «Ветеран труда», «Астана» «10 лет независимости РК», письмом за подписью Президента РК «Алғыс хат». Указом президента Республики Казахстан от 7 декабря 2004 г. награжден орденом «Құрмет».

В настоящее время Орынбай Даирбекович Даирбеков является заместителем генерального директора по стратегическому и коммерческому развитию Национального научного центра хирургии им.А.Н.Сызганова.

Администрация, научный и трудовой коллектив Национального научного центра хирургии искренне поздравляют Орынбая Даирбековича с юбилеем и желают ему крепкого здоровья и новых свершений!

- Диагностика и лечение гастроэзофагеальной рефлюксной болезни
- Эндовидеохирургические органосохраняющие операции при повреждениях селезенки
- Клинический случай применения пластины ТахоКомб с целью гемостаза при лапароскопичекой холецистэктомии
- Влияние энтерального питания смесью Шипа на показатели перекисного окисления липидов и активность ферментов антиоксидантной защиты у больных с наружными свищами тонкого кишечника
- Применение энтерального питания и Контролока при несостоятельности гастроэнтероанастомоза и развитием стрессовых язв
- МРТ-диагностика с применением Примовиста
- Острый аппендагит
- Опыт применения транексамовой кислоты для профилактики кровотечений из верхних отделов ЖКТ
- Консервативное лечение хронической анальной трещины
- Роль озоно- и МИЛ-терапии в определение состояния регионарного кровообращения у больных с диабетическими ангиопатиями нижних конечностей
- Определение факторов риска развития венозных тромбозов
- Применение метода аортокоронарного шунтирования тремя и более шунтами
- Диагностика и лечение субмассивной тромбоэмболии легочной артерии. Случай из практики.
- Пункция и катетеризация яремной вены под УЗИ-контролем
- Проблемные вопросы трансплантации органов в Казахстане
- Лучевая терапия злокачественных опухолей
- Современные принципы профилактики и ранней диагностики рака

Журнал Национального научного центра хирургии им. А.Н. Сызганова

Вестник хирургии Казахстана

№3 (31) 2012

«Вестник хирургии Казахстана»,
ежеквартальный
научно-практический журнал
Национального научного
центра хирургии им. А.Н. Сызганова

Издается с 2005 г.

Собственник журнала -
АО «Национальный научный
центр хирургии
им. А.Н. Сызганова»

Журнал зарегистрирован
в Министерстве информации,
культуры и спорта РК.
Регистрационный номер 5564-ж
от 18.02.2005 г.

Адрес редакции:
г. Алматы, ул. Желтоксан, 62
8 (727) 279 53 06

Журнал входит в перечень изданий,
рекомендуемых Министерством
образования и науки Республики
Казахстан для публикации
научных трудов

По вопросам публикации материалов
обращаться к ответственному секрета-
рю журнала по тел. 8 777 562 8570
(Кабдрахманов Канат Баянович)
Эл. почта: kbk4554@gmail.com

Ответственность за содержание
публикуемых материалов несут
авторы материалов.
Ответственность за рекламные
материалы несут рекламодатели.

Тираж 200 экз. Тип. «Идан»
г. Алматы, ул. Коммунальная, 39

Главный редактор
Арзыкулов Ж.А., профессор

Заместитель главного редактора
Рамазанов М.Е., д.м.н.

Ответственный секретарь
Кабдрахманов К.Б.

Редакционная коллегия:
Абзалиев К.Б.
Артыкбаев Ж.Т.
Ахметов Е.А.
Батырханов М.М.
Даирбеков О.Д.
Жураев Ш.Ш.
Мамедов М.М.
Миербеков Е.М.
Пюрова Л.П.
Сейдалин А.О.
Сейсембаев М.А.
Султанов Э.Ш.
Хвостиков Е.И.
Шайхиев Е.У.

Редакционный совет:
Абдуллаев М.Ш. (Алматы)
Апсатаров Э.А. (Алматы)
Баймаханов Б.Б. (Астана)
Вишневский В.А. (Москва)
Изимбергенов Н.И. (Актобе)
Мусаев Х.Н. (Баку)
Мухамеджанов И.Х. Астана
Лохвицкий С.В. (Караганда)
Мамекеев М.М. (Бишкек)
Назыров Ф.Г. (Ташкент)
Поцелуев Д.Д. (Алматы)
Сабыр М.Ш. (Актобе)
Султаналиев Т.А. (Астана)
Телеуов М.К. (Астана)
Черноусов А.Ф. (Москва)

Содержание

Абдоминальная хирургия
Диагностика и лечение гастроэзофагеальной рефлюксной болезни. *Альжанова Г.С. (4)*

Эндовидеохирургические органосохраняющие операции при повреждениях селезенки. *Финк Е.В., Финк Э.В., Финк В.В. (5)*

Клинический случай применения пластины ТахоКомб с целью гемостаза при лапароскопичекой холецистэктомии. *Баймагамбетов Г.К. (6)*

Влияние энтерального питания смесью Шипа на показатели перекисного окисления липидов и активность ферментов антиоксидантной защиты у больных с наружными свищами тонкого кишечника. *Беристемов Г.Т., Мухаметкалиев А.С. (7)*

Применение энтерального питания и Контролока при несостоятельности гастроэнтероанастомоза и развитием стрессовых язв. *Мухаметкалиев А.С. (8)*

МРТ-диагностика с применением Примовиста. *Лопанова Н.С., Нигай Р.В. (11)*

Острый аппендагит. *Ажибаев Ж.Н. (12)*

Опыт применения транексамовой кислоты для профилактики кровотечений из верхних отделов ЖКТ. *Калижанова Г.У., Ибрашева А.А., Абильмажинов К.Ю. (12)*

Консервативное лечение хронической анальной трещины. *Ажибаев Ж.Н. (13)*

Ангио-, кардиохирургия
Роль озоно- и МИЛ-терапии в определение состояния регионарного кровообращения у больных с диабетическими ангиопатиями нижних конечностей. *Шхалиева С.Ф. (15)*

Определение факторов риска развития венозных тромбозов. *Танбаева Г.З., Турабаев К.С., Ержанов С.Т. (16)*

Применение метода аортокоронарного шунтирования тремя и более шунтами. *Сериков Н.С., Квашнин А.В., Туйшиев Б.С. (17)*

Диагностика и лечение субмассивной тромбоэмболии легочной артерии. Случай из практики. *Турабаев К.С. (18)*

Пункция и катетеризация яремной вены под УЗИ-контролем. *Тажибаев Д.А. (19)*

Трансплантология
Проблемные вопросы трансплантации органов в Казахстане. *Абауова К.С. (21)*

Онкология
Лучевая терапия злокачественных опухолей. *Бегимбаева Р.С. (23)*

Современные принципы профилактики и ранней диагностики рака. *Бегимбаева Р.С. (23)*

Эндоскопическая диагностика колоректального рака и полипов. *Шуленбаева А.С. (24)*

Травматология, ортопедия
Пластика посттравматического дефекта основания черепа фасцией височной мышцы Тахокомбом. *Эбель С.В., Егорин А.Ю., Недбайло Д.Ю. (26)*

Опыт лечения травматических повреждений грудной клетки. *Медетбеков Т.А., Мухаметкалиев А.С., Баймагамбетов Г.К., Тилеген Г.У., Абдыкадыров Б.И. (26)*

Опыт применения препарата Бетадин в комбинации с ксефокамом в лечении инфицированных ран. *Мухаметкалиев А.С. (27)*

Медико-социальная оценка травматизма г. Атырау. *Есеев М.М. (29)*

Организация экстренной медицинской помощи пострадавшим при травмах на догоспитальном этапе. *Есеев М.М. (30)*

Эффективность физиотерапевтической реабилитации больных после эндопротезирования крупных суставов. *Карибаева Д.Т. (30)*

Артроскопия коленного сустава при повреждении менисков. *Мулдагалиев С.Ж. (31)*

Актуальные вопросы детского травматизма. *Есеев М.М. (32)*

Торакальная хирургия
Эмпиема плевры - случай из практики. *Сабитов М.А. (33)*

Случай позднего выявления эхинококкоза легких у ребенка. *Сабитов М.А. (34)*

Опыт применения Тахокомба в торакальной хирургии. *Сабитов М.А. (35)*

Урология
Оценка сексуальной функции у пациентов после трансуретральной резекции предстательной железы. Опыт применения Леволет в лечении хронического бактериального простатита. *Исмаилов К.У. (38)*

Клиническая эффективность аппаратного лечения пациентов с ДГПЖ. *Шильдебаев Е.К. (39)*

Усовершенствование послеоперационной реабилитации пациентов, перенесших хирургическое лечение по поводу ДГПЖ. *Алчинбаев М.К., Абдильманов К.М., Мансурова И.Б., Маскутов К.Ж., Куаншалиева Ж.Е., Велахунов Р.А. (39)*

Применение метода гемодиафильтрации для коррекции гиперфосфатемии. *Малдыбаев М. С. (42)*

Особенности дистанционной литотрипсии камней средней и нижней трети мочеточника. *Айтбаев Р.С. (43)*

Анестезиология
Опыт применения бета-блокатора Метопролола при анестезиологическом обеспечении онкохирургических операций. *Войновский Ю.В., Нурланова Г.Н., Тельгозин Е.Т., Абдуллаев А.Н., Пархатова Г.А., Сазанов Е.О. (45)*

Эффективность применения ларингеальной маски при операциях средней продолжительности в гинекологии и урологии. *Умралиев Н.М. (46)*

Метод интраоперационного обеспечения проходимости дыхательных путей для экстренного перехода на общую анестезию в офтальмохирургии. *Умралиев Н.М. (47)*

Применение комбинированной спинально-эпидуральной ане-

стезии при операциях эндопротезирования крупных суставов у пожилых пациентов. *Турабаев К.С. (48)*

Офтальмохирургия
Сравнительная оценка гипотензивной эффективности комбинированной терапии глаукомы. *Аутенова З.К. (50)*

Выявление эффективности применения препарата Норматин у пациентов при первично выявленной открытоугольной глаукоме. *Баяндинова Г.А. (51)*

Опыт применения препарата Флоксимед при лечении острых воспалительных заболеваний переднего отдела глаза в условиях поликлиники. *Пуртова Н.В. (52)*

Хирургическая реабилитация при вторичной осложненной катаракте у пациентки с поздним латентным вторичным сифилисом. *Шуканова Б.А., Утегенова А.К. (53)*

Результаты хирургического лечения катаракты, осложненной глаукомой. *Курмангалиева М.М., Усманова А.Г. (55)*

Эндокринная хирургия
Арал аудандық ауруханасы мәліметтерімен диффузды уытты жемсауды хирургиялық жолмен емдеу. *Жүсіпов Ә. І. Медетов Т. Ж. Бердімағамбетов Т. Қ. Сералиев С. Р. Кемалова Г. Б. Үмбетов Қ. Ш. (57)*

Оториноларингология
Опыт применения препарата Нозейлин в комплексном лечении острого гнойного синусита. *Гребнев В.М. (59)*

Применение в местной терапии синуситов препарата Флоксимед. *Гребнев В.М. (60)*

Лечение инфекционно-воспалительных процессов, синуситов, препаратами Флоксимед и Нозейлин у детей. *Фролова Л.В. (61)*

Нейросенсорная тугоухость. *Джантурина А.Г. (63)*

Лечение острого риносинусита неинвазивным методом. *Сулейменов Б.Е. (64)*

Применение раствора Медексол в местной терапии отитов. *Таскарина Б.М. (64)*

Современный взгляд на антибактериальную терапию наружных отитов. *Байдельдинов Б.Г. (65)*

Ринитал в лечении аллергических ринитов. *Байдельдинов Б.Г. (66)*

Возрастные изменения слуха (пресбиакузис). Современные подходы к старой проблеме. *Байдельдинов Б.Г. (67)*

Патологический обоснованный подход к лечению аллергического ринита: выбор антигистаминного препарата. *Байдельдинов Б.Г. (68)*

Лечение острой нейросенсорной тугоухости. *Байдельдинов Б.Г. (69)*

Акушерство, гинекология
Оценка эффективности лечебного действия вакцины Церварикс у женщин с ВПЧ-индуцированной цервикальной неоплазией. *Умаралиева Ж.С. (70)*

Применение Залаина (сертаконозола) при лечении вульвовагинального кандидоза у беременных. *Апушева Ф.И. (73)*

Контрацепция в пременопаузе. *Кон Ю.И. (74)*

Климактерический синдром. *Кон Ю.И. (75)*

Тазовое предлежание. *Кон Ю.И. (75)*

Факторы риска при раке шейки матки. *Джунербаева Г.М. (76)*

Проблемы подростковой беременности в современном акушерстве. *Джунербаева Г. (77)*

Лечение заболеваний шейки матки методами широкополосной радиоволновой хирургии и аргоноплазменной абляции. *Мухаметжанова Н.К. (78)*

Особенности контрацепции после аборта. *Чистобаева Г.М. (79)*

Основные причины развития остропрогрессирующих форм туберкулеза легких, в том числе и среди детей и подростков (обзор литературы). *Джайшева К.Т., Крышкина Т.В., Кадирова А.А., Тлеукулова Ж.Л, Абдыхалыкова Р.Б. (81)*

Фтизиатрия
Санаторно-курортное лечение детей и подростков, больных туберкулезом. *Джайшева К.Т., Крышкина Т.В., Сматилов А.А., Сахипкереев К.К., Кадирова А.А. (82)*

Лечение ДВС- синдрома у больных с туберкулезом органов дыхания. *Оразалин Р.Ж. (83)*

Инфекционно-токсический шок у больных с остропрогрессирующими формами туберкулеза. *Оразалин Р.Ж. (84)*

Подготовка к анестезии и операции больных туберкулезом органов дыхания. *Оразалин Р.Ж. (85)*

Стоматология
Клинико-рентгенологическая характеристика премоляров и моляров, подлежащих лечению вкладками. *Зульфигаров Р.А. (86)*

Особенности гигиены языка. *Зульфигаров Р.А. (86)*

Почему зубы становятся темными и методы их отбеливания. *Куришбаева Б.Т., Ниметуллаев Л.Т., Зульфигаров Р.А. (87)*

Кровоточат десны. Что делать? *Куришбаева.Б.Т., Ниметуллаев.Л.Т. Зульфигаров.Р.А. (88)*

Пародонтит. Виды лечения. *Куришбаева Б.Т. (88)*

Фиссурный кариес: причины, опасности, герметизация. *Ниметуллаев.Л.Т. (89)*

Удаление зуба мудрости: причины и последствия операции. *Куришбаева.Б.Т., Ниметуллаев.Л.Т. Зульфигаров.Р.А. (90)*

Профилактика стоматологических заболеваний у детей. *Куришбаева Б.Т. (90)*

Компьютерное проектирование как метод изучения. *Ниметуллаев Л.Т. (91)*

Использование вкладок и накладок из фотополимеров при непрямой реставрации зубов. *Духно А.В. (92)*

Диагностика и лечение гастроэзофагеальной рефлюксной болезни

Альжанова Г.С.
Эндоскопическое отделение Жамбылской областной больницы

Мақалада 2902 емделушілерді эндоскопиялық тексеру барысында 512 (17,6%) емделушіде анықталған гастроэзофагеальді рефлюксті сырқаттың жиілігі, клиникасы, диагностикасы және емделуі туралы айтылады. Сырқаттың көрсеткіштері және осы сырқат туралы күдік пайда болған кезде емделушіні тексеру әдістері сипатталған. Осы сырқатты кешенді емдеу тәсілі келтірілген.

The article informs about freguency, clinical picture, diagnostics and treatment of reflux gastroesophagitics which was revealed at 512 (17,6%) patients among 2902 patients while their endoscopy examination. The symptoms of disease and methods of the patient's examination are described if this disease is suspected. The tactics of complex treatment of this illness is given.

В связи с происходящими изменениями в социально-экономической структуре современного общества, проявляющимися активной урбанизацией, нарастанием темпа жизни и негативного стрессорного влияния окружающей среды, ухудшением качества питания, все больше заметен рост частоты гастроэнтерологических заболеваний. Среди них ведущее место занимает гастроэзофагеально-рефлюксная болезнь (ГЭРБ).

По данным ряда исследователей, распространенность ГЭРБ достигает среди взрослого населения почти 50%. Основным симптомом болезни является изжога, которой страдают 40-50% населения нашей планеты, и она беспокоит их с различной частотой. Так, при эндоскопическом исследовании верхних отделов желудочно-кишечного тракта в 12-16% случаев выявлена картина эзофагита различной степени, отмечена в 7-23% кровотечения – в 2 % случаев эрозивно-язвенного эзофагита. Как известно из литературы, 15-20% больных с эзофагитом развивается пищевод Баррета (осложнение ГЭРБ, которое увеличивает риск развития аденокарциномы пищевода).

Нами за последние 3 года (2009-2011 гг.) проведено 2902 эндоскопических исследований верхних отделов желудочно-кишечного тракта пациентам с хронической изжогой. При дальнейшем комплексном исследовании установлено, что из них 512 (17,6%) страдают ГЭРБ.

С патофизиологической точки зрения ГЭРБ является кислозависимым заболеванием, развивающимся на фоне первичного нарушения двигательной функции верхних отделов пищеварительного тракта. А некоторые авторы отмечают влияние H.pylori на развитие ГЭРБ.

Характерными симптомами ГЭРБ были отрыжка, срыгивание, болезненное и затрудненное прохождение пищи.

Так, по нашим данным, изжога отмечена у 430 из 512 или 83,9% больных, которая появляется вследствие длительного контакта кислого (pH) желудочного содержимого со слизистой пищевода. Данный симптом усиливался при погрешностях в диете и при физическом напряжении, наклонах и в горизонтальном положении. Отрыжка, как ведущий симптом ГЭРБ, отмечена у 52% больных.

Срыгивание пищи, наблюдаемое у 49 (9,6%) больных, усиливалась при физическом напряжении и при положении, способствующем регургитации.

Одним из наиболее характерных симптомов ГЭРБ являлась боль в эпигастральной области – 57 (11,1%), которая появлялась в проекции мечевидного отростка вскоре после приема пищи и усиливалась при наклонных движениях.

Симптомы ГЭРБ в виде болевого синдрома грудной клетки проявляется у некоторой группы больных, недоучет этого обстоятельства ведет к гипердиагностике ишемической болезни сердца.

Быстро прогрессирующая дисфагия и потеря веса могут указать на развитие аденокарциномы, однако, как показывают клинические наблюдения эти симптомы возникают лишь на поздних стадиях осложненной ГЭРБ. Осложнениями ГЭРБ являются также стриктуры пищевода, кровотечения из язв, пищевод Баррета, который считается предраковым состоянием.

При эндоскопическом исследовании пациентов, предъявляющих жалобы на изжогу, часто выявляются признаки рефлюкс-эзофагита: гипермия и рыхлость слизистой оболочки (катаральный эзофагит), эрозии и язвы (эрозивный эзофагит различной степени тяжести). Гипермия и отечность слизистой пищевода имелись у 52% пациентов, эрозии – у 4%, язвы – у 7%, пептическая стриктура дистального отдела пищевода у 4% и пищевод Баррета – у 2%.

Желудочно-кишечный рефлюкс во время эндоскопического исследования выявлен у 92% пациентов. Скользящая грыжа пищеводного отверстия диафрагмы при эндоскопическом исследовании была выявлена у 41% исследованных.

Рентгенологическое исследование пищевода при ГЭРБ может указать на наличие грыжи пищеводного отверстия диафрагмы, стриктуры пищевода, диффузного эзофагоспазма и выявить рефлюкс. Данный метод может применяться для скринговой диагностики этого заболевания.

Лечение больных страдающих ГЭРБ направлено на уменьшение рефлюкса, снижение повреждающих свойств рефлюктата, улучшение пищеводного клиренса и защиту слизистой оболочки пищевода. Как показывает практика, при лечении ГЭРБ требуются высокие дозы препаратов или их комбинаций.

В первую очередь, этой группе пациентов необходимо исключить курение и нормализовать массу тела. Больные должны избегать употребления кислотных фруктовых соков, продуктов, усиливающих газообразование, а также жиров, шоколад, кофе, чеснока, лука, перца. Необходимо также исключить употребление алкоголя, очень острой, горячей или холодной пищи и газированных напитков.

Пациенты должны избегать переедания и должны есть за несколько часов до сна. Подъем головной части кровати с помощью подставок значительно уменьшает интенсивность рефлюкса.

№	Симптомы ГЭРБ	Абс.число	%
1	Изжога	512	83,9
2	Отрыжка	257	50,2
3	Срыгивание кислым	49	9,6
4	Болезненное и затрудненное происхождение пищи	12	2,3
5	Боль в эпигастральной области	57	11,1
6	Боли за грудиной	64	12,5
7	Дисфагия	29	5,6

Из медикаментозных препаратов назначаются антациды – алмагель через 1,5 – 2 часа после еды и на ночь в зависимости от выраженности симптомов. Алгинаты, создавая густую пену на поверхности содержимого желудка, при каждом эпизоде рефлюкса возвращаются в пищевод, оказывая лечебное воздействие.

Необходимо обязательно назначать прокинетики – мотилиум, обладающий антидофаминергическим действием и нормализующий двигательную функцию верхних отделов пищеварительного тракта. При применении мотилиума в дозе 10 мг 4 раза в день у большинства больных наблюдалось значительное уменьшение симптомов ГЭРБ. Этот препарат входит в состав комплексной терапии при тяжелом осложнении ГЭРБ – эрозивном рефлюкс-эзофагите. При этой патологии назначали ингибиторы протонной помпы (рабепразол в дозе 20 мг/сут), причем курс лечения не должно быть менее 8 недель. По нашим наблюдениям при лечении рабепразолом наблюдался быстрый и стойкий клинический эффект (ремиссия наблюдалась в 80% случаев).

Хирургическое вмешательство показано при осложненном течении ГЭРБ (повторные кровотечения, пептические стриктуры пищевода, развитие синдрома Баррета с дисплазией эпителия высокой степени), а также при неэффективности медикаментозной терапии.

Одним из сложных осложнений ГЭРБ является пищевод Баррета. При данном заболевании необходимы верификация диагноза гистолическим исследованием слизистой оболочки пищевода и установление степени дисплазии. В комплекс лечения необходимо назначить не менее 20 мг рабепразола с повторением гистолического исследования через 3 месяца. При дисплазии высокой степени необходимо назначить не менее 20 мг рабепразола с оценкой результатов гистологического исследования и последующим решением вопроса об эндоскопическом или хирургическом лечении пищевода Баррета.

Выводы

Первым этапом выявления больных ГЭРБ и профилактики ее осложнений является информирование пациентов по различным информационным каналам СМИ, образовании и самообразование врачей на основе выявления и ведения больных ГЭРБ.

Выявление пищевода Баррета является значимым и достаточным основанием для проведения эндоскопического исследования верхних отделов желудочно-кишечного тракта всем больным с хронической изжогой.

Рост частоты ГЭРБ и его осложнений требует активного изучения данной проблемы, необходимости внедрения современных алгоритмов диагностики, лечения и профилактики этого заболевания и его осложнений.

Литература:

1. *Геллер Л.И., Геллер А.Л., Петренко В.Ф. Желудочно-пищеварительный рефлюкс // Советская медицина. – 1983. - №12. – С. 64-68.*
2. *Потапов В.А., Даулетбаев Д.А. Эндоскопическое исследование в диагностике гастроэзофагеальной рефлюксной болезни // Материалы международного гастроэнтерологического конгресса. – Алматы. – 2003. – С.36-37.*

Эндовидеохирургические органосохраняющие операции при повреждениях селезенки

Финк Е.В., Финк Э.В., заслуженный врач РК Финк В.В.
ГККП «Фёдоровская ЦРБ», Костанайская область

Цель работы

Возможности эндовидеохирургической техники при повреждениях селезенки.

Введение

Травматические повреждения селезенки составляют в среднем до 25-30% среди всех повреждений паренхиматозных органов брюшной полости. И если диагностика травм селезенки не вызывает особых трудностей, то вокруг методов лечения возникает немало дискуссий. В доступной литературе представлено большое количество способов лечения повреждений селезенки, начиная от консервативной терапии и заканчивая спленэктомией. В данном сообщении мы представляем эндовидеохирургические органосохраняющие операции при травмах селезенки, которым отдается предпочтение в нашем отделении.

Методы и материалы

1 метод – эндовидеохирургическое закрытие ран селезенки гемостатическими материалами. В нашей практике в основном применялся Тахокомб – фибрин-коллагеновая пластина, обеспечивающая быстрый гемостаз. Методика выполнена у 3-х пациентов. Тахокомб введен в брюшную полость через 10-ти миллиметровый порт после предварительной обработки адгезивной поверхности физиологическим раствором. Пластина Тахокомба фиксирована к раневой поверхности путем прижатия в течение 3-х минут. Операция обязательно заканчивалась дренированием брюшной полости.

2 метод – эндовидеохирургическая оментопластика селезенки. Применялась в 2-х случаях при небольших краевых и подкапсульных разрывах селезенки.

Этапы операции:

Введение лапароскопа и необходимых инструментов в брюшную полость.

Эндовидеохирургические органосохраняющие операции при повреждениях селезенки.

Финк Е.В., Финк Э.В., заслуженный врач РК Финк В.В.

ГККП «Фёдоровская ЦРБ», Костанайская область, Республика Казахстан.

Травма селезенки относится к тяжелым видам абдоминальных повреждений. Цель оперативных пособий заключается в окончательной остановке кровотечения и сохранение органа. Наиболее эффективные и малотравматичные вмешательства - это лапароскопия с применением Тахокомба.

Көк бауыр жарақаты кезінде ағзаны сақтап қалу эндовидеохирургиялық операциялар.

Финк Е.В., Финк Э.В.,ҚР атақты дәрігер Финк В.В.

Қазақстан Республикасы, Қостанай облысының «Федоров ОАА» КМК.

Көкбауыр жарақаты құрсақтық ауыр түрді зақымдарға жатады. Оперативті мақсаты қанды аяғына дейін тоқтату және мүшені сақтап қалдыру. Ен тиімді және аз зақым келтіретін шара қолдану бұл лапароскопия (лапароскоппен іш қуысын қарау), Тахакомб қолдану.

The Endoscopic And Video Organ Saving Surgery Of An Injured Spleen.

Fink Evg.V., Fink Ed.V., Fink V.V – an Honoured Doctor of RK

SCCE "Fedorovskiy CRH", Kostanai oblast, Kazakhstan

One the most severe injury of abdomen is the trauma of a spleen. The purpose of the operative actions is the definitive hemostasis and saving the organ. Laparoscopy with the usage of a TachoComb is the most effective and not traumatic surgical intervention.

Реинфузия крови.

Лапароскопическая ревизия органов брюшной полости и диагностика повреждений селезенки.

Закрытие дефектов селезенки прядью большого сальника.

По данным литературы результаты операции оцениваются как достаточно эффективные, но сохраняется риск развития рецидива кровотечения из селезенки.

Результаты

При анализе проведенных оперативных пособий рецидивов кровотечения не зарегистрировано. Средняя длительность лечения составила 5 суток. Лабораторные показатели оставались стабильны в раннем и позднем послеоперационном периодах. Работоспособность восстановлена в течении 14 суток.

Заключение.

Таким образом, эндовидеохирургические операции при травмах селезенки позволили:

- сохранить селезенку и избежать постспленэктомические последствия для организма пациентов.
- минимизировать операционную травму.
- сократить количество дней, проведенных пациентами в отделении.

Литература

1. *Шуркалин Б.К. Лапароскопические вмешательства в неотложной хирургии. Эндоскопическая хирургия 3-2010г*
2. *Панцырев Ю.М. Клиническая хирургия. 1988г.*
3. *Абакумов М.М. Выбор метода гемостаза при повреждениях селезенки. Хирургия 1998г.*
4. *Масляков В.В. «Травма селезенки: основные факторы, определяющие возможность органосохраняющих операций.» Эндоскопическая хирургия 1-2011г*

Клинический случай применения пластины ТахоКомб с целью гемостаза при лапароскопичекой холецистэктомии

Баймагамбетов Г.К.
Городская клиническая больница №7

Проблема гемостаза при холецистэктомии порой бывает актуальной до настоящего времени. Основными методами гемостаза при этой операции являются: прошивание ложа желчного пузыря, наложение гемостатической губки и т.д. В нашей клинике на протяжении нескольких лет мы применяли пластины Тахокомб, набрался определенный опыт применения последнего. Данный препарат производится фирмой Никомед (Австрия). Препарат представляет собой стерильную, готовую к применению абсорбирующую коллагеновую пластину, покрытую компонентами фибринового клея (тромбин, фибриноген, апротенин)[1]. Выпускается в виде пластины двух размеров 2,5х3х0,5 см и 9,5х4,8х0,5 см. Механизм действия основан на высвобождении содержащихся в коллагеновом слое факторов свертывания, при аппликации пластины на раневую поверхность. При этом тромбин превращает фибриноген в фибрин, апротенин блокирует преждевременный фибринолиз плазмином. Фиксация пластины ТК к раневой поверхности обеспечивается за счет реакции полимеризации. Хорошей фиксации добиваются прижатием пластины к раневой поверхности в течение 3-5 минут. Препарат выпускается в готовом виде. Он стерилен и предназначен для немедленного применения. Выпускаются три вида пластин: большие – 9,5 ѳ 4,5 ѳ 0,5 см, средние – 4,8 ѳ 4,8 ѳ 0,5 см и малые – 3 ѳ 2,5 ѳ 0,5 см. Все виды могут применяться как в традиционной, так и лапароскопической хирургии. Пластины заключены в две герметичные оболочки, которые способствуют сохранению свойств препарата в течение 3 лет правильного хранения. Сохранность препарата в данные сроки обеспечивается обычной температурой бытового холодильника от 4 до 8 оС. При хранении препарата в условиях комнатной температуры качество его не ухудшается, но гарантийный срок снижается до 1,5 лет.

При лапароскопических операциях, особенно в условиях неотложной хирургии, могут возникать проблемы локального гемостаза, когда применение коагуляции недостаточно для остановки возникшего кровотечения[2,3]. В лапароскопической хирургии роль препарата значительно возрастает, что связано с недостаточными возможностями гемостаза при возникновении массивных кровотечений, опасностью использования коагуляции вблизи магистральных желчных путей или крупных сосудов, сложностью затягивания узлов при сопоставлении инфильтрированных тканей [4]. Поэтому гемостатические и пластические свойства тахокомба окажут неоценимую услугу хирургу во время сложных ситуаций[5]. В подобных ситуациях методом выбора остановки кровотечения может служить аппликация Тахокомба.

Представляем на наш взгляд интересный клинический случай применения пластины Тахокомб во время проведения лапароскопической холецистэктомии для остановки кровотечения из ложа желчного пузыря.

Больной 3., 48 лет, находился на лечении в отделении хирургии ГКБ№7 в декабре 2011 года, по поводу желчекаменной болезни, хронического холецистита. Лабораторные и биохимические показатели крови, мочи в пределах нормальных значений. На УЗИ брюшной полости: конкременты в полости желчного пузыря. Размер желчного пузыря 5х2х, стенка 0,2мм.

Пациенту произведена стандартная лапароскопическая холецистэктомия, при контрольном осмотре ложа желчного пузыря отмечается подтекание крови, произведена попытка остановки кровотечения методом диатермокоагуляции, но без эффекта. В связи с чем, решено применить пластину Тахокомб. Малая пластина препарата фиксируется граспером, предварительно введенным в 10-миллиметровый переходник. Затем препарату придается полукруглая форма и он втягивается в переходник клеящей поверхностью внутрь. После введения переходника в рабочий порт пластина выталкивается в брюшную полость, пластину подвели к месту кровотечения. Аппликацию препарата произвели 2 эндозажимами, а затем осуществили начальную фиксацию попеременным прижатием мини-тупфером по всей поверхности пластины в течение 3-4 минут. Дополнительно фиксацию достигали при помощи близлежащих органов- придавили тупфером печеночным углом ободочной кишки к пластине, наложенной на ложе желчного пузыря. Для контроля в послеоперационном периоде оставлена дренажная трубка в подпеченочном пространстве. Контрольные анализы крови в пределах в норме. На контрольном УЗИ- данных за наличие гематомы в области ложа желчного пузыря нет. На 5 сутки больной в удовлетворительном состоянии выписан на амбулаторное лечение.

Хотелось бы отметить, что аппликация тахокомба в двухмерном изображении, условиях замкнутого пространства и невозможности дигитальной манипуляции достаточно сложна. Во–первых сложно бывает выводить препарат из переходника и манипулировать в брюшной полости, чтобы не повредить клеящую поверхность. Во-вторых трудно бывает даже определить клеящую поверхность, так как иногда нечеткая цветопередача не позволяет на экране монитора отличить желтый цвет от белого. Подобная ситуация преодолевается предварительной маркировкой коллагена каплей метиленового синего. В третьих необходимо избежать намокания препарата кровью или экссудатом до момента аппликации. В четвертых, сложно

правильно наложить и плотно фиксировать препарат к раневой поверхности.

Таким образом, применение пластины «ТахоКомба» позволяет устранить интраоперационное кровотечение и снизить риск возникновения кровотечений как в раннем, так и в позднем послеоперационном периоде, а также избежать лапаротомии из за кровотечения из ложа желчного пузыря. Способствует уменьшению сроков пребывания пациента в стационаре.

Литература

1.Гринберг А. А., Вестник компании Никомед Россия, 1996, # 1, 9, 10.

2.Скипенко О. Г., Шатверян Г. А., Мовчун А. А., Ерамишанцев А. К.// Хирургия, 1998, # 1, 11-14.

3.Jzbick J. R., Krensser T., Meier M. et al.//Thorac. cardiovasc. Surgery, 1994, # 42, p. 306-309.

4.Hollaus P., Pridun N., J. Cardiovasc. Surg. (Torino), 1994, Dec., # 35, (6 suppl.1.), p. 169-170.

5.Lippert H., Wolf F. H.; Zentralbl. Chir., 1990, # 115, p. 1175-1180.

6.Lorenz D., Schiele H.Z. Exp. Chir. Transplant. Kunstliche Organe, 1990, №232, p. 93-94.

Влияние энтерального питания смесью Шипа на показатели перекисного окисления липидов и активность ферментов антиоксидантной защиты у больных с наружными свищами тонкого кишечника

Беристемов Г.Т., Мухаметкалиев А.С.

ГКП ПХВ городская клиническая больница №7, г.Алматы

В лечении больных с наружными свищами тонкого кишечника перед хирургами стоят две главные задачи: 1) борьба с питательной недостаточностью и расстройствами пищеварения; 2) борьба с инфекционно-токсическим влиянием свищевого и тонкокишечного содержимого на организм [3, 10]. Восстановление адекватного пассажа содержимого тонкой кишки часто осуществляется энтеральным питанием, различными питательными смесями [1, 7].

Считается, что причинами питательной недостаточности у таких больных являются потеря кишечного содержимого через свищ, высокая степень эндогенной интоксикации [5, 8], нарушения белкового обмена [2], накопления продуктов перекисного окисления липидов [4, 9] и угнетение активности ферментов антиоксидантной защиты [6].

Целью исследования

явилось изучение влияния энтерального питания смесью «Шипа» на показатели перекисного окисления липидов, активность ферментов активность антиоксидантной защиты у больных с наружными свищами тонкого кишечника и попытка применить пластину тахокомб при ликвидации свища в ранние сроки.

Материалы и методы

Нами изучены показатели перекисного окисления липидов (ПОЛ) и активности ферментов антиоксидантной защиты (АОЗ) у 14 больных с наружными свищами тонкого кишечника в возрасте от 20 до 70 лет, разбитых на 2 группы. В первой группе лечение велось консервативным путем (основная группа) и вторая группа составило 5 случаев, где нам удалось интраоперационно в первые 3-5 суток от открытия свища провести после предоперационной подготовки, оперативным способом ликвидировать данные свищи с использованием тахокомба.

Общие сведения о препарате

Состав тахокомба. Препарат представляет собой коллагеновую пластину, с нанесенными на нее лиофилизированными компонентами фибринового клея.

В состав 1 см2 пластины «Тахокомба» толщиной 0,5 см входит: 1,3–2 мг коллагена из сухожилий лошади; 4,7–6,7 мг лиофилизированного фибриногена человека; 1,5–2,5 МЕ тромбина из крови быка; 0,055–0,087 U.Eur. Ph. апротинина из легких быка и 7–26 мкг рибофлавина, окрашивающего клеящую поверхность в желтый цвет.

Препарат выпускается в готовом виде. Он стерилен и предназначен для немедленного применения. Выпускаются три вида пластин: большие – 9,5 ɵ 4,5 ɵ 0,5 см, средние – 4,8 ɵ 4,8 ɵ 0,5 см и малые – 3 ɵ 2,5 ɵ 0,5 см. Все виды могут применяться как в традиционной, так и лапароскопической хирургии. Пластины заключены в две герметичные оболочки, которые способствуют сохранению свойств препарата в течение 3 лет правильного хранения. Сохранность препарата в данные сроки обеспечивается обычной температурой бытового холодильника от 4 до 8 оС. При хранении препарата в условиях комнатной температуры качество его не ухудшается, но гарантийный срок снижается до 1,5 лет.

После ликвидации свища на данную область накладывалась пластина тахокомб, согласно стандартной технике фиксации последней. После, тщательно визуально осматривалась область наложения тахокомба и лапаротомная рана ушивалась наглухо, с оставлением для контроля силиконовой дренажной трубки к месту ушивания свища. Это достигается за счет того, что тахокомб усиливает механическую прочность и снижает микробную обсемененность зоны анастомоза. Кроме того, препарат способствует стимуляции фибробластической реакции и процессов ангиогенеза. Последний фактор имеет решающее значение, так как вызывает привлечение кроветворных элементов к ишемизированным тканям, тем самым: 1) профилактирует несостоятельность, 2) уменьшает явления воспаления, 3) ускоряет репаративные процессы.

Перекисное окисление липидов изучалось по содержанию диеновых коньюгатов (ДК) (Z. Plazer, 1998), малонового диальдегида (МДА) (М.С. Гончаренко, А.М. Латынова, 1985) и активности ферментов антиоксидантной защиты: супероксиддисмутазы (СОД) (В.С. Чумаков, Л.Ф. Осинская, 1977) и каталазы (В.Д. Конвой, А.В. Лукошкин, 1988).

Питательная смесь «Шипа» является жидкой, калорийной (100 г продукта = 798,3 ккал), сбалансированной питательной смесью. Питательная смесь «Шипа» применяли per-os. Суточный объём введения питательной смеси рассчитывали исходя из конкретных энергетических и пластических потребностей каждого конкретного пациента. Приём препарата через рот назначали больным без каких-либо строгих почасовых дозировок.

Технология приготовления продукта «Шипа» сводится к следующим технологическим операциям: берут сухую питательную смесь «Нутрилон пепти ТСЦ» (фирма «Нутриция», Голландия), которую добавляют гидролизат соевого белка, кукурузное масло, сироп шиповника, сок апельсиновый, сухие штаммы молочнокислых и бифидобактерий, водорастворимые формы витаминов А, Е, С («Веторон»), селен, фолиевую кислоту и лактат железа. Вышеуказанные компоненты в соответствии с рецептурой тщательно перемешивают и разбавляют кипячёной, охлаждённой

до комнатной температуры водой, в соотношении 225 г сухого полуфабриката и 775 мл воды. После чего смесь может быть использована для питания больными. В 100 г сухого продукта содержится: белка — 38,9 г, жира — 38,2 г, углеводов — 73,6 г, калорийность продукта 793,8 ккал.

Результаты исследования. Как видно из данных табл. 1, активность ферментов антиоксидантной защиты у больных с наружными свищами тонкого кишечника была угнетена ,так и в группе с тахокомбом. Так активность супероксиддисмутазы с 31,15±0,19% возрастала до 37,18±0,12% в течение первых 3 суток после операции в основной группе а в группе оперированных почти в 1,5 раза отмечается активность супероксиддисмутазы, что составило 48,8±0,2% В дальнейшем на 5-7 сутки и 12-17 сутки активность супероксиддисмутазы динамично возрастала соответственно до 44,01±0,15% и 56,14±0,16%.в основной и в группе с тахокомбом 53,22±0,1% и 66,34±0,16% соответственно. Активность фермента каталазы у больных была снижена до 11,41±0,11 нмоль/мл/мин. В основной группе течение первых 2-3 суток после операции активность каталазы увеличивалась до 16,02±0,11 нмоль/мл/мин. На 5-7 сутки послеоперационного периода активность этого фермента возрастало до 25,11±0,21 нмоль/мл/мин и до 27,18±0,16 нмоль/мл/мин. Соотвественно в группе оперированных составило на 2-3 сутки 12,02±0,11 нмоль/мл/мин. На 5-7 сутки 38,4±0,12 нмоль/мл/мин а на 12-17 сутки увеличилось почти 2,5 раза 40,1±0,01 нмоль/мл/мин.

Концентрация диеновых конъюгатов у больных с наружными свищами тонкой кишки соответственно 0,41±0,01 усл. ед., На 2-3 сутки уровень диеновых конъюгатов уменьшался до 0,368±0,012 усл. ед., а в группе где применен тахокомб составило 0,275±0,02. В течение 5-7 суток концентрация диеновых конъюгатов в крови у больных уменьшалось до 0,268±0,21 усл. ед. в основной группе, в группе тахокомба уменьшение составило 0,156±0,016 И на 15-17 сутки уровень диеновых конъюгатов уменьшался до 0,146±0,01 усл. ед. против 0,089±0,01. Содержание малонового диальдегида в крови у больных было равным 3,17±0,05 мкмоль/л. В течение первых 3 дней после операции содержание малонового диальдегида уменьшалось до 2,98±0,031 мкмоль/л, и продолжало интенсивно снижаться на 5-7 сутки и 12-17 сутки соответственно до 2,18±0,031 мкмоль/л и до 1,39±0,024 мкмоль/л. В группе где применен тахокомб отмечается резкое уменьшение малонового диальдегида и каталазы почти в 2 раза по сравнению с основной группой. Конечно нами показан пример небольшого применения пластины тахокомб для закрытия имеющихся свищей.

Таблица 1. Динамика показателей системы «ПОЛ-АОЗ» в крови больных с наружными свищами тонкого кишечника

Показатели	Исходные данные n=92	После операции (n=92)			Применение тахокомба (n=5)		
		2-3 сутки	5-7 сутки	12-17 сутки	2-3 сутки	5-7 сутки	12-17 сутки
ДК (усл. ед.)	0,41±0,01	0,368±0,012	0,268±0,021*	0,146±0,01*	0,275±0,02	0,156±0,016	0,089±0,01
МДА (мкмоль/л)	3,17±0,05	2,98±0,031	2,18±0,031*	1,39±0,024*	1,48±0,011	0,88±0,007	0,57±0,014
СОД (%)	31,15±0,19	37,18±0,12*	44,01±0,15*	56,14±0,16**	48,8±0,2	53,22±0,1	66,34±0,16
Каталазы (нмоль/мл/мин)	11,41±0,11	6,02±0,11*	25,11±0,21*	27,18±0,16**	12,02±0,11	38,4±0,12	40,1±0,01

Примечание: *Р <0,05 при сравнении с показателями системы «ПОЛ-АОЗ».

Резюме

Таким образом, у больных при энтеральном питании питательной смесью «Шипа» в крови снижено содержание диеновых конъюгатов, малонового диальдегида и увеличена активность ферментов супероксиддисмутазы и каталазы. Наиболее показательно уменьшение в группе, где применена пластина тахокомб, объяснется это тем, что нами ликвидирован дефект в кишечной трубке механическим путем на фоне перитонита с наложеннем пластины тахокомба, ускоряются все восстановительные процессы в организме. Нет потери жизненно важных компонентов для нормальной работы всех систем и органов. Наглядно видно, что чем раньше будет закрыт свищ, тем меньше концентрация в крови диеновых конъюгатов и малонового диальдегида.

Литература:

1. Исследование генетически модифицированных продуктов питания вРеспублике Казахстан. Каламкарова Л.И., Багрянцева О.В.,Серикова Ж.А., Клипина Н.В. -Спб.: ИКФ «Фолиант», 2000.-104с.
2.Борисов, А.В., Федоров, А.В., Земляной, В.П. Ошибки, осложнения и летальность у больных с острыми хирургическими заболеваниями органов брюшной полости.-Спб.: Наука.-2000.-162с.
3.Владимиров, Ю.Ф., Арчаков, А.И. Перекисное окисление липидов в биологических мембранах. - М.: Наука,1972.-252с.
4.Владимиров, Ю.А. Свободные радикалы и биологических системах / Соросовский образовательный журнал. - 2000.-Т.6, №12.-с.13-19.
5.Зенков, Н.К., Меньщикова, Е.Б., Шергин, С.М. Окислительный стресс. Диагностика, терапия, профилактика.-Новосибирск, 1993.-181с.
6.Кения, М.В., Лукаш, Л.И., Гуськов, Е.И. Роль низкомолекулярных антиоксидантов при окислительном стрессе / Успехи соврем. биол.-1993.-т.113, №4.-с.456-470.
7..Новочадов, В.А., Писарев, В.Б. Эндотоксикоз: моделирование и органопатология.-Волгоград: изд-во ВОЛГМУ, 2004.-240с.
8.Пасечник, И.Н. Механизмы повреждающего действия активированных форм кислорода на биологические структуры у больных в критических состояниях / Вестн. интенсивной терапии.-2001.-№4.-с.3-9.
9.Asakava, T., Matsushita, S. Colorus condition of thiobarbituric acid test for detecting lipid hydroperoxides / Lipids.-1980.-Vol.5, p.N3.-pp.137-140.
10.Гринберг А. А., Вестник компании Никомед Россия, 1996, # 1, 9, 10.
11.Скипенко О. Г., Шатверян Г. А., Мовчун А. А., Ерамишанцев А. К.// Хирургия, 1998, # 1, 11-14.
12. Jzbick J. R., Krensser T., Meier M. et al.//Thorac. cardiovasc. Surgery, 1994, # 42, p. 306-309.

Применение энтерального питания и Контролока при несостоятельности гастроэнтероанастомоза и развитием стрессовых язв

Мухаметкалиев А.С.
ГКП ПХВ городская клиническая больница №7, г.Алматы

Свищи пищеварительного тракта являются одним из грозных осложнений в послеоперационном периоде. Несмотря на появление новых хирургических технологий проблема свищей по-прежнему остается актуальной.[1,2].

Почему образование свищей являются грозным осложнением? Потому что в подавляющем большинстве случаев это

как минимум длительное лечение, а как максимум осложнение может привести больного к летальному исходу. Для врача возникновение этого осложнения всегда требует мобилизации его мастерства, временных затрат и душевных сил[3]. Результаты лечения свищей пищеварительного тракта напрямую связаны с установлением причин образования и адекватностью выбранного лечения.

Свищи пищеварительного тракта классифицируются в соответствии с комплексом вовлеченных анатомических структур или их физиологической функции. Первый тип – свищи пищеварительного тракта, связанные с несколькими органами. Второй тип – свищи, локализующиеся в анатомической проекции одного органа. Третий тип – свищи толстой кишки. Четвертый тип характеризуется наличием свищевого хода, открывающегося в дефект на передней брюшной стенке, площадью более чем 20 см^2.[4].

По объему содержимого, теряемого через свищ за 24 ч:

- менее 200 мл;
- от 200 до 500 мл;
- более 500 мл.

Все особенности, приведенные в данной классификации, необходимо учитывать при лечении. В результате клиническая картина будет более полной, следовательно, улучшится и план терапии. В процессе лечения клиническая картина и особенности свища могут изменяться, что должно своевременно учитываться.

Наличие свища приводит к дискоординации всех органов и систем организма. Выраженность этих нарушений может быть минимальной, например при свищах толстой кишки, и крайней степени, приобретая порой необратимый характер при наличии высоких свищей (дуоденальных, проксимального участка тощей кишки)[5]. Необходимо отметить, что тяжесть состояния при кишечных свищах обусловливается не только выраженной нутритивной недостаточностью (от 55% до 90%), но и потерей пищеварительных соков (желудочного, кишечного, панкреатического, желчи), а также эссенциальных электролитов, и выраженной гиповолемией. Как правило, гиповолемия характеризуется дефицитом воды и растворенных в ней веществ при нормальном осмотическом давлении плазмы – изотоническая дегидратация [6]. Все это может привести к так называемым стрессовым язвам. Стрессовые язвы – это обычно острые, чаще поверхностные и множественные язвенные поражения желудка и ДК, возникающие при некоторых экстремальных состояниях. К факторам риска развития стрессовых язв желудка и ДК относят: шок различной этиологии, синдром полиорганной дисфункции, оперативные вмешательства, ожоги, тяжелые травмы, сепсис, коагулопатия, дыхательная недостаточность, печеночная недостаточность, почечная недостаточность, длительная искусственная вентиляция легких (ИВЛ) более 48 часов. Клинически это состояние характеризуется тахикардией, снижением артериального давления, потерей аппетита, жаждой, рвотой, вздутием живота. Отмечаются изменения в лабораторных показателях: увеличение числа эритроцитов, увеличение гематокрита.

Частота стрессовых язв оценивается в литературе неоднозначно и колеблется, например, при распространенных ожогах (язвы Курлинга) от 11 до 78%, при нейрохирургических хирургических операциях и черепно-мозговых травмах (язвы Кушинга) – от 14 до 75%. Приведенные различия в оценках связаны, скорее всего, с нередко бессимптомным течением таких поражений, когда они впервые распознаются лишь на вскрытии (у 20-50% умерших после различных абдоминальных операций) [4, 8, 11].

Острые изъязвления слизистой оболочки желудка и двенадцатиперстной кишки, обозначаются в литературе как: стресс-язвы, острые симптоматические язвы, эрозивный гастрит, стресс-повреждения желудка (“stress-related mucosal damage” – Brett S., 2005), стресс-повреждения СОЖ [5]. Эти изменения могут развиваться уже в течение первых суток с момента возникновения критического состояния и часто проявляется желудочно-кишечным кровотечением (ЖКК), которое вносит еще большую нестабильность в гемодинамику [11].

В развитии острых язв желудка и двенадцатиперстной кишки и ЖКК имеет большое значение общее время, в период которого pH внутри желудка меньше 4; при увеличении этого интервала снижается частота подобных изменений [3]. Поэтому контроль кислотной продукции у пациентов в группах риска способствует снижению частоты кровотечений. С этой целью и в комплексной интенсивной терапии используют препараты, которые применяются при лечении язвенной болезни, т.е. антацидные средства, блокаторы H_2-рецепторов гистамина, ингибиторы протонного насоса (ИПП) [6]. Противоязвенная терапия стрессовых язв принципиально не отличается от лечения язвенной болезни, однако должна включать в себя наиболее эффективные противоязвенные средства.

Преимущество ИПП перед блокаторами H_2-рецепторов гистамина является отсутствие способности вызывать тахифилаксию [4] и возможность ожидать предсказуемый эффект, обеспечивающий более точный контроль pH [5], что позволяет их широко использовать как для профилактики, так и для лечения стрессовых эрозивно-язвенных повреждений желудочно-кишечного тракта и в случае для остановки ЖКК [7]. В данной ситуации преимущество использования ИПП не вызывает сомнения [8]. По данным исследованиям эффективность группы ИПП превышает таковую плацебо и группы блокаторов H_2-рецепторов гистамина по лечению стрессовых язв и ЖКК [9,10,11].

Все ИПП имеют формы приема перорально, внутривенные существуют у омепразола, пантопразола, эзомепразола, лансопразола.

При свищах кишечника, особенно тонкой кишки, наблюдается значительное снижение показателей общего белка, альбумина, альбумин-глобулинового коэфициента. Снижение этих показателей обусловлено следующими причинами:

- недостаточным поступлением нутриентов в пищеварительную систему;
- неэффективностью поступающих нутриентов для покрытия энергетических и пластических потребностей организма;
- мальдигестией вследствие потери ферментативной функции;
- нарушение белково-синтезирующей функции печени;
- альбуминурией.

Гипоэлектролитемия проявляется снижением уровня калия, кальция, магния в сыворотке крови. Уровень натрия и хлора остается у больных в подавляющем большинстве случаев в пределах нормы. При свищах двенадцатиперстной и тонкой кишки, наиболее часто развивается метаболический ацидоз, который обусловлен потерей гидрокарбоната. При свищах желудка, наоборот чаще развивается метаболический алкалоз.

Необходимо помнить, что при свищах кишечника, патологические изменения происходят также во многих внутренних органах: печени, надпочечниках, почках, поджелудочной железе.

В печени наиболее часто наблюдается дистрофия гепатоцитов, набухание. Также снижаются запасы гликогена. Все это приводит к нарушению синтеза альбуминов, протомбина, снижению антитоксической функции. Вследствие истончения коркового слоя надпочечников у больных отмечается гипотония и тахикардия. Изменения, развивающиеся в почках при свищах кишечника, получили название « нефроза кишечного истощения».

Также необходимо помнить, что постоянное истечение кишечного содержимого угнетающе действует на психическое состояние больного. Причем это состояние довольно часто усугубляется присоединяющимся дерматитом.

Таким образом, патофизиологические нарушения, возникающие при свищах пищеварительного тракта, очень многообразны и, по сути, затрагивают основные системы жизнедеятельности организма.

Проблема нутритивной поддержки больных с кишечными свищами на сегодняшний день не решена однозначно. Так,

большинством клиницистов принято переводить больного на парентеральное питание с полным исключением перорального питания. Однако существует и другая точка зрения, согласно которой больной должен получить полноценное питание per os, избегая лишь употребления очень сокогонных продуктов в сочетании с парентеральным питанием. В 40-50-х г. XX в. была предложена диета, которая содержала мало клетчатки (Н. К. Мюллер, 1944), основными составляющими были: рыба (в протертом виде), творог, яйца (омлет), сливочное масло, белый хлеб, сухари, сухое печенье, крутая каша (рисовая, манная). Из сладких блюд рекомендовались желе, кисель, муссы. Эта диета рассчитана на полное всасывание пищи в тонкой кишке. Таким образом, клиницистами использовалось парентеральное питание и пероральное питание в сочетании или без парентерального питания.

На сегодняшний день при свищах пищеварительного тракта применяется как парентеральное и пероральное питание (специализированными смесями).

Парентеральное питание, применяемое у пациентов с кишечными свищами, не только поддерживает положительный азотистый баланс, но и способствует увеличению показателей общего белка, альбумина в сыворотке крови, резко сокращает выделение секретов органов, участвующих в пищеварении, содействуя тем самым спонтанному закрытию свища. В пользу этого свидетельствуют данные Sajay S.N. et al. и других авторов. Edmunts et al. проанализировал 157 пациентов с энтерокутанными свищами и сообщил, что смертность составила 59%, несмотря на интенсивно проводимую терапию, однако без применения технологий нутритивной поддержки. Исследование Chapman et al. показывает, что в результате применения парентерального питания (3000 ккал/с) у 56 больных с энтерокутанными свищами смертность составила 12%, закрытие свища отмечено у 89% больных. Интересным представляется анализ 404 больных с энтерокутанными свищами, проведенный Soeters, за период с 1945 по 1960г, второй с 1960 по1970 , третий с 1970 по 1975 г. В результате отмечено, что за первый период смертность больных составила 48%, в то время как во втором периоде смертность больных составила 15%. Разница данных в этих периодах объясняется применением более адекватных технологий парентерального питания. При анализе показателей третьего периода отмечено увеличение частоты случаев спонтанного закрытия свища.

Исходя из приведенных выше данных, может показаться, что парентеральное питание является наиболее предпочтительным методом нутритивной поддержки больных со свищами пищеварительного тракта. Однако его применение может приводить к таким серьезным осложнениям, как:

- бактериальная транслокация;
- катетер-ассоциированная инфекция;
- метаболические растройства (перегрузка или наоборот нехватка определенных нутриентов).

В результате происходит еще большее увеличение потерь через свищ. К тому же парентеральное питание не способствует уменьшению базальной и цефальной секреции, и его длительное применение парентерального питания может приводить к стимуляции желудочной и кишечной секреции,тем самым усугубляя нутритивную недостаточность.

Бесспорным, по мнению большинства исследователей, является то, что энтеральное питание являяется предпочтительным методом нутритивной поддержки как более эффективное для коррекции катаболизма, а также способствующее сохранению и регенерации стенки кишечника.

Выбор той или иной методики нутритивной поддержки в основном основывается на локализации свища.

Если свищ связан с поджелудочной железой, тощей кишкой, подвздошной кишкой, проксимальной частью тонкой кишки и является « высокопродуктивными» чаще используют парентеральное питание.

В том случае, когда свищ связан с пищеводом, желудком, двенадцатиперстной кишкой, дистальной частью подвздошной кишки, толстой кишкой, рекомендуют прибегнуть к энтеральному питанию.

Большинство исследователей считает, что потребность у больных с «низкопродуктивными» свищами составляет от 1 до 1,5г белка на 1 кг веса в сутки, при «высокопродуктивных» свищах – 1,5 до 2,5г белка на 1 кг веса в сутки. Нутритивные схемы должны обязательно содержать витамины и минералы.

В нашей статье мы хотели бы привести результаты лечения больного со свищем в области гастроэнтероанастомоза, у которого была клиника острой язвы, осложненной кровотечением.

Клинический пример. Больной И. 26 лет, поступил в ЦРБ в экстренном порядке тупой травмой живота, разрывом селезенки, геморрагический шок 3-4 ст. В экстренном порядке произведено оперативное лечение – Лапаротомия. Спленэктомия. и противошоковая терапия. В послеоперационном периоде на 3 сутки отмечалось стрессовая язва двенадцатиперстной кишки осложненное кровотечением. ФГДС: острая язва 0,3х0,4см, Форест 1а. Произведено дуоденотомия, прошивание кровоточащей язвы. На 5-е сутки после операции отмечалось несостоятельность швов двенадцатиперстной кишки и на этом фоне произведено резекция желудка по Бильрот-2 с анастомозом на короткой петле. В послеоперационном периоде открылся свищ гастроэнтероанастомоза в изолированный абсцесс брюшной полости. Схема нутритивной поддержки включала парентеральное питание: инфезол в течение 7 суток с последующим переходом только на энтеральное питание в объеме 2,5 л с энергетической ценностью 1,0 ккал/мл. Зонд для питания был установлен эндоскопическим методом. В качестве препаратов для энтерального питания использовали аминоплазмаль 500,0; липофундин 500,0; глюкоза 10 %-500,0. Параллельно учитывая клинику желудочно-кишечного кровотечения больному с первого часа назначена стандартная гемостатическая, противоязвенная терапия с назначением контролока. С целью фармакологической коррекции гемостаза мы назначали Контролок по следующей схеме: первые 3 суток — 80 мг в/в болюсно, затем 8 мг/ч в изотоническом растворе NaCl; далее, с 3х по 7е сутки, далее по 80 мг 2 раза в сутки в/в. Кроме этого, всем больным назначается антихеликобактерная терапия, гастроцитопротекторы.

На 5 сутки проведено контрольное ФГДС- видны лигатуры, отмечается уменьшение острой язвы до 0,1х0,1см, с формированием рубца.

Резюме: Таким образом, состояние больного прогрессивно улучшалось. Улучшились показатели питания: антропометрические, динамометрические, биохимические, психологические и показатели азотистого баланса. Клинически больной становился более активным, отмечалась явно положительная динамика, режим расширился до палатного, а затем общего. Время закрытия свища составило 30 дней.

Применение контролока уменьшает риск возникновения стрессовых язв ЖКТ и уменьшает риск повторной волны кровотечения из желудочно-кишечного тракта. Применение комплексной противоязвенной терапии (Контролок + амоксициллин + кларитромицин + антациды, а также адекватная инфузионно-трансфузионная терапия) является высокоэффективным и позволяет добиться устойчивого гемостаза, снизить количество рецидивов кровотечений и избежать оперативного вмешательства. Благодаря своему свойству- быстрый, эффективный контроль выделения кислоты (что способствует ускорению излечения и немедленному ослаблению выраженности симптомов), простоту использования и перевода с внутривенного лечения на прием таблеток, хорошую переносимость больными и безопасность, стабильность и предсказуемость эффекта, отсутствие потенциального лекарственного взаимодействия и положительное отношение больных к избранной стратегии лечения.

Литература:

1.Интенсивная терапия. Реанимация. Первая помощь: Учебное пособие / Под ред. В.Д. Малышева. - М.: Медицина. - 2000. - 464 с.: ил. - Учеб. лит. для слушателей системы последипломного образо-

вания. - ISBN 5-225-04560-X
2. Гельфанд Б.Р., Чурвянов В.А., Мартынов А.Н. и др. Профилактика стресс-повреждений желудочно-кишечного тракта у больных в критических состояниях. Consilium Medicum. 2005, т.7, №6.
3. Костюченко А.Л., Костин Э.Д., Курыгин А.А. «Энтеральное искусственное питание в интенсивной медицине» «Специальная литература», Санкт-Петербург, 2006.
4. Гостищев В.К., Евсеев М.А. Значение антисекреторной терапии в лечении острых гастродуоденальных язвенных кровотечений. // РМЖ. 2004. Т.12. №24.
5. Костюченко А.Л., Костин Э.Д., Курыгин А.А. Энтеральное искусственное питание в интенсивной медицине. Санкт-Петербург, \»Специальная литература\» (2006).
6.Луфт В.М. Нутриционная поддержка больных при критических состояниях как базисный метод коррекции метаболических нарушений. Вестник интенсивной терапии. № 3 (2008). Короткий В.Н., Хохоля В.П., Бурый А.Н., Голчо Ю.А. Изменение секреторной и моторной функции желудка после оперативных вмешательств как возможные факторы риска образования острых гастродуоденальных язв. Клин. хир.,1980, №8, с.29-31.
7.Курыгин А.А., Бурданов А.П., Скрябин О.Н. Изменение желудочной секреции у больных в раннем периоде после хирургических вмешательств на органах брюшной полости. Вест. хир., 1987, №7, с.3-7.
8.Курыгин А.А., Скрябин О.Н. Острые послеоперационные гастродуоденальные язвы. С-т-Петербург, 1996, 371 с.
9.Курыгин А.А., Скрябин О.Н., Богданов А.П., Вагнер В.К. Острые гастродуоденальные язвы в раннем послеоперационном периоде. Вест. хир, 1989,№1, с. 11-13.
10.Никода В.В., Хартукова Н.Е. Применение ингибиторов протонной помпы в интенсивной терапии и реанимации. // Фарматека, 2008, №13, 10-16.
11.Геллер Л.И., Мамонтова М.И. Симптоматические гастродуоденальные язвы. 1978, Хабаровск, 113 с.

МРТ-диагностика с применением Примовиста

Лопанова Н.С., Нигай Р.В.
Центральная клиническая больница управления делами Президента РК

Проблема диагностики и лечения заболеваний гепатопанкреатодуоденальной зоны остается крайне актуальной. В последние годы значительный прогресс достигнут в лечении первичных и вторичных образований печени. Основной задачей стало выявление, определение размеров и локализации патологических образований печени, установление особенностей выявленного поражения (первичная опухоль, доброкачественная, злокачественная или метастаз). По-прежнему частота ошибок при общеклиническом обследовании больных с заболеваниями биллиарного тракта чрезвычайно велика, что свидетельствует о необходимости применения более точных и информативных методов лучевой диагностики.

Магнитно-резонансная томография (МРТ) и МР-холангиография (МРХГ) в диагностике заболеваний печени, желчного пузыря и желчных протоков играет значительную роль и позволяет получить прямую целостную визуализацию желчевыводящих путей, паренхимы печени без применения инвазивных вмешательств. В дифференциальной диагностике патологических состояний печени важную роль играет применение контрастных веществ.

Примовист представляет собой парамагнитное контрастное средство на основе гадолиния и гадоксетовой кислоты для проведения МРТ-диагностики. Особенностью данного вещества является 50% выделение введенной болюсно дозы через экскрецию гепатоцитами, что позволяет получить все динамические характеристики в полном объеме.

Цель

– определение диагностической ценности гепатотропного контрастного вещества примовист в исследованиях на магнитно-резонансном томографе у больных с патологией печени и желчных протоков.

Материалы и методы

МРТ-диагностика с применением примовиста было проведено пациентке Р., 62 лет, с предполагаемым диагнозом гепатоцеллюлярный рак, для уточнения состояния внутри- и внепеченочных желчных протоков на аппарате напряженностью магнитного поля 1,5 Тесла (Avanto, Siemens), по методу рекомендованному производителем, в режиме Т1 после внутривенного болюсного введения примовиста со скоростью 1,5-2 мл/сек в дозе 0,1 мл (25 мкмоль) на 10 кг массы тела.

Исследование проводилось в динамических фазах: артериальная, порто-венозная, равновесная и отсроченные (гепатоцитарные), примерно через 10 мин после инъекции, последующее сканирование - с интервалом в 5 мин, до появления контрастного вещества в 12п.к.

Результаты

При исследовании выявлено: в структуре правой доли печени дополнительное образование, размерами 12,9x11x12,2 см, с неровными контурами, неоднородно гиперинтенсивного на Т2 ВИ, гипоинтенсивного на Т1 ВИ МР-сигнала, с наличием в центральной зоне образования участка гиперинтенсивного на Т2 ВИ, гипоинтенсивного на Т1 ВИ МР-сигнала (некроз). Внутрипеченочные желчные протоки умеренно расширены (преимущественно в проекции правой доли). Желчный пузырь сокращен, положение и форма не изменены.

На МР-панкреатохолангиографии выявлено: внепеченочные желчные протоки не расширены, холедох до 0,56см. На уровне ворот печени общий печеночный проток сдавлен, правый печеночный проток четко не визуализируется.

После внутривенного введения гепатотропного контрастирующего вещества (ГКВ) примовист, в образовании отмечается умеренная неравномерная аккумуляция контрастного вещества в артериальную и портальную фазы, преимущественно в периферических отделах. На отсроченных сканах (гепатоцитарная фаза) с использованием гепатотропного контрастного вещества – отмечается появление его во внутрипеченочных желчных протоках левой доли печени через 15 мин, в холедохе – 20 мин, в желчном пузыре – 25 мин, в просвете двенатцатиперстной кишки – 30мин. В просвете желчных протоков правой доли печени незначительное накопление ГКВ отмечается после 30 мин.

Таким образом, были решены поставленные перед нами задачи применения примовиста при МРТ-диагностике: выявление очаговых образований печени, оценка морфологической характеристики очаговых образований печени (характер прохождения болюса контрастного вещества, изменение контрастирования во времени), оценка соотношений очаговых образований печени и сосудистой системы печени (оценка операбельности процесса), исследование в раннем и позднем послеоперационном периоде (оценка регенерации паренхимы и послеоперационных осложнений), оценка внешнесекреторной функции печени, пассажа МР-контрастного вещества с желчью, определяются временные критерии выведения ГКВ из печени и желчных протоков.

Результаты исследования подтвердили диагностическую ценность ГКВ примовист в МРТ-диагностике у больных с патологией печени и желчных протоков, что позволяет рекомендовать его дальнейшее применение на практике.

Список литературы:

1. Харченко В.П., Котляров П.М., Паньшин А.Г. и др. Перспективы развития высоких технологий в отечественной рентгенологии // Вопросы онкологии. 2009. Т. 55. № 4. С. 424-429.
2. Кармазановский Г.Г. Современные подходы оптимизации введе-

ния рентгеноконтрастных средств // Медицинская визуализация.- 2006.- № 5.- С. 136-141.
3. Багненко С.С., Труфанов Г.Е., Алентьев С.А.и др. Магнитнорезонансная томография в диагностике очаговых поражений печени с применением гепатотропного контрастного препарата «Примовист»// Вестник Российской военно-медицинской академии.- 2012.- Т. 1.- С. 97-105.
4. Бахтин В.А., Черемисинов О.В., Черемисинова И.С. Опыт гепатоспецифического контрастирования для магнитнорезонансной томографии // Казанский медицинский журнал.- 2010.- Т. 91. № 1.- С. 117-119.
5. Bae K.T. Peak contrast enhancement in CT and MR angiography: when does it occur and why-pharmacokinetic study in a porcine model.// Radiology. 2003. Vol. 227(3). P. 809-186.

Острый аппендагит

Ажибаев Ж.Н.
Центральная клиническая больница МЦ УДП РК, г.Алматы

Острый аппендагит является самостоятельным ограниченным воспалением жирового привеска, наиболее часто проявляется острой болью в нижних отделах живота. Его клинические признаки сходны с острым дивертикулитом или, реже, острым аппендицитом [1].

Epiploic appendages - жировые привески - перитонеальные мешки на серозной оболочке толстой кишки расположенные на сосудистой ножке. Состоят из жировой ткани и кровеносных сосудов, обычно имею длину 0,5-5см. Самыми крупными являются подвески сигмовидной кишки и могут располагаться группами около 100.

Большая величина жировых подвесков при общем ожирении, их патологическая подвижность, хронические заболевания толстой кишки, острый и хронический аппендицит являются предпосылками для перекрута жировых подвесков [2].

В доступной литературе мы нашли около 100 наблюдений патологии жировых подвесков толстой кишки, куда помимо истинных перекрутов жировых подвесков вошли наблюдения воспаления и ущемления жировых подвесков в грыжевом мешке. Чаще подвергаются перекруту жировые подвески сигмовидной кишки, реже - червеобразного отростка.

Диагноз заворота жировых подвесков толстой кишки устанавливается не только во время, но и до операции [3].

В нашей клинике прооперировано 6 пациентов с перекрутом подвесков толстой кишки. В возрасте до 40 лет было 5 пациентов, 41-60 лет – 1. Мужчин было 4, женщин – 2. У 2 женщин и 3 мужчин отмечено ожирение.

У всех пациентов отмечались боли ноющего характера с момента заболевания. В первые 24 часа от начала заболевания поступило 2 пациента, остальные до 2 суток. При поступлении у всех пациентов состояние было удовлетворительное, тахикардия умеренная 90-100 уд/мин. Гипертермии не наблюдалось, а лейкоформула крови была изменена только у двоих пациентов (умеренный лейкоцитоз).

Типичная клиническая картина заболевания перекрута жировых подвесок сигмовидной кишки позволила поставить правильный диагноз до операции у 4 пациентов и характеризовалась умеренным напряжением мышц и болезненностью в левой подвздошной области, положительным симптомом Щеткина-Блюмберга. Здесь же определялся инфильтрат диаметром 4-5 см. в виде «опухоли», подпаянной к передней брюшной стенке. У 2 пациентов имел место перекрут жировых подвесков слепой кишки. У данных пациентов клиника соответствовала острому аппендициту. Сочетания перекрута жировых подвесков с острым аппендицитом во всех случаях не отмечено.

Все пациенты оперированы под наркозом лапароскопическим способом. Интраоперационная диагностика не представляла трудностей. Измененные жировые подвески от темно-вишневого до черного цвета. Объем операции – резекция измененных жировых подвесков. Осложнений в послеоперационном периоде во всех случаях не было.

Таким образом, перекрут жировых подвесков чаще встречается у лиц с избыточной массой тела. Клиника перекрута жировых подвесков левой половины толстой кишки типична, что позволяет поставить правильный диагноз до операции. Сложнее определить диагноз при перекруте жировых подвесков правой половины толстой кишки.

Все больные с диагнозом перекрута жировых подвесков должны оперироваться в экстренном порядке лапароскопическим способом.

Литература.

1. Кригер А.Г. Эндоскопическая хирургия.-СПб.- 1998.- 327с.
2. Рехачев В.П., Дуберман Л.Б., Ярыгин В.А. Диагностика и лечение перекрута жировых подвесков толстой кишки // Хирургия.- 1984.- №8.- С.88-90.
3. Баулина Е.А., Николашин В.А. Патология жировых подвесков.- Пенза.- 2009.- 269 с.

Опыт применения транексамовой кислоты для профилактики кровотечений из верхних отделов ЖКТ

Калижанова Г.У., Ибрашева А.А., Абильмажинов К.Ю.
Центральная клиническая больница МЦ УДП РК, г.Алматы

Проблема желудочно-кишечных кровотечений (ЖКК) уже на протяжении многих десятилетий остается одной из самых актуальных в современной медицине, и относятся к числу наиболее частых причин экстренной госпитализации в стационары хирургического профиля. Летальность вследствие желудочно-кишечных кровотечений (ЖКК) в последние 50 лет сохраняется на уровне около 10% [1].

Адекватное консервативное лечение язвенных кровотечений не является абсолютной альтернативой хирургическим методам, должно проводиться сразу после поступления больного в стационар и включать коррекцию постгеморрагических нарушений гомеостаза, комбинированное применение современных методик лечебной эндоскопии и противорецидивную терапию с использованием антисекреторных и гемостатических препаратов [2].

Одним из препаратов, активно применяемых для эндоскопического гемостаза, является транексамовая кислота (трамин пр-ва Хилтон фарма, Пакистан, по лицензии Дойичи Санкио Лтд, Япония). Трамин относится к синтетическим ингибиторам фибринолиза и вследствие структурного сходства с лизином способен по конкурентному типу блокировать процесс активации плазминогена, предупреждая лизис тромба в зоне повреждения сосуда. Соляная кислота нарушает формирование тромбов путем ингибирования агрегации тромбоцитов и усиления их дезагрегации, а также ускоряет тромболизис за счет кислотостимулированного пепсинового механизма. Патогенетической

основой для применения транексамовой кислоты у больных с эрозивно-язвенными кровотечениями является нарушение тромбообразования и повышение фибринолиза в условиях повышенной кислотности желудочного содержимого [3].

Впервые на антифибринолитические свойства транексамовой кислоты указали японские исследователи S. Okamoto и U. Okamoto в 1962 г. Позднее B. Melander и соавт. (1965) подтвердили наличие выраженной антифи-бринолитической активности и установили крайне низкую степень токсичности транексамовой кислоты, что стало основанием для ее широкого применения. Впоследствии эффективность и безопасность транексамовой кислоты были доказаны в многочисленных клинических исследованиях.

Цель исследования

состояла в изучении клинической эффективности, переносимости и безопасности препарата транексам в качестве средства для предупреждения рецидива кровотечения из хронических язв желудка и двенадцатиперстной кишки, а также после эндоскопической полипэктомии.

Материал и методы

За последние 2 года препарат трамин использован нами в качестве средства для предупреждения рецидива кровотечения из хронических язв желудка и двенадцатиперстной кишки и для снижения риска кровотечения после проведения эндоскопической полипэктомии у 39 больных. Из них 17 пациентов, поступивших в ЦКБ МЦ УДП РК по поводу кровотечения из хронических язв желудка и двенадцатиперстной кишки (пациенты с продолжающемся кровотечением - Forrest 1a, b не поступали), и 22 пациента, которым провели эндоскопическую полипэктомию. Лечебно-диагностическую гастроскопию выполняли сразу после поступления в стационар, эндоскопическая полипэктомия проводилась плановым пациентам. Контрольное исследование проводилось в течении 24 часов после введения трамина. Раствор готовили из капсульной формы трамина непосредственно перед введением. Источник кровотечения под визуальным контролем орошался 20-50 мл 5% раствора трамина через фторопластовый катетер, введенный через инструментальный канал эндоскопа.

Результаты

Одним из критериев эффективности применения трамина при язвенных кровотечениях являлась динамика эндоскопических признаков геморрагии при контрольной гастроскопии в течение 24 ч после поступления. За благоприятную динамику эндоскопических признаков кровотечения принимали отсутствие крови в просвете желудка (двенадцатиперстной кишки), положительную динамику изменений признаков состоявшегося кровотечения по общепринятой классификации Forrest.

На фоне комплексного консервативного лечения с применением трамина во всех случаях не наблюдалось повторных кровотечений, а у больных после плановой эндоскопической полипэктомии (со стабильными гемодинамическими показателями) необходимость в проведении повторной эндоскопии отпадала.

Анализ результатов лечения пациентов с применением транексамовой кислоты показал его высокую клиническую эффективность, а отсутствие побочных эффектов и тромбоэмболических осложнений свидетельствует о том, что препарат хорошо переносится и безопасен при эндоскопическом местном гемостазе.

Зарубежный и наш опыт применения трамина при язвенных кровотечениях свидетельствует о целесообразности включения препарата в противорецидивную консервативную терапию язвенных кровотечений. При стабильном состоянии больного и отсутствии клинической картины продолжающегося кровотечения оправдано также применение транексама в комплексе препаратов первой линии до ФГДС в случае задержки лечебно-диагностической эндоскопии, а также в процессе длительной транспортировки к лечебному учреждению.

Литература:

1. *Вербицкий В.Г., Багненко С.Ф., Курыгин А.А. Желудочно-кишечные кровотечения язвенной этиологии (патогенез, диагностика, лечение)/ Руководство для врачей.- СПб: Политехника.- 2004.- 242с.*
2. *Adamsen S., Bendix J., Kallehave F. et al. Clinical practice and evidence in endoscopic treatment of bleeding peptic gastroduodenal ulcer.*
3. *Breckan R.K., Wessel-Berg A.M., Jorde R. Non-endoscopic first-line treatment of bleeding peptic ulcer with ranitidine and tranexamic acid. Scand J Gastroenterol 2003; 38: 9: 1000-1001.*

Консервативное лечение хронической анальной трещины

Ажибаев Ж.Н.

Центральная клиническая больница МЦ УДП РК, г.Алматы

Анальные трещины в проктологической практике встречаются довольно часто, но иногда не диагностируются из-за недостаточно внимательного обследования анального канала и чаще из-за наличия обострившегося геморроя. В последнем случае на передний план выступают и соответствующие жалобы пациента [1]. Следовательно, при любых жалобах на боли в заднем проходе необходимо тщательно обследовать анальный канал, особенно в типичных для трещин участках.

По данным многих авторов до 90% случаев трещины располагаются на задней стенке анального канала [2].

Предрасполагающим фактором для возникновения трещин на задней стенке является физиологический изгиб анального канала кзади, который травмируется при дефекации. У женщин относительно слабым местом является передняя стенка легче травмируемая при запорах, родах. Геморрой является предрасполагающим фактором для образования трещин, при котором наблюдается легкая ранимость слизистой [3].

Цель работы – оценить эффективность консервативного лечения хронической анальной трещины.

Под наблюдением находилось 16 человек – 10 мужчин и 6 женщин. Возраст мужчин 36-59 лет, женщин 28-55 лет.

Локализация трещин у мужчин – задняя стенка, у 2 женщин – трещина обнаружена на передней стенке. Все пациенты страдали запорами. Кровотечение при дефекации было скудным и непостоянным (5-6 раз на протяжении месяца). Анальный зуд отмечен у половины пациентов. Длительность заболевания от 2 месяцев до 2 лет и более.

При осмотре края трещин уплотнены, не смыкаются, зияют. У 6 пациентов дно трещин было покрыто вялыми грануляциями. Размеры трещин колебались от 0,5 до 2 см. в ширину. Форма приближалась к овалу или треугольнику с основанием книзу.

Основные жалобы были на боль в заднем проходе, в основе которой лежало развитие неврита, возникающего вследствие повреждения слизистой анального канала, что обусловливало возникновение рефлекторного спазма сфинктера, который усиливал болевой синдром и препятствовал заживлению трещины. Вследствие спазма сфинктера ухудшалось местное кровообращение, нарушалась трофика тканей.

Боли возникали во время или вскоре после акта дефекации с разной интенсивностью и продолжительностью от 6 до 20 часов и более. У некоторых больных отмечалась иррадиация болей в разные участки тела – промежность, бедра, половые органы.

Боли характеризовались пациентами как жгучие, режущие, ломящие, невыносимые. Из-за боязни появления боли, больные искусственно задерживали дефекацию на протяжении 2-3 суток и более. Вслед за такой задержкой стула боли, как правило, становились еще сильнее. Пациенты также предъявляли жалобы на раздражительность, потерю аппетита, нарушение сна, снижение работоспособности.

Всем пациентам проводился эффективный, неоперативный метод лечения хронических анальных трещин в амбулаторных условиях.

Накануне на ночь назначалась очистительная клизма. Вмешательство проводилось следующим образом: больной укладывался на операционный стол как при операции по поводу геморроя. Промежность вокруг ануса обрабатывали раствором бетадина (волосы предварительно сбриваются). Проводили анестезию сфинктера (как при операции геморроя) 0,25% раствором новокаина. В прямую кишку вводили ректальное зеркало и проводили медленное, щадящее растяжение сфинктера до 8 см. в горизонтальной плоскости. При растяжении сфинктера имевшаяся трещина увеличивалась в размерах, появлялись еще несколько трещин слизистой. Однако они все быстро заживают. В прямую кишку вводится марлевый тампон с мазью «левомеколь» и тонкая силиконовая газоотводная трубка. В сопровождении родственников больной отправляется домой автотранспортом.

Дальнейшее лечение пациенты проводили самостоятельно: микроклизмы с 0,33% раствором колларгола и ректальные свечи «Ультрапрокт» в течение 10 дней на ночь. По окончании 10 дней лечения пациент проводит монотерапию мазью «Пайлекс» ректально 2 раза в день в аналогичном режиме в течение 2 недель.

Пациентам рекомендовалось на протяжении первых 3 суток находиться на легкой диете и воздерживаться от стула, а затем принять легкое слабительное средство.

Как в ближайшие дни, так и в более отдаленные сроки осложнений не наблюдалось.

Наблюдаемые на протяжении года пациенты жалоб не предъявляли. Рецидив отмечен в одном случае. У пациента сохранялся болевой синдром. В последствие данный пациент был подвергнут оперативному лечению, после которого наступило выздоровление.

Таким образом, наблюдения показали, что проводимое нами консервативное лечение пациентов с хронической анальной трещиной имело высокую лечебную эффективность.

Литература

1. *Федоров В.Д., Дульцев Ю.В., Проктология. – М.: Медицина 1984.*
2. *Крылов Н.Н. Хроническая анальная трещина // Вестник хирургической гастроэнтерологии.- 2008.- №1.- С. 5-11*
3. *Бородин О.Г., Баженов А.Г., Мухин В.И. Опыт лечения хронической анальной трещины.- Йошкар-Ола.- 2010.*

Роль озоно- и МИЛ-терапии в определение состояния регионарного кровообращения у больных с диабетическими ангиопатиями нижних конечностей

Шхалиева С.Ф.
Научный центр хирургии им.М.А. Топчибашева, Азербайджан

Синдром диабетической стопы (СДС) - инфекция, язва или деструкция глубоких тканей стопы, связанная с неврологическими нарушениями или снижением магистрального кровотока в артериях нижних конечностей различной степени тяжести [1.3.4.7.8.11.13]. Распространенность СДС среди больных сахарного диабета (СД) составляет в среднем 4-10%. Несмотря на тот факт, что распространенность СД в различных странах составляет от 1,5 до 6 %, на больных сахарным диабетом с СДС приходится 40-60% всех ампутаций нижних конечностей нетравматического характера [2.5.6.12.13.]. Основной целью принятой ранее Сент-Винсентской декларации было снижение на 50% частоты ампутаций по поводу диабетической гангрены. Из доклада экспертов ВОЗ следуют отнюдь не утешительные выводы. Достигнуть 50% снижения частоты ампутаций удалось лишь в ряде скандинавских стран, а в большинстве стран (Англия, США, Германия) не только не отмечено снижения данного показателя, но и наблюдается рост числа ампутаций нижних конечностей у больных СД. В связи с этим, разрабатываются и внедряются локальные программы профилактики. Одной из них является программа профилактики ампутаций нижних конечностей в США (Lower Extremity). При назначении лечебного комплекса у каждого больного предварительно оценивается стадия недостаточности регионарного кровообращения, состояние магистрального кровотока, изучаются показатели гемостаза, свидетельствующие о степени выраженности гиперкоагуляции, макро- и микроангиопатии, что позволяет наметить рациональный план лечения для каждого больного, определяя индивидуальную направленность и длительность лечения [9.10.12].

The role of ozone and MIL therapy in definition of the condition of regional blood circulation in patients with diabetic angiopathy of the lower extremities
S.F. Shikhaliyeva
The Science Centre of Surgery by ac. M.A. Topchibashov, Baku,Azerbajcan

Summary: Purpose - identify the role of ozone and the MIL therapy in definition of the state of regional blood flow in patients with diabetic foot syndrome .
Materials and Methods: The analysis of clinical and instrumental examination in 69 patients with diabetes mellitus complicated by pyo-necrotic lesion of the foot. In the appointment of a medical complex in each patient was assessed pre-stage failure of regional circulation, the condition of the main flow, hemostasis were studied, indicating the severity of hypercoagulation, macro- and microangiopathy, which allowed us to outline a rational treatment plan for each patient, determining the orientation of the individual and the duration of treatment .
Results: Our study confirmed that surgical debridement of the purulent center, the active drainage of the wound, followed by ozone and MIL therapy can significantly reduce treatment time, fewer complications and deaths.

Цель работы

– выявить роль озоно- и МИЛ терапии в определение состояния регионарного кровообращения у больных с Синдромом Диабетической стопы (СДС).

Материалы и методы исследования

Проведен анализ результатов клинико-инструментального обследования у 69 больных сахарным диабетом, осложненным гнойно–некротическим поражением стопы. При назначении лечебного комплекса у каждого больного предварительно оценивалась стадия недостаточности регионарного кровообращения, состояние магистрального кровотока, изучались показатели гемостаза, свидетельствующие о степени выраженности гиперкоагуляции, макро- и микроангиопатии, что позволило нам наметить рациональный план лечения для каждого больного, определяя индивидуальную направленность и длительность лечения.

Для оценки функционального состояния периферических артерий использовали реовазографию нижних конечностей, ультразвуковое допплеровское исследование. Были применены такие методики, как определение регионарного систолического давления на уровне нижней трети голени, плече-лодыжечного индекса, вычисляемого отношением систолического давления на уровне лодыжек к систолическому давлению в плечевой артерии (определялся у 69 больных). Следовательно, в группе больных с начальными воспалительными изменениями показатели регионарного давления и гемодинамики близки к норме (0,89 ± 0,10), при трофических расстройствах 0,8± 0,16, 0,92 ± 0,21 при остеомиелитах. Значительное снижение регионарного кровотока отмечается в группах больных с некротическими и гангренозными изменениями (ИИ 0,38 ± 0,3 и 0,31 ±0,11 соответственно). Для оценки суммарного кровотока в нижних конечностях реографическим методом ориентировались на показатели реографического индекса (таблица 1).

Таблица1. Реографический индекс у больных с гнойно-некротическими поражениями стоп

Реографический индекс стопы	Начальные трофические расстройства	Трофические язвы	Остеомиелиты	Некрозы пальцев стоп	Гангрена стопы
	п=9	п=11	п=7	п=14	п=28
РИ	0,74 ±0,11	0,71 ±0,09	0,70±0,11	0,37±0,04	0,15±0,13
Р	<0,05	<0,05	<0,05	<0,05	<0,05

Из данных представленных в таблице 1 видно, что у всех обследованных больных до лечения отмечено более или менее выраженное снижение кровенаполнения пораженной конечности. Реовазографический индекс на реовазограмме голеней колебался в пределах 0,74 ±0,11; 0,15 ± 0,13 и в среднем составил 0,56 ± 0,02, что достоверно отличался от нормы (0,76 ± 0,03).

Применение указанных методов исследования помогло выявить окклюзионные поражения магистральных артерий (макроангиопатия) у 11 (16%), а микроангиопатию у 21 (30,4%) больных. Для микроангиопатии было характерно также снижение реографического индекса на стопе при сохранении пульсовых колебаний в отведениях с голени и бедра. У большинства пациентов - 37 человек (53,6%) наблюдались сочетанные поражения магистральных и мелких сосудов - диабетическая макро- и микроангиопатии. Наиболее значительные нарушения

кровоснабжения конечности отмечены у больных с гангренозными и некротическими изменениями стоп у 28 (40,5%) из 69 больных, наименее - у больных с начальными трофическими изменениями (9 больных или 13%).

Таким образом, можно заключить, что гнойно-воспалительные процессы возникают, как правило, на фоне незначительных изменений кровотока, а развитие некрозов и гангрены связано чаще со значительными изменениями микроциркуляции. В лечении больных СД в стадии критической ишемии нами применялась активная хирургическая тактика. Наш опыт показывает, что радикальная хирургическая обработка гнойного очага, активное дренирование раны с последующей озоно- и МИЛ терапией, позволяет существенно сократить сроки лечения, уменьшить число осложнений и летальных исходов. Однако, более широкому внедрению указанной тактики препятствует отсутствие научно обоснованных показаний к выполнению хирургической обработки гнойного очага, установления границ иссечения тканей. Для решения указанных задач нами проводилось чрескожное определение напряжения кислорода в капиллярной крови (p02). Тест является объективным, так как известно, что величина p02 в тканях коррелирует со степенью нарушения периферического кровообращения. Исследования проводились с помощью портативного оксиметра TCM-2 «Radiometer" (Дания), предназначенного для неинвазивного измерения в тканях p02 в любом участке человеческого тела (в мм рт. ст.). Исследования pO2 проводились ежедневно до операции и после ее выполнения, до выписки больного из стационара с обязательным контролем на симметричных точках противоположной стороны. Для определения исходного уровня регионального кровотока в качестве контроля проведено исследование pO2 у 20 здоровых людей и у 20 больных СД без гнойных осложнений. Пол и возраст у них соответствовал таковым у больных основной группы. pO2 в контрольных группах регистрировалось в тех же участках, что и у больных. Установлено, что у здоровых людей pO2 в поверхностных тканях составлял в среднем 57,4 мм рт. ст. Чрезкожное измерение pO2 у 20 больных СД без гнойных заболеваний показало значительное снижение исходного уровня капиллярного кровотока по сравнению с таковым у здоровых лиц, по-видимому за счет микроангиопатии, от 34 до 49 мм рт. ст.,что в среднем составило 41,5 мм рт. ст. У больных СД с тяжелой ангиопатией наблюдались более выраженные нарушения периферического кровотока по сравнению с пациентами, страдающими только СД. Уровень pO2 колебался у них от 24 - 36 мм рт. ст., составляя в среднем 30 мм рт. ст. и зависел от тяжести СД. Полученные данные о динамике pO2 в тканях у больных с ДА явились важным прогностическим тестом: показатель 25 мм рт. ст. и ниже в области гнойного очага расценивался нами как признак критического уровня локального кровообращения. На основании изучения локальной микроциркуляции появилась реальная возможность чрескожно до операции определять границы иссечения некротически измененных тканей и разработать тактику лечения.

Выводы

Таким образом, клинико-инструментальные исследования у больных диабетической ангиопатией, осложненной гнойно-некротическим поражением нижних конечностей, позволили выявить групповые различия в характере и степени гемодинамических расстройств, и подтвердили обоснованность дифференциации этих поражений.

Изучение процесса гемостаза у 69 больных показало, что у больных сахарным диабетом, осложненным ГНП НК наблюдается гиперкоагуляция. У этих больных выявлено укорочение времени свертывания крови с 5,4 ± 0,1 до 4,0 ± 0,2 мин., увеличение количества фибриногена А с 3,05 ± 0,09 до 5,61 ± 0,1 г/л и протромбиновой активности с 85,5 ± 1,0 до 93,2 ± 1,2%. Радикальная хирургическая обработка гнойного очага, активное дренирование раны с последующей озоно- и МИЛ терапией, позволяет существенно сократить сроки лечения, уменьшить число осложнений и летальных исходов.

Все вышеперечисленные показатели гемостаза следует учитывать при обосновании показаний к операции, выборе ее объема и главное - при назначении антикоагулянтных средств, в различные периоды лечения у больных сахарным диабетом.

Литература

1. Абышов Н.С., Закирджаев Э.Д. «Большие ампутации» у больных с окклюзионными заболеваниями артерий нижних конечностей // Хирургия 2005; №12, С. 59-64

2. Ахвердиева Т.Г., Мусаков С.М., Ханалиев Н.М. и др. Сравнительная полиграфическая и термографическая оценка нарушений периферического кровообращения при диабетических ангиопатиях // Матер. 2 Всерос. симп. по хир. Эндокринол. – Саратов. 1993. – С. 48-50

3. Брискин Б. С. , Тартаковский Е. А., Гвоздев Н. А., Якобишвили Я. И., Магомедов С. Н. Лечение осложнений «диабетической стопы» // Хирургия. Журнал им. Н.И. Пирогова.-1999.-№10.-с.53-56.

4. Гречко В.Н. Комплексное лечение больных с гнойно - некротической формой диабетической стопы//Стандарты диагностики и лечения в гнойной хирургии. Материалы науч. - практ. конф.,Москва,23-24 окт.2001.

5. Гурьева И.В., Кузина И.В., Воронин А.В., Комелягина Е.Ю., Мамонтова Е.Ю. Синдром диабетической стопы. - М. - 2000. - 40 с.

6. Дедов И.И., Шестакова М.В., Максимова М.А. Федеральная целевая программа «Сахарный диабет»: Метод. рекомендации.- М., 2002.- С. 21

7. Калинин А.П., Рафибеков Д.С., Ахунбаев М.И., Агаев Р.А., Акылбеков И.К. Диабетическая стопа. 2000. – С. 48-116

8. Оболенский В.Н. Комплексное лечение больных с синдромом диабетической стопы // Сб. Научных трудов к 60-летию ГКБ №13 «Актуальные вопросы практической мед.» М. РГМУ, 2000, С. 130-135

9. Пархисенко Ю.А., Глухов А.А. Применение озонотерапии и гидропрессивных технологий в комплексе интенсивной терапии хирургического сепсиса // Хирургия - № 4 - 2001 - С. 55-58

10. Родоман Г.В., Лаберко Л.А., Оболенский В.Н., Коротаев А.Л., Никитин В.Г. – Озонотерапия в лечении больных с гнойно - воспалительными заболеваниями. // Рос. мед. журнал - №4. – 1999. – с. 32-36

11. Смирнова О.М. Комбинированная терапия сахарного диабета типа 2. // Проблемы эндокринологии, 2005, Т.51, №3; 7-10

12. Чур Н.Н., Гришин И.Н., Казловский А.А., Кокошко Ю.И. Этиология, патогенез, классификация и хирургическое лечение синдрома диабетической стопы // Хирургия, 4, 2003; 42-46

13. Шапошников В.И., Зорик В.В. Комбинированное лечение гнойно-некротических поражений нижних конечностей при сахарном диабете // Хирургия. – 2001. - №2 – С. 46-49

Определение факторов риска развития венозных тромбозов

Танбаева Г.З., Турабаев К.С., Ержанов С.Т.

Центральная клиническая больница МЦУДП РК, г.Алматы

Венозная тромбоэмболия (ВТЭ) – проблема, значение которой недооценивается [1]. Так, тромбоэмболия легочной артерии (ТЭЛА) - окклюзия артериального русла легких тромботическими массами различного калибра, сформировавшимися в венах большого круга кровообращения, реже – в правом предсердии или в правом желудочке сердца - третий по распространенности вид патологии сердечно-сосудистой системы после ИБС и инсульта во всем мире [2].

В Казахстане в структуре смертности населения на первом ранговом месте находятся заболевания сердечно-сосудистой системы. При этом первостепенную роль играет именно ТЭЛА, а значительное число случаев остается не диагностированными.

Доказательством тому служат результаты вскрытий, показывающие наличие венозного тромбоэмболизма (ВТЭ). По статистике, ВТЭ является причиной 10% смертей в стационаре [3].

Более 80% случаев тромбоэмболии глубоких вен (ТГВ) протекает бессимптомно и об ее наличие можно судить только по результатам аутопсии. По данным Фремингемского исследования, ТЭЛА составляет 15,6% от всей внутригоспитальной летальности, причем на хирургических больных приходилось 18%, а 82% составили больные с терапевтической патологией [4].

По данным многих авторов, факторы риска развития венозных тромбозов делятся на: серьезные, умеренные и слабые. К серьезным факторам рискам относятся перелом бедра и голени, замещение бедренного или коленного сустава, обширное хирургическое вмешательство, обширная травма, повреждение спинного мозга.

К умеренным – артроскопическая хирургия коленного сустава, центральный венозный катетер (большинство реанимационных пациентов), химиотерапия (весь онкологический профиль), застойная сердечная/дыхательная недостаточность, ГЗТ/оральная контрацепция (женщины фертильного возраста, молодой возраст), злокачественное новообразование, предшествующая ВТЭ, паралич после инсульта, беременность/послеродовый период (охрана материнства и детства, снижение заболеваемости данной группы), тромбофилия.

К слабым – постельный режим более 3 дней (большинство пациентов стационара), длительное пребывание в сидячем положении, например авиаперелет более 8 часов, пожилой возраст, лапароскопическое вмешательство, ожирение, варикозные вены [5].

С целью определения частоты факторов риска развития ВТЭ были изучены истории болезней 279 пациентов, пролеченных в ЦКБ МЦ УДП РК в 2010- 2011 годах.

Распределение пациентов по возрастным категориям в 2010 и 2011 годах было примерно одинаковым и составило: от 20 до 39 лет – 10,9% и 11,1%; от 40 до 59 лет – 17,0% и 14,9%; от 60 до 74 лет – 59,7% и 59,1%; от 75 и более лет – 12,3% и 14,9% соответственно. Таким образом, наибольший удельный вес и в 2010 и в 2011 году составили лица пожилого и старческого возраста (72% и 74% соответственно).

Распределение пациентов по наличию факторов риска отличалось в возрастных группах, но было практически одинаковым по годам.

Так в возрастной группе 20-39 лет большинство пациентов (67% и 71% соответственно) не имели факторов риска развития ВТЭ, а остальные имели слабые факторы риска. В группе 40-59 лет все пациенты имели факторы риска, причем большая доля из них были умеренными (68,7% и 70,5% соответственно) и слабыми, а в единичных случаях - серьезными.

В более старшей возрастной группе (60-75 и более лет) доля пациентов, отнесенных к группе с умеренными и серьезными факторами риска, составила 93% и 92% соответственно, а со слабыми – единичные случаи. Вместе с тем, среди пациентов этой возрастной группы увеличилось число выявленных с ВТЭ и ТЭЛА по данным УЗДГ сосудов и КТ легких (2010 год – УЗДГ выявлено 30 ТГВ, КТ выявлено 3 ТЭЛА; 2011 год – УЗДГ выявлено 42 ТГВ, КТ выявлено 8 ТЭЛА).

Такая первичная группировка обследованных больных по степени риска возникновения ВТЭ позволяет уточнять объем и структуру профилактической и лечебно-диагностической помощи, оказываемой в ходе динамического наблюдения и диспансеризации, а также после выписки из стационара.

В то же время эти данные могут быть использованы для формирования групп больных, нуждающихся в проведении хирургических операций, интенсивной тромболитической терапии, восстановительного лечения и медицинской реабилитации.

Кроме того, сбор такой первичной информации о распространенности ВТЭ среди различных возрастных групп населения является базовой основой для создания регистра больных с венозными тромбозами и будет одним из приоритетов деятельности организуемого в больнице Комитета по диагностике и лечению венозных тромбозов.

Список литературы:

1. *Гагарина Н.В., Синицын В.Е., Веселова Т.Н., Терновой С.К. Современные методы диагностики тромбоэмболии легочной артерии // Кардиология.- 2003.- №5.- С. 77-81*
2. *Хейт Д. Легочная эмболия - Новые парадигмы в диагностике и терапии // Chest.- 2001.- Vol.120.- P. 1556-1561: 3-13.*
3. *Руководство по кардиологии // Под.ред.В.Н.Коваленко.- К: Морион, 2008.- С.850-892.*
4. *Сигал В., Тамариз Ж. Обзор данных о диагностике тромбоза глубоких вен и эмболии легочной артерии // Медицина- 2007.-№ 5.- С.63-73.*
5. *Яковлев В.Б., Яковлева М.В. Тромбоэмболия легочной артерии: патофизиология, диагностика, лечебная тактика // Consilium Medicum.- 2005.- № 6.- С. 493-499.*

Применение метода аортокоронарного шунтирования тремя и более шунтами

Сериков Н.С., Квашнин А.В., Туйшиев Б.С.
Центральная клиническая больница МЦ УДП РК

У пациентов с трехсосудистым поражением коронарных сосудов и/или поражением ствола левой коронарной артерии аорто-коронарное шунтирование (АКШ) являлось до настоящего времени основным методом лечения. Новые возможности интервенционной кардиологии, включая применение стентов с медикаментозным покрытием, техники постановки стента в стент или в бифуркацию поставили под вопрос преимущества АКШ [1].

Для сравнения этих двух методов лечения было проведено проспективное рандомизированное исследование у 1800 пациентов на базе 85 центров Европы и Америки. Исследование показало, что операции аорто-коронарного шунтирования у больных с трехсосудистым поражением и/или стенозом главного ствола приводит к лучшим длительным результатам по сравнению со стентированием: меньше повторных вмешательств на сердце, меньшее количество инфарктов миокарда и смертельных случаев [2].

В последнее время вновь усилилось внимание к лечению ишемической болезни сердца (ИБС) с низкой сократительной способностью миокарда, так как в ряде исследований было показано, что у больных с многососудистым поражением часто присутствует обратимая ишемия миокарда и АКШ может привести к стабилизации и улучшению течения ИБС у этих больных [3].

Цель

– оценка эффективности хирургического лечения больных ИБС методом АКШ тремя и более шунтами.

Материал и методы

Проанализированы истории болезней 23 пациентов с ИБС, перенесших АКШ тремя и более шунтами, в возрасте от 41 до 65 лет.

Пациентам был проведен комплекс исследований, включая электрокардиографию, эхокардиографию, велоэргометрию,

селективную многопроекционную коронарографию и левую вентрикулографию. При этом 87% больных были отнесены к III функциональному классу (ФК), 8,6% - к IV ФК, 4,4% - ко II ФК. Все больные были с нестабильной стенокардией (НС). У 20 (87%) пациентов был постинфарктный кардиосклероз (ПИКС), из них после стентирования коронарных артерии 6 (26%). Из сопутствующих заболеваний сахарный диабет (СД) II типа наблюдался у 12 (52,2%), а артериальная гипертензия (АГ) регистрировалась практически у всех пациентов 20 (87,0%). По результатам эхокардиографии и левой вентрикулографии средняя величина фракции изгнания составляла 51%.

22 операции проводились с помощью аппарата искусственного кровообращения, и одна операция выполнена на работающем сердце. Длительность операций составляла в среднем 3-4 часа. Для наложения анастомозов использовался шовный материал монофиламентная нить пролен 8/0 на маммарокоронарное шунтирование (МКШ), 7/0 - на дистальные анастомозы, 6/0 - на проксимальные анастомозы, а также бинокулярная оптика с 2,5-3,5 кратным увеличением. Трансплантатом являлась большая подкожная вена нижних конечностей. В первую очередь проводили наложение дистальных анастомозов между аутовенами и коронарными артериями. После формирования дистального анастомоза между левой внутренней грудной артерией и передней межжелудочковой ветвью, восстанавливали сердечную деятельность. Далее формировали проксимальные анастомозы на восходящий отдел пристеночно отжатой аорты. У 3 (13%) пациентов выполнено шунтирование в сочетании с эндарартерэктомией коронарных артерий. Среднее время пережатия аорты составило 50 минут.

Результаты операций показаны в таблице и квалифицированы как улучшение состояния, состояние без перемен и ухудшение.

Состояние больных после АКШ	Абс. число	%
Улучшение	19	82,7
Без перемен	2	8,7
Ухудшение	1	4,3
Умерло	1	4,3
Всего	23	100,0

Как видно из таблицы у 82,7% оперированных пациентов наблюдалось улучшение состояния после

В раннем послеоперационном периоде у 1 больной развился острый инфаркт миокарда. Более частыми и менее опасными осложнениями были: нарушения ритма сердца - 2, экссудативные плевриты - 5, которые купировались после успешной терапии. Умерла 1 больная, что составило 4,3% от всех оперированных. В послеоперационный период двум пациентам проведена внутриаортальная контрпульсация аппаратом фирмы «ARROW Auto Cat2».

Все пациенты после выписки из стационара проходили курсы реабилитации в специализированных кардиологических стационарах.

Таким образом, результаты исследования показали, что операция АКШ тремя и более шунтами остается актуальным методом лечения больных с трехсосудистым поражением коронарных сосудов и/или стенозом левой коронарной артерии.

Литература:

1. *Ройтберг Г.Е., Струтынский А.В. Внутренние болезни. Сердечно-сосудистая система.- М.: Издательство БИНОМ.- 2007.- 856с.*
2. *Михеев А.А., Клюжев В.М., Карпун Н. А. и др. Операции на коронарных артериях на работающем сердце без искусственного кровообращения у больных ишемической болезнью сердца.- М.:Медпрактика.-2001.-С.43-44.*
3. *Lawric M., Morris G., Howell J. et al. Results of coronary bypass more than five years after operation in 434 patients: clinical treadmill exercise and angiographic correlation. Am. J. Cardiol. 1977. V. 40. № 8. P. 665–672.*

Диагностика и лечение субмассивной тромбоэмболии легочной артерии. Случай из практики

Турабаев К.С.

Центральная клиническая больница МЦ УДП РК, г.Алматы

Распространенность тромбоэмболии легочной артерии (ТЭЛА) у умерших пациентов в больницах по данным аутопсий составляет примерно 12–15%, и этот показатель остается стабильным на протяжении последних четырех десятилетий. При этом своевременное лечение ТЭЛА может быть очень эффективным. Именно поэтому более чем 90% больных, умерших от ТЭЛА, относятся к тем, у кого не был установлен правильный диагноз и, соответственно, не было назначено адекватное лечение [1,2].

Пациентка К., 01.01.1928 г.р. рост 154, масса тела 105 кг, поступила 13.08.2012 в отделение реанимации с жалобами на одышку и слабость, боли в области сердца. Ухудшение состояния в течение нескольких часов, когда на утренней прогулке ощутила резкую слабость и затруднение дыхания, боли в левой половине грудной клетки.

В анамнезе: артериальная гипертензия 2ст., риск 4. Ишемическая болезнь сердца. Сердечная недостаточность, ФК 3. ХСН IIБ. Сахарный диабет 2 типа, средней степени тяжести, декомпенсация. Диабетическая ангиопатия и дистальная полинейропатия н/к. Ожирение 4 ст. Метаболический синдром. Более 40 лет страдает ВРВ н/к с трофическими нарушениями.

Данные объективного обследования: в легких везикулярное дыхание, ослабленное в нижних отделах, единичные крепитирующие хрипы. АД 141/85, ЧСС 96 уд/мин. ЧДД 25-26 в мин, StO2 85% -87% на фоне ингаляции O2. Вероятность риска развития ТЭЛА по Женевской шкале (G. Le Gal et al., 2006) и по шкале M. W. Roges и P.S.Wells (2001) расценивается как умеренная.

Анализы при поступлении: тропонин Т 50-100 нг/мл, Д димер 1,0 нг/мл, с нарастанием до 2,1 нг/мл через сутки, гиперферментемия - АЛТ до 76 ЕД/л, АСТ - 46 ЕД/л, сахар крови - 8,6 ммоль/л. Остальные показатели в пределах нормы.

На ЭКГ: ритм синусовый, тахикардия, частота сокращений желудочков 94 уд. в мин., вертикальное положение электрической оси сердца. Признаки гипертрофии правого желудочка, правого предсердия с систолической перегрузкой. Признаки ТЭЛА.

Учитывая клинические данные, повышенный D-димер и данные ЭКГ, пациентке была произведена КТ органов грудной клетки. Заключение: картина тромбоэмболии сегментарной артерии средней доли правого легкого. Признаки застоя в малом круге кровообращения.

При этом по данным ЭХО КГ данных за ТЭЛА не было выявлено. Клинические и инструментальные (УЗДГ) данные за тромбоз сосудов нижних конечностей также отсутствовали.

Больной был выставлен ДЗ: Острая субмассивная тромбоэмболия сегментарных ветвей правой легочной артерии, высокий риск.

Лечение проводилась с привлечением смежных специалистов: сосудистого хирурга, пульмонолога, кардиолога. Анти-

коагулянтная терапия назначалась согласно рекомендациям ACCP (Американской коллегии врачей по заболеваниям органов грудной клетки): клексан 0,8×2 раза в день в дальнейшем с постепенным снижением дозы до 0,4×1 раз п/к по мере достижения целевого уровня ПТИ 40-50%, МНО 3,0-3,5 на фоне начала приема варфарина 7,5-5-2,5 мг внутрь, инфузионная терапия с целью улучшения реологии крови, антигипертензивная, симптоматическая терапии. Крайние значения ПТИ-20%, МНО-7,56 были достигнуты во время проведения антикоагулянтной терапии. В такие промежутки производилось снижение или пропуск дозы варфарина.

Через 10 часов с момента поступления больная переведена на ИВЛ в связи с прогрессированием явлений ДН. ИВЛ проводилась в режиме вспомогательной вентиляции, с ПДКВ 5-7 мм. рт. ст, FiO2 – 50-60%, StO2 поддерживалась на уровне – 95-96% под контролем газов крови. Гемодинамические показатели оставались стабильными. Проводилось зондовое питание.

На 3-и сутки была установлена трахеостома, на 15-е сутки постепенно удалось отойти от ИВЛ через вспомогательные режимы.

23.08.2012 на контрольной КТ легких сохраняется картина тромбоэмболии сегментарной артерии средней доли правого легкого, положительная динамика. На 23-и сутки больная была переведена из отделения реанимации, в последующем выписана домой в удовлетворительном состоянии с рекомендациями по приему антикоагулянтов.

Таким образом, использование четкого и простого алгоритма диагностики ТЭЛА: клиническая картина, ЭхоКГ (не информативного в данном случае), определение уровня D-димера и КТ не требует высоких затрат и не отнимает много времени. Благодаря этому своевременно начатое лечение оказывается наиболее эффективным.

Литература :

1. *Дзяк Г.В. Тромбоэмболия легочной артерии / Монография.- Днепропетровск.- 2004.- 235с.*
2. *Torbicki A., Perrier A., Konstantinides S. et al. Guidelines on the diagnosis and management of acute pulmonary embolism. The Task Force for the Diagnosis and Management of Acute Pulmonary Embolism of the European Society of Cardiology (ESC). European Heart Journal 2008; 29 (18): 2276-2315.*

Пункция и катетеризация яремной вены под УЗИ-контролем

Тажибаев Д.А.
Центральная клиническая больница МЦ УДП РК

Катетеризация центральной вены – широко используемый метод осуществления сосудистого доступа для инфузионной терапии с целью восстановления объема циркулирующей крови, мониторинга показателей гемодинамики, введения вазопрессорных медикаментов, множественных заборов крови, парентерального питания и длительного введения химиотерапевтических препаратов [1]. Тем не менее, процедуру катетеризации центральной вены нельзя считать абсолютно безопасной. Согласно литературным данным, частота развития больших и малых механических осложнений может достигать 10%, в зависимости от опыта оператора, особенностей телосложения пациента и состояния свертывающей системы крови. Среди подобных осложнений, наиболее часто встречаются: непреднамеренная пункция артерии, гематома области пункции, повреждение рядом лежащих нервных стволов, пневмоторакс и некорректная позиция катетера. Более чем в 19% случаев попытка катетеризации центральной вены может оказаться неудачной [2].

Стандартная методика катетеризации центральной вены подразумевает использование внешних анатомических ориентиров, определяемых физикально, взаимоотношение которых с целевым сосудом может быть очень вариабельно[3].

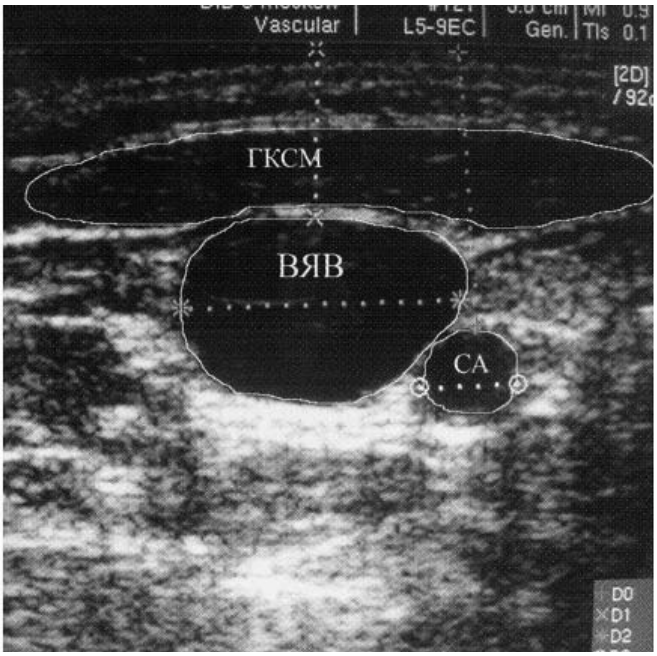

Цель

- оценка эффективности и безопасности проведения пункции и катетеризации центральной вены под УЗ-контролем.

Материалы и методы

Для ультразвуковой визуализации сосудов наиболее подходят мультичастотные линейные и микроконвексные датчики с частотой от 7 до 10 мГц, позволяющие детально визуализировать поверхностные структуры (на глубине до 6-7 см). Как правило, на всех датчиках с одной стороны имеются специальные метки. Из магистральных вен наиболее доступны подробному исследованию внутренняя ярёмная и бедренная вены.

Были взяты 6 пациентов, с избыточным весом тела, у которых плохо визуализировались анатомические ориентиры. Положение пациента при катетеризации с пониженным головным концом (положение Тренделенбурга) и создание кратковременного избыточного давления под маской во время наркоза, что увеличивает кровенаполнение внутренней яремной вены и ее диаметр на 25-50%. Сосуды видны как анэхогенные (чёрные) образования (рис.) с чётким контуром, пульсирующие (ритмичное изменение диаметра сосуда). Условные обозначения:

ГКСМ - грудинно-ключично-сосцевидная мышца

ВЯВ - внутренняя ярёмная вена.

СА - сонная артерия.

Отмечаются пульсации различного характера: пульсация артерий в такт сердечных сокращений, пульсация вен, передаточная от колебания рядом расположенной артерии и в такт дыхательных движений. Последний признак, как и сдавление в передне-заднем направлении при нажатии датчиком, помогает дифференцировать вену от артерии. Дифференциальная диагностика сосудов упрощается при наличии цветового допплеровского картирования: разнонаправленные потоки в сосудах (при стандартных установках в УЗ-сканере) окраши-

ваются соответственно в разные цвета: красный – к датчику, синий - от датчика.

Таким образом, появилась возможность визуализировать центральную вену перед её катетеризацией. УЗИ помогают не только определить наличие или отсутствие этих факторов, но и идентифицировать их, и в ряде случаев проводить эффективную профилактику трудной катетеризации вен. Введение УЗ-сканирования при катетеризации центральных вен позволило нам снизить количество неудачных пункций на 50%. Однако УЗИ, по всей видимости, нельзя считать абсолютно безвредными для пациента процедурами [4]. Поэтому перед любым УЗИ врач должен отчетливо понимать, ради чего проводится исследование и на какие вопросы он ожидает получить ответы с его помощью.

Список литературы:

1. *Bernard RW, Stahl WM: Subclavian vein catheterizations: A prospective study. Ann Surg 1971; 173:184-190*
2. *Sznajder JI, Bitter-man H, Weiner P, et al: Central vein catheterization: Fail ure and complication rates by three per cutaneous approaches. Arch Intern Med 1986; 146:259-261*
3. *Denys BG, Uretsky BF: Anatomical variations of internal jugular vein location: Impact on central venous access. Crit Care Med 1991; 19:1516-1519*
4. *Legler D, Nugent M: Doppler localization of the internal jugular vein facilitates central venous cannulation. Anesthesiology 1984; 60:481-482*

Проблемные вопросы трансплантации органов в Казахстане

Абауова К.С.
АО «Национальный научный кардиохирургический центр», г. Астана

Мақалада Қазақстандағы органдар трансплантациясының өзекті мәселелері қозғалды. Сонымен қатар, органдар донорлығы мәселесін трансплантациялық үйлестіру жүйесін құру арқылы шешкен дамыған елдердің тәжірибесі келтіріліп, трансплантацияны қажет ететін науқастардың өмірін аман сақтап қалу мақсатында халық арасында ерікті донорлықты насихаттау қажеттілігі мәселесі көтерілді.

In the article are raised important problems of organ transplantation in Kazakhstan. There is given an experience of developed countries in the world, decided the problem with organ donation by establishing a system of transplant coordination, as well as the need to promote voluntary blood donation among people to save the lives of patients who need transplants.

Проблема трансплантации органов актуальна не только в Казахстане, но и во всем мире, так как, острая нехватка донорских органов приводит к высокой летальности среди больных, нуждающихся в трансплантации органов и тканей.

Значимость решения проблемы с трансплантологией обозначена в Послании Президента Н.А. Назарбаева народу Казахстана, где отмечено «…В рамках Нового Университета в Астане будут созданы три новых научных центра. …Центр наук о жизни будет вести совместные с ведущими мировыми научными центрами разработки в области трансплантации органов, искусственного сердца и легких, стволовых клеток и медицины долголетия.».

В республике прогнозное количество больных, нуждающихся в трансплантации донорских органов в настоящее время по данным главного внештатного трансплантолога республики составляет более 7 тысяч, в том числе нуждающихся в трансплантации почек более 3 тысяч, донорскую печень ожидают свыше 800 пациентов, более 1200 пациентам необходимо донорское сердце, около 250 больных нуждаются в трансплантации поджелудочной железы. Ежегодно от данной проблемы в стране умирают до 80 человек. По данным специалистов, летальность пациентов в листе ожидания составляет 75,5%, т.е. трансплантация почки проводится каждому седьмому-восьмому больному из листа ожидания в пределах страны либо за рубежом. Остальные больные умирают, так и не дождавшись донорского органа. За последние 2 года в стране не было выполнено ни одной пересадки органа от трупного донора.

В настоящее время, в стране имеется нормативная правовая база, регулирующая вопросы трансплантации органов и тканей, имеются республиканские научные центры готовые к проведению органной трансплантации. Проводится тканевое типирование доноров и реципиентов. Подготовленные высококлассные специалисты готовы провести трансплантацию сердца, почек, печени, поджелудочной железы, однако, дефицит трупных донорских органов не позволяет обеспечить проведение операции по пересадке органов и тканей.

Впервые, в Казахстане трансплантация почки проведена в 1979 году на базе АО «Национальный научный центр хирургии им. А.Н. Сызганова», где за весь период выполнено более 550 пересадок почек и 1 трансплантация печени от живого донора.

Всего в двух клиниках страны (АО «ННЦХ им. А.Н.Сызганова» в г. Алматы и АО «Национальный медицинский холдинг» г. Астана) за год проводится не более 10 трансплантаций почек. Первые шаги по пересадке костного мозга делаются в г.Астане на базе Республиканского центра неотложной медицинской помощи. Национальным научным кардиохирургическим центром начато проведение операций по имплантации различных модификаций искусственных желудочков сердца, а также искусственного сердца. По сути, это операции «моста» на пути к трансплантации донорского сердца. Практически отсутствует трансплантация органов детского возраста.

Тогда как, в США по данным UNOS за 1 год было произведено до 8939 трансплантаций почки, 2340 трансплантаций сердца, 4450 трансплантаций печени, 849 трансплантаций легких, 1218 трансплантаций поджелудочной железы. Летальность в листе ожидания составляет в среднем 6,2%.

По данным международных экспертов, наиболее успешные результаты после трансплантации почки – около 30 лет жизни, печени – около 25 лет, сердца – 15-20 лет. Годовая выживаемость колеблется в пределах 98%

Для решения проблемы трансплантации органов необходимо создание в республике института трансплантационной координации - независимой организации, которая имела бы легитимное право управлять процессами выявления потенциальных доноров, проводить расследование и руководить процессом кондиционирования - справедливо распределять органы в соответствии с листом ожидания.

Наряду с этим, требует пересмотра и усовершенствования существующая нормативная правовая база, регулирующая вопросы донорства органов и трансплантации с учетом международного опыта, так как организация донорского процесса и трансплантация органов – различные виды медицинской деятельности, осуществляемые различными категориями врачей. Необходимо введение в штатное расписание медицинских организаций (стационаров) должностей госпитальных координаторов донорства (диспетчеров и инициаторов донорства), а также ведении целенаправленной информационной и пропагандистской работы среди населения о необходимости развития органного донорства и о трансплантологии в целом.

В этой связи, особую актуальность требует решения вопрос подготовки соответствующих специалистов по работе с родственниками умерших пациентов, так как общество, наряду с врачом и пациентом, становится полноправным участником лечебного процесса (по сути - общество является источником, с определенной точки зрения, донорского материала, и гарантом цивилизованных отношений между трансплантологами, пациентами и донорами).

Немаловажным препятствием к развитию органного донорства является отсутствие финансирования с республиканского бюджета услуг по организации донорского процесса в клиниках. В развитых странах работа по предоставлению донорского материала включена в перечень высокотехнологичных медицинских услуг медицинских организаций.

Трансплантационная координация – это организация мероприятий по получению и управлению информацией, принятий решений о перемещении ресурсов и кадров трансплантационной, анестезиологической, судебно-медицинской и неврологической служб; доноров и реципиентов, — для получения оптимальных результатов при эксплантации и пересадке органов и обеспечения максимального числа эффективных доноров.

Первые трансплантационные координаторы в мире созданы в Испании еще в 1985 году в Hospital Clinic Barselona. С тех пор Испания является мировым лидером в трансплантологии. «Испанская модель» трансплантационной координации принята как стандарт в развитых странах, где выполняются трансплантации.

Таким образом, первым шагом решения проблем с донорством в Казахстане является создание Национального

центра трансплантационной координации который обеспечит вертикальные и горизонтальные связи между регионами и клиниками в части ведения регистра потенциальных доноров, перемещения органов между субъектами, заготовки имплантов органов и так далее.

Литература:

1. *Послание Президента Республики Казахстан народу Казахстан 29 января 2010 года «Новое десятилетие - новый экономический подъем - новые возможности Казахстана».*
2. *Кодекс «О здоровье народа и системе здравоохранения», глава 27 , стр. 300-306.*
3. *Постановление Правительства Республики Казахстан от 30 декабря 2009 года № 2294 «Об утверждении порядка и условий совершения и передачи организациям здравоохранения анатомического дара».*
4. *Приказ Министра здравоохранения Республики Казахстан от 30 октября 2009 года № 623 «Об утверждении Правил изъятия, консервации, проведения трансплантации тканей и (или) органов (части органов) от человека к человеку и от животных к человеку» с изменениями и дополнениями от 12.09. 2011)*
5. *Приказ Министра здравоохранения Республики Казахстан от 25 ноября 2009 года № 780 «Об утверждении Правил исследования на биологическую безопасность, консервирования и транспортировки тканей и (или) органов (части органов), крови и ее компонентов, предназначенных для ввоза и вывоза»*
6. *Приказ и.о. Министра здравоохранения Республики Казахстан от 11 августа 2010 года № 622 «Об утверждении Правил констатации биологической смерти или необратимой гибели головного мозга (смерти мозга)».*
7. *Приказ Министра здравоохранения Республики Казахстан от 27 декабря 2011 года № 926 «Об утверждении Правил ведения Регистра доноров гемопоэтических стволовых клеток в Республике Казахстан».*
8. *Доклад Секретариата ВОЗ «Трансплантация человеческих органов и тканей» EB112/5 Сто двенадцатая сессия 2 мая 2003 г.*
9. *Декларация о трансплантации человеческих органов. Принята 39-ой Всемирной Медицинской Ассамблеей, Мадрид, Испания, октябрь 1987 г.*
10. *Стамбульская декларация о трансплантационном туризме и торговле органами. принята участниками Стамбульского Саммита, г. Стамбул, 30 апреля по 2 мая 2008 года Трансплантационном Обществом (TTS) и Международным обществом нефрологии (ISN).*
11. *Дополнительный протокол к Конвенции по правам человека и биомедицине относительно трансплантации органов и тканей человека, Страсбург, 24 января 2002 года.*

Лучевая терапия злокачественных опухолей

Бегимбаева Р.С.
Жамбылский областной онкологический диспансер», г.Тараз

Лечение онкологических заболеваний является комплексной проблемой. Оно базируется главным образом на использовании трех методов воздействия непосредственно на патологический очаг:

- хирургическое вмешательство;
- лучевая терапия;
- полихимиотерапия;

Применение этих методов должно сопровождаться контролем за состоянием организма, его систем и непосредственно патологического очага.

Приемлемость и последовательность методов лечения базируются на четкой информации и характеристиках опухолевого процесса, медицинского, биологического и технического характера:

- классификация опухоли по органам;
- тип и распространенность первичной опухоли;
- локализация опухоли в теле пациента;
- выбор методики комбинированного лечения;
- необходимая суммарная доза (СОД) облучения патологического очага и путей метастазирования (в первую очередь пути лимфоттока и лимфотическиеи узлы);
- методика фракционирования очаговой дозы (РОД- разовая очаговая доза);
- реализация методики полихимиотерапии в процессе проведения курса лечения;
- контроль за изменением размера и плотности патологического очага в процессе его лечения;
- контроль за состоянием организма и его систем в процессе и по завершении курса лечения;

Первичным этапом реализации любого метода лечения злокачественных новообразований является топометрическая оценка локализации и размера патологического очага.

В настоящее время связи с развитием современных методов лучевой терапии на первый план выступает задача новых более точных методов топометрии.

С этой целью используют два типа рентген терапевтических установок:

- рентгеновские симуляторы;
- рентгеновские компьютерные томографы.

Рентгеновский симулятор необходим при использовании в процессе дистанционной лучевой терапии сложных фигурных полей облучения.

Симулятор позволяет имитировать условия дистанционного облучения на гамма-аппарате. Преимуществом симулятора является возможность визуального или пленочного контроля правильности первичных пучков фотонного излучения относительно патологического очага и окружающих здоровых органов. Симулятор моделирует условия излучения направление, размер поля облучения. В результате возможна ориентация защитных блоков или изменения программы облучения.

При отсутствии КТ - данные полученные на рентгеновском симуляторе, введенные с помощью дигитайзера в ЭВМ используются для получения дозиметрической программы облучения.

Вне зависимости от применяемого метода лучевой терапии по полученным топометрическим данным разрабатывается методика облучения. В ее основу входит определение условий подведения заданной дозы к патологическому очагу и контроль за облучением окружающих органов и тканей. С этой целью используются разные математические программы веденные в ЭВМ базирующихся на сведениях и дозных распределениях, создаваемых источниками дистанционного и контактного облучения.

Эффективность лучевого лечения зависит также и от индивидуальной чувствительности больного к применяемому методу лечения, степень повреждения организма и его систем при разных заболеваниях.

Естественно, главное требование к реализации любого метода лучевой терапии - это обеспечение необходимой численности высококвалифици-рованного персонала (радиологи, лучевые терапевты, лаборанты, медицинские физики, инженеры).

Выводы

Новые оборудования для лучевой терапии обладают лучшей пропускной способностью и дает возможность для расширения сферы применения лучевого лечения при онкологических заболеваниях.

Литература

1. *Костылев В.А. – Мед. Физика 2008г №2*
2. *Аспекты клинической дозиметрии М., МНПИ 2007г.*
3. *Радиология и практика №6 2009г.*
4. *Руководство по радиационной онкологии детского возраста Г.В. Голдобенко, Л.А.Дурнов, Ж.Н.Абдрахманов, В.И.Филлипенко Алматы-Москва 2001г.*
5. *Методические рекомендации. Подготовка онкобольных к лучевой терапии- КазНИИОиР 2004г.*

Современные принципы профилактики и ранней диагностики рака

Бегимбаева Р.С.
Жамбылский областной онкологический диспансер, г.Тараз

Среди многих аспектов проблемы борьбы со злокачественными новообразованиями организационные мероприятия занимают ведущее место. В нашей стране уделяется много внимания улучшению организации онкологической помощи населению. За последние годы произошли значительные сдвиги, как в методах лечения злокачественных новообразований, так и в области их профилактики, а также в организации противораковой борьбы. Организация ранней диагностики злокачественных новообразований важнейшее условие эффективности их лечения.

Обычно выявление опухолей происходит двумя путями при самостоятельном обращения пациента и при профилактических или скрининговых исследованиях. Различают массовые и индивидуальные осмотры. При массовых осмотрах обследуются значительные контингенты людей, работающих на предприятиях и в учреждениях. Массовые профилактические осмотры делят на комплексные и целевые.

Комплексному осмотру подвергаются здоровое население с целью выявления предопухолевых и опухолевых заболеваний.

Целевые осмотры осуществляются в смотровых кабинетах с последующим цитологическим исследованием мазков. В настоящее время смотровые кабинеты имеются в городских и сельских поликлиниках. Основная их задача- ранее выявление злокачественных опухолей и предопухолевых заболеваний женских половых органов, молочных желез, щитовидной железы, периферических лимфоузлов, прямой кишки, кожных покровов путем осмотра и пальпации обратившихся по какому-либо поводу в поликлинику.

При индивидуальных осмотрах обследуются люди, обратившиеся в поликлинику или в стационар. Индивидуальному осмотру подвергаются работники пищевой промышленности, торговых и дошкольных учреждений. Этот вид осмотра обязателен при поступлении на работу и направлении на санаторно-курортное лечение. Основную массу здорового населения принято подвергать профилактическому обследованию ежегодно.

Люди, относящиеся к группам повышенного риска и работающие во вредных отраслях производства должны быть осмотрены 1-2 раза в год. В настоящее время при организации массовых профилактических осмотров населения существует реальная возможность выявления опухолей на ранних стадиях развития лабораторно-инструментальными методами. Методика обследования при профилактических осмотрах населения заключается при различных локализациях в опрос → осмотр → биопсия или + углубленное обследование или опрос → осмотр → пальпация → рентгеновское исследование → УЗИ → КТ → МРТ.

Скрининговые тесты. Цель скрининга выявления доклинических бессимптомных форм рака и в ранних ее стадий. Главная задача заключается в обеспечении улучшения результатов лечения, т.е. увеличение продолжительности жизни и снижения смертности. Достижения генетической и молекулярной биологии открывают новую эру, когда рак можно будет определять на канцерогенном этапе, т.е. на стадии его индукции за 20-30 лет до того, когда появятся его первые симптомы.

В настоящее время оптимальные условия для скрининга имеют следующие достаточно часто встречающиеся злокачественные образования: рак молочной железы, шейки матки, толстой и прямой кишки, предстательной железы, желудка и печени. При этом важным для врачей общей сети, является не только прочные знания возрастного периода, в котором наиболее вероятно встречается та или иная опухоль, но и ясные представления специфических скрининговых тестах и оптимальных сроках их применения.

Принят приказ МЗ РК от 16.03.2011 года №145 «О внесении изменений в приказ №685 «Об утверждении правил проведения профилактических медицинских осмотров целевых групп населения».

Вывод: В данной статье указаны современные принципы профилактики и ранней диагностики рака.

Бүл мақалда қатерлі ісіктің профилактикасы және алдын алу заманау көзқарасы көрсетілген.

Литература

1. *Рожнова Н.И. «Современные технологии скрининга рака молочной железы. Радиология: наука и практика. Астана 2009г с 262-269.*
2. *Нургазиев К.Ш., Сейтказина Г.Ж. и соавтор. Показатели онкологической службы РК, статистические материалы 2001-2010гг.*

Эндоскопическая диагностика колоректального рака и полипов

Шуленбаева А.С.
Эндоскопическое отделение Жамбылской областной больницы

Внедрение современных эндоскопических методик исследования толстой кишки в повседневную клиническую практику служат основой для создания региональных программ эндоскопического скрининга колоректального рака, что позволит в будущем снизить смертность от этой онкологической патологии.

Эндоскопиялық колоноскопия жолымен тік, тоқ ішектерді тексеру скринингінің айрықшалығы, ол науқастардағы қатерлі ісіктерді алдын ала анықтау және дер кезінде дәрігерлік көмек алуларына ықпал жасай отырып, сол ісік салдарынан науқастаруын қайтыс болу санын азайту болып табылады.

The introduction of modern techniques of endoscopic studies of the colon in daily clinical practice are the basis for the creation of regional programs of endoscopic screening for colorectal cancer, which will in the future to reduce mortality from this cancer.

По данным ВОЗ, в мире ежегодно регистрируется почти 1 млн случаев рака прямой и ободочной кишки, а ежегодное количество смертей превышает 500 тысяч. По прогнозам экспертов, в следующие два десятилетия абсолютное число случаев колоректального рака в мире увеличивается в 2 раза в результате роста населения в целом и его старения как в развитых, так и в развивающихся странах.

Развитие полипов и начальных форм рака прямой и ободочной кишок происходит без специфической симптоматики, скрининг предопухолевой патологии и ранних форм рака у бессимптомного населения – единственный эффективный и надёжный способ снижения смертности от КРР.

Эндоскопическое исследование кишечника – колоноскопия – является наиболее оптимальной методикой скрининга КРР.

Преимущества эндоскопического скрининга заключаются в уникальных возможностях визуальной диагностики предопухолевой патологии и ранних форм рака, морфологической верификации диагноза, а также в возможности проведения лечебных мероприятий – удалении полипов (вторичная профилактика рака).

Проблемы эндоскопического скрининга состоят в том, что 15-25% аденом размерами менее 5 мм и 0-6% аденом более 10 мм не диагностируются при колонос-копии. В России только менее 10% случаев колоректального рака диагностируется эндоскопически в стадии раннего рака, тогда как в Японии этот показатель превышает 25%. В связи с этим, вопросы совершенствования методов диагностики рака этой локализации, повышения качества эндоскопического исследования остаются попрежнему в центре внимания широкого круга онкологов, гастроэнтерологов, эндоскопистов.

Качество современной колоноскопии зависит от современной и адекватной подготовки толстой кишки к исследованию, техники выполнения колоноскопии и применения эффективных технологий и методик диагностики, дополненных обязательной биопсией патологических участков слизистой оболочки.

Требования к оптимальной методике подготовки в настоящее время высокие: необходимо достаточно быстро и качественно очистить кишечник от каловых масс без изменения макроскопической картины и гистологической структуры слизистой оболочки с минимальным количеством побочных

эффектов. Подготовка также не должна вызывать изменения в электролитном обмене.

Наиболее оптимальным признано использование изотонического раствора полиэтиленгликоля (ПЭГ), который не влияет на электролитный баланс организма и биохимические показатели крови.

В нашей стране единственным представителем группы препаратов для подготовки кишечника на основе ПЭГ является Фортранс®, производимый французской фармацевтической компанией Ипсен Фарма. При пероральном приеме этого раствора достигается эффективный лаваж, а другие компоненты, входящие в состав Фортранса, предотвращают развитие электролитных нарушений и снижают риск развития побочных явлений. Прием Фортранса® возможен в домашних условиях, что не требует участия медперсонала.

В нашей больнице накоплен достаточный и положительный опыт применения Фортранса® при подготовке к эндоскопическим исследованиям.

Нами за 2010-11 гг. обследовано 318 больных (фиброколоноскопия) с подозрением на онкопроцесс.

У 87 больных (27,3%) подтвержден диагноз – рак толстой кишки (разные отделы) цитогистологически и у 29 больных (9,1%) выявлены полипы < 6 мм

- аденоматозный полип – 2,1%;
- гиперпластический полип – 7%

Таким образом, внедрение современных эндоскопических методик исследования толстой кишки в повседневную клиническую практику служат основой для создания региональных программ эндоскопического скрининга колоректального рака, что позволит в будущем снизить смертность от этой онкологической патологии.

Литература:

1. *Аксель Е.М. Давыдов М.И., Ушакова Т.И. Злокачественные новообразования желудочно-кишечного тракта.*
2. *Барсуков Ю.А., Кныш в.И. Современные возможности лечения колоректального рака.*

Пластика посттравматического дефекта основания черепа фасцией височной мышцы Тахокомбом

Эбель С.В., Егорин А.Ю., Недбайло Д.Ю.
Отделение нейрохирургии КГП на ПХВ «Усть-Каменогорская городская больница №1».

Представляется случай успешного излечения базальной ликвореи после огнестрельного диагонального ранения головы.

Больной К. получил сквозное огнестрельное ранение головы из охотничьего ружья, нестандартной пулей. Входное отверстие в левой подскуловой области, выходное отверстие в правой височной области. Через 12 часов после ранения проведена первичная хирургическая обработка раны. Края раны височной области иссечены, удалены костные отломки, отмыт и удалён детрит, сгустки крови по ходу раневого канала, ушита твердая мозговая оболочка над конвекситальной поверхностью височной доли. Челюстно - лицевыми хирургами поведена первичная хирургическая обработка входного отверстия. В послеоперационном периоде наблюдалось улучшение, снижение критики, парез глазодвигательного нерва справа, риноликворея. Через трое суток после операции, менингиальный синдром (общий анализ ликвора мутный, красный цитоз – 2200, нейтрофилов 86%, лимфоциты - 14). Заживление раны первичное. На фоне ликвородинамических мероприятий и антибактериальной терапии сохраняется базальная ликворея и симптоматика менингоэцефалита. При компьютерной томографии отмечается дырчатый перелом передней черепной ямы, посттрепанационный дефект правой височной кости. Ушиб головного мозга по ходу раневого канала.

На 7- ые сутки от ранения больному проведена повторная операция - резекционная краниотомии птериальной области, пластика дефекта твёрдой мозговой оболочки на основании черепа внутренней фасции височной мышцы с сохраненным питанием. Фасция височной мышцы медиально подклеена пластиной Тахокомб, латерально фиксирована швами. Продолжены люмбальные пункции с выведением ликвора и введением антибиотика, антибактериальная, имунокоректирующая терапия, стандартное лечение с применением нейротропных, метаболических, противосудорожных препаратов.

На фоне комплексной терапии состояние больного значительно улучшилось, купирована ликворея и симптоматика менингоэнцефалита. Рана зажила первично. Больной выписан на 24 сутки с момента ранения. Через три месяца больному проведена краниопластика титановой сеткой «конмед». Состояние больного на момент выписки по шкале Карновского соответствует 90 баллам.

Особенности данного случая. Хороший исход достигнут благодаря проведённой пластике дефекта основания черепа фасцией височной мышцы с сохранённым питанием, что на фоне вторичного менингита в большей степени исключало возможность отторжения. Использование Тахокомба в данном случае позволило уменьшить травматичность и продолжительность операции и обеспечило герметизацию.

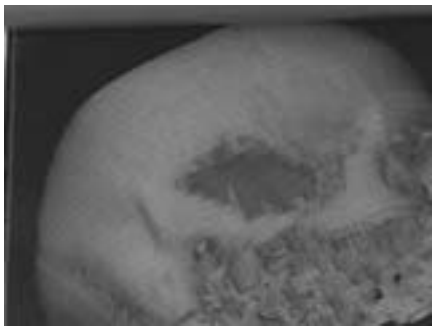

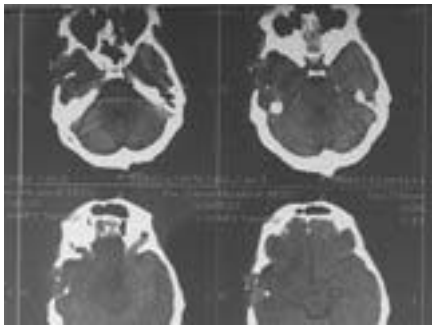

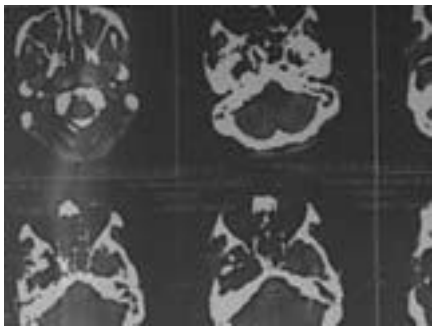

Литература

1. *Коновалов А.Н. и др. Показания и техника хирургического лечения дефектов черепа после огнестрельных ранений. Госп дело 1947; 8: 3.5.*
2. *Лихтерман Л.Б., Потапов А.А., Кравчук А.Д. Патогенез, диагностика и лечение черепно-мозговой травмы и ее последствий. Вопр нейрохир 1994; 4: 18—25.6.*
3. *Папин М.В. Современные подходы к диагностике и лечению черепно-мозговой травмы и ее последствий. Вопр нейрохир 1996; 1: 35—37.7.*
4. *Рапопорт М.Ю. Анализ структуры и оценка последствий огнестрельной травмы челюстно-лицевой области в условиях мирного времени: Автореф. дис. ... канд. мед. наук. М 2002.8.*
5. *Оболочечно-мозговые рубцы, слипчивые арахноидиты, субарахноидальные кисты и рубцовые болевые синдромы твердой мозговой оболочки поздних периодов. В кн.: Опыт советской медицины в Великой Отечественной войне 1941—1945 гг. М 1950; 4: 489—497.9.*
6. *Умеров Е.Х. Пластика дефектов черепа в ранние сроки после огнестрельных ранений: Автореф. дис. ... канд. мед. наук. Ст-Петербург 1992.10.*

Опыт лечения травматических повреждений грудной клетки

Медетбеков Т.А., Мухаметкалиев А.С., Баймагамбетов Г.К., Тилеген Г.У., Абдыкадыров Б.И.
ГКБ ПХВ городская клиническая больница № 7, г.Алматы

В условиях мирного времени торакальная травма составляет 8-10% всех механических повреждений [1, 2]. Из этого числа в значительной части случаев при открытой травме (до 90,6%), а при закрытой (до 80,4%) регистрируется повреждения легких [1, 3]. До сих пор спорной и нерешенной является проблема хирургической тактики при травмах грудной клетки: одни травматологи и хирурги стоят на позициях широких торакотоми [3, 4]; другие, наоборот, более склоны к выжидательной тактике [1, 2]. Наконец, третьи отстаивают практику тактического маневра, определяемого особенностями каждого конкретного случая [5]. Поэтому тактические вопросы по-прежнему остаются дискутабельными, далекими от своего окончательного решения.

Целью настоящего исследования явился анализ результатов лечения травматических повреждений грудной клетки.

В хирургическом отделении и сочетанной травмы №7 городской клинической больнице в 2007-2010 годах находилось на лечении 88 больных с различными травмами грудной клетки. Подавляющее большинство составляли лица мужского пола в возрасте от 19 до 35 лет. Из них 59 (67,1%) больных были с закрытыми травмами и 29 (32,9%) - с проникающими ранениями грудной клетки.

Закрытые травмы грудной клетки у 36 (61,0%) больных сочетались с переломами ребер: в том числе — у 19 (52,8%) справа, у 17 (47,2%) слева. В 10 (16,9%) случаях ранения грудной клетки носили непроникающий характер. Наиболее частым осложнением в этой группе больных был пневмоторакс, который наблюдался в 32 (69,6%) случаях; в 15 (25,4%) случаях сопровождался подкожной эмфиземой. У 10 (21,7%) больных имелся гемопневмоторакс, у остальных 13 (22,9%) наблюдениях повреждения груди носили характер поверхностных ран и ушибов мягких тканей.

Среди проникающих ранений груди осложненные травмы наблюдались у 22 (48,3%) больных. Из них, у 5 (17,2%) имели место ранения с повреждением легкого, у 5(17,2%) больных — ранения носили торакоабдоминальный характер, у 1(3,4%) больного — ранение сердца и перикарда. У 3 (10,3%) больных ранение плевральной полости в послеоперационном периоде осложнилось эмпиемой плевры. У остальных 15 (51,7%) больных отмечались проникающие ранения грудной клетки без повреждения внутренних органов.

Всем больным при наличии колото-резаной раны грудной стенки с целью уточнения характера раны производилось первичная хирургическая обработка раны. В качестве обязательного метода диагностики выполнялась обзорная рентгенография грудной клетки, которая позволяла определить наличие или отсутствие пневмоторакса, его объем и распространенность, наличие гемоторакса, гемоперикарда, степень коллапса легкого.

Оперативные вмешательства произведены у 70 (79,5%) больных. Из них, у больных с закрытыми травмами грудной клетки — в 47 (79,7%) случаях; у больных с проникающими ранениями грудной клетки — в 23 (79,3%) случаях.

При осложненных травмах груди мы являемся сторонниками активно-выжидательной тактики, заключающейся в том, что первым этапом оперативного лечения является пункция и дренирование плевральной полости. Показаниями к ней мы считаем наличие неосложненного пневмоторакса, гемопневмоторакс с уровнем жидкости только в синусе («малый гемоторакс»), общее стабильное состояние больного.

При неэффективности вышеописанного метода выполняли видеоторакоскопию. Показаниями к ней являются – нерасплавленное легкое, нарастание объема гемоторакса («средний гемоторакс») при контрольной рентгенографии легких после дренирования плевральной полости. Торакоскопия выполнена 11 пострадавшим, которая в 7 случаях носила диагностический характер, в 4 - произведены эндоскопические вмешательства. Все оперативные вмешательства проводились в условиях общей анестезии с использованием инструментария и аппаратуры фирмы “STORZ”. Торакоскоп в плевральную полость вводился в 5-ом межреберье через троакар диаметром 10 мм. Учитывая характер выявленных повреждений и предполагаемый объем оперативного пособия, вводилось дополнительно два манипулятора через троакары 5 мм.

При закрытых травмах грудной клетки с переломами ребер, повреждением париетальной плевры и незначительным кровотечением 4 пострадавшим выполнена коагуляция поврежденного участка плевры.

Показанием к выполнению экстренной торакотомии мы считали нестабильную гемодинамику, большой гемоторакс.

Пункционный метод лечения выполнен у 48 (68,7%) больных. Из них, у 5 больных на 3-е сутки при контрольном обследовании выявлен не разрешившийся гемопневмо-торакс и подозрение на продолжающееся кровотечение. Этим больным произведена видеоторакоскопия, при которой у 1 больного обнаружено ранение легкого, в остальных 4 случаях повреждения легкого не обнаружено, но имелся свернувшийся гемоторакс. В случае ранения легкого выполнялась традиционная торакотомия, ушивание раны легкого с последующим укрытием раны гемостатической пластиной Тахокомб. В данном случае Тахокомб был необходим для обеспечения аэростаза легкого, поскольку коллагеновая основа Тахокомба обеспечивет склеивание легочной ткани, и при этом не препятствует экскурсии легкого. У остальных больных произведена санация плевральной полости.

Торакотомия выполнена у 5 больных с ранением легкого и внутриплевральным кровотечением, 1 больному с ранением сердца. В 5 случаях ранение носило характер торакоабдоминального. Из них, в 3 случаях выполнена операция торакотомия в сочетании с лапаратомией. В 2 случаях - только лапаротомия и дренирование плевральной полости.

Послеоперационные осложнения наблюдались у 3(4,3%) больных в виде посттравматической пневмонии, которая ликвидирована консервативными мероприятиями, летальных исходов не было.

Таким образом, как показывает наш опыт лечения больных с травмами грудной клетки, активно-выжидательная тактика лечения является обоснованной. Применение видеоторакоскопии как диагностического и лечебного метода при подозрениях на ранение органов грудной клетки обеспечивает своевременное распознавание характера повреждения, является малоинвазивным методом и позволяет избежать необоснованные торакотомии.

Литературные источники:

1Неотложная медицинская помощь», под ред. Дж. Э. Тинтиналли, Рл. Кроума, Э. Руиза, Перевод с английского д-ра мед. наук В.И. Кандрора, д. м. н. М.В. Неверовой, д-ра мед. наук А.В.Сучкова, к. м. н. А.В. Низового, Ю.Л. Амченкова; под ред. Д.м.н. В.Т. Ивашкина, Д.М.Н. П.Г. Брюсова; Москва «Медицина» 2001

2.Лучевая диагностика заболеваний и повреждений органов грудной полости. Атлас рентгено-компьютерно-томографических изображений: Г. Е. Труфанов, Г. М. Митусова - Москва, ЭЛБИ-СПб, 2008 г.- 366 с.

3.Вагнер Е.А.Хирургия повреждений груди. М. :Медицина, 1981.

4.Мусалавтова Х.А., Юмашева Г.С. Травматология и ортопедия. Изд. 4-ос. М. :Медицина, 1995.

5.Мамакеев М.М. и др. Хирургическая тактика при ранениях и разрывах легких Б. Кыргыстан, 1994.

Опыт применения препарата Бетадин в комбинации с ксефокамом в лечении инфицированных ран

Мухаметкалиев А.С.
ГКП ПХВ городская клиническая больница №7, г.Алматы

Лечение ран издавна считалось искусством, которое покорялось не всем. Несмотря на постоянное внимание к лечению больных с тяжелыми гнойными хирургическими заболеваниями, частота хирургической инфекции в общей структуре хирургических заболеваний сохраняется на уровне 24–36%, а летальность достигает 25–50% Фундаментальные научные исследования последних десятилетий в области молекулярной и клеточной биологии приоткрыли перед нами завесу механизмов заживления, в связи с чем вполне обоснованно стали появляться определенные стандарты по лечению того или иного вида ран [1–3]. Гнойные раны возникают в результате осложненного течения травматических повреждений кожи, хирургического лечения острых и хронических гнойно–воспалительных заболеваний мягких тканей и костей (флегмона, абсцесс, остеомиелит и др.), при

различных инфекционных послеоперационных осложнениях. У ряда пациентов формирование ран (язв) связано с сосудистой патологией нижних конечностей, сахарным диабетом и др. Чаще всего раневая инфекция протекает в виде нагноения раны. Современная вульнерология шагнула далеко вперед. Постоянно разрабатываются и совершенствуются перевязочные средства, появляются не только новые препараты, но и целые группы препаратов, позволяющие расширить наши возможности в лечении ран. К одной из таких групп перевязочных средств относится повидон–йод, который прочно вошел в медицинскую практику, начиная с 70–80–х годов прошлого столетия [4].

С появлением острого гнойно-воспалительного процесса в мягких тканях во случаях сопровождается болевым синдром, который порой тяжело купируется даже наркотическими анльгетиками, иногда порог боли очень высок и в послеоперационном периоде. Проблема острой боли существует на протяжении всего времени существования хирургии и, к сожалению, не теряет своей актуальности. Почему так происходит? Возможно, потому что в раннем послеоперационном периоде перед врачом на первом месте стоят такие задачи, как стабилизация гемодинамики, инфузионно-трансфузионная терапия, энтеральное и парентеральное питание. На этом фоне боль кажется второстепенной проблемой, неизбежной неприятностью, с которой можно смириться. Такой подход привел к тому, что сегодня лечение острой послеоперационной боли не может быть признано адекватным, причем эта проблема актуальна не только для нашей страны. На IV Конгрессе европейских ассоциаций по изучению боли было отмечено, что не менее 35% пациентов, перенесших плановые и экстренные хирургические вмешательства, страдают от послеоперационной боли. При этом в 45-50% случаев интенсивность боли является средней и высокой, а 15-20% пациентов отмечают, что интенсивность боли превысила ожидавшуюся ими.

В связи с чем мы представляем обезболивающий препарат ксефокам. Который вводился в дозирозке 8мг внутримышечно в сравнении с кетопрофеном 100 мг внутримышечно.

Сравнение внутримышечного введения Xefocam® 8 мг или 100 мг кетопрофена после лапороскопической холицистэктомии проводилось у 40 пациентов.

(Agianniotaki and et al. 2000).

Xefocam® в сравнении с кеторолаком

Xefocam® 16 и 32 мг обладает большей эффективностью в ряде стоматологических операций (Рисунок 29) (Norholt and others 1995;Balfour and others 1996). Кеторолак 10 мг поддерживает обезболивающее воздействие в течение 2 часов после введения, тогда как у Xefocam® обезболивающее воздействие продолжается 2-3 часа после введения. Несмотря на различные колебания после применения Xefocam® имеет более продолжительный период обезболивания

Повидон–йод является антисептическим и дезинфицирующим препаратом, антимикробное действие которого основано на повреждении йодом клеточной стенки патогенных микроорганизмов. [5–7,8].

Основной целью данного исследования явилась оценка эффективности применения препарата «Бетадин» в лечении пациентов с ранами разной этиологии.

Материалы и методы

«Бетадин» использовали в виде 10% мази и/или 1% раствора, активным веществом которых является йод, представленный в виде поливинилпирролидон–йода.

Левомеколь – мазь на водорастворимой основе полиэтиленоксида, содержащая левомицетин и метилурацил.

Нами проанализированы результаты лечения 114 пациентов (62 (54,4 %) женщины, 52 (45,6%) мужчины) с ранами различной этиологии, находившихся на лечении в отделении гнойной хирургии в Городской клинической больнице №7. Обследуемые больные были в возрасте от 21 года до 67 лет. Средний возраст больных составил 62,7±6,1 лет.

Условно все больные были разделены на 2 группы:

1 группа (68 человек) – больные, у которых в комплексной терапии использовался «Бетадин» и ксефокам

2 группа (56 человек) – пациенты, у которых в местной терапии использовалась мазь Левомеколь и кетопрофен.

У всех больных при первичном осмотре получали посев отделяемого на наличие микрофлоры, проводили определение уровня микробной обсемененности и чувствительности к антибиотикам. Повторяли посевы из раны через каждые 2–3 суток.

Для культивирования, идентификации патогенов и определения их чувствительности к антибиотикам использовались классические микробиологические методики.

Основными патогенами являлись: грамположительные кокки: Staphylococcus sp., – 37,8 и 40,1% соответственно; стрептококки (преимущественно S. pyogenes) – 14,2 и 12,4% и энтерококки – 2,1 и 2,9%. Грамотрицательными палочками являлись представители семейства Enterobacteriaceae (E. coli, Citrobacters spp., Klebsiella spp., Enterobacter spp., Proteus spp.) – 22,2 и 19,4%; неферментирующими грамотрицательными бактериями (Pseudomonas spp., Acinetobacter spp.) – 11,2 и 10,5%, прочие виды составили 12,5 и 14,7% соответственно. В 1 группе в 52,7% случаев наблюдались микробные ассоциации из 2–3 видов патогенов, во 2 группе – в 47,4%. Микробная обсемененность ран превышала 105 КОЕ/г. Указанные характеристики определяли и морфологическую картину. Высокая микробная обсемененность тканей гнойного очага всегда коррелировала с выраженностью воспаления окружающих мягких тканей и общей реакцией организма на источник интоксикации.

Эмпирическую антимикробную химиотерапию осуществляли парентерально у всех больных. Коррекция антибиотикотерапии проводилась на основании данных индивидуального бактериологического исследования.

После перевязки больным назначался ксефокам внутримышечно в течение 5 дней, первязки проводились ежедневно. После санации раневой поверхности растворами антисептиков рану осушали и накладывали на нее стерильные салфетки, смоченные раствором «Бетадина» или пропитанные мазью «Бетадин». Повязку фиксировали бинтом или лейкопластырем. У больных с венозными язвами применяли компрессионную терапию с использованием эластичных бинтов.

Результаты

При лечении ран под повязкой с «Бетадином» и ксефокамом наблюдался отчетливый регресс воспалительного процесса в течение первых 5–7 суток. Исчезал отек тканей вокруг участка поражения, уменьшалось количество гнойного отделяемого, исчезали боли в ране. Назначение ксефокама доказывают, что данный является более эффективным с точки зрения обезболивания и толерантности, чем кетопрофен. Отмечается быстрое купирование болевого синдрома в основной группе, наступает на 3-4 сутки, в отличие от контрольной, соотвкственно на 5-6 сутки.

При применении «Бетадина» отмечено снижение обсемененности ран ниже критического уровня, менее 103 КОЕ/г к 7,2 сут., тогда как в группе с Левомеколем к 9,9 сут., что обусловлено более широким спектром антимикробной активности «Бетадина». При лечении «Бетадином» отмечен выраженный противовоспалительный эффект, очищение ран происходило на 2–е суток раньше, чем при применении Левомеколя (8,1 и 10,2 сут. соответственно). Появление первых грануляций зафиксировано к 10,2 и 13,5 сут. Первые признаки краевой эпителизации в 1 группе возникали через 13,9 сут., тогда как во 2 группе на 2,6 сут. позже.

Анальгизирующая эффективность оценивалась непосредственно в послеоперационном периоде

Оценки обезболивания и употребление анальгетиков в группе, принимавшей Xefocam®, были весьма различными. Многие пациенты из группы, принимавшей кетопрофен, ощущали тошноту и имели рвоту. Во всех случаях применение «Бетадина» не сопровождалось развитием побочных явлений.

С учетом данных, полученных при изучении клинического материала, установлено, что очищение раны и наступление II фазы по всем параметрам, характеризующим раневой процесс, при применении повязок «Бетадин»» происходило быстрее, чем в группе сравнения.

В последующем пациентам 1 и 2–й групп проводили лечение с целью закрытия раневых поверхностей – оперативно, либо с помощью раневых покрытий.

Резюме

Таким образом, проведенное клиническое исследование показало, что «Бетадин» в комбинации с ксефокамом является эффективным средством при лечении инфицированных ран в I–II фазах раневого процесса. В сравнении с Левомеколем, применение «Бетадина» позволило быстрее снизить уровень бактериальной обсемененности, достоверно эффективнее сократить сроки очищения ран от некротизированных масс, добиться более быстрого перехода в фазы грануляции и эпителизации и максимально быстро подготовить больных к пластическому закрытию раневых дефектов. А также отмечается клинически быстрое купирование болевого синдрома с помощью ксефокама, тем самым улучшается самочувствие больных, анальгезирующий эффект более продолжителен в основной группе, что составляет в среднем 3 часа, в отличие от кетопрофена.

Различные виды препарата «Бетадин» оказывают выраженное антимикробное, противовоспалительное действие, а также ускоряют эпителизацию раневых поверхностей. Данные свойства в сочетании бетадина с ксефокамом являются высоким профилем безопасности, являются аргументами для более широкого применения Бетадина с назначением ксефокама в гнойной хирургии.

Литература

1. *Горюнов С.В., Ромашов Д.В., Бутивщенко И.А. Гнойная хирургия. / Атлас. М.: Бином. – 2004. – 558 с.*
2. *Pulgar S., Mehra M., Quintana A. et al. The epidemiology of hospitalised cases of skin and soft tissue infection in Europe. 18th European Congress of Clinical Microbiology and Infectious Diseases. 2008, Barcelona, Spain, Abstr. P. 821.*
3. *Kozlov R.S., Krechikova O.I., Ivanchik N.V. et al. Etiology of Nosocomial Bacterial Infections in Russia. Rosnet Study Group. Proceedings of the 48th Interscience Conference on Antimicrobial Agents and Chemotherapy; 2008 Oct 25–28; Washington, DC, USA; P. 572, abst. K–4108.*
4. *Хирургические инфекции кожи и мягких тканей. Российские национальные рекомендации. / Руководство под редакцией В.С. Савельева. М. – 2009. – 89 с.*
5. *Булынин В.И., Глухов А.А., Мошуров И.П. Лечение ран. / Воронеж. – 1998. – 248 с.*
6. *Методическое руководство по лечению ран: Пер. с нем. / Под ред. Г. Германа. – Медика, 2000. – 123 с.*
7. *Назаренко Г.И., Сугурова И.Ю., Глянцев С.П. Рана, повязка, больной. М.: Медицина, 2002. – 472 с.*
8. *Хирургические инфекции /Руководство под редакцией И.А. Ерюхина, Б.Р. Гельфанда, С.А. Шляпникова. М.– 2003. – 854 с.*

Медико-социальная оценка травматизма г. Атырау

Есеев М.М.

КГКП «Атырауская городская станция скорой медицинской помощи»

В Республике Казахстан ежегодно регистрируется более 600 тыс. травм, при этом они становятся все более тяжелыми, происходит их «омоложение» и растет смертность [1]. Особенно актуальна эта проблема для «растущих» городов [2,3]. Так, работа службы скорой и неотложной медицинской помощи в г.Атырау, крайне напряжена, т.к. темпы прироста населения города превышают его медико-технологические возможности.

Цель работы - проведение медико-социальной оценки травматизма г.Атырау. Анализ и оценка наиболее важных индикаторов травматизма в г.Атырау, показал, что в 2010г. в общей структуре травм взрослого населения наибольшую долю (44,3%) занимали вывихи, повреждения связок, ранения и ушибы, на 2 ранговом месте - черепно-мозговые травмы (ЧМТ) - (25,0%); на 3,4–переломы костей конечностей; на 5,6 - закрытые травмы груди и ожоги. В 2011г. число вывихов, ранений и ушибов увеличилось на 6,6%; ЧМТ - на 7,7%; переломов костей конечностей на 19,9% ; закрытых травм груди - на 9,8%.

При изучении половой динамики структуры травм г.Атырау установлено, что в 2010г. у мужчин в общей структуре полученных травм на 1 месте (21,0%) стояли бытовые травмы; на 2 уличные; на 3 криминальные; далее–автодорожные, производственные и спортивные. У женщин на 1 месте бытовые (56,1%); на 2–уличные (20,2%); меньше автодорожных, криминальных, производственных и спортивных травм. В 2011г. доля бытовых травм у мужчин, увеличилась на 8,3%, среди женщин - на 15,9%; уличных-соответственно, на 13,1% и 7,8%; автодорожных - на 7,9% и 2,0%.

При изучении возрастной характеристики травматизма г.Атырау выявлено, что в 2010-2011гг. в возрастной группе 15-40 лет чаще были бытовые и криминальные, реже–уличные, производственные, спортивные травмы. В возрастной группе 41 год и старше бытовые травмы составляли 56,3%; уличные –18,4; автодорожные-11,1%. Анализ структуры автодорожных травм показал, что в 2010г. на 1 ранговом месте стояли ЧМТ; на 2 – вывихи, повреждения связок, ранения и ушибы; на 3–переломы костей нижних конечностей; на 4 – политравмы и закрытые травмы груди. Изучение динамики производственных травм показало, что в 2011г. их число, по сравнению с 2010г., уменьшилось на 10,5%. В оба анализируемых года первые ранговые места занимали переломы костей конечностей.

Мониторинг структуры пострадавших от травм, обслуженных в травмпунктах, показал, что в 2011г. по отношению к 2010г., их число увеличилось на 7%. На 1 ранговом месте стояли пострадавшие от бытовых (53%); на 2-от уличных; на 3-от криминальных; и реже - от производственных, автодорожных травм. В 2010 и 2011гг., наибольшая доля госпитализированных больных (75%) наблюдалась среди пострадавших от производственных травм, а наименьший - от бытовых; уровень госпитализации пострадавших от автодорожных травм вырос на 49%; от производственных – на 25%. В исследуемые годы, в структуре догоспитальной летальности 1 место занимали умершие от автодорожных травм; 2–криминальных; 3- производственных; 4,5–от уличных и бытовых. При этом наибольшие изменения произошли в увеличении числа лиц, умерших, от торокоабдоминальных травм (в 4 раза), от ранений шеи (в 3 раза), а наибольшее снижение этого показателя наблюдалось среди умерших от отморожений и травм живота.

Таким образом, изучение структуры травм и индикаторов МП в г.Атырау, позволило обнаружить тенденции в изменении уровня травматизма, его видов, нозологий, а также оказанию экстренной МП на догоспитальном этапе.

Литература:

1.Коспанов Е.Ж. Научное обоснование совершенствования травм. помощи населению республики Казахстан; Дисс. … к.м.н. – Алматы, 2002.- 108с.

2.Сулейменов Е.М. с соавт. Особенности автодорожного травматизма в условиях крупного города. Вестник МЦ УДП РК.- 2006.- 1(17).- С.88-84.

3.Организация оказания экстренной МП при тяжелых сочетанных повреждениях на догоспитальном этапе: Мет.рек.-СПб, 2004.-23 с.

Организация экстренной медицинской помощи пострадавшим при травмах на догоспитальном этапе

Есеев М.М.
КГКП «Атырауская городская станция скорой медицинской помощи»

Организация медицинской помощи (МП) пострадавшим от травм является актуальной проблемой экстренной медицины, в связи с ростом числа и тяжести патологии и спецификой оказания помощи при ней [1]. В настоящее время среди причин смертности травмы занимают 3 место, уступая лишь сердечно-сосудистым и цереброваскулярным заболеваниям [2]. Уровень травматизма влияет на формирование прогностических трудовых потерь и подсчитано, что гипотетическая ликвидация травм увеличит ожидаемую продолжительность жизни среди мужчин на 3,8 года, среди женщин один год [3]. На организацию скорой и неотложной медицинской помощи (СНМП) расходуются большие финансовые, кадровые и материально-технические ресурсы, поэтому их рациональное использование должно находиться в центре внимания организаторов здравоохранения [4].

Планирование числа круглосуточных бригад для сельских и городских станций СМП, а также для городских станций, которые одновременно с городским населением обслуживают и жителей села, неприемлемо, т.к. затраты времени на обслуживание 1 сельского больного бригадой СП требует в 3-5 раз больше времени по сравнению с городским. Поэтому в планировании работы службы СНМП необходимо иметь единые показатели, которые были бы приемлемы для всех станций СНМП независимо от того, какое население они обслуживают – городское, сельское или одновременно то и другое [5].

СНМП находится в подчинении местных органов здравоохранения, и возможность получения населением экстренной МП регламентируется правилами, утвержденными для городов и районов. Количество же больных, обслуженных станциями СНМП в разных местностях неодинаково, и колеблется в городах от 244 до 513, а в селах от 20 до 150 вызовов на 1000 жителей в год по разным республикам. Несомненно, что МП в ранние сроки при травмах, несчастных случаях не только решает судьбу больного, но и существенно влияет на финансовые затраты, связанные с его реабилитацией. Тут многое зависит от квалификации персонала, но подчас больше – от технической оснащенности СМП. Обращаемость по поводу несчастных случаев и травм значительно выше у мужчин, а общий уровень обращаемости за экстренной внебольничной МП у женщин в 1,3 раза выше, чем у мужчин [6].

Изучение индивидуально-психологических особенностей детей, получивших травмы, имеет существенное значение, поскольку позволяет формировать группы, требующие повышенного внимания родителей и педагогов, и позволяет определить основные пути профилактики детского травматизма [7].

В системе профилактики городского дорожно-транспортного травматизма необходимо большое внимание уделять «человеческому фактору» - профессиональной подготовке водителей, улучшению отбора их по деловым качествам, поднятию трудовой дисциплины и повышению мастерства.

Таким образом, изучение организации службы СНМП, а также анализ современного состояния управления, организации и планирования экстренной МП, материально-технического и кадрового обеспечения службы СНМП позволяет проследить организационные основы, выявить трудности и нерешенные проблемы.

Литература:

1.Пантелеева Т.А. с соавт. Основы организации СМП.–СПбМАПО.-2001-31с.
2.Озеров В.Ф., Бойков А.А., Негрей В.А. и др. Организация оказания экстренной МП на догоспитальном уровне .Мет.рек-ции.– СПб, 2004. – 24 с.
3.Бойков А.А. О тактике выездных бригад СМП. – СПб, 2002. – 40 с.
4.Боков А.А. Основные направления организационно-методической работы // Скорая медицинская помощь, 2003. - №3. - С. 35-36.5.
6.Организация оказания экстренной МП при тяжелых сочетанных повреждениях на догоспитальном этапе: Мет.рекомендации.– СПб, 2004, 23с.
7.Фиалко В.А. Организация тактики выездных бригад СМП при опасных для жизни заболеваниях и травмах. – Екатеринбург, 2002. – 53.

Эффективность физиотерапевтической реабилитации больных после эндопротезирования крупных суставов

Карибаева Д.Т.
Центральная клиническая больница МЦ УДП РК, г.Алматы

В основе заболеваний суставов лежат обменно-дистрофические процессы, которые проявляются атрофией хряща, отложениями солей кальция, новообразованиями костной ткани, воспалительными и ревматическими процессами, часто приводящими к инвалидности.

«Остеоартроз», «артроз», «остеоартрит», «деформирующий артроз» представляют собой различную по этиологии группу заболеваний, при которых в патологический процесс вовлекается не только суставной хрящ, но и весь сустав, включая субхондральную кость, связки, капсулу, синовиальную оболочку и периартикулярные мышцы.

По данным разных авторов заболевание артрозом составляет в среднем 6-16% в популяции. Коксартроз встречается в 2 раза чаще в мужской популяции.

Эндопротезирование суставов, на сегодняшний день, является самым эффективным, а иногда и единственным методом восстановления утраченных возможностей конечностей при их повреждении или заболевании [1].

После операции эндопротезирования важным является полноценное восстановление функции сустава. При этом следует учитывать, что за время развития болезни, помимо разрушения элементов сустава, происходит ещё и изменение функции окружающих его мышц. Одновременно с развитием контрактур снижаются и силовые характеристики мышц за счёт сближения их точек прикрепления [2].

Традиционно применяемые методы физиотерапевтического лечения, такие как ультразвук, электрофорез, магнитотерапия, озокеритовые аппликации после эндопротезирования суставов и посттравматических операций бывают недостаточно эффективными в силу тяжести состояния данной группы пациентов, обусловленной суставной тугоподвижностью, контрактурой мягких тканей, мышечной атрофией, ограничением движении в оперированных конечностях. Вышесказанное побудило искать новые методы реабилитации больных после эндопротезирования. Одним из таких методов явилась CPM-терапия (постоянной пассивной разработки) суставов на специальных тренажерах

Kinetec [3].

Цель работы

– оценить эффективность комплексного метода реабилитации больных после эндопротезирования крупных суставов с использованием ультразвука и CPM-терапии на тренажерах.

Материалы и методы

По разработанной методике комплексной реабилитации было пролечено 17 пациентов с диагнозом: Коксартроз. Состояние после эндопротезирования. Возраст пациентов варьировал от 30 до 73 лет, из них мужчин было 60%, женщин 40%.

В комплексном лечении пациентов использовали сочетанное воздействие на оперированный сустав ультразвука и CPM-терапии.

CPM-терапия - это аппаратная пассивная разработка сустава на специальном тренажере Kinetec, который обеспечивает контроль сгибания, разгибания, приведения/отведения и вращения наружу без активного сокращения околосуставных мышц, но при этом обеспечивая оптимальный объем движения. С помощью пульта управления можно установить угол поворота бедра от 0° до 120°, сделать паузу в тренировке. Система поглощения вибрации уменьшает вес ноги на поврежденный сустав, повышая комфорт во время процедуры. CPM-терапия стимулирует венозное кровообращение в конечностях, способствует поддержанию конгруэнтности суставных поверхностей, быстрому заживлению хряща, быстрому восстанавлению объема движений после операций.

Пациентам назначались курсы: ультразвукового воздействия на область раны продолжительностью сеанса 7 минут и постоянной пассивной разработки оперированных суставов на тренажере Kinetec продолжительностью сеанса 30-40минут, ежедневно, курсом №10-15 процедур.

Эффективность комплексной реабилитации сравнивали ретроспективно с группой пациентов, получавших только ультразвук и магнитотерапию до установки тренажера Kinetec

У пациентов, наблюдавшихся нами, уже после 6-7 сеанса отмечалось уменьшение отечности, слабости, боли в оперированной конечности, на 9-10 сутки увеличился объем движений в оперированной конечности, исчезала тугоподвижность в суставе. Сравнительная характеристика результатов лечения представлена в таблице.

Наименование процедуры	Улучшение	Значительное улучшение	Без эффекта
CPM-терапии + ультразвуковая терапия	4	6	-
Магнитотерапия	3	6	1
Ультразвуковая терапия	4	5	1

Из таблицы видно, что у 40% отмечалось улучшение, у 70% значительное улучшение общего самочувствия и функционального состояние оперированной конечности. В то время как при монотерапии (магнитотерапия, ультразвуковая терапия) эффект был гораздо меньше.

Таким образом результаты исследования показали, что сочетанное воздействие ультразвуком и CPM-терапией на суставы после эндопротезирования имеет больший терапевтический эффект по сравнению с монотерпаией: пациент быстрее встает на ноги, уменьшается время госпитализации, улучшается качество жизни пациента. При этом лечение можно назначать на 2 день после операции.

Литература

1. *Лоскутов А.Е., Головаха М.Л. Тотальное эндопротезирование тазобедренного сустава при диспластическом коксартрозе // Ортопед., травматол. и протезир.- 1998.- № 3-С.122-123.*
2. *Белоглазова Т.И., Масленникова В.Г., Кузьменко О.В. Медицинская реабилитация больных после тотального эндопротезирования тазобедренного сустава. //Медицина в Кузбассе. – 2003. - №3.- С.15-17.*
3. *Руководство по кинезиотерапии / под ред. Л. Бонева, П. Слынчева, С. Банкова. – София.- 2010.- 175с.*

Артроскопия коленного сустава при повреждении менисков

Мулдагалиев С.Ж.
Центральная клиническая больница МЦ УДП РК

Артроскопия - малоинвазивный метод эндоскопической диагностики и лечения заболеваний и травм крупных суставов, в том числе коленного. Позволяет провести практически 100%-диагностику внутрисуставных повреждений связок, менисков, хрящей коленного сустава и обнаружить наличие не выявленных на рентгенограммах и МРТ травм коленного сустава. Лечебные достоинства артроскопии обусловлены ее малой травматичностью, операции на коленные и другие суставы проводятся без больших разрезов, прямым доступом практически к любой внутренней структуре сустава и возможностью проведения на них тонких прецизионных хирургических вмешательств [1].

Повреждение мениска – одно из самых частых повреждений коленного сустава, с которым обычно сталкиваются травматологи. Наиболее часто встречается у спортсменов и лиц физического труда в возрасте от 18 до 40 лет. Повреждение менисков у мужчин встречается чаще, чем у женщин, в соотношении 3:2 [2].

При выборе метода резекции мениска предпочтение должно отдаваться парциальной резекции нестабильных фрагментов мениска, так как после частичной резекции площадь контакта между сочленяющимися поверхностями сокращается примерно на 12%, а после тотальной менискэктомии – почти на 50%. Это вызывает возникновение пиковой нагрузки на хрящевую ткань и в конечном итоге ведет к дегенерации хряща и развитию артроза [3].

Цель работы

- оценить результаты артроскопии коленного сустава при повреждении менисков.

Материалы и методы

В отделении травматологии, ортопедии и нейрохирургии ЦКБ МЦ УДП РК было прооперировано 35 пациентов с повреждениями менисков, из них 23 (65,7%) мужчины и 12 (34,3%) женщин. Возраст пациентов колебался от 40 до 70 лет.

У 24 (68,6%) больных выявлен изолированный разрыв мениска, у 11 (31,4%) - травма мениска сочеталась с посттравматическим остеоартрозом коленного сустава.

У 29 (82,8%) пациентов период от травмы до операции составлял от нескольких дней до 1 месяца, у 6 (17,2%) - от 1 месяца до 1 года (застарелые повреждения мениска).

Клиническое и МРТ-обследование проводилось до и после операции. Артроскопия поврежденного сустава проводилась у всех пациентов по стандартной методике с частичной (32) и полной (3) менискэктомией. При выполнении лечебно-диагностической артроскопии промывалась полость коленного сустава, удалялись свободные фрагменты хряща. При выявлении повреждения мениска в «белой» зоне проводилась его моделирующая артроскопическая резекция. Если визуализировался продольный вертикальный паракапсулярный разрыв в «красной» или «розовой» зоне, то мениск сшивался с

выведением нитей на капсулу сустава. При восстановлении мениска швы накладывались в косо-вертикальном направлении. В первые сутки после операции назначали холод на область коленного сустава.

Результаты

После артроскопии сустава пациентам и с частичной и с полной менискэктомией иммобилизации конечностей не требовалось, восстановление полной нагрузки разрешалось на 3-7 сутки, швы снимали на 7-10 сутки. Тогда как при артротомии необходима иммобилизация продолжительностью от 5 до 10 дней, ходьба на костылях без опоры – до 12-15 суток.

Всем пациентам для предупреждения гипотрофии мышц и развития контрактуры со 2-го дня назначались изометрические сокращения четырехглавой мышцы, а с 6-7 дня – активные движения в суставе в сочетании с физиотерапевтическим лечением (УВЧ и магнитотерапия).

Отмечалось раннее восстановление объема движений в поврежденном суставе, сохранение стабильности движений в суставе, отсутствие блокад в послеоперационном периоде у 18 пациентов. У 11 пациентов болевой синдром сохранялся в течение месяца, а у 6 - более месяца, однако, после введения в суставы хондропротекторов (остенила, гиалгана) боли исчезали через 2-3 недели. При артроскопической парциальной менискэктомий сроки послеоперационного периода и восстановления трудоспособности укорачивались в 2-3 раза.

Таким образом, наши результаты указывают на то, что артроскопия коленного сустава при повреждении менисков – это эффективный метод, который обладает высокой диагностической и лечебной ценностью, имеет определенные показания и противопоказания, сопряжен с общими и специфическими осложнениями, но позволяет предупредить развитие дегенеративно-дистрофических изменений в коленных суставах.

Список литературы:

1. *Травматология и ортопедия/ Руководство для врачей в 4 томах. / Под ред. Н.В. Корнилова. – СПб.: Гиппократ.- 2006.- Т.3.- С.221-302.*
2. *Трачук А.П., Шаповалов В.М., Рихилов Р.М Основы диагностики артроскопии коленного сустава.- М.- 2000.- С.36-41.*
3. *Артроскопическая диагностика и лечения поврежденных менисков// Сборник материалов Первого Конгресса Российского артроскопического общества. Миронов С.П. Лисицин В.П.- М.- 1996.- С. 25-28.*

Актуальные вопросы детского травматизма

Есеев М.М.

КГКП «Атырауская городская станция скорой медицинской помощи»

Травмы и несчастные случаи в последние годы стали одним из главных факторов угрозы жизни и здоровью детей. Они являются ведущей причиной смерти детей старше 3 лет; от них погибает больше детей, чем от детских инфекций; нередко они заканчиваются инвалидностью и приводят к ограничению в выборе профессии [1].

На отдельных территориях наблюдаются выраженные колебания уровня детского травматизма, что связано с особенностями географического положения городов, архитектурой населенных мест, различной насыщенностью транспортными средствами, состоянием и организацией профилактической работы по его снижению [2].

По данным ряда исследований, в структуре детского травматизма, ведущее место занимают бытовые травмы и несчастные случаи (55-60%). Почти ½ всех бытовых травм дети получают, оставшись без присмотра взрослых. На 2 месте стоит школьный травматизм (7-12%), ¾ его приходится на внеучебное время, ¼ - на учебное. Неблагоприятными факторами являются перегруженность школ, плохое состояние помещений и дворов, недостатки в организации перемен и уроков и др. На 3 месте находится уличный травматизм (3-4%), относящийся к числу наиболее тяжелых (летальность 8,4%, инвалидизация 42,5%). Доля спортивного травматизма у детей равна 3-4%, а травматизма в детских дошкольных учреждениях – 3-5%. Установлено, что мальчики получают травмы в 2-2,5 раза чаще девочек, наиболее поражаемый возраст 10-14 лет [3].

У детей дошкольного возраста в основном имеют место бытовые травмы, причем 96% детей 1-го года жизни получили их дома. У детей до 3 лет бытовые травмы составляют около 80% всех травм. У детей старше 7 лет в связи с изменением образа жизни увеличивается число уличных и дорожно-транспортных травм. Среди травм и несчастных случаев у детей преобладают ушибы и раны (50%), далее следуют (в порядке убывания) переломы, ожоги, вывихи, черепно-мозговые травмы и др. [4]. Выявлено, что травмы чаще всего получают физически плохо развитые дети, что связано со слабостью у них костно-мышечного и суставного аппарата и слабостью нервных процессов как пробуждения, так и торможения. Изучение личностных особенностей у школьников-пациентов травматологического отделения выявило, что 70% из них склонны к фрустрации (неадекватной реакции на стресс) [5].

Особое место в снижении последствий травм и несчастных случаев занимает своевременное и квалифицированное оказание медицинской помощи, оказываемой бригадами СМП и другими службами [6].

Таким образом, имеющиеся статистические данные позволяют структуировать детский травматизм и являются доказательной базой для определения основных профилактических мероприятий.

Литература:

1. *Галиева Г.Б. Об улучшении преемственности между службой СМП и другими ЛПО по мед.обслуживанию детского населения//Мат.4 межд. конференции молодых ученых-медиков СНГ.–Алматы.-2002.–С.33-34*
2. *Лишке А.А. Детский дорожно-транспортный травматизм крупного города//Сов.здравоохранение.-1987.-№7.-С.38-40.*
3. *Кулакова Т.В.и соавт. Детский травматизм и его профилактика в РФ. Сб. трудов ЛНИДОИ им. Г.И.Турнера. – СПб.- 2003.- 157с.*
4. *Станшевская Ж.Ф. Школьный травматизм и его профилактика: дисс. … канд. мед. наук. – Киев, 1996.-35 с.*
5. *Ободан Н.М., Шевченко Н.В. В кн.: методические и информационные материалы по ортопедии и травматологии детского возраста. – Л., 2005.–С. 243.*
6. *Андрианов В.Л. с соавт. Совершенствование организации медицинской помощи, диагностики и лечения при механических травмах у детей на этапе медицинской эвакуации. – М., 2010. – С. 36-40.*

Эмпиема плевры - случай из практики

Сабитов М.А.
Акмолинский областной противотуберкулезный диспансер им. профессора К. Курманбаева, легочно-хирургическое отделение, г. Кокшетау

Эмпиема плевры (гнойный плеврит, пиоторакс) характеризуется скоплением гноя в плевральной полости и является неблагоприятным вариантом течения экссудативного плеврита различного генеза и этиологии. Выделение эмпиемы плевры в самостоятельный раздел экссудативного плеврита подчеркивает необходимость ранней диагностики и проведения интенсивного местного лечения, как правило, в условиях хирургического отделения (Лукомский Г.И., 1976г.).

Классификация эмпиемы плевры соответствует общей классификации экссудативного плеврита. Выделяют 5 основных групп эмпиемы плевры:

1. Гнойный плеврит при наличии гнойно-воспалительного процесса.
2. Гнойный плеврит, осложнивший спонтанный пневмоторакс.
3. Пиоторакс, осложнивший лечебный пневмоторакс у больных туберкулезом легких.
4. Пиоторакс при проникающих ранениях органов грудной полости.
5. Пиотракс после операции на органах грудной полости.

Воспаления плевры могут возникнуть в результате перехода гнойного процесса с прилежащих органов и тканей (легких, средостения забрюшинного и поддиафрагмального пространства) или прорыва гнойного абсцесса, нагноившейся кисты, эхинококка и т.д.

По лимфатическим путям инфицирование плевры происходит при гнойном аппендиците, холецистите, панкреатите, перитоните и т.д. Встречаются гематогенные гнойные плевриты при сепсисе и гнойных процессах различной локализации (абсцессы, флегмоны, остеомиелиты, синуситы, отиты и т.д.), а также при специфической и смешанной инфекции (туберкулез, скарлатина и т.д.) и паразитарных заболеваниях.

Успех лечения острой эмпиемы плевры зависит от ранней диагностики и адекватной общей и местной терапии. Общее лечение направлено на нормализацию нарушенных функций организма (снижение интоксикации, повышение резистентности, стимуляция регенерации и т.д.), включает в себя комбинированное антибактериальное лечение, инфузионную дезинтоксикационную терапию. Тактика местного лечения острой эмпиемы плевры зависит от характера первичного процесса, его локализации, осложнений, объема эмпиемы, возраста и т.д. Наибольшее распространение при лечении острых эмпием без бронхоплеврального свища получил метод ежедневных плевральных пункций. При раннем начале лечения пункционный метод позволяет добиться выздоровления у 64-85% больных (стручков В.И. 1967г., Маслов В.И. 1976г.).

Если при пункционном методе в течение 5-7 дней не уменьшается интоксикация и сохраняется обильный гнойный экссудат, необходимо перейти к дренированию плевральной полости.

У больных с наличием бронхоплевральных свищей применяется временная окклюзия поролоновой губкой соответствующего бронха. При отсутствии эффекта от плевральных пункций и дренирования в течение 7-10 дней, нарастание интоксикации и наличии в плевральной полости фибрина, секвестров, некротизированных тканей целесообразны торакотомия, ревизия плевральной полсти, ликвидация дефекта в висцеральной плевре, обработка стенок эмпиемы. У больных с гнилостным плевритом показана ранняя торакотомия; при крайне тяжелом состоянии производят торакотомию и тампонаду полости эмпиемы по А.В. Вишневскому.

Среди хирургических методов лечения эмпиемы плевры в настоящее время наиболее часто применяют операцию плевроэктомия (удаление мешка эмпиемы) с декортикацией легкого.

При наличии бронхоплеврального свища или деструктивных изменениях в легком выполняют резекцию соответствующего отдела легкого.

На современном этапе развития торакальной хирургии и внедрения эндовидеохирургии производятся ранняя эндоторакоскопическая диагностика, ликвидация причины эмпиемы, дренирование плевральной полости.

Привожу пример: случай из практики – эмпиемы плевры:

Больной П., 1969 г.р. находился в ЛХО с 09.02.2012г. по 13.04.2012г. Из анамнеза: в августе 2011 г. получил ножевое ранение в живот, в экстенном порядке был прооперирован в ЦРБ, операция лапоротомия – ушивание раны желудка. Через 2 недели у больного гнойный плеврит слева. Пролечен в хирургическом отделении ЦРБ, эмпиема санирована. Через 1 месяц снова эмпиема плевры слева. 25.12.2011г. госпитализирован в ЛХО Акмолинского областного противотуберкулезного диспансера (далее – ЛХО), обследован и выставлен клинический диагноз: Хроническая эмпиема плевры слева. 12.01.2012г. – эндоскопическая операция на торакальной стойке Карла Шторц: санация плевральной полости, дренирование. Был выписан в удовлетворительном состоянии. Через 6 дней у больного повторно клиника острой эмпиемы плевры. 09.02.2012г. больной поступает в ЛХО с жалобами на высокую температуру до 39 градусов, слабость, боли в грудной клетке слева, R-логически – в нижнем отделе левой половины грудной клетки уровень жидкости на уровне 5-го ребра с наличием интенсивного затемнения.

14.02.2012г. – операция торакотомия, плевроэктомия, декортикация легкого. Во время операции при восстановлении купола диафрагмы был выявлен дефект диафрагмы 1,5х1,0 см, ушит П-образными швами, операция закончена дренированием плевральной полости 2-я дренажами. Длительность операции 3час.25мин. В послеоперационном периоде отмечалось накопление жидкости в плевральной полости, заподозрен желудочно-плевральный свищ. Дообследование - ФГДС: Гастрит антрального отдела желудка, Конрастирование пищи через 30 мин. – окраска в плевральной жидкости.

27.03.2012г. – операция лапаротомия, ликвидация желудочно-диафрагмального свища с резекцией дна желудка, ушивание дефекта диафрагмы. Послеоперационный период без осложнений, рана зажила первичным натяжением. Санация эмпиемы плевры слева достигнута через 4 дня. Дренаж удален из плевральной полости. R-логически: левое легкое расправлено, плевральные наслоения, облитерация костно-диафрагмального синуса. Больной в удовлетворительном состоянии был выписан домой.

Выводы:

1. Успех лечения острой эмпиемы плевры зависит от ранней диагностики и адекватной общей и местной терапии. В данном случае имелась поздняя диагностика гастродиафрагмально-плеврального свища, что привело к длительному лечению.
2. Поздняя диагностика обусловлена скрытой клиникой гастродиафрагмальноплеврального свища, которая была выявлена после радикальной операции плевроэктомии с декортикацией легкого. Успех лечения острой эмпиемы плевры в данном случае явилась ликвидация гастродиафрагмального свища лапоротомным доступом с резекцией дна желудка и ушивания дефекта диафрагмы.

Литература

1. Лайт Р.У. Болезни плевры Пер. с анг. – М. Медицина , 1986–370 с.
2. Лукомский Г.И. Неспецифические эмпиемы плевры. – М. Медицина. 1976. – 286 с.
3. Стручков В.И. Гнойные заболевания легких и плевры. – М. Медицина, 1967. – 257 с.
4. Хирургия легких и плевры: Руководство для врачей/Под ред. И.С. Колесникова, М.И. Лыткина. – Л.: Медицина, 1988 – 384 с.
5. Хаджибаев А.М., Рахманов Р.О., Шакиров Ф.Б. Видеоэндохирургические вмешательства в диагностике и хирургическом лечении больных при проникающем ранении грудной клетки. Вестник хирургии Казахстана, Журнал Национального научного центра хирургии им. А.Н. Сызганова, специальный выпуск №1, 2012, 137 с.

Случай позднего выявления эхинококкоза легких у ребенка

Сабитов М.А.

Акмолинский областной противотуберкулезный диспансер им. профессора К. Курманбаева, легочно-хирургическое отделение, г. Кокшетау

Эхинококкоз – хроническое заболевание, обусловленное поражением органов и тканей человека личинками ленточного гельминта. Поражение печени составляет около 70%, легких – 23%, поражение плевры и клетчатки средостения, диафрагмы, пищевода, сердца встречается около 2,4%.

Клиническое течение эхинококкоза легких протекает без каких либо выраженных клинических симптомов и выявляется только во время профилактического рентгенологического исследования. Дальнейшая симптоматика зависит от темпов увеличения размеров эхинококковых кист и их локализации.

Дифференциальную диагностику эхинококкоза легких необходимо проводить с непаразитарными кистами, злокачественными и доброкачественными опухолями легких, плевры и средостения, туберкуломами, артериовенозными аневризмами, релаксацией диафрагмы в области кардиодиафрагмального угла.

Основными осложнениями эхинококкоза легких является инфицирование и нагноение кисты, прорывы кисты в просвет бронха и в полость плевры. Эти осложнения, как правило, имеют относительно спокойное течение процесса и ухудшают состояние больных.

Привожу пример из практики. Девочка Д. 2005 г.р. (6лет), поступает в хирургическое отделение Акмолинской областной детской больницы 23.06.2011г. с диагнозом «Гигантская киста левого легкого, нагноение. ДН II». *Из анамнеза:* Ребенок от 2 беременности, 2 родов. Состоит на «Д» учете у кардиолога с диагнозом: «Стеноз легочной артерии» - неоднократно консультирована была детским кардиохирургом Российского кардиоцентра, было предложено хирургическое лечение.

Последние 2 недели у ребенка кашель, повышение температуры, одышка, вялость. Осмотрена районным педиатром, направлена к пульмонологу Детской областной больницы, сделано УЗИ органов грудной клетки, R-обследование – выставлен ДЗ: «Гигантская киста слева».

При осмотре ребенка жалобы на кашель, одышку при физической нагрузке, слабость. Объективно: пониженного питания, грудная клетка ассиметричная, левая половина «выбухает», отстает в акте дыхания. ЧДД 36 в мин. Границы сердца смещены вправо, верхушечный толчок определяется справа по среднеключичной линии. Тоны сердца ритмичные, ясные. ЧСС 115 ударов в мин. При аускультации слева дыхание ослабленное, при перкуссии укорочение перкуторного звука.

КТ органов грудной клетки, R- графия, УЗИ – на 2/3 объема грудной полости слева гигантская киста, органы средостения смещены вправо.

В анализах крови: эр – $3,15*10^{12}$/л, лейкоциты $14,4*10^{9}$/л, СОЭ 48 мм/час.

После предоперационной подготовки в плановом порядке операция торокотомия – плевропневмонэктомия. Операция технически сложная из-за выраженного спаечного процесса: прорастание в куполе, в средостении, в диафрагму, гигантская киста размерми 10х12х15см с необратимыми морфологическими изменениями легочной ткани (фиброз, цирроз). Длительность операции 4 часа. Послеоперационный период без осложнений. Послеоперационная рана зажила первичным натяжением. Гистологический ответ макропрепарата: Гигантская эхинококковая киста, фиброз легкого.

В послеоперационном периоде ребенок получал лечение антибактериальное, инфузионную терапию, гемотрансфузию (эрмасса 250 мл) В (III) Rh+, СЗП, плевральные пункции с целью формирования фиброторакса и внутриплевральное введение антибиотиков, перевязки.

23.07.2011г. в удовлетворительном состоянии ребенок выписан домой под наблюдение педиатра. Рекомендовано «Д» учет у хирурга, «Д» учет в СЭС. Повторный осмотр у легочного хирурга через 2 и 4 месяца после операции, в мае 2012 года: состояние ребенка удовлетворительное. Девочка активная, жалоб не предъявляет.

Выводы

Необходима паразитологическая настороженность, особенно в педиатрии.

Необходима ранняя диагностика эхинококкоза и проведение алгоритма обследования от простых методов обследования к сложным. Диагноз: «Стеноз легочной артерии» исключил возможность заболевания легкого, а именно эхинококкоза. В данном случае киста сдавила сосуды корня легкого (артерию и легочные вены) и привело к клинической картине «Стеноза легочной артерии». И только нагноение кисты, интоксикация выявила легочную патологию. К сожалению, в данном случае, закончилась операцией - пневмонэктомия, что привело к инвалидизации ребенка.

Литература

1. Н.Л. Брегадзе, Э.А. Ванцян. Хирургия паразитарных заболеваний. М., Медицина, 1976.
2. П.Е. Кульчинский, А.Х. Галитов, А.В. Романов и др. Нагноившийся эхинококк задневерхнего средостения у ребенка. Грудная хирургия - 1988, №5 С. 93-95.
3. И.С. Сафаров, О.Н. Амридинов, Б.Х. Карабаев Осложнения эхинококкоза легкого – прорыв в бронх и плевральную полость с развитием регидного гидропневмоторакса. Грудная хирургия – 1986, №6 С. 79-80.
4. Э.А. Алымкулов, Н.А. Алиева. Случай редкой локализации и осложнения эхинококкоза. Грудная хирургия, - 1985, №5, С 80-81.
5. Э.С. Исламбеков, А.А. Тищуков, Д.А. Исмаилов Лечение прорыва эхинококкоза легких в плевральную полость. Грудная и сердечно-сосудистая хирурия. – 1990, №3, С 34-37.
6. Х.П. Пеоманов, Н.М. Бекмурадов, А.С. Абрамов, Б. Гельдыев Кровотечение при эхинококкозе легких у детей. Грудная и сердечно-сосудистая хирургия. – 1991. №3. С 61-62.
7. М.А. Сабитов, Ю.М. Ольховик, Б.С. Таниев, М.А. Оспанов, С.Е. Сабитова Эхинококкоз легких. Республиканская научно-практическая конференция «Проблемы фтизиопульмонологии и торакальной хирургии». Караганда 2002, С 133-135.
8. М.А. Сабитов, А.Г. Арико, С..Д. Кукманов, А.Т. Темирханова, С.Е. Сабитова Дифференциальная диагностика осложненных форм эхинококкоза легких, Республиканская научно-практическая конференция «Проблемы фтизиопульмонологии и торакальной хирургии». Караганда 2002, С 132-133.

Опыт применения Тахокомба в торакальной хирургии

Сабитов М.А.
ЛХО «Акмолинский областной противотуберкулезный диспансер им. проф. Курманбаева К.К.»

С 2008 г. Мы активно используем коллагенновую пластинку , покрытую фибриновым клеем (тахокомб) на операциях на легких и органах средостенья. Основанием к применению пластин Тахокомба с целью интраоперационной профилактики бронхиальных свищей послужили уникальные свойства данного препарата. При контакте пластинки Тахокомба с тканью органа и биологической жидкостью фибриноген, тромбин и апротинин происходит реакция полимеризации фибринового покрытия, а коллаген в течении 3-5 минут образует водо-и воздухонепроницаемый слой. Во время этого процесса пластина Тахокомба должна быть плотно прижата к раневой поверхности, а механическая стабильность коллагеновой пластины обеспечивает дополнительную защиту раневой поверхности (не только гемостатический эффект препарата но и возможность аэростаза). Следует остановиться на некоторых особенностях использования пластин Тахокомба в хирургии легких. При различных видах атипичной резекции легкого (аппаратная резекция , резекция на зажимах части легкого) пластинки Тахокомба используются для дополнительной герметизации швов. Пластинки накладываются и фиксируются на расправленном «раздутом» легком в течении 3-5минут. Помимо гемостатического эффекта, нас заинтересовала возможность использования пластических свойств Тахокомба. Так же после расширенных операций плевроэктамии и декортикации легкого укладывались и фиксировались пластинки Тахокомба на дефектные участки легкого, аналогичное использование при операциях при буллезной эмфиземе легких. Что приводило в раннем послеоперационном периоде к быстрому расправлению оперированного легкого и уменьшение количества экссудации. При операциях резекционного типа (лобэктомия и пневмонэктомия) культя бронха дополнительно укрывалась пластинкой Тахокомба.

За период 2009 по 2011года в легочно- хирургическом отделении использовались пластинки Тахокомба при следующих операциях

Таблица №1

Виды операций	2009	2010	2011
Сегментарные резекции	38	33	40
Лобэктомия, комбинированные резекции	16	18	20
Пневмонэктомия	1	2	3
Плевроэктомия, декортикация легкого	3	3	4

При использовании пластинок Тахокомба не отмечалось пострезекционных бронхиальных свищей, только в 2 случаях отмечалось медленное расправление оперированного легкого, не отмечалось послеоперационных внутриплевральных кровотечений.

Также были использованы пластинки Тахокомба в ургентной торакальной хирургии.

Таблица №2

Виды операций	Количество
Разрыв пищевода	2 случая
Разрыв бронха	2случая
Проникающие ножевые ранения с повреждением легкого	5случаев

В раннем послеоперационном периоде у ургентных больных отмечалось быстрое расправление оперированного легкого и хороший гемостатический эффект.

Также были использованы пластинки Тахокомба в детской хирургии.

Таблица №3

Виды операций	Количество
Эхинококкэктомии	15случаев
Лобэктомия	2случая
Пневмонэктомия	1случай

Также отмечаем, что в раннем послеоперационном периоде быстрое расправление оперированного легкого, хороший гемостатический эффект и профилактика бронхиальных свищей. Осложнений при применении Тахокомба мы не наблюдали.

Вывод

Наш опыт использования Тахокомба в гемостатических, пластических целях и целью аэростаза показал несомненную перспективность его дальнейшего применения в торакальной хирургии. Это объясняется преимуществом Тахокомба в возможности немедленного использования, эффективного и надежного гемостаза и аэростаза, в простоте использования, в хорошей эластичности и отсутствия побочных явлений.

Литература

1.Шуленбаев А.С. « Опыт применения Тахокомба в абдоминальной хирургии» ст24-25, Вестник хирургии Казахстана №1 (29)2012
2. Г.Б.Ракишев , С.Ч. Чаймерденов, В.В Кленин, Ж.Т. Егембердиев, К.Д. Еримбетов, В.И. Фирсов, М.М. Сундетов «Современные способы профилактики пострезекционных бронхиальных свищей при туберкулезе легуих» ст22-24,Проблемы туберкулеза и болезней легких 2005г.
3. Б.А. Барышев, Санкт-Петербург Государственный медицинский университет им. И.П.Павлова «Место Тахокомба среди традиционных способов местного гемостаза»

Оценка сексуальной функции у пациентов после трансуретральной резекции предстательной железы

Алчинбаев М.К., Абдильманов К.М., Мансурова И.Б., Куаншалиева Ж.Е., Маскутов К.Ж., Надирбаев Г.Е., Кутбергенов Б.А.
Научный центр урологии им. Б.У.Джарбусынова, г.Алматы

В статье приведены результаты оценки сексуальной дисфункции у пациентов с доброкачественной гиперплазией предстательной железы, перенесших оперативное вмешательство. Нарушение сексуальной функции мужчин было выявлено в среднем в 36,4% случаев. Наибольший процент дисфункции встречается после проведения аденомэктомии. Прием тадалафила в дозе 20 мг дважды в неделю в течение 1 месяца достоверно улучшает сексуальную функцию пациентов с ДГПЖ в период послеоперационной адаптации.

Evaluation of sexual function in patients after transurethral resection of the prostate

Alchinbayev M.K., Batyrbekov M.T., Abdilmanov K.M., Mansurova I.B., Kuanshalieva Zh.E.

Scientific Centre of urology named after B.U. Dzharbyssynov, Almaty c.

The paper presents the results of the evaluation of sexual dysfunction in patients with benign prostatic hyperplasia who underwent surgery. Impairments of sexual function of men were found on average 36.4% of cases. The highest percentage of dysfunction occurs after adenomectomy. Use of tadalafil 20 mg twice weekly for 1 month significantly improves sexual function in patients with BPH during the postoperative adaptation.

Широкое внедрение малоинвазивных технологий кардинально изменили традиционные подходы к лечению многих урологических заболеваний, в том числе приводящих к инфравезикальной обструкции, среди которых самым распространенным является доброкачественная гиперплазия предстательной железы (ДГПЖ) (1). На сегодняшний день трансуретральная резекция (ТУР) ДГПЖ является самой распространенной операцией в мире и является «золотым стандартом» хирургического лечения ДГПЖ (2). Однако этот метод не лишен серьезных побочных эффектов, к которым относится и нарушение сексуальной функции мужчин. Современные ученые указывают, что частота возникновения эректильной дисфункции (ЭД) после ТУР ДГПЖ достигает 40% случаев (3)

ЭД является широко распространенным явлением, и по оценкам экспертов, более чем 100 млн мужчин во всем мире страдают ЭД, которая оказывает огромное влияние на качество жизни пациентов и их сексуальных партнеров (4).

ТУР ДГПЖ по сравнению с чреспузырной аденомэктомией и особенно с радикальной простатэктомией сопровождается значительно меньшей травматизацией простаты, семенных пузырьков, семенного бугорка, уретры, но зачастую приводит к усугублению копулятивной дисфункции, которая имела место до оперативного вмешательства вследствие возрастных изменений в организме пациента (5,6).

Нарушения сексуальной функции присутствуют у пациентов с ДГПЖ еще в дооперационном периоде и связаны в основном с возрастными гормональными перестройками, снижением общего тестостерона, повышением эстрогенов и пролактина. Также важное значение имеет метаболический синдром, в 60% случаев диагностируемый у лиц старше 50 лет и являющийся главным патогенетическим звеном развития эндотелиальной дисфункции, которая в свою очередь приводит к развитию ЭД (7,8). Многолетние исследования указывают, что хирургическое лечение ДГПЖ не является радикальным лечением ЭД, т.к. аденома не является причиной развития нарушенной сексуальной функции (9), но травматической воздействие в рефлексогенной зоне семенного бугорка при ТУР и аденомэктомии предрасполагает к нарушениям или полной утрате потенции.

Известно, что до 87% пациентов с гиперплазией простаты негативно относятся к перспективе потери эрекции вследствие операции, а 1/10 часть больных по указанной причине отказываются от предлагаемого лечения (10).

Таким образом, восстановление сексуальной функции является важным звеном в послеоперационной реабилитации пациентов, перенесших оперативное вмешательство на предстательной железе. Ранняя диагностика и лечение ЭД позволит повысить качество жизни данной категории пациентов и значительно улучшить результаты лечения.

Цель исследования

– оценить сексуальную функцию пациентов с доброкачественной гиперплазией предстательной железы после перенесенного оперативного вмешательства.

Материал и методы:

Нами было обследовано 250 пациентов с ДГПЖ, находившихся на стационарном лечении в НЦ урологии в период с 2009 – 2011г, которым проводилось хирургическое лечение. Средний возраст пациентов составил 68,7±11,5 лет. В таблице 1 указано распределение пациентов по возрасту.

Таблица № 1 – Распределение больных с ДГПЖ в зависимости от возраста

Возрастные группы	Количество пациентов	
	Абс.	%
51-60	43	17,2
61-70	68	27,2
71-80	106	42,4
Старше 80 лет	33	13,2
Всего	250	100

Для чистоты исследования нами были определены критерии исключения пациентов:

- рак предстательной железы
- наличие стриктуры уретры
- рецидив ДГПЖ
- случаи паллиативной ТУР

Всем пациентам проводился полный комплекс лабораторно-инструментальной диагностики до и после оперативного вмешательства:

- общеклинические анализы крови и мочи;
- бактериальный посев мочи на микрофлору с определением чувствительности к антибиотикам;
- определение простат-специфического антигена
- ультразвуковое исследование органов мочевой системы
- уродинамические исследования
- рентгенологические методы исследования (урография, уретроцистография)
- опросник Международный индекс эректильной функции (МИЭФ)

Данные методы исследования применялись и при контрольном обследовании при изучении отдаленных осложнений оперативного лечения ДГПЖ через 1 -3-6-12 месяцев.

Для лечения и коррекции сексуальной дисфункции применялся препарат тадалафил в дозе 20 мг 2 раза в неделю в течение 1 месяца. Контрольное обследование проводилось через 1 и 3 месяца.

Результаты

В рамках исследования было обследовано 250 пациентов с ДГПЖ с выраженными признаками инфравезикальной обструкции. Установлено, что до хирургического лечения ДГПЖ 131 пациент (52,4%) отмечали свою сексуальную функцию как неполную ввиду прерывистых или ослабленных эрекций, стертости или болезненности оргазма, 72 пациента отмечали снижение либидо. Половая активность полностью отсутствовала у 119 пациентов (47,6%), у 48 из них влечение было сохранено. В большинстве случаев нарушение сексуальной функции обусловлено не наличием ДГПЖ и симптомами нижних мочевых путей, а следствием гормонального дисбаланса, наступающих со старением организма (9).

Всем пациентам проводилось оперативное вмешательство по поводу ДГПЖ (таблица 2).

Таблица 2. Количество проведенных оперативных вмешательств

Вид операции	Количество пациентов	
	Абс.	%
ТУР ДГПЖ	188	75,2
Аденомэктомия	62	24,8
Всего	250	100

131 пациенту с сохраненной сексуальной функцией были произведены 101 (77,1%) ТУР ДГПЖ и 30 аденомэктомий. Среди пациентов, перенесших ТУР ДГПЖ ухудшение эректильной функции отметили 49 пациентов (48,5%), из них у 11 пациентов была отмечена полная утрата сексуальной активности (8,4%). После проведенных аденомэктомий 23 пациента отметили выраженные сексуальные расстройства (76,7%), у 8 пациентов была отмечена полная ЭД (26,7%).

Из 119 пациентов с исходным отсутствием сексуальной функции было произведено 87 ТУР ДГПЖ (73,1%), 32 аденомэктомии. После проведенной ТУР ДГПЖ у 19 пациентов наблюдались неполные или прерывистые эрекции. После проведенных аденомэктомий восстановления сексуальной функции не было отмечено.

Исследование характера сексуальной функции пациентов после операции оценивалось через 2-3 месяца после операции, т.к. в течение первого месяца сами пациенты воздерживаются от половой активности по медицинским показаниям.

Таким образом, в период послеоперационной реабилитации ЭД различной степени тяжести была выявлена у 91 пациента (36,4%), у 100 пациентов (40%) сексуальная функция отсутствовала полностью, из них у 19 пациентов после операции, 21 пациент при полностью сохраненной эректильной функции отмечали лишь стертость оргазма, 48 пациентов не предъявляли никаких жалоб и при заполнении опросника МИЭФ набирали более 21 балла.

В основном преобладали жалобы на неполную, ослабленную и прерывистую эрекции, не позволяющую довести до конца половой акт, неприятные ощущения при коитусе, а также нарушения эякуляторной функции.

На представленной диаграмме 1 отображены основные нарушения сексуальной функции.

Выбранная группа пациентов (n=91) была определена для дальнейшего лечения. Всем пациентам был назначен препарат тадалафил в дозе 20 мг 2 раза в неделю в течение одного месяца. Результаты лечения оценивались через 1 месяц, а также через 3 месяца для оценки сохранности достигнутых результатов.

Сравнительная оценка полученных результатов указана в таблице 3.

Анализируя полученные данные, мы пришли к выводу, что

Диаграмма 1. – Основные виды нарушения сексуальной функции у пациентов, прооперированных по поводу ДГПЖ.

Таблица 3. – Сравнительная характеристика показателей сексуальной функции мужчин, принимавших тадалафил.

Показатель	Частота выявления, %		
	До лечения	Через 1 месяц	Через 3 месяца
Ослабленная или прерывистая эрекция	83,5	20,9	25,3
Стертость или отсутствие оргазма	56	14,3	7,7
Снижение либидо	53,8	14,3	17,6
Замедленная эякуляция	47,2	8,8	13,2
Болезненный оргазм	33	2,2	0

применение тадалафила в течение 1 месяца позволило снизить процент сексуальной дисфункции у пациентов с ДГПЖ в период послеоперационной реабилитации. Из 91 пациента с нарушенной сексуальной функцией, 73 отметили значительное улучшение эрекции и эякуляции. Примечательно, что тадалафил не оказывает фармакологического действия на либидо, однако повышение полового влечения у пациентов объясняется, по-видимому, улучшением качества эрекции, вследствие чего у мужчин повышается самооценка и появляется уверенность в возможности полноценно завершенного полового акта.

Таким образом, проведенное обследование позволило нам сделать следующие выводы:

Нарушение сексуальной функции мужчин выявляется в среднем в 36,4% случаев. Наибольший процент эректильной дисфункции встречается при проведении аденомэктомии.

Среди нарушений сексуальной функции мужчин, перенесших оперативное вмешательство по поводу ДГПЖ преобладала ЭД – 83,5%, тогда как на эякуляторную дисфункцию приходилось 47,2%.

Прием тадалафила в дозе 20 мг дважды в неделю в течение 1 месяца достоверно улучшает сексуальную функцию пациентов с ДГПЖ в период послеоперационной адаптации.

Список использованных источников:

1. *Алчинбаев М.К., Мохаммад А.М., Хусаинов Т.Э., Надыров К.Т. Новые аспекты консервативного лечения больного с доброкачественной гиперплазией предстательной железы и симптомами нарушения мочеиспускания (обзор литературы) // Журнал «Consilium».- 2011.-№2 (32).- С.79-81*
2. *Emberton M., Cornel E.B., Bassi P.F., Fourcade R.O., Gómez J.M.F. and Castro R. Benign prostatic hyperplasia as a progressive disease: a guide to the risk factors and options for medical management // Int J Clin Pract, 2008: Vol.62(7), pp.1076–1086.*
3. *Miner M., Rosenberg M.T., Perelman M.A. Treatment of lower urinary tract symptoms in benign prostatic hyperplasia and its impact on sexual function // Clin Ther, 2006: Vol.28(1), pp. 13-25*
4. *Lewis JH, Rosen R, Goldstein I. The Consensus Panel on Health Care Clinician Management of Erectile Dysfunction. Erectile dysfunction: A panel's recommendations for management. Am J Nurs 2003; 103: 48–57*

5. Rocco B., Albo G., Ferreira R.C. et al. Recent advances in the surgical treatment of benign prostatic hyperplasia // Ther Adv Urol, 2011: Vol.3(6), pp.263-272.
6. Smith R.D., Patel A. Transurethral resection of the prostate revisited and updated // Curr Opin Urol. 2011: Vol.21(1), pp.36-41.
7. Katz A., Katz A. Erectile dysfunction // CMAJ, 2010: Vol.182(4), pp.381–382
8. Chitaley K., Kupelian V., Subak L., and Wessells H. Diabetes, Obesity and Erectile Dysfunction: Field Overview and Research Priorities // J Urol., 2009: Vol. 182, pp. 45–50.
9. Ефремов Е. А., Дорофеев С. Д. Эректильная дисфункция у пациентов, перенесших трансуретральные эндоскопические оперативные вмешательства на предстательной железе по поводу ее доброкачественной гиперплазии // Русский Медицинский Журнал, 2004: Т.12. № 8., с. 527–533.
10. Гориловский Л.М., Зингеренко М.Б. Материалы 2-го Российского форума "Мужское здоровье и долголетие", Москва, 17–19 февраля 2004 года. М.: РимиЭкспо, 2004; с. 40–41.

Опыт применения Леволет в лечении хронического бактериального простатита

Исмаилов К.У.
Областная больница, г. Атырау

Хронический простатит (ХП) – одно из наиболее трудных для диагностики и лечения урологических заболеваний. Заболевание встречается у мужчин молодого и среднего возраста, ведущих активную половую жизнь.

Согласно ряду эпидемиологических исследований, распространенность хронического простатита (ХП) в общей популяции составляет 5–8%. Это самое частое урологическое заболевание у мужчин до 50 лет и третье по частоте у лиц старше 50 лет. По данным отечественных и зарубежных авторов, ХП страдают от 20 до 35% мужчин в возрасте от 20 до 40 лет.

Классификация простатита основана на клинической картине заболевания, наличие или отсутствии в простатическом секрете лейкоцитов и бактерий. В зависимости от продолжительности симптомов простатит считают острым или хроническим (более 3-х мес.). Согласно классификации Национального института здоровья США (NIH, 1995) различают бактериальный, абактериальный простатит и синдром хронической тазовой боли. Антимикробная терапия показана только при остром и хроническом бактериальном простатите.

Хронический простатит и синдром хронической тазовой боли представляют собой большую социальную и психологическую проблему, так как эти заболевания приводят к значительному снижению качества жизни мужчин. По мнению ряда авторов, качество жизни у пациентов с хроническим простатитом иногда сопоставимо с такими заболеваниями, как инфаркт миокарда, стенокардия и болезнь Крона.

Наиболее часто возбудителями ХП являются представители семейства грамотрицательных бактерий Enterobacteriaceae, которые попадают из желудочно–кишечного тракта. Наиболее часто это штаммы Escherichia coli, которые обнаруживаются в 65–80% случаев инфекций. Pseudomonas aeruginosa, виды Serratia, виды Klebsiella и Enterobacter aerogenes, а также Acinetobacter spp. выявляются в оставшихся 10–15%. Энтерококки составляют от 5 до 10% подтвержденных инфекций простаты. При обследовании больных ХП все чаще обнаруживают уреаплазмы, микоплазмы, хламидии, трихомонады, гарднереллы, анаэробы, грибы рода Candida, которые относятся к вероятным возбудителям данного заболевания.

Диагностика ХП складывается из клинической картины, включающей синдром тазовых болей, расстройств мочеиспускания, сексуальной дисфункции. На сегодняшний день разработано несколько систем опроса больных ХП.

Лабораторная и инструментальная диагностика Хронического Простатита включает:

- мазок из уретры;
- микроскопия секрета предстательной железы;
- посев отделяемого из уретры, секрета простаты или спермы;
- обследование на ЗППП;
- урофлоуметрию с определением остаточной мочи;
- ультразвуковое исследование с определением объема предстательной железы.

Основными препаратами в лечении ХП являются антибактериальные средства, среди них наиболее предпочтительными являются фторхинолоны. Самое главное их преимущество – это хорошее проникновение в ткань предстательной железы и создание в ней бактерицидных концентраций. В своей практике чаще применялся Левофлоксацин, представителем этой группы является Леволет компании «Д-р Редди'с Лабораторис».

Жалобы пациентов были в основном на дизурию, болезненное мочеиспускание, дискомфорт и боль в промежности, жжение при мочеиспускании, снижение либидо.

Леволет применялся в дозе 500 мг 1 раз в сутки в течение 10 дней. На фоне проводимого лечения вся симптоматика хронического простатита пошла на убыль уже на 3-й день от начала лечения, к концу лечения все признаки простатита исчезли.

Переносимость препарата была хорошей.

Леволет имеет 3 формы выпуска – таблетки 250 и 500 мг, а также инфузионный раствор 500 мг 100,0. Это очень удобно для проведения «ступенчатой» терапии (переход с внутривенного на пероральный прием препарата).

Еще одно важное преимущество Леволет – это однократный режим дозирования, что позволял пациентам четко следовать назначенному лечению. Левофлоксацин обладает широким спектром антимикробного действия. Он активен в отношении многих грамотрицательных бактерий, грамположительных микробов, атипичных микроорганизмов и анаэробов. Важным свойством препарата является его высокая активность в отношении внутриклеточных патогенов (хламидии, микоплазмы, уреаплазмы).

При бактериологическом исследовании многие штаммы показали высокую чувствительность к Левофлоксацину. Все больные хорошо переносили препарат. После приема Леволет у всех пациентов наблюдалась положительная динамика в сторону выздоровления.

Таким образом, Леволет благодаря высокой антибактериальной эффективности, широкому спектру действия, хорошему проникновению в ткань простаты, а также удобству однократного приема и низкой частоте побочных эффектов можно рекомендовать как препарат выбора в лечении хронического простатита.

Использованная литература:

1. Кан Д.В., Сегал А.С., Кузьменко А.Н. Диагностика и лечение хронического неспецифического простатита. Методические рекомендации. М., 1980; с. 30.
2. Тиктинский О.Л. Воспалительные заболевания мочеиспускательного канала, предстательной железы, семенных пузырьков и семенного бугорка. Руководство по андрологии. Л., 1990; с. 54–97.
3. Лопаткин Н.А. Руководство по урологии. 1998; 2: 393–440.

Клиническая эффективность аппаратного лечения пациентов с ДГПЖ

Шильдебаев Е.К.
Центральная клиническая больница МЦ УДП РК

В формировании клинического течения доброкачественной гиперплазии предстательной железы (ДГПЖ) нередко играет роль наличие сопутствующего хронического простатита (ХП). По данным ряда авторов частота ХП при ДГПЖ по лабораторным, операционным и секционным материалам составляет 73, 55 и 70% соответственно. Воспалительные изменения в предстательной железе обуславливают ирритативную и обструктивную симптоматику ДГПЖ, а также снижают качество жизни пациентов. Поэтому необходимы целенаправленные мероприятия по выявлению и лечению ХП при его сочетании с ДГПЖ. Лечение ХП, осложняющего клинику ДГПЖ, проводится комплексно с применением различных физиотерапевтических методов лечения [1]. Анализ литературных источников показал, что при ДГПЖ с ХП физиотерапевтические методы лечения-УВЧ, индуктотермия, микроволновая и УЗ-терапия не назначаются, так как производимые ими эндогенные тепловые реакции могут стимулировать гиперплазию простаты [2].

Цель

– оценить клиническую эффективность физиотерапевтического воздействия аппаратом КАП-ЭЛМ-01 «Андро-Гин» в комплексном лечении пациентов с ДГПЖ и сопутствующим абактериальным ХП.

Материалы и методы

Под наблюдением находилось 46 пациентов с ДГПЖ 1 стадии и сопутствующим абактериальным хроническим простатитом. Возраст пациентов колебался от 46 до 62 лет.

По методам применяемого лечения больные были разделены на две группы - основную (n-32) и контрольную (n-14). В исследуемых группах пациентов встречались три основных синдрома: болевой, дизурический, эректильная дисфункция. Больным всех групп проводилось стандартное медикаментозное лечение, которое включало в себя применение селективных α-адреноблокаторов, иммуномодуляторов, ферменто- и витаминотерапии, а также препаратов, направленных на улучшение микроциркуляции. В основной группе пациентов кроме стандартного лечения применялся аппарат КАП-ЭЛМ-01 «Андро-Гин». В контрольной группе физиотерапия не проводилась. Эффективность лечения оценивали по изменениям субъективного статуса (жалобы больного, стандартизированные опросники IPSS).

Основой КАП-ЭЛМ-01 «Андро-Гин» является сочетанное действие факторов физической природы местного (низкоинтенсивное лазерное излучение, постоянное магнитное поле, прямая электростимуляция - трансректально), рефлекторного (нейростимуляция) и «центрального» (цветоритмотерапия) действия.

Результаты

Наблюдение показало, что степень снижения патологической симптоматики, определяемой по индексам частоты и выраженности синдромов, была более выраженной и продолжительной в основной группе. В этой группе больных выраженность болевого синдрома по окончанию лечения была в 1,5-2 раза ниже, чем в контрольной. Это соотношение сохранялось весь период последующего наблюдения. Аналогичные результаты отмечены при оценке динамики дизурического синдрома и копулятивной дисфункции по сравнению с контрольной.

Таким образом, применение в комплексной терапии больных ДГПЖ 1 стадии с абактериальным ХП аппарата КАП-ЭЛМ-01 «Андро-Гин» значительно повышает эффективность проводимого лечения, тем самым улучшая качество жизни пациентов на более продолжительный период.

Список литературы:

1. *Голубчиков В.А., Кочетов А.Г., Ситников Н.В.и др. Физиотерапия в лечении ДГПЖ с сопутствующим хроническим простатитом.// Материалы урологической конференции «Мужское здоровье и долголетие».-М.-2005.- С.31-32.*
2. *Александров В.П., Кореньков Д.Г., Николаева Е.В. Эффективность аппарата Андрогин в лечении хронического простатита и секреторного бесплодия.// Урология.- 2006.- №3.- С.71-74.*

Усовершенствование послеоперационной реабилитации пациентов, перенесших хирургическое лечение по поводу ДГПЖ

Алчинбаев М.К., Абдильманов К.М., Мансурова И.Б., Маскутов К.Ж., Куаншалиева Ж.Е., Велахунов Р.А.
Научный Центр урологии им. Б.У.Джарбусынова, г.Алматы

Актуальность

Доброкачественная гиперплазия предстательной железы (ДГПЖ) — одно из наиболее распространенных заболеваний мужчин пожилого и старческого возраста. Эпидемиологические исследования показывают, что ДГПЖ встречается примерно у 50% мужчин 50-60 лет, достигая 90% в возрасте старше 80 лет (1-2).

Наиболее радикальными методами лечения считаются такие хирургические методики как открытая аденомэктомия и трансуретральная резекция (ТУР) гиперплазированной предстательной железы (3-4).

ТУР не уступает по эффективности открытой операции и обладает рядом преимуществ: сокращается послеоперацион-

В статье изложены результаты собственного исследования НЦ урологии, направленного на изучение основных осложнений, возникающих в период послеоперационной реабилитации у мужчин после хирургического лечения ДГПЖ. Наиболее частым осложнением явилась возвратная инфравезикальная обструкция, однако в большинстве случаев причиной ее является острое воспаление в предстательной железе. Как и раньше, огромная роль в реабилитации придается адекватной антибактериальной терапии для лечения и профилактики инфекций мочевых путей, осложняющих реабилитацию в 30,4%. Тяжелым нарушением и последствием оперативного вмешательства на предстательной железе является сексуальная дисфункция, оказывающая угнетающее

ный период стационарного лечения, отсутствует операционная рана на передней брюшной стенке и, естественно, отсутствуют осложнения, связанные с ее заживлением. Больные легче переносят операцию и поэтому ее выполняют у пациентов с более выраженными соматическими заболеваниями (3). Опыт отечественных и зарубежных врачей урологических стационаров показывает, что проблема ТУР ДГПЖ далека от своего окончательного разрешения. Известно, что не все пациенты отмечают положительный эффект как в ближайшем, так и в отдаленном периоде наблюдения.

Значительный процент послеоперационных осложнений отягощает течение основного заболевания, часто приводит к летальному исходу, увеличивает сроки пребывания больного в стационаре и ухудшает прогноз.

Больные ДГПЖ характеризуются высокой частотой сопутствующей патологии, которые приводят к общему снижению реактивности организма, оказывается ведущим фактором неблагоприятного течения послеоперационного периода (2).

Несмотря на постоянное совершенствование эндоскопической аппаратуры и накопление опыта выполнения ТУР предстательной железы у больных ДГПЖ, частота неудовлетворительных результатов и осложнений этого вмешательства составляет от 25 до 67% (5-8). Значительную частоту осложнений после ТУР у больных ДГПЖ в последние годы отметили A. Patel и G. Fuchs, выполнившие метаанализ 5 рандомизированных исследований, посвященных результатам ТУР у 18000 больных ДГПЖ. Оказалось, что различные осложнения имели место у 66,5% больных (9). Подобные данные приводят А.Г.Мартов и соавт., изучив осложнения после ТУР у 5003 больных ДГПЖ и выявив последние у 50,4% больных (10).

Наиболее частыми в ранние сроки после трансуретральной резекции ДГПЖ являются осложнения инфекционно-воспалительного характера. По данным Тарасова Н. И., Волчегорского И. А., Василькова А. Ю., 2001 в 15-16% наблюдений эта операция осложняется развитием инфекционно-воспалительного процесса (11). Важно подчеркнуть, что инфекционно-воспалительные осложнения ТУР зачастую не поддаются коррекции антибактериальными препаратами широкого спектра действия.

По мнению Н.А. Лопаткина с соавт., среди послеоперационных осложнений преобладают воспалительные процессы (36,9%), в основном (31,7%) в мочеполовых органах (12).

А.В. Ухин показал, что развитие различных инфекционно-воспалительных осложнений после ТУР регистрируется у 7,5% больных на фоне антибактериальной терапии и более чем 40% - при приеме плацебо (13).

Теодорович О.В. и Забродина Н.Б. (2002) получили данные, которые свидетельствуют об увеличении частоты инфекционно- воспалительных осложнений с ростом активности воспалительных изменений в исследуемых тканях простаты. Так в группе, где по данным морфологического исследования имелся хронический простатит в стадии обострения, они получили инфекционно-воспалительные осложнения в 41,6%, а в группе, где простатит был вне обострения в 26,3% (14).

Патрикеев А.А., 2005 также указывает, что частота ХП по результатам микроскопического, бактериологического исследования мочи, секрета предстательной железы, гистологического и бактериологического исследования фрагментов удаленной предстательной железы при ДГПЖ составляет 98,1%, из них в 32,4% наблюдений имеет место инфекционный, а в 65,7% - неинфекционный хронический простатит. У всех пациентов после ТУР по поводу ДГПЖ в раннем и отдаленном послеоперационном периоде сохраняются ирритативные и обструктивные симптомы, требующие реабилитационных мероприятий (15).

Особый интерес заслуживают данные JI.M. Гориловского и соавт. (1994). Исследователи выявили простатит у 770 (55,5%) из 1386 обследованных больных ДГПЖ и доказали, что у данного контингента пациентов гнойно-воспалительные осложнения в послеоперационном периоде имеют место у 32%, тогда как у лиц без простатита - у 20,5% больных (16).

действие на качество жизни мужчин и значительно ухудшающая отдаленные исходы операции. На основании полученных данных и методах лечения основных осложнений, нами был предложен комплекс лечебно-профилактических мер, применение которого позволит значительно улучшить отдаленные результаты хирургического лечения ДГПЖ и ускорить медицинскую реабилитацию данной категории мужчин.

В работах Кузьмина Г. Е., Осипова В. П., 1991 показано, что у многих больных ДГПЖ в сочетании с хроническим простатитом нарушение мочеиспускания связано с гиперрефлекторным детрузором (17). Наличие у больных хроническим простатитом гиперрефлексии детрузора установили Abrams P. et a1. (18), Foon R. (19). Некоторые работы свидетельствуют о том, что у таких больных встречается детрузорно- сфинктерная диссинергия (20,21).

Как видно, осложнений, наблюдаемых в позднем послеоперационном периоде достаточно, однако изучены они самостоятельно друг от друга, не систематизированы. В изучаемой нами литературе нет комплексного подхода и единых мер лечения и профилактики отдаленных осложнений хирургического лечения ДГПЖ.

Цель исследования

– усовершенствование послеоперационной реабилитации мужчин, перенесших хирургическое лечение ДГПЖ.

Материал и методы исследования

Нами было обследовано 250 мужчин, перенесших оперативное лечение по поводу ДГПЖ в НЦУ в период с 2010-2012 гг. Средний возраст пациентов составил 68,7±11,5 лет. В таблице 1 указано распределение пациентов по возрасту.

Таблица № 1 – Распределение больных с ДГПЖ в зависимости от возраста

Возрастные группы	Количество пациентов	
	Абс.	%
51-60	43	17,2
61-70	68	27,2
71-80	106	42,4
Старше 80 лет	33	13,2
Всего	250	100

Для чистоты исследования нами были определены критерии исключения пациентов:

рак предстательной железы

наличие стриктуры уретры

рецидив ДГПЖ

случаи паллиативной ТУР

В таблице 2 указаны основные оперативные вмешательства.

Таблица 2. Количество проведенных оперативных вмешательств.

Вид операции	Количество пациентов	
	Абс.	%
ТУР ДГПЖ	188	75,2
Аденомэктомия	62	24,8
Всего	250	100

Результаты исследования

В 2011 г. нами был проведен анализ выявления детрузорно-сфинктеральных нарушений среди 773 мужчин, перенесших оперативное лечение в период с 2008-2011гг. Диссенергия детрузора и уретрального сфинктера характеризуется яркой клинической симптоматикой, обусловленной 4 типами нарушения реципрокности. В ходе исследования 2011г нами была набрана группа пациентов с гиперактивностью детрузора, развившейся

в среднем через 1,5-2 месяца после операции. Пациентам проводилась монотерапия толтеродином (М-холиноблокатор), тамсулозином (альфа-адреноблокатор), а также была набрана группа пациентов, получавших комбинированную терапию.

Статистический анализ полученных результатов выявил достоверную эффективность применения холиноблокаторов, как при монотерапии, так и в комбинации с альфа1-адреноблокаторами. Отмечалось достоверное улучшение опорожнения мочевого пузыря (объем остаточной мочи снизился с 60,5±14,3 до 12,1±7,0), увеличение максимальной скорости мочеиспускания (7,9±1,1 до 13,1±0,4). Полученные нами данные подтверждают выводу зарубежных исследователей о высокой эффективности комбинированной терапии ГАМП. Использование альфа1-адреноблокаторов не показало достоверной эффективности в лечении дисфункции мочевого пузыря в период послеоперационной реабилитации. Назначение медикаментозной терапии пациентам с послеоперационной дисфункцией мочевого пузыря оказалось эффективным в 80,1% случаев и показало высокую эффективность комбинированного назначения М-холиноблокаторов с альфа1-адреноблокаторами.

Одним из компонентов медикаментозной терапии ГАМП является лечение ИМП, т.к. гиперактивность детрузора в 75% отягощается воспалительным процессом в мочевом пузыре и почках.

При проведении общеклинических анализов крови и мочи такие нарушения как лейкоцитурия и бактериурия были выявлены у всех 76 пациентов (100%). Отсутствие выраженных сдвигов лейкоцитарной формулы крови при наличии пирогенной реакции объясняется тем, что средний возраст исследуемых пациентов составлял 68,7±11,5 лет.

С возрастом ответная реакция иммунитета значительно снижается, что связано с возрастными изменениями тимуса, отсюда замедляется пролиферация Т – клеток, отвечающих за клеточный иммунитет. В связи с этим было обосновано дополнительное назначение иммуномодулирующих препаратов. Результаты проведенного исследования говорят о высокой эффективности комбинированной терапии ИМП левофлоксацином и Лавомаксом. Комбинированное лечение позволяет достичь значительного снижения процента бактериурии и лейкоцитурии, а также добиться снижения рецидива ИМП за счет активного иммуномодулирующего компонента.

Дополнительный эффект оказывает использование озонированного гипертонического раствора при инстилляциях мочевого пузыря у пациентов с наличием высоких титров энтеробактерий, таких как Proteus vulgaris.

Среди всех послеоперационных осложнений значительная часть приходится на рецидив ИВО. По данным различных авторов, в 85% случаев возвратная ИВО (в течение первых 6 месяцев после операции) носит ложный характер и связана с активным воспалением предстательной железы.

Из 250 пациентов, перенесших оперативное лечение ДГПЖ, у 112 (44,8%) развилась возвратная ИВО, причем истинная обструкция (СШМП и стриктура уретры) была выявлена в 3,2% случаев. В остальных случаях был выявлен ложный рецидив ИВО, обусловленный СНМП (ирритативными симптомами). У 95 пациентов (91,3%) из 104 пациентов, ирритативные симптомы были вызваны обострением хронического простатита, что было подтверждено данными ультразвукового обследования и исследования мочи и секрета предстательной железы.

Применение биологических экстрактов из простаты крупнорогатого скота (витапрост/простатилен) совместно со стандартной антибактериальной терапией значительно эффективней устраняет СНМП и улучшает качество жизни пациентов. Это было достоверно подтверждено сравнительным анализом баллов IPSS у пациентов в течение 2 месяцев наблюдения.

Известно, что основным осложнением оперативного вмешательства на предстательной железе является нарушение сексуальной функции мужчин. Современные ученые указывают, что частота возникновения эректильной дисфункции (ЭД) после ТУР ДГПЖ достигает 40% случаев. Нарушения сексуальной функции присутствуют у пациентов с ДГПЖ еще в дооперационном периоде и связаны в основном с возрастными гормональными перестройками. Многолетние исследования указывают, что травматическом воздействии в рефлексогенной зоне семенного бугорка при ТУР и аденомэктомии предрасполагает к нарушениям или полной утрате потенции.

Восстановление сексуальной функции является важным звеном в послеоперационной реабилитации пациентов, перенесших оперативное вмешательство на предстательной железе.

Нарушение сексуальной функции у мужчин в нашем исследовании было выявлено в 36,4% случаев. Наибольший процент ЭД встречается при проведении аденомэктомии.

Среди нарушений сексуальной функции мужчин, перенесших оперативное вмешательство по поводу ДГПЖ преобладала ЭД – 83,5%, тогда как на эякуляторную дисфункцию приходилось 47,2%.

Прием тадалафила в дозе 20 мг дважды в неделю в течение 1 месяца достоверно улучшает сексуальную функцию пациентов с ДГПЖ в период послеоперационной адаптации.

Проведенное обследование позволило нам систематизировать полученные данные и выявить основные моменты послеоперационной реабилитации пациентов с ДГПЖ (таблица 1).

Таблица 1 – Основные осложнения, выявленные в период послеоперационной реабилитации пациентов с доброкачественной гиперплазией предстательной железы.

Год наблюдения	Кол-во пациентов	Наблюдаемые осложнения	Частота выявления
2011	534	Гиперактивность детрузора	14,2%
2012	250	Обострение хр. простатита	38%
		Инфекция мочевых путей	30,4%
		Нарушение секс. функции	36,4%
		Возвратная инфравезикальная обструкция	44,8%

Таким образом, суммируя результаты проведенного исследования, был разработан единый комплекс лечебно-профилактических мер в период послеоперационной реабилитации пациентов с ДГПЖ (таблица 2).

Таблица 2. - Комплекс лечебно-профилактических мер

Мероприятие	Цель	Препарат
Антибактер. терапия	Профилактика инфекций мочевых путей (пиелонефрит, цистит) Инстилляции мочевого пузыря	Левофлоксацин Озонированный NaCl
Иммуностимулирующая терапия	Повышение иммунного ответа Профилактика воспалительных осложнений. Повышение эффективности антибактер. терапии	Лавомакс
Снижение гиперактивности детрузора	Профилактика гиперактивности детрузора	Толтеродин
Снижение тонуса мышц мочев. пузыря (угнетение адренорецепторов)	Профилактика гиперактивн. детрузора. Снижение ирритативных симптомов	Тамсулозин
Назначение биологич. пептидов	Профилактика хр. простатита	Витапрост, простатилен
Назначение ингибиторов 5-фосфодиэстеразы	Профилактика и улучшение сексуальной дисфункции	Тадалафил

Внедрение данного комплекса лечебно-профилактических мер позволит значительно улучшить качество жизни мужчин в период послеоперационной реабилитации, оптимизировать медицинскую и социальную адаптацию.

Список использованной литературы

1. *Алчинбаев М.К., Мохаммад А.М., Хусаинов Т.Э., Надиров К.Т. Результаты комбинированной терапии больного с доброкачественной гиперплазией предстательной железы //Казахстанский медицинский журнал.- 2011.-№3(21) – С.96-101*
2. *McVary KT. BPH: epidemiology and comorbidities. // American Journal of Managed Care. – 2006. – Vol.12 – pp.122-128*
3. *Винаров А.З., Асламазов Э.Г. Гиперплазия предстательной железы. Современное лечение. // В кн.: X Российский съезд урологов. Тез. докл.- Москва. - 2002. - С. 33-50.*
4. *May F., Hartung R. Surgical Treatment of BPN: Technique and Results. // Eur. Urol. - 2004 - Vol.2. - №1 - P. 15-23.*
5. *Кривобородов Г.Г., Коблов Н.Л., Маленко В.П., Трошин И.И. Отдаленные результаты локальной трансректальной гипертермии у больных с доброкачественной гиперплазией простаты и ее осложнениями. // Урол. и нефрол. - 1995. - № 6. - с. 47-48.*
6. *Сергиенко Н.Ф., Романов К.Е., Шаплыгин Л.В., Бегаев А.И. Ошибки, опасности и осложнения при трансуретральной резекции гиперплазии предстательной железы. // Урол. - 2000. - №6. - с. 29-34.*
7. *Комлев Д.Л. Отдаленные результаты оперативных методов лечения доброкачественной гиперплазии простаты. // Автореферат ... канд. мед. наук. — Москва. - 2004.- С. 7-16.*
8. *Rover R.E., Fitzpatrick J.M. Medical Treatment of BPH: An Update on Results. // Eur. Urol. - 2004. - Vol.2. - №1 - P. 6-13.*
9. *Patel. A., Fuchs G. Transurethral electrovaporization and Vapourresection of the prostate // Brit. Journ. Urol. Int. - 2000. - Vol. 85. - P. 202-210.*
10. *Мартов А.Г., Корниенко С.И., Гущин Б.Л. и др. Интраоперационные урологические осложнения при трансуретральных оперативных вмешательствах по поводу доброкачественной гиперплазии предстательной железы. // Урология, 2005. - №4. - С. 3-8.*
11. *Тарасов Н.И., Волчегорский И.А., Васильков А.Ю. Динамика содержания переокисленных липидов и цирулоплазмина в сыворотке крови больных с неосложненным и осложненным послеоперационным периодом трансуретральной электрорезекции доброкачественной гиперплазии предстательной железы. // Урол. - 2001. — №1. - с. 16-17.*
12. *Лопаткин Н.А. Осложнения аденомэктомии и ТУР предстательной железы. // В кн.: Доброкачественная гиперплазия предстательной железы. Под ред. Лопаткина Н.А. - Москва. - 1999, С. 210-214.*
13. *Ухин А.В. Краткосрочная антибиотикопрофилактика воспалительных осложнений трансуретральных операций. // Урол. и нефрол. - 1986.-№2.-с. 21-23.*
14. *Теодорович О.В., Забродина Н.Б. Анализ результатов оперативного лечения доброкачественной гиперплазии предстательной железы в зависимости от патоморфологического исследования простаты. // Материалы X Российского съезда урологов. — Москва, 2002. - с. 189190.*
15. *Патрикеев А.А. Медицинская реабилитация больных после трансуретральной резекции доброкачественной гиперплазии предстательной железы – диссертация…к.м.н., Челябинск – 2005 – с.134-135*
16. *Гориловский Л.М. Эпидемиология и факторы риска развития доброкачественной гиперплазии предстательной железы. Доброкачественная гиперплазия предстательной железы. Под ред Акад Рамн Н.А. Лопаткина 1997 стр 10-18*
17. *Кузьмин Г.Е., Осипов В.П., Алахвердов Г.Г., Горюнов С.В. К патогенезу дизурии при хроническом простатите и аденоме предстательной железы. // Сборник научных трудов НИИ урологии. - 1991.-с. 156-169.*
18. *Abrams P, Artibani W, Gujewski JP, et al. Assessment of treatment outcomes in patients with overactive bladder.//Urology.68,2006: pp.17-28*
19. *Foon R., Drake M.J. The overactive bladder //Ther Adv Urol 2(4), 2010: pp. 147-155;*
20. *Reynard JM, Vass J, Sullivan ME, Mamas M. Sphincterotomy and the treatment of detrusor-sphincter dyssynergia: current status, future prospects.// Spinal Cord. 2003 – Vol. 41 – pp.11-14*
21. *Аляев Ю.Г., Григорян В.А., Гаджиева З.К. Расстройства мочеиспускания – М., изд. «Литтерра» - 208 стр.*

Применение метода гемодиафильтрации для коррекции гиперфосфатемии

Малдыбаев М. С.
Центральная клиническая больница МЦ УДП РК, г.Алматы

Хронические заболевания почек представляют собой серьезную проблему здравоохранения. Это определяется как неуклонным ростом числа больных с хронической почечной недостаточностью (ХПН), так и высокой стоимостью и относительно неудовлетворительными исходами их лечения [1]. Анализ Базы данных пациентов с заболеваниями почек (USRDS) и результатов исследования NHANES III в США показал, что около 26 млн взрослых, то есть примерно 14,6% от числа населения старше 20 лет, страдают хроническими заболеваниями почек [2].

Гиперфосфатемия является одним из факторов, определяющих неблагоприятный прогноз у больных с терминальной стадией ХПН, находящихся на программном гемодиализе (ГД) [3]. Длительное повышение фосфора в крови ускоряет прогрессирование ишемической болезни сердца (ИБС), усугубляет систолическую гипертонию и гипертрофию левого желудочка, увеличивает риск развития аритмий, а также острой и застойной сердечной недостаточности. Нарушения Са-Р гомеостаза и связанные с этим нарушения функции паращитовидных желез обусловливают характерное изменение костей, так называемую ренальную остеодистрофию [4]. Нарушение экскреции фосфатов, приводящее к гиперфосфатемии, является одним из ранних и частых осложнений ХПН, которое может развиваться еще на начальных стадиях и усиливается по мере ее прогрессирования. Несмотря на предлагаемые в литературе методы коррекции фосфорного обмена (применение высоких доз СаСО3 и других фосфобиндеров, интенсификация режима ГД), гиперфосфатемия остается одной из основных проблем в развитии осложнений у больных с ХПН на программном ГД [5]. В связи с этим, для коррекции уровня фосфора в крови у пациентов с ХПН на программном ГД представляется актуальным применение гемодиафильтрации (ГДФ).

Цель исследования

Доказать, что включение ГДФ в комплекс лечения позволяет снизить концентрацию фосфора в крови диализных больных.

Материалы и методы исследования

В исследование были включены 14 больных с ХПН в терминальной стадии, находящиеся на программном ГД в отделении экстракорпоральной гемокоррекции ЦКБ МЦ УДП РК.

Пациенты были разделены на 2 группы. Первая группа из 7 человек получала только ГД с частотой 3 раза в неделю. Вторая группа, включавшая в себя также 7 человек, получала 1 раз в неделю вместо ГД процедуру ГДФ on-line в течение 8 месяцев. По общим характеристикам (возрасту, полу, диализному стажу и параметрам ГД) обе группы были сходны друг с другом.

Гемодиафильтрация и гемодиализ проводились на аппаратах фирмы BBraun Dialog+ с использованием полисульфоновых гемодиафильтров площадью 1,8 кв.м. Режим подачи замещающего раствора при ГДФ– постдиллюционный, со скоростью 80-90 мл/мин. За одну процедуру объем замещения составлял

20±4 литра.

Существует несколько преимуществ гемодиафильтрации (ГДФ) в сравнении с обычным гемодиализом. Одним из основных является то, что за счет комбинации диффузии и конвекции обеспечивается лучшее очищение крови от крупных и средних молекул. Гемодиализ и гемодиафильтрация не различаются между собой в удалении основных веществ малого молекулярного веса, за исключением фосфатов, которые при гемодиафильтрации выводятся на 10% лучше, чем при гемодиализе.

Гемодиафильтрация значительно эффективнее, чем гемодиализ выводит вещества со средним молекулярным весом. Установлено, что гемодиафильтрация позволяет увеличить выведение паратиреоидного гормона по сравнению с гемодиализом на 30% .

Результаты исследования

Полученные в ходе нашего исследования результаты показывают, что с включением в схему лечения ГДФ значимо возрастает доза диализа, а значит, и эффективность диализа. Так средний показатель КТ/V в группе, где проводился только ГД составил 1,26, а у больных, которым проводили дополнительно ГДФ этот показатель через 8 месяцев вырос до 1,6.

Сравнение показателей уровня фосфора в крови больных, получавших только ГД, показал повышение его в среднем за 8 месяцев с 2,12 ±0,28 mkmol/l до 2,59±0,51 mkmol/l, у больных, получавших дополнительно ГДФ в комплексе лечения, отмечается снижение уровня фосфора в крови за тот же период с 2,59±0,34 mkmol/l до 1,49±0,63 mkmol/l.

Таким образом, включение в схему лечения диализных больных на терминальной стадии ХПН гемодиафильтрации позволяет контролировать уровень фосфора без использования фосфат-биндеров, улучшая прогноз заболевания.

Литература:

1. *Бикбов Б. Т., Томилина Н. А. О состоянии заместительной терапии больных с хронической почечной недостаточностью в Российской Федерации в 2001 г. // Нефрология и диализ.- 2004.- №6. С 44-46.*
2. *Земченков А. Ю., Томилина Н. А. «К/ДОКИ» обращается к истокам хронической почечной недостаточности (О новом разделе Рекомендаций K/DOQI по диагностике, классификации и оценке тяжести хронических заболеваний почек) // Нефрология и диализ.- 2004.- № 3 (т. 6).- С.204-220.*
3. *Новиков А. И. Современный взгляд на патогенез гиперпаратиреоза при почечной недостаточности как на проблему роста отдельных клонов паращитовидной железы // Практическая нефрология.- 1998.- №2.-С. 27–36.*
4. *Ермоленко В. М. Фосфорно-кальциевый обмен и почки // Нефрология: Руководство для врачей./ Под ред. И. Е. Тареевой.- М.: Медицина.- 2000.-С. 62–75.*
5. *Клинические и практические рекомендации K/DOQI по метаболизму кости и патологии скелета при хронических заболеваниях почек. / Перевод с англ. С.В. Лашутина //Нефрология и диализ.- 2009.- Приложение. – С. 1–202.*

Особенности дистанционной литотрипсии камней средней и нижней трети мочеточника

Айтбаев Р.С.

Центральная клиническая больница МЦ УДП РК, г.Алматы

Дистанционная ударно-волновая литотрипсия (ДУВЛ) относится к наименее травматичным методам удаления камней мочеточника, на результаты которой в значительной степени влияет их локализация [1]. Расположение камней средней и нижней трети мочеточника в проекции костей таза является в ряде случаев отказом от ДУВЛ и требует проведения эндоскопической малоинвазивной лазерной контактной литотрипсии [2].

Качество выполнения эндоскопических операций зависит также от анатомических особенностей строения как нижних, так и верхних мочевых путей (ВМП). Строить тактику оперативных эндоскопических пособий при острых и хронических обструктивных уропатиях необходимо только с учетом анатомии и топографии мочеточников и полостной системы почек [3].

Цель работы

– определить особенности проведения ДУВЛ конкрементов, расположенных в средней и нижней трети мочеточника на перекресте с подвздошной артерией.

Материалы и методы

В отделении уронефрологии ЦКБ МЦ УДП РК с 2010 года установлен литотриптор фирмы Storz Medical AG Modulith SLX-F2. Отличительными особенностями данного литотриптора является двойной, переменный фокус. Двойной фокус – это ударные волны, приспособленные к специфическим требованиям: индивидуальным анатомическим особенностям, размерам конкремента, анатомическому расположению конкремента.

Проведено 192 литотрипсии, из них с камнями почек пролечено 56 (29,1%) больных, мочеточника – 136 (70,8%), из них у 25 (18,4%) - диагностировано расположение камней на границе средней и нижней трети мочеточника, в проекции костей (Рис.1). До этого момента такое расположение являлось причиной отказа от ДУВЛ в положении на спине, т.к. предполагало прохождение ударной волны к камню через тазовые кости (Рис.

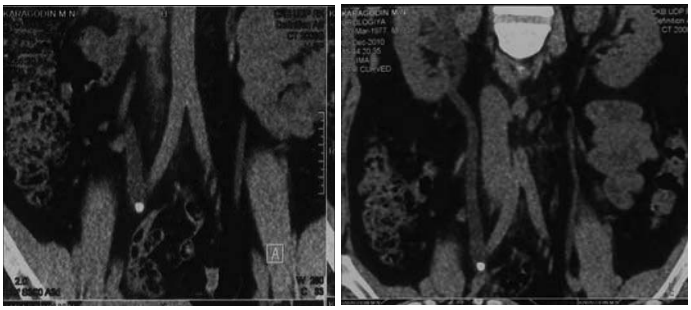

Рис.1 Расположение конкремента на границе средне и нижнее трети мочеточника



Рис.2. ДУВЛ в положении на спине

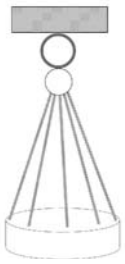

Рис.3. ДУВЛ в положении на животе

2). Однако, нами была применена методика дистанционной уретеролитотрипсии в положении больного на животе (Рис.3). Особо необходимо отметить техническую сложность ДУВЛ: правый мочеточник пересекает спереди наружную подвздошную артерию (a. iliaca externa), левый – общую подвздошную артерию (a. iliaca communis).

Особенностью данной методики, по сравнению со стандартной уретеролитотрипсией, является более «мягкий» режим

дезинтеграции, что связано с прохождением ударной волны через органы брюшной полости и таза. Сравнительные технические данные ДУВЛ в зависимости от методики проведения приведены в таблице.

Вид уретеролитотрипсии	Технические характеристики сеанса ДУВЛ Storz Medical AG Modulith SLX-F-2		
	Количество импульсов	Уровень	SML
Уретеролитотрипсия в положении на спине	4 000	4-5	200-300
Уретеролитотрипсия в положении на животе	2500	2-3	100-107

После уретеролитотрипсии в положении больного на животе осложнений не отмечено как при выполнении первичных, так и при повторных сеансах. Повторные сеансы (до 2-х раз) были проведены 10 (40%) пациентам из 25, получавшим ДУВЛ по данной методике, что было связано с плотностью камней.

Таким образом, используемая нами методика дистанционной уретеролитотрипсии в положении больного на животе является эффективной, безопасной, но требует использования более «мягких» технических режимов дезинтеграции.

Список литературы:

1. *Братчиков О.И., Железнов Г.А., Железнов А.Ф. Место дистанционной литотрипсии в лечении больных с конкрементами тазового отдела мочеточника. // Материалы Пленума Российского общества урологов.-Сочи.- 2003.-С.82-84.*
2. *Бутин П.С. Применение дистанционной и контактной литотрипсии в лечении камней мочеточника. //Автореф. дисс. канд. мед. наук.- М.-2005.-28 с.*
3. *Борисов А.Е. Видеоэндоскопические вмешательства на органах живота, груди и забрюшинного пространства. // Руководство для врачей.-СПб.-2002.-416 с.*

Опыт применения бета-блокатора Метопролола при анестезиологическом обеспечении онкохирургических операций

Войновский Ю.В.[1], Нурланова Г.Н.[1], Тельгозин Е.Т.[1] Абдуллаев А.Н.[2], Пархатова Г.А.[2], Сазанов Е.О.[2]
ГКП на ПХВ Алматинский региональный онкологический диспансер
ГКП на ПХВ Алматинская многопрофильная клиническая больница

Описание проблемы

В течении периоперационного периода отмечается значительное напряжение всех органов и систем организма с наибольшей нагрузкой на сердечно-сосудистую систему. Активация симпатоадреналовой системы ведёт к нарастанию числа сердечных сокращений и повышению артериального давления, что увеличивает потребность миокарда в кислороде. При скомпрометированном коронарном кровотоке, пороках сердца, гипертрофии миокарда в условиях тахикардии и гипертензии значительно возрастает риск развития ишемии миокарда [1,2].

С увеличением в последнее время количества, объёма и длительности оперативных вмешательств в онкологии у лиц пожилого и старческого возраста, имеющих сопутствующие заболевания сердечно-сосудистой системы, эта проблема становится особенно актуальной.

Онкологические пациенты значительно отличаются от соматических больных, готовящихся к оперативным вмешательствам, по показателю эмоциональной лабильности [3]. Анестезиологу в онкологической клинике приходится чаще сталкиваться с гипердинамической реакцией кровообращения (ГРК), чем в общехирургической.

Гипердинамическую реакцию кровообращения чаще всего купируют повышением дозировок вводимых анестетиков, что патогенетически не обосновано. В настоящее время для купирования периоперационной тахикардии и гипертензии применяются нитраты, антагонисты кальция и бета-блокаторы.

Нитраты эффективно купируют гипертензию, но вызывают тахикардию, снижают диастолическое давление, ответственное за коронарный кровоток, вызывая при наличии артериовенозного шунтирования «синдром обкрадывания».

Антагонисты ионов кальция (верапамил) оказывают выраженное гипотензивное действие, однако у онкобольных, в большинстве своём имеющих исходную гиповолемию, могут способствовать развитию тяжёлой гипотонии.

Бета-блокаторы блокируют ß-адренорецепторы, снижая эффекты катехоламинов, оказывая отрицательный хронотропный эффект. При снижении частоты сердечных сокращений уменьшается потребление кислорода миокардом.

В анестезиологии длительное время применялся препарат пропранолол (обзидан), имеющий форму, пригодную для внутривенного введения. Неселективный ß[1]и ß[2] -адреноблокатор с периодом полувыведения 3-5 часов в последнее время исчез с рынка СНГ.

ß[1] -адреноблокатор метопролол в таблетированной форме давно и успешно применяется в кардиологии.

С появления с января 1012 года в Республике Казахстан инъекционной формы метопролола (беталок®, AstraZeneca), стало возможным корригировать гипердинамическую реакцию системы кровообращения в периоперационном периоде на современном уровне.

Общие показания к применению метопролола (раствора для внутривенного введения):

1.наджелудочковая тахикардия

2.профилактика и лечение ишемии миокарда, тахикардии при инфаркте миокарда и при подозрении на него [4].

В периоперационном периоде метопролол может также применяться в следующих случаях:

1.Исходная гипертензия и тахикардия у эмоционально лабильных больных.

2.Профилактика ГРК при отмене таблетированных ß –адреноблокаторов перед операцией.

3.ГРК при вводной анестезии и интубации трахеи. Колебания гемодинамики при вводной анестезии и интубации не всегда коррелируют с уровнем анестезии, а зависят от индивидуальных особенностей компенсаторно-приспособительных реакций [5,6].

4.ГРК в ответ на нахождение в дыхательных путях интубационной трубки.

Практика экстубации больных после достижения больными уровня адекватного сознания связана с отсутствием в практической работе возможности мониторинга нервно-мышечного блока и опасна у пациентов с недостаточностью коронарного кровотока. Применение в данной ситуации гипотензивных препаратов может вести к гипотонии после экстубации.

Ю.В.Войновский[1], Г.Н.Нурланова[1], Е.Т.Тельгозин[1]
А.Н.Абдуллаев[2], Г.А.Пархатова[2],Е.О.Сазанов[2]
ОПЫТ ПРИМЕНЕНИЯ БЕТА-БЛОКАТОРА МЕТОПРОЛОЛА ПРИ АНЕСТЕЗИОЛОГИЧЕСКОМ ОБЕСПЕЧЕНИИ ОНКОХИРУРГИЧЕСКИХ ОПЕРАЦИЙ
ГКП на ПХВ Алматинский региональный онкологический диспансер
ГКП на ПХВ Алматинская многопрофильная клиническая больница
В данной статье представлен опыт применения ß[1] -адреноблокатора метопролола при операциях под общей анестезией в онкохирургии.
Ключевые слова: метопролол, онкохирургия, периоперационный период, гипердинамическая реакция кровообращения.

Y.V. Voinovskiy[1],G.N.Nurlanova[1], E.T.Telgozin[1]
A.N.Abdullaev[2], G.A.Parhatova[2],Y.O.Sazanov[2]
EXPERIENCE OF ADMINISTRATION OF BETA-BLOCKER METOPROLOL WHEN ANAESTHETIC SUPPORTING IN ONCOLOGIC SURGERY
Almaty Regional Oncological Hospital
Almaty Multi-field Clinical Hospital
This article summarizes the experience of ß[1] -blocker metoprolol administration under general anesthesia in oncologic surgery.
Key words: metoprolol, oncologic surgery, perioperative period, hyper dynamic reaction of blood circulation.

Цель работы

Оценить эффективность метопролола (формы для внутривенного введения) при проведении анестезиологического пособия у онкохирургических больных с гипердинамической реакцией системы кровообращения.

Материалы и методика

С января по май 2012 года в Алматинском региональном онкологическом диспансере метопролол применялся у 16

пациентов.

Возраст больных от 36 до 76 лет. Распределение больных по характеру оперативного вмешательства представлено в таблице 1.

Таблица 1.Характер оперативного вмешательства.

операция	количество больных
тиреоидэктомия	2
гастрспленэктомия, ЛД-Д2	3
радикальная мастэктомия	4
передняя резекция прямой кишки	2
гемиколэктомия	2
операция Дюкена	1
операция Гартмана	2

Женщин было 10 (62,5%), мужчин 6 (37,5%).Четверо больных (25%) получали в течении длительного времени таблетированный метопролол.

Все больные в данном наблюдении имели сопутствующую патологию. Распределение больных по характеру сопутствующей патологии представлено в таблице 2.

Таблица 2.Распределение больных по сопутствующей патологии.

артериальная гипертония	11
ишемическая болезнь сердца	12
сахарный диабет	4
тиреотоксикоз	2
хронический бронхит	4
варикозная болезнь	2

Большинство больных (87,5%) имели сочетание двух и более сопутствующих заболеваний.

Девять больных (56,25%), несмотря на проведённую подготовку (атаракс 50мг внутрь перед сном) и премедикацию, (промедол 20мг, димедрол 10мг, реланиум 10мг) при поступлении в операционную отмечалась ГРК.

У 7 пациентов (43,75%) отмечалась ГРК после вводной анестезии и интубации при исходной нормодинамической реакции кровообращения.

У одной больной (6,25%), до операции получавшей метопролол в таблетках, отмечалась и исходная ГРК и ГРК после интубации.

Метопролол применялся при систолическом АД 160 мм.рт. ст и выше и Р 106 ударов в минуту и выше. Разведённый метопролол (1мг препарата +9 мл 0,9% натрия хлорида) вводился дробно по 0,2-0,5 мг до достижения целевых показателей давления и пульса, т.е. снижение Р до 80-90 уд. в минуту и систолического АД до 120-130 мм.вд.ст. Средний расход препарата составил 2,2 мг (рекомендуемая средняя доза 10-15мг, максимальная доза составляет 20мг).У всех пациентов проводился мониторинг артериального давления неинвазивным способом, частоты сердечных сокращений, сатурации венозной крови и ЭКГ при помощи мониторов «Mindray PM 7000». У двух пациентов с исходной ишемией миокарда отрицательной ЭКГ динамики не отмечено.

Анестезиологическое пособие после применения метопролола отличалось стабильностью основных показателей гемодинамики (систолического давления и пульса) на фоне применения расчётных дозировок анестетиков.

Применения метопролола при ГРК в течение анестезиологического пособия повышает безопасность больных.

Контрольная группа больных в данном исследовании отсутствует, поскольку на рынке Республики Казахстан нет инъекционной формы препарата с аналогичными или близкими свойствами.

Выводы

ß¹ -адреноблокатор метопролол в инъекционной форме позволяет эффективно снимать гипердинамическую реакцию кровообращения в периоперационном периоде, обусловленные высокой эмоциональной лабильностью пациентов, отменой ß –адреноблокаторов перед операцией, манипуляциями при вводной анестезии и интубации трахеи. Применение препарата позволяет надёжно контролировать частоту сердечных сокращений в случае интраоперационного развития наджелудочковых форм тахиаритмий, предотвращает и купирует развившуюся коронарную недостаточность.

Малое количество наблюдений при применении инъекционной формы метопролола не позволяет сделать более глубокие выводы.

Список использованной литературы

1.2009 ACCF/AHA focused update on preioperative beta blockade //J Am Coll Cardiol/-2009.-Vol.54.-№22.-P.2102-2128.

2.Mangano D.T. Preioperative cardiac morbidity / D.T. Mangano// Anesthesiology.-1990.- Vol.72.-P.153-184.

3.Русина Н.А. Адаптационные ресурсы пациентов онкологической клиники. Bulletin of Medical Internet Conferences, 2011.Vol.1.issue 7,P 92-94.

4.Инструкция по медицинскому применению лекарственного средства БЕТАЛОК®.

5.Capuzzo M. Hemodynamic responses to laryngoscopy and intubation: etiologica or symptomatic prevention?/M/Capuzzo,M.Verri,R.Alvisi // Minerva Anestesiol.-2010.- Vol.76.-№3.-P.173-174.

6.White P.F. Fast-track anesthetic technigues for ambulatory surgery/ P.F.White, M.Eng//Curr Opin Anaesth.- 1998.-Vol.89.- P.1052-1059.

Эффективность применения ларингеальной маски при операциях средней продолжительности в гинекологии и урологии

Умралиев Н.М.

Городская многопрофильная больница АО «Талап», г. Уральск

Цель: изучение эффективности применения ларингеальной маски при оперативных вмешательствах средней продолжительности в гинекологии и урологии.

Методы: ларингеальную маску использовали при анестезиях у 35 больных при операциях с гинекологической и урологической патологией. Средняя продолжительность оперативных вмешательств составила 60 мин. У 30 больных устанавливали ларингеальную маску LMA-Classic. В случаях прогноза трудной интубации в связи с анатомическими особенностями (короткая шея, большой язык) и сопутствующим ожирением применялась

Масканың қолдану ларингеальнойлары миорелаксанттар, ингаляция анестетиктері және есірткі анальгетиктердің шығынының маңызды төмендетуімен гинекология және урологияда орташа ұзақтық операцияларында жарысады. Наркоз, ақтауының мерзімдерін екі есе қысқарды, емделушілердің оянуы кедергілердің интра және операциядан кейінгі кезеңінде профилактика жансыздандыруды өткізуге шығынды үнемдеудің ақыр соңында мүмкіндік туғызатын жайлы және тегіс болды.

маска LMA Fastrach (5 наблюдений). При проведении анестезиологического пособия проводилась стандартная премедикация на операционном столе: Sol.Atropini 0,1% – 0,5 ml, Sol. Dimedroli 1% – 1,0 ml, Sol.Phentanyli 0,005% – 2,0 ml. Вводная анестезия осуществлялась Sol.Propofoli 1% – 150-200 мг, либо Sol.Thiopentali 2% – 300-400 мг. Релаксация – Sol.Listenoni – 200 мг. Затем устанавливалась ларингеальная маска № 4-5, в зависимости от веса больного и проводили ИВЛ в режиме IPPV. Для миорелаксации использовали Sol.Tracriumi – 5-10 мг, перед началом операции – Sol.Phentanyli 0,005% – 2,0-4,0 мл. Поддержание анестезии обеспечивалось ингаляцией севорана 1,5 об.% и O2.

Результаты: В течение анестезии с использованием ЛМ дополнительного введения релаксантов не требовалось. У нескольких больных через 20 минут после начала оперативного вмешательства использовали дополнительное введение 2,0 мл Sol.Phentanyli 0,005%. Во всех случаях за 5 минут до конца оперативного вмешательства прекращалась подача газовой смеси. Пробуждение больных после операции наступало в среднем через 5-7 минут с восстановлением сознания, адекватного дыхания и мышечного тонуса. Декураризация не требовалась. Пробуждение во всех случаях было комфортным для пациента, не сопровождалось побочными эффектами, субъективно хорошо переносилось больными.

Напротив анестезиологического обеспечение с эндотрахеальной интубацией требовало в 3 раза и более повышения расхода миорелаксанта (Sol.Arduani – 2-4 мг), существенно большего расхода ингаляционного анестетика (севороан 2-2,5 об%), увеличение дозы аналгетика (Sol.Phentanyli 0,005% – 12,0-14,0 мл) для обеспечения адекватной анестезии.

Для устранения остаточной миорелаксации часто применяли декураризацию. Пробуждение после эндотрахеальной анестезии было менее комфортным, сопровождалось побочными эффектами, субъективно плохо переносилось пациентами. Период посленаркозной реабилитации продолжался 10 минут и более, что увеличивало сроки занятости операционной.

Conclusion: using laringeal'noj masks when the average length in Gynecology and Urology has been accompanied by a substantial decline in consumption of inhalation anesthetics and muscle relaxants, Narcotic analgesics. After narkoznoj declined by half, awakening rehabilitation patients comfortable and smooth, this ultimately contributed to the cost savings for anesthesia, prevention of complications in intra-and postoperative period.

Заключение: Использование ларингеальной маски при операциях средней продолжительности в гинекологии и урологии сопровождалось существенным снижением расхода миорелаксантов, ингаляционных анестетиков и наркотических анальгетиков. Сроки после наркозной реабилитации сокращались вдвое, пробуждение пациентов было комфортным и гладким, что в конечном итоге способствовало экономии затрат на проведение анестезии, профилактике осложнений в интра - и послеоперационном периоде.

Литература:

1. *Гриппи М.А. Патофизиология легких, изд. 2-е исп.- СПб.: ЗАО. «Издательство БИНОМ», «Невский диалект», 1999.- 344 с. - Дэвид М. Габа, Кевин Дж. Фиш, Стивен К. Хауард. Критические ситуации в анестезиологии. Перевод с английского А. А. Митрохина, под редакцией академика РАМН, профессора А. А. Бунятяна, д-ра мед. наук, профессора Е. - А. Дамир . - Москва "Медицина" 2000.*
2. *Зильбер А.П. Респираторная медицина // Петрозаводск: ПГУ, 1996. - 488 с.*
3. *Избранные вопросы клинической физиологии /Под ред. А.И.Левшанкова, Б.С.Уварова,учебное пособие,СПб.,ВМА,1996.*
4. *Морган Д.Э., Михаил М.С. Клиническая анестезиология: книга 1-я. – Пер. с англ. – М.: изд-во БИНОМ, 2004. -392 с.*
5. *Морган Д.Э., Михаил М.С. Клиническая анестезиология: книга 2-я. – Пер. с англ. – М.: изд-во БИНОМ, 2004. -360 с.*
6. *Морган Д.Э., Михаил М.С. Клиническая анестезиология: книга 3-я. – Пер. с англ. – М.: изд-во БИНОМ, 2004. -304 с.*

Метод интраоперационного обеспечения проходимости дыхательных путей для экстренного перехода на общую анестезию в офтальмохирургии

Умралиев Н.М.

Городская многопрофильная больница АО «Талап», г. Уральск

Актуальность. В офтальмохирургии бывают ситуации (внезапное повышение внутри глазного давления, экспульсивная геморрагия), когда требуется согласованная работа анестезиолога и хирурга для выхода из критической ситуации.

Цель работы: Представить метод перехода с потенцирования регионарной анестезии (ретробульбарной) в офтальмохирургии на общую анестезию с использованием надгортанных воздуховодов, не прерывая операцию.

Материал и методы: Выполнение предлагаемой методики осуществляется только квалифицированным врачом-анестезиологом в операционной, оснащенной современной наркозно-дыхательной и следящей аппаратурой. В операционной постоянно должен находиться готовый к работе набор со всем необходимым для трудной интубации.

Учитывая расположение операционного поля, доступ к лицу значительно ограничен, поэтому стандартная интубация трахеи без расстерилизации операционного поля и приостановки операции, невозможна. При этом может быть потеряно драгоценное время, необходимое для проведения неотложных хирургических манипуляций. Использование воздуховода Гведела и лицевой маски не позволяет провести адекватную вентиляцию. Использование современных методов обеспечения проходимости дыхательных путей ларингеальной маски (ЛМ) или I-GEL позволяет провести эффективную и безопасную ИВЛ, не прекращая работы хирурга и не затрагивая операционное поле. Для того, чтобы установить ларингеальную маску или I-GEL, не прерывая хода операции, и не навредив пациенту, необходима оригинальная индукция в наркоз. На фоне преоксигенации лицевой маской, внутривенно вводится пропофол в дозе, до 25-30% превышающей расчетную дозу для данного пациента. В положении «лицом к лицу» вводится ларингеальная

Өткізгіштіктің қамтамасы зетуінің қазіргі әдістерінің қолдануы хирург және емделуші үшін жайлы шарттардағы үйреншікті, ағым шыққан операциясын бітіруге мүмкіндік беру тыныс бекітуірек. Масканың ларингеальнойы болған жағдайда дайын тұрған операциялық, тиісті жабдық және анестезиологтің квалификациялы дәрігері, интраоперациялық қоюнемесе I-GEL қауіпсіз болып есептеле алады.

Conclusion: Application of modern techniques to ensure airway patency can complete the operation from the standard flow, in a comfortable environment for the surgeon and the patient.If you have prepared, appropriate equipment and a qualified doctor anesthesiologist, intraoperative laringeal'noj installation or the I-GEL masks can be considered safe.

маска или I-GEL. Для поддержания анестезии используются ингаляционный анестетик (севофлуран), при необходимости наркотические анальгетики (фентанил, промедол), недеполяризующие миорелаксанты (тракриум). Непрерывно проводится мониторинг АД, пульса, сатурации и после перевода на ИВЛ обязательно проводится капнометрия.

Результаты: После операции все пациенты не предъявляли никаких жалоб, момент перехода на общую анестезии и установку ларингеальной маски не вспоминали. Во всех случаях удалось избежать потери зрения, успешно завершить операцию на фоне управляемой гипотонии, обеспечить адекватную анестезию и гемостаз.

В нашей больнице за 3 года по предлагаемой методике была проведена 21 интраоперационная инсталляция ларингеальной маски и 3 установки I-GEL с последующим ИВЛ в режиме вспомогательной вентиляции (SIMV), что составляет 0,04% от всех операций, проводимых под регионарной анестезией с потенцированием за это время. Клинический случай: пациент П. 70 лет, оперировался по поводу катаракты правого глаза. Операция проводилась под ретробульбарной анестезией и внутривенным потенцированием (промедол + релиум). Интраоперационно, на этапе капсулорексиса у больного произошло резкое уменьшение объема передней камеры, за счет повышения давления в полости стекловидного тела, вставление корня радужки в разрез, надрыв капсулорексиса и продолжение разрыва в зону экватора капсульного мешка, повышение артериального давления до 200/110 мм рт. ст. Внутривенно введено 0,1 мг фентанила, 2,5 мг дроперидола, магнезии 25%– 10,0. Учитывая высокий риск развития экспульсивной геморрагии, было принято

решение об углублении анестезии введением промедола и пропофола с переходом на ИВЛ после установки ларингеальной маски, не затрагивая операционное поле. Внутривенно введено 150 мг пропофола, 20 мг тракриума. Для поддержания анестезии использовался севофлуран. После установки ларингеальной маски и перевода пациента на ИВЛ артериальное давление снизилось до 110/70 мм рт.ст., отмечалась нормализация офтальмотонуса. На фоне контролируемой гипотонии операция успешно завершена. Пациент жалоб не предъявлял. На 2 сутки после операции острота зрения – 0,6.

Заключение: Применение современных методов обеспечения проходимости дыхательных путей позволяет завершить операцию, вышедшую из стандартного течения, в комфортных условиях для хирурга и пациента. При наличии подготовленной операционной, соответствующего оборудования и квалифицированного врача анестезиолога, интраоперационная установка ларингеальной маски или I-GEL может считаться безопасной.

Литература:

1. *Гриппи М.А. Патофизиология легких, изд. 2-е исп.- СПб.: ЗАО «Издательство БИНОМ», «Невский диалект», 1999.- 344 с. - Дэвид М. Габа, Кевин Дж. Фиш, Стивен К. Хауард. Критические ситуации в анестезиологии. Перевод с английского А. А. Митрохина, под редакцией академика РАМН, профессора А. А. Бунятяна, д-ра мед. наук, профессора Е. - А. Дамир . - Москва "Медицина" 2000.*
2. *Малышев В.Д. Кислотно-основное состояние и водно-электролитный баланс в интенсивной терапии: Учебное пособие. – М.: Медицина, 2005. -228*
3. *Зильбер А.П. Респираторная медицина // Петрозаводск: ПГУ, 1996. - 488 с.*
4. *Избранные вопросы клинической физиологии / Под ред. А.И.Левшанкова, Б.С.Уварова, учебное пособие,СПб.,ВМА,1996.*
5. *Морган Д.Э., Михаил М.С. Клиническая анестезиология: книга 1-я. – Пер. с англ. – М.: изд-во БИНОМ, 2004. -392 с.*
6. *Морган Д.Э., Михаил М.С. Клиническая анестезиология: книга 2-я. – Пер. с англ. – М.: изд-во БИНОМ, 2004. -360 с.*
7. *Морган Д.Э., Михаил М.С. Клиническая анестезиология: книга 3-я. – Пер. с англ. – М.: изд-во БИНОМ, 2004. -304 с.*

Применение комбинированной спинально-эпидуральной анестезии при операциях эндопротезирования крупных суставов у пожилых пациентов

Турабаев К.С.
Центральная клиническая больница МЦ УДП РК, г.Алматы

Анатомо-физиологические изменения, происходящие в организме пожилых пациентов, снижение функциональных возможностей органов и систем, компенсаторных и приспособительных реакций, уменьшение реактивности и сопротивляемости организма, а также наличие у большинства гериатрических больных тяжелых сопутствующих заболеваний обуславливают сложность задачи проведения анестезиологического обеспечения у лиц пожилого возраста [1,2].

Цель работы

- оценить эффективность и безопасность комбинированной спинально-эпидуральной анестезии при операциях эндопротезирования крупных суставов у пожилых пациентов.

Материалы и методы

Было обследовано 25 пациентов, которым было произведено эндопротезирование тазобедренного (18) и коленного(7) сустава в период с октября 2011 по февраль 2012гг.

Средний возраст больных составил 71,3 ± 5,8 лет, М тела 68±8,2 кг. Из них 16 мужчин, 9 женщин. 65,3% пациентов имели выраженную сопутствующую соматическую патологию, представленную, как правило, тремя и более заболеваниями (АГ - 73%, ИБС, стенокардия 2А-2В класса – 60%, ХОБЛ - 36%) и были отнесены ко II и III группам анестезиологического риска по классификации ASA.

КСЭА выполняли по следующей методике: проводили инфузию до 1000 мл (10-15 мл/кг массы тела) кристаллоидных и коллоидных растворов в соотношении 2:1. Для проведения методики применяли специальный набор «Espocan» (фирма B.Braun»). Проводили идентификацию эпидурального пространства (ЭДП) иглой Perican-18G на уровне L3-L4. Спинальной иглой Spinocan-27G через специальное отверстие в игле Tuohy проводили спинальную анестезию 0,5% р-ром бупивакаина в дозе 8-12 мг в зависимости от веса пациента. После удаления иглы проводили катетеризацию ЭДП эпидуральным катетером. Периоперационный мониторинг гемодинамики осуществлялся монитором фирмы «Drager Infinity Delta» с регистрацией ЭКГ, ЧСС, АДс, АДд, SpO2, САД, а также темпа диуреза и КЩС.

Анестезия после введения в субарахноидальное пространство бупивакаина наступала через 1-2 минуты. В дальнейшем введение анестетика не требовалось, так как продолжительность операции составляла 2-2,5 часа. С целью седации наиболее эмоционально лабильным больным (24,5%), выключение сознания проводили ведением диазепама (0,1–0,2 мг/кг/час.) Всем больным операции выполнялись в условиях самостоятельного дыхания с ингаляцией кислорода через носовые катетеры. Объём инфузионной терапии за время операции составил 2000±300мл. кристаллоидов и 500±250 мл. коллоидов.

Все пациенты, оперированные в условиях КСЭА, по окон-

чанию оперативного вмешательства были госпитализированы в отделение интенсивной терапии для проведения продленной эпидуральной анальгезии в течении 1-1,5 суток. Послеоперационную анальгезию проводили наропином «Astra Zeneca» в виде 0,2% раствора в дозе 12-28 мг/ч. Режим обезболивания предупреждающий. Вспомогательная или искусственная вентиляция легких не потребовалась ни в одном случае. Так же не было отмечено случаев постпункционного синдрома.

У пациентов пожилого возраста высок риск развития артериальной гипотонии во время КСЭА, поэтому использовались малые дозы бупивакаина с инфузией мезатона. Такая методика позволила избежать выраженной гипотонии у таких пациентов.

В нашем исследовании вазопрессорная поддержка мезатоном потребовалась 2 пациентам. Показанием к введению вазопрессора считаем снижение АДс и САД более чем на 30% у больных с ИБС и гипертонической болезнью. У двух больных отмечена синусовая брадикардия, не связанная с высоким спинальным блоком. Мы расцениваем ее как проявление токсичности анестетика. Терапия атропином и мезатоном методом «клинического титрования» была вполне эффективна.

Результаты. Благодаря использованию КСЭА нам удалось провести анестезии больным пожилого возраста с высокой степенью операционно – анестезиологического риска с минимальным количеством осложнений. Опрос больных показал, что качество анальгезии все пациенты расценили как отличное. Болевые ощущения практически отсутствовали. Гемодинамические реакции в послеоперационном периоде на эпидуральное ведение 0,2% наропина были у всех больных незначительные и не требовали коррекции вазопрессорами и инфузионной терапии. Анальгезия не сопровождалась моторным блоком, что позволяло больным активно двигаться.

Таким образом, достоинствами метода КСЭА являются быстрое наступление анестезии, высокая надежность, хорошая миорелаксация, возможность расширения зоны анестезии и использования эпидурального катетера для послеоперационного обезболивания, низкая опасность постпункционного синдрома, невысокая стоимость процедуры

Литература

1. *Галлангер Э.Ю., Селезнев М.Н., Бабалян Г.В., и соавт. Комбинированная спинально-эпидуральная и эпидуральная анестезия при операциях на сосудах нижних конечностей.// Анест и реаниматол.- 1999.-№5.-С.44-48.*
2. *Липко АВ, Носков ИЮ, Баскаков ПМ. Комбинированная спинально-эпидуральная анестезия как метод выбора при продолжительных оперативных вмешательствах на органах малого таза и мочеполовой системы. //Материалы IX Всерос научн конф «Актуальные вопросы анестезиологии и реаниматологии».- СПб.- 1998.- С.93-94.*

Сравнительная оценка гипотензивной эффективности комбинированной терапии глаукомы

Аутенова З.К.
Здравпункт Северо-Казахстанский государственный университет им. М. Козыбаева
УДК 612.821

По данным Всемирной организации здравоохранения около 67 миллионов человек страдают глаукомой, и до 2030 года это количество больных может удвоиться. Ежегодно в Казахстане глаукома выявляется более чем у 50 тысяч человек. Общее число больных составляет по статистике около 1 миллиона больных.

Распространенность этого опасного заболевания увеличивается с возрастом, так в 40-45 лет первичной открытоугольной глаукомой страдает 1% населения, в 50-60 лет 1,5–2% , в 75 лет и старше 18%.

В связи с этим, вся борьба с глаукомой направлена в основном на снижение ВОД. Около одной трети пациентов в процессе лечения с монотерапии перешли на комбинированную терапию, которая является эффективным средством терапии глаукомы, характеризующаяся более сильным и длительным действием за счет уменьшения продукции внутриглазной жидкости и усиления увеосклерального оттока.

Цель работы: сравнительная характеристика гипотензивной эффективности применения 3х препаратов простагландинов (латанопроста, траватана и тафлупроста) в комбинации с неселективным бета-блокатором (тимололом). В исследовании приняло участие 30 человек, разделенные на 3 группы (по 10 человек). Мужчин – 10, женщин – 20, возраст от 40 – 65 лет.

Распределение пациентов в зависимости от стадии глаукомного процесса и уровня ВГД

Стадия глаукомы	ВГД мм. рт. столба	
	Нормальная 22-25 мм. рт. ст.	Повышенная 27-30 мм. рт. ст.
начальная	4	8
развитая	6	12

Пациенты распределены на 3 группы:

1 группа применяла комбинацию латанопроста 0,005% и тимолола 0,5 % - 10 человек.

2 группа применяла комбинацию траватана 0,004 и тимолола 0,5% - 10 человек.

3 группа применяла комбинацию тафлупроста 0,0015% и тимолола 0,5% - 10 человек.

Все 3 группы применяли простагландины однократно вечером 20.00, а тимолол малеат дважды в сутки 8.00 и 17.00. Срок наблюдения 6 месяцев. В течении этого срока пациентов осматривали 1 раз в месяц.

Измеряли АД и ЧСС;

Проводили периметрию;

Проводили визометрию;

Проводили биомикроспию (век, конъюктивы, роговицы, передней камеры, радужки и хрусталика);

Тонометрию по Маклакову в 9.00 утра;

Офтальмоскопия (стекловидное тело, сетчатка, зрительный нерв);

Наличие побочных эффектов, соблюдение пациентом режима инстилляций.

Динамика тонометрических показателей в исследуемых группах.

Группа пациентов	ВГД мм. рт. ст.			
	исходное	1 мес.	3 мес.	6 мес.
1.латанопрост + тимолол	23,8±3,2	19,6±4,1	19,2±4,0	18,8±4,0
2.траватан + тимолол	24,2±3,3	21,2±3,9	20,9±4,0	20,0±3,4
3.тафлупрост +тимолол	24,1±4,1	20,9±4,2	20,6±3,7	19,9±3,3

По данным в первом месяце ВГД снизилось во всех 3х группах и наиболее выражен гипотензивный эффект у первой группы в комбинации латанопроста и тимолола. Траватан и тафлупрост практически одинаковый аддитивный эффект.

Частота побочных эффектов применения аналогов простагландинов в исследуемых группах.

Побочное явление	Группа пациентов		
	Латанопрост + тимолол	Траватан + тимолол	Тафлупрост + тимолол
1.конъюктивальная гиперемия	1	2	1
2.жжение	1	1	0
3.временное ухудшение зрения	0	1	1
4.рост ресниц	0	1	0
5.потемнение радужки	0	1	0
6.дискомфорт	0	1	1

Результат: один пациент излечен через 1 месяц после начала исследования в связи с выраженной конъюктивальной гиперемией.

В основном пациенты предъявляли жалобы при лечении траватаном, и они проходили без дополнительного лечения.

Показатели визометрии, периметрии, состояние глазного диска, данные АД и ЧСС за время исследования не выявлено значимых изменений, возможно, это связано наибольшим сроком наблюдения.

Выводы

Комбинированное применение препаратов группы аналогов простагландинов и 0,5% тимолола малеата отличается выраженной клинической эффективностью. Латанопрост оказывает наиболее значимый аддитивный эффект. Траватан и тафлупрост показывают несколько меньшую и примерно одинаковую гипотензивную эффективность. Побочные эффекты от дополнительного назначения препаратов аналогов простагландинов не оказывают значительного влияния на качество жизни пациентов и их отношение к лечению. Латанопрост и тимолол являются оптимальной комбинацией, позволяющей повысить безопасность и эффективность медикаментозного лечения глаукомы за счет уникального взаимодополняющего действия ее компонентов.

Выявление эффективности применения препарата Норматин у пациентов при первично выявленной открытоугольной глаукоме

Баяндинова Г.А.
Городская больница № 1 г. Караганды

Цель исследования.

Оценить эффективность препарата норматин у пациентов с первично выявленной открытоугольной глаукомой.

Введение

Глаукома - многопричинное заболевание глаз, основным проявлением которого является постоянное или периодическое повышение внутриглазного давления, из-за нарушения оттока водянистой влаги (внутриглазной жидкости) из глаза. Несмотря на наличие целого арсенала фармакологических препаратов, множества современных лазерных и хирургических методов лечения, глаукома остается одной из наиболее значимых причин неизлечимой слепоты, что в равной степени касается Европы, Азии или Африки. По последним данным, только лишь в США 4 млн людей страдают глаукомой (т.е. каждый 25-й американец), и 62.000 из них – практически слепы (1).

В патогенезе причин первичной глаукомы важная роль принадлежит деструктивным процессам дренажной системы (2), нарушениям гемодинамики глаза (3), нарушениям состава водянистой влаги (4), изменениям трансмембранного потенциала (5) и др. Среди всех этих причин функциональному состоянию адренорецепторов глазных биоструктур уделяется особое внимание. В частности, многие авторы (6,7) связывают развитие глаукомы с b-адренорецепторами, а приостановление процесса – с активацией a-рецепторов.

Открытоугольная глаукома: составляет более 90% всех случаев заболевания этим недугом. При этой форме глаукомы радужно-роговичный угол открыт, что и обусловило её название. По причинам, ещё до конца не выясненным, нарушен отток внутриглазной жидкости. Это приводит к её накоплению и постепенному, но постоянному повышению давления, которое, в конечном счете, может разрушить зрительный нерв и вызвать потерю зрения, если не обнаружить это вовремя и не начать медикаментозное лечение под контролем врача.

Формы открытоугольной глаукомы: первичная, псевдоэксфолиативная и пигментная.

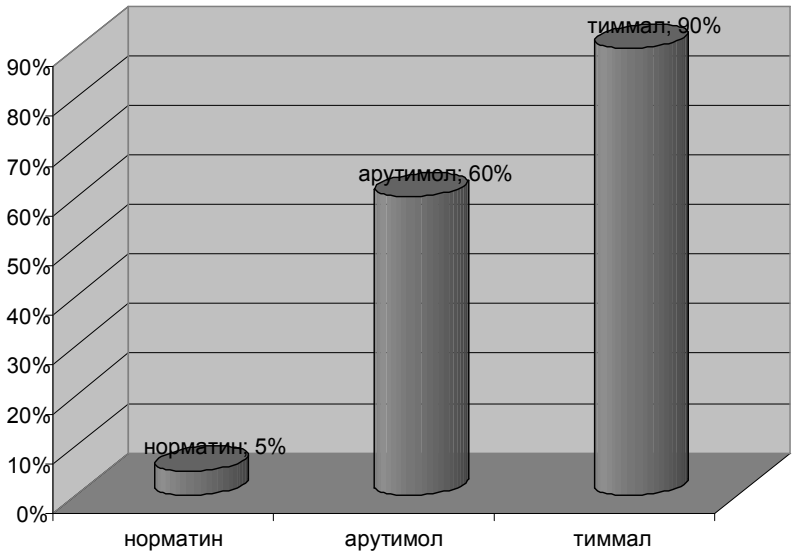

Рис.1 Графическое отображение образования ССГ.

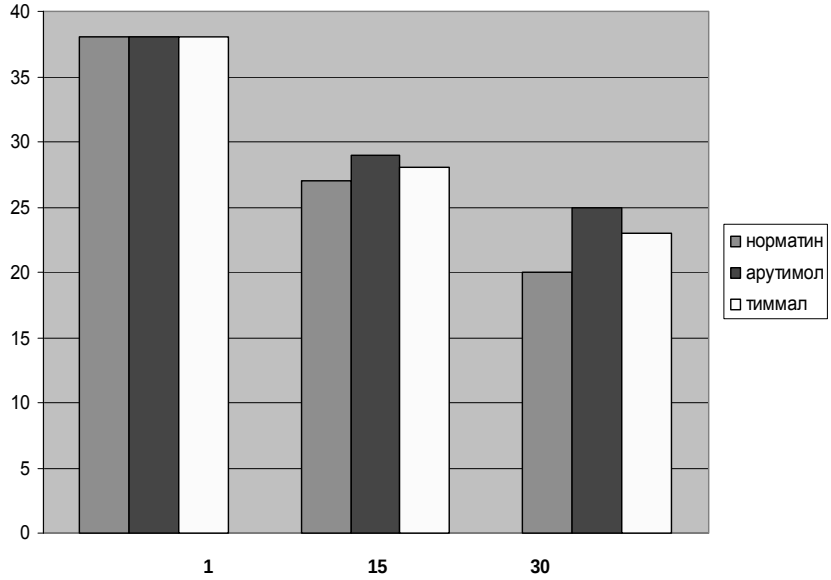

Рис.2 График снижения ВГД.

Материал и методы исследования

Для изучения эффективности препарата норматин с действующим веществом тиммалола малеат в концентрации 0,5% произведенный компанией World Medicine Ophthalmics было исследовано 60 (93 глаз)пациентов с первично диагностированной открытоугольной глаукомой на I и II стадиях заболевания .Из них мужчин 26 (41 глаз), женщин 34(52 глаз).Средний возраст пациентов 45 лет. При первичном осмотре все пациенты предъявляли жалобы на ухудшение зрения, туманность перед глазами, тяжесть в глазах, появление радужных кругов при взгляде на луч света, слезотечение и у 28 пациентов отмечались периодические боли в глазах. В исследование глазного статуса пациентов входило: визиометрия, авторефрактометрия, бесконтактная и контактная тонометрия, тонография, биомикроскопия, исследование периферического поля зрения, ультразвуковое исследование глазного яблока (измерение передне-заднего размера глазного яблока), гониоскопия и биомикроофтальмоскопия.

При исследовании у всех пациентов исходная острота зрения 0,4±0,1, повышение внутриглазного давления (38,0 ± 1,5 мм.рт.ст.), сужение полей зрения на 10 ±3,2 градуса, при ультразвуковом исследовании глазного яблока показатели передне- заднего размера глазного яблока в среднем составило 23,5±0,2мм, глубина передней камеры в среднем составило 3,1 ±0,1 мм. При гонископии угол передней камеры был открыт, пигментация трабекулярной ткани I, II степени. При биомикроофтальмоскопии отмечалось расширение физиологической экскавации ДЗН (Э/Д = 0,2-0,3).

Для исследования пациенты были разделены на 3 группы.

Первая группа 20 человек (31 глаз) составили пациенты, которым были назначены инстиляции норматина 0,5% 2 раза в сутки.

Вторая группа пациентов 20 человек (32 глаз) составили

пациенты, которым было назначено инстиляции арутимола 0,5% 2 раза в сутки.

Третья группа 20 человек (30 глаз) составили пациенты, которым было назначено инстилляции тиммала 0,5% 2раза в сутки. Повторые осмотры больных проводились на 15 день и 30 дни после назначения данных препаратов.

Результаты исследования.

На 15 сутки исследования у 80% пациентов 1 группы больных отмечалось снижение ВГД (27,0±1,0м.рт.ст.) и повышение остроты зрения на 0,1-0,25. У 60% пациентов 2 группы отмечалось снижение ВГД (29,0 ±1,0м.рт.ст.), и повышение остроты зрения на 0,08 - 0,12 (Р <0,05). И у 55% пациентов 3 группы отмечалось снижение ВГД (28,0 ±1,0м.рт.ст.), и повышение остроты зрения на 0,07 - 0,13 (Р <0,05).

На 30 сутки исследования у 93,3% пациентов 1 группы больных отмечалось снижение показателей ВГД (ВГД 20,0±1,0 мм.рт. ст.) и стабилизация зрительных функций. У 74,4% пациентов 2 группы больных на 30 сутки исследования показатели ВГД снизились и составили 25,0±1,0мм.рт.ст. И у 69,9% пациентов 3 группы больных показатели ВГД снизились и составили 23,0±1,0мм.рт.ст.

У 3х пациента 1 группы у 7ми пациентов 2 группы и у 9ти пациентов 3 группы применяемые препараты не дали эффекта и показатели ВГД оставались высокими. Данным больным в добавление к мототерапии были назначены различные аналоги простагландинов (Латасопт, Ксалатан, Траватан).

Так же на 30 сутки контрольного осмотра были выявлены жалобы пациентов на ощущение сухости в глазу, ощущение инородного тела, светобоязнь, слезотечение, у 5% пациентов 1 группы, у 60% пациентов 2 группы и у 90% пациентов 3 группы.

Плюс ко всему у 73% пациетов 2 группы и у 93% пациетов 3 группы больных отмечались действия на препарат в виде жжения и зуда.

Так как сроки наблюдения больных пока не длительные, можно сделать следующие выводы.

Выводы:

1.Препарат норматин является безопасным и эффективным у пациентов с ОУГ на ранних стадиях заболевания для снижения высоких показателей ВГД и может быть рекомендован препаратом выбора при первичной выявленной ОУГ.

2.При сравнительном анализе норматина, арутимола и тиммала более эффективным для снижения ВГД (на 3,0-4,0 мм.рт.ст.) в I и II стадиях ОУГ оказался норматин, чем арутимол и тиммал.

3.Таким образом, препарат норматин произведенный компанией World Medicine Ophthalmics позволяет не только добиться стабильного ВГД но и позваляет избежать образование синдрома сухого глаза у пациентов длительно применяющих b-адреноблокаторы.

4.Препарат норматин можно успешно применять после лазерных операций при различных видах глаукомы.

Литература:

1. Mrak, Stan Glaucoma Prevention is Possible - With Antioxidant Nutrition. 17 Jul. 2009. EzineArticles.com. 2 Sep 2009

2. Potter DE., et al. Ocular hypertensive response to beta-adrenoceptor agonists. Invest Ophthalmol Visual Sci. 1981; 20: 106-108.

3. Serle JB, et al. Nifidipine and ocular blood flow. Invest Ophthalmol Vis Sci. 1992; 33(suppl): 1279

4. Бунин А.Я. В кн.: Сборник науч. трудов Моск.НИИ глазных болезней им. Гельм-Гольца, 1984, с. 58-62.

5. Shatz CJ, O`Leary.Repair and replacament ro restore sight. Arch Ophthalmol. 1993; 111:472-477

6. Bloom E., et al. Timolol and epinephrine binding to isolated ciliary epithelium and Trabecular cells. – Invest Ophthalmol Visual Sci. 1981; 20: 66-69.

7. Woodward DF., et al. Topical timolol at conventional, unilateral doses causes biliteral ocular B-blockade in rabbits. Exp Eye Res. 1987; 44(2): 319-329.

Опыт применения препарата Флоксимед при лечении острых воспалительных заболеваний переднего отдела глаза в условиях поликлиники

Пуртова Н.В.

Железнодорожная поликлиника, Петропавловск

Study of clinical efficacy Floximed 0.3% (eye drops and ointment) allows to recommend it as a first choice in the treatment of acute inflammatory processes of the anterior eye segment, as the drug with good tolerability and high activity against Gram-negative and Gram-positive pathogens.

0,3% флоксимед препаратының клиникалық тиімділігін зерделеу - көздің алдыңғы бөлігінің өткір (көз тамшылары және жақпамай) қабыну процестері кезінде оны алғашқы таңдау құралы, грамжағымды және грамжағымсыз патогендік микроорганизмдерге қатысты жоғары белсенділікке ие жзне ұзақ, уақыт сақталатын препарат ретінде ұсынуға мүмкіндік береді.

В ежедневной амбулаторной практике офтальмолога случаи острых воспалительных заболеваний переднего отрезка глаза, занимают одно из первых мест, являясь ведущей причиной временной нетрудоспособности офтальмологических больных. В связи с тем, что воспаление приводит к опасным, подчас необратимым изменениям тканей глаза, проблема медикаментозного лечения этого процесса является одной из наиболее важных в офтальмологии.

Трудности лечения бактериальных инфекций связаны с тем, что растет количество резистентных к антибиотикам штаммов микроорганизмов. Другая проблема при лечении воспаления переднего отдела глаза –«синдромом сухого глаза», который ухудшает переносимость местной антибактериальной терапии.

Огромным достижением в терапии бактериальных и хламидийных заболеваний глаз связана с разработкой хинолоновых антибиотиков (ципрофлоксацин,офлоксацин, ломефлоксацин, норфлоксацин) и производством глазных капель на основе этих антибиотиков .

Флоксимед - глазные капли и глазная мазь (производитель – компания WORLD MEDICINE) содержат 0,3% ципроофлоксацина. Ципрофлоксацин – противомикробный препарат широкого спектра действия из группы фторхинолонов. Оказывает бактерицидное действие , блокируя фермент ДНК–гиразы в бактериальных клетках, препятствуя репликации ДНК, нарушает рост и деление бактерий, вызывает выраженные морфологические изменения(в т.ч. клеточной стенки и мембран) и быструю гибель клетки; действует на микроорганизмы в период роста и покоя. Ципрофлоксацин наиболее активен в отношении большинства грамотрицательных микроорганизмов (E.coli, Salmonella,

Proteus, Morganella, Shigella, Klebsiella, Enterobacter, Citrobacter, Neisseria gonorrhoeae, Mycoplasma, Chlamydia) и активен в отношении некоторых грамположительных микроорганизмов (Staphylococcus, Streptococcus). Умеренно чувствительна к ципрофлоксацину синегнойная палочка, хламидийная и микоплазменная микрофлора.

Ципрофлоксацин не вызывает перекрестной резистентности к другим антибиотикам. По литературным данным в сравнительных исследованиях ципрофлоксацин накапливался в наибольших концентрациях в роговице (0,81 мг/кг) и передней камере глаза (0,39 мг/мл).

Значение pH, осмолярность и вязкость глазных капель Флоксимед лежат в физиологической области и соответствуют составу слезной жидкости, что значительно улучшает их переносимость.

Показания к применению глазных капель и глазной мази Флоксимед охватывают широкий спектр инфекционно–воспалительных заболеваний переднего отдела глаза (блефариты, ячмень, острые и подострые конъюнктивиты, дакриоциститы, кератиты, язва роговицы). Кроме того, Флоксимед (глазные капли и мазь) является препаратом выбора для профилактики развития бактериальной инфекции в послеоперационном периоде.

Препарат Флоксимед (0,3% глазные капли и мазь) назначался в условиях поликлиники в случаях острых воспалительных заболеваний переднего отдела глаза. Под наблюдением находилось 25 человек в возрасте от 20 до 70 лет со следующими диагнозами: острый бактериальный конъюнктивит -10 человек, аденовирусный конъюнктивит – 5 человек, аденовирусный кератоконъюнктивит – 4 человека, посттравматический кератит – 6 человек.

У всех пациентов выяснялись жалобы, собирался анамнез заболевания, проводилось стандартное офтальмологическое обследование - визометрия, биомикроскопия с флюоресцеиновой пробой, пальпаторная тонометрия.

При первичном обращении у пациентов были жалобы на покраснение глаз, ощущение инородного тела, слизистые или слизисто-гнойные выделения, слезотечение, светобоязнь; биомикроскопически выявлялись следующие особенности клинической картины бактериального воспаления конъюнктивы и роговицы:

– конъюнктивальная инъекция сосудов глазного яблока ;

– мелкоточечные геморрагии ,отечность конъюнктивальных складок;

– слизисто–гнойное отделяемое из коньюнктивальной полости ;

– субэпителиальные инфильтраты роговицы.

При выявлении признаков острого воспаления переднего отрезка глаза и постановки клинического диагноза - пациентам назначался Флоксимед 0,3% в инстилляциях по 1-2капли от 4 до 6 раз в день. В ночное время в дополнении к глазным каплям назначалась глазная мазь Флоксимед, для обеспечения более длительного контакта с препаратом. При необходимости Флоксимед назначался наряду с противовирусными (полудан, офтальмоферон) и эпителизирующими (корнерегель) препаратами.

Все пациенты ежедневно осматривались с целью наблюдения за динамикой заболевания и в случае необходимости - для коррекции терапии.

У всех больных на фоне комплексной терапии с Флоксимедом отмечалась положительная динамика воспалительного процесса на 2-3день от момента назначения препарата,(после чего уменьшалась кратность инстилляций); с купированием основных признаков бактериального воспаления в течение 7–8 дней(в случаях аденовирусного кератоконьюнктивита в течении 10 дней). При стойкой положительной динамике заболевания (отсутствие субьективных жалоб больного, уменьшение или отсутствие обьективных симптомов, таких, как - исчезновение гнойного отделяемого из коньюнктивальной полости, отсутствие отека коньюнктивальных складок, эпителизация инфильтратов роговицы и пр.) препарат Флоксимед отменялся.

При наблюдении за пациентами не выявлено случаев плохой переносимости препарата, а также аллергических реакций на Флоксимед.

Выводы

Изучение клинической эффективности препарата Флоксимед 0,3% (глазные капли и мазь) позволяет рекомендовать его в качестве средства первого выбора при лечении острых воспалительных процессов переднего отрезка глаза, как препарат, обладающий хорошей переносимостью и высокой активностью в отношении грамотрицательных и грамположительных патогенных микроорганизмов.

Литература

1. Е.А.Егоров «Рациональная фармакотерапия в офтальмологии», Москва 2004.

2. М.Л.Краснова, Н.Б.Шульпина «Терапевтическая офтальмология»,Москва 1995.

Хирургическая реабилитация при вторичной осложненной катаракте у пациентки с поздним латентным вторичным сифилисом

Шуканова Б.А., Утегенова А.К.

ИП «Береке», Республиканский центр по профилактике и борьбе со СПИД

УДК 617.7; 616.5; 616.97;616-089

В настоящее время, несмотря на общее снижение заболеваемости сифилисом, эпидемиологическая обстановка остается неблагополучной. Отмечается рост латентных, висцеральных форм, врожденного сифилиса и нейросифилиса, что определяет актуальность проблемы. Поражение глазного анализатора может наблюдаться при всех формах как приобретенного, так и врожденного сифилиса. Глазная симптоматика нередко является единственным клиническим проявлением инфекции.

В офтальмологии известны разные виды инфекционных поражений глаз. Одни являются специфичными для органа зрения, другие поражают глаз крайне редко. По данным ряда авторов на долю сифилитической офтальмопатологии приходится

В статье авторов Шукановой Б.А, Утегеновой А.К. «Хирургическая реабилитация при вторичной осложненной катаракте у пациентки с поздним латентным вторичным сифилисом» описан редкий случай сочетанного сифилитического поражения глаз и пути медицинской реабилитации с использованием современных хирургических методов лечения на фоне специфической базисной терапии.

In this paper the authors Shukanova B.A., Utegenova A.K. «Surgical rehabilitation of the secondary complicated cataract in a patient with late latent secondary syphilis" describes a rare case of combined syphilitic lesions in the eyes and the way medical reha-

от 0,6 до 4,6% от общего числа воспалительных заболеваний глаз (Кубанова А.А., 2008; Рокицкая В.Н, Сафина Ф.Г., 2009). В данной статье представлено описание редкого клинического наблюдения сочетанного сифилитического поражения глаз.

Женщина, 44 лет впервые обратилась к окулисту в июле 2001 году с жалобами на постепенное снижение зрения на правом глазу. При обследовании была выявлена положительная серологические реакции на сифилис. Пациентка была направлена в специализированный стационар с диагнозом вторичный сифилис, позднее скрытое течение, осложненная катаракта, сублюксация хрусталика и вторичная глаукома на правом глазу.

Был пройден полный курс специфической терапии в кожно-венерологическом диспансере. Улучшения состояния глаза не наблюдалось. В феврале 2002 года пациентка была направлена на хирургическое лечение в клинику Казахского НИИ глазных болезней по поводу сублюксированного хрусталика на правом глазу.

Клинический осмотр:

Острота зрения правого глаза 0,005, рефракция гиперметропическая (10,5 дптр.), с коррекцией сфера +11,0 дптр. острота зрения - 0,01 (эксцентрично). Острота зрения левого глаза 0,1, рефракция эмметропическая (0,25 дптр), с коррекцией сфера -0,5 дптр. острота зрения - 0,5-0,6. ВГД 19 мм.рт.ст. на обоих глазах. При 3-х дневной суточной тономерии повышение ВГД не зарегистрировано.

Биомикроскопия: придаточный аппарат обоих глаз без особенностей. Передняя камера в правом глазу неравномерной глубины, умеренный иридоденез в верхней половине. Зрачок диаметром 2,0 мм, вялая реакция зрачка. В нижней половине зрачка просматривается экватор хрусталика (Рис. 1). В меридиане 4-8 часов, т.е. в нижней половине, гониоскопически определяется более узкий, по сравнению с другими участками, угол передней камеры. При медикаментозном мидриазе выявлено, что хрусталик в действительности имеет правильное положение. Полурассосавшееся ядро хрусталика имитирует эффект подвывиха хрусталика, который усиливается за счет провисания капсульного мешка вследствие надрыва цинновых связок в сегменте 10-12 часов. Биомикроскопия через широкий зрачок доступных для обзора верхних частей стекловидного тела выявила наличие на диффузной деструкции и полупрозрачных помутнений преимущественно в преретильных участках заднего полюса. Передний отрезок левого глаза нормальный. Изменения стекловидного тела аналогичны парному глазу.

При офтальмоскопии обоих глаз определялась типичная картина атрофии зрительного нерва, вдоль сосудов первого порядка располагались бледно-желтоватые хориоидальные полосы, по периферии сетчатки - точечные чередующиеся белесоватые и темные очажки с четкими границами, описываемый в литературе, как симптом «соль и перец». В перипапиллярной и макулярных областях - явления атрофии сетчатки и хориоидеи, как следствие сифилитического юкстапапиллярного хориоретинита и нейроретинита.

В поле зрения – расширение слепого пятна и концентрическое сужение поля зрения до 55°. Тяжесть исходного состояния обоих глаз подтверждалась данными ОСТ, ЭФИ.

Установлен диагноз вторичная осложненная полурассосавшаяся катаракта на правом глазу, на обоих глазах – неполная атрофия зрительного нерва, центральная хориоретинальная дегенерация. Сифилитический нейрохориоретинит в стадии полной ремиссии. Поздний латентный вторичный сифилис, серо-позитивный, леченный.

Таким образом, результаты клинических и инструментальных исследований были основанием для прогноза повышения остроты зрения в послеоперационным периоде, но не в высокой степени. Было произведено одномоментное удаление полурассосавшегося мутного хрусталика с имплантацией ИОЛ на фоне проводимой базисной терапии.

bilitation using modern surgical methods of treatment with specific basic therapy.

Б.А.Шуканованың және А.К.Өтегенованың «Кеш анықталған жасырын мерезі бар пациентте екінші қайтара асқынған катаракт жағдайында хирургиялық оңалту» тақырыбындағы мақаласында көздің үйлескен мерездік зақымдалуының сирек кездесетін жағдайы және спецификалық базистік терапия аясында заманауи хирургиялық әдістерді қолданумен медициналық оңалту жолдары сипатталған.

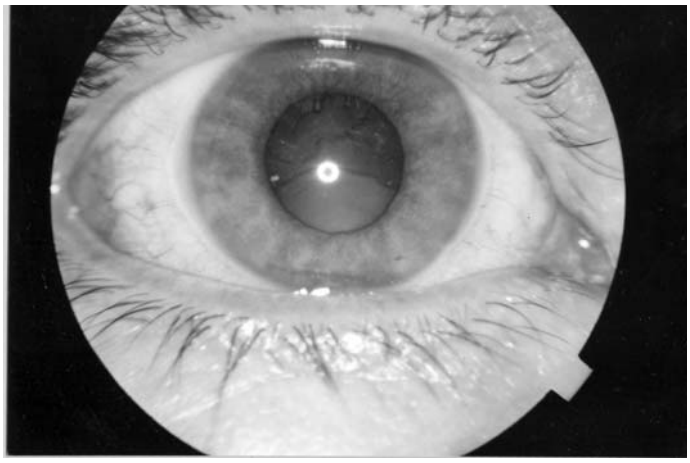

Рис. 1 Передний отрезок правого глаза до операции

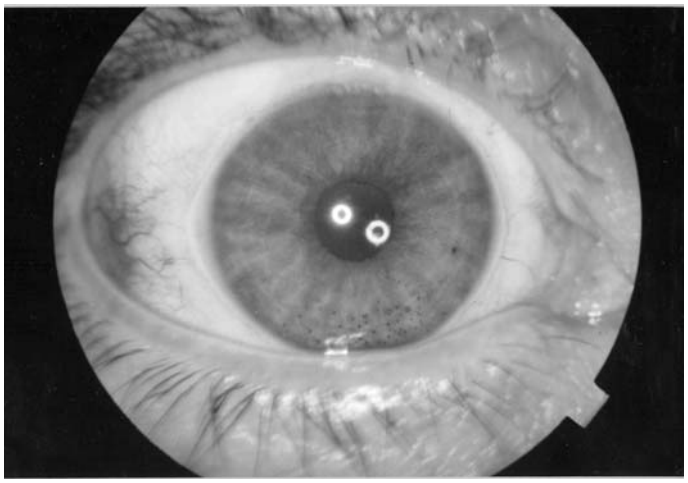

Рис. 2 Передний отрезок правого глаза на 7-ые сутки после операции

Через трехпрофильный корнеосклеральный туннель и клапанный капсулотомический надрез в передней капсуле методом вискоэкспульсии был удалено ядро хрусталика, в капсульный мешок имплантирована интраокулярная линза (ИОЛ).

Послеоперационный период был ареактивным: роговая оболочка -прозрачной, радужка спокойной, сохранялась реакция зрачка на свет. ИОЛ занимала правильное центральное и стабильное положение в задней камере глаза, ее поверхность была чистой, без отложений фибрина. Через 6 часов после операции отмечалось появление глыбок пигмента на эндотелии роговицы, напоминающих россыпь «черного перца». Данная картина расценивалось, как следствие перемещения пигмента под действием физиологического раствора и вископротектора во время хирургических манипуляций с задней поверхности радужки и оседания на частичках вископротектора (Рис. 2). Отсутствие ограничений к применению мидриатиков в значительной степени облегчило осмотр глазного дна и стекловидного тела, не было отмечено отрицательной динамики в указных структурах глаза по сравнению с предоперационным состоянием. Рефракция роговицы после операции по данным офтальмометрии не претерпела значительных

изменений.

Атравматичность имплантации и пребывания ИОЛ в глазу подтверждается данными эндотелиальной микроскопии, отметившей потерю эндотелиальных клеток (ПЭК), равную в среднем 5% с первого дня имплантации и на протяжении всего срока наблюдения. Эндотелиальные клетки имели правильную гексагональную форму, вакуолизации не отмечалось. Острота зрения без коррекции, достигшая максимума к 3-му дню после операции увеличилась до 0,2 и сохранялась стабильной к моменту выписки, через 7 суток после операции. ВГД – 20 мм.рт.ст. При повторном осмотре пациентки через 1 и 6 месяцев после операции достигнутый оптический эффект сохранялся.

В отдаленном послеоперационном периоде при сроке наблюдения 8 лет отмечалось отсутствие реакции на ИОЛ со стороны роговой оболочки правого глаза и появление вторичной пленчатой катаракты, сформировавшейся на месте остатка передней капсулы в верхне-височном квадранте, которая выявлялась лишь при умеренном медикаментозном мидриазе. Повторного оперативного вмешательства не требовалось. На левом глазу отмечалось прогрессирование катаракты (острота зрения снизилась до 0,3). На глазном дне обоих глаз не выявлено явлений рецидива витреита, хориоретинита и неврита зрительного нерва, но процессы дистрофии центральной части глазного дна прогрессировали (рис. 3).

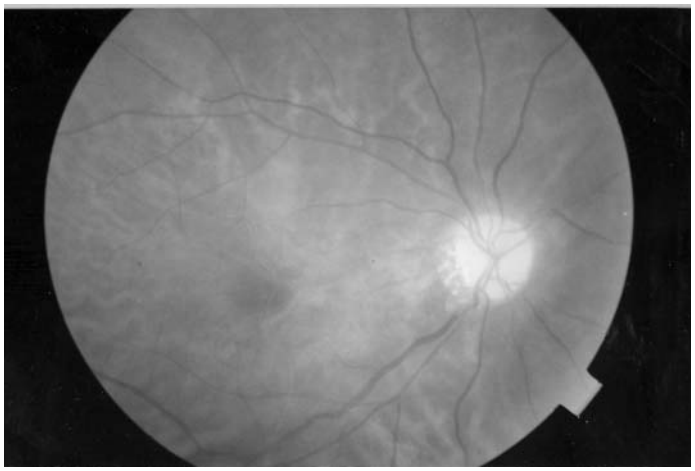

Рис. 3 Офтальмоскопическая картина правого глаза

Выводы:

1. Несвоевременное обращение больной и недооценка тяжести сочетанной патологии глаз в результате хронического специфического инфекционно-аллергического процесса, развившегося в результате позднего латентного вторичного сифилиса, привело к тяжелым полиморфным и симметричным осложнениям, охватывающим все оболочки глаза.
2. Проведенное хирургическое лечение на фоне проводимой специфической терапии способствовало достижению функциональных результатов.
3. Благодаря использованию вископротекторов операция протекала с минимальной травматизацией, что способствовало к сокращению времени реабилитации пациентки.

Список использованной литературы:

1. Кубанова А.А. Анализ эпидемиологической ситуации по заболеваемости инфекциями, передаваемыми половым путем, болезнями кожи и подкожной клетчатки населения Российской Федерации, по данным официальной государственной статистики// Вестник дерматологии и венерологии -2008. -№5. -С.8-18.

2. Рокицкая В.Н., Сафина Ф.Г. Поражения глаз при различный формах сифилиса. Практическая медицина. 2009. 5 (37), стр. 81–84.

Результаты хирургического лечения катаракты, осложненной глаукомой

Курмангалиева М.М., Усманова А.Г.
Центральная клиническая больница МЦ УДП РК

Катаракта является одной из основных причин снижения зрения у больных старшего и пожилого возраста. Золотым стандартом хирургического лечения данной патологии органа зрения является факоэмульсификация (ФЭК) [1]. При этом методе лечения для удаления мутного хрусталика используется ультразвуковая энергия, после чего в капсульный мешок имплантируется так называемая мягкая интраокулярная линза (ИОЛ). Благодаря малому самогерметизирующемуся тоннельному разрезу – 2-3мм ФЭК сопровождается слабовыраженной воспалительной реакцией, минимальным послеоперационным астигматизмом и соответственно высоким функциональным результатом по сравнению с ранее применявшимся методом хирургического лечения – экстракапсулярной экстракцией катаракты [2].

Однако у престарелых больных катаракта зачастую сочетается с глаукомой. Глаукома является одной из основных причин необратимой слепоты и слабовидения. На глаукомных глазах, как правило, отмечаются ригидный зрачок, атрофия радужки, синехии, рубцовые изменения коньюнктивы в случае ранее перенесенных гипотензивных операций. Особенно необходимо отметить псевдоэксфолиативный синдром, который обуславливает слабость циннновых связок и может приводить к сублюксации и даже люксации хрусталика и более выраженной воспалительной послеоперационной реакции. Все вышеотмеченные особенности глаукомной катаракты придают ей осложненный характер и требуют индивидуального подхода при выборе техники операции. При этом необходимо также учитывать степень компенсации офтальмотонуса. Возможно как поэтапное, так и комбинированное лечение, в ходе которого одновременно удаляется мутный хрусталик и выполняется гипотензивная операция. Комбинированное лечение обычно проводится на глазах с высоким внутриглазным давлением (ВГД), когда его не удается снизить на фоне местной гипотензивной терапии до операции [3]. В последние годы отмечается тенденция по уменьшению количества комбинированных гипотензивных операций. Это стало возможным благодаря внедрению новых эффективных гипотензивных препаратов. Кроме того в ряде работ было показано, что экстракция «толстого» собственного хрусталика с последующей заменой его на более «тонкую» ИОЛ дает гипотензивный эффект в случае закрытоугольной глаукомы [5]. Функциональный исход хирургического лечения катаракты на фоне глаукомы зависит от ее стадии и степени выраженности глаукомной оптической нейропатии.

Целью

нашего исследования явилось - оценить эффективность хирургического лечения катаракты, осложненной глаукомой.

Материал и методы лечения

Всего было проведено 50 операций (50 глаз) у 47 больных катарактой в сочетании с глаукомой. Средний возраст больных составил 78,8±6,9 лет. Мужчин было 13, женщин – 34. В большинстве случаев глаукома была первичной – на 49 глазах,

и открытоугольной – на 48 глазах. В 21 случае глаукома была осложнена наличием псевдоэксфолиций.

Начальная стадия глаукомы отмечалась на 1 глазу, развитая – на 23, на остальных 26 – далекозашедшая. На 10 глазах у больных отмечалось наличие продвинутой стадии сухой формы возрастной макулодистрофии, что дополнительно ухудшало визуальный исход операции.

Перед операцией больные получали местные антибактериальные и антисептические средства (бетадин). В послеоперационном периоде назначалась местная кортикостероидная (десаметазон), антибактериальная (офтаквикс, тобрекс, ципромед), гипотензивная терапию (тимолол, азопт, азарага). Для профилактики образования синехий и с противовоспалительной целью применялись мидриатики (мезатон, тропикамид).

Результаты

Внутриглазное давление до операции удалось компенсировать на 48 глазах (96%). В двух оставшихся случаях оно оставалось высоким, в связи с чем, было выполнено две комбинированные операции – факоэмульсификация катаракты с имплантацией ИОЛ и трабекулэктомией. Среднее ВГД до операции составило 15,8±5,5 мм рт ст, после – 12,9±2,6 мм рт ст.

На четырех глазах отмечалась сублюксация хрусталика, потребовавшая выполнения тоннельной экстракции катаракты с транссклеральной фиксацией ИОЛ. В остальных случаях выполнялась ФЭК на микрохирургической системе Infiniti (Alcon). При этом имплантировали «мягкую» акриловую ИОЛ IQ, содержащую желтый фильтр и имеющую оптическую часть, уменьшающую возможные искажения – аберрации в послеоперационном периоде. В осложненных случаях при транссклеральной фиксации линзы использовали ИОЛ Crystal. В четырех случаях во время операции отмечалось кровоизлияние в переднюю камеру – гифема, потребовавшая применения рассасывающей терапии в послеоперационном периоде. У одного больного с сублюксацией хрусталика с подшиванием ИОЛ в послеоперационном периоде отмечался гемофтальм и геморрагическая цилиохориоидальная отслойка. В связи с чем, ему было выполнено выпускание супрахориоидальной жидкости и в отдаленном периоде – витрэктомия.

В результате проведенного хирургического лечения острота зрения повысилась на 45 глазах (90%), острота зрения осталась низкой на 5 глазах (10%) в связи с далекозашедшей стадией глаукомы. В среднем до операции острота зрения составляла 0,12±0,9, а после лечения – 0,3±0,12.

Таким образом, хирургическое лечение катаракты, осложненной глаукомой, привело к повышению зрительных функций у большинства больных. Применение факомульсификации катаракты позволяет снизить вероятность операционных осложнений и постэкстракционной реакции глаза. При наличии катаракты, осложненной сублюксацией хрусталика, и в случае комбинированных вмешательств необходимо проводить профилактику геморрагических осложнений.

Литература

1. *Бурратто Л. Хирургия катаракты. Переход от экстракапсулярной экстракции катаракты к факоэмульсификации.- FabionoEditore.- 1999.-472 с.*
2. *Фабрикантов О.Л., Белый Ю.А. Влияние технологии удаления катаракты на частоту осложнений в послеоперационном периоде и функциональные результаты // Сб. научн. статей “Современные технологии хирургии катаракты”- М.- 2000.- С.157-161.*
3. *Курмангалиева М.М., Иманбаева З.А. Хирургические методы лечения катаракты, осложненной глаукомой./ Методические рекомендации.- Алматы.- 2001.- 16 с.*
4. *Padmanabhan V. Reasearcher recommends phaco for treatment of PACG//Eurotimes,-2002.-N10,-P.25.*
5. *Булгакова А.А. Анатомо-оптические параметры глаза в определении тактики лечения закрытоугольной глаукомы.// Автреф. дисс. канд. мед. наук.- Алматы.- 2009.- 24с.*

Арал аудандық ауруханасы мәліметтерімен диффузды уытты жемсауды хирургиялық жолмен емдеу

Жүсіпов Ә. І. Медетов Т. Ж. Бердімағамбетов Т. Қ. Сералиев С. Р. Кемалова Г. Б. Үмбетов Қ. Ш.
Арал аудандық орталық ауруханасы» ШЖҚ МКК. Қызылорда облысы

Мақалада диффузды уытты жемсаумен Арал аудандық ауруханасында 1992 – 2009 жылдары емделген 168 науқас тарихына сараптама жасалған. Отаға даярлау барысының маңыздылығы көрсетілген. Авторлар емдік плазмоферез әдісін кең қолдану арқылы отаға даярлық мерзімін азайтуға қол жеткізген, ұтымды анестезияға – эндотрахеальды наркоз арқылы қол жеткізілген. Рецидив болған науқастарға тиреоид тіні қалдығын этанолмен деструкциялау тәсілін ұтымды пайдаланған.

В статье проанализированы результаты хирургического лечения 168 больных диффузным токсическим зобом, пролеченных в условиях Аральской ЦРБ за период 1992 по 2009 гг. Указано на важность правильного проведения предоперационной подготовки больных для получения хороших клинических результатов. Авторами достигнуто сокращение сроков предоперационной подготовки путем применения лечебного плазмофереза, оптимальная анестезия достигнуто применением эндотрахеального наркоза. При рецидивах успешно использована этаноловая деструкция тиреойдного остатка.

Диффузды уытты жемсау (ДУЖ) эндокриндік патологиялар арасында кең тараған аутоиммунды гормон ауруы болып табылады. Қант диабетінен кейін тұрғындар арасында ең жиі кездесетін күрделі эндокриндік патология. 100 000 тұрғынға шаққанда 5 -6 адам осы патологиямен ауырады (Калинин А. П. 2004). Кең таралуының негізгі себептеріне: өндірістің қарқынды дамуы мен қоршаған ортаның өндіріс және радиоактивиік қалдықтармен ластануы, адам жүйкесіне салмақ салатын факторлардың көбеюі т. б. жатады.

ДУЖ патогенезі туралы тұжырым бірнеше рет өзгеріске ұшырады. Бастапқы кезеңде ДУЖ невроздың вегетативтік сипатының қатты білінген түрі деп есептелсе, тиреотропты гормон (ТГ) мен гипофиздің алдыңғы бөлігінен экзофтальм факторы (ЭФО) табылып, қалқанша безі гиперфункциясының маңызы анықталған соң ДУЖ–дың гипофизиарлық теориясы пайда болды.

Қазіргі кезде көптеген аутоиммунды аурулар, оның ішінде ДУЖ, HLA комплексінің гендерінің ықпалынан болатыны дәлелденген. ДУЖ патогенезінде ең соңғы саты - қалқанша безі қызметін күшейтетін антиденелер (тиреостимулдаушы фактор-ТСФ) пайда болып, тиреотропты гормонмен байланысқа түседі де оның белсенділігін арттырады.(Фадеев В. В., 2004).

ДУЖ клиникалық көрінісін екі топқа бөледі: Қан құрамында ТСФ мен ЭФО болуына байланысты регуляторлық аппарат бұзылуының салдарынан пайда болатын симптомдар(қалқанша безінің үлкеюі, офтальмопатия, претибиальды микседема) және тікелей қалқанша безі гиперфункциясы салдарынан болатын симптомдар (жүйке қозуының жоғарылауы, тершеңдік, қол қалтырау, тахикардия, жүдеу) . Бұл симптомдар әртүрлі дәрежеде байқалады және параллель жүруі мүмкін. Науқаста ДУЖ анықталғаннан кейін емдеу жоспары жасалады, оның мақсаты – толық клиникалық сауықтыру болып табылады.

Диагностикасы мен емдеу процессінде бірнеше маман қатысатын аурулар ДУЖ–дай көп кездеспейді. Бұл ең алдымен - эндокринолог, диагностикасы мен емдеу ісінде негізгі жұмысты атқаратын маман. Егер консервативтік емнен нәтиже болмаса, науқас қалқанша безі патологияларын ота жолымен емдейтін маман - хирургке барады. Диагностикалық - емдік шараларға дәрігер лаборант, УДЗ маманы, невропатолог, офтальмолог, кардиолог т. б. қатысады. (Трунин Е. М. 2006.)

ДУЖ ремиссиясына антитиреоидты препараттар пайдалану және қалқанша безі функциональды тіндерінің көлемін азайту арқылы (радиоактивті иодты емдік мақсатта пайдалану, қалқанша безін резекциялау) ұзақ мерзімге эутиреоидты жағыдай қалыптастырғанда ғана жетуге болады. Бірінші және міндетті емдеу шарты болып гипертиреоз бен тиреотоксикозды антитиреоидты препараттар көмегімен қайтару саналады.

Қазақстанда кең тараған препарат мерказолил (1- метил- 2- меркаптоимидазол) және калий перхлораты кеңінен қолданылады. Мерказолил иодталған тиреозин сатысында тиреоидты гормондар пайда болуын тежесе, калий перхлораты қалқанша безінің иодты ұстап алу механизмін тежейді.

Емдеу процессінде β- адреноблокаторлар мен симпатолитиктерді пайдалану тиреотоксикозды тез азайтуға септігін тигізеді.

Егер жемсаудың көлемі үлкен болса (III дәреже), жемсауда түйіндер болса, тиреотоксикоз асқынса (висцеропатия) ДУЖ тек қана хирургиялық жолмен, қалқанша безін резекциялау арқылы, емделеді. Мақаламыздың тақырыбына қарамай, ДУЖ-дың консервативті емін түбегейлі баяндап отырғанымыздың себебі: медикаментозды емдеу – хирургиялық емдеу нәтижесі тиімділігінің алғы шарты болып саналады. Консервативті емдеу принциптерін егежей- тегежейлі білмей оперативтік жолмен ДУЖ- ды сәтті емдеу мүмкін емес. Хирургиялық емнің сәтті болуы операция алдындағы тыңғылықты даярлыққа, адекватты операция көлеміне, және науқасты квалификациялы емдеуге байланысты.

Даярлау барысында жоғарғы аталған негізгі препараттардан басқа кортикостероидты, седативті препараттар, витаминдердің В, С тобы, анаболик гормондар, калий препараттары, жүрек гликозидтері, альбумин және симптоматикалық емдер қолданылады.

2003 жылдан бері иммундық статусқа тиімді әсер ететін детоксикацияның жетілген тәсілі – плазмоферезді кеңінен пайдаланамыз. Қан құрамындағы иммуноглобулиндер, антидене комплексін, комплемент компоненттерін, тиреоидты гормондар мен олардың метаболизм өнімдерін элиминациялауға бағытталған бұл әдіс – ДУЖ- дың асқынған ауыр түрлерін хирургиялық жолмен емдеуге мүмкіндік береді. Әсіресе, антитиреоидты препараттар жақпайтын (аллергиялық реакциялар) науқастарды отаға даярлауда плазмоферездің маңызы зор.

ӨЗ МӘЛІМЕТТЕРІМІЗГЕ ТАЛДАУ

Арал аудандық орталық ауруханасының хирургия бөлімшесінде 1992 – 2010 жылдар аралығында қалқанша безі патологиясымен 168 науқас ем алды. Оның 108- і ДУЖ диагнозымен емделсе, 60 науқасқа эутиреоидты түйінді және кистозды жемсаумен ота жасалған.

ДУЖ емделген 108 науқастың 64- і әйелдер болса, 44 ер адам болған. Жас шамасы- 5- і 18 – 20 жас, 98 – і 21 – 49 жас, 5 –і 60 жастан жоғары болды. Науқастар түгелдей ДУЖ III- дәрежесімен түсті. Науқастардың 91- де таза диффузды жемсау болса, қалған 17- сінде аралас түйінді- диффузды жемсау болды. 5 науқаста мерказолил препаратына аллергиялық реакция байқалды. Науқастардың барлығы тиреотоксикоздың асқынуымен түскен. (табл.1)

Табл. 1. Диффузді уытты жемсаудың асқыну түрлері

Асқыну түрлері	Саны	Үлесі
Нейропатия	108	100%
Эндокринді офтальмопатия	96	88,8%
Психопатия	3	2,7%
Кардиопатия	101	93,5%
Дисменорея	28	25,9%

Бөлімше мамандары аудандық кеңес беру диагностикалық емхана эндокринолог дәрігерімен тығыз байланыста. Науқасты оперативтік емге жіберу дәрігер хирург пен эндокринологтың бірлескен кеңесінде шешіледі. Оперативтік емге даярлау амбулаториялық кезеңнен басталып бөлімшеде жалғастырылады. Науқас эутиреоидты қалыпқа түскенше терапия бөлімшесінде ем алып, ота жасар алдында хирургия бөлімшесіне ауыстырылады. Даярлаудың орташа стационарлық мерзімі 11,2 күнді құраса, жалпы даярлау кезеңі 27,5 күнді құрап отыр. Стационарлық кезеңде ұзақ және интенсивті даярлау ДУЖ – дың асқынған түрімен ауыратын науқастарға жүргізіледі. Мұндай науқастарға 14 күннен 20 күнге дейін даярлық жүргізіделі. Дәстүрлі даярлық емдеу шараларынан басқа 16 науқасқа плазмоферез әдісі қолданылды: 5 науқастың антитиреоидты препараттарға аллергиясы болса, 11 науқаста тиреотоксикоздың асқынған ауыр түрлері болды. Орташа 2- 3 сеанстан кейін тиімді клиникалық нәтижеге қол жеткізілді. Орташа эксфузия көлемі 1200 мл болды. Әсіресе, ауыр висцеропатиялық асқынуға ұшыраған науқастарға плазмаферез әдісін қолдану жоғарғы тиімділігін көрсетті.

Клиникалық мысал: Науқас Л. 1967 жылы туған. Хирургия бөлімшесіне 14. 12. 2001. «ДУЖ IV дәрежелі. Тиреотоксикалық энцефалопатия. Миокардиодистрофия. Кахексия.» диагнозымен жүрегінің қатты соғуына, тершеңдікке, ашушаңдыққа, салмағының күрт төмендеуіне, жүрек тұсының ауыруына, қылғыну сезіміне шағымданып түсті.

Ауырғанына 1 жыл болған. Консервативтік емнен нәтиже болмай, тиреостатиктерге аллергиясы болуына орай науқас оперативтік емге жіберілген.

Науқастың жағдайы ауыр. Кахексия, экзофтальм. Грефе, Мебиус, Штельваг симптомдары оң. Қолдарында тремор байқалады. Пульс – 138 – 140 рет/ минутына. Жүрек соғысы ырғақты, тынықталған.

Қалқанша безі III – IV дәрежеге дейін үлкейген.(УДЗ өлшемдері: оң жағы- 12,9 см х9,2 см; сол бөлігі – 14 см 10 см.), қатты – эластикалы.

Дене салмағы 44 кг, негізгі зат айналым көрсеткіші + 48 %.

Психикалық статусында аффективтік өзгеріс бар.

Операцияға даярлық барысында науқасқа емдік плазмоферез курсы жүргізілді. Барлығы 3 сеанс жүргізіліп 1200 мл плазма ауыстырылды. Қан түйіршіктері физиологиялық ерітіндімен жуылып қайта құйылды. Глюкокортикостероидтар, β- адреноблокаторлар мен симпатолитиктер пайдаланылып, кардиотропты, симтоматикалық ем жүргізілді.

Емдеу нәтижесінде науқасты эутиреойдты қалыпқа түсіруге қол жеткізілді. Жалпы жағдайы жақсарды, Негізгі айналым көрсеткіші + 12 % дейін жетті. Салмағы 56 кг, пульсі 78 рет/ минутына.

Науқасқа 29. 01. 2001 ж эндотрахеальды наркозбен О. В. Николаев тәсілімен субтотальді, субфасциальді струмэктомия отасы жасалды.Отадан кейінгі кезең асқынусыз өтті. Бір жылдан соң бақылағанда тиреотоксикоз белгілері жоқ. Салмағы 56 кг: пульсі 78 рет/минутына.

Келтірілген ауру тарихы плазмоферез тәсілінің ДУЖ ауруын отаға даярлауда жоғары тиімділігін көрсетті.

Науқастардың 76 – не (72%) О. В. Николаев әдісімен струмэктомия жасалса, 17 – не (15,7%) Кохер әдісімен субтотальды резекция, 10 науқасқа (9,2%) экономды резекция жасалды. 2011 жылдан Е. С. Драчинскаяның тәсілімен 5 науқасқа қалқанша безін резекциялауды бастадық. Операция көлемі мен түрін ДУЖ клиникалық түрлеріне және болжау қортындысына қарап таңдадық.

ДУЖ ауыратын науқастарға анестезиологиялық көмек – өте маңызды мәселе болып табылады. Бұрын Вишневский тәсілімен жасалатын жергілікті анестезияны ең тиімді анестезия түрі деп есептесе, қазіргі таңда эндотрахеальды наркозға балама жоқ екені дәлелденіп отыр. Эутиреойдты түйінді және кистозды жемсаумен ауыратын 60 науқастың бәріне ота жергілікі анестезиямен жасалды. ДУЖ – мен ауырған 108 науқастың 21 жергілікті анестезиямен, қалған 87 - не эндотрахеальды наркозбен жасалды. Эндотрахеальды наркоздың операция жасау барысына, отадан кейінгі кезеңнің жеңіл өтуіне көп пайдасы бар екені анықталды.

Операциядан соң 2 науқаста тиреотоксикалық криз (күрт құлдырау) байқалды. Глюкокортикоидтердің жоғарғы дозасы, дезинтоксикациялық ем, плазмоферез қолдану нәтижесінде жағдайлары дұрысталды. 3 науқаста жеңіл дәрежедегі ларингит, 7 науқаста ота жарасының инфильтраты байқалды. Медикаментті және физиотерапиялық ем қолданылып айықтырылды.

Операциядан кейінгі ұзақ мерзімде 8 науқаста жеңіл дәрежедегі гипотиреоз байқалды, 1 жылдан соң қалқанша безі қызметі қалпына келтірілді.

1 науқаста гипопаратиреоз белгісі болып емдеуден соң кетті. 5 науқаста рецидив болып, 2 науқасқа қайта оперативтік ем жасалды, 2 науқаста тиреоидті тін қалдығына этанолмен деструкция жасалды. 1 науқас эндокринолог бақылауында.

Қорыта айтқанда, диффузды – уытты жемсау науқастар арасында кең тараған эндокринді патология болып табылады, еңбекке қабілетті 20 - 40 жас аралығында кең таралуы бұл патологияға әлеуметтік мән береді. ДУЖ 3 дәрежесі, түйін араласуы, асқынған түрлері, антитиреоидты препараттарға аллергиялық реакция болу жағдайлары оперативтік жолмен емделеді. Емдік плазмоферезді кеңінен қолдану- ДУЖ- дың ауыр, асқынған түрлерін хирургиялық жолмен сәтті емдеуге мүмкіншілік береді. Анестезияның ең тиімді түрі – эндотрахельды жалпы наркоз болып табылады.

Пайдаланылған әдебиеттер:

1. *Брейдо И. С. Хирургическое лечение заболевании щитовидной железы. – Л.; Медицина, 1978. – 238 с.;*
2. *Васильев Н. Б. Вестник хирургии. – 1978. - № 11, с. 43 – 48.*
3. *Неймарк И. И., Дударев В. А. Пробдемы эндокринологии. – 1986. - №3, с. 24 – 26.*
4. *Потин В. В. Советская медицина. – 1979. - №6, с 87 – 90.*
5. *Трунин Е. М. Диффузный токсический зоб. – 2006. Элби – СПб, Санкт Петербург.*
6. *Хирургия органов эндокринной системы. Журавлев В. А. с соавт.- 2006. Феникс. Пермь.*

Опыт применения препарата Нозейлин в комплексном лечении острого гнойного синусита

Гребнев В.М.
Больница УДП РК

Основным воспалительным заболевание в современной оториноларингологии 28 – 30% составляют острые и хронические заболевания придаточных пазух носа.

В лечении заболеваний носа и околоносовых пазух одно из центральных мест занимает подбор препаратов и применение методов увлажнения слизистой оболочки полости носа, стимуляции работы реснитчатого эпителия, сокращение времени контакта инфекционных агентов со слизистой полости носа и, следовательно, сокращением их повреждающего действия.

В качестве препарата для анемизации слизистой носовой полости я использовался сосудосуживающий спрей нозейлин.

Препараты способствующие увлажнению слизистой являются Аква – Марис, МАР плюс, Хьюмер, Маример и т.д. применение которых используется при лечении острых и хронических заболеваний носа у наших пациентов.

К ирригационным методам относится метод перемещения по Проетцу, ЯМИК – метод и носовой душ. Однако применение метода перемещения по Проетцу, как указывал сам автор ограничено при острых воспалительных процессах из –за отёка слизистой оболочки и блока соустьев околоносовых пазух (A.Proetz 1927), а для проведения ЯМИК-метода требуется врачебное участие. Использование современных препаратов изотонического состава, в виде спрея для орошения слизистой носа, не требует непосредственного участия мед персонала.

В последние годы с целью ирригации в российской и зарубежной ринологии активно используется носовой душ в виде орошений и промываний. В то же время недостаточно освещённым в современной литературе остаётся вопрос о влиянии носового душа на динамику течения воспалительного процесса при острых воспалительных заболеваниях и необходимой кратности проведения процедуры.

Целью исследования

явилось изучение влияния носового душа физиологическим раствором хлорида натрия на динамику течения острого гнойного синусита на фоне применения препарата НОЗЕЙЛИН.

Материалы и методы

Под наблюдением находилось 60 пациентов (30 женщин и 30 мужчин) в возрасте от 25 до 65 лет с диагнозом : острый гнойный синусит. Средний возраст составил 45 лет. Пациенты были разделены на основную и контрольные группы по 30 человек в каждой, равноценных по полу и возрасту.

Пациенты применяли сосудосуживающий спрей Нозейлин 2 раза в день в каждую половину носа. Для увлажнения слизистой носа и очищения от выделений использовалось промывание носовой полости по Проетцу один раз в день. Пациенты основной группы, кроме того, выполняли носовой душ физиологическим раствором хлорида натрия с температурой 37 градусов 2 раза в день в течении всего курса лечения. Во время визитов оценивались жалобы на отделяемое из носа, наличие головной боли, болей в проекции околоносовых пазух, нарушение носового дыхания (в баллах от 0 до 3 (0 – отсутствие признака, 3 – максимальное проявление). Выполнялась передняя риноскопия во время которой оценивалась выраженность отёка слизистой оболочки, наличие отделяемого и его характер (в баллах от 0 до 2).

Результаты и их обсуждение

Во время первого визита в группах были следующие показатели: головная боль беспокоила в основной группе - 40%, контрольной группе – 45%. Боли в проекции околоносовых пазух были у основной группы – 25%, и у 28% в контрольной группе. Нарушение носового дыхания и выделения из носа у 100% пациентов всех групп, отек слизистой оболочки полости носа отмечен у всех в основной группе и у 97% больных контрольной группы. При проведении лечения на четвертый день состояние больных улучшилось во всех группах. Однако головная боль сохранилась у 5 % основной группы и у 27 % контрольной группы. Лицевая боль в основной группе не отмечено в контрольной группе в 27% сохранялась. На нарушение носового дыхания жаловались 35 % основной группы и 69 % контрольной. Выделения из носа сохранялись у 60 % основной группы и 74 % контрольной. Отёк слизистой оболочки в 35 % основной группы и у 61 % больных контрольной группы. Во время осмотра на десятый день динамика симптомов была следующей. Головная боль и боль в проекции околоносовых пазух отсутствовала в группах наблюдения. Затруднение носового дыхания сохранялось у 10 % основной группы, 63 % в контрольной группе. Выделения из носа были соответственно у 10 % и 69 % пациентов. Отек слизистой оболочки отмечен у 15 % и 75 % в контрольной группе.

Согласно полученным результатам, регрессия симптомов острого гнойного синусита быстрее наступала у пациентов, использующих в схеме лечения носовой душ физиологическим раствором хлорида натрия, два раза в течении дня, Нозейлин 2 раза в день. Эффективнее лечение было у больных, применявших носовой душ дважды в день. Сохраняющееся у 15 % пациентов этой группы незначительное слизистое отделяемое из носа обусловлено усилением секреции и является дополнительным очищающим слизистую оболочку фактором.

Выводы

Следовательно, наиболее целесообразно при острых гнойных синуситах применение препарата Нозейлин и выполнение носового душа физиологическим раствором дважды в день так как это облегчает состояние больных и ускоряет выздоровление.

And so it is more effective to use nose shower by physiological mixture twice a day during blear sinusits, because it improves the state of the patients and quickens the recovery.

Демек,аурулардың осы күйі өткір іріңді синуситтерінде күнде екі рет мұрын душын физиологиялық ерітіндімен жасайтындар тез арада жазылады.физиологиялық ерітендімен күнде екі ретен жасауы, науқастардың жағдайын жақсартып, олардың тез арада жазылуына әкеп соғады.

Литература

1. Астафьева Н.Г., Горячкина Л.А. Поллиноз – пыльцевая аллергия. Аллергология. 1998; 2: 34–40.
2. Гущин И.С. Аллергическое воспаление и его фармакологический контроль. М.: Фармарус принт, 1998.
3. Гущин И.С., Ильина Н.И., Польнер С.А. Аллергический ринит (Пособие для врачей). М., 2002.
4. Ильина Н.И. Аллергология в различных регионах России по результатам клинико-эпидемиологических исследований. Дис. ... докт. мед. наук. М., 1996.
5. Ильина Н.И., Козлов В.С., Павлова К.С. и др. Флутиказона пропионат (Назарел) – новый топический назальный глюко-

кортикостероид. Рос. аллерголог. журн. 2009; 1: 85–9.
6. Карпова Е.П. Лечение аллергического ринита у детей. М.: Гэотар-Медиа, 2007.
7. Карпова Е.П., Соколова М.В., Антонова Н.В. Особенности терапии аллергического ринита у детей. Вестн. оториноларингол. 2009; 2: 36–9.
8. Курбачева О.М. Клинические, патогенетические и экономические аспекты применения аллерген-специфической иммунотерапии. Дис. ... докт. мед. наук. М., 2007.
9. Лопатин А.С. Кортикостероидная терапия в ринологии. Рос. ринол. 2001; 2: 138–42.
10. Лопатин А.С., Гущин И.С., Емельянов А.В. Клинические рекомендации по диагностике и лечению аллергического ринита. Consilium Medicum 2001; Прил.: 33–44.
11. Международный консенсус в лечении аллергического ринита (Версия Европейской академии аллергологии и клинической иммунологии, 2000). Рос. ринол. 2000; 3: 5–30.
12. Петров В.И., Смоленов И.В., Лопатин А.С. и др. Оптимизация фармакотерапии сезонного аллергического ринита у детей с позиции затраты/эффективность. Рос. ринол. 2002; 4: 19–25.
13. Ревякина В.А. Современный взгляд на проблему аллергических ринитов у детей. Леч. врач. 2001; 3: 22–7.
14. Ревякина В.А., Лукина О.Ф., Балаболкин И.И. и др. Эффективность комбинированного применения назонекса и кларитина у детей с аллергическим ринитом. Аллергология. 2001; 2: 34–7.

Применение в местной терапии синуситов препарата Флоксимед

Гребнев В.М.
Больница УДП РК

Целью исследования явилось изучить микробиологическую картину околоносовых пазух при синуситах, изучить возможности использования эндоназального введения препарата флоксимед и проанализировать резистентность патологических микроорганизмов к антибиотикотерапии.

В последние годы у всех микроорганизмов резко снизилась чувствительность к антибактериальным средствам, увеличилось бактерионосительство среди больных, длительное, в ряде случаев необоснованное применение антибиотиков, угнетает иммунитет и нередко вызывает аллергизацию организма.

Актуальной задачей оториноларингологии является выбор оптимальных лекарственных средств для лечения гнойно-воспалительных заболевания околоносовых пазух.

Часто неправильно подобранная, неэффективная терапия патологии ЛОР органов ведет к увеличению сроков лечения, к хронизации процесса и тяжелым осложнениям.

Одними из основных возбудителей острой воспалительной патологии ЛОР органов являются бактерии, поэтому антибактериальные препараты относятся к основным при терапии этих заболеваний.

Синусит является доминирующей патологией как стационара, так и амбулаторной практики. За последние годы частота распростронения заболеваний носа и околоносовых пазух составляет 28 – 30 % среди всех заболеваний верхнего отдела дыхательных путей. Ежегодно число больных с воспалением околоносовых пазух увеличивается в среднем на 1,5 – 2 %.

Исследования выполненные И.Е. Ельковым и А.А. Хабаровым (1991), показали, что при воспалении поступление лекарственного вещества из кровяного русла в слизистую оболочку носа и ококлоносовых пазух резко снижается. Причиной является высокое внутритканевое давление, при котором происходит сдавление капилляров, сниженное кровотока и фильтрации. Поэтому оптимальное лечебное воздействие препарата достигается при его введении непосредственно в очаг воспаления. К сожалению, отсутствие офицального разрешения для применения антибиотиков в растворе для воздействия на слизистую оболочку полости носа и параназальных синуситов. Однако, на практике и в литературе имеется огромное количество работ, посвященных использованию антибиотиков местно с положительным результатом.

Одним из антибиотиков, обладающих широким антимикробным спектром являются фторхинолоны. Низкая системная адсорбция препарата при местном введении полностью исключает токсическое действие. К таким препаратам относится препарат « Флоксимед». Активное вещество: ципрофлоксацина гидрохлорид 3,0 мг. При введении препарата на слизистые через каждые 4 часа максимальная концентрация ципрофлоксацина в крови не превышает 5 нг/мл, средняя концентрация – 2,5 нг/мл.

Исследование микробной флоры проведено у 60 больных.

From having been made antibioticorezistant analysis follows that in many cases in sinusit therapy it is suitable using tsephalosporin antibiotics or phtorhinol in monotherapy treatment or using them in combination between them or with penicillin antibiotics.

The last variant of antibiotic treatment seems to be the most adequate, taking into account the antibioticorezistant changing of microorganisms during and after the treatment and the long way of pathological process, in the therapy of which the different groups of antibacterial preparations were used many times.

Антибиотиктерге орнықтылықтарға өткізілген талдаудан, синуситтердің терапиясында жағдайлардың көпшілігінде цефалоспорин қатарының қолдану антибиотиктері немесе монотерапияның түріндегі фторхинолдардың, немесе монотерапияда, немесе пенициллин қатарына жататынант антибиотиктердің не бірөбірімен араласуынан көрінетінін көз жеткізуге болады.

Антибиотикотерапияның соңғы нұсқаулары өзі бірдей микроорганизмдердің антибиотикорезистонтылығы жүрісте және емдеуден кейін өзгеріс есте сақтай отырып және қолданылып қоюдын бактерияларға қарсы препараттырың әртүрлі топтары терапиясында әлденеше патологиялық процесстің ұзақ сипаты көрінеді.

Полностью проведенные бактериологические исследования показали, что выделены тот или иной вид микроорганизмов в 78 % случаев, а в 22 % случаев посевы оказались стерильны. Наиболее частой культурой, выделяемой, являлись стафилококки, которые обнаружены у 33 % обследованных больных.

Большой практический интерес представляет анализ определения чувствительности выделенной микрофлоры к различным антибиотикам. Чувствительность микрофлоры к антибиотикам определялась стандартными дисками.

Данные оценки антибиотикорезистентности микрофлоры на примере четырех микроорганизмов (Str. Pyogenes, Str. Haemolyticus, St. Epidermidis, St. aureus) выявил ряд общих тенденций. Любое проведенное лечение способствует росту доли антибиотикорезистентных микроорганизмов. Наиболее четко это видно на примере всей пенециллиновой группы, левомицетина, макролидов и аминогликозидов. В меньшей степени это коснулось цефалоспаринов, к которым чаще всего были чувствительны St. aureus до лечения.

Str. pyogenes, выделенный из очагов воспаления, был чувствителен к антибиотикам пенициллинового ряда и к цефалоспоринам, слабочувствителен к макролидам, малочувствителен к аминогликазидам, фторхинолонам и другим синтетическим антибиотикам. Что касается тетрациклинов, то вероятность чувствительности и резистентности к этим антибиотикам примерно одинакова.

Гемолитический стрептококк был малочувствителен к пенициллину и большинству цефалоспоринов, а в отношении макролидов, аминогликазидов, тетрациклинов и других синтетических антибиотиков этот патоген был относительно резистентен.

St. Epidermidis был стабильно чувствителен к цефалоспоринам, резистентен к пенициллинам, макролидам и тетрациклинам и имел разную степень чувствительности к аминогликозидам, фторхинолонам и синтетическим антибиотикам.

Что касается St. aureus, то он был высокоризестентен к большинству тестированных препаратов, особенно после проведенного лечения с использованием антибиотиков. Этот возбудитель был чувствителен лишь к некоторым антибиотикам цефалоспоринового ряда, что еще раз указывает на необходимость предварительной оценки антибиотико-резистентности микрофлоры и применения иммуномодулирующих методов и препаратов в лечении заболеваний, вызванных этим микроорганизмом.

Из проведенного анализа антибиотикорезистентности следует, что в большинстве случаев в терапии синуситов представляется целесообразным использование антибиотиков цефалоспоринового ряда, либо фторхинолонов в виде монотерапии, либо в комбинации между собой или с антибиотиками пенициллинового ряда.

Последний вариант антибиотикотерапии представляется самым адекватным, принимая во внимание изменение антибиотикорезистентности микроорганизмов в ходе и после лечения и длительный характер патологического процесса, в терапии которого разные группы антибактериальных препаратов уже использовались неоднократно.

Литература

1. Практическое руководство по антимикробной химиотерапии. Под редакцией Л.С. Страчунского. М2002.
2. Гущин И.С. Аллергическое воспаление и его фармакологический контроль. М.: Фармарус принт, 1998.
3. Козлов В.С. Местная антимикробная и противовоспалительная терапия риносинуситов. Мат. Международного конгресса « Инфекция и аллергия носа». Ярославль 2001 . –С . 37 – 39.
4. Лопатин А.С. Острый риносинусит: нужна ли системная антибактериальная терапия. Мат. Международного конгресса «Инфекция и аллергия носа» . Ярославль 2001. С – 23.
5. Карпова Е.П. Рациональная местная антибактериальная терапия при синуситах у детей. Ж. «Российская оториноларингология» №2 (15) 2005 – 7с.
6. Лопатин А.С., Гущин И.С., Емельянов А.В. Клинические рекомендации по диагностике и лечению аллергического ринита. Consilium Medicum 2001; Прил.: 33–44.
7. Международный консенсус в лечении аллергического ринита (Версия Европейской академии аллергологии и клинической иммунологии, 2000). Рос. ринол. 2000; 3: 5–30.
8. Хаитов Р.М., Ильина Н.И., Латышева Т.В. Рациональная фармакотерапия аллергических заболеваний. М., 2007.

Лечение инфекционно-воспалительных процессов, синуситов, препаратами Флоксимед и Нозейлин у детей

Фролова Л.В.
Областная детской консультативно-диагностическая поликлиника ОКДБ г. Караганды

Цель исследования

- оценить эффективность использования капель и мази Floximed 0,3% в сочетании с каплями Nozeylin при введении интраназально при гнойных синуситах.

Введение

Дыхание – неотъемлемая часть жизнедеятельности человеческого организма. Человек дышит благодаря дыхательной системе. Довольно часто различные части дыхательной системы подвергаются воздействию различных микробов и инфекций. Негативное воздействие инфекций приводит к развитию различных воспалительных процессов. Одним из таких процессов является и синусит. Синусит – это инфекционно-воспалительный процесс, который образуется в синусах или околоносовых пазухах. Существуют два вида синусита – острый и хронический. Острый синусит характеризуется сильными слизистыми выделениями. Он длится примерно две - три недели. Хронический синусит является результатом большого количества повторяющихся острых синуситов. Самой частой причиной возникновения острого синусита является любая вирусная инфекция, проще говоря – самая обычная простуда. Существуют случаи возникновения острых синуситов и в результате усиленного размножения таких бактерий как Streptococcuspneumoniae или Haemophilusinfluenzae.

Среди больных, находящихся на лечении в оториноларингологических стационарах, от 15 до 36% составляют пациенты, страдающие гнойно-воспалительными заболеваниями околоносовых пазух [2]. Актуальной задачей оториноларингологии является выбор оптимальных лекарственных средств для лечения этих заболеваний. Часто неправильно подобранная, неэффективная терапия острой гнойно-воспалительной патологии ЛОР-органов ведет к увеличению сроков лечения, к хронизации процесса и тяжелым осложнениям [1,3].Необходимо помнить, что в комплексном лечении синуситов, особенно у детей, огромную роль играет наряду с выбором достаточно эффективных антибиотиков и обеспечение быстрой эвакуации и санации гнойного содержимого в практически замкнутой полости. Таким образом, с учетом анатомических особенностей локализации воспаления возрастает рольсосудосуживающих препаратов для местного лечения. Внедрение в клиническую практику лекарственных препаратов с одной стороны максимально широкого антимикробного спектра действия, с другой — которые бы могли быть применены местно. К сожалению, отсутствует официальное разрешение для применения антибиотиков в растворе для воздействия на слизистую оболочку полости носа и параназальных синусов. Однако на практике и в литературе имеется огромное количество работ, посвященных использованию антибиотиков местно с положительным результатом. [4].Одними из антибиотиков, обладающих широким антимикробным спектром являютсяфторхинолоны. Низкая системная адсорбция препарата при местном введении полностью исключает токсическое действие. Медикаментозное лечение синуситов обязательно должно быть комбинированным, что подразумевает совместное применение антибактериальных, сосудосуживающих препаратов местного действия и антигистаминных средств (желательно также местного действия) для быстрого достижения благоприятного результата.

К таким препаратам относится препарат «Флоксимед» и «Нозейлин» (WorldMedicineOphthalmics).

Материал и методы исследования.

В нашей практике в случаях гнойного воспаления полости носа в детском возрасте мы широко применяли препарат флоксимед 0,3% – глазные капли и мазь, содержащий антибиотик ципрофлоксацин. Это антибиотик широкого спектра действия, производное фторхинолона, блокирует ДНК-гиразу и препятствует репликации ДНК, нарушает рост и деление бактерий, вызывает выраженные морфологические изменения (в том числе клеточной стенки и мембран) и быструю гибель клетки; действует на

микроорганизмы в период роста и покоя. Ципрофлоксацин имеет широкий спектр противомикробного действия, наиболее активен относительно грамотрицательных бактерий, менее активно влияет на анаэробы. Активен в отношении: Enterococcusfaecalis, Staphylococcusaureus, Staphylococcusepidermidis, Staphylococcushaemolyticus, Staphylococcushominis, Staphylococcussaprophyticus, Streptococcuspneumoniae, Streptococcuspyogenes, Campilobacterjejuni, Citrobacterdiversus, Citrobacterfreundii, Enterobactercloaceae, Escherichiacoli, Haemophilusinfluenzae, Haemophilusparainfluenzae, Klebsiellapneumoniae, Morganellamorganii, Neisseriagonorrhoeae, Proteusmirabilis, Proteusvulgaris, Providenciarettgeri, Providenciastuartii, Pseudomonasaeruginosa, Salmonellatyphi, Serratiamarcescens, Shigellaflexneri, Shigellasonnei, Acinetobacterspp., Aeromonascaviae, Aeromonashydrophilia, Brucellamelitensis, Campylobactercoli, Edwardsiellatarda, Enterobacteraerogenes, Haemophilusducreyi, Klebsiellaoxytoca, Legionellapneumophila, Moraxella (Branhamella) catarrhalis, Neisseriameningitidis, Pasteurellamulticoda, Salmonellaenteritidis, Vibriocholerae, Vibrioparahaemolyticus, Vibriovulnificus, Yersiniaenterocolitica, Chlamydiatrachomatis (умеренная чувствительность), Mycobacteriumtuberculosis (умеренная чувствительность). Нечувствительны к ципрофлоксацину большинство штаммов Pseudomonascepacia и некоторые штаммы Pseudomonasmatolphilia, а также большинство анаэробных бактерий, включая Bacteroidesfragilis и Clostridiumdifficile Резистентность развивается крайне медленно, поскольку, с одной стороны, после действия ципрофлоксацина практически не остается персистирующих микроорганизмов, а с другой – у бактериальных клеток нет ферментов, инактивирующих его.

А так же примечателен Нозейлин содержащий нафазолина гидрохлорид, хлорфенираминамалеат. Нафазолинахидрохлорид является α_2-адреномиметиком, который вызывает быстрое и длительное сужение сосудов слизистой носа, снимает отек, уменьшает количество экссудата в носовой полости, что, в свою очередь, способствует как восстановлению дренажной функции естественных отверстий придаточных пазух носа и евстахиевой трубы, так и аэрации барабанной полости и пазух, хлорфенираминамалеат – H_1гистаминоблокатор. Характеризуется антиаллергическим действием, способствует устранению симптомов аллергии (зуд, слезотечение, чихание, ринорея).

Учитывая все преимущества препаратов, для эффективности и сокращениясроков лечения нами они был использован в клинической практике у 32 больных детей в возрасте от 3 до 16 лет.

Из них:

1.Гайморит — (воспаление верхнечелюстной придаточной пазухи) –15 детей;

2. Фронтит — (воспаление лобной придаточной пазухи) – 10 детей;

3.Этмоидит — (воспаление ячеек решётчатой кости) – 7 детей.

При первичном осмотре все пациенты предъявляли жалобы на затруднение носового дыхания, появление не приятных ощущений в носу и околоносовой области или переносице, которые боли менее выражены утром, к вечеру нарастают, голос приобрел гнусавый оттенок, насморк. В большинстве случаев у больного наблюдается слизистые (прозрачные) или гнойные (желтые, зеленые) выделения из носа. Повышение температуры тела до 38° и выше. Как правило, этот симптом наблюдается при остром гайморите. При хроническом процессе температура тела повышается редко. Общее недомогание выраженное утомляемостью, слабостью, дети отказываются от пищи, у них нарушается сон.

Препараты назначали интроназально сразу после туалета полости носа капли нозейлин по 2кап. 3 раза в день и капли флоксимед по 2-3кап. 2раза в день в течениидня, а утром и вечером турунды с мазью флоксимед на 30 мин.(турунда представляет собой небольшой узкий марлевый тампон, который вводится в полость носа) Турунда с лекарством необходима для фиксации лекарства и более длительного лечебного эффекта. Контрольные обследования проводились через 3,5,7 и 14 дней.

Результаты исследования.

Исследование закончили все пациенты. Все больные дети и родители отмечали хорошую переносимость препаратов - каких-либо неприятных ощущений и раздражения слизистой оболочки полости носа и глотки не испытывали. Положительные результаты получены во всех группах. Восстановление носового дыхания у детей, прекращение отделяемого и улучшение самочувствия, наступило по нашим наблюдениям на 3-5 сутки от начала использования препаратов у подавляющего большинства пациентов. В случаях лечения хронического синуситов отмечалось значительное улучшение состояния в сравнении с другими каплями и более длительная ремиссия в 70% случаев.

Таким образом, применение препаратов флоксимед в сочетании с нозейлинпри острых и хронических заболеваниях полости носа, у детей приводит к более скорейшему улучшению и длительной ремиссии при острых и подострых состояниях полости носа.При наблюдении отмечено, что больше чем у 97 % пациентов наступило клиническое выздоровление в короткие сроки. Это позволяет предположить, что можно не назначать системную эмпирическую антибактериальную терапию детям с синуситами, а проводить местную терапию, включающую капли с антибиотиком «Флоксимед» в сочетании с α_2-адреномиметиком и H_1гистаминоблокатором «Нозейлин».

Вывод.

1.Проведенный анализ показал эффективность препаратов «Флоксимед» и «Нозейлин» в комплексном лечении острых и хронических синуситов у детей, достоверно сокращая длительность проявления признаков заболевания уже через 6-7 дней от начала лечения.

2.Препараты «Флоксимед» и «Нозейлин» в целом хорошо переносились пациентами.

3.Применение у детей препарата «Флоксимед» в виде назальных капель и мази позволяет добиться выраженного и длительного клинического эффекта без назначения системной антибактериальной терапии и позволяет рекомендовать его для широкого применения в комплексном лечении острых и хронических синуситов у детей.

4.Препарат «Нозейлин» обладает преимуществами по сравнению с другими препаратами: комбинация антигистаминных средств, антиаллергических и сосудосуживающих компонентов, что на сегодняшний день в других носовых каплях не встречается.

5.Входящии в состав «Нозейлина» вспомогательные вещества способствуют его антисептическому действию, препятствуют высыханию слизистой, что часто имеет место при местном применении других вазоконстрикторов.

Литература:

1.Пальчун В.Т., Кунельская Н.Л., Кислова Н.М.Вестник оториноларинголога, 1998;3:4—12.

2.Практическое руководство по антимикробной химиотерапии. Под ред. Л.С. Страчунского. М 2002.

3.Яковлев С.В.Рус мед журн 1988:6:22:82:1449—1457.

4. Карпова Е.П. Рациональная местная антибактериальная терапия при синуситах у детей ж. »Российская оториноларингология » №2(15) 2005-7с.

Нейросенсорная тугоухость

Джантурина А. Г.
КГП «Костанайская областная больница»

Нейросенсорная тугоухость развивается при повреждении чувствительных нервных клеток внутреннего уха, слухового нерва и центральных образований слуховой системы.

Причины нейросенсорной тугоухости

В возникновении нейросенсорной тугоухости играют роль:

- инфекционные заболевания (грипп и ОРВИ, паротит, сифилис);
- сосудистые расстройства (гипертоническая болезнь, вертебробазилярная дисциркуляция, церебральный атеросклероз);
- стресс, механическая, акустическая и баротравма;
- воздействие промышленных и бытовых веществ, ряда лекарственных препаратов (антибиотики аминогликозидного ряда, некоторые противомалярийные и мочегонные средства, салицилаты).

Проявления нейросенсорной тугоухости

Проявления нейросенсорной тугоухости заключаются в понижении слуха. Понижение слуха может сочетаться с шумом в ушах, головокружением, тошнотой, рвотой.

Диагностика нейросенсорной тугоухости

Диагностика нейросенсорной тугоухости осуществляется лор-врачом. Современный подход к диагностике нейросенсорной тугоухости предусматривает исследование функции звукопроводящей и звуковоспринимающей систем, вестибулярного анализатора, изучение показателей свертывающей системы крови и функции печени, оценку состояния сердечно-сосудистой, выделительной и эндокринной систем, что дает возможность установить причину заболевания и выработать наиболее эффективную лечебную тактику.

На практике первоначальная оценка слуховой функции требует анализа акуметрических и аудиологических показателей, среди которых обязательным является проведение камертональных проб, запись тональной пороговой аудиограммы. Дополнительным, более информативным методом, позволяющим уточнить вид тугоухости, является аудиометрия, выполненная в диапазоне частот до 8000 Гц.

Большинство случаев нейросенсорной тугоухости протекает с вестибулярными нарушениями при наличии субъективных проявлений (головокружения, нарушения координации движений, тошноты или рвоты). В ряде случаев нарушение вестибулярной функции выявляется лишь при проведении специфического неврологического обследования в сочетании с компьютерной томографией, магнитно-резонансной томографией, ультразвуковой допплерографией и реоэнцефалографией.

Лечение нейросенсорной тугоухости

План лечения нейросенсорной тугоухости индивидуален для каждого больного, определяется с учетом причин и длительности заболевания, наличия сопутствующих заболеваний. Однако существуют общие правила при лечении нейросенсорной тугоухости:

- проведение лечения больного острой нейросенсорной тугоухостью в специализированном оториноларингологическом стационаре;
- незамедлительное начало лечения непосредственно после госпитализации;
- соблюдение щадящей диеты;

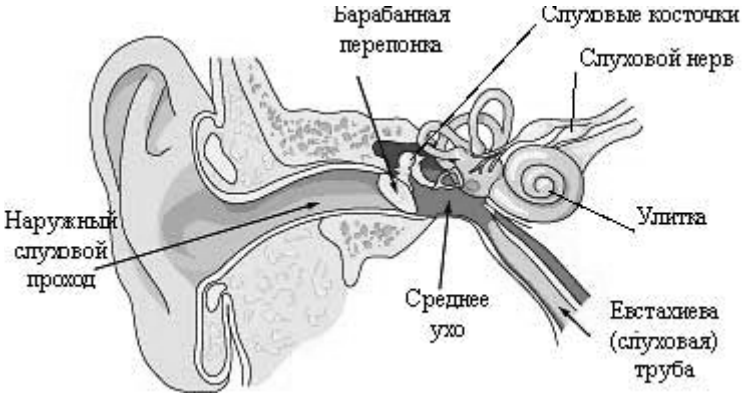

- отказ от курения и употребления алкогольных напитков

При острых состояниях гормональные препараты (преднизолон по схеме).

С учетом особенностей заболевания используется медикаментозные препараты, улучшающие кровоснабжение внутреннего уха. Такие препараты, как Рипронат и Вобилон. Рипронат применяют в течение первых 10 дней внутривенно. В последующем переходят к таблетированному использованию Рипроната в комплексе с Вобилоном, при общей продолжительности первого курса лечения 1–1,5 мес.

Повышает эффективность медикаментозного лечения нейросенсорной тугоухости и стабилизирует положительную клиническую динамику включение в комплекс лечебных мероприятий немедикаментозных методов: рефлексотерапии – акупунктуры либо лазеропунктуры (10 сеансов непосредственно после завершения внутривенной терапии, затем 10 сеансов спустя 1 месяц и, при необходимости, 10 сеансов спустя 2–3 месяца после первого курса стационарного лечения), а также гипербарической оксигенации (продолжительность сеанса – 30 минут, курс лечения – 10 сеансов).

Реабилитация слуха методом имплантации электродов в улитку с целью электрической стимуляции волокон слухового нерва получает все большее распространение.

Следует подчеркнуть, что даже адекватно подобранная и своевременно, в полном объеме проведенная терапия больного острой нейросенсорной тугоухостью не исключает вероятности рецидива заболевания под воздействием стрессовой ситуации, обострения сердечно-сосудистого заболевания, острой вирусной инфекции или акустической травмы.

Прогноз при нейросенсорной тугоухости

При своевременном обращении за медицинской помощью и раннем медикаментозном лечении и соблюдении мер профилактики (отказ от курения, приема алкоголя и наркотиков, достаточная двигательная активность, умение преодолевать эпизоды нервно-психического перенапряжения и стрессовые ситуации) - прогноз благоприятный.

Литература

1. *И. Б. Солдатов «Лекции по оториноларингологии» Медицина 1990*
2. *А. И. Кололийченко, Н. С. Шейнман «Атлас тональныхаудиометрических исследований» Киев 1962*
3. *Альтман Я.А., Таварткиладзе Г.А. Руководство по аудиологии. — М.: ДМК Пресс, 2003. — 360 с.*
4. *Пальчун В.Т., Крюков А.И. Оториноларингология: Руководство для врачей. — М.: Медицина, 2001. — 616 с*

Лечение острого риносинусита неинвазивным методом

Сулейменов Б.Е.
Городская поликлиника № 3, г. Атырау

Острый риносинусит (ОР) по-прежнему занимает одно из ведущих мест в структуре ЛОР- заболеваемости. Удельный вес больных, госпитализированных по поводу болезней околоносовых пазух, составляет около 2/3 от общего количество пациентов специализированных стационаров [1].

Возбудителем ОР являются гриппозный вирус (наиболее часто), стрептококки, стафилококки и др. Предрасполагающими причинами ОР являются гиперпластические и атрофические процессы слизистой оболочки носа [2]. Поэтому все известные методы лечения ОР, от консервативных до хирургических направлены на подавление бактериального воспаления и восстановление дренажной функции соустий синусов[1].

Пункционный метод является самым распространенным. Недостатки пункционного метода: во-первых, инвазивный и травматичный. Во-вторых, воздействие только на один синус, то время как в большинстве случаев, в воспалительный процесс вовлекается несколько пазух одновременно, особенно верхнечелюстная и этмоидальная [3].

В последнее десятилетие в некоторых клиниках пункция уступила место методу A.W.Proetz или ЯМИК –ме- тоду, который относится к разряду беспункционных и позволяет удалить патологический секрет из всех пораженных пазух[1].

Цель работы – оценка эффективности неинвазивного метода лечения ОР с применением препарата синуфорте. Препарат вызывает усиленную секрецию желез в слизистой оболочке, выстилающие околоносовые пазухи и полость носа. Гиперсекреция желез, обусловленная раздражением чувствительных нервных окончаний, обеспечивает полную эвакуацию патологического содержимого из всех параназальных пазух [4].

Синуфорте обладает противоотечным действием. Дегидратация достигается интенсивным выделением секрет из синусов. Это приводит к уменьшению отека с последующим раскрытием устьев пазух в носовых ходах. Та- кой вариант уменьшения отечности называется «эффект выжатой губки»[1].

Проведено обследование и лечение 28 пациентов в возрасте от 16 до 50 лет с острым экссудативно-гнойным риносинуситом, из них гайморитом-12, фронтитом-2, гемисинуситом-4, полисинуситом -10.Обследование включало изучение анамнеза, клинические данные, рентгенологическое, компьютерно-томографическое исследования. Все пациенты предъявляли жалобы на головные боли, затрудненное носовое дыхание, гнойные выделения из носа и были разделены на 2 группы, сходные по возрастам и половому составу.

1-ую группу (контрольную) составили 14 человек, принимавших традиционную стандартную комплексную терапию: антибактериальная терапия, антигистамины, деконгестанты, перемещение по Proetz, по показаниям – пункции верхнечелюстных пазух, физиопроцедуры.

2-ю группу (основную) составили 14 человек, принимавшие в дополнение к стандартной терапии препарат синуфорте как альтернативу пункции верхнечелюстных пазух и перемещения по Proetz. Синуфорте однократно распыляли в каждую половину носа 1 раз в сутки. Курс лечения 7 дней.

В результате проведённого лечения и в основной, и в контрольной группах отмечался положительный эффект. Повторная рентгенография в отдаленные сроки через 1,5-2 месяца показала хорошие результаты лечения.

Следовательно, препарат синуфорте является селективным средством при лечении острых синуситов, что в свою очередь позволяет избежать пункции околоносовых пазух в комплексной терапии данной патологии.

Жедел риносинуситті жаңаша емдеу тәсілі
Б.Е.Сүлейменов №3 қалалық емхана, Атырау қ.
Яғни, синуфорте, Гаймор куысын тесу тәсілінсіз, жедел синуситтарды комплексті емдеудегі бірден-бір қолайлы дәрі. Себебі емдеу барысында негізгі және қосалқы топтарда оң нәтижелер байқалды.

Treatment of acute rhinosinusitis non-invasive method.
B.Y.Suleymenov City Polyclinic No.3 The city of Atyrau.
The drug is a selective sinuforte tool in the treatment of acute sinusitis, which in turn helps to avoid puncture of the paranasal sinuses in the treatment of this potology. As a result of treatment and in the main and control groups was observed a positive effect.

Литература

1. Вестник оториноларингологии. -2008. -№2. –С. 70-72;
2. Болезни уха, горла и носа / под редакцией В.Ф.Ундрица, Медгиз, Ленинградское отделение, Ленинград, 1960. -С.279-282;
3. Ринология.-2004.-№3.-С. 63 -67. С.Б.Бесшапочный;
4. Ринология.-2003.-№1.-С. 58 -59. П.П.Богатов.

Применение раствора Медексол в местной терапии отитов

Таскарина Б.М.
КГКП «Поликлиника №2» г. Павлодар

Среди больных, находящихся на амбулаторном лечении страдающих отитом большинство. Актуальной задачей оториноларингологии является выбор оптимальных лекарственных средств для лечения этих заболеваний. Необходимо внедрение в клиническую практику лекарственных препаратов с одной стороны максимально широкого антимикробного спектра действия с другой - которые, могли быть применены местно.

В лор кабинете КГКП «Поликлиника №2»(2011-2012гг) проводилось лечение больных с острой формой отитов, осложненных наружной формой раствором медексол (дексометазон 0,1 %) производство WORLD MEDICINE Ophthalmics.

Фармакологическое действие: синтетический фторированный глюкокортикоидный препарат для местного применения. Обладает противовоспалительными, противоаллергическими и противозкссудативными свойствами. Взаимодействуя со специфическим белковым рецептором в тканях-мишенях, регулирует экспрессию кортикозависимых генов и влияет, таким образом, на синтез белка. Подавляет высвобождение медиаторов воспаления из эозинофилов; индуцирует образование мекокортинов и уменьшение количество тучных клеток, которые вырабатывают гиалуроновую кислоту, уменьшает проницаемость капилляров.

Стабилизирует лизосомальные ферменты мембран лейко-

Цель: Изучить возможность местного использования раствора медексол при средних отитах, осложненных наружной формой.
Результат: Замечено что больше чем у 75 % пациентов наступило клиническое выздоровление в короткие сроки.
Заключение: Местная терапия раствором медексол - эффективное лечение, которое может быть рекомендовано в лор-практике.
Ключевые слова: Средний отит, наружный отит, медексол, местная терапия.

цитов: тормозит синтез кининов, митоз и иммиграцию лейкоцитов: ингибирует синтез антител и нарушает распознавание антигена. Снижает количество циркулирующих базофилов, что приводит к снижению выделения медиаторов аллергии немедленного типа: снижает влияние медиаторов аллергии эффекторные клетки. Все эти эффекты принимают участие в угнетении воспалительной реакции в тканях в ответ на механическое, химическое или иммунное повреждение. Показания к применению: острый средний отит, наружный отит (в том числе инфицированная экзема наружного слухового прохода).

Противопоказания: вирусные и грибковые инфекции ушей, простой лишай, гиперчувствительность к дексаметанозу.

Нами пролечено раствором медексол 31 человек со средним отитом, осложненным наружной формой.15 человек получали стандартное лечение и местное (медексол), остальные 16 только местное (медексол), Препарат применялся с возраста 15 лет по 2-3 капли, 2-3 раза в день. Продолжительность противовоспалительного действия после закапывания препарата составляет от 4 до 8 часов. Длительность лечения может колебаться от 2-3 дней до 10-12 дней.

По полу и возрасту, пациенты не делились. Диагноз ставился на основании данных анамнеза (отиту предшествовали воспалительные заболевания в носу, носоглотке и глотке, инфекционные заболевания), жалоб (общих: повышение температуры, понижение слуха, боль в ухе; отоскопической картины: гиперемия, инцеированость, выпячивание, выбухание, отделяемое), рентгенологических данных; обще клиническое обследование (общий анализ крови и мочи). Часто отсутствие нормального лечения и ухода за больным ухом приводит к воспалению кожи наружного слухового прохода (кожа слухового прохода краснеет и сам проход суживается за счет отека).

Результаты лечения оценивались по динамике клинической симптоматики и отоскопии: отличный результат - полное исчезновение симптомов воспаления, хороший результат - значительное уменьшение симптомов и признаков воспаления, удовлетворительный результат-отсутствие улучшений или ухудшение клинической или отоскопической симптоматики, неудовлетворительный результат- отсутствие улучшения и ухудшения клинической и отоскопической симптоматики.

Эффективность и результаты лечения только раствором медексол: 8 человек - отлично, 5человек - хороший, 2- удовлетворительно и неудовлетворительно - 1.

В контрольной группе при стандартном лечении результаты почти однозначны.

Побочные явления в виде боли наблюдались у одного больного (препарат отменен). Таким образом, считаем применение раствора медексол 0,1 % в виде ушных капель при лечении отитов, осложненных наружных отитов является эффективным и оправданным.

Литература:

1.Отоларингология. Национальное руководство. РАМН В.Т.Пальчун М-2009г.
2.Вестник отоларингологии 2003г.
3. Новости оториноларингологии и логопотологии 2001 г., №2.

Современный взгляд на антибактериальную терапию наружных отитов

Байдельдинов Б.Г.
АО «Медицина катастроф» Костанайская железнодорожная больница

Наружный отит является одним из весьма частых заболеваний уха у человека и составляет, по некоторым данным, до 60% от всех воспалительных ушных заболеваний. Этиология наружных отитов разнообразна. Ключевым моментом является инфицирование кожи ушной раковины патогенными микроорганизмами. Несомненно, имеют важное значение различные эндогенные и экзогенные факторы. К первым следует отнести ослабление организма и любые другие факторы, вызывающие снижение, как общего, так и местного иммунитета. Из экзогенных причин развития наружных отитов необходимо отметить, прежде всего, травматизацию кожи наружного слухового прохода при грубой ее очистке, при попадании агрессивных жидкостей, после облучения. Наиболее частым возбудителем диффузного наружного отита является Pseudomonas aerugenosa – от 38% до 60%, затем, Staphilococcus epidermidis около 9,1 %, Staphilococcus aureus -7,8 % и другие. Возбудители наружного отита часто весьма устойчивы к большинству лекарственных препаратов, что является причиной упорного течения заболевания и составляет немалую трудность при лечении.

Современный фармакологический рынок предлагает довольно широкий спектр препаратов для лечения наружных отитов, вызванных бактериальной флорой. Большой удельный вес в этом спектре составляют препараты, содержащие антибиотик аминогликозидного ряда. Между тем, ототоксичность аминогликозидов безусловно доказана и перестала быть предметом дискуссий. Подобные препараты уже не применяются при перфоративных формах острых и хронических отитов. Однако, применение аминогликозидов при наружных отитах также не исключает возможности токсического влияния препарата на внутреннее ухо. В пользу этого утверждения существует два убедительных аргумента:

во-первых, воспаленная кожа наружного слухового прохода в некоторых случаях ускоряет диффузию лекарственного препарата в среднее, а оттуда и во внутреннее ухо;

во-вторых, наружный отит не исключает возможности прободения барабанной перепонки, которое может быть не замеченным при осмотре, учитывая резкую отечность кожи, наружного слухового прохода. В обоих случаях сохраняется опасность попадания аминогликозидного антибиотика в среднее ухо и токсическое воздействие его на лабиринт. С этой точки зрения, выгодно отличаются от аминогликозидов препараты фторхинолоновой группы. В группе фторхинолонов звание «Золотого стандарта» давно и прочно удерживает ципрофлоксацин, который широко применяется в клинической практике за рубежом и в Казахстане. Препарат оказывает бактерицидное действие. Показал высокую активность по отношению к большинству грамотрицательных бактерий: Pseudomonas aerugenosa, Haemophilus influenzae. Активен также в отношении ряда штаммов Staphilococcus spp. (продуцирующих и не продуцирующих пенциллиназу, метициллин – резистентных).

Необходимо отметить, что в лечении наружных отитов преимущество имеет местная терапия. Это связано, с тем что поверхностно живущую микрофлору гораздо легче уничтожить воздействуя непосредственно на кожу, а не через кровяное русло. Это было доказано проведенными на материале 36 пациентов с острым наружным отитом.

На основании этого анализа, остановили свой выбор на препарате Ципромед ушные капли, сочетающий в своем составе современный антибиотик из группы фторхинолонов – ципрофлоксации и уникальную безводную основу, обеспечивающую длительное нахождение лекарственного вещества в очаге воспаления. Сравнение проводилось с препаратом норфлоксацин, антибиотиком группы фторхинолонов. Сравнивали минимальную подавляющую концентрацию обоих препаратов в

отношении наиболее частых возбудителей наружного отита.

Очевидно, что в отношении Pseudomonas aerugenosa и S aureus (наиболее часто встречающихся при наружном отите бактериальных агентов) ципрофлоксацин (Ципромед) имеет гораздо большую активность. В отношении S epidermidis активность обоих препаратов была практически одинакова.

Безводная основа пропиленгликоль обеспечивает продолжительное воздействие препарата на очаг воспаления. Таким образом, ципрофлоксацин обладает несомненными преимуществами перед препратами аминогликозидного ряда при лечении наружных отитов, а именно – отсутствием ототоксического эффекта. Положительный эффект местного применения ципрофлоксацина в форме ушных капель Ципромед, можно приравнять по эффективности к комбинированной терапии (сочетание местного и системного антибактериального лечения) при лечении наружных отитов.

Литература:

1. С.Я. Косяков, А.М. Ткачев Место Ципрафлоксацина в топической формакотерапии отитов, 2009 г.)

2. Г.Д. Тарасова Тактика лечения больных с воспалительными заболеваниями уха. (Российская оториноларингология, -2007 - № (26) – С 202 – 206).

Ринитал в лечении аллергических ринитов

Байдельдинов Б.Г.

АО «Медицина катастроф» Костанайская железнодорожная больница

Для многих пациентов с аллергическими ринитами подбор лекарственных препаратов сложен в связи с наличием побочных эффектов. Это и заставляет врача пересмотреть границы лекарственной терапии и создавать терапевтическую систему, не приносящую вреда больному. Одной из таких систем является гомеопатия, которая подходит к процессу лечения с индивидуальных позиций (1-4). Принцип подобия – один из основополагающих принципов гомеопатии – стал основным и в современной аллергологии при специфической иммунотерапии. Классический гомеопатический препарат действует подобно препаратам специфической вакцинации аллергии (СВА).

Глубокая общность, практическая идентичность СВА и гомеопатии доказывает необходимость и обоснованность применения гомеопатических препаратов в современной терапии аллергических заболеваний, особенно комплексных гомеопатических препаратов, которые применяются по «утвержденным показаниям» и могут назначаться врачами, не имеющими специальной гомеопатической подготовки.

Актуальной проблемой современной аллергологии является пополнение арсенала лекарственных противоаллергических средств новыми препаратами с высоким профилем безопасности, при достаточной эффективности. К таким препаратам относится и комплексный гомеопатический препарат Ринитал. Его активными ингредиентами являются вещества растительного происхождения, которые взаимно дополняют друг друга:

Исследования последних лет значительно расширили представления о составе и механизме действия Ринитала. Его компоненты гальфимия, кардиоспермуле и люффа содержат десятки биологически активных веществ, среди которых наиболее эффективны тетрагаллоилквиновая кислота, тритерпеновые гликозиды, флавоноиды и фитостеролы, оказывающие гиносенсибилизирующее и противовоспалительное действие, а также купирующие симптомы аллергического ринита и сопутствующей патологии.

В поликлинике филиала АО «ЖГМК» Костанайской ЖДБ с 2009 года на амбулаторном лечении и по поводу сезонного и круглогодичного аллергического ринита находилась 170 больных. Продолжительность заболевания у всех больных составила 1-3 месяцев; 82,9% больных ранее проходили курсы лечения антигистаминными препаратами или подвергались гипосенсибилизации, не давшей положительного эффекта. В качестве местного лечения все больные использовали деконгистанты.

Ринитал ® применялся в лечении 118 больных. Дозировка и способ применения Ринитала ® соответствовали схеме: по 1 таблетке 8 раз в сутки сублингвально – 4 дня, затем по 1 таблетке 4 раза в сутки сублингвально – 17 дней, а также ингаляции препарата в разведении 1:1 – 4 – 6 сеансов.

Группу сравнения составили 52 больных, получавших традиционную гипосенсибилизирующую терапию и антигистаминные препараты.

Терапевтический эффект проведенного курса лечения оценивался в динамике как субъективно, так и объективно при помощи шкалы оценок: «полное исчезновение симптома», «выраженное улучшение», «улучшение», «без изменений» и «ухудшение».

Из субъективных симптомов оценивались такие, как приступы чихания, ощущение сухости, парестезии, зуд и жжение в носу, приступообразное выделение водянистого секрета из носа, першение в области носоглотки, жжение в глазах и др.

Изучалось содержание иммуноглобулинов различных классов в сыворотке крови. Отмечено, что с пятого дня лечения у всех больных, получавших Ринитал, улучшалось общее самочувствие, купированы приступы чихания и ринорея, до 10 дня у 85% больных (101) восстанавливалось носовое дыхание. В группе сравнения улучшения состояния отмечено с 7-10 дня лечения, а восстановление носового дыхания к 10 дню достигнуто в 52% случаев (27 больных).

Зарегистрирована положительная динамика лабораторных показателей в обеих группах больных: у 1 группы, получавших Ринитал®, отмечено в 76% случаев к 7-10 дню лечения, в то время как в группе сравнения – у 32% - уменьшение до нормы уровня циркулирующих иммунных комплексов, по окончании лечения при применении Ринитала® отличалось в 92% случаев, в группе сравнения – в 61%.

В качестве профилактики сезонного аллергического ринита препарат Ринитал® применен у 38 больных в дозировке 1 таблетка – 3 раза в день сублингвально в течение 6 недель до начала пыльцевого сезона. В 78% случаев достигнут «хороший» и «удовлетворительный эффект»

Мой опыт применения препарата Ринитал® свидетельствует о его высокой эффективности в лечении как сезонного, так и круглогодичного аллергических ринитов у больных различных возрастных групп. Кроме того, препарат, по моему мнению, прекрасно зарекомендовал себя при проведении профилактического лечения.

Литература.

1. Таращенко Т.И. Богомильский М.Р. Современный подход к терапии аллергических ринитов в детском возрасте (Актуальные вопросы отоларингологии детского возраста и фармакотерапии болезней Лор-органов. Сб.науч.тр. – М, 2001 – с 101-110.

2. Круг М.Б., Москалык О.Е. Диагностика и лечение аллергического ринита. Российская ринология – 2001- №2 – с.147-148.

Возрастные изменения слуха (пресбиакузис). Современные подходы к старой проблеме

Байдельдинов Б.Г.
АО «Медицина катастроф» Костанайская железнодорожная больница

Интерес к возрастным изменениям органа слуха периодически возобновляется. Причин тому несколько. Во-первых, происходит процесс старения населения, по крайней мере, в развитых странах. Согласно международным критериям, население страны считается старым, если людей в возрасте 65 лет и старше более 7%. В настоящее время более 6% населения Казахстана находится в этом возрасте. Во-вторых, пресбиакузис – очень распространенный недуг: 80% населения старше 65 лет страдает хроническими заболеваниями, одним из трех наиболее распространенных является снижение слуха. Тугоухостью страдают 70% лиц в возрасте 70-79 лет, 92% - 80-89 летних и до 100% лиц старше 90 лет, живущих в домах престарелых. В-третьих, достижения в аудиологии, генетике, фармакологии и средствах реабилитации открывают новые перспективы в понимании этой проблемы и в ее практическом решении. Итак, различают сенсорный, невральный метаболический и механический пресбиакузис.

Принципиально эта классификация не утратила своего значения, хотя и требуются уточнения, в частности влияние генетических и внешних факторов, определение механизмов дегенерации волосковых клеток, афферентных нейронов, сосудистой полоски. В отечественной оториноларингологии традиционно известны «возрастные нормы слуха по Portmahn», которые являлись необходимым атрибутом Лор-кабинета поликлиники или сурдоцентра. Однако, надо заметить, что существует обширный материал средних значений порогов слышимости у лиц разного возраста.

При всей неоднородности данных, общим является:

1) характерная для пресбиакузиса тугоухость: двусторонняя, симметричная, сенсоневральная;

2) тенденция к ухудшению с возрастом, чаще с наибольшим снижением порогов слышимости на частотах выше 1 кГц;

3) тональные пороги слышимости ухудшения (в зависимости от частоты) на 5,5 – 9 дБ за 10 лет для лучше слышащего уха. Темпы для хуже слышащего уха выше в 1,5 раза.

Безусловно, ключевым в проблеме пресбиакузиса является соотношение периферических и центральных нарушений. Наряду с сугубо возрастными изменениями, на снижение слуха в пожилом возрасте влияют и другие причины, в частности, генетическая предрасположенность, сердечно-сосудистые заболевания, пол, степень снижения слуха в молодости.

О генетическом факторе заставляют говорить, в частности, следующие данные: исследовали пороги слышимости у генетически не связанных пар (супруги) и родственных пар (братья, сестры, родитель, ребенок). При этом была выявлена связь между возрастными порогами слышимости у родственных пар. Она была достовернее у женщин, чем у мужчин, и выше для метаболического типа пресбикузиса, чем для сенсорного.

Имеется достоверная связь между снижением слуха и перенесенным инфарктом миокарда. Достоверной связи между тугоухостью и артериальной гипертензией не выявлено.

У людей с диабетом моложе 60 лет высокочастотная тугоухость развивается раньше, чем у их сверстников. После 60 лет разница между пациентами с диабетом и без него минимальна.

Что касается влияния изначальной потери слуха и шума в анамнезе, уместно привести следующие данные. Анализировались результаты тональной пороговой аудиометрии (в том числе в расширенном диапазоне) 33 пожилых людей (13 женщин, 20 мужчин). Авторы пришли к следующим выводам:

1. В среднем возрасте порог возрастает на 1 дБ в год. Влияют на темп возраст, пол и первоначальные показатели слуха. Общая тенденция следующая: чем больше изначальная потеря, тем быстрее снижается остроте слуха в этом частотном диапазоне.

2. Воздействие шума в анамнезе достоверно не влияет на темпы изменения порогов слышимости.

Еще один принципиальный вопрос. Какие возрастные изменения можно рассматривать как допустимые, не выходящие за рамки нормы, а какие следует считать патологическими? Четкую границу провести, вероятно, довольно сложно, и мне наиболее импонирует следующая формулировка: «Нормальные возрастные изменения» не должны сопровождаться значительным ухудшением разборчивости речи и характеризуются сохранностью социального слуха. Такое представление кажется оптимальным для определения тактика реабилитации и лечения. Конечно, для решения экспертных вопросов требуется более четкие (вернее, более «формальные») критерии.

Некомпенсированный пресбиакузис умеренной и выраженной степени влияет на общение человека, зачастую приводя к его изоляции и депрессии. Основными путями лечения и реабилитации являются:

1. Медикаментозное лечение. Исходя из изложенного, представляется целесообразной терапия, замедляющая процессы дезинтеграции центральных отделов слухового анализатора. Обоснованным является применение препарата, направленного на улучшение когнитивных функций в целом (в том числе за счет восстановление внутри мозговых связей). Если пациент страдает субъективным ушным шумом или другим кохмовестибулярным нарушением, то это желательно учитывать при назначении терапии. Очень часто пожилые люди страдают одновременно несколькими недугами, в том числе сахарным диабетом и его осложнениями: диабетической полинейропатией, ангиопатией и ретинопатией. С возрастом также нарастают дегенеративные процессы в сетчатке глаза. Следовательно, предпочтение следует отдавать препаратам с широким спектром фармакологической активности, имеющим минимальное количество противопоказаний и побочных эффектов, а также негативно не взаимодействующим с другими лекарственными средствами. Учитывая вышесказанное, внимания заслуживает препарат Танакан. Его эффективность для лечения когнитивных нарушений в пожилом возрасте доказана рядом рандомизированных исследований с применением плацебо и двойного слепого метода. Танакан достоверно положительно влияет на уменьшение субъективного ушного шума. Кроме того, препарат хорошо себе зарекомендовал при лечении хронических форм головокружение и расстройства равновесия. Танакан широко применяется неврологами, офтольмологами, эндокринологами и сосудистыми хирургами для лечения указанных заболеваний, часто сочетающихся у пожилых пациентов. Благодаря влиянию Танакана на нормализацию сосудистого тонуса, улучшения реологических свойств крови, активацию клеточного метаболизма и противодействия свободным радикалом, при его применении достигается выраженный антиишемический и нейропротективный эффект.

2. Реабилитация, к которой нужно в первую очередь отнести слухопротезирование и с некоторой долей условности, кохлеарную имплантацию в перспективе, а также дополнительные средства реабилитации.

К дополнительным средствам реабилитации можно отнести телефоны для людей со сниженным слухом, наушники для телевизора, устройства, представляющие собой сочетание FM-системы, направленного микрофоны, пульта дистанционного

управления слухового аппарата.

Подводя итоги, следует заметить, что реабилитация и медикаментозное лечение этих людей, достаточно эффективны, хотя и сопряжены с определенными сложностями.

Литература.

1. Шабашин В.Н. Социальное здоровье пожилого населения России в начале XXI века Альманах «Геронтология и гериатрия М 2003; 12-13.

2. Казаренко А.В., Клинико – физиологическое обоснование медикаментозного лечения и профилактики профессиональной нейросенсорной тугоухости: Автореф. дис…канд. мед. наук. Ст – Петербург 1993.

Патологический обоснованный подход к лечению аллергического ринита: выбор антигистаминного препарата

Байдельдинов Б.Г.

АО «Медицина катастроф» Костанайская железнодорожная больница

Ежегодно с наступлением весны наступает очередной всплеск обострений сезонных аллергических заболеваний. Поскольку аллергический ринит (АР), как самое распространенное заболевание, занимает ведущее место в структуре аллергопатологии, именно ему посвящается большое количество публикаций в научных медицинских журналах. Интерес исследователей к этой проблеме объясним. За последние несколько десятилетий отмечаются неуклонный рост числа больных, страдающих этой патологией во всех странах. АР приводит к ограничениям в физических, психологических и социальных аспектах жизни пациентов АР является причиной снижения качества жизни. Если проявления ринита не купируются, это может привести к снижению работоспособности, проблемам в обучении и нарушению сна.

Но, несмотря на обильность информации о современных представлениях, касающихся диагностики и терапии этого патологического процесса, реальная ситуация в отечественной практике постановки диагноза и лечения больных этим недугом далека от совершенства и даже от общепринятой мировой тактики.

Одной из особенностей бытового АР является то, что в отсутствие четко определенного провоцирующего фактора проявления ринита, как правило, не ярко выражены, пациент со временем адаптируется к ним и не воспринимает их как симптомы серьезного заболевания. Отмечается позднее обращение пациентов с АР к аллергологу. Некоторые пациенты длительное время наблюдались у Лор-врача по поводу сопутствующей патологии и получали неадекватную терапию. У таких пациентов проводят хирургическое лечение, используют пролонгированные формы глюкокортикостероидов, что не приводит к желаемому результату или оказывает кратковременный эффект. Между тем, диагностика АР не сложна и проведение ее выполнимо практически у всех больных. Классическими диагностическими приемами в аллергологии являются сбор аллергологического и семейного анамнеза, анализ ранее проведенной терапии, осуществляющийся врачом-аллергологом, проведение кожных проб с атопическими аллергенами, лабораторная диагностика (определение аллергенспецифических IgE). Как вспомогательные используются клинический анализ крови, цитологическое исследование носового секрета, рентгенография придаточных пазух носа, консультация Лор – врача.

В международных рекомендациях констатируется, что средствами первого выбора при лечении АР являются современные антигистаминные препараты, так как они обладают высокой эффективностью, быстротой наступления и продолжительностью лечебного действия, практически лишены побочных эффектов и могут приниматься длительное время, не требуя замены на другой препарат. Учитывая часто встречающееся сочетание ринита и аллергии, лечение таких пациентов целесообразно начинать с антигистаминных препаратов системного действия.

В настоящее время в Казахстане Эбастин в дозе 20 мг зарегистрирован как самостоятельная лечебная форма – препарат «Кестин 20» с содержанием 20 мг эбастина в 1 таблетке. Мною проведено наблюдение с целью оценки эффективности и безопасности этого лекарственного средства в лечении АР.

Лечение больных АР проводили в период с 1 июня 2011 по 1 июня 2012 года. В исследование включено 30 больных с клиническими проявлениями АР. На начало исследования проявления болезни оценивались у 12 больных как легкие, у 18 больных как тяжелые (среднетяжелые).

У 5 больных выявлена сенсибилизация к аллергенам домашней пыли, 12 больных имели сенсибилизацию к пыльце деревьев, 6 больных – сенсибилизацию к пыльце злаков, 7 больных – сенсибилизацию к пыльце сорных трав.

Оценка пациентами результатов лечения ринита различной степени тяжести была весьма разнородной. Так, полученный эффект оценили как «отличный» 50,0% пациентов с тяжелой и среднетяжелой формами аллергического ринита. В этой же группе довольно редко встречалась оценка «удовлетворительно» - всего в 5,5%. При легком течении АР оценку «хорошо» дало подавляющее большинство пациентов – 58,3 %, оставшаяся доля оценок соответствовало примерно половине всех оценок – 16,7 % и 25% отличных и удовлетворительных результатов соответственно. Это данные можно интерпретировать следующим образом. Вероятно при тяжелом течении АР эффект терапии эбастином (20 мг) был наиболее значим в восстановлении носового дыхания, что приносило значительное улучшение самочувствия больных и качества их жизни. Возможно, легкая форма ринита не столь показательна в отношении удвоенной дозировки препарата.

Таким образом, полученные результаты демонстрируют высокую эффективность эбастина в дозе 20 мг в сутки при лечении АР. Анализ динамики клинических показателей свидетельствует о выраженном подавлении симптомов ринита и сопутствующего коньюктивита, причем при тяжелом, среднетяжелом лечении заболевания эффект препарата более показателен. Уже по истечении 2 недель терапии были достигнуты статистически значимые положительные изменения в отношении большинства симптомов АР. Продолжение терапии до 4 недель позволило добиться практически полного контроля симптомов как при интермиттирующем, так и персистирующем течении ринита. Удвоенная дозировка препарата оказалась наиболее оптимальной для купирования наиболее устойчивого к действию большинства антигистаминных средств симптома блокады носа.

Литература.

1. Ильина Н.И. Эпидемиология аллергического ринита. Рос. ринол. 1999 №1 с 23-24.

2. Пущин И.С., Ильина Н.И., Польнер С.А. Аллергический ринит (Пособие для врачей) М 2002. 72 с.

3. Пущин И.С., Курбачева О.М. Лечение круглогодичного аллергического ринита антигистаминными препаратами. Леч. врач 2004, №8 с20-23.

4. Пущин И.С., Аллергическое воспаление и его фармакологический контроль. М. Фармус Принт, 1998, 252 с.

5. Курбачева О.М., Ильина Н.И., Лусс Л.В., Аллергический ринит: анализ качества диагностики, рациональности и обоснованности выбора терапии. Аллергология, 2003, №3 с 51-54.

Лечение острой нейросенсорной тугоухости

Байдельдинов Б.Г.
АО «Медицина катастроф» Костанайская железнодорожная больница

Острая нейросенсорная тугоухость (ОНТ) является одним из распространенных заболеваний и представляет актуальную проблему оториноларингологии. С каждым годом число больных страдающих этой патологией, неуклонно растет. Возможно, это связано с лучшей диагностикой (широкое внедрение аудиометрической аппаратуры в амбулаторную практику). С другой стороны, нельзя исключить и реальное возрастание количества острых нарушений слуха по нейросенсорному типу. Надо отметить, что ОНТ была выделена в отдельную нозологическую форму из всех других форм нейросенсорной тугоухости сравнительно недавно. Немецкие исследователи ведут отсчет от сообщения E. Lehnhardt в 1960 г., английские исходным пунктом считают H. Rasmussen, опубликованные в конце 40-х годов. В нашей стране этой проблеме стали уделять внимание лишь в 80-е годы прошлого столетия, и пионерами в этой области в России стали Лор-клиника РГМУ им. Н.И. Пирогова и сурдологическое отделение Московского НИИ уха, горла и носа.

В настоящее время существует огромное количество форм, методов и лекарственных препаратов, используемых для лечения этой патологии. Большинство врачей стремится унифицировать схему лечения ОНТ и привести ее к одному знаменателю.

На мой взгляд, такой единой программы лечения этой патологии нет и не может быть в силу того, что ОНТ – это синдром, в основе которого лежит множество причинных факторов. В литературе приводятся более 80 заболеваний, при которых развивается острое снижение слуха по нейросенсорному типу.

В связи с этим мне представляется целесообразным и наиболее адекватным этиологический и патогенетический подход к лечению ОНТ.

Мною обследовано и проведено лечение 52 больных с ОНТ, среди них 32 мужчин и 20 женщины в возрасте от 19 до 72 лет (средний возраст 44,0 ± 5,6 года) с давностью заболевания от 1 до 30 дней. При этом 84,1% больных обращались за помощью в течение первых двух недель заболевания.

Всем больным для установления этиологии и патогенеза помимо общего клинического обследования проводился целый ряд специальных исследований: аудиометрических и вестибулометрических тестов; реоэнцефалография и ультразвуковая допплерография, реологические показатели крови, рентгенологические методы – рентгенография, компьютерная томография и магниторезонансная томография головного мозга и шейного отдела позвоночника по мере необходимости.

На основании всех проведенных исследований, больных с ОНТ разделил на две основные группы в зависимости от этиологии поражения:

I-я группа – больные ОНТ сосудистого генеза – 37.

II-я группа - ОНТ вирусной этиологий – 15 больных.

Полиморфизм клинических проявлений полиэтиологичность ОНТ ставят перед лор-врачом весьма сложную задачу: в максимально короткий срок определить оптимальное лечение с учетом глубины распространения процесса и выяснения этиологических и патогенетических механизмов внезапного нарушения в слуховом и вестибулярном анализаторе. Я считаю главным в лечении ОНТ на выявленные этиологические и патогенетические механизмы ее воздействия.

Такой подход к лечению этой патологии, на мой взгляд, оправдан и является наиболее целесообразным. Безусловно, некоторые особенности тактики и методов лечения больных с острым снижением слуха по нейросенсорному типу являются общими для всех больных ОНТ.

Во-первых, это как можно более ранняя экстренная госпитализация и начало лечения пациентов с ОНТ. Мои наблюдения показали, что наряду с другими факторами, время начала лечения влияет на прогноз восстановления или улучшения слуха.

Во-вторых, лечение больных ОНТ проводится в 3 этапа. Первый этап – экстренная терапия с использованием препаратов дезинтоксикационных, улучшающих внутричерепную и внутрисосудистую гемодинамику, применение которых если не улучшает; то по крайней мере не ухудшит состояние больного. За этот период проводится комплексное обследование пациента, которое помогает установить этиологию и патогенез поражения. Второй этап – этиологическое и патогенетическое лечение (10-15 дней).

В основном все препараты назначаются парентерально.

Третий этап – долечивание больного в амбулаторных условиях с целью дальнейшего улучшения или стабилизации полученного эффекта от первых двух этапов терапии (1-3 мес). Третий этап лечения предполагает назначение препаратов перорально.

В группе больных ОНТ сосудистого генеза основное внимание при лечении уделялось препаратам, улучшающим кровообращение головного мозга и внутрисосудистые факторы микроциркуляции, дегидратационным и стимулирующим лекарственным средствам. Кроме того, больным ОНТ на фоне атеросклероза сосудов головного мозга и гипертонической болезни назначал соответствующую гиполипидемическую диету, антиатеросклеротические препараты, а также медикаментозные средства для борьбы с гиперлипидемией. При гипертонической болезни назначал гипо – и антигипертензивные препараты с учетом результатов АД мониторинга; при нейроциркуляторной дистонии – препараты, нормализующие регуляцию сосудистого тонуса, при шейном остеохондрозе – различные процедуры для улучшения кровообращения в вертебрально-базилярном бассейне (ЛФК, ФЗТ, массаж).

Основным в этиологическом лечении больных с ОНТ вирусной этиологии было применение противовоспалительных и дезинтоксикационных средств, а также кортикостероидных препаратов. Кроме того всем больным назначал препараты, улучшающие микроциркуляцию и венозный отток из полости черепа.

В связи с назначением больным с ОНТ большого количества препаратов, корригирующих как этиологические, так и патогенетические факторы, лежащие в основе поражения, отдавал и отдаю предпочтение препаратам с поливалентным действием. Такими препаратами на сегодняшний день являются церебропротектор Танакан. Этот препарат производится французской компанией «Ипсен» из натурального сырья.

В результате проведенного лечения в подавляющем большинстве случаев (89,5%) слух у больных восстанавливался или значительно улучшался.

Таким образом, лечение больных ОНТ должно быть безотлагательным, интенсивным и комплексным и назначаться в зависимости от преобладающего этиологического патогенетического факторов.

Литература.

1. Кадымова М.И. «Современные проблемы оториноларингологии». Всероссийская научно – практическая конференция: материалы: М2002 89.

2. Кислова Н.М. Структура ургентной патологии и оказание неотложной помощи больным в ЛОР – стационаре. Автореф дис… канд. мед. Наук М 2002

3. Петровская А.Н. Научно-практическая конференция «Фармакологические и физические методы лечения в оториноларингологии» 3-я; Тезисы М 1995; 14-15

Оценка эффективности лечебного действия вакцины Церварикс у женщин с ВПЧ-индуцированной цервикальной неоплазией

Умаралиева Ж.С.
КГМИПиПК, кафедра акушерства и гинекологии
УДК 615./371/.372:618.146-007.14:578.827.12:612.017.1

Открытие этиологической роли ВПЧ в инициации неопластических процессов цервикального эпителия послужило толчком к поиску возможности вакцинации от ВПЧ и первичному предупреждению развития дисплазии цервикального эпителия (FrancoEL., 1999; Gudjon Magnusson 2007).

Создание вакцины против рака шейки матки – это свершившийся научный факт, который, несомненно, относится к числу наиболее значимых за последнее десятилетие достижений в области медицины (Borysiewicz LK, Fiander A, Nimako M et al., 1996; Stern PL, Brown M, Stacey SN et al., 2000; van der Burg SH, Kwappenberg KM, O'Neill T et al.,, 2001; Adams M, Borysiewicz L, Fiander A et al. 2001; Koutsky LA, Ault KA, Wheeler CM et al., 2002; Ferrara A, Nonn M, Sehr P et al., 2003).

Различают некоторые подходы в развитии вакцины против ВПЧ, зависящие от цели создания вакцины: профилактической либо терапевтической. В наших исследованиях мы исходили из концепции, вирус папилломы человека инфекция (ВПЧ) и цервикальная неоплазия связаны с ослаблением клеточно-опосредованного иммунитета, а не с расстройством гуморального иммунитета, который предполагает, что клеточные иммунные рычаги являются более важными, чем роль антител в таких заболеваниях (Munoz N. Human, 2000; Stern PL, Brown M, Stacey SN et al., 2000; de Jong A, O'Neill T, Khan AY et al., 2002; Ault KA, Giuliano AR, Edwards RP et al. 2004; Fife KH, Wheeler CM, Koutsky LA et al., 2004).

Дальнейшие данные о подтверждении влияния иммунитета на борьбу против предраковых заболеваний, вызванных HPV инфекцией, полученные из проведенных и текущих экспериментальных случаев лечения поражений, вызванных HPV инфекцией, похоже являются результатом модификации локального иммунного отклика.

Иммунопрофилактика является возможным подходом в лечении остроконечных кондилом и неоплазии легкой тяжести. Профилактику можно осуществлять через антитела, нейтрализующие вирус, для цели предупреждения инфекции; специфичная сыворотка IgG для осуществления защиты посредством экссудации на поверхность слизистой оболочки и инактивации патогена; и секреторных IgA молекул для защиты слизистого слоя. Что касается HPV, эффективная профилактическая вакцина будет генерировать антитела в эпителиальном слое генитального тракта, направляемые против капсидных протеинов L1 и L2 , которые играют роль в проникновении вируса (Garrido F, Algarra I., 2001; Goldie SJ, Grima D, Kohli M et al., 2003; Kang M, Lagakos SW., 2004).

Как указывали исследователи, занимающиеся проблемой изучения потенциала ВПЧ вакцин, из указанных возможных механизмов, рекомбинантный вирусный вектор имеет преимущество в вызове отклика со стороны антител и стимулировании специфических CTL (Davidson EJ, Boswell CM, Sehr P et al. 2003).

Вакцина Церварикс® создана в лабораториях фармацевтической компании «ГлаксоСмитКляйн» (Великобритания), в ноябре 2004 года компания объявила об ее успешном испытании против папилломавирусной инфекции.

Церварикс является профилактической вакциной, но его лечебное воздействие на уже наличие инфицирования до сих пор не изучено.

У пациенток с цервикальной неоплазией, индуцированной ВПЧ на фоне различных методов лечения, показатели иммунитета почти выравниваются, кроме регуляторных популяций. Именно количество теофиллинрезистентных и теофиллинчувствительных Т-клеток в IA группе пациенток (получавших специфическую вакцину «Церварикс» и местное лечение) приближается к показателям контрольной группы, активизируется хелперная функция Т-лимфоцитов, тогда как супрессорная функция Т-лимфоцитов имеет тенденцию к угнетению. Это свидетельствует о преимущественной эффективности сочетанной терапии цервикальной неоплазии, индуцированной ВПЧ. Больные цервикальной неоплазией, демонстрировали отклик пролиферационных Т- клеток хелперов в ответ на сочетанную терапию. Пролиферация Т- клеток помощников может генерировать специфичные цитотоксические Т-лимфоциты (CTL), способные устранять заболевания, вызванные ВПЧ.

Patients having cervical neoplasia, induced by human papilloma virus with underlying different treatment methods, indicators of immunity are practically balanced except regulatory populations. Just the quantity of theophylline-resistant and theophylline-sensitive T-cells in IA group of patients (receiving specific vaccine Cervarix and local treatment) approaches to indicators of control group, helper function of T-lymphocytes is activated whereas suppressor function of T-lymphocytes has a tendency to depression. This is certified dominant efficiency of associated therapy for cervical neoplasia induced by human papilloma virus. Patients having cervical neoplasia demonstrated prolyferactive response of T-helpers cells in reply to associated therapy. Polyferaction of T-helpers cells can generate specific cytotoxic T-lymphocytes (CTL) capable to resolve diseases associated by human papilloma virus.

Церварикс® - рекомбинантная вакцина, состоящая из L1 белков вируса папилломы человека (ВПЧ) 16 и 18 типов, объединенных в вирусоподобные частицы, действие которых усилено с помощью адъювантной системы AS04.

Вакцина изготовлена на основе белка, входящего в состав оболочки двух наиболее распространенных штаммов ВПЧ (16-го и 18-го типов).

Цель исследования

Изучить возможности лечебного действия специфической противовирусной вакцины для предотвращения прогрессирования заболевания, связанного с ВПЧ, имевшегося до начала вакцинации.

Материалы и методы исследования

Для оценки состояния пациенток и выявления признаков ПВИ применялся комплекс стандартных методов обследования: общеклинический, клинико-визуальный, кольпоскопический, цитологический, гистологический, иммунологический. Для верификации диагноза вируса папилломы человека, наряду с

общепризнанными гинекологическими исследованиями, был использован метод полимеразно-цепной реакции (ПЦР).

При оценке результатов цитологического исследования пользовались классификацией Папаниколау. Оценка цитологических мазков производилась согласно классификационной системе Бетесда.

Гистологическое исследование биоптатов было проведено у всех пациенток. Результаты гистологического исследования биоптатов шейки матки у пациенток с ВПЧ представлены следующим образом: цервикальную интраэпителиальную неоплазию обнаружили у всех женщин, из них CIN I - у 68,8% женщин, CIN II признаками ПВИ - у 25,3%, CIN III с признаками ПВИ - у 5,8% пациенток. В целом, у 67% женщин ВПЧ-индуцированные поражения шейки матки диагностировались в пределах зоны трансформации или были с нею связаны.

При гистологическом исследовании во всех биоптатах пациенток без ПВИ шейки матки койлоцитоз не был обнаружен ни в одном случае, несмотря на то, что при предварительном цитологическом исследовании койлоцитарную атипию выявили у 9,3% пациенток.

Исследование иммунного статуса осуществлялось по 13 показателям (определение Т-лимфоцитов, определение Т-лимфоцитов с высоко - аффинными Е-рецепторами, определение Т-лимфоцитов с низкой подвижностью Е-рецептора, определение аутологичных розеткообразующих клеток, определение тотальных Е-РОК, несущих Е-рецепторы с разными свойствами, определение комплексных розеткообразующих клеток, определение предшественников Т-клеток, не экспрессирующих Е-рецепторы, определение теофиллинрезистентных лимфоцитов, определение теофиллинчувствительных Т-лимфоцитов, расчетный индекс Тфр/Тфч, определение В-лимфоцитов низкодифференцированных (М-РОК), расчет нулевых клеток). Исследование иммунного статуса осуществлялось двукратно - исследование фоновых показателей до лечения и после лечения.

В процессе исследования сформировано две клинические группы в зависимости от применяемых методов лечения: IA представлена пациентками с дисплазией шейки матки на фоне ВПЧ (N= 42), которые наряду с местным лечением патологического процесса шейки матки получали противовирусную вакцину по схеме (введение трех доз вакцины по схеме 0-1-6 месяцев) и группа контроля, которые получали только местное лечение дисплазии шейки матки (N=65) .Две группы женщин были сопоставимы по возрасту, по паритету родов, по наличию основного заболевания: дисплазия шейки матки на фоне ВПЧ. Информированное согласие было получено у всех женщин подвергавшихся клиническому обследованию и лечению. Все женщины были жительницами г. Бишкек и Чуйской области, средний возраст колебалась от 16-55 лет. Исследуемые группы пациенток, получавшие терапию, были предварительно обследованы на все возможные инфекции, передающиеся половым путём. При выявлении сопутствующих БППП первоочерёдно, осуществляли их лечение

Собственные исследования

Иммунный статус женщин после проведенного лечения характеризовался следующими показателями: количество лейкоцитов у пациенток IB группы, лечёных только локальным воздействием на шейку матки составило – 6,68±0,28x10^9/л, в группе женщин IA, которым наряду с местным лечением назначали противовирусную вакцину – 7,0±0,9x10^9/л, (p>0.05).

Процентное содержание лимфоцитов в лейкоформуле составило в IB группе 38,4 ± 0,73%, а во IA группе 37,3 ± 0,94%. Сопоставительный анализ относительного и абсолютного количества лимфоцитов в обеих обследованных группах женщин леченных по поводу дисплазии шейки матки показал отсутствие различий (p>0.05), (таблица №1). Обращает на себя внимание небольшое снижение уровня лейкоцитов и увеличение лимфоцитов в IA группе. Хотя эти значения не достигли показателей контрольной группы.

Оценивая состояние клеточного звена иммунитета, мы определяли иммунокомпетентные клетки с разными эффекторными функциями, в частности тимусзависимые Т-лимфоциты, ответственные за развитие клеточных иммунологических реакций, (Таблица 1).

Как показали исследования относительное количества Т-лимфоцитов, которое определялось при 1-часовой инкубации, в двух группах женщин увеличились, и составило в IB группе 62,4 ± 0,97%, а во IA - 63,5 ± 1,16%, (p>0.05). Если эти значения сравнивать с фоновыми показателями, то в обеих группах женщин выявлена тенденция значимого повышения количества зрелых Т –лимфоцитов.

Уровень тотальных Т-лимфоцитов, характеризирующих общую популяцию Т-клеток с низкой и высокой подвижностью Е-рецептора и разными лигандными свойствами Е-рецептора, не зависимо от аффинности, достигал в IB группе 68,4±0,84%, а в IA группе - 70,1±0,9%, и эти показатели значительно превышали уровень тотальных Т-лимфоцитов по сравнению с показателями до лечения. Количество комплексных Е-розеткообразующих клеток, в который входят Т-клетки, не экспрессирующие Е-рецептор, т.е. малодифференцированные формы, в IB группе достигало уровня 70,4±0,21%, а в IA группе -71,5±0,01%, (p>0.05).

Как видно из таблицы 1, количество предшественников Т-клеток, не экспрессирующих Е-рецептор, в двух обследованных группах статистически не отличалось (p>0.05).

Изучая содержание малодифференцированных Т-клеток (тимоцитов и части периферических Т-клеток) было установлено, что популяция стабильных Т-лимфоцитов в двух изучаемых группах пациенток составило в среднем: в IB группе -24,1±0,78%, а в IA группе леченных больных -23,3±0,68%, (p>0.05).

Содержание ранних розеткообразующих клеток, выявляющих Т-лимфоциты с высоко и среднеаффинными Е-рецепторами у двух групп женщин с диспластическими процессами шейки матки на фоне ВПЧ инфекции лечённых разными методами составило, в среднем: в IB группе -36,2±1,5 и во IA -37,1±1,4%.

Сравнивая относительное количество активных Т-лимфоцитов, мы не выявили существенных различий в двух группах пациенток. Но при сравнительном анализе с фоновыми показателями определяется их значительное увеличение, достигающее уровня показателей женщин контрольной группы и свидетельствующее о блокировании альтерационного действия вирусных частиц на организм женщины.

Таким образом, уменьшение активных форм Т-лимфоцитов, свидетельствует об улучшении функциональной активности ранних форм Т-лимфоцитов, следовательно, об эффективности лечебных мероприятий.

В системе регуляций иммунного ответа Т-клетки занимают исключительное место, благодаря своей способности распознавать антиген и взаимодействовать с разными клетками-эффекторами.

Касаясь регуляторных субпопуляций Т-клеток, которые были определены при помощи нагрузочного теста с теофиллином, можно отметить, что у женщин IB группы теофиллинрезистентные количество Т-лимфоцитов составило в среднем -32±0,55%, а теофиллинчувствительных Т-лимфоцитов -30,4±0,65%. Индекс ТФР/ТФЧ – достигал значений 1,05±0,4%, В группе женщин, получавших сочетанный метод лечения, теофиллинрезистентные Т-клетки составили -43,5±1,5%, а теофиллинчувствительные -20±1,6%, а индекс ТФР/ТФЧ было 2,18±0,5%. Сопоставительный анализ показал значительное преобладание теофиллинрезистентных Т-клетки и индекс ТФР/ТФЧ в группе женщин, получавших сочетанную терапию, что свидетельствует о позитивном иммунном отклике на процесс лечения.

Анализируя показатели регуляторных популяций Т-клеток, необходимо сказать, что у IA группы больных регуляторные популяции Т-клеток увеличились до уровня показателей контрольной группы, а в IB группе женщин, хотя теофиллинрезистентные Т-клетки увеличились, но не достигли уровня показателей

контрольной группы. Супрессорная популяция Т-клеток увеличилась по сравнению с фоновыми показателями.

Экспрессия рецепторов для аутологичных эритроцитов, характерна для ранних посттимических предшественников Т-лимфоцитов. Зависимость свойств Е-рецепторов от дифференцировки и функционального состояния Т-лимфоцитов обуславливает возможность оценки Т-клеточного звена иммунной системы по качеству и составу периферических Т-лимфоцитов по двум параметрам: степени дифференцировки и функциональной принадлежности. Количество постимических предшественников Т-лимфоцитов в IB группе больных было 3,53±0,26%, а в IA составило 3,4±0,17%, (p>0.05).

В комплексной иммунограмме, используемой для оценки иммунного статуса женщин наряду с субпопуляциями Т-клеток, изучались В-лимфоциты, ответственные за гуморальный иммунитет. Как известно, В-лимфоциты определяют иммунный ответ при большинстве бактериальных инфекций, антитоксический иммунитет, анафилаксию, аллергию немедленного типа, ряд аутоиммунных заболеваний.

Количество В-лимфоцитов в результате лечения в обеих группах значительно снизилось и приблизилось к показателям контрольной группы. Следует отметить, что тест розеткообразования с эритроцитами мыши, используемый в данной иммунограмме, выявляет наименее зрелые В-клетки.

Среди иммунокомпетентных клеток присутствует гетерогенная субпопуляция нулевых клеток, не имеющих ни Т - ни В-рецепторов. Существует мнение, что нулевые лимфоциты – это клетки с пониженной функциональной активностью, либо юные несозревшие, либо клетки временно лишенные рецепторов или с блокированными рецепторами. Количество нулевых лимфоцитов в иммунограмме женщин IB группе составило 32,8±1,23%, а в IA - 31,6±30%, (p>0.05).

Анализируя клеточные факторы иммунного статуса женщин с дисплазией шейки матки необходимо отметить, что у больных леченных разными методами, показатели почти выравниваются, кроме регуляторных популяций. Именно количество теофиллинрезистентных и теофиллинчувствительных Т-клеток в IA группе пациенток приближается к показателям контрольной группы. В IA группе женщин на фоне сочетанного лечения активизируется хелперная функция Т-лимфоцитов, тогда как супрессорная функция Т-лимфоцитов имеет тенденцию к угнетению. Это свидетельствует о преимущественной эффективности сочетанной терапии диспластических процессов шейки матки, индуцированной ВПЧ. Специфичный Т- клеточный отклик тяжело поддается измерению с технической точки зрения, но хотя цельная картина естественного иммунитета против ВПЧ не вырисовывается, пациенты, больные цервикальной неоплазией, демонстрировали отклик пролиферационных Т-клеток помощников (клетки –хелперы ТН) на некоторые белки HPV 16 . Тем не менее, пролиферация Т- клеток помощников может генерировать специфичные CTL, способные устранять заболевания, вызванные HPV (Melief CJ, Kast WM., 1995).

Заключение

Рациональный (целенаправленный) подход к моделированию антивирусного ВПЧ иммунитета требует знания о характере/механизме иммунного отклика, вызываемого в естественном ходе развития ВПЧ инфекции, если вообще такой отклик возможен. Необходимо установить тип такого отклика, его механизм, временной интервал и результат воздействия. ВПЧ инфекция не вызывает вирусомию или соматические проявления, не является цитолитической, и активизирует воспаление в качестве отклика на инфекцию. Подобная хроническая инфекция, похоже, больше влияет на иммунологическую толерантность, чем на Т-клеточную активацию. Способность ВПЧ инфекции к персистентности не противоречит концепции вируса, имеющего низкую иммуногенность (Pinto LA, Edwards J, Castle PE et al., 2003). Однако почти с полной уверенностью можно сказать, что именно иммунная система играет роль в ограничении и устранении ВПЧ инфекции, и целью вакцинации является повышение или стимулирование именно такого иммунитета (Stern PL, Brown M, Stacey SN et al, 2000;. Konya J, Dillner J. 2001).

В-лимфоциты выступают в качестве посредника гуморального иммунитета через производство иммуноглобулинов (Ig), приводящих к деструкции внеклеточных патогенных микроорганизмов. Зрелая В-клетка выносит специфическую Ig молекулу на поверхность, которая распознает соответствие определенного антигена. Связывание рецепторной Ig молекулы с HPV антигеном активирует В- клетку, стимулируя быструю пролиферацию, и создает клон клеток плазмы, которые секретируют антитела в вирусный антиген, (Stern PL, Brown M, Stacey SN et al, 2000).

Нейтрализация антител привязывается к участку, в котором инактивируется вирус. ВПЧ антитела могут быть функционально значимыми, и возможно являться маркерами для мониторинга прогрессии заболевания. Однако в анализах до сих пор невозможно было сделать разделение между устраненной и текущей инфекцией HPV. В нескольких исследованиях приводились данные о связи между ВПЧ 16 антителами и раком шейки матки, и значительно высокой степенью серопозитивности пациентов, по сравнению с контрольными группами (Kawana K, Yasugi T, Kanda T et al., 2003; Corona Gutierrez CM, Tinoco A, Navarro T et al., 2004; Hallez S, Simon P, Madous F et al., 2004). Развитие антител ВПЧ в ассоциации с прогрессией заболевания подразумевает, что антитела являются вторичными по отношению к пролонгированной экспозиции антигена и увеличения вирусной нагрузки в большей степени, чем механизм разрушения опухоли. Это хорошо согласуется с концепцией, что именно клеточный, а не гуморальный иммунитет имеет решающую роль в разрушении вирусно-инфицированных клеток. Однако существует вероятность того, что антитела могут нейтрализовать вирусные частицы в противоположность ВПЧ капсидным протеинам, предупреждая или подавляя (контролируя) инфекцию. Хотя и проводятся некоторые исследования, которые связывают ВПЧ 16 капсидные антитела с цервикальной инфекцией через HPV 16, некоторые данные продолжают поддерживать точку зрения о том, что это является следствием персистентной экспозиции антигену. К сожалению, не имеется продольных исследований касательно серопозитивности среди ВПЧ-отрицательных женщин, для установления факта: могут ли капсидные антитела уменьшать ре-инфицирование. Цитотоксические Т-лимфоциты (CTL) распознают внешние чужеродные пептидные антигены, присутствующие на поверхности инфицированных целевых клеток, существует вероятность того, что генерация специфичных CTL может привести к деструкции этих инфицированных клеток новообразования (Baldwin PJ, van der Burg SH, Boswell CM et al., 2003).

. Эта концепция поддерживает логическое обоснование дальнейших исследований по лечебным ВПЧ вакцинам (Kawana K, Yasugi T, Kanda T et al., 2003; Corona Gutierrez CM, Tinoco A, Navarro T et al., 2004; Hallez S, Simon P, Madous F et al., 2004;)

Литература

1. *Adams M, Borysiewicz L, Fiander A et al. Clinical studies of human papilloma vaccines in pre-invasive and invasive cancer. Vaccine 2001;19:2549-56.*
2. *Ault KA, Giuliano AR, Edwards RP et al. A phase I study to evaluate a human papillomavirus (HPV) type 18 VLP vaccine. Vaccine 2004;22:3004-7.*
3. *Baldwin PJ, van der Burg SH, Boswell CM et al. Vaccinia-expressed human papillomavirus 16 and 18 E6 and E7 as a therapeutic vaccination for vulval and vaginal intraepithelial neoplasia. Clin Cancer Res 2003;9:5205-13.*
4. *Borysiewicz LK, Fiander A, Nimako M et al. A recombinant vaccinia virus encoding human papillomavirus types 16 and 18, E6 and E7 proteins as immunotherapy for cervical cancer. Lancet 1996;347:1523-7.*
5. *Corona Gutierrez CM, Tinoco A, Navarro T et al. Therapeutic vaccination with MVA E2 can eliminate precancerous lesions (CIN 1, CIN 2, and CIN 3) associated with infection by oncogenic human papillomavirus. Hum Gene Ther 2004;15:421-31*
6. *Davidson EJ, Boswell CM, Sehr P et al. Immunological and clinical*

responses in women with vulval intraepithelial neoplasia vaccinated with a vaccinia virus encoding human papillomavirus 16/18 oncoproteins. Cancer Res 2003;63:6032-41.
7. de Jong A, O'Neill T, Khan AY et al. Enhancement of human papillomavirus (HPV) type 16 E6 and E7-specific T cell immunity in healthy volunteers through vaccination with TA-CIN, an HPV16 L2E7E6 fusion protein vaccine. Vaccine 2002;20:3456-64.
8. Ferrara A, Nonn M, Sehr P et al. Dendritic cell-based tumor vaccine for cervical cancer II: results of a clinical pilot study in 15 individual patients. J Cancer Res Clin Oncol 2003;129:521-30.
9. Fife KH, Wheeler CM, Koutsky LA et al. Dose-ranging studies of the safety and immunogenicity of human papillomavirus type 11 and type 16 virus-like particle candidate vaccines in young healthy women. Vaccine 2004;22:2943-52.
10. Garrido F, Algarra I. MHC antigens and tumor escape from immune surveillance. Adv Cancer Res 2001;83:117-58.
11. Goldie SJ, Grima D, Kohli M et al. A comprehensive natural history model of HPV infection and cancer to estimate the clinical impact of a prophylactic HPV vaccine. Int J Cancer 2003;106:896-904
12. Hallez S, Simon P, Madous F et al. Phase I/II trial of immunogenicity of a human papillomavirus (HPV) type 16 E7 protein-based vaccine in women with oncogenic HPV-positive cervical intraepithelial neoplasia. Cancer Immunol Immunother 2004;53:642-50.
13. Kang M, Lagakos SW. Evaluating the role of human papillomavirus vaccine in cervical cancer prevention. Stat Methods Med Res 2004;13:139-55
14. Kawana K, Yasugi T, Kanda T et al. Safety and immunogenicity of a peptide containing the cross-neutralization epitope of HPV16 L2 administered nasally in healthy volunteers. Vaccine 2003;21:4256-60. Koutsky LA, Ault KA, Wheeler CM et al. A controlled trial of a human papillomavirus type 16 vaccine. N Engl J Med 2002;347:1645-51
15. Konya J, Dillner J. Immunity to oncogenic human papillomaviruses. Adv Cancer Res 2001;82:205-38.
16. Melief CJ, Kast WM. T-cell immunotherapy of tumors by adoptive transfer of cytotoxic T lymphocytes and by vaccination with minimal essential epitopes. Immunol Rev 1995;145:167-77.
17. Munoz N. Human papillomavirus and cancer: the epidemiological evidence. J Clin Virol 2000;19:1-5.
18. Pinto LA, Edwards J, Castle PE et al. Cellular immune responses to human papillomavirus (HPV) 16 L1 in healthy volunteers immunized with recombinant HPV 16 L1 virus-like particles. J Infect Dis 2003;188:327-38
19. Stern PL, Brown M, Stacey SN et al. Natural HPV immunity and vaccination strategies. J Clin Virol 2000;19:57-66
20. van der Burg SH, Kwappenberg KM, O'Neill T et al. Pre-clinical safety and efficacy of TA-CIN, a recombinant HPV16 L2E6E7 fusion protein vaccine, in homologous and heterologous prime-boost regimens. Vaccine 2001; 19:3652-60.

Применение Залаина (сертаконозола) при лечении вульвовагинального кандидоза у беременных

Апушева Ф.И.
Женская консультация г.Петропавловск

Современное представление о фармакотерапии такого банального, но влияющего на качество жизни женщины заболевания, как вульвовагинальный кандидоз (ВВК) остается довольно противоречивым, особенно во время беременности. Встречаясь у 30-40% беременных (по различным данным), перед родами ВВК с характерным бессимптомным течением и частыми рецидивами наблюдается почти у половины женщин, которые могут быть источником внутриутробного и постнатального инфицирования новорожденных. Анализ инфицирования новорожденных грибами рода Candida в перинатальном центре показал, что заражение новорожденных происходит материнскими штаммами Candida при этом одинаково часто у рожавших самостоятельно или с применением кесарева сечения.

Одной из основных особенностей ВК во время беременности является частое сочетание микотической инфекции с условно-патогенной микрофлорой, обладающей высокой ферментативной активностью и создающей благоприятные условия для внедрения грибов в ткани. Так, при анализе микрофлоры у беременных с ВК выявляется высокая частота дисбиозов: Gardnerella vaginalis в высоких титрах у 24% женщин, аэробы (Staphylococcus aureus, Staphylococcus epidermitis, Streptococcus agalactiae) – у 20% беременных. Отмечается и уменьшение количества лактобактерий .

Диагностика ВК базируется как на клинических симптомах заболевания, так и на данных лабораторного обследования. Микробиологическое исследование является методом выбора и при контроле эффективности лечения.

Значительные трудности возникают при лечении ВК во время беременности в связи с необходимостью исключить отрицательное влияние препаратов на плод и высокой частотой рецидивов заболевания у беременных. В последние годы значительно расширился арсенал антимикотических средств, появились препараты с улучшенными фармакокинетическими свойствами, меньшей токсичностью и высокой антигрибковой активностью. Препаратами первого выбора являются препараты азолов. Одним из таких препаратов является **сертаконазол** (Залаин), производное бензотиофена и имидазола в виде вагинальных суппозиториев (300 мг). Двойной механизм действия (фунгистатический и фунгицидный) обусловлен наличием в структуре традиционного для имидазолов азолового кольца и принципиально нового соединения – бензотиофена. Азоловая структура препятствует синтезу эргостерина (эргостерола), одного из основных компонентов мембраны грибковой клетки, обусловливая тем самым фунгистатический эффект. Кроме того, в состав **сертаконазола** введен принципиально новый компонент бензотиофен, который провоцирует разрыв плазматической мембраны грибковой клетки, что и приводит к ее гибели, т.е. оказывает фунгицидное действие. Бензотиофен обладает высокой липофильностью, чем усиливает проникновения **сертаконазола** в кожу и ее придатки. Благодаря такому двойному механизму действия риск развития рецидивов является минимальным.

В связи с отсутствием системной абсорбции после интравагинального применения сертаконазол не обнаруживается в плазме и моче, но присутствует в вагинальных секретах в течение не менее, чем 96 ч. Благодаря такому фармакокинетическому профилю использование сертаконазола не требует специальных мер предосторожности и наиболее безопасен во время беременности.

Под нашим наблюдением находилось 45 беременных женщин в возрасте от 20 до 35 лет, в сроках от 9 до 36 недель беременности, с диагнозом острый вульвовагинальный кандидоз.

Клинический осмотр пациенток осуществлялся до лечения, через неделю от начала лечения и через 2 нед после его завершения. Микробиологическое обследование проводились при первом посещении и через 7 дней. При первичном осмотре все пациентки предъявляли жалобы на обильные и умеренные выделения без запаха. Сильный зуд во влагалище и вульве отмечали 70% (31) пациенток. При гинекологическом осмотре отмечались гиперемия, отечность слизистой оболочки влагалища. Бактериологическое исследование у пациенток с ВВК показало, что у всех беременных до лечения были обнаружены грибы рода Candida.

Всем пациенткам был назначен Залаин (сертаконазол) - 1

свеча интравагинально однократно на ночь.

При повторном приеме через неделю все пациентки отмечали исчезновение или значительное уменьшение жалоб. В среднем время до купирования выраженных симптомов заболевания составило 3 дня, а полного улучшения самочувствия - 4-5 дней. Слабые клинические проявления ВВК через 7 дней при контрольном осмотре наблюдались у 1 (2%) пациентки. Ей был назначен повторный курс лечения Залаином – 1 свеча. После проведения повторного курса клинические симптомы у нее полностью купировались.

У всех 45 беременных, включенных в исследование, через 2 недели после завершения лечения отсутствовали клинические и объективные симптомы вульвовагинального кандидоза. Показатели клинической эффективности при недельном курсе лечения 1 свечей Залаина составили 99%.

Ни одна пациентка не была исключена из исследования из-за непереносимости или побочных эффектов лечения Залаином.

Высокая эффективность сертаконазола при однократном режиме лечения, его переносимость и удобство в применении позволяют считать этот препарат одним из перспективных в антифунгальной терапии острого ВВК у женщин во время беременности.

Литература:

1. Байрамова Г.Р., Прилепская В.Н. Современные представления о вагинальном кандидозе. Рус. мед. журн. 2007; 15(11): 934–8.

2. Куперт А.Ф., Акудович Н.В., Хороших А.В. и др. Особенности клиники и лечения вагинального кандидоза у беременных в зависимости от вида грибов рода Candida. Гинекология 2003; 5(5): 190–2.

3. Курдина М.И., Маликов В.Е., Жарикова Н.Е., Бурова А.А. Вульвовагинальный кандидоз в клинической больнице. Акуш. и гинекол. 2005; 1: 38–40.

4. Мирзабалаева А.К. Кандидоз и актиномикоз гениталий у женщин. Автореф. дис. ...д-ра мед. наук. СПб, 2002.

5. А.П.Никонов, О.Р.Асцатурова. Вульвовагинальные инфекции. Гинекология. Т.8.№4,2006.

6. Подзолкова Н.М., Никитина Т.И., Вакатова И.А. Новый противогрибковый препарат «Залаин» для лечения острого вульвовагинального кандидоза. Consilium medicum. 2006; 8(6): 73–6.

7. Серов В.Н., Твердикова М.А., Тютюнник В.Л. Клиника, диагностика и лечение урогенитального кандидоза. Фарматека. 2004; 15(92): 46–52.

8. Guerin V., Delance V., Papalexious P. et al. Systemic absorption of 14C-radiolabelled sertaconazole administered in 300 mg prolongedliberation vaginal suppository form in four healthy postmenopausal women. J Mycol Med 1996; 6: 63-67.

9. Palacin C., Tarrago C., Ortiz J.A. Sertaconazole: pharmacology of a gynecological antifungal agent. Int J Gynec Obstet 2000; 71: Suppl.1: 37-46.

Контрацепция в пременопаузе

Кон Ю.И.
ГККП РД №4

Выбор способа контрацепции у женщин в возрасте после 45 лет, т. е. в так называемом «переходном» периоде, нередко представляет весьма сложную задачу в связи с особенностями этого возрастного периода, связанного с неизбежными процессами постепенного угасания функции яичников, наличием ряда гинекологических и экстрагенитальных заболеваний, появлением вегетососудистых и других ранних симптомов климактерия.

Несмотря на то что в этом возрастном периоде фертильность снижается, случаи рождения детей у женщин старше 45 лет не так уж и редки. По статистике, в странах Западной Европы до 30% женщин в возрасте 45-54 лет имеют регулярный менструальный цикл и способны к зачатию. При этом на фоне регулярного ритма менструаций частота овуляторных циклов достигает 70-95%, а при олигоменорее - до 34%. К данному возрасту многие женщины уже решают вопрос о числе детей в семье; такие ситуации, как повторное замужество, несчастные случаи с детьми и необходимость родов, возникают достаточно редко. В большинстве же случаев наступление беременности заставляет задуматься об аборте.

При выборе метода контрацепции в этом возрастном периоде, помимо необходимости надежной профилактики аборта, встает вопрос о том, чтобы избежать влияния на метаболические процессы, которые претерпели (или претерпевают) возрастные изменения на фоне высокой чувствительности женского организма к экзогенным воздействиям. Профилактика и лечение начальных симптомов климактерического синдрома и, по возможности, замедление процессов старения входят в число основных задач контрацепции в данном возрасте.

Безусловно, наиболее перспективны в этом отношении гормональные контрацептивы (ГК), но до появления современных гормональных средств, включая микродозированные препараты и рилизинг-системы, использование ГК было сопряжено с целым рядом проблем.

Гормональная контрацепция за 40-летний период своего развития зарекомендовала себя не только как один из самых эффективных способов предупреждения беременности, но и как новое, перспективное направление медицины. Оральные контрацептивы (ОК) широко применяются во всем мире. В последние годы создается все больше новых комбинированных оральных контрацептивов (КОК).

Последние исследования показали, что современные микродозированные препараты последнего поколения не оказывают или оказывают минимальный метаболический эффект на женский организм. Ввиду этого они могут быть использованы некурящими женщинами после 40 лет при отсутствии факторов риска, связанных с гиперкоагуляцией (ВОЗ, 1996). К таким факторам риска при применении любых видов гормональной контрацепции относятся, в первую очередь, сердечно-сосудистые заболевания, болезни печени, интенсивное курение в сочетании с приемом КОК.

Следует помнить, что гормональные контрацептивы противопоказаны при наличии в анамнезе тромбоэмболии, сердечно-сосудистой патологии, тяжелой формы сахарного диабета, злокачественных новообразований репродуктивной системы. При отсутствии перечисленных противопоказаний микродозированные препараты можно использовать достаточно широко. Они не только высоконадежны, но и оказывают протективное действие, в том числе при симптомах климактерического синдрома, которые быстро купируются.

Новинет - микродозированный КОК, содержащий 20 мкг этинилэстрадиола и 0,150 мг дезогестрела. В состав препарата входит прогестаген третьего поколения, являющийся производным левоноргестрела, - дезогестрел, - обладающий высокой селективностью в отношении прогестероновых рецепторов и высокой прогестагенной активностью.

Отличительной особенностью препарата является минимальное содержание эстрогенного компонента, что значительно уменьшает риск развития эстроген-зависимых побочных эффектов. Под воздействием препарата происходит главным образом предупреждение выделения ФСГ и ЛГ, что препятствует процессу овуляции. Эффект усиливается за счет повышения вязкости цервикальной слизи, что затрудняет проникновение сперматазоидов в полость матки.

Таким образом, результаты проведенного исследования свидетельствуют о том, что современный микродозированный КОК новинет является высокоэффективным контрацептивным средством, хорошо переносится женщинами пременопаузального возраста, не оказывает существенного влияния на АД, массу

тела, липидный спектр крови и гемостаз, а также позволяет добиться лечебного эффекта у пациенток с предменструальным синдромом и женщин, испытывающих эмоции.

Литература:

1. *Тютюник В.Л., Орджоникидзе Н.В., Зыряева Н.А. «Акушерство и гинекология» 2002 г;*
2. *- Марченко Л.А., Анкирская А.С. «Пути развития современной гинекологии» 1995 г;*
3. *- Сметник В.П., Тумилович Л.Г. «неоперативная гинекология» 2003 г.*

Климактерический синдром

Кон Ю.И.
ГККП РД №4

Одним из самых тяжёлых периодов в жизни женщины несомненно является период прекращения менструального цикла, выработки эстрогена и прогестерона, сопровождающийся рядом тяжело переносимых симптомов : перепады температуры, ночная потливость, снижение либидо, сухость влагалища , нервозность, порой и депрессии, мигрени, боли в суставах.

Прекращение продуцирования эстрогена ведет к некоторым нарушениям:

- снижению уровня хорошего холестерина и повышению плохого, и, как результат, возрастает риск сердечно-сосудистых заболеваний;
- истончению костной массы (снижение плотности), развитию остеопороза;
- повышение веса;

Многие женщины, приближаясь к возрасту менопаузы, отмечают необъяснимую прибавку веса и увеличение объема жировой ткани, особенно в области живота, несмотря на все попытки похудеть. По статистике, у женщин ожирение встречается чаще, чем у мужчин. Причем с возрастом частота ожирения у них прогрессирует, особенно после менопаузы на фоне снижения секреции гормонов яичников увеличивается общее количество жира и происходит его перераспределение в область передней брюшной стенки, а масса мышечной и костной ткани уменьшается. Увеличение массы тела и формирование абдоминального ожирения на фоне дефицита половых гормонов объясняют изменениями баланса энергии и регуляции жировых клеток, усиленной глюкокортикоидной стимуляцией в постменопаузе скорость метаболизма в покое снижается. Из-за метаболических последствий длительного периода нарушенной регуляции баланса энергии не только растет масса жировой ткани, но и сокращается количество мышечной.

Один из основных механизмов влияния половых гормонов на жировую ткань состоит в прямом воздействии на активность липопротеинлипазы – главного фермента регуляции накопления триглицеридов в адипоцитах. У женщин репродуктивного возраста липопротеинлипаза стимулирует эстрогены в жировой ткани бедер и ягодиц, где активность данного фермента выше, чем в подкожном жире абдоминальной области. В результате происходит накопление липидов для обеспечения адекватных запасов энергии в период беременности и лактации. После менопаузы активность липопротеинлипазы снижается, и адипоциты бедренно–ягодичной области уменьшаются в размерах, т. е. происходит относительное перераспределение жира.

Как же облегчить течение менопаузы? Какие меры предпринять?

Выход есть! Необходимо внести некоторые изменения в питание и образ жизни.

Рацион:

- исключить употребление животного жира;
- добавить небольшое количество растительных жиров;
- включить продукты, богатые кальцием;

Рекомендуемое дневное потребление кальция в день для женщин после 50-ти составляет 1200 мг., а для лучшего усвоения не забудьте про витамин D.

Алкоголь, курение, кофеин, чрезмерное употребление соли и белковой пищи приводят к выведению кальция с мочой.

Чтобы сократить перепады температуры исключите острое и крепкие напитки и постарайтесь избавиться от лишнего веса. Употребляйте продукты, содержащие фитоэстрогены – растительные составляющие, схожие по строению с эстрогеном. Если вы страдаете от мигрени, ограничьте потребление тирамина и глютамината натрия

Спорт : физическая активность ускоряет обмен веществ, улучшает работу сердца и легких, замедляет процесс снижения плотности кости, нормализует уровень давления, сокращает периодичность перепадов температуры , улучшает настроение посредством выработки эндорфинов головным мозгом.

Литература:

1. *Тютюник В.Л., Орджоникидзе Н.В., Зыряева Н.А. «Акушерство и гинекология» 2002 г;*
2. *Марченко Л.А., Анкирская А.С. «Пути развития современной гинекологии» 1995 г;*
3. *Сметник В.П., Тумилович Л.Г. «неоперативная гинекология» 2003 г.*

Тазовое предлежание

Кон Ю.И.
ГККП РД №4

Предлежание плода определяется предлежащей частью - частью плода, пальпируемой (нащупываемой) через шейку матки и первой проходящей родовые пути во время родов. Роды при тазовом предлежании могут протекать нормально, но часто возникают осложнения: родовая травма, асфиксия плода, мертворождение. При тазовых предлежаниях значительно чаще применяют ручные пособия и хирургические вмешательства, поэтому роды при тазовых предлежаниях рассматривают как пограничные между нормальными и патологическими. Частота тазовых предлежаний колеблется от 2,7 до 5,4%.

Возникновению тазовых предлежаний способствуют следующие факторы:

- сужение таза, аномальная форма таза;
- пороки развития матки;
- чрезмерная подвижность плода при многоводии;
- ииоматозные узлы в нижнем сегменте матки (узлообразование);
- предлежание плаценты;
- многоплодие;
- дискоординация родовой деятельности, приводящая к перераспределению тонуса миометрия (мышечного слоя матки) между дном, телом и нижним сегментом матки; в таких случаях

крупная плотная часть плода (головка) отталкивается от входа в таз, и плод переворачивается.

При тазовом предлежании раньше рекомендовали проведение наружного акушерского поворота для превращения тазового предлежания в головное, однако поворот в ряде случаев оказался неэффективным. Акушерский поворот небезопасен: могут наступить отслойка плаценты, сдавление и обвитие пуповины, преждевременные роды. С 35 недель беременности рекомендуют занятия лечебной корригирующей гимнастикой по Грищенко и Шулешовой, по Кайо или по Дикань. Не имеет противопоказаний и абсолютно безопасна гимнастика по Дикань: беременная лежит на твёрдой жёсткой поверхности по 10 минут на каждом боку в течение часа. Упражнения повторяют три раза в день перед едой.

Роды при тазовых предлежаниях (возможные неприятные ситуации):

- после разрыва плодных оболочек околоплодные воды изливаются полностью. Кроме того, околоплодные воды часто отходят преждевременно;
- нередко возникает выпадение пуповины, приводящее к асфиксии и гибели плода;
- при тазовых предлежаниях головка рождается последней. Тазовый конец не может расширить родовые пути до степени, необходимой для беспрепятственного прохождения плечевого пояса и головки, поэтому может произойти запрокидывание ручек или разгибание головки, нередко приводящее к асфиксии и гибели плода. При прохождении верхней части туловища и головки неизбежно возникает сдавление пуповины, особенно при ножном предлежании, что также может привести к тяжёлой асфиксии и гибели плода;
- спазм маточного зева с ущемлением туловища или шеи плода.

Ведение родов при тазовом предлежании осуществляют под строгим врачебным контролем:

1. В периоде раскрытия проводят профилактику преждевременного разрыва плодного пузыря. Показан строгий постельный режим. После отхождения околоплодных вод необходимо влагалищное исследование для уточнения диагноза и исключения выпадения пуповины.

2. Второй период родов, при родах в тазовом предлежании различают 4 этапа: рождение плода до пупка; рождение до нижнего угла лопаток; рождение ручек; рождение головки. После рождения плода до уровня пупка головка прижимает пуповину. Если роды не заканчиваются в течение 10 минут, плод погибает от асфиксии. Также возникает угроза отслойки плаценты. Поэтому после рождения нижней части туловища необходима быстрая акушерская помощь.

3. Предупреждения осложнений - запрокидывания ручек и разгибания головки.

Показания к операции кесарево сечение при тазовых предлежаниях:

- сочетание тазового предлежания с отягощённым акушерско-гинекологическим анамнезом (бесплодие, мертворождения, рождение ребёнка с травмой), миомой матки, пороками развития матки, сужением таза, гестозами, переношенной беременностью, возрастом первородящей 30 лет и более;
- рубец на матке;
- крупный плод или предполагаемый вес плода больше или равен 3500,0 гр;
- предлежание пуповины;
- предлежание плаценты;
- многоплодие.

Литература:

1. *«ИВБиР. Оказание помощи при осложненном течение беременности и родов», ВОЗ, 2002 г;*
2. *Серов В.Н., Маркин «Руководство по практическому акушерству» 1997 г;*
3. *Стрижаков А.Н., с соав., «Избранные лекции» 2000 г;*
4. *С.А. Кочиева, Е.А. Чернуха, Н.А. Короткова и др. «Актуальные вопросы в акушерстве и гинекологии» 2002 г.*

Факторы риска при раке шейки матки

Джунербаева Г.М.
МЦ «Мир женщины»

Әйелдер жыныс жүйесінің онкологиялық аурулар құрамында басты орын алатын жатыр мойының қатерлі ісігі. Жатыр мойының қатерлі ісіктердің дамуына ісік тұдыратын аурулардың, яғни куіпі қатерлі ықпалдардың болуы апарады. Оларды алдын алу үшін жатыр мойының қатерлі ісігін дамуына апаратын кауіпті ықпалдарды алдын алу және уақытылы емдеу жатады.

Cervix uteri cancer is still on a leading position among the other oncologic disease of genital gynecopathy. Most oncomas of cervix uteri increase from precancer state that is risk factor. There are two ways of precaution: precancer disease prevention, detection and treatment of the disease before it passes into cancer.

Несмотря на определенные успехи, достигнутые в области диагностики и лечения, рак шейки матки продолжает занимать одну из лидирующих позиций в структуре онкологической заболеваемости женской половой сферы. Рак шейки матки возникает в основном у женщин среднего возраста (35-55 лет). Эти опухоли редко диагностируется у женщин моложе 20 лет. В 20% случаев опухоль выявляется у женщин в возрасте старше 65 лет. 5-летняя относительная выживаемость при ранней стадии рака шейки матки составляет 92%. Общая (включая все стадии) 5-летняя выживаемость при раке шейки матки составляет 71%. В последние годы выявлены некоторые факторы риска, повышающие вероятность возникновения рака шейки матки. В Республике Казахстан рак шейки матки в 36,3-41% диагностируется в запущенной стадии. Основными причинами выявления рака шейки матки в поздней стадии является уклонение женщин от ежегодных профилактических осмотров и отказ от лечения предраковых заболеваний, длительное и некачественное лечение предраковых заболеваний. Некоторые факторы повышают риск возникновения рака шейки матки. У женщин, у которых отсутствуют факторы риска, рак развивается редко. Однако у многих женщин, имеющих факторы риска, рак шейки матки может не возникнуть вообще. Когда у женщины диагностируется рак шейки матки или предопухолевое состояние, то нередко трудно определить, какой из факторов риска был причиной заболевания. Знание факторов риска необходимо по многим причинам. Во-первых, некоторые из них можно изменить, например, курение и половые контакты, которые могут привести к инфицированию вирусом папилломы человека (ВПЧ). Некоторые факторы риска изменить нельзя, в том числе возраст или семейный анамнез. Во-вторых, знание факторов риска может способствовать обследованию с целью ранней диагностики рака шейки матки (исследование мазков из шейки матки). К важнейшим факторам риска развития рака шейки матки являются следующие.

Инфекция ВПЧ является наиболее важным фактором риска. В эту группу входит более 100 типов вирусов, которые могут вызывать развитие папиллом (бородавок). Некоторые типы вирусов могут приводить к возникновению рака шейки матки (HPV16, HPV18, HPV31, HPV33, HPV45 и др.) Почти половина всех случаев рака шейки матки вызываются вирусами HPV16 и HPV18. Другие типы ВПЧ вызывают развитие бородавок на различных частях тела (ладонях, стопах, губах или языке).

Некоторые типы вируса могут инфицировать половые органы и область заднего прохода у женщин и мужчин. Эти вирусы передаются от человека к человеку при половых контактах. Такие вирусы редко ассоциируются с раком шейки матки и относятся к группе низкого риска. Эти вирусы могут вызывать плоские папилломы (бородавки) на шейке матки или во влагалище, протекающие без симптомов. Они, как правило, не оказывают влияния на возникновение рака шейки матки. С другой стороны, плоские папилломы, вызванные вирусами из группы высокого риска, могут превращаться в рак шейки матки или влагалища. В настоящее время нет способов лечения инфекции, вызванной ВПЧ, однако папилломы лечатся с эффектом, что предотвращает развитие из них рака. У большинства женщин эта инфекция проходит самостоятельно без лечения за счет иммунных механизмов организма женщины. Вероятность приобретения ВПЧ увеличивается в случае: 1) начала половой жизни в очень молодом возрасте; 2) наличия многих половых партнеров; 3) половых контактов с мужчинами, которые не подвергались операции обрезания. Презервативы не защищают от ВПЧ, но их использование необходимо для предотвращения СПИДа и других заболеваний, передающихся половым путем.

Курение. Курящие женщины в два раза чаще заболевают раком шейки матки. Канцерогенные вещества табачных изделий воздействуют не только на легкие. Они поглощаются легкими и через кровоток распространяются по организму. Табачные продукты обнаруживаются в слизистом отделяемом шейки матки. Эти вещества повреждают ДНК клеток шейки матки, что может способствовать развитию рака.

Вирус иммунодефицита человека (ВИЧ) вызывает синдром приобретенного иммунодефицита (СПИД). В результате нарушения иммунной системы организм женщины становится восприимчивым к ВПЧ, что увеличивает риск рака шейки матки. Иммунная система уничтожает опухолевые клетки и замедляет их рост и распространение. У женщин со СПИДом предопухолевое состояние шейки матки может превратиться в инвазивный рак быстрее, чем у других женщин.

Хламидийная инфекция. Хламидия - относительно частый вид бактерии, которая поражает женскую репродуктивную систему. Она распространяется половым путем. Многие женщины не знают о наличии у них этой инфекции до тех пор, пока она не была выявлена при исследовании мазка с шейки матки. Наличие хламидийной инфекции увеличивает риск развития рака шейки матки.

Диета. Недостаточное употребление фруктов и овощей может повышать риск рака шейки матки. Избыточный вес также увеличивает вероятность развития рака. Противозачаточные средства. Длительное применение противозачаточных препаратов (в течение 5 и более лет) повышает риск развития рака шейки матки. Среди женщин, использовавших такие препараты в течение 10 и более лет, риск рака шейки матки повышен в 4 раза. Множественные беременности. У женщин с множественными беременностями, которые закончились родами, риск развития рака шейки матки повышен. Низкий социально-экономический статус также сопровождается повышенным риском возникновения рака шейки матки. Случаи рака шейки матки в семье. У женщин, чьи матери или сестры страдали раком шейки матки, имеется повышенный риск развития такого рака. Так как большинство опухолей шейки матки развивается из предопухолевых заболеваний, то существует два пути предотвращения их возникновения. Первый путь заключается в профилактике предопухолевых состояний и второй - выявление и лечение предопухолевых заболеваний до того, как они превратились в рак. К фоновым процессам относят эрозию, псевдоэрозию шейки матки, лейкоплакию, к предраковым (предонкологическим) - эпителиальные дисплазии трех степеней выраженности.

Основным и наиболее перспективным направлением борьбы с этим заболеванием является его профилактика, которая заключается в своевременном выявлении и адекватном лечении фоновых, предраковых процессов, а также начальных форм рака шейки матки.

Проблемы подростковой беременности в современном акушерстве

Джунербаева Г.
МЦ «Мир женщин»

Одна из наиболее беспокоящих общество статистик в современном мире – это увеличение числа беременных среди подростков. В мире ежегодно у 5% - 10% девушек в возрасте от 13 до 17 лет наступает беременность. В России средний уровень подростковой фертильности составляет 70-90 на 1000. Увеличивается число подростков с незапланированной беременностью, как правило, у 61,1% из них заканчивается искусственным абортом, у 14,5% -самопроизвольным абортом и у 16,4% родами [1,2,3]. По данным Министерства здравоохранения РК, в 2009 году из 360 тысяч родов по Казахстану 4 360 приходится на роды в возрасте с 15 до 18 лет. Количество зарегистрированных беременностей среди 15–18-летних превышало 8 тысяч, а число зарегистрированных абортов у девочек-подростков этой возрастной группы более 4 тысяч. По данным Агентства по статистике РК, коэффициент рождаемости в возрастной категории 15-19 лет составляет по Казахстану 31,04%, в городе – 34%, в селе – 27%. Число случаев внебрачной рождаемости составило на начало 2009 года у несовершеннолетних девушек (на 100 000 рожениц) 23,5%. Мы не можем сказать, сколько забеременело, не достигнув 15-, 14-, 13-летнего возраста. Такого мониторинга у нас нет. Нет учета, нет достоверных сведений, следовательно, нет проблем и нет программ в связи с существованием несовершеннолетних мам как социальной категории [4]. Все больше девочек становятся беременными ещё в годы обучения в средней школе, когда они совсем ещё молодые и неопытные. Моральные принципы они отставляют в сторону. Такая тенденция зависит от множества причин. Прежде всего, беременность у подростков создает тем более высокий риск для здоровья, чем они моложе (он особенно значителен для 13-16-летних). В частности, дети, рожденные женщинами этой возрастной группы, имеют низкую массу при рождении и почти вдвое чаще умирают в младенчестве, чем дети 20-30-летних женщин. Кроме того, беременность у подростков сопровождается более высокой частотой клинических осложнений, включая выкидыш, токсикоз и кровотечения, а также повышенным уровнем материнской смертности по сравнению с женщинами в возрасте от 20 до 30 лет [5,6]. Возможно, еще большую тревогу вызывают социально-экономические последствия непредвиденной беременности в подростковом возрасте. Многие беременные учащиеся оставляли школу, причем навсегда. Женщинам этой группы было гораздо труднее, чем их сверстникам зарегистрироваться на бирже труда или устроиться на постоянную работу. Неудивительно поэтому, что такие матери чаще нуждаются в материальной поддержке государства. К счастью, в настоящее время большинство матерей-школьниц успешно завершают образование, несмотря

на все препятствия, стоящие на их пути (в отличие от ситуации, имевшей место еще 10 лет назад) [5,8]. Забеременевшие незамужние женщины подросткового возраста оказываются перед мучительным выбором. Чаще всего они не имеют ни моральной, ни материальной поддержки от отца ребенка. Поэтому им приходится решать: рожать или делать аборт. Решившись на роды, молодая мать снова должна делать выбор: самой растить ребенка или отдать его приемным родителям. Последний путь в настоящее время считают приемлемым не более 5% оказавшихся в подобном положении незамужних женщин. Иногда отец ребенка или родители молодой матери настаивают на выборе, который ее не устраивает, что создает дополнительные трудности и напряженность [1,3]. Беременность в подростковом возрасте довольно часто приводит к незапланированному замужеству. Такие браки чаше других заканчиваются разводом, а риск самоубийства среди молодых женщин, оказавшихся в этой ситуации, значительно выше, чем в общей популяции [7,8]. Таким образом, причинами подростковой беременности являются: 1) отсутствие полового воспитания. Недостаточность или полная безграмотность в сексуальной жизни приводят подростков с так называемым «играм», которые начинаются с поцелуев, длительных ласк, а заканчиваются половым актом. Как правило, первый и последующие сексуальные контакты проходят без применения способов контрацепции, что является фактором риска по подростковой беременности; 2) ранняя половая жизнь. Подростки, следуя своим принципам, которые гласят об их «взрослости» стремятся как можно раньше начать половую жизнь. Не последнюю роль в этом играют реклама и фильмы, интернет, доступность порнографической литературы; 3) незнание способов контрацепции. Не все, к сожалению, подростки, знают о методах предохранения или о том, как ими правильно пользоваться. Часто, стеснительность подростка не позволяет купить в аптеке хотя бы презервативы, обратиться за консультацией к врачу или родителям; 4) прием алкоголя и наркотиков. Большое значение имеет распространение среди подростков приема алкоголя и наркотиков. В состоянии опьянения не каждый взрослый способен контролировать свое поведение, тем более неспособны к адекватным действиям подростки; 5) изнасилование или принуждение к половому акту. Под страхом того, что узнают родители или смерти, девочек-подростков часто склоняют к половому акту. Естественно, что такие сексуальные контакты совершаются без контрацепции; 6) социально-экономическое положение.

Ряд проведенных исследований выявило, что чем беднее девушки-подростки, тем чаще у них наступает беременность (по сравнению с подростками из состоятельных семей). С одной стороны это связано отсутствием финансов для контрацепции. С другой стороны, дети из бедных семей не имеют даже школьного образования, где обучают сексуальному поведению и правилам контрацепции. Установлено, что беременность у подростков протекает с большим количеством осложнений, к которым относятся: ранний токсикоз с тяжелым течением; анемия беременных; аномалии родовой деятельности; родовые травмы (вследствие узкого таза) и травмы плода; более высокая частота кесаревых сечений; рождение маловесных детей; более частые внутриутробные пороки развития; ранняя младенческая смертность. И в заключение, проблема беременности среди подростков это то, что затрагивает общество в целом. Только общаясь и живя жизнью подростка, а не отпуская его в свободное плавание без твердой руки наставника, можно научить сексуальным отношениям и уберечь от таких травм, как ранняя беременность. Лучше предотвратить, чем потом мучительно долго и больно решать такие проблемы.

Литература:

1.Савельева И.С., Городничева Ж.А. Секс и молодежь представления и связанное с этим поведение риска // Вестник Российской ассоциации акушеров-гинекологов. - 2001. - №3- 4. - С.40-45.
2. Радзинский В.Е. Контрацепция у подростков // Гинекология. 2002. - №6, том 4, С. 255-258.
3. Акопян А.С., Лисичкина Е.Г., Харченко В.И. и др. Состояние репродуктивного здоровья и уровень материнской смертности в современной России // Вестник Российской ассоциации акушеров-гинекологов. 1998. -№2.-С.94-100.
4. http://www.centrasia.ru/newsA
5. Гаврилова Jl.В. Репродуктивное поведение населения Российской Федерации в современных условиях. М.: Медпресс, 2000. - С. 10-12.
6. Гуркин Ю.А. Гинекология подростков. Руководство для врачей. СПб., 2000. - С. 12.
7. Трубин В.Б. Оптимизация методов ранней реабилитации для подростков, прерывающих беременность медицинским абортом // Сборник научных трудов «Искусственное прерывание беременности» Саратов, 2002. - С. 106-107.
8. Уварова Е.В. Основные проблемы контрацепции у сексуально активных подростков // Русский Медицинский журнал. 2001. - том 9. - № 6. - С.222-225.

Лечение заболеваний шейки матки методами широкополосной радиоволновой хирургии и аргоноплазменной аблации

Мухаметжанова Н.К.
Центральная клиническая больница МЦ УДП РК

Рак шейки матки занимает второе место в мире по распространенности среди онкологических заболеваний. Основным средством профилактики является своевременная диагностика и лечение предраковой патологии - интраэпителиальных поражений шейки матки, влагалища и вульвы. Физиохимические методы являются ведущими в диагностике и лечении заболеваний шейки матки. Разработка и внедрение в практическую деятельность врачей современных более эффективных технологий остается одной из приоритетных проблем в гинекологии. Этим требованиям отвечает аппарат «Фотек ЕА141», совмещающий методы широкополосной радиоволновой хирургии (ШРХ) и аргоноплазменной аблации (АПА) [1].

Материалы и методы

Было проведено обследование, наблюдение и лечение 105 пациенток, имевших заболевание шейки матки и наружных половых органов. Обследование включало: мазки на микрофлору, онкоцитологию, ПЦР на половые инфекции и вирус папилломы человека (ВПЧ) ВКР-скрининг, а также видеокольпоскопию с документированием материалов обследования. В результате обследования выявлено 8 человек (7,6%) с цервикальной интраэпителиальной неоплазией 1, 2 или 3 степени (LSIL или HSIL согласно новой терминологической системе Бетесда, 2001), у большинства пациенток – 92 (87,6%) по результатам обследования на половые инфекции методом ПЦР выявлены: уреаплазма - 36 (34%), микоплазма генитальная – 4 (22,8%), микоплазма человеческая – 28 (26,7%), гарднерелла - 31(29,5%), а также выявлен ВПЧ методом ПЦР и ВПЧ ВКР- скринингом у 11(10,5%) пациенток.

При проведении кольпоскопии было выявлено: лейкоплакия - 4, ацетобелый эпителий - 98, ретенционные кисты шейки матки - 38,эктопия шейки матки - 105, йоднегативная зона - 45, мозаика - 7, пунктация - 4, гипертрофия сосудов - 26.

По результатам кольпоскопии и онкоцитологии было выявлено 25 пациенток (23,8%), которым требовалось проведение дополнительного обследования и активного хирургического лечения патологии шейки матки, а именно прицельной биопсии, эксцизии, абляции шейки матки. Оставшимся 80 (76,2%) пациенткам с заболеваниями шейки матки, не требующими активного вмешательства и хирургического лечения, проводилась консервативная терапия инфекций, санация влагалища и адекватное наблюдение в динамике.

Активное хирургическое лечение 25 пациенткам производилось с помощью аппарата «Фотек ЕА 141» с применением АПА либо ШРХ, из них биопсия проводилась 8 (32%), аргоноплазменная абляция – 15 (60%), широкополосная радиоволновая хирургия – 6 (24%)

АПА - это метод монополярной высокочастотной хирургии, когда энергия электромагнитного поля высокой частоты передается на ткань бесконтактным способом с помощью ионизированного газа аргона. При данном методе отсутствует непосредственный контакт электорода с тканью, глубина коагуляции не превышает 3 мм, заживление раны происходит в короткие сроки без образования грубых рубцов, позволяет проводить быстрый и надежный гемостаз.

ШРХ – метод рассечения, иссечения и контактной коагуляции различных патологических образований с помощью широкополосной радиоволны. Происходит рассечение ткани без механического усилия. При достаточно тонком рабочем электроде (электрод-игла, электрод-петля) термическое воздействие на ткани минимально. В результате наблюдается эффект разреза без коагуляции [1,2].

Показанием для проведения биопсии явились наличие дисплазии умеренной или тяжелой степени в цитологических мазках (LSIL и HSIL), множественных кист, лейкоплакии, мозаики или пунктации при кольпоскопии. Наиболее широко применялась петлевая электроэксцизия (ПЭЭ) - иссечение аномальной ткани тонкими проволочными петлями различных размеров и форм с захватом части цервикального канала. Для иссечения более обширного участка ткани при тотальном поражении шейки матки, при наличии множественных ретенционных кист больших размеров применялась конизация треугольным электродом-парус, при котором удаляется вся патологическая ткань шейки матки в виде конуса. Эти методики применялись как для диагностики, так и одновременно для лечения цервикальных поражений.

Манипуляции проводились под местной анестезией 10% р-ром лидокаина в виде спрея либо парацервикальная анестезия 2% р-ром. В случаях возникновения кровотечения из области взятия биопсии проводился гемостаз раневой поверхности при помощи АПА в режиме «Спрей» в течении 3-5 сек для остановки кровотечения.

Метод аргоноплазменной абляции - щадящий метод, который дает меньше всего осложнений при последующей беременности, но при его применении отсутствует материал для гистологии. Данный метод применялся либо после прицельной биопсии, либо при удовлетворительных данных кольпоскопии и цитологии у молодых пациенток до 30 лет и нерожавших женщин [3].

Для проведения коагуляции эктопий шейки матки применялась также радиоволновая коагуляция с помощью электрода-шарика различных размеров. Данная методика использовалась при небольших размерах патологического очага, нормальных результатах цитологии и расширенной кольпоскопии [4] .

Результаты

После проведенного лечения пациентки наблюдались в течение 1-2 месяцев, динамика эпителизации раневой поверхности шейки матки после АПА и ШРХ оценивалась путем проведения кольпоскопии. В период наблюдения обильной экссудации на месте коагулированного очага, случаев кровотечения при отторжении струпа не отмечалось. Отторжение струпа у большинства пациентов произошло на 4-5 сутки. Период эпителизации проходил без осложнений. Полная эпителизация произошла через 1 месяц у 16 (64%) пациенток, через 1,5 месяца – у 9 (36%).

Таким образом, эффективность лечения доброкачественных процессов шейки матки методами широкополосной радиоволновой хирургии и аргоноплазменной абляции у пациенток по данным кольпоскопии через 8 недель составила 100%. Причем результаты гистологического исследования полностью подтверждали данные цитологии и кольпоскопии, лишь в одном случае при наличии экзофитных кондилом вульвы при гистологическом исследовании материала был выявлен CIN 111 (carcinoma in situ).

Список литературы:

1. *Диагностика и лечение заболеваний шейки матки, влагалища и наружных половых органов методами широкополосной радиоволновой хирургии и аргоноплазменной абляции-М-2008.- 42с.*
2. *Роговская С.И. Практическая кольпоскопия.- М.-2011.- 228с.*
3. *Прилепская В.Н. Заболевания шейки матки, влагалища и вульвы.- М.-2000.- 150с.*
4. *Бауэр Г. Цветной атлас по кольпоскопии.- М.- 2010.-287с.*

Особенности контрацепции после аборта

Чистобаева Г.М.
КГП на ПХВ «Городская поликлиника№1» г.Петропавловск

Абортом называют любое прерывание беременности до срока, при котором она может завершиться преждевременными или срочными родами. Самопроизвольное прерывание беременности, как правило, является трагедией для женщины, в то время как искусственный аборт, за исключением медицинских показаний, выполняется по ее желанию. Справедливо отметить, что в большинстве случаев аборт для женщин является вынужденной мерой, прибегнуть к которой их заставляет только жестокая необходимость. По данным социологических опросов, 43% женщин рассматривали аборт как операцию, наносящую вред здоровью, а 15% связывали с абортом не только физические, но и психологические страдания. Искусственное прерывание беременности распространено в наши дни более чем когда–либо в предыдущей истории. Ежедневно в мире совершается около 100 млн. половых актов, в 910 тыс. случаев происходит зачатие, которое у 10% женщин заканчивается искусственным абортом. Как отмечала в 1996 г. Комиссия по народонаселению и развитию ООН, «во многих странах – как развитых, так и развивающихся – искусственному прерыванию беременности общественность уделяет повышенное внимание». При этом озабоченность вызывают как медицинские последствия абортов – материнская заболеваемость (нередко приводящая к бесплодию) и смертность, так и морально–правовые – проблемы его допустимости на разных сроках беременности и законодательной регламентации. В настоящее время существуют многочисленные методы искусственного прерывания беременности – как хирургические (ваккум–аспирация или «мини–аборт», инструментальное удаление плодного яйца с одновременным выскабливанием стенок полости матки, внутрипузырное введение растворов, стимулирующих родовую деятельность, малое кесарево сечение), так и нехирургические (гомеопатия, иглорефлексотерапия, магнитная индукция – «магнитный колпачок», медикаментозный аборт – мифепристон). Несмотря на щадящий характер и относительную безопасность некоторых методов прерывания беременности, аборт всегда является неестественным процессом, который характеризует грубое вмешательство в организм беременной женщины. Осложнения искусственных абортов можно условно разделить

на ранние и поздние.

К ранним осложнениям аборта относят:

– перфорацию матки – наиболее грозное осложнение аборта, следствием которой могут быть ранение крупных сосудов, кишечника, мочевого пузыря, перитонит;

– кровотечение;

– повреждения шейки матки;

– нарушение свертываемости крови;

– эмболия;

– неполное извлечение плодного яйца;

– инфицирование.

Среди поздних осложнений выделяют:

– воспаление матки и/или ее придатков;

– гормональные нарушения;

– эндометриоз;

– бесплодие;

– невынашивание, в том числе связанное с истмико–цервикальной недостаточностью;

– эктопическая беременность;

– патологическое течение последующих беременностей и родов.

Аборт оказывает влияние на гипоталамо–гипофизарную систему, вызывая возбуждение гипоталамических структур. Далее на смену фазе возбуждения приходит фаза разрушения, обусловливающая тяжелые повреждения структур гипоталамуса, которые не всегда имеют обратное развитие. Последствия данного процесса во многом зависят от состояния преморбидного фонда. У здоровых женщин после аборта постепенно происходит нормализация гипоталамо–гипофизарно–надпочечниковых взаимоотношений, восстанавливаются гонадотропная функция гипофиза и стероидогенез в яичниках. У женщин с неблагоприятным преморбидным фоном или многочисленными абортами восстановления гипофизотропных функций гипоталамуса и нормализации метаболических сдвигов не происходит, что приводит к развитию нейроэндокринного синдрома.

Учитывая отрицательное влияние искусственного аборта на репродуктивное здоровье женщин, особое внимание после прерывания беременности необходимо уделять дальнейшему репродуктивному поведению женщин.

Экспертами ВОЗ определены общие рекомендации по контрацепции для женщин после аборта:

– все современные методы контрацепции могут быть использованы сразу после неосложненного аборта в 1 триместре;

– женщины должны воздерживаться от половых контактов до тех пор, пока не остановится кровотечение после аборта и/или пока не будут излечены осложнения;

– естественные методы планирования семьи не рекомендуются до восстановления регулярного менструального цикла.

В таблице 1 представлены методы контрацепции, рекомендуемые ВОЗ после прерывания беременности в зависимости от сроков гестации.

Гормональная контрацепция

Препараты гормональной контрацепции:

– Комбинированные оральные контрацептивы (КОК);

– оральные контрацептивы (ОК), содержащие только прогестаген (мини–пили);

– препараты пролонгированного действия (импланты и инъекции прогестагенов);

– гормоновыделяющие ВМС.

Особенность применения гормональных средств после аборта заключается в том, что их прием следует начинать в день производства аборта или на следующий день после него. Гормональные препараты позволяют организму легче перенести стресс, связанный с прерыванием беременности. Если после аборта женщине был рекомендован короткий курс антибиотиков, использование КОК в течение первых 7 дней следует сочетать с дополнительными средствами контрацепции (барьерными).

Почти во всех современных КОК в качестве эстрогенного компонента используется этинилэстрадиол. Прогестагенный компонент большинства КОК представлен производными 19–нортестостерона:

– 1 поколение прогестагенов – норэтинодрел; норэтистерон, этинодиол диацетат, норэтинодрон, линестренол (эстраны);

– 2 поколение – левоноргестрел, норгестрел (гонаны);

– 3 поколение – дезогестрел, гестоден, норгестимат (гонаны);

а также, производными 17а–гидроксипрогестерона – ципротерона ацетат.

Начинать прием гормональных препаратов через 5 дней после аборта нецелесообразно. В этом случае начало приема гормонов следует отложить до первого дня следующей менструации, а до этого момента использовать барьерные методы в сочетании со спермицидами.

КОК нельзя использовать женщинам, которым противопоказан прием эстрогенов (женщины с ожирением, с гипертонической болезнью, тромботическими осложнениями, эстрогензависимыми опухолями, сахарным диабетом, а также курящим женщинам старше 35 лет). Для таких женщин приемлемы мини–пили. Их также начинают принимать либо в день аборта, либо на следующий день после него.

Инъекцию гормонального препарата пролонгированного действия можно сделать не позднее 7–го дня после аборта. В последующем инъекции следует делать регулярно – в зависимости от используемого препарата. Инъекции гормонов – удобный и высокоэффективный метод предохранения от нежелательной беременности. Использование имплантов требует от врача определенных технических навыков. Их можно вводить в течение первой недели после аборта. Контрацептивное действие импланта наступает незамедлительно и длится 5 лет.

Согласно «Критериям приемлемости ВОЗ» абсолютным противопоказанием к использованию ВМС служат имеющиеся в анамнезе воспалительные процессы в области малого таза. К группе относительных противопоказаний относятся: анемия, наличие более одного сексуального партнера, перенесенная внематочная беременность. Также не рекомендуется вводить ВМС после аборта, сделанного при сроке беременности больше 10 недель. При отсутствии вышеуказанных противопоказаний введение ВМС после аборта оправдано: женщина предварительно обследована, имеются соответствующие операционные возможности.

Барьерные методы в сочетании со спермицидами показаны женщинам, которым по каким–либо причинам противопоказано использование гормональных и внутриматочных средств.

Для женщин, которым категорически противопоказана повторная беременность, наиболее приемлемым методом контрацепции является добровольная хирургическая стерилизация (ДХС). В соответствии с законодательством условиями для ДХС являются:

– возраст старше 35 лет;

– состоят в браке;

– наличие двух и более детей.

Вне зависимости от того, каким контрацептивным методом женщина будет пользоваться после аборта, она должна пройти консультацию у специалиста сразу после первой менструации. В последующем обследование должно быть повторено через 3 мес., затем – через 6 и 12 мес.

Использование современных методов контрацепции в послеабортном периоде позволяет восстановить фертильность в сроки от 1 до 20 мес., сохранить репродуктивное здоровье женщин, значительно снизить количество повторных абортов.

Литература

1. Савельева И.С. Комбинированная оральная контрацепция как профилактика борта и лечение его осложнений. Гинекология, 2002, т.4, №3

2. Серов В.Н., Пауков С.В. Оральная гормональная контрацепция. Москва, «Триада–Х», 1998

3. Стрижаков А.Н., Давыдов А.И., Шахламова М.Н. Современные методы контрацепции. «Медицина», 1997

4. Шарапова О.В., Кулаков В.И., Стрижаков А.Н. Современные методы профилактики абортов. МЗ РФ, 2004

Основные причины развития остропрогрессирующих форм туберкулеза легких, в том числе и среди детей и подростков (обзор литературы)

Джайшева К.Т., Крышкина Т.В., Кадирова А.А., Тлеукулова Ж.Л, Абдыхалыкова Р.Б.
ЗКГМУ имени М.Оспанова, санаторий «Шаґала», ОПТД г.Актобе, Темирская ЦРБ Актюбинская обл., Макатская РТБ Атырауская обл.

Кеш біліну, және кеш емделу, емдеу тиімділігінің төмен болуы мен өлім көрсеткіштерінің жоғары болуы бүкіл адамдар арасын да туберкулездің жедел түрлерінің дамитатын негізігі ықпалдар болып есептеледі. Және бұл жағжайды ұшықтыратын туберкулездің емге тұрақты түрлерінің кең таралуы болады.

Main causes of lancinating progression of tuberculosis at all age-group population are delayed diacrisis and delayed treatment, low strength of treatment and high death rate. The other negative point is prevalence rate of multiple antibiotic resistances TMB.

Современная эпидемическая ситуация по туберкулезу характеризуется увеличением частоты тяжелых быстро прогрессирующих форм туберкулеза во всех возрастных группах, в том числе среди детей и подростков [1,2,]. В настоящее время каждый третий больной туберкулезом имеет острую прогрессирующую форму течения заболевания, такие как казеозная пневмония, неуклонно прогрессирующий фиброзно-кавернозный туберкулез легких, гематогенно-диссеминированный туберкулез, инфильтративный туберкулез легких с обширным поражением по типу лобита, т.е. клинически тяжелый и трудно излечиваемый туберкулез. [3,4]. Вместе с тем, все эти клинические формы отличаются острым началом, ярко выраженными клиническими симптомами, быстрым образованием деструктивных изменений [5]. Частота выявления подобных форм туберкулеза колеблется от 60 до 81%. Такое течение процесса стали диагностировать не только при классических острых формах туберкулеза (миллиарном туберкулезе и казеозной пневмонии), которые спустя 20 лет (в 1994 г.) были повторно включены в клиническую классификацию туберкулеза, но и при других формах. Это послужило основанием для объединения больных с подобным течением туберкулезного процесса под единым названием «остропрогрессирующий туберкулез легких» (ОПТЛ). Прогрессирующее течение туберкулеза стало основной причиной смерти больных. Смерть в течение первого года выявления болезни, в основном, происходит по причине развития остропрогрессирующего процесса. Среди больных ОПТЛ показатели смертности также высоки - 67% [6,7]. Установлено крайне негативное влияние поздней диагностики туберкулеза в связи с поздним обращением больных за медицинской помощью и несвоевременной диагностикой остропрогрессирующих форм туберкулеза в учреждениях общей лечебной сети. Задержка диагностики остропрогрессирующих форм туберкулеза более чем на месяц приводит к выявлению заболевания в терминальной фазе развития с тотальным поражением легких и полиорганной недостаточностью [8,9]. Отмечено, что при повторном заболевании значительно чаще регистрируются остропрогрессирующие формы туберкулеза и осложненное течение процесса. Рецидивы туберкулеза легких всегда отличались большей частотой распада легочной ткани, обильным бактериовыделением, обширностью поражения и тяжелым клиническим течением. Неуклонно увеличиваются показатели заболеваемости детей и подростков, проживающих в очаге с больными - бактериовыделителями, превышая в десятки раз таковые у населения в целом. В частности, туберкулез у подростков в 40-77,9% случаев развивается в очаге туберкулезной инфекции [10,11]. Особенно это касается асоциальных семейных очагов инфекции.

Увеличивается частота впервые выявленных лекарственно-устойчивых форм туберкулеза у взрослых и подростков. Ухудшается качество проведения профилактических противотуберкулезных мероприятий, чему способствуют как объективные, так и субъективные факторы [12,13,15]. Прогрессированию специфического процесса среди подростков способствуют, прежде всего, характерные глубокие эндокринные изменения, несовершенство и неустойчивость функционального состояния основных регулирующих систем организма, особая психоэмоциональная сфера, что позволяет отнести его к группе риска по туберкулезу. Высокая заболеваемость туберкулезом подростков из очагов туберкулезной инфекции и из контактов с бацилярными больными свидетельствует о том, что разработанные ранее режимы химиотерапии, а так же сроки диспансерного наблюдения и лечения не всегда обеспечивают должный эффект. Увеличение показателей заболеваемости туберкулезом среди подростков связаны с плохо организованной работой по активному выявлению заболевания (то есть при массовых профилактических обследованиях и при обследовании групп риска). В результате растет число подростков, выявляемых при обращении к врачу, с выраженными признаками заболевания. Как правило, при наличии клинических проявлений выявляются распространенные туберкулезные процессы, часто с необратимыми изменениями легочной ткани, что определяет исход заболевания и, таким образом, дальнейшую судьбу подростков [14,15].

Таким образом, основными проблемами остропрогрессирующих форм туберкулеза во всех возрастных группах населения являются поздняя диагностика и позднее начало лечения, низкая эффективность лечения и высокая смертность. Другим негативным фактором, затрудняющим лечение, является высокая распространенность множественной лекарственной устойчивости МБТ, которая наблюдалась более чем у 80% больных остропрогрессирующими формами туберкулеза.

Литература:

1.Под редакцией Т.Ш. Абилдаева Статистический обзор по туберкулезу в Республике Казахстан // Алматы. – 2011 г.
2. Дрыга О.П- Непосредственные и отдаленные результаты комплексно' го лечения остропрогресснрующего туберкулеза легких: Дисс. доктора мед. наук. Челябинск, 2004, - 256 с.
3. Кибрик Б.С., Маковей Ю.В., Челнокова О.Г. Казеозная пневмония в практике работы врачей терапевтических и пульмонологических отделений И 10 национальный конгресс по болезням органов дыхания, Слб., 2000. С. 267
4. Кибрик Б.С. Проблемы эпидемиологии, диагностики и лечения казеозной пневмонии / Б.С. Кибрик, О.Г. Челнокова // Проблемы туберкулеза.-2002-№9.- С.18-22.
5. Игембаева Р.С., Игембаев К.С., Селиханов Н.К. Клинико- социальная характеристика больных туберкулезом органов дыхания // Фтизиопульмонология. – 2009. - №1 (15). С.24-25.
6. Баласанянц Г.С. Остро прогрессируюший туберкулез легких И БЦЖ.1999.-С. 34 -36.
7. Батыров Ф.А, Шмакова Л.Н., Флнгиль Д.М и др, Частота ле-

тальных исходов у больных остропрогресснрующими и генерализованными формами туберкулеза // Туберкулез сегодня. Материалы VII Российского съезда фтизиатров. - М.- 2003. - С. 125.
8. Мишин В.Ю., Борисов С.Е., Аксенова В.А. и соавт. Диагностика и химиотерапия туберкулеза органов дыхания // Пробл. туб. 2005- - № 3.-С. 47 -64.
9. Кибрик Б.С., Челнокова О.Т. Некоторые особенности лекарственной резистентности микобактерий туберкулеза у больных с остропрогрес-сирующими деструктивными формами туберкулеза легких К Пробл. туб, 2003. - №8. - С, 3-5.
10. Рукосуева О.В., Васильева И.А., Пузанов В.А., Медведева О.А., Катулина Н.И., Яшенкова Н.А. Клинические и микробиологические особенности рецидивов туберкулеза органов дыхания. // Проблемы туберкулеза и болезни легких, 2008, № 10, с. 28-31.
11. Наубетьярова А.Н., Тулемисова Г.Д., Сартаева Г.Ш с соавт. Причины рецидивов туберкулеза органов дыхания у детей и подростков, леченных режимами ДОТС //Фтизипульмонология.- 2005. -%2. С.24-25
12. Овсянкина Е.С., Губкина М.Ф., Кобулашвили М.Г., Панова JI.В. Химиотерапия туберкулеза у детей и подростков: проблемы и пути решения // Проблемы туберкулеза. 2006. - № 8 - С. 26-29.
13. Русакова Л.И. Особенности клинического течения и эффективность комплексного лечения распространенных процессов туберкулеза органов дыхания у подростков: Дис. . д-ра мед. наук. М., 2006.
14. Фирсова В.А. Туберкулез у подростков: диагностика, клиника, лечение // Проблемы туберкулёза 2003. - №3. - С. 23-26.
15. Аксёнова В.А., Лугинова Е.Ф. Лекарственно-резистентный туберкулёз у детей и подростков // Проблемы туберкулёза. 2003. - №1. - С. 25-28.

Санаторно-курортное лечение детей и подростков, больных туберкулезом

Джайшева К.Т., Крышкина Т.В., Сматилов А.А., Сахипкереев К.К., Кадирова А.А.
ЗКГМУ имени М.Оспаноова, санаторий «Шаґала» г.Актобе, Темирская ЦРБ Актюбинская обл.

Санатроиялық курорттық ем негізінде организмнің бұзылған қызметтерінің реабилитациясына, бүкіл ағзалар мен жүйелердің қызмет ету белсенділігін қалыптастыруға бағыттылған. Бұл ем өзінің кешенділігімен ерекшеленіп және туберкулезге қарсы қолданылатын емнің бір кезеніне жатады.

The time for beginning of surgery should be chosen based on reaction of coming maneuver on functional and metabolic disturbance. If surgery is not able to resolve or subdue disease producing factors, then it should be held after dynamic normalization of gaseous exchange and kidneys functions.

В настоящее время санаторно-курортное лечение больных туберкулезом является неотъемлемой частью этапной противотуберкулезной помощи населению. А всего несколько десятилетий отделяет нас от того времени, когда исцеление от туберкулеза было редким счастьем для больного. Большинство больных активным туберкулезом погибало. Внешний вид, страдания этих людей описаны в произведениях И.С.Тургенева, А.Доде, Д.Лондона, Э.М.Ремарка, А.Чехова и многих других писателей. Вот строки из романа Мопассана «На воде»: «… время от времени на встречу попадаются несчастные, высохшие создания, которые еле плетутся, опираясь на руку матери, брата или сестры. Бедняги кашляют, задыхаются, кутаются в шали, несмотря на жару, и их запавшие газа глядят на все с отчаянием и злобой… Грозный беспощадный недуг, ныне называемый туберкулезом, недуг, который подтачивает, сжигает и губит тысячи человеческих жизней, словно нарочно подобрал этот берег, чтобы приканчивать здесь свои жертвы. Как должны проклинать его во всех уголках земного шара, где столько семейств, скромных и коронованных, знатных и не знатных, похоронили кого-нибудь из близких, чаще всего ребенка, надежду и радость всей семьи...»

В доантибактериальную эру пребывание в санаториях и на курортах было одним из основных методов лечения всех форм и локализаций туберкулеза. В настоящее время оно сохраняет свое значение как один из этапов в комплексе лечебных и профилактических мероприятий при туберкулезе. Экономические ограничения последнего периода сузили санаторно-курортную базу, но значительные контингенты больных туберкулезом, излеченных от туберкулеза, и лиц из групп риска пользуются ею с положительным эффектом. Санаторно-курортное лечение направлено в основном на реабилитацию нарушенных функций организма, восстановление нормальной реактивности организма, усиление функциональной активности всех органов и систем. Особенностью санаторно-курортного лечения является его комплексный характер. Наряду с лечением большую роль в оздоровлении играют рационально организованный отдых, максимальное пребывание на открытом воздухе, климатотерапия. Благотворное действие санаторных условий на больных туберкулезом объясняется тем, что, находясь в условиях санатория, они следуют разумному гигиено-диетическому режиму, почти все время проводят на свежем воздухе, получают усиленное и полноценное питание. Кроме того, пребывание на природе в спокойной обстановке укрепляет нервную систему. Больные получают дозированные солнечные и воздушные ванны, улучшающие кровообращение и дыхательную системы.

Санатории для больных туберкулезом подразделяют на местные и расположенные в курортных зонах. Большинство больных целесообразно направлять в местные санатории, расположенные в районе их постоянного жительства. При этом нет необходимости в адаптации к новым климатическим условиям и меньше транспортные расходы. В местные санатории можно направлять больных всеми формами туберкулеза после ликвидации симптомов острой интоксикации и с признаками стабилизации процесса. Вторая фаза химиотерапии (фаза продолжения лечения) в местных санаториях предпочтительна для больных старших возрастных групп, детей раннего возраста и больных после оперативных вмешательств по поводу туберкулеза. В курортные санатории направляют больных, у которых можно предполагать более полную инволюцию поражений в короткие сроки. Другая группа — это больные с сопутствующими заболеваниями, которые лучше протекают в условиях соответствующего климатического курорта. Для санаторно-курортного лечения больных туберкулезом используют санатории различных климатогеографических зон. При этом учитывают воздействие природных факторов в разные сезоны года и возможность использования санаторных методов лечения для комплексной терапии туберкулеза и сопутствующих заболеваний.

Лечение больных туберкулезом органов дыхания с сопутствующими заболеваниями органов сердечно-сосудистой системы целесообразно в санаториях, расположенных в благоприятных климатических условиях. При направлении больных туберкулезом на климатические курорты учитывают, что в некоторых из них кроме отделений для больных туберкулезом легких есть отделения для лечения внелегочного туберкулеза, в частности туберкулеза глаз и органов мочеполовой системы. Путевки для санаторного лечения выдают больным противотуберкулезные диспансеры

Лечение ДВС- синдрома у больных с туберкулезом органов дыхания

Оразалин Р.Ж.
Областной противотуберкулезный диспансер г. Актобе

Қан тамыры ішінде шашырынып ұю синдромның клиникалық жағдайларда даму себебтерің дер кезінде анықтау, білу дәргерге оңы толық емдеуіне мүмкіндік береді. Бұл синдромды алдын алу үшін оңы дамытатын себебтерді дер кезінде жою, негізгі ауруды толық дұрыс емдеу, басталған шокпен және микроциркуляция бұзылыстарымен күресу - қан тамыры ішінде шашырынып ұю синдромын алдын алу үшін ең маңызды болып есептеледі.

Knowledge of disease patterns and diacritic phenomenon, where disseminated intravascular coagulation syndrome takes place, admit doctors to diagnose and treat appropriately. Early prevention of DIC syndrome, disease correct treatment, less traumatic surgical attack, dealing with started collapse and distress of microcirculation are basic factors against DIC syndrome.

Синдром диссеминированного внутрисосудистого свертывания крови ДВС- синдром как медицинский термин появился в клинике в 60-е годы XX века. Он осложнял течение многих заболеваний и патологических состояний [1,2,3]. В большинстве случаев, диагностированный у больного ДВС-синдром считался вероятным признаком неблагоприятного исхода. Характерный для ДВС – синдрома «микротромбоз», ведет к окклюзии сосудов микроциркуляторного русла, приводящее впоследствии к развитию очагов дистрофии и некроза, что в свою очередь, приводит к развитию полиорганной недостаточности и к летальному исходу [4,5,6]. Морфологически он характеризуется наличием свертков фибрина в сосудах микроциркуляторного русла. Причем, если они локализуются в 1-2 органах, то такое свертывание называют локальным (ЛВС), и только при наличии свертков в трех органах и более внутрисосудистое свертывание обозначают как диссеминированное (ДВС). Больные с синдромом диссеминированного внутрисосудистого свертывания нуждаются в интенсивном круглосуточном наблюдении и лечении с мониторным слежением за эффективностью дыхания и кровообращения, частым повторением лабораторных исследовании, поэтому их лечение проводится в отделениях реанимации либо в палатах интенсивной терапии. Основой терапии как острого, так и хронического ДВС-синдрома является лечение, в первую очередь, основного заболевания. Лечение ДВС-синдрома носит многокомпонентный характер и зависит от стадии (гипер- гипокоагуляция), формы (молниеносная, острая, хроническая) и характера сопутствующей патологии. Для того, чтобы остановить развитие дальнейшее прогрессирование ДВС-синдрома лечение должно быть направлено на усиление антикоагулянтной активности крови (гепарин, концентрат АТ III, свежезамороженная плазма), улучшение антиагрегантной активности (антиагреганты, спазмолитики, антиоксиданты, витамины), подавление протеолиза (гордокс, контрикал,трасилол), выведение токсинов из организма (детоксикационные средства, плазмаферез). Именно комплекс АТ III способен прервать развитие и прогрессирование внутрисосудистого свертывания крови. Однако, при длительном течение происходит истощение противосвертывающих механизмов, уменьшается и не восстанавливается содержание АТ III и протеина С. В связи с этим при лечении нельзя ограниваться лишь назначением гепарина из-за феномена гепарин резистентности и снижения АТ III. Одним из важных звеньев является введение свежезамороженной плазмы, в которой в сбалансированном количестве содержатся компоненты свертывающей и противосвертывающей систем, что способствует восполнению АТ III.читывая, что при всех стадиях ДВС-синдрома активизируются тромбоциты и нарушается микроциркуляция необходимо назначение антиагрегантов.

Необходим строгий контроль за почасовым диурезом, оксигенацией артериальной крови, уровнем белков, мочевины и креатинина, количеством тромбоцитов, эритроцитов и гематокритом, АД, ЦВД, пульсом и коагулограммой.

На стадии гиперкоагуляции необходимо введение антиагрегантов (трентал, агапурин,курантил), витамин В6, спазмолитики (но-шпа), реополиглюкин и СЗП. В стадии коагулопатии наиболее важным компонентом лечения является восстановление системной гемодинамики. Для этого показано введение гидроэксилированного крахмала 6% и10%, 500,0-1000,0 мл, реоплиглюкина, полиглюкина, 5 % альбумина, желатиноля.

Для восстановления жидкости в сосудистом русле и межклеточном пространстве необходимо введение кристаллоидных растворов 5-10% раствора глюкозы, изотонического раствора натрия хлорида, раствора Рингера-Локка, лактасола.

Одним из основных компонентов инфузионно-трансфузионной терапии ДВС-синдрома является быстрое введение СЗП в объеме до 1,5-2,0 л, что обусловлено тем, что она восстанавливает гемостатический потенциал, уравновешивает звенья гемостаза, содержит в большом количестве сбалансированные системы гемостаза. С целью восполнения гемопотери рекомендуется введение эритроцитарной массы из расчета на 3 объема кровопотери 1 объем эритроцитарной массы. Объем инфузионно-трансфузионной терапии должен превышать объем кровопотери в 1,5-2 раза что обусловлено патологическим депонированием крови при ДВС-синдроме, исходным снижение ЦВК и ЦПК, секвестрацией и разрушением эритроцитов. Для стимуляции сосудисто-тромбицитарноного звена гемостаза вводят дицинон, этамзилат, трансаминазу. При массивной кровопотере рекомендуется введение глюкокортикостероидов: гидрокортизон 125-250 мг (10 мг/кг/час) или преднизолон 400 мг (10мг/кг/час). При стабильном артериальном давлении вводят эуфиллин 2,4% по 5 мл каждые 3 часа. При глубокой тромбоцитопении рекомендуется введение концентрации тромбоцитов – 6-8 доз.

В первые часы после достигнутого гемостаза целесообразно применение плазмафереза для удаления ПДФ и продуктов паракоагуляции. При этом удаляют не менее 70% ОЦК с соответствующей ее заменой СЗП. Своевременное устранение причин, вызывающих ДВС-синдром, правильное лечение основного заболевания, возможно менее травматичное проведение хирургических вмешательств, борьба с начавшимся шоком и расстройствами микроциркуляции -важнейшие условия предупреждения ДВС-синдрома.

При тромбогенной опасности (пожилой возраст, патология беременности, опухолевые заболевания) не следует назначать препараты, повышающие коагуляционный потенциал крови (синтетические гормональные противозачаточные средства, ингибиторы фибринолиза, в том числе аминокапроновую кислоту).

Следует помнить, что кровопотеря у взрослых людей, не превышающая 1 литра, подлежит замещению не кровью, а альбумином, плазмой или кровезаменителями. В терапии гнойно-деструктивных процессов, являющихся частой причиной синдрома диссеминированного внутрисосудистого свертывания, в том числе и при распространенном деструктивном туберкулезе, наряду с антибиотиками и другими антибактериальными пре-

паратами следует применять ингибиторы протеаз, препараты, улучшающие реологические свойства крови, и антитромботические средства.

Литература:

1. *Мачабели М.С. Коагулопатические синдромы. – М.: Медицина, 1979. – С.303*
2. *Мачабели М.С. Тромбогеморрагический синдром.// Пробл. Гематол. – 1981. - №1. – С.48-54.*
3. *Баркаган З.С., Лычев В.Г., Бильшевский К.М. Современные проблемы диагностики и патогенетической терапии синдрома ДВС //Тер. Архив. – 1979. - №9. – С.15-18.*
4. *Баркаган З.С. Геморрагические заболевания и синдромы. – Медицина, 1988. – С.528*
5. *Балуда В.Г., Деянов И.И. Тромболитические заболевания: их классификация и лабораторная диагностика // Гематология и трансфузиология. – 1989. - №2. – С. 3-8.*
6. *Павловский Д.Г. Тромбогеморрагический синдром в хирургии. // Хирургия. – 1982. - №9. – С.114-117.*

Инфекционно-токсический шок у больных с остропрогрессирующими формами туберкулеза

Оразалин Р.Ж.
Областной противотуберкулезный диспансер г. Актобе

Соңғы жылдары инфекция-токскалық шокпен сипатталатың немесе қосарланған өкпе туберкулезінің жедел дамитын түрлері жиі кездесуде. Инфекция-токсикалық шоктың диагностикалық белгілеріне қан қысымының төмендеуі, апатия және ұйқығыштық, тері беттерінің бозғыштығы және мәрмәр тәріздес болуы, жоғары дымқылдануы, аяқ-қолдарының салқындауы, тыныс алулығының жиі болуы, олигурия жатады. Шок емдеу бағдарламсы кешенді болуы тиіс. Ең бастысы оның құрамына қоздырғышты жоятың дәрі-дәрмектер болуы тиісті және шұғыл көмек корсету талаптарына сай болуы қажет.

Knowledge of disease patterns and diacritic phenomenon, where disseminated intravascular coagulation syndrome takes place, admit doctors to diagnose and treat appropriately. Early prevention of DIC syndrome, disease correct treatment, less traumatic surgical attack, dealing with started collapse and distress of microcirculation are basic factors against DIC syndrome.

В последние годы у больных с остропрогрессирующими формами туберкулеза, такими как казеозная пневмония, милиарный туберкулез, прогрессирующий фиброзно-кавернозный туберкулез легких, т.е. клинических форм туберкулеза органов дыхания с наличием обширных паренхиматозных поражений, обильным бактериовыделением, часто стал встречаться как осложнение и неотложное состояние инфекционно-токсический шок, требующий проведения интенсивной терапии и реанимационных мер. Под воздействием микробных токсинов снижаются энергетические ресурсы организма и функциональная активность иммунокомпетентных клеток, что приводит к вторичному повреждению клеток за счет высвобождения в большом количестве медиаторов воспаления. Инфекционно-токсический шок является клиническим выражением этих патоморфологических реакций.

Клиническая картина шока обусловлена критическим уменьшением капиллярного кровотока в пораженных органах. При осмотре обращает на себя внимание характерное лицо больного, находящегося в состоянии шока. Оно описано еще Гиппократом (гиппократова маска): «...Нос острый, глаза впалые, виски вдавленные, уши холодные и стянутые, мочки ушей отвороченные, кожа на лбу твердая, натянутая и сухая, цвет всего лица зеленый, черный или бледный, или свинцовый».

Первая фаза инфекционно-токсического шока (компенсированный шок) характеризуется эйфорией, тревожностью, двигательным беспокойством, гиперстезией кожи. При осмотре отмечается бледность кожных покровов, гипертермия, цианоз губ и ногтевых пластинок, тахикардия, умеренная одышка. Артериальное давление в норме или несколько снижено. Диагностируется небольшая гипоксемия, гиперкапния, компенсированный метаболический ацидоз и гиперкоагуляция. Наряду с отмеченными признаками (осунувшееся землистое лицо, запавшие глаза, бледность или цианоз) обращает на себя внимание низкое положение больного в постели, неподвижность и безучастность к окружающему, едва слышные, «неохотные» ответы на вопросы. Больные предъявляют жалобы на сильную слабость, головокружение, зябкость, ослабление зрения, шум в ушах, иногда чувство тоски и страха.

Переход во вторую фазу инфекционно-токсического шока (стадия субкомпенсации) характеризуется снижением артериального давления в пределах 50 % от нормы, олигурией, нормотермией, нарастанием цианоза (акроцианоз, цианоз носогубного треугольника). В лабораторных исследованиях выявляют нарастание гипоксемии, субкомпенсированный метаболический ацидоз, гипокапния, появляются электролитные нарушения, в системе гемостаза – разнонаправленные нарушения, снижение функциональной активности тромбоцитов, появление продуктов деградации фибрина.

Третья фаза инфекционно-токсического шока (декомпенсированный шок) проявляется выраженной гипотермией, разлитым цианозом, повышенной кровоточивостью, сопором, анестезией, глухостью тонов сердца, тахиаритмией, олигоанурией, одышкой, низким артериальным давлением, периодически неопределяемым (возможно повышение путем введения прессорных аминов) тахипноэ. В лабораторных показателях – резко выраженная гипоксемия, выраженная гипоксемия и гиперкапния, декомпенсированный метаболический ацидоз, гипокоагуляция, повышение уровня креатинина и мочевины, возможна гиперкалиемия.

Четвертая фаза инфекционно-токсического шока (рефлекторный, необратимый шок) характеризуется превалированием признаков полиорганной недостаточности, возможно развитие комы, центральных нарушений дыхания, отсутствием реакций на введение медикаментозных средств.

Диагностическими критериями инфекционно-токсического шока являются падение АД, апатия и сонливость, бледность, цианотичность, мраморная окраска кожных покровов, их повышенная влажность, похолодание конечностей, нарушения дыхания (диспноэ), олигурия.

Лечение шока должно быть комплексным с обязательным одномоментным воздействием на важнейшие патогенетические механизмы, в первую очередь на возбудителя, и соответствовать требованиям экстренной терапии, т. е. должны немедленно применяться средства, дающие эффект сразу же после их введения. Промедление в лечении такого больного может привести к развитию грубых нарушений микроциркуляции, появлению необратимых изменений в тканях и явиться непосредственной причиной смерти больного. Поскольку в механизме развития шока важнейшую роль играют понижение тонуса сосудов и уменьшение притока крови к сердцу, терапевтические мероприятия в первую очередь должны быть направлены на повышение венозного и артериального тонуса и увеличение объема жидкости в кровяном русле. Прежде всего больного укладывают горизонтально, т. е. без высокой подушки (иногда с приподнятыми ногами) и обеспечивают кислородо-

терапию. Голова должна быть повернута на бок во избежание аспирации рвотных масс в случае рвоты. При шоке только внутривенное вливание лекарств может принести пользу, так как расстройство тканевого кровообращения нарушает всасывание лекарственных веществ, введенных подкожно или внутримышечно, а также принятых внутрь. Показана быстрая инфузия жидкостей, увеличивающих объем циркулирующей крови: коллоидных (например, полиглюкина) и солевых растворов с целью повышения АД до 100 мм рт. ст. Изотонический раствор хлорида натрия вполне пригоден в качестве начальной неотложной терапии, но при переливании очень больших объемов его возможно развитие отека легких. При отсутствии признаков сердечной недостаточности первую порцию изотонического раствора натрия хлорида (400 мл) вводят струйно. Если шок обусловлен острой кровопотерей, не превышающей 30% ее общего объема, проводится такая же терапия; при большей кровопотере по возможности переливают кровь либо вводят кровезамещающие жидкости.

Подготовка к анестезии и операции больных туберкулезом органов дыхания

Оразалин Р.Ж.
Областной противотуберкулезный диспансер г.Актобе

Соңғы жылдары инфекция-токскалық шокпен сипатталатын немесе қосарланған өкпе туберкулезінің жедел дамитын түрлері жиі кездесуде. Инфекция-токсикалық шоктың диагностикалық белгілеріне қан қысымының төмендеуі, апатия және ұйқығыштық, тері беттерінің бозғыштығы және мәрмәр тәріздес болуы, жоғары дымқылдануы, аяқ-қолдарының салқындауы, тыныс алулығының жиі болуы, олигурия жатады. Шок емдеу бағдарламсы кешенді болуы тиіс. Ең бастысы оның құрамына қоздырғышты жоятын дәрі-дәрмектер болуы тиісті және шұғыл көмек корсету талаптарына сай болуы қажет.

The time for beginning of surgery should be chosen based on reaction of coming maneuver on functional and metabolic disturbance. If surgery is not able to resolve or subdue disease producing factors, then it should be held after dynamic normalization of gaseous exchange and kidneys functions.

В настоящее время фтизиохирургическая служба ориентирована на увеличение хирургической активности при легочном туберкулезе как среди впервые выявленных, так и среди больных с хроническими формами туберкулеза, а также на совершенствование методов хирургического лечения больных с мультирезистентными формами туберкулеза. В этом аспекте приобретают важное значение правильный отбор больных на операцию, выбор рациональных хирургических вмешательств, совершенствование видов операции и немаловажное значение имеет предоперационная подготовка больного.

Главная задача анестезиолога в предоперационном периоде заключается в осуществлении наиболее эффективных мер по возмещению кровопотери, улучшению центрального и периферического кровообращения, газообмена в легких, нормализации кислотно-основного состояния. При выборе времени для начала операции следует исходить из влияния предстоящего вмешательства на дальнейшее развитие функциональных и метаболических расстройств. Если операция не может устранить или значительно уменьшить патогенетические факторы шока, то ее выполняют после нормализации гемодинамики, газообмена и функции почек. Даже частичное восполнение кровопотери до оперативного вмешательства позволяет проводить операцию и анестезию в наиболее благоприятных условиях.

При внутреннем профузном кровотечении и прогрессивном ухудшении состояния пациента необходимо срочно начать оперативное вмешательство. Но и в этой ситуации имеющиеся обычно в распоряжении анестезиолога 20-30 мин следует использовать максимально эффективно. В тех случаях, когда источник кровотечения хорошо доступен и кровотечение можно быстро, хотя бы временно, остановить (путем наложения зажима или лигирования), операцию начинать нельзя до устранения шока.

Основными элементами предоперационной подготовки являются инфузионно-трансфузионная терапия, кислородная терапия или ИВЛ, уменьшение боли и в целом стресс-реакции на травму. Необходимо правильно уложить пациента, освободить дыхательные пути, обеспечить ингаляцию кислорода, катетеризировать подключичную вену (при невозможности - бедренную) и мочевой пузырь. При пункции вены осуществляют забор крови для определения группы крови и резус-принадлежности.

Независимо от характера внешнего дыхания, у пострадавших в состоянии тяжелого шока всегда имеется гипоксия циркуляторного, дыхательного либо смешанного характера. При шоке 3-й степени и терминальном состоянии спонтанное дыхание должно быть как можно скорее заменено ИВЛ. У пострадавших с политравмой при ее проведении следует соблюдать большую осторожность. При множественных повреждениях иногда остаются нераспознанными переломы ребер и небольшие разрывы легочной паренхимы, которые клинически на фоне спонтанного дыхания могут не проявляться. После перевода на ИВЛ у таких пациентов создаются условия для быстрого нарастания напряженного пневмоторакса, который в сочетании с другими факторами приводит к смерти пострадавшего. Поэтому при наличии признаков пневмоторакса перед переводом на ИВЛ необходимо дренировать плевральную полость, а при малейшем подозрении на травму груди особенно тщательно следить за состоянием легких.

Для уменьшения болевого синдрома проводят различные виды блокад местными анестетиками. Учитывая повышенную чувствительность пострадавших в состоянии шока 2-3-й степени к их действию, для профилактики гипотонического эффекта дозу новокаина и лидокаина у них снижают на 15-20%. Если пострадавший принимал пищу в течение 2 ч до травмы, следует опорожнить желудок с помощью желудочного зонда, а в процессе индукции принять меры к предупреждению регургитации и аспирации.

Необходимость в премедикации решается в зависимости от общего состояния пациента, времени, прошедшего с введения последней дозы анальгетика и седативного препарата на догоспитальном этапе, а также в процессе предоперационной подготовки. Вместо обычной промедикации, используемой в плановой хирургии, целесообразно внутривенно ввести анальгетик в сочетании с малой дозой атропина (с учетом частоты пульса) непосредственно перед началом анестезии. Назначение антигистаминных средств не обязательно. При необходимости их можно ввести уже в ходе операции.

Клинико-рентгенологическая характеристика премоляров и моляров, подлежащих лечению вкладками

Зульфигаров Р.А.
ТОО «Бану»

Одной из актуальных проблем современной стоматологии является восстановление и сохранение на длительное время анатомической формы и функции пломбированных премоляров и моляров. Проведенными исследованиями установлено, что наиболее часто дефекты твердых тканей возникают на жевательной группе зубов. Кроме того, в трети случаев причины удаления премоляров и моляров является некачественное лечение, неоднократное выпадение зубов, ведущее к увеличению размеров кариозной полости и разрушению коронковой части зуба.

С появление новых технологий и современных стоматологических материалов расширились возможности для восстановления коронковой части зубов. В связи с оптимальными физико-механическими свойствами и высокой биосовместимостью органически – модифицированной керамики изготовление вкладок из нее является эффективным способом замещения дефектов твердых тканей жевательных зубов.

Органически-модифицированная керамика состоит из трех модулей: органического, неорганического и полисилоксанов, придающих материалу высокую пластичность, минимальную усадку и биосовместимость.

Перед изготовлением штифтовых (pinlay) из органически-модифицированной керамики было проведено объективное клиническое обследование 21 пациента с кариесом зубов по 1-му и 2-му классам по Блэку. Вего было восстановлено твердых тканей у 29 премоляров и моляров с применением органически-модифицированной керамики. У 21 пациента при изготовлении штифтовых вкладок использовано 42 корневых канала премоляров и моляров обеих челюстей. В качестве основной фиксирующей опоры выбирали небные каналы корней верхних моляров, верхних первых и вторых премоляров (в ситуациях, когда последние имели 2 канала), дистальные корневые каналы нижних моляров и каналы нижних первых и вторых премоляров.

Перед лечением было проведено рентгенологическое исследование зубов для оценки системы корневых каналов. При этом обращалось внимание на ширину, направление и степень пломбирования каналов.

Полученные прицельные рентгенограммы были контрастными, без проекционных искажений, нормальной резкости с полным охватом исследуемой области. Корни исследуемых зубов обладали четкими контурами, рентгенологическая длина корней не отличалась от средней длины. 21 % корней имели искривление, которые находились в пределах 2-4 мм от верхушки корня зуба. Корневые каналы, используемые для протезирования на рентгенограммах, хорошо просматривались, в 100% случаев определялось наличие пломбировочного материала в апикальной части каналов. Периодотонтальная щель была умерена расширена в области 7 (24,1%) зубов. Межзубные перегородки у 8 (27,6%) зубов имели начальную степень диструкции в виде усеченности вершин.

У 3 (10%) зубов в периапикальных тканях наблюдались участки остеопороза костной ткани, округло-овальной формы, размером от 1 до 3 мм, нечетких контуров и незначительной интенсивности.

Важным аспектом при проектировании различных конструкций вкладок является подготовка полости для микропротеза. Такие осложнения при восстановлении вкладками, как образование трещин эмали и дентина, отколов стенок зуба, наиболее часто возникают при препарировании обширных полостей и расширений корневых каналов. Во время подготовки полостей под вкладки следует учитывать топографию полости зуба, параметры корневых каналов, толщину их стенок на различных уровнях корней.

Применения внутрекорневых штифтов способствует распределению напряжений в твердых тканях и равномерной передаче жевательного давления на корень. Реставрация утраченной формы и анатомической целости зубов, восстановление формы и функции жевательного аппарата хорошо достигается при помощи вкладок из ормокеров. Вкладки из ормокеров с применением внутрекорневых штифтов представляли собой прочные конструкции, которые не деформировались под воздействием жевательного давления и являются альтернативой известным методам реставрации твердых тканей зубов.

Особенности гигиены языка

Зульфигаров Р.А.
ТОО «Бану»

В любых рассуждениях о гигиене полости рта вы вряд ли встретите информацию по уходу за языком. Гигиена языка включает в себя удаление налета, слизи, остатков пищи с помощью специальной щетки или скребка. При их отсутствии можно использовать и обычную зубную щетку, лучше мягкую или средней степени жесткости.

Очищение языка проводится после того, как вы почистили зубы и прополоскали рот.

При осмотре языка следует уделять внимание его размеру, очертаниям, состоянию поверхности, краев, цвету. Изменения могут свидетельствовать о различных патологических состояниях

Клиническая интерпретация локальных трофических изменений языка (по В. Ладу):

1 — повышенная чувствительность толстого кишечника;
2 — токсины в толстой кишке (белый цвет);
3 — токсины в желудочно-кишечном тракте;
4 — хронические нарушения в толстой кишке;
5 — хронический энтероколит (отпечатки зубов);
6 — гипофункция легких;
7 — хронический бронхит (пенообразный налет);
8 — двусторонняя пневмония (коричневый цвет);
9 — почечные нарушения;
10 — слабость сердечной деятельности;
11 — дрожь языка (тиреотоксикоз, неврастения, алкоголизм, скрытый страх или беспокойство);
12 — возбуждение в позвоночном столбе (срединная линия);
13 — боли в поясничном отделе (искривление линии у корня языка);
14 — боли в средней части спины (искривление линии в центре языка);

15 — боли в шейных позвонках (искривление линии у кончика языка).

При анемии, то есть малокровии и сердечной недостаточности, цвет языка бледный.

При нарушениях печени, и особенно желчного пузыря, цвет налета на языке приобретает желтый оттенок. Выраженность цветовой гаммы определяется степенью тяжести процесса.

Сглаженность сосочков и образование блестящего красного пятна в центре языка чаще всего связано с нарушениями в кишечнике.

При отеке или других причинах увеличения размеров языка по его краям остаются отпечатки зубов или ортопедических конструкций (протезов). Чаще подобные явления связаны с нарушениями функции кишечника. Однако если после неудачного протезирования только с одной стороны происходит увеличение языка и отпечатков зубов, то скорее всего это результат травмы от протеза. Вместе с тем отеку и воспалению могут предшествовать и другие виды травм: например, больной накусал язык после лечения зубов под обезболиванием или укололся рыбной костью.

Считается, что на языке имеют свои представительства все внутренние органы. Так, сердце представлено в центральной части, ближе к кончику. Легкие имеют свои представительства справа и слева от области проекции сердца и чуть впереди от него.

При массированной алкогольной атаке, когда печень не справляется с дезинтоксикацией организма, язык покрыт обильным темно-коричневым, почти черным налетом, который располагается в центральной части и ближе к его корню, то есть в местах представительства печени, желчного пузыря, поджелудочной железы, селезенки и кишечника.

Обильные и активные полоскания могут приводить к повышенному отшелушиванию эпителия с поверхности языка, новые клетки не успевают ороговеть и происходит рост сосочков, особенно нитевидных. Наблюдается так называемый черный волосатый язык, который может быть ошибочно принят за злокачественную опухоль.

Язвы и высыпания на поверхности языка могут быть связаны с герпетической инфекцией, переутомлением, стрессом, синдромом хронической усталости, авитаминозом.

Причиной язв могут быть и более серьезные инфекции. Так, например, первичный сифилитический аффект — твердый шанкр — может располагаться в различных частях языка, в зависимости от места внедрения бледной спирохеты.

Чистить язык можно как щеткой с пастой, так и без нее. Щетка должна быть слегка увлажненной, так как сухая щетка может травмировать язык.

Когда вы только начинаете осваивать чистку языка, приближение к корню языка может спровоцировать рвотный рефлекс, особенно у курящих, имеющих очень чувствительную и постоянно раздраженную дымом слизистую оболочку глотки. Необходимо постепенно приучать свой организм к данной процедуре, начиная с использования более мягкой щетки с ровной щетиной. Она должна быть увлажнена теплой водой. После нескольких подметающих движений щетку необходимо промыть, чтобы удалить накопившуюся на щетинках слизь и спущенный эпителий. Не следует сразу использовать щетку вместе с пастой, так как пена зубной пасты при попадании в горло может также спровоцировать рвотный рефлекс. По мере привыкания к процедуре можно переходить на чистку языка с пастой, не используя при этом сильнопенящихся паст.

Почему зубы становятся темными и методы их отбеливания

Куришбаева Б.Т.РДРЦ РГКП «Балбулак», Ниметуллаев Л.Т. Областной детский дом № 1, Зульфигаров Р.А. ТОО «Бану»

Вопрос отбеливания зубов сегодня беспокоит многих. И в этом нет ничего такого удивительного, ведь благодаря именно белым зубам у человека повышается самооценка, что является немаловажным в современных условиях самоопределения и самореализации. При наличии стольких средств для поддержания здоровых и полноценных зубов с чистой и белоснежной эмалью становится стыдным иметь некрасивую улыбку, это негативно сказывается на общем имидже в целом.Что же становится причинами потемнения зубной эмали? Одной из причин является возраст человека. Даже если он тщательно следит за своей ротовой полостью, использует все необходимые средства гигиены, часто посещает стоматолога в целях профилактики и выполняет все его рекомендации, по прошествии некоторого времени зубная эмаль все равно приобретает желтоватый или сероватый оттенок.Немаловажную роль играет генетическое предрасположение и образ жизни. К образу жизни можно отнести стиль питания и предпочтения в продуктах. Если в ежедневном рационе присутствует в основном белковая пища, которая тщательно запивается крепким чаем или кофе, то в скором времени встанет остро вопрос о кардинальном изменении приобретенного оттенка зубов. В данном случае может помочь только профессиональное отбеливание зубов в клинике или длительные процедуры в домашних условиях.Иногда зубной налет имеет не привычный желтоватый оттенок, а розовый, он получается вследствие полученной травмы. Внешнее отбеливание, в каких бы оно условиях не велось, помочь при этой проблеме не в силах. Для этого существует методика внутреннего отбеливания, при которой зуб получает порцию геля отбеливателя не с внешней стороны, а непосредственно внутрь. Данная методика доступна только в клинических условиях, дома ее произвести не реально.Внутренние заболевания организма приводят к употреблению лекарственных средств в различных формах, что в свою очередь негативно сказывается на цвете зубной эмали. Такое изменение легко исправляется обычными гигиеническими средствами (например, профессиональной зубной пастой). Но для достижения наибольшего эффекта можно применить и стоматологические капы, наполненные специальным гелем.

Пагубные привычки, такие как курение и чрезмерное употребление алкоголя, за короткий период находят отражение на зубной эмали в качестве специфических пятен и налетов курильщика и алко-любителя. Такие дефекты трудно удаляются обычными средствами гигиены (в некоторых случаях совсем не удаляются). Такая работа под силу только специалистам в условиях стоматологических центров, где можно осветлить зубы более чем на 10 тонов путем лазерного отбеливания или фотоэффекта.

Кровоточат десны. Что делать?

Куришбаева.Б.Т. РДРЦ РГКП «Балбулак» Ниметуллаев.Л.Т. Областной детский дом№1. Зульфигаров.Р.А. «ТОО БАНУ»

Кровоточивость десен — явление распространенное: практически каждый хотя бы раз в жизни сталкивался с ним. Кровоточивость десен — явление распространенное: практически каждый хотя бы раз в жизни сталкивался с ним. Обычно кровоточивость появляется при чистке зубов или пережевывании твердой пищи, например, яблок или сырой моркови. Необходимо учитывать, что кровоточивость десен может вызываться серьезными заболеваниями, такими, как запущенный гингивит или даже парадонтит. Поэтому при первых признаках кровоточивости на фоне воспаления десен необходимо обратиться к стоматологу, иначе последствия могут быть серьезными, вплоть до потери зубов. В качестве профилактики кровоточивости десен можно использовать специальные лечебные зубные пасты, ополаскиватели и отвары.Попробуем разобраться во всем многообразии зубных паст. При этом важно понимать, что выбор пасты строго индивидуален: паста, которая подходит одному, не обязательно подходит другому.

Зубная паста LACALUT aktiv. При кровоточивости десен многие стоматологи советуют именно ее. Основные компоненты, оказывающие лечебный эффект:аллантоин и бисаболол — ослабляет воспалительные процессы в ткани десен и кровоточивость; алюминия лактат — способствует укреплению десен, оказывает вяжущий эффект, понижает чувствительность эмали зубов к холодному и горячему, сладкому и кислому; алюминия фторид — предупреждает развитие кариеса и способствует укреплению структуры зубной эмали. В районах с повышенным содержанием фтора в воде стоит пользоваться этой пастой с осторожностью.Имеет классический мятный вкус и белый цвет. Рекомендуется применять курсами, т.к. при длительном использовании может нарушиться естественный баланс микрофлоры в полости рта.

Лечебно-профилактическая зубная паста концерна «КАЛИНА» «Лесной бальзам» содержит натуральные компоненты: экстракт коры дуба — укрепляет кровеносные сосуды дёсен, снимает воспаление;

экстракт пихты — благодаря антибактериальному действию препятствует развитию патогенных бактерий в полости рта, устраняет кровоточивость дёсен; отвар из 5 лечебных трав (ромашки, тысячелистника, зверобоя, чистотела и крапивы) — укрепляет дёсны, обеспечивает дополнительную профилактическую защиту. В состав пасты входит фтор — это нужно учесть тем, кто проживает в регионах с повышенным содержанием фтора в воде. В этом случае содержание фторидов в пасте может навредить зубам.

«Лесной бальзам» при кровоточивости десен можно использовать для профилактики курсами по 2-3 недели. В дополнение к этой зубной пасте можно пользоваться ополаскивателем для полости рта «Лесной бальзам» при кровоточивости дёсен.

Зубная паста Parodontax Classic тоже содержит много натуральных компонентов, благодаря чему оказывает комплексное воздействие на полость рта: зубная соль (гидрокарбонат натрия, она же сода пищевая) — нейтрализует кислоты в полости рта, разрушающие зубную эмаль, щадяще очищает поверхность зубов и останавливает кровотечения; экстракт ромашки лекарственной — оказывает противовоспалительное действие; экстракт эхинацеи пурпурной — повышает иммунитет; экстракт шалфея лекарственного — обладает антибактериальными свойствами; экстракт мирра — придает тканям эластичность и упругость; экстракт крамерии (ратании) — обладает вяжущим свойством, что способствует уменьшению слюнотечения; масла перечной и полевой мяты — улучшают вкусовые качества и освежают дыхание.

Лечебно-профилактическая зубная паста PresiDENT Active также рекомендуется при кровоточивости десен. Активные компоненты, входящие в ее состав, включают:натуральный экстракт сангвинарии — обладает антибактериальными и кровоостанавливающими свойствами; натуральный экстракт боярышника — укрепляет стенки капилляров, оказывает вяжущее действие; триклозан — прекращает рост болезнетворных бактерий, которые являются основной причиной заболеваний десен и развития кариеса; цинка цитрат — укрепляет десны, обладает вяжущими свойствами, уменьшает кровоточивость, предупреждает развитие пародонтозов.

Натуральная зубная паста R.O.C.S. Bionica для чувствительных зубов. Это настоящая находка для любителей натуральных продуктов. 95,4% этой зубной пасты, как утверждает производитель, приготовлено из растительного сырья, в состав которого входят:

активные фракции солодки и эфирного масла листьев гвоздичного дерева — обеспечивают противовоспалительное действие, подавляют кровоточивость десен и активность болезнетворных бактерий;минеральная фракция ламинарии (морской капусты) — обеспечивает противоотечное действие, способствует активации обмена веществ; калия хлорид — быстро снимает симптомы повышенной чувствительности зубов. Паста не содержит лаурилсульфата натрия, фтора, красителей и других искусственных консервантов.

В дополнение к лечебным зубным пастам и ополаскивателям можно использовать народные средства. В основном, это отвары лечебных трав, которые обладают кровоостанавливающими, вяжущими, местным противовоспалительными свойствами. Наиболее популярны полоскания:

- раствором питьевой соды;
- отваром ромашки лекарственной;
- отваром шалфея лекарственного;
- отваром коры дуба.

При использовании этих средств важно помнить, что они являются только помощниками стоматолога в лечении болезней зубов. Самое эффективное их использование — это профилактика заболеваний десен и дополнение к основному лечению, которое назначает врач.

Пародонтит. Виды лечения

Куришбаева Б.Т.
РДРЦ РГКП «Балбулак»

В классификации пародонтальных заболеваний от 1999 г. выделяют:

1. Гингивит, вызванный налетом и не обусловленный налетом
2. Хронический пародонтит
3. Агрессивный пародонтит
4. Пародонтит как проявление системных заболеваний
5. Некротические заболевания пародонта
6. Пародонтальные абсцессы
7. Пародонтит, вызванный периодонтитом
8. Приобретённые деформации и состояния

Постановка диагноза хр. пародонтита у взрослых складывается из многих факторов, но характерным для него остаётся следующее:

- Появляется вначале в интерпроксимальных областях моляров верхней челюсти.
- Для него является характерным билатеральная симметрия (если её не наблюдается, нужно искать специфическую причину, как отсутствие, например, антагониста)
- Развитие заболевания во многом продиктовано воздействием местных факторов
- Обычно встречается во взрослом возрасте

Лечение пародонтальных заболеваний складывается из двух абсолютно равнозначных по своей важности этапов:

- Активной фазы лечения
- Ретенционной или закрепляющей фазы лечения

При этом активная фаза лечения подразумевает следующее:

1. Неотложная помощь.
2. Лечение, связанное с устранением основной причины заболевания.
3. Хирургические вмешательства на пародонте.

Неотложная помощь подразумевает вскрытие пародонтальных абсцессов, которые важно не спутать с абсцессами, вызванными воспалительными процессами околоверхушечных тканей корня зуба, а также оказание помощи при обращении пациента с острым язвенно-некротическим гингивитом или поражениями в результате травматической окклюзии.

Лечение, связанное с устранением основной причины заболевания - в книгах можно встретить синонимы названию этого этапа: начальное лечение или нехирургическое лечение.

На этом этапе происходит:

- Инструктаж по соблюдению гигиены полости рта
- Скейлинг, очистка и полировка поверхности корней зубов
- Лечение кариеса
- Эндодонтическое лечение
- Удаление зубов, не подлежащих сохранению
- Дальнейший мониторинг пациента

Также неприглядно может выглядеть ситуация, но уже для пародонолога, если основной акцент в лечении сделан на реставрацию разрушенных зубов и проигнорировано своевременное лечение пародонта.

Более того, даже ортопедические работы, которым не предшествует скейлинг, могут пострадать от этого, т.к. скопления зубного камня дают ложное представление о поверхностном рельефе и толщине коронки зуба.

Таким образом, выбор первичности какой-либо процедуры ложится на доктора. И выбор, в сущности, не представляет затруднений, если какая-либо из патологий значительно превалирует, в таком случае алгоритм прост:

1. Если множественный кариес является основной проблемой пациента, сначала лечится кариес;
2. Если у пациента наблюдается выраженное поражение пародонта, его лечению уделяется внимание в первую очередь.
3. В случае сочетания патологий, разрабатывается скоординированный план лечения.

Это может означать, например, что процедуры скейлинга (Scaling) и очистки поверхности корней от скоплений камня и её полировка (Root Planning) будут проводиться в то же посещение, что и реставрационные работы.

Итак, вернёмся к лечению, связанному с устранением основной причины заболевания, куда относятся :

1. инструктирование пациента по вопросам гигиены полости рта и наблюдение за её улучшением,
2. инструментальная обработка пародонтальных карманов,
3. лечение кариеса,
4. коррекция окклюзии и наблюдение за пациентом.

Процедуры, направленные на контроль зубных отложений

Контроль гигиены полости рта осуществляется на протяжении всего лечения и является неотъемлемым компонентом визита с целью удаления зубных над и поддесневых отложений. Общее состояние гигиены полости рта может отсрочить или ограничить предусматриваемые планом лечения лечебные реставративные и пародонтальные процедуры.

Теперь коснемся инструментальной обработки. Как пациенту, так и врачу важно понимать, что причина воспаления не сам зубной камень, но бактерии образующие колонии на поверхности зубов. Таким образом, инструментальная обработка преследует цель не только и не столько просто убрать зубной камень как видимый раздражитель, сколько нарушить бактериальную экосистему, удалить эндотоксины, обеспечить антигенную стимуляцию за счёт контакта крови с эндотоксинами.

Фиссурный кариес: причины, опасности, герметизация

Ниметуллаев.Л.Т.
Областной детский дом №1

Трещины и иные дефекты образуются на зубах не только вследствие механических повреждений, заболеваний и бактериального развития, нарушений питания и гигиены. Стоматологии известно и о существовании трещин естественного характера, так называемые, фиссур – тонкие, различной глубины канавки которые находятся на жевательной поверхности участка зуба.

Откуда кариес

Если фиссуры не глубокие и гигиена полости рта соблюдается должным образом по номам стоматологии (регулярная тщательная и правильная чистка грамотно подобранной щеткой, полоскания, профилактические осмотры и пр.), опасности нет, и ранняя имплантация зубов не грозит. В том числе и при нормальной и достаточной активности естественной санации. Если же расщелины достаточно глубокие, гигиенического самостоятельного очищения может быть недостаточно. В таком случае высок риск возникновения фиссуарного кариеса. Обусловлено это тем, что оставшиеся невычищенными частицы пищи под давлением, которое возникает при пережевывании, трамбуются и проникают еще глубже в зубную эмаль и ткани. Возникает опасный очаг идеальной среды для бактерий, размножение которых нарушает нормальную кислотность в зоне зуба и все ротовой полости, что и провоцирует кариес. Но приятно то, что на ранних стадиях фиссурного кариеса возможно лечение зубов без боли.

Немалая опасность, особенно для тех, кто игнорирует регулярные осмотры стоматологами, в том, что поражая фиссуры и не получая препятствия в виде лечения, кариесный очаг распространяется вглубь зуба. Естественно, что разрушение зуба при этом происходит изнутри, что довольно длительное время может быть визуально незаметно. И без своевременного лечения может потребоваться ранняя имплантация зубов вследствие их полного разрушения.

В целом же симптоматика фиссурного кариеса, определенная стоматологией, стандартна:

- Потемнение эмали,
- Возникновение чувствительности зуба,
- Стреляющая, реже ноющая боль, особенно при жевании,
- Явное разрушение эмали и тканей зуба в области самого фиссура.

Профилактика и предупреждение

Понятно и без стоматологии, что избавиться от природных расщелин затруднительно, но вот предупредить возникновение

фиссурного кариеса вполне возможно и достаточно просто. Прежде всего, естественно, это гигиена, причем с детского возраста и осмотры. Гигиена должна быть не только индивидуального характера, но и профессионального: снятие налета, камней и иных инородных накоплений, аппаратное глубокое очищение и пр. Не повредят и специальные направленные препараты с кальцием или же тором (по предписанию стоматолога), фторирование зубов, осуществляемое исключительно специалистами в области стоматологии.

Герметизация или запечатывание фиссур

Оптимальным же профилактическим способом предупреждение этого типа кариеса – это запечатывание фиссур при их существенной глубине специальными составами с адгезивными свойствами или герметизация, которая относиться к безболезненному лечению зубов. Предупреждение заболевания при особо глубоких и многочисленных фиссур проводиться также при помощи профилактического пломбирования.

Практикующая стоматология различает герметизацию двух типов: простая (неивазивная) и инвазивная. Первый тип предполагает нанесение герметика на очищенные фиссуры в изначальном состоянии для изоляции. Второй способ включает предварительную деликатную расшлифовку эмали в зоне расщелин. Естественно, что оптимальный и достаточный вариант запечатывания, равно как и сам тип герметика, его количество, наполненность и насыщенность дополнительными компонентами (фторидами, к примеру) определяет специалист после осмотра и диагностирования.

Удаление зуба мудрости: причины и последствия операции

Куришбаева.Б.Т. РДРЦ РГКП «Балбулак» ,Ниметуллаев.Л.Т. Областной детский дом №1, Зульфигаров.Р.А. ТОО «Бану»

Причины боли. Можно ли удалить зуб мудрости без операции? Как выбрать достойную клинику?

Эти вопросы часто волнуют пациентов. Как только человек ощущает припухлость десен и небольшой зуд, непременно следует сразу же обращаться в стоматологическую клинику. Причин этому существует несколько. Неправильный рост и расположение зуба мудрости может сказаться на здоровье соседних зубов, а также стать причиной болезненности роста и развития зуба мудрости, воспалительных процессов в ротовой полости. Раннее обращение к стоматологу поможет избежать сильной боли, удаления других зубов, проблем с деснами.

У каждого человека должен быть свой личный стоматолог, постоянно наблюдающий пациента. Если же такового нет, следует задуматься над тем, как выбрать достойную стоматологическую клинику. Для этого можно посетить форумы и сайты стоматологических клиник. Удаление зуба мудрости форум обсуждает постоянно. Это одна из тех проблем, последствий которой больше всего бояться пациенты.

Все дело в том, что зубы мудрости редко когда можно удалить без операционного вмешательства. Причиной тому является сплетение корней, неправильное расположение зуба. Основной опасностью, которая кроется в операционном вмешательстве при удалении зуба, является нарушение целостности десенной кости. Чтобы избежать последствий, ротовая полость должна быть полностью здорова. Поэтому стоматологи настоятельно рекомендуют провести комплексное лечение, чтобы избежать попадания инфекции в операционную рану. Операция по удалению зуба мудрости проводится с применением наркоза. Важно предупредить врача об аллергических реакциях на применяемые препараты.

Такие операции не проводятся спонтанно при первом визите к стоматологу. Операция требует комплексной подготовки, проведения рентгенографических исследований положения зуба, затрагивания им соседних зубов. После операции пациенту требуется наблюдение врача на протяжение одной-двух недель. Это стандартный период восстановления после операций такого плана. На усмотрение врача пациенту могут быть прописаны антибиотики и другие медикаменты. Восстановительный период очень важен для здоровья ротовой полости пациента.Правильно выбрать клинику можно, положившись на рекомендации родных и друзей, рейтинг стоматологических клиник Алматы, рекламные предложения клиник. К выбору клиники необходимо отнестись с полной ответственностью. Рекомендуется посетить стоматологию для проведения первичной консультации, знакомства с врачом, решения некоторых вопросов. Выбрав правильную клинику, Вы сможете быть уверены в качестве проведения операции и нормальном восстановлении в послеоперационный период.

Профилактика стоматологических заболеваний у детей

Куришбаева Б.Т
РДРЦ РГКП «Балбулак»

В процессе жизни ребенка зубы подвержены различным заболеваниям; наиболее распространенным из них является кариес, который поражает зубы детей и взрослых. Кариозная болезнь в большей степени возникает в периоде роста и развития организма. Например, из данных обследования детского населения установлено, что до полуторалетнего возраста кариесом вообще не болеют. У детей от полутора до трех лет зубы поражены кариесом до 1.4%, а в возрасте от трех до семи лет уже в 2.5% случаев. Поражение зубов кариесом нарастают до девятнадцатилетнего возраста, а затем частота кариеса постепенно снижается.

Учёные установили, что состояние зубов ребенка определяют многие факторы: режим и питание будущей матери в период беременности, питание самого ребенка, перенесенные им болезни.

Высокая степень кулинарной обработки пищи, потребление консервированных продуктов, а также значительный рост потребления рафинированных углеводов в виде сладостей могут служить причиной развития кариеса зубов.

Нарушения, возникающие в одном из звеньев этой цепи, в той или иной степени отражаются на состоянии зубочелюстной системы ребенка. Но немаловажное значение имеет и гигиена полости рта.

Чем же вызвана необходимость регулярного ухода за полостью рта?

К двум-двум с половиной годам ребенок становиться обладателем 20 молочных зубов. В этот период в связи с сокращением межзубных промежутков и уменьшением слюноотделения затрудняется естественное самоочищение зубов, характерное для детей более младшего возраста. Кроме того, преимущественное употребление детьми мягкой, измельченной пищи (каши, паровые котлеты, пюре, мягкий хлеб) не способствует очистке зубов в процессе жевания. В результате во рту скапливаются пищевые остатки. Они являются хорошей питательной средой для многочисленных микробов. Под влиянием бактерий остатки пищи, застрявшие в межзубных промежутках, подвергаются

распаду, брожению и гниению. Отсутствие гигиенического ухода приводит к тому, что скапливающиеся продукты гниения и брожения отрицательно влияют на твердые ткани зубов, раздражает слизистую оболочку десен, вызывают воспалительные явления.

Поэтому ежедневный (утром и вечером) уход за полостью рта должен стать естественной потребностью ребенка.

Научите малыша.

С двух, двух с половиной лет надо научить ребенка полоскать рот водой после еды утром и вечером. Объясните ему, что для полоскания необходимо набрать в рот небольшое количества воды и постепенно пропускать её через промежутки между зубами так, чтобы «вымыть» зубы со всех сторон. Затем покажите, как правильно чистить зубы спереди (верхние - сверху вниз, нижние - снизу вверх.)

Необходимо обратить внимание ребенка на то, как держать щетку, чтобы очистить наружную и боковую поверхность зубов справа и слева, жевательные поверхности верхних и нижних и внутренние поверхности боковых зубов. Вначале дети чистят зубы без пасты. Затем, когда ребенок полностью овладеет этой манипуляцией, можно учить его пользоваться пастой. Обычно дети приобретают этот навык к четырем - пяти годам.

Пасты, щетки…

Детям младшего возраста рекомендуется пользоваться мягкими зубными щетками небольшого размера с редко расположенными пучками щетины. Ребенку постарше подбирается щетка с более жесткой щетиной. Длина рабочей части щетки должна соответствовать в среднем ширине 3 зубов, расстояние между пучками щетины должна быть 1-2 мм.

Для детей выпускаются специальные гигиенические зубные пасты. На современном стоматологическом рынке существует богатый ассортимент таких паст.

Так, например, при большом числе кариозных зубов, а также с целью профилактики кариеса рекомендуются фторсодержащие пасты.

Заболевания пародонта, наиболее часто проявляющиеся у детей гингивитом (воспаление десен), требует особо тщательной очистки поверхности зубов от зубного налета. С этой целью нужно использовать пасты, оказывающие не только очищающее, но и противовоспалительное действие.

Систематическая (утром и вечером) чистка зубов с использованием зубных паст и полоскания рта после каждого приема пищи, а также двукратное в течение года посещение врача-стоматолога с профилактической целью помогает сохранить зубы ребенка.

Компьютерное проектирование как метод изучения

Ниметуллаев Л.Т.
Областной детский дом №1

Современный уровень знаний позволяет дать однозначный ответ: параметры эстетики познаваемы и могут быть выражены количественно. Большое внимание уделяется эстетическим вопросам в различных сферах человеческой деятельности: медицине и, в частности, в стоматологии.

Успешное развитие компьютерной техники открывает новые возможности при изучении проблемы эстетического восприятия.

Целью настоящего исследования было изучение законов восприятия образа зубного ряда на основе получения электронных фотографий с последующим компьютерным проектированием полученных изображений и закономерностей эстетического восприятия зубных рядов при нарушении их геометрических пропорций.

Материалом исследования были 110 пациентов в возрасте от 18 до 30 лет с различными видами прикуса и интактными зубными рядами. У 87,27% из них наблюдали ортогнатический прикус, у 10% - прямой, у 2,72% - глубокий прикус.

С помощью видеокамеры и персонального компьютера выполнено 450 электронных фотографий зубных рядов и лица в спокойном состоянии и при улыбке. Зубные ряды снимали с близкого расстояния с губным ретрактором и без него.

Для получения одинаковых сравнимых фотографий соблюдали следующие условия: максимальное увеличение на видеокамере, расстояние от головы обследуемого до камеры неизменно; старались, чтобы освещение было одинаковое: дополнительно к естественному устанавливали две галогеновые лампы по 150 Вт.

Правильное расположение головы по отношению к объективу видеокамеры достигалось применением фотостата собственной конструкции.

Моделирование образа зубного ряда на полученных электронных фотографиях проводили с помощью графического редактора «PictureMan 3.0», искусственно изменяя конфигурацию режущего, десневого края зубов, удлиняли или укорачивали зубы, меняли их ширину. Проводили по три изменения каждого размера. Эти изменения фиксировали. Полученные фотографии демонстрировали группе независимых экспертов из 30 человек, куда входили стоматологи, зубные техники и люди, не имеющие профессиональных навыков в стоматологии. Путем анкетирования определяли, на каком этапе выполненные изменения становились заметны для зрительного восприятия. Это позволило определить эстетичность восприятия образа зубных рядов, что наиболее значимо для индивидуального подбора размеров и формы зубов при восстановлении разрушенных или отсутствующих зубов.

Результаты исследования показали, что эксперты наиболее успешно определяют изменения зубов верхней челюсти, а также зубов, расположенных ближе к срединной линии. Изменения зубов по режущему краю эксперты определяют на 10% лучше, чем изменения зубов по ширине, и на 20% лучше вертикальных нарушений зубов в пришеечной области.

Проведенные исследования позволили сделать следующее заключение: при помощи программы «Pictureman 3.0», изменяя форму, длину, ширину зубов, можно предвидеть результат эстетического восприятия пациентом зубных протезов, изготавливаемых для замещения дефектов твердых тканей зубов и зубных рядов.

Использование вкладок и накладок из фотополимеров при непрямой реставрации зубов

Духно А.В.
Центральная клиническая больница УДП РК

Современная стоматология может предложить два метода реставрации зубов: прямой и непрямой. Говоря же точнее, стоматология имеет в своем методологическом арсенале два способа проведения реставрации, поскольку выбор того, какую методику использовать, зависит не столько от предпочтений и пожеланий пациента, сколько от каждой конкретно клинической картины [1].

Когда речь идет о прямом методе реставрации зубов, подразумевается, что все этапы работы проводятся непосредственно во рту пациента за одно посещение. Прямая реставрация зубов может быть одномоментной и многоэтапной. Многоэтапная реставрация зубная может длиться несколько часов. Если проведению реставрации препятствуют какие-либо заболевания, то процедура будет проведена после устранения факторов заболевания [2].

В настоящие время все более широкое применение находит непрямая реставрация фотополимерными композитными материалами. Суть данного метода заключается в том, что в отличие от прямой реставрации моделировка проводится вне полости рта пациента, что позволяет сократить время пребывания пациента в стоматологическом кресле, а также проводить более масштабные реставрации в сжатые сроки [3].

Цель работы

- оценить эстетическую эффективность применения вкладок и накладок из фотополимеров при непрямой реставрации зубов.

Материалы и методы

На базе стоматологического центра больницы было проведено 65 непрямых реставраций из фотополимеров.

Порядок непрямого метода реставрации состоял из следующих этапов: обследование полости рта, при необходимости – назначение лечения не только зубов, но и десен; подготовка полости к установке ортопедической конструкции; снятие слепков зубов пациента; изготовление нужной конструкции. В сущности, именно этот этап отличает непрямой метод реставрации от прямого. Далее постоянная конструкция устанавливается в полости рта пациента. В качестве таких конструкций использовались вкладки и накладки (виниры), материалом для изготовления служили фотополимеры. Моделирование проводилось в условиях зубопротезной лаборатории больницы.

Эффективность непрямых композитных реставраций сравнивали с прямыми (120) и оценивали через 6, 12 месяцев по клиническим критериям Ryge, по следующим параметрам: изменение цвета краев реставрации, соответствие цвета, анатомическая форма, вторичный кариес, шероховатость поверхности.

Результаты оценки эффективности показали, что по параметрам «изменение цвета краев реставрации» оценку Bravo получили 82% непрямых и 79% прямых реставраций и по «соответствию цвета» - 84% и 77% соответственно. Значимой разницы не обнаружено по параметрам «анатомическая форма», «вторичный кариес» и «шероховатость поверхности».

Таким образом, результаты исследования позволяют утверждать, что эстетический результат как прямых, так и непрямых реставраций через 1 год остается приемлемым. В одних ситуациях более рациональным методом является прямая реставрация, в других - непрямая. Решение всегда принимается индивидуально. При этом непрямой метод реставрации предпочтителен у пациентов с выраженным рвотным рефлексом, повышенной нервозностью, затрудненным открыванием рта, а также при необходимости одномоментно восстанавливать 5-6 и более зубов.

Список литературы:

1. Шелеметьева Г.Н. Отдаленные результаты восстановления фронтальных зубов композитными материалами// Автореф. дисс.к.м.н. -2002.-20с.
2. Максимова О.П., Шеина Н.М., Петлев С.А. Этюды современной эстетической реставрации зубов // Клин. стоматология. – 2003. - № 1. – С. 14-15.
3. Kane A.W. A clinical study of composite restorations in anterior teeth using the Ryge criteria//Odontostomatol. -2000. –Vol.23.-P 15-18.