ВЕСТНИК ХИРУРГИИ КАЗАХСТАНА

№2 (34) 2013

ISSN 2306-5559

С 10 по 21 июня с.г. в ННЦХ им. А.Н. Сызганова находился профессор Островский Ю.П., заведующий лабораторией РНЦП «Кардиология» - Минск, Белоруссия.

Профессор Островский Ю.П. является академиком Белорусской академии наук, лауреатом Государственной премии Республики Беларусь.

Профессор Островский Ю.П. первым выполнил пересадку сердца в Республике Беларусь (12 февраля 2009 г.), под его руководством и им лично к настоящему вре-мени выполнено пятьдесят пять пересадок сердца.

В РНПЦ «Кардиология», руководимом профессором Островским Ю.П., ежегодно выполняется до полутора тысяч оперативных вмешательств на открытом сердце.

В ходе настоящего визита профессор Островский Ю.П. прочитал цикл лекций для кардиохирургов, анестезиологов, перфузиологов ННЦХ им. А.Н. Сызганова. Выполнил несколько оперативных вмешательств у больных, страдающих различными сложными пороками сердца, аорто-коронарные шунтирования у больных с повышенным риском, сочетанные операции аорто-коронарного шунтирования и пластики клапанов.

В 2012 г. профессор Островский Ю.П. был избран Почетным профессором ННЦХ им. А.Н. Сызганова.

- Гастростомия при стенозах пищевода
- Стриктуры пищевода: эндоскопические методы лечения
- Результаты оперативного лечения хронического калькулезного холецистита у больных пожилого и старческого возраста
- Профилактика осложнений после резекции печени, выполненной по поводу альвеококкоза
- Опыт применения аллотрансплантатов при лечении гигантских вентральных грыж
- Нарушение иммунитета больных после колэктомий
- Оценка интроаперационного кровотока при тромбозах печеночной артерии в раннем послеоперационном периоде после трансплантации печени
- Операция Лихтенштейна при лечении паховых грыж Оптимизация хирургического лечения пилородуоденальных стенозов язвенной этиологии Анализ ультрамикроскопических изменений тканей пищевода в зоне пищеводных анастомозов
- Анализ результатов оперативного лечения сочетанных язв желудка и двенадцатиперстной кишки
- Генноопосредованный терапевтический ангиогенез: безопасность и эффективность применения первого генного препарата на основе плазмидной конструкции с геном vegf165
- Дифференциальная диагностика болезни Уля от аритмогенной дисплазии правого желудочка (обзор)
- Опыт применения геля Контрактубекс в лечении келоидных и гипертрофических послеоперационных рубцов

Журнал Национального научного центра хирургии им. А.Н. Сызганова

Вестник хирургии Казахстана

№2 (34) 2013

«Вестник хирургии Казахстана»,
ежеквартальный
научно-практический журнал
Национального научного
центра хирургии им. А.Н. Сызганова

Издается с 2005 г.

Собственник журнала -
АО «Национальный научный
центр хирургии
им. А.Н. Сызганова»

Журнал зарегистрирован
в Министерстве информации,
культуры и спорта РК.
Регистрационный номер 5564-ж
от 18.02.2005 г.

Адрес редакции:
г. Алматы, ул. Желтоксан, 62
8 (727) 279 53 06

По вопросам публикации материалов
обращаться к ответственному секретарю журнала по тел. 8 777 562 8570
(Кабдрахманов Канат Баянович)
Эл. почта: kbk4554@gmail.com

Ответственность за содержание
публикуемых материалов несут
авторы материалов.
Ответственность за рекламные
материалы несут рекламодатели.

Тираж 350 экз. Тип. «Идан»
г. Алматы, ул. Уссурийская, 118

Главный редактор
Арзыкулов Ж.А., профессор

Заместитель главного редактора
Рамазанов М.Е., д.м.н.

Ответственный секретарь
Кабдрахманов К.Б.

Редакционная коллегия:
Абзалиев К.Б.
Артыкбаев Ж.Т.
Ахметов Е.А.
Батырханов М.М.
Даирбеков О.Д.
Жураев Ш.Ш.
Мамедов М.М.
Миербеков Е.М.
Пюрова Л.П.
Сейдалин А.О.
Сейсембаев М.А.
Султанов Э.Ш.
Хвостиков Е.И.
Шайхиев Е.У.

Редакционный совет:
Абдуллаев М.Ш. (Алматы)
Апсатаров Э.А. (Алматы)
Баймаханов Б.Б. (Астана)
Вишневский В.А. (Москва)
Изимбергенов Н.И. (Актобе)
Мусаев Х.Н. (Баку)
Мухамеджанов И.Х. Астана
Лохвицкий С.В. (Караганда)
Мамекеев М.М. (Бишкек)
Назыров Ф.Г. (Ташкент)
Поцелуев Д.Д. (Алматы)
Сабыр М.Ш. (Актобе)
Султаналиев Т.А. (Астана)
Телеуов М.К. (Астана)
Черноусов А.Ф. (Москва)

Содержание

Абдоминальная хирургия
Гастростомия при стенозах пищевода. *Ж.А. Арзыкулов, Ш.Ш. Жураев, Е.У. Шайхиев, Н.К. Садыков, А.А. Шокебаев (4)*

Стриктуры пищевода: эндоскопические методы лечения. *Б.Р. Аманжолов, А.Г. Альмамбетов, Р.И. Ташимов, А.Ж. Исмаилов, А.А. Аймухаметов (6)*

Результаты оперативного лечения хронического калькулезного холецистита у больных пожилого и старческого возраста. *А.С. Токтосунов, У.С. Мусаев (8)*

Профилактика осложнений после резекции печени, выполненной по поводу альвеококкоза. *А.А. Абдиев (10)*

Опыт применения аллотрансплантатов при лечении гигантских вентральных грыж. *Ю. В. Волков. Б. К. Жанбырбай. Д. Н. Еремин. (12)*

Нарушение иммунитета больных после колэктомий. *Иманова Н.Дж. (14)*

Оценка интроаперационного кровотока при тромбозах печеночной артерии в раннем послеоперационном периоде после трансплантации печени. *Аббасов П.А. (19)*

Операция Лихтенштейна при лечении паховых грыж. *А.И. Мусаев, М.К.Жаманкулова (20)*

Оптимизация хирургического лечения пилородуоденальных стенозов язвенной этиологии. *В.В. Бойко*, С.В. Ткач**, В.Г. Грома*, А.Н. Шевченко*, В.Н. Лыхман**, Н.В. Багиров* (22)*

Анализ ультрамикроскопических изменений тканей пищевода в зоне пищеводных анастомозов. *В.В. Бойко*, И.В. Белозёров*, **, Е.А. Новиков**, В.П. Невзоров*, С.А. Савви*, Г.И. Андреев**, В.В. Жидецкий* (25)*

Анализ результатов оперативного лечения сочетанных язв желудка и двенадцатиперстной кишки. *Аманов Г.М. (29)*

Ангио-, кардиохирургия
Генноопосредованный терапевтический ангиогенез: безопасность и эффективность применения первого генного препарата на основе плазмидной конструкции с геном vegf165

Деев Р.В.[1], Бозо И.Я.[1], Воронов Д.А.[2], Червяков Ю.В.[3], И.Н. Староверов[3], Швальб П.Г.[4], Калинин Р.Е.[4], Гавриленко А.В.[4], Киселев С.Л.[1,5], Исаев А.А.[1] (31)

Дифференциальная диагностика болезни Уля от аритмогенной дисплазии правого желудочка (обзор). *Акабаева В.К. (31)*

Общая хирургия
Опыт применения геля Контрактубекс в лечении келоидных и гипертрофических послеоперационных рубцов. *Акабаева В.К. (34)*

Инновационные технологии в ургентной хирургии. *А.Ж.Нурмаков, А.Н.Баймаханов, А.Смагулов, М.Т.Надыров, С.О.Ким, Е.А. Аубакиров (35)*

Гинекология
Оценка эффективности лечебного действия вакцины Церварикс у женщин с ВПЧ – индуцированной цервикальной неоплазией. *Керимова Н.Р., Тулебеков Т.Б., Умаралиева Ж.С. (36)*

Основные принципы профилактики родового травматизма промежности и отдаленные результаты лечения больных, страдающих новым разрывом промежности и прямокишечно-влагалищными фистулами. *Бапиев Т.А. Султанов Э.Ш. Таждинов Д.Б. (39)*

Причины хирургического дефекта ректоцеле и их коррекция. *Бапиев Т.А., Султанов Э.Ш. (42)*

Урология
Склероз шейки мочевого пузыря в послеоперационном периоде у больных доброкачественной гиперплазией мочевого пузыря. Обзор литературы. *Алчинбаев М.К., Малих М.А., Батырбеков М.Т., Омаров Е.С., Сенгирбаев Д.И., Каимбаев А.И., Мами Д.Е. (44)*

Меры профилактики и лечения склероза шейки мочевого пузыря. Обзор литературы. *Алчинбаев М.К., Малих М.А., Батырбеков М.Т., Омаров Е.С., Сенгирбаев Д.И., Каимбаев А.И., Мами Д.Е. (45)*

Нейрохирургия
Анализ хирургического лечения гипертензивных внутримозговых гематом по данным клиники за 2012 г. *А.А.Романчик (49)*

ЛОР
Клинические результаты применения эндоскопической аденоидэктомии и течение послеоперационного периода. *Н.М.Гусейнов, М.Д.Гулиев (50)*

Острый синусит и методы его лечения. *Урисбаева Г. Е. (53)*

Офтальмология
Анализ использования препарата Мидакс 1% в комплексном лечении пациентов с миопи-

ей и спазмом аккомодации. *Г.К.Аконова (54)*

Онкология
Особенности распространения острого лимфобластного лейкоза в Кыргызстане у мужчин. *А.А. Усенова (55)*

Патофизиология
Патогенетические механизмы нарушения лимфатического дренажа сердца и свертываемость лимфы при экспериментальном сахарном диабете. *Гусейнова Ш.М., Алиев С.Д., Алиев М.Х., Самедова С.А. (57)*

Фтизиатрия
Клинический опыт применения препарата Аминоплазмаль Гепа-10% в лечении токсических гепатитов у фтизиатрических больных. *Тусупбаев С.Т., Бидайбаев Н.Ш., Акпанбаева Г.М., Рысбекова А.С. (60)*

Анестезиология
Обезболивание в послеоперационном периоде. Мультимодальное обезболивание. *Сапаров А.Д. (61)*

Тезисы IV Конгресса хирургов Казахстана (дополнение)

ВЛИЯНИЕ СОВРЕМЕННЫХ СЕРЕБРОСОДЕРЖАЩИХ ПЕРЕВЯЗОЧНЫХ МАТЕРИАЛОВ НА ТЕЧЕНИЕ РАНЕВОГО ПРОЦЕССА В ПОСЛЕОПЕРАЦИОННОМ ПЕРИОДЕ. *Пазилов С.Б. (63)*

ПРОФИЛАКТИКА ВНУТРИ БОЛЬНИЧНОЙ ИНФЕКЦИИ В ОТДЕЛЕНИЯХ ХИРУРГИЧЕСКОГО ПРОФИЛЯ. *Таштемирова О.Г. (63)*

НЕОПУДРЕННЫЕ ПЕРЧАТКИ – НОВОЕ НАПРАВЛЕНИЕ В АСЕПТИКЕ РАН И БЕЗОПАСНОСТИ ПЕРСОНАЛА И ПАЦИЕНТОВ. *Б.У. Шалекенов (64)*

МЕТОД ДВОЙНЫХ ПЕРЧАТОК ПРИ ПРОВЕДЕНИИ ПЛАНОВЫХ И ЭКСТРЕННЫХ ХИРУРГИЧЕСКИХ ВМЕШАТЕЛЬСТВАХ. *Имангазинов С.Б. (65)*

Публикации фельдшеров и медсестер
Неотложная помощь при травматическом шоке. *Жумагалиева Ж.Т. (66)*

Влияние абортов на здоровье женщины. *И.Е. Курушина (67)*

Профилактика заболеваний женских половых органов. *И. Е. Курушина (68)*

Воздействие неблагоприятных факторов производственной среды на здоровье медицинских сестер. *Г.В.Степанова (69)*

Безопасное материнство. *Н.Ф.Шакирова (70)*

Психологическая и физическая подготовка к родам. *Н.Ф.Шакирова (71)*

Гастростомия при стенозах пищевода

Ж.А. Арзыкулов, Ш.Ш. Жураев, Е.У. Шайхиев, Н.К. Садыков, А.А. Шокебаев
Национальный научный центр хирургии им. А.Н. Сызганова, Отдел хирургии ЖКТ и эндокринных органов МЗ Республики Казахстан, Алматы

Введение

Большое число различных заболеваний пищевода, а также его повреждения занимают особое место в современной хирургической гастроэнтерологии. По разным данным, частота различных заболеваний пищевода составляет от 6 до 21% всех заболеваний органов желудочно-кишечного тракта [1, 6]. При этом многие из них опасны из-за возможного развития тяжелых, иногда смертельных осложнений. При любом заболевании пищевода независимо от этиопатогенетических особенностей наиболее характерными осложнениями являются формирование стриктур и образование свищей. Стриктуры пищевода могут быть весьма серьезным осложнением, вызывают дисфагию. Затруднение приема пищи и воды часто приводит к нарушению энергетического баланса. Это тяжелое осложнение неизбежно вызывает алиментарную дистрофию. Устранение дисфагии всегда было трудной проблемой клинической медицины [2, 5]. Пациенты, у которых причиной стеноза пищевода является, послеожоговые рубцовые изменения являются одним из тяжелых контингентов, потому как у них развивается тяжелые морфологические изменения в верхних отделах желудочно-кишечного тракта, что в свою очередь приводит к стойким анатомическим изменениям в пищеводе и желудка. У больных этой категории появляется выраженные сдвиги в показателях жизненных систем организма, что связано с невозможностью нормального физиологического приема пищи. Единственным спасением для этих больных является реконструктивно-восстановительное вмешательство, которое улучшает восстановление нормального пассажа и усвоение пищи. К сожалению, подавляющему числу пациентов одномоментное выполнение «Большой» реконструктивной операции представляется противопоказанным. В последующем этапе наладить энтеральное питание посредством наложения гастростомы. Известно множество методов гастростомии, но послеожоговые анатомические изменения в желудке не всегда позволяют их применять.

Гастростомия в большинстве наблюдений служит доступным методом устранения дисфагии в качестве как временного мероприятия при рубцовых послеожоговых стенозах либо рецидивирующих стенозирующих эзофагитах, так и паллиативной помощи больным раком пищевода [3, 4, 8]. При должном уходе за гастростомой метод эффективен при необходимости длительного энтерального питания пациентов. В последние годы в клиническую практику внедрены миниинвазивные (эндоскопические и лапароскопические) методы гастростомии, среди которых заслуживает внимания эндоскопическая гастростомия, ставшая в ряде стран альтернативой классической гастростомии [7, 10]. Подобный опыт имеется и в странах СНГ [9, 11], однако в доступной литературе крайне мало упоминаний о применении данной методики, что свидетельствует о недостаточном внимании к этому методу и необходимости его усовершенствования и освоения.

Материалы и методы

В научном центре хирургии им. А.Н. Сызганова изучены результаты наложения гастростом при различных стенозирующих заболеваниях пищевода. С 1989 года по 2012 год нами наблюдалось всего 462 пациентов. Из них при распределении по нозологиям - с последствиями химических ожогов пищевода и желудка было 302 (65,3%), опухолевые обструкции пищевода у 52 (11,2%), 99 (21,4%) пациентов с пищеводно-респираторными свищами, в 9 (1,9%) случаях при спонтанном разрыве пищевода.

Всем больным после проведения интенсивной предоперационной подготовки выполнили наложение гастростомы двух вариантов. По нашей модификации, отличающейся малой травматичностью и органосберегающей характера. При послеожоговых рубцовых сужениях пищевода гастростомы накладывались с таким расчетом, чтобы в дальнейшем использовать переднюю стенку желудка для проведения пластики пищевода. В качестве гастростомической трубки применяли катетер Петцера максимального диаметра — 36 Fr. Данный катетер изготовлен из прочной и эластичной резины и оказался чрезвычайно удобным в качестве гастростомы. Внутренний диаметр катетера около 12 мм, что достаточно для употребления пациентами не только жидкой, но и твердой измельченной пищи. При этом имеющаяся на конце «шляпка» удобна для фиксации катетера в полости желудка, способствует герметичности в области раны и предупреждает его выпадение. Внутреннюю часть катетера Петцера удаляли, чтобы не создавать препятствия для прохождения пищи.

Открытый традиционный способ наложения гастростомы в нашей модификации был использован в 399 (86,3%) случаях. Показаниями служили протяженные рубцовые стенозы пищевода, опухолевые обструкции пищевода, при которых не возможно проведение бужирования пищевода. Травматические повреждения пищевода в 9 (1,9%) случаях выполнялась операция пересечение пищевода в шейном и абдоминальном отделах с формированием проксимальной эзофагостомы, лапаротомия, гастростомия. Дренирование гнойных очагов выполнялось по общепринятым правилам. При сочетанных послеожоговых поражениях пищевода и желудка 42 (9,1%) пациентам дополнительно произведена задняя гастроэнтеростомия. Операции по поводу свищей пищевода делили на паллиативные и радикальные. К паллиативным операциям относили гастростомию в различных модификациях, дренирование гнойных полостей в плевре, средостении. Их выполнили как самостоятельную операцию у 38 (8,2%) больных, в качестве подготовительного этапа к радикальному хирургическому вмешательству – у 41 (8,8%) и как дополнительное вмешательство во время или тотчас после радикального устранения свища - у 20 (4,3%)больных.

Второй способ гастростомии является собственной разработкой и внедрен в практику как модификация гастростомии это способ эндоскопической гастростомии. На сегодняшний день

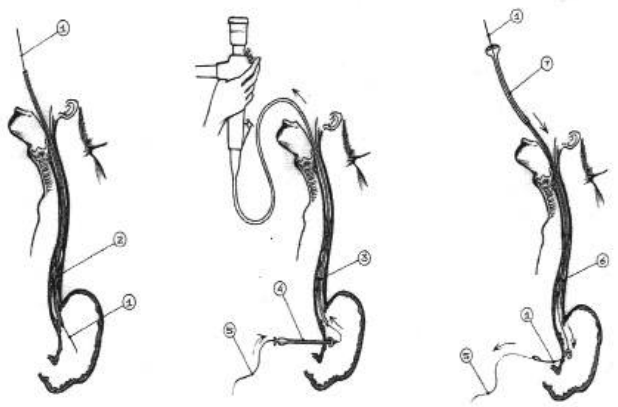

Схема эндоскопической гастростомии.1 — струна-проводник; 2 — полый пластиковый буж; 3 — эндоскоп; 4 — пункционная игла с мандреном; 5 — нить; 6 — буж-проводник; 7 — гастростомическая трубка.

описанный способ гастростомии был использован в лечении 63 (13,6%) пациентов со стенозирующими заболеваниями пищевода различной этиологии. Способ эндоскопической гастростомии отличается от существующих тем, что для его применения нет необходимости в специальных наборах для эндоскопической гастростомии, которые дороги и труднодоступны для массового использования. Мы применяем доступные средства и материалы, не теряя при этом в эффективности результатов операции. Способ осуществляем следующим способом (см. рисунок).

Первоначально в полость желудка через рот проводим струну-проводник с атравматичным пружинным наконечником. Используем металлическую струну-проводник собственной разработки, отличающуюся наличием атравматичного пружинного наконечника. По проведенной струне производим бужирование пищевода для временного восстановления его проходимости. По разбужированному каналу пищевода в полость желудка вводим эндоскоп, через который путем инсуффляции воздуха раздуваем полость желудка для приближения желудка к передней брюшной стенке. В месте свечения световода эндоскопа под местной анестезией полость желудка чрескожно пунктируем. В просвет пункционной иглы проводим шелковую нить, которую захватываем щипцами эндоскопа, после чего последний вместе с захваченным концом нити извлекаем через желудок, пищевод и ротовую полость наружу. С помощью этой нити в полость желудка проводим металлическую струну-проводник, которую через ранее выполненное пункционное отверстие выводим на переднюю брюшную стенку. По проведенной струне проводим буж-проводник (30 Fr), на обратном конце которого заранее фиксирована гастростомическая трубка (катетер Петцера). Конец бужа-проводника по струне подводим к ране на передней стенке желудка и на передней брюшной стенке. Кожу над пальпируемым концом бужа надсекаем скальпелем до соответствия диаметра раны с диаметром бужа и катетера, буж-проводник извлекаем, а за ним выводим наружу и катетер Петцера. Последний подтягиваем до ощущения упора, при этом «шляпка» катетера прижимает переднюю стенку желудка к передней брюшной стенке, что способствует герметичности раны желудка и препятствует выпадению катетера. Последний освобождаем от бужа и фиксируем к коже одним или несколькими узловыми швами. Производим контрольную фиброэзофагогастродуоденоскопию. На описанный способ гастростомии получен 2 предпатента. Энтеральное питание через гастростому, как правило, нужно считать показанным всем пациентам с дисфагией при отсутствии эффекта от бужирования или в случае бесперспективности его проведения. Гастростому целесообразно формировать как можно раньше при прогрессирующих заболеваниях, чтобы остановить деградацию трофического статуса и последовательно стабилизировать и улучшить качество жизни.

На наш взгляд, диапазон заболеваний, при которых может быть использована эндоскопическая гастростомия для восстановления энтерального питания, широк.

1) стенозирующие онкологические заболевания пищевода — в качестве паллиативного мероприятия при неоперабельных опухолях либо для подготовки пациента к лучевой или химиотерапии;

2) послеожоговые стенозы пищевода, поддающиеся бужированию, но часто рецидивирующие, — с целью проведения предоперационной подготовки больного;

3) стенозы пищевода при стенозирующих формах эзофагитов, часто рецидивирующие, не поддающиеся консервативному лечению, — для временного восстановления энтерального питания с целью продолжения консервативного лечения или проведения предоперационной подготовки.

Результаты и обсуждения

У всех 462 больных после наложения гастростомы было восстановлено энтеральное питание. Питание через гастростому начиналось на 1—2-е сутки после операции. Дальнейшее наблюдение показывало улучшение самочувствия больных, прибавку в массе. Тяжелых осложнений и летальных исходов, связанных с выполнением вмешательства гастростомии, в нашем исследовании не было. В послеоперационном периоде встречались незначительные осложнения. Так, у 12 (2,6%) больных раком пищевода наблюдалось послеоперационное неинтенсивное кровотечение из опухоли, которое остановлено консервативными мероприятиями. Антибиотики в целях профилактики инфекции в области гастростомы мы использовали у всех 462 (100%) больных. Воспалительные изменения в области гастростомической трубки развились в 11 (2,3%) наблюдениях. Лечение в таких наблюдениях заключалось в ежедневных перевязках (полуспиртовые повязки) и антибиотикотерапии и давало положительный результат. Еще у 8 (1,7%) пациентов отмечалось незначительное выделение желудочного содержимого из полости желудка через рану. Для предупреждения мацерации кожи использовалась паста Лассара. С течением времени по мере формирования гастростомического канала выделение желудочного содержимого прекратилось. Выпадение гастростомической трубки имело место у 1 (1,75%) больного на 3-и сутки после операции эндоскопической гастростомии. Данное осложнение развилось вследствие использования катетера Петцера меньшего диаметра (30 Fr). Катетер Петцера №30, помимо меньшего диаметра, имеет «шляпку» меньших размеров. С учетом небольшого срока, прошедшего после эндоскопической операции, а также того обстоятельства, что гастростомический канал еще не сформировался, больному были вынуждены произвести экстренную операцию — лапаротомия, гастростомия.

Вывод

Как показали результаты нашего исследования, гастростомия с целью восстановления питания имеет широкое применение в клинической практике. Традиционный открытый метод наложения гастростомы с применением катетера Петцера является достаточно эффективным методом восстановления питания пациентов, с соблюдением принципа органосохраняющей операции для возможности последующем использования желудка при реконструктивном вмешательстве, показанный при сочетанных послеожоговых рубцовых сужениях пищевода и желудка, стенозах при которых не возможно проведение бужирования, полной облитерации пищевода, травмах пищевода. Такая тактика хирургического лечения позволяет успешно провести пластику пищевода через 4-6 месяцев, используя сам желудок либо переднюю стенку желудка для толстокишечной пластики.

Метода эндоскопической гастростомии также обеспечивает качественное и надежное проведение питательной поддержки пациентов, способствует улучшению результатов лечения и качества жизни больных, уменьшению количества осложнений. Его применение доступно для большинства стационаров, так как не требует специальных наборов, необходимых при использовании известных методов эндоскопической гастростомии. Манипуляция сравнительно легко переносится пациентами.

Малотравматичность и щадящий подход к уже измененным тканям желудка, доступность и простота в исполнении делают предложенные способы гастростомии методами выбора в качестве первого этапа хирургического лечения сочетанных ожогов пищевода и желудка, либо при опухолевых поражениях пищевода.

Литература

1. Арзыкулов Ж.А., Ермекбаева Б.Е., Сейтказина Г.Д., Науанова Л.Т. Показатели онкологической службы Республики Казахстан за 2000 год (статистические материалы). Алматы 2001; 48.

2. Гарин А.М., Базин И.С. Злокачественные опухоли пищеварительной системы. М 2003; 247.

3. Козин С.М., Васютык Б.М., Саввин В.Ю. и др. Опыт применения чрескожной эндоскопической гастростомии (ЧЭГ) в интенсивной терапии по коррекции трофического статуса больных в критическом состоянии. Вестн интенсив тер 2004; 61—62.

4. Мазурин В.С., Вахонин А.Ю., Прищепо М.И., Носков Д.С. К вопросу о методике чрескожной эндоскопической гастростомии. Альманах клин мед 2006; XI: 100—101.

5. Петерсон Б.Е. и др. Критерии, определяющие хирургическую

тактику при раке пищевода. Хирургия 1979; 2: 69—72.

6. Черноусов А.Ф., Богопольский П.М., Курбанов Ф.С. Хирургия пищевода. М: Медицина 2000; 352.

7. Akkersdijk W.L., van Bergeijk J.D., van Egmond T. et al. Percutaneous endoscopic gastrostomy (PEG): comparison of push and pull methods and evaluation of antibiotic prophylaxis. Endoscopy 1995; 27: 313—316.

8. Bremner R.M., DeMeester T.R. Surgical treatment of Esophagela carcinoma. Gastroenteral Clin North Am 1991; 20:743—763.

9. Gomes M.N. Esophageal cancer: Surgical approach. In: Ahlgren J., Macdonald J. eds. Gastrointestionaloncology. Lippincott JB 1992; 89—121.

10. Gauderer M.W., Ponsky J.L., Izant R.J. Gastrostomy without laparotomy: a percutaneous endoscopic technique. J Pediatr Surg 1980; 15: 6: 872—875.

11. Lambert R. et al. Endoscopic management of upper gastrointestinal cancer. Gastroenteral Int 1993; 4: 212—220.

УДК 617-089.844

Стриктуры пищевода: эндоскопические методы лечения

Б.Р. Аманжолов, А.Г. Альмамбетов, Р.И. Ташимов, А.Ж. Исмаилов, А.А. Аймухаметов
АО «Республиканский научный центр неотложной медицинской помощи», Республика Казахстан, г. Астана
Отделение эндоскопии

Аннотация. В статье проведен анализ литературных данных по современным подходам в лечении рубцовых сужений пищевода различной этиологии. Представлены результаты внедрения в практику отделения эндоскопии метода эндоскопической баллонной дилятации пищевода у больных со стенозирующими заболеваниями пищевода неопухолевого генеза. Показано, что применение эндоскопической техники расширяет возможности неоперативного лечения данной тяжелой патологии, в ряде случаев может применяться в комплексе предоперационной подготовки при хирургическом лечении.

Проблема выбора тактики и способа лечения рубцовых стриктур пищевода (РСП) до сих пор продолжают быть одной из актуальных задач хирургии. Это обусловленоотносительно частой распространенностью рубцовых стриктур пищевода, их полиэтиологичностью, трудностью определения оптимального срока и выбора способа лечения, высоким уровнем осложнений и летальности. Среди причин развития стриктур пищевода наиболее часто встречается химический ожог пищевода кислотой или щелочью (образуются у 70-80 % больных), пептический эрозивно-язвенный эзофагит, обусловленный гастроэзофагеальной рефлюксной болезнью, рубцовые стриктуры пищеводных соустий наблюдаются в послеоперационном периоде, как правило, после гастрэктомии и проксимальной резекции желудка (1, 2, 3, 4).

Наиболее распространена классификация рубцовых сужений пищевода поГ. Л. Ратнер, В. И. Белоконев, 1982.

По этиологии: ожоги кислотами, щелочами, прочие ожоги.

По времени развития непроходимости: ранняя (3—4 нед.), поздняя (позже 1 мес.).

По механизму развития и клиническим проявлениям.

А. Функциональная непроходимость пищевода.

1. Функциональная анорексия.

2 Функциональная дисфагия.

Б. Механическая непроходимость пищевода.

1. По степени сужения: легкая, средняя, тяжелая

2. По локализации стриктуры: высокие — место входа в пищевод (шейная); срединные — аортальные (бифуркационные), низкие — эпифренальные (кардиальные), комбинированные — пищевода и желудка.

3. По протяженности — короткая (менее 3 см), трубчатая (более 3 см), четкообразная, тотальная.

4. По форме супрастенотического расширения: коническая, мешотчатая.

5. По наличию осложнений: ложные ходы в средостении, дивертикулы пищевода, рубцовое укорочение пищевода, свищи (пищеводно-бронхиальные, пищеводно-трахеальные)

Среди методов, которые применяются для лечения данной патологии, используется консервативное медикаментозное лечение, бужирование пищевода, эндоскопическая баллонная гидродилатация без или с эндопротезированием, хирургическое лечение, электроинция и лазерная реканализация рубцовых стриктур пищевода (1, 5, 6) .

Консервативное медикаментозное лечение рубцовых стриктур не имеет самостоятельного значения. Оно может предшествовать одному из более радикальных методов лечения и преследует цель улучшить общие и местные условия для его проведения (7, 8).

Бужирование пищевода является одним из наиболее старых методов неоперативного лечения РСП и ряд авторов (4, 9) считают этот способ лечения данной патологии основным. Следует отметить, что от бужирования вслепую или через эзофагоскоп многие исследователи отказались еще в 80-е годы из-за высокого риска перфорации пищевода, выраженного болевого синдрома и небольшой эффективности.Анализ качества жизни показал, что у ряда больных с РСП, которым в течение длительного времени проводится бужирование, помимо прямых осложнений, связанных с бужированием, опасности малигнизации стриктур, необходимости повторять бужирование в лечебных учреждениях, у них появляется синдром неполноценной функции пищевода. Это проявляется дисфагией, сильно замедляет продолжительность приема пищи, требуется специальный ее подбор, появляются признаки рефлюкс-эзофагита и его осложнения (1, 4, 6).

Согласно данных Андреева А.Л. (1) баллонная дилатация в чистом виде или в сочетании с бужированием и электроинцизией стриктуры, эндопротезированием или без него в 88,4% позволила получить хороший результат, у 8,1% - удовлетворительный и у 3,5% - плохой. В отдаленном периоде хороший результат отмечен в 73,6%, удовлетворительный - в 13,9% и плохой - в 12,5%.

Преимуществом баллонной дилатации перед бужированием является равномерное воздействие на всем протяжении стриктуры и практическое отсутствие осевой нагрузки на ткани. Введение баллонного катетера в пищевод и установление его в области сужения может быть выполнено тремя способами: 1) через инструментальный канал эндоскопа дилататор со свернутым баллоном подводят к стриктуре и устанавливают его в нужном положении под визуальным контролем; 2) баллонный катетер проводят рядом с эндоскопом и также помещают его в требуемую позицию под контролем зрения; 3) используют струну-проводник, которую проводят через инструментальный канал ниже стриктуры, а после извлечения эндоскопа по ней проводят дилататор, положение которого контролируется либо повторной эндоскопией, либо рентгенологически.

В нашей стране баллонная дилатация при рубцовых стенозах пищевода пока еще используется только единичными лечебными учреждениями, что в определенной степени связано с отсутствием доступности и дороговизной высококачественных дилататоров.

Целью работы явился анализ результатов внедрения метода

эндоскопической баллонной дилятации пищевода у больных со стенозирующими заболеваниями пищевода неопухолевой этиологии.

В отделении эндоскопии АО «Республиканский научный центр неотложной медицинской помощи» в 2012 годуэндоскопическое лечение предпринято у 4 больных с рубцовыми стенозами пищевода. Критериями выбора метода баллонной дилатацияявились наибольшая безопасность в техническом исполнении, щадящий по воздействию на орган и эффективность в совокупном отдаленном периоде.

Отбор пациентов для баллонной дилатации стриктур пищевода производился по общепринятым критериям.

Первым этапом проводился тщательный опрос больных с целью определения симптомов дисфагии, ее степени, а также возможных осложнений основного заболевания. Все пациенты жаловались на дисфагию. Так у 1 из 4 пациентов оценка степени дисфагии по шкале Bown составила 1 балл (периодические затруднения при прохождении твердой пищи); у 1 пациента - 2 балла (питание полужидкой пищей); у 2 пациентов - 3 балла (питание только жидкой пищей).

По этиологии возникновения РСП: у 1 пациента - ожог кислотой, у 1 пациента – в результате склерозирования варикозно – расширенных вен пищевода с последующим ушиванием ВРВП (операция Пациоры), у 2 больных - рубцовые сужения, связанные с рефлюкс-эзофагитом.

По времени развития непроходимости: у всех пациентов - поздняя (позже 1 мес.)

Критериями к отбору пациентов для баллонной дилатации явились: отсутствие циркулярных фибринозных наложений, т.е. «пятнистый» эзофагит; отсутствие ригидности при инсуффляции воздухом; отсутствие грубых фибринозных налетов на ожоговой поверхности, которые контактно кровоточат.

Проводилосьрентгенологическое исследование, в ходе которого были выявлены следующие изменения:

По степени сужения: у 1 из 4 пациентов - легкая, у 2 пациентов – средняя, у 1 больного – тяжелая.

По локализации стриктуры: у 1 пациента - высокая (место входа в пищевод (шейная); у остальных 3 больных – низкие (эпифренальные (кардиальные).

По протяженности стриктуры: у всех обследуемых пациентов -короткая (менее 3 см).

По форме супрастенотического расширения: у 3 пациентов -коническая, у 1 пациента – мешотчатая.

Осложнений (дивертикулы пищевода, рубцовое укорочение пищевода, свищи) у обследованных больных не выявлено.

Данные ФЭГДС указывали на сужение диаметра стриктуры у 2 пациентов – до 0,6 см., у 1 пациента – 0,9 см. и у 1 пациента - 1,2см.

Гистологическое заключение: утолщенный многослойный плоский эпителий – у 2 пациентов; активное хроническое воспаление с наличием крупноочаговых, местами сливающихся инфильтратов из мононуклеаров с преобладанием плазматических клеток – у 1 пациента; крупноочаговые воспалительные инфильтраты в рубце в зоне ожоговой стриктуры пищевода – у 1 пациента.

Клинические анализы без особых изменений.

Всем пациентам проведена одноэтапная эндоскопическая баллонная дилатация стриктур пищевода дилататором Quantum TTC QD 20x8 (фирмы «cookmedical») с раздуванием баллона до 4 атм. посредством инсуфлятора QID-1 (фирмы «cookmedical») с экспозицией 3 минуты. Осложнений во время проведения процедур не было. На момент выписки состояние пациентов по шкале Bown – 0 баллов.

Анализ отдаленных результатов лечения показал, что у 1 пациента – развился ранний рестеноз (через 3 недели), впоследствии проведенохирургическое лечение.

У 2-х пациентов повторное сужение до 1,5 см. наблюдалось в период 1-1,5 месяцев после первой дилатации. Пациентам с развившимся рестенозом ранее 1 месяца проведена плановая повторная дилатация, им предложены общепринятые рекомендации: профилактическая дилатация 1 раз в 10-14 дней в течение нескольких месяцев.

У 1 пациента при контрольном осмотре через 2 месяца рецидива не выявлено.

Таким образом, эндоскопическая баллонная дилатация имеет важное значение в лечении доброкачественных рубцовых стенозов пищевода. Применение эндоскопической техники расширяет возможности неоперативного лечения данной тяжелой патологии, в ряде случаев может применяться в комплексе предоперационной подготовки при хирургическом лечении.

Список литературы

1. *Андреев А.Л. Эндоскопическая баллонная гидродилатация и эндопротезирование при рубцовых сужениях пищевода и пищеводных анастомозов: Автореф. дис. ..... канд. мед. наук: 14.00.27 /АМН СССР. Всесоюз. науч. центр хирургии. - М., 2001. - 23 с.*
2. *Даналкиев С.А. Морфофункциональные нарушения пищеводно-желудочного перехода при рефлюкс-эзофагитах и их хирургическая коррекция: Автореф. дис. ... канд. мед.наук: 14.00.27. / Харьк. гос. мед.ин-т. - Харьков, 1995. - 18 с.*
3. *Волков С.В. Химические ожоги пищевода. Эндоскопическая диагностика. // Российский журнал гастроэнтерологии, гепатологии и колопроктологии.- 2002.- № 1.- С.58- 61.*
4. *Абдуллаев Б.А., Гуня А.М., Ставертий Я.В. и др. Выбор метода лечения при рубцовых стриктурах пищевода. // Материалы науч. конф.: Новое в реконструктивной хирургии.- М., 2004,- С.3.*
5. *Галлингер Ю.И., Э.А. Годжелло. Стриктуры пищевода: лечебная стратегия, эндоскопические методы лечения // Российский журнал гастроэнтерологии, гепатологии и колопроктологии.- 2001.-№ 5.- С.73 -78.*
6. *Ганиходжаев С.С. Лечение рубцовых сужений пищевода методом эндопротезирования. // Материалы науч. конф.: Восстановительные и органосохраняющие технологии главный путь развития хирургии XXI века.- М., 2004.- С.34.*
7. *Пинчук Т.П., Абакумов М.М., Ильяненко К.К. и др. Влияние желудочно-пищеводного рефлюкса на течение репаративных процессов при ожоге пищеводам // Хирургия.- 2003.- № 12.- С.52 57.*
8. *Волков С.В. Химические ожоги пищевода. Эндоскопическая диагностика.// Российский журнал гастроэнтерологии, гепатологии.*

Результаты оперативного лечения хронического калькулезного холецистита у больных пожилого и старческого возраста

А.С. Токтосунов, У.С. Мусаев
Кыргызская государственная медицинская академия им. И.К.Ахунбаева, Городская клиническая больница № 1, г.Бишкек, Кыргызская Республика

Аннотация. Представлены результаты оперативного лечения 91 больного с хроническим калькулезным холециститом. Операции выполнены из минилапаротомного доступа. Осложнения после операции выявлены у 9 больных (9,9%), умер 1 (1,1%).

Ключевые слова: калькулезный холецистит, оперативное лечение, минидоступ, осложнения, профилактика осложнений.

Лечение больных желчнокаменной болезнью, особенно у лиц пожилого и старческого возраста, представляет значительные сложности из-за наличия у большинства тяжелых сопутствующих заболеваний и осложненных форм холецистита (механическая желтуха, холангит) [1,6]. К настоящему времени накоплен большой опыт по оперативному лечению желчнокаменной болезни, оптимизированы методы обезболивания, отработана техника холецистэктомии, предложен лапароскопический метод [6], который все больше и больше внедряется в клинику, но его использование у лиц пожилого и старческого возраста продолжает обсуждаться. Ряд исследователей отдают предпочтение минилапаротомному доступу, как менее травматичному [1].

Несмотря на ряд усовершенствований и использование различных мер профилактики, частота послеоперационных осложнений изменилась мало и колеблется от 20 до 42% [5,7,8]. Применение антибиотиков внутримышечно, внутривенно мало эффективно, идут разработки иных методов введения антибиотиков, которые бы обеспечили максимальную концентрацию в очаге поражения и более длительное пребывание в организме больного. В этом плане заслуживает внимания региональная лимфостимуляция, которую многие исследователи использовали в лечении заболеваний, а что касается применения этого метода в профилактике осложнений у лиц пожилого и старческого возраста, то эти сведения малочисленны [7]. С.У. Джумабаеым и соавт. [3,4], Ю.Е. Выренковым и соавт. [2] разработана методика региональной лимфостимуляции с учетом анатомических особенностей лимфатической системы и локализации очага заболевания. Установлено, что при заболевании желудка, печени, желчного пузыря целесообразна региональная лимфостимуляция через круглую связку печени.

Цель исследования

– оценить возможности выполнения холецистэктомии из минилапаротмного доступа у больных пожилого и старческого возраста и определить эффективность региональной лимфостимуляции в профилактике осложнений в послеоперационном периоде.

Материал и методы исследования

Работа основана на оценке результатов лечения 91 больного пожилого и старческого возраста, оперированных в хирургических отделениях городской клинической больницы № 1, г. Бишкек (клиническая база кафедры факультетской хирургии Кыргызской Государственной медицинской академии им. И.К. Ахунбаева). Из 91 поступившего женщин было 72, мужчин – 19; в возрасте от 60 до 75 лет было 73 и от 75 до 90 лет – 18 больных. Все они длительное время страдали желчнокаменной болезнью, периодически отмечали приступообразные боли в правом подреберье, после которых у 18 появлялась кратковременная желтуха. Большинство (65 чел.) отмечали давность заболевания более 5 лет.

В клинику поступали с жалобами на боли в правом подреберье или эпигастрии, слабость и периодически появляющуюся желтуху. У многих больных выявлены сопутствующие заболевания: у 2 – сахарный диабет, у 19 – гипертоническая болезнь, 3 в прошлом перенесли инфаркт миокарда, у 14 – общий атеросклероз, у 5 – хроническая пневмония, у 3 – хронический пиелонефрит. Наличие сопутствующих заболеваний требовало индивидуального подхода к выбору объема и метода лечения. Механическая желтуха выявлена у 12 больных в момент поступления.

В обследовании больных, помимо общеклинического исследования (анализ крови и мочи, ЭКГ), использовали биохимические анализы для оценки функционального состояния печени и почек, показатели свертываемости крови, УЗИ по общепринятой методике и в неясных случаях назначали компьютерную томографию или магнитно-резонансную томографию. Чрескожная, чреспеченочная холангиография выполнена у 2 больных, с целью установления причины и уровня непроходимости желчных протоков. Это исследование мы выполняли только в день операции из-за риска возникновения крове- и желчеистечения.

Результаты и их обсуждение

В результате выполненного обследования у всех поступивших обнаружены конкременты в желчном пузыре, склероз желчного пузыря – у 3, расширение холедоха – у 18, из них у 16 четко определялось наличие конкрементов в холедохе, а у 2-х желчные протоки расширены, а генез оставался неясным, что потребовало выполнения чрескожной, чреспеченочной холангиографии.

Предоперационная подготовка была непродолжительной и в основном была направлена на лечение сопутствующих заболеваний и ликвидацию интоксикации. Все оперированы под эндотрахеальным обезболиванием.

Доступ избирался, исходя из данных УЗИ, которое выполнялось перед операцией, при этом обращали внимание на расположение желчного пузыря и его изображение переносили на кожу. Это позволяло более точно выполнить минидоступ в проекции желчного пузыря. Чаще доступ выполняли в правом подреберьи по Федорову или Кохеру (81 чел.) и реже – верхне-срединный (10 чел.). Разрез был не более 5-6 см. Доступ к пузырю выполнялся с использованием специальных ранорасширителей и осветительной системы. Без затруднений холецистэктомия от шейки выполнена у 76 больных, у 2 в связи с наличием склероза желчного пузыря возникла необходимость конверсии, причем у одного из-за возникшего кровотечения, а у второго – из-за сложностей полного выделения пузыря, раздельной перевязки артерии и пузырного протока. После тщательного гемостаза подпеченочное пространство дренировано двумя дренажами.

Из 91 поступившего у 12 выявлена желтуха и еще у 8 больных отмечали возникновение желтухи после приступов боли, что требовало планирования не только холецистэктомии, но

Таблица 1 – Типы операций у больных хроническим калькулезным холециститом

Тип операции	Всего больных		из них возникли осложнения:					
	абс.	%	поддиафрагмальный абсцесс	желчеистечение	печеночная недостаточность	пневмония	нагноение раны	инфильтрат раны
Холецистэктомия	74	81,3	1			1	2	
Холецистэктомия + холедохотомия с наружным дренированием	15	16,5		1	1	1		1
Из них: по Керу	8							
по Вишневскому	5							
по Пиковскому	2							
Холецистэктомия + холедохотомия + холедохо-дуоденоанастомоз	2	2,2						1
Итого:	91	100,0	1	1	1	2	2	2

и холедохотомии, ревизии желчных протоков для исключения холедохолитиаза и стриктур желчных протоков. Типы операций даны в таблице 1. При выполнении холецистэктомии с наружным дренированием холедоха у одной больной и еще у одной при выполнении холедоходуоденоанастомоза возникла необходимость перехода к конверсии. Всего конверсия выполнена у 4 из 91 оперированного (4,4%), а у остальных все этапы и ревизию желчных протоков осуществляли из минилапаротомного доступа.

Наибольшему числу больных выполнена холецистэктомия (74 чел. – 81,3%), холецистэктомия в сочетании с холедохотомией и наружным дренированием – у 15 (16,5%) и у двух больных в связи с наличием множественных замазкообразных конкрементов выполнено внутреннее дренирование – холедоходуоденоанастомоз.

К концу любой операции для профилактики воспалительных осложнений в круглую связку печени строго герметично фиксировали микроирригатор и через него в момент операции вводили антибиотик (цефазолин или ампициллин 1,0) с лимфотропной смесью, которая состояла из гепарина 70 ед на кг веса тела, лидазы 8-12 ед, тактивина 1 мл и 0,5% новокаина в количестве 15-20 мл, препараты вводили перманентно. Наружный конец микроирригатора выводили через дополнительный разрез и фиксировали к коже. В послеоперационном периоде на протяжении 4-5 суток через микроирригатор один раз в сутки вводили антибиотики с лимфотропной смесью.

Учитывая возраст больных и наличие у них сопутствующих заболеваний, особое внимание уделяли профилактике осложнений: ранняя активизация больных, дыхательная гимнастика, вибромассаж. Ежедневно, либо через день выполняли УЗИ брюшной и грудной полости для своевременного выявления скопления жидкости.

Несмотря на тяжесть состояния больных в послеоперационном периоде состояние заметно улучшалось, температура нормализовалась на 2-3 сутки и повышение ее было не выше 37,5°С, ни у одного пареза кишечника не отмечено, стул был на 2-3 сутки. Осложнения в ближайшие сроки после операции выявлены у 9 больных, что составило 9,9%. После холецистэктомии у одной больной на 4 сутки выявлено наличие жидкости под правым куполом диафрагмы и под контролем УЗИ выполнена пункция с последующим дренированием микроирригатором с активной аспирацией и санированием поддиафрагмального пространства, состояние быстро улучшалось и удалось добиться выздоровления. Еще у одного больного послеоперационный период осложнился пневмонией, а у двух больных частичным нагноением операционной раны. Применение традиционного лечения этих осложнений позволило добиться выздоровления.

Из 15 больных, которым холецистэктомия дополнена холедохотомией осложнения после операции возникли у 4. У одной из них, у которой наружное дренирование выполнено по Керу наблюдалось желчеистечение, но повторная операция не потребовалась, количество выделяемой желчи постепенно уменьшалось, а затем прекратилось. По одному наблюдению отмечены пневмония и инфильтрат в области операционной раны.

Тяжело протекал послеоперационный период у одной больной 72 лет с холецистохоледохолитиазом с сопутствующими заболеваниями: сахарный диабет II типа, гипертоническая болезнь. Проводилась дезинтоксикационная терапия, противовоспалительная, но состояние ухудшалось, нарастала печеночно-почечная недостаточность и, несмотря на лечение, наступила смерть от полиорганной недостаточности. Летальность составила 1,1%.

После операций холецистэктомии с внутренним дренированием осложнений в послеоперационном периоде не наблюдали.

В процессе лечения мы проследили за динамикой печеночных и почечных тестов (табл. 2).

Таблица 2 – Динамика показателей функционального состояния у больных хроническим холециститом

Сроки обследования		Общий билирубин, мкмоль/л	Тимоловая проба, ед	АЛТ, мккат/л	АСТ, мккат/л	Общий белок, г/л	Мочевина, моль/л	Креатинин, мкмоль/л
До операции	$M_1 \pm m_1$	49,4±1,12	8,4±1,1	0,32±0,11	0,28±0,09	64,5±0,9	6,2±0,13	98,4±1,13
1 сутки	$M_2 \pm m_2$	52,7±1,17	7,3±0,9	0,30±0,09	0,24±0,07	66,4±0,8	7,4±0,17	110,5±1,15
3-4 сутки	$M_3 \pm m_3$	28,4±0,97	5,4±0,7	0,28±0,07	0,22±0,07	69,4±0,7	3,8±0,15	148,4±0,91
6-7 сутки	$M_4 \pm m_4$	20,1±0,31	5,1±0,4	0,23±0,06	0,19±0,03	71,2±0,6	6,2±0,11	135,7±0,27
При выписке	$M_5 \pm m_5$	14,5±0,27	4,2,±0,3	0,20±0,05	0,17±0,02	70,4±0,3	5,4±0,13	104,5±1,17
Норма, доноры	$M_6 \pm m_6$	11,2±0,91	4,2±0,14	0,08±0,01	0,07±0,02	76,3±0,13	4,3±0,12	88,7±2,13
Р – степень достоверности	M_1-M_2 M_1-M_3 M_1-M_5 M_5-M_6	>0,05 <0,01 <0,001 >0,05	>0,05 <0,05 <0,001 >0,05	>0,05 <0,05 <0,01 <0,01	>0,05 <0,01 <0,001 <0,01	>0,05 <0,01 <0,001 <0,05	<0,05 <0,001 >0,05 >0,05	<0,05 <0,001 >0,05 >0,05

Анализ биохимических тестов функционального состояния печени и почек показал, что до операции у больных хроническим калькулезным холециститом имели место отклонения от нормы. Так, существенно был повышен уровень общего билирубина и повышение уровня трансаминаз (АЛТ, АСТ), а также отмечено снижение общего белка. Все это указывало на нарушение функции печени при длительном существовании ЖКБ. Мочевина и креатинин не отличались от нормы. Через сутки после операции показатели функционального состояния печени не отличались от исходного уровня, в то время как уровень мочевины и креатинина достоверно повысился.

На 3-4 сутки после операции достоверно снизился уровень билирубина и трансаминаз, а показатели функции почек ухудшились: повысились мочевина и креатинин.

К моменту выписки показатели функционального состояния печени и почек достоверно улучшились, но при сравнении с нормой еще сохранялся высокий уровень трансаминаз и снижение общего белка.

Таким образом, наши исследования, выполненные у лиц пожилого и старческого возраста показали, что удаление желчного пузыря и его сочетание с дренирующими операциями возможно выполнить из минилапаротомного доступа, переход на конверсию потребовался у 4 больных (4,4%). Использование региональной антибиотико-лимфостимуляции с целью профилактики гнойно-воспалительных осложнений является хорошей мерой у лиц пожилого и старческого возраста и должно более широко использоваться в клинической практике.

Литература

1. *Бебуришвили А.Г. Эволюция подходов к хирургическому лечению осложненного холецистита [Текст] / А.Г. Бебуришвили, А.В. Быков, Е.Н. Зюбина // Хирургия. – 2005. - № 1. – С. 43-47.*
2. *Выренков Ю.Е. Применение лимфогенных методов терапии при воспалительных заболеваниях [Текст] / Ю.Е. Выренков, З.А. Шевкушев // Лимфология. – 1999. - № 3-4. – С. 65-67.*
3. *Джумабаев С.У. К механизму эффекта эндолимфатической и лимфотропной терапии при заболеваниях органов брюшной полости [Текст] / С.У. Джумабаев, Э.С. Джумабаев // Клиническая лимфология. – М._Подольск, 1985. - № 2. – С. 54-55.*
4. *Джумабаев С.У. Экспериментальное и клиническое обоснование лимфотропной антибиотикотерапии в хирургии [Текст] / С.У. Джумабаев, В.М. Буянов, К.Ю. Данилов // Клиническая хирургия. – 1987. - № 7. – С. 14-17.*
5. *Клименко Г.А. Холедохолитиаз [Текст] / Г.А. Клименко. – М.: Медицина, 2000. – 224 с.*
6. *Курбанов Ф.С. Видеоэндоскопическое хирургическое лечение желчнокаменной болезни у пациентов пожилого и старческого возраста [Текст] / Ф.С. Курбанов, С.Ф. Аббасова, С.Р. Добровольский // Хирургия. – 2011. - № 12. – С. 44-46.*
7. *Харламов Б.В. Холецистэктомия из минидоступа в лечении острого холецистита у больных пожилого и старческого возраста [Текст] : автореф. дисс. … канд. мед. наук. – М., 2007. – 21 с.*
8. *Vellance S. Minilaparotomy cholecystectomy [Text] / S. Vellance // J. R. Coll. Surg. Edinb. – 2004. – Vol. 39, # 1. – P. 62-64.*

Results of surgical treatment of elderly and senile patients with chronic calculous cholecystitis

A.S. Toktosunov

I.K.Akhunbaev Kyrghyz State Medical Academy, Municipal clinical hospital # 1, Bishkek city, Kyrghyz Republic

Summary: The surgical trwatment results in 91 patients with chronic calculous cholecystitis are presented in this article. The operations were carried out from minilaparotomic approach. Postoperative complications were in 91 patients (9,9%), and one patient died (1,1%).

Key words: calculous cholecystitis, surgical treatment, miniapproach, complications, complication prophylaxis.

Профилактика осложнений после резекции печени, выполненной по поводу альвеококкоза

А.А. Абдиев

Кыргызская государственная медицинская академия им. И.К.Ахунбаева, г.Бишкек, Кыргызская Республика

Аннотация. Представлены результаты радикальных (41 чел.) и условно-радикальных (27 чел.) операций у больных альвеококкозом. В момент операции и после нее с целью профилактики осложнений осуществлялось интрапортальное введение медикаментозных средств и региональная антибиотиколимфостимуляция через круглую связку печени. Осложнения отмечены у 8, что составило 11,8%, умер один больной (1,5%).

Ключевые слова: печень, альвеококкоз, оперативное лечение, осложнения, меры профилактики.

Альвеококкоз – паразитарное заболевание, лечение которого только хирургическое. Заболевание протекает длительное время бессимптомно, а клинические признаки появляются, когда очаг поражения достигает больших размеров, либо возникает осложнение [1,5], когда радикальную операцию выполнить сложно. Медленный инфильтрирующий рост альвеококка вдоль клетчатки сосудисто-секреторных ножек к воротам печени приводит к развитию таких осложнений, как формирование полости распада и ее нагноение, механическая желтуха, прорастание кавальных ворот и нижней полой вены, прорастание в диафрагму, печеночно-дуоденальную связку и другие органы [1,3].

Скрытое течение альвеококкоза, несовершенная диагностика приводят к поздней госпитализации и радикальность оперативных вмешательств, по данным разных исследователей, колеблется от 20 до 50% [2,3]. Несмотря на то, что к настоящему времени детально разработаны методы резекции печени, а частота послеоперационных осложнений колеблется от 24 до 52% [6,8]. Наиболее частым осложнением является печеночная недостаточность, легочные осложнения (плеврит), перитонит и раневые осложнения. Идут разработки, которые позволили бы снизить частоту осложнений.

Цель исследования

- улучшить результаты радикальных и условно-радикальных операций при альвеококкозе печени за счет применения мер профилактики осложнений.

Материал и методы исследования

Под наблюдением находилось 110 больных, оперированных в хирургических отделениях городской клинической больницы № 1, г. Бишкек по поводу альвеококкоза печени. Мужчин было 29, женщин – 81. Возраст колебался от 18 до 64 лет, а давность заболевания – от 8 месяцев до 12 лет. Все они поступили с жалобами на тупую, постоянную боль в правом подреберье, слабость, исхудание.

В обследовании больных, помимо общеклинических методов (анализ крови и мочи, ЭКГ, флюорография органов грудной клетки), использовано ультразвуковое исследование (УЗИ), при неясном диагнозе – компьютерная томография (КТ) и магнитно-резонансная томография (МРТ). УЗИ выполняли до операции и многократно после операции для выявления скопления жидкости в грудной и брюшной полости. Для оценки функционального состояния печени и почек выполняли биохимические анализы крови (билирубин, тимоловая проба, трансаминазы, общий белок, мочевина, креатинин) до операции и в послеоперационном периоде. Вычисляли лейкоцитарный индекс интоксикации на всех этапах лечения.

Результаты и их обсуждение

На основании данных объективного и ультразвукового исследования поражение правой доли печени эхинококкозом выявлено у 72, левой – у 18, обеих долей – у 20 больных. Альвеококкоз, осложненный желтухой, был у 16 больных.

Всем больным выполнялась кратковременная (1-2 дня) предоперационная подготовка, исключение составляли больные с механической желтухой, которым подготовка проводилась 4-6 дней. Она в основном включала инфузионную терапию с обязательным введением гепатотропных препаратов, плазмы, реополиглюкина, комплекса витаминов. Операции выполняли под эндотрахеальным наркозом. Выбор доступа осуществляли в зависимости от локализации очага поражения. При локализации очага в правой доле доступ был в правом подреберье по Федорову или Кохеру, при поражении обеих долей - поперечный или типа «Мерседес» и при локализации в левой доле – верхне-срединный.

Оперативные вмешательства мы выделили, как это рекомендует Б.И. Альперович [1], на радикальные, когда удается удалить очаг поражения в пределах здоровой ткани, и условно-радикальные, когда удается удалить основной очаг, но часть его остается в области ворот печени или в других труднодоступных местах. Типы операций даны в таблице 1.

Таблица 1 – Типы радикальных и условно-радикальных операций при альвеококкозе печени

Типы операции	Радикальные n=	Условно-радикальные n=
Правосторонняя гемигепатэктомия	20	9
Левосторонняя гемигепатэктомия	9	8
Правосторонняя гемигепатэктомия + резекция одного сегмента	1	1
Левосторонняя гемигепатэктомия + резекция одного сегмента	1	-
Атипичная резекция	11	12
Сегментэктомия	1	2
Бисигментэктомия	17	8
Трисегментэктомия	4	3
Расширенная резекция	3	-
Итого:	67	43

Как видно из данных таблицы, типы операций в обеих группах были одинаковы, но отличались тем, что при условно-радикальных оставалась часть пораженной ткани печени. Резекцию печени выполняли по Тон-Тхат-Тунгу [7] и лишь у двух выполнена анатомическая резекция фиссуральным способом. Мы отдаем предпочтение методике Тон-Тхан-Тунгу как менее травматичной, позволяющей уменьшить кровопотерю в момент операции, используя при этом этапную перевязку сосудов, метод, обеспечивающий определение границ поражения печени альвеококкозом. Лигатуры, наложенные на сосуды и желчные протоки, хорошо держатся на сосудистых стенках и служат наиболее надежным методом гемо- и желчестаза.

При любом типе резекции наблюдается большая кровопотеря, травмируется ткань печени, что является причиной возникновения ряда осложнений в послеоперационном периоде таких как печеночная недостаточность, перитонит, желчеистечение, раневые осложнения, которые требуют длительного лечения, поэтому мы стремились снизить риск возникновения осложнений, а при их выявлении обеспечить комплексное лечение.

На всех этапах операции стремились уменьшить кровопотерю, а в период пережатия печеночно-двенадцатиперстной связки осуществлять интрапортальное введение медикаментозных средств, улучшающих гемодинамику печени. После лапаротомии и ревизии органов брюшной полости выполняли реканализацию пупочной вены и в момент операции и после нее инфузионную терапию осуществляли через пупочную вену (рефортан, реополиглюкин, гептрал, глюкозу с комплексом витаминов и др.). Этот прием предотвращал возникновение и прогрессирование печеночной недостаточности.

К концу основного этапа резекции печени, проверки гемостаза и дренирования брюшной полости с обязательным дренированием поддиафрагмального пространства и ложа удаленной части печени, в круглую связку печени фиксировали герметично микроирригатор и его наружный конец выводили через отдельный разрез наружу и фиксировали к коже по методике, разработанной С.У. Джумабаевым и соавт. [4]. В момент операции вводили лимфотропную смесь с антибиотиком и проверяли герметичность установки микроирригатора, чтобы смесь проникала в ткань круглой связки и не изливалась в брюшную полость. В послеоперационном периоде на протяжении 4-6 суток один раз в день вводили лимфотропную смесь, которая состояла из гепарина 70 ед на кг веса тела больного, 8-12 ед лидазы, 1 мл иммунокорректора тактивина, антибиотики (цефазолин или ампициллин 1,0) и 0,5% раствора новокаина 15-20 мл. Эта методика также была направлена на профилактику осложнений в послеоперационном периоде, в основном на предотвращение воспалительных осложнений. После операции ежедневно, а иногда через день выполняли УЗИ брюшной и грудной полости для выявления локализации скопившейся жидкости. Это позволяло своевременно применять меры для устранения экссудата.

Для оценки эффективности мер профилактики мы выделили две группы: первая – это больные, получавшие традиционное лечение, операции сопровождались внутривенным введением медикаментозных средств, антибиотики назначали внутривенно или внутримышечно в послеоперационном периоде, и вторая – это были больные, к которым применены меры профилактики. Поскольку операции были однотипные, то мы больных с радикальными и условно-радикальными операциями, у которых выполнены меры профилактики, объединили. Первую группу составили 42 больных – традиционное ведение, вторую – 68 чел., у которых использованы разработанные нами меры профилактики. Анализ осложнений показал, что в первой группе из 42 оперированных осложнения возникли у 10, что составило 23,8%. Наиболее часто отмечены плевриты (4 чел.), нагноение раны (2 чел.), вторичное кровотечение (1 чел.), гастродуоденальное кровотечение (2 чел.).

Умер один больной от нарастающей печеночно-почечной недостаточности.

В группе, где использовали меры профилактики, из 68 оперированных у 8 возникли осложнения (11,8%). Это плевриты (3 чел.), поддиафрагмальный абсцесс (1 чел.), кишечная непроходимость (1 чел.) и инфильтрат в области операционной раны (3 чел.). При сравнении частоты осложнений установлено, что

Таблица 2 – Динамика показателей функционального состояния печени и почек у больных контрольной и основной групп

Показатели	Группы[x)]	Сроки обследования			Норма
		до операции	3-4 сутки	5-7 сутки	
Общий билирубин, мкмоль/л	1	63,8±2,12	72,4±0,97	32,5±1,12	11,2±0,91
	2	61,2±1,91	51,4±0,82	18,4±1,17	
P		>0,05	<0,01	<0,01	
Тимоловая проба, ед	1	6,7±0,19	9,5±0,31	6,1±0,12	4,2±0,14
	2	6,5±0,15	4,4±0,17	4,1±0,17	
P		>0,05	<0,01	<0,05	
АЛТ, мккат/л	1	O,31±0,06	0,34±0,05	0,28±0,04	0,08±0,01
	2	0,33±0,07	0,25±0,07	0,20±0,03	
P		>0,05	<0,05	<0,01	
АСТ, мккат/л	1	0,27±0,05	0,30±0,04	0,26±0,03	0,07±0,02
	2	0,28±0,06	0,24±0,03	0,20±0,04	
P		>0,05	<0,05	<0,05	
Общий белок, г/л	1	63,5±0,55	66,4±0,31	71,4±0,42	76,3±0,13
	2	61,4±0,47	67,3±0,27	73,2±0,74	
P		>0,05	>0,05	>0,05	
Мочевина, ммоль/л	1	6,2±0,61	8,7±0,73	7,2±0,41	4,3±0,12
	2	6,4±0,47	7,7±0,87	4,3±0,37	
P		>0,05	>0,05	<0,01	
Креатинин, мкмоль/л	1	104,5±2,18	128,4±2,31	108,5±2,15	88,7±2,13
	2	107,4±2,31	112,3±0,91	92,4±0,98	
P		>0,05	<0,05	<0,05	

меры профилактики позволили снизить осложнения в два раза (с 23,8 до 11,8%).

В процессе работы мы проследили за динамикой печеночных и почечных тестов (табл.2).

Анализ показателей биохимических анализов показал, что в основной группе достоверно быстрое снижение уровня билирубина и трансаминаз и улучшаются показатели функционального состояния почек.

Выводы

1. Интрапортальное введение медикаментозных средств во время операции и после нее предотвращает развитие печеночной недостаточности.
2. Использование региональной лимфостимуляции через круглую связку печени при альвеококкозе является существенной мерой профилактики гнойно-воспалительных осложнений.
3. Применение мер профилактики позволило снизить частоту осложнений в два раза.

Литература

1. Альперович Б.И. Радикальные и условно-радикальные операции при альвеококкозе печени [Текст] / Б.И. Альперович // Анналы хирургической гепатологии. – 1996. - № 1. – С. 31-36.

2. Альперович Б.И. Осложнения после резекции печени [Текст] / Б.И. Альперович, А.П. Кошель // Хирургия. – 1995. - № 6. – С. 41-43.

3. Джоробеков А.Д. Совершенствование хирургической тактики и техники оперативных вмешательств при альвеококкозе печени [Текст] / А.Д. Джоробеков, Б.Б. Баймаханов, Р.О. Разакулов // Хирургия Кыргызстана. – 2007. - № 2. – С. 111-114.

4. Джумабаев С.У. Фармакоэкономическая оптимизация применения лимфотропно-антибактериальной терапии в абдоминальной хирургии [Текст] / С.У. Джумабаев, В.А. Хакимов, Ш.Я. Арсанов // Материалы Евразийского симпозиума. – Чолпон-Ата, 2009. – С. 108-109.

5. Журавлев В.А. Очаговые заболевания печени и опухоли, осложненные механической желтухой [Текст] / В.А. Журавлев. – Киров, 1992. – 224 с.

6. Сейсембаев М.А. Выбор оптимальной тактики хирургического лечения альвеококкоза печени [Текст] / М.А. Сейсембаев, Д.С. Токсанбаев, Ж.Б. Баймаханов // Вестник хирургии Казахстана. – 2012. - № 1. – С. 8-10.

7. Тон-Тхат-Тунг. Хирургия печени. – М.: Медицина, 1967. – 237 с.

8. Kodamu J. Alveolar echinococcoc: MP findings in the liver [Text] / J. Kodamu // Radiology. – 2003. – Vol. 228, # 5. – P. 172-177.

Complications prophylaxis after liver resection in patients with alveococcosis

A.A. Abdiev

I.K.Akhunbaev Kyrghyz State Medical Academy,

Bishkek city, Kyrghyz Republic

Summary: The results of radical (41 patients) and conditioning radical (27 patients) operations in patients with alveococcosis are presented. During the operation and after it intraportal injection of medicines and regional antibiotic-lymphostimulation through the liver round ligament were fulfilled for the prophylaxis. Complications had 8 patients (11,8%), one patient (1,5%) died.

Key words: liver, alveococcosis, surgical treatment, complications, prophylaxis.

УДК 616.381-007.43.-089.819.843

Опыт применения аллотрансплантатов при лечении гигантских вентральных грыж

Ю. В. Волков. Б. К. Жанбырбай. Д. Н. Еремин.

Клиника «Медлайн», г. Алматы. Республика Казахстан

Аннотация. В работе предложено личный опыт лечения гигантских вентральных грыж с использованием аллотрансплантатаов. Укрытие протеза лоскутами апоневроза передних листков влагалищ прямых мышц живота может значительно уменьшить процент послеоперационных осложнении и рецидив грыж при хирургическом лечении гигантских вентральных грыж.

Введение

Лечение гигантских вентральных грыж является трудной задачей для хирурга. Ослабление мышечно-апоневротических структур всей передней брюшной стенки при гигантских вентральных грыжах и значительная их функциональная перестройка приводят к высоким показателям рецидива грыж после пластики местными тканями. По данным литературы, частота рецидивов после аутопластики гигантских вентральных грыж составляет 20-50% [6,8,11,12].

Таким образом, при гигантской вентральной грыже вопрос реконструкции не сводится только к ликвидации грыжевых ворот, но требуется укрепление и реконструкция всей передней брюшной стенки.

Использование аллотрансплантантов позволяет существенно снизить частоту рецидивов до 1-0,6% [1, 9,10].

Материалы и методы

В хирургическом отделении клиники «Медлайн» (бывшая железнодорожная больница), с 2005 по 2010 г. находились на лечении 63 больных с гигантскими вентральными грыжами. Среди обследуемых больных преобладали женщины 51 (80,9%), в возрасте 50-70 лет 43 (68,3%), с выраженным ожирением II-Ш степени 37 (58,7%) и сердечнососудистыми заболеваниями в качестве сопутствующей патологии 33 (52,4%). Восемь пациентов были старше 71 года (12,7%).

У большинства больных, у 47 (74,6%) грыжи локализовались по средней линии живота: у 38 (60,3%) пациентов это были послеоперационные грыжи, у 6 (9,5%) грыжи белой линии живота и у 3 (4,8%) больной диагностирована гигантская пупочная грыжа. Боковые гигантские вентральные грыжи составили 16 (25,4%) наблюдений: 7 (11,1%) - локализовались в подреберьях, 5 (7,9%) - в мезогастральных областях, 3 (4,8%) - в подвздошных областях и 1 (1,6%) - в поясничной области после люмботомии.

Размеры грыжевых ворот у большинства больных 41 (65,1%) составляли 15-20 см, а диаметр грыжевого мешка находился в интервале между 16 и 25 см. У многих больных со срединными вентральными грыжами был выраженный диастаз прямых мышц живота. Грыжевые выпячивания у 36 (57,1%) пациентов были частично или полностью не вправляемыми в брюшную полость. Рецидивные грыжи отмечены у 25 (39,7%) больных.

Все больные с гигантскими вентральными грыжами были оперированы с использованием аллотрансплантатов. Для протезирования передней брюшной стенки мы применяли полипропиленовые сетчатые протезы импортного («Пролен» и «Эсфил») производства.

Результаты и обсуждение

Операцию начинали с широкого доступа. У больных с послеоперационными грыжами иссекали весь послеоперационный рубец. Полноценная широкая ревизия позволяет правильно оценить состояние и пригодность для пластики тканей передней брюшной стенки. При этом у 18 (28,6%) пациентов были

выполнены симультанные операции: удаление подкожно-жирового фартука с поперечной абдоминопластикой — у 2 больных, резекция большого сальника— у 12 больных, холецистэктомия — у 3 больных, резекция тонкой кишки – 1. Там, где это было возможно, мы сохранили и использовали для пластики брюшину грыжевого мешка.

У всех больных в большей или меньшей степени были выражены значительные изменения тканей передней брюшной стенки, что делало их непригодными для качественной аутопластики. Поэтому всем больным мы использовали полипропиленовые сетки размерами 30х30 см. Полипропиленовая сетка должна на 5 см перекрывать края грыжевых ворот. Фиксировать протез надо к несмещаемым тканям. У всех пациентов полипропиленовую сетку подшивали узловыми швами к апоневрозу.

У всех больных мы выполнили операцию Rives Stoppa с размещением протеза на задних листках влагалищ прямых мышц живота. У 13 из этих больных мы не смогли без натяжения ушить передний листок апоневроза влагалищ прямых мышц живота и использовали модификацию операции Rives Stoppa, подшивая края передних листков влагалищ прямых мышц живота к протезу, способ inlay, полипропиленовую сетку фиксировали в окне грыжевых ворот. У 3 пациентов ткани передней брюшной стенки на значительном протяжении были признаны непригодными для пластики. У этих больных мы разместили полипропиленовые сетки в брюшной полости, отграничив её от внутренних органов подшитым изнутри вокруг протеза большим сальником.

Всем остальным пациентам нами удалось провести операцию с размещением протеза на задних листках влагалищ прямых мышц живота и применён способ закрытия эксплантанта лоскутами апоневроза из передних стенок влагалищ прямых мышц живота: над трансплантантом сшивается медиальные края передних листков влагащ передних мышц живота, подшивая этими швами сетку. При этом используется принцип разделения анатомических компонентов передней брюшной стенки (моделирование белую линию живота, восстановление влагалищ прямых мышц живота) способ sublay. Исследования показали, что закрытие протеза лоскутами апоневроза позволяет исключить его контакт с подкожной клетчаткой и тем самым предотвращает инфицирование имплантата. Сетка, размещённая под лоскутами апоневроза, надёжно интегрируется в слои передней брюшной стенки и не смещается. У больных, оперированных этим способом, мы не наблюдали ни одного осложнения в ране.

У всех больных операцию завершали дренированием операционной раны, дренаж размещали в зоне расположения протеза, по проекции прямых мышц живота, подключенное к активному вакуумному аспиратору. Средние сроки пребывания дренажа в ране составляли 3-5 сут. Всем больным также производили профилактическую антибиотикотерапию, для чего чаще использовали абактал и антибиотики группы цефалоспоринов 3-4-го поколения в комбинации с метрогилом. Первое введение антибиотика производили до начала операции, продолжали в течение 4-7 дней после операции. Так же для профилактики тромбоэмболических осложнении применяли Клексан, компрессия н/к, и бандаж.

Осложнения после операции развились у 10 (15,9%) больных. Лигатурные свищи отмечалось у 5 (7,9%) пациентов, персистирующая в течение длительного времени серома отмечена у 2 (3,2%) больных, краевой некроз кожи и подкожной клетчатки диагностирован у 2 (3,2%) больных, тромбоэмболия мелких ветвей лёгочной артерии — у 1 (1,6%) пациентки.

Лигатурные свищи лечились перевязками, с удалением лигатур, до заживления раны. Серомы ликвидированы с помощью неоднократной пункции после УЗИ диагностики. При развитии краевых некрозов, экономно иссекали некротизированную кожу и накладывали вторичные швы.

Средний послеоперационный койко-день составил 13 сут. Функциональные отдалённые результаты также хорошие. Несмотря на протезирование значительных участков передней брюшной стенки, большинство больных жалоб на ощущение инородного тела, боли, ограничение подвижности передней брюшной стенки не предъявляют.

У большинства больных, которым была применена методика укрытия сетки лоскутами апоневроза влагалищ прямых мышц живота, непосредственные и отдалённые результаты операций были лучше, чем у прочих пациентов, описываемых в данной статье. Судьба оперированных нами больных (только городских) прослежена в сроки от 1 года до 5 лет после операций, выполненных по предложенной нами модификации, рецидивов грыжи также не обнаружено.

Выводы

1. Аллогерниопластика полипропиленовыми сетками в лечении гигантских вентральных грыж является эффективным способом, позволяющим добиться хороших непосредственных и отдалённых результатов.

2. Укрытие протеза лоскутами апоневроза передних листков влагалищ прямых мышц живота может значительно уменьшить послеоперационные осложнения при хирургическом лечении гигантских вентральных грыж.

Список литературы.

1. Белоконев В. И., Пономарёв О.А., Чухров К.Ю. и др. Выбор способа пластики и объём операции у больных с грыжами передней брюшной стенки и сопутствующими хирургическими заболеваниями //Вестн. герниол,-М., 2004.-С. 2. Тимошин А. Д., Юрасов А. В., Шестаков А. Л. Хирургическое лечение паховых и послеоперационных грыж брюшной стенки.- М.:Триада-Х, 2003.-143 с.

3. Тоскин К. Д., Жебровский В. В. Грыжи брюшной стенки. - М.: Медицина, 1990.-272 с.

4. Фелештинский Я. П., Пиотрович С. Н., Игнатовский Ю. В. и др. Хирургическое лечение грыж брюшной стенки с использованием современных технологий в Киевском городском центре хирургии грыж живота// Вестн, герниол.-М,, 2004.—С. 129— 134.

5. Чистяков А.А., Богданов Д.Ю, Хирургическое лечение послеоперационных вентральных грыж.-М.: Мед. информац. агентство, 2005.-104 с.

Langer C, Liersch T., Kley C. et al . Twenty-five years of experi -ence in incisional hernia surgery . A comparative retrospective study of 432 incisional hernia repairs // Chirurg.-2003.—Vol. 74, № 7.-P. 638-645.

de Vries Reilingh T.S., van Geldere D., Langenhorst B. et al. Repair of large midline incisional hernias with polypropylene mesh: com-parison of three operative techniques// Hernia.-2004.—Vol. 8, №1.-P. 56-59.

Тұжырым.

Ю. В. Волков. Б. К. Жаңбырбай. Д. Н. Еремин.

«Медлайн» клиникасы, Алматы қаласы, Қазақстан Республикасы.

Алып құрсақ жарықтарын емдеуде аллотранслантаттар қолдану тәжірибесі.

Еңбекте жеке тәжірибе ұсынылып, алып құрсақ жарықтарын хирургиялық емдеуде аллопротездер қолдану арқылы операциядан кейінгі ерте және алшақтағы асқынулар, пайызын төмендету мүмкүндігі көрсетілген.

Summary

Volkov Y.V. Zhangbyrbay B.K. Eremin D.N.

Clinic “Medline”, Almaty, Republic of Kazakhstan

Experience of using allografts in the treatment of giant ventral hernias.

The paper offers a personal experience in the treatment of giant ventral hernias using allografts. Cover prosthetic grafts aponeurosis front leaf of the rectus sheath can significantly reduce the rate of postoperative complications and hernia recurrence after surgical treatment of giant ventral hernias.

Нарушение иммунитета больных после колэктомий

Иманова Н.Дж.
Отделение колопроктологии Научного центра хирургии им. акад. М.А.Топчибашева , Баку, Азербайджан

По данным различных авторов [4, 20, 23, 26] в развитых странах хроническим колостазом (ХКС) страдают 30-40% взрослого, трудоспособного населения, впрочем, женщины чаще, чем мужчины. У населения старше 60 лет, количество страдающих различной степени выраженности запорами доходит до 60%. На основании широкого распространения, большинство авторов обоснованно относят ХКС к болезням цивилизации.

Проблема лечения ХКС остается одной из актуальных проблем колопроктологии. До конца не изучены вопросы этиологии, патогенеза, диагностики, консервативного и хирургического лечения ХКС [18]. Остаются неутешительными результаты хирургического лечения, по данным различных авторов количество неудовлетворительных результатов доходит до 27,3-45,9% [4, 20, 31]. Одной и важной из причин неудовлетворительных результатов хирургических операций по поводу ХКС является постоперационный дисбактериоз, что проявляется в основном в форме поносов, непереваривании пищи, снижение иммунитета, потеря веса и т.д.

Местный иммунитет кишечника. Желудочно-кишечный тракт (ЖКТ) выполняет не только пищеварительную, но и иммунную функцию, в частности, участвует в реализации защитных реакций организма против патогенных, условно-патогенных микро-организмов и многих неорганических веществ [11]. Особенность его функционирования обусловлена воздействием многочисленных антигенов внешней среды (компонентов пищи, бактерий, вирусов, паразитов), большой площадью контактов с ними (у детей около 200 м^2) и необходимостью развития защитных реакций против патогенных микроорганизмов и многих неорганических веществ [1].

Кишечник — самый большой иммунный орган человека. Примерно 25% его слизистой оболочки состоит из иммунологически активной ткани, локализовано около 80% иммунокомпетентных клеток, каждый метр содержит 10^{10} лимфоцитов [10, 11, 21]. Иными словами, иммунитет человека и большинство происходящих в организме процессов зависит от самочувствия кишечных бактерий.

Иммунная система желудка и кишечника включает: Клеточные элементы: лимфоидные клетки (В и Т лимфоциты) интраэпителиальные и в Lamina propria; плазматические клетки; миелоидные клетки (макрофаги, нейтрофилы, эозинофилы, мастоциты); энтероциты; фолликул-ассоциированные специализированные эпителиальные клетки (М-клетки).

Иммунокомпетентная (лимфоидная) ткань ЖКТ представлена организованными структурами (пейеровы бляшки, аппендикс, солитарные лимфофолликулы, миндалины, мезентериальные лимфатические узлы) и отдельными клеточными элементами (интраэпителиальные лимфоциты, плазматические клетки, макрофаги, тучные клетки, гранулоциты) Лимфоцитам принадлежит ключевая роль в осуществлении следующих процессов, лежащих в основе иммунитета: распознавание антигена, удаление его из организма, запоминание контакта с антигеном. [7, 16, 42]. Популяция клеток лимфоидной ткани разнородна и состоит из множества групп, подгрупп и клонов клеток с различными функциональными свойствами и специфичностью рецепторов к антигенам [7, 20, 23].

Эпителий ЖКТ отграничивает ткани макроорганизма от огромного количества живых и неживых антигенов — субстанций, несущих признаки чужеродной генетической информации. Пероральное воздействие антигена (в том числе микробов и их токсинов) обычно создает, с одной стороны, местную «слизистую» IgA-защиту (секреторный иммунитет) и клеточно-опосредованную реакцию, но, с другой стороны, и системную толерантность или гипореактивность — подавление последующей выработки антигеноспецифических антител классов G и M и развития клеточно-опосредованного иммунитета. По отношению к патогенным и условно-патогенным микроорганизмам система местного иммунитета кишечника должна проявить адекватные защитные свойства, а по отношению к нормофлоре — как минимум, толерантность, а в лучшем случае — активно участвовать в процессах адгезии, выживания и размножения представителей нормофлоры [7, 16, 20, 23, 41, 44].

Естественная защитная система желудочно-кишечного тракта помимо иммунной системы, эпителия кишечника и слизистого барьера представлена также кишечной микрофлорой, которая обусловливает мощный барьерный эффект [1, 20, 23, 25, 27, 31]. Иммунитет или способность организма человека сопротивляться «неблагоприятным» внешним и внутренним факторам напрямую зависит от состояния микрофлоры кишечника. Иными словами, иммунитет макроорганизма зависит от самочувствия кишечных бактерий (как, кстати, и большинство происходящих в организме человека процессов). Именно на них возложена природой «ответственность» за иммунную защиту[31].

Заселение пищеварительного тракта определенными видами и даже штаммами микроорганизмов, приводит к формированию нормального биоценоза, который обеспечивает колонизационную резистентность организма к возбудителям кишечных инфекций. С современных позиций колонизационная резистентность относится к факторам неспецифической защиты. Общая масса микроорганизмов достигает у детей 1–1,5 кг и до 3–5 кг — у взрослых, составляя 50–60% сухого остатка кала. Флора кишечника представлена более чем 500 видами микробов, общая численность которых достигает 10^{15}, что почти на два порядка больше числа всех клеток организма человека. «Кожа и слизистые человека покрыты в виде перчатки биопленкой, состоящей из сотен видов микробов» (Мечников И.И., 1907) [25, 27]. Вся эта огромная «армия» находится в постоянном взаимодействии друг с другом, многие находятся в симбиозе. «Отрегулировать» все эти «взаимоотношения» из вне, при помощи «пилюли», невозможно. Максимум из того, что мы можем сделать, - это постараться создать «комфортные условия» собственным кишечным бактериям. А так, как им (как и всем живым организмам) требуется пища, то мы должны их этой пищей обеспечит. Все остальное, будьте уверены, они сделают сами, так как организм человека, в любых условиях и при любом раскладе, всегда «запрограммирован на здоровье и выживание». В некоторых случаях «включаются» процессы саморазрушения организма, но и это тоже относится к неполадкам (сбоям) в его нормальной работе [31].

К стати, от «самочувствия» микрофлоры кишечника человека зависит не только состояние его здоровья и способность сопротивляться инфекциям, но и тот факт - тепло ему или холодно. Толстый кишечник - это еще и заряженная «батарея», расположенная в самом центре организма, как печь в центре дома. Благодаря этой «печке» мы не замерзаем даже в самые лютые морозы. [31].

Основные функции нормальной кишечной микрофлоры:

• защитная (антагонистическая) — пристеночная микрофлора, повышая колонизационную резистентность кишечной стенки, предупреждает заселение его патогенной и условно-патогенной микрофлорой;

• ферментопродуцирующая — гидролиз клетчатки, белков, жиров, крахмала, деконъюгацию желчных кислот;

• метаболическая — синтез витаминов группы В, С, К, аминокислот, холестерина, мочевой кислоты, органических кислот, усвоение солей Са, витамина D;

• иммуномодулирующая — нормофлора, которая выполняет следующие функции:

— поддерживает синтез иммуноглобулинов, опосредует созревание и функционирование иммунокомпетентных органов;

— стимулирует образование В лимфоцитов, плазматических клеток;

— регулирует содержание лизоцима, пропердина, комплемента и его фракций;

— способствует развитию и созреванию иммунной системы кишечника;

— повышает защитные свойства слизистой оболочки кишечника, стимулирует иммунный ответ, повышает фагоцитарную активность, увеличивает содержание IgA, Т хелперов.

Кишечная микрофлора обеспечивает ключевые сигналы для созревания иммунной системы и активно контролирует связанный с кишечником иммунный гомеостаз[2, 10, 29].

Практически доказано, что для полного созревания самого крупного иммунного органа человека необходимо воздействие не столько антигенов пищи, сколько антигенов нормофлоры. Основной механизм действия нормальной микрофлоры на иммунную систему организма — «хоминг-эффект», в результате которого в слизистых оболочках организма, включая ЖКТ, увеличивается количество плазматических клеток, синтезирующих секреторный IgA по всему организму, возрастает как местный, так и общий иммунитет. Механизм рециркуляции лимфоцитов — это процесс непрерывного их перемещения из организма в лимфо- и кровоток и возвращение обратно. Миграция лимфоцитов является важным процессом для функционирования центрального звена иммунной системы [12, 21, 25, 27, 28, 30].

Специфические иммунные механизмы вырабатываются кишечником для защиты от потенциально опасных микроорганизмов в течение всей жизни. Недифференцированные лимфоциты, продуцирующие в большинстве своем секреторные IgA- или IgM-антитела, присутствуют в собственном слизистом слое или пейеровых бляшках. Стимуляция В- и Т-лимфоцитов в присутствии чужеродного антигена происходит вслед за их выходом из брыжеечных узлов в грудной проток, кровеносное русло и возвращением в кишечник, где они скапливаются также в собственном слое слизистой оболочки. Активированные клетки продуцируют специфические антитела классов IgA и IgM, которые секретируются на поверхности слизистой оболочки через 4–8 дней после стимуляции. Иммуноглобулины образуют комплексы с антигенами, нейтрализуют токсины, препятствуют контакту микроорганизмов с клетками-«мишенями» макроорганизма, способствуют быстрому выведению микроорганизмов из ЖКТ благодаря агглютинации [12, 16, 21, 25, 27, 28].

Основным иммуноглобулином кишечника является IgA, который вырабатывается местно плазматическими клетками, находящимися в собственной пластинке кишечника. Секреторный IgA связывает антигены вирусов и бактерий (нейтрализация вирусов, агглютинация бактерий), блокирует адгезию вирусов и бактерий к слизистым оболочкам, стимулирует антибактериальную активность фагоцитов, лимфоцитов в отношении патогенных бактерий, связывает пищевые антигены и аллергены, способных провоцировать аллергические реакции [25, 28, 30]. Доказана выраженная отрицательная связь уровня бифидобактерий и концентрации секреторных IgA в фекалиях человека, что дало основание рассматривать определение концентрации секреторных IgA в кале в качестве дополнительного метода диагностики дисбактериоза.

Главная функция кишечных антител — иммунное отторжение у поверхности слизистой оболочки. Известно, что IgA преобладает среди иммуноглобулинов во всех секретах и в собственной пластинке кишечника. Секреторный IgA, выполняющий роль главного «чистильщика» и иммуномодулятора слизистой оболочки ЖКТ, удерживается около эпителиальных клеток в результате взаимодействия с гликокаликсом, во многом благодаря присутствию нормофлоры. IgA занимает благоприятную позицию, препятствующую поглощению антигенов. Двумерная молекула IgA может функционировать как агглютинин, уменьшая прилипание бактерий к энтероцитам [2, 29, 31].

В слизистой оболочке кишечника есть также клетки, вырабатывающие иммуноглобулины других классов, но их значительно меньше. Так, соотношение плазматических клеток, продуцирующих IgA, IgM, IgG, равно соответственно 20:3:1 [20].

Важнейшее свойство системы местного иммунитета кишечника — феномен рециркуляции лимфоцитов. Сенсибилизированные антигенами (как пищевыми, так и инфекционными) лимфоциты пейеровых бляшек мигрируют в брыжеечные лимфатические узлы, а оттуда по лимфатическим сосудам через грудной проток и систему кровообращения направляются к собственному слою слизистой оболочки кишечника, главным образом в качестве клеток, секретирующих IgA. Этот механизм обеспечивает формирование клонов лимфоцитов и образование специфических антител в участках слизистой оболочки, отдаленных от очага первичной сенсибилизации. В процессе сенсибилизации плазматических клеток с последующим клонированием лимфоцитов, вырабатывающих антитела с определенными свойствами (аналогичными тем, которые выступили матрицей), участвуют не только нативные молекулы иммуноглобулинов, но и активные Fc- и F(ab')2-фрагменты [12, 16, 21, 25, 27, 28, 42].

Клеточный иммунитет кишечника в отличие от системы секретируемых им антител изучен недостаточно. Известно, что после перорального воздействия антигенов системные клеточные иммунные реакции выявляются редко. Очевидно, когда здоровые люди получают безвредные антигены (например, антигены нормофлоры), в слизистой оболочке кишечника не развиваются реакции клеточного иммунитета [20].

Система местного иммунитета кишечника работает следующим образом. Попавшие в просвет кишечника или на слизистые оболочки микроорганизмы распознаются иммуноглобулинами памяти (IgG), после чего информация передается в иммунокомпетентные клетки слизистой оболочки, где из сенсибилизированных лимфоцитов клонируются плазматические клетки, ответственные за синтез IgA и IgM. В результате защитной деятельности этих иммуноглобулинов включаются механизмы иммунореактивности или иммунотолерантности. Иммунная система «запоминает» антигены нормофлоры, чему способствуют генетические факторы, а также антитела класса G, передающиеся от матери плоду во время беременности, и иммуноглобулины, поступающие в ЖКТ ребенка с грудным молоком. В результате рециркуляции лимфоцитов и клонирования иммунный ответ охватывает все слизистые ЖКТ [19, 21, 30].

Регуляция иммунных реакций слизистой оболочки кишечника представляет собой сложный процесс, который может изменяться в различных ситуациях, таких как: наличие или отсутствие повреждения слизистой оболочки, сохранение целостности и функциональности биопленки, наличие острых или хронических инфекций, зрелость иммунной системы, состояние питания и генетический потенциал индивидуума. В результате повреждения слизистой оболочки могут возникнуть изменения иммунологической реактивности, хотя в этой ситуации трудно различить первичные и вторичные эффекты [31, 33].

Роль кишечной микрофлоры в иммунных реакциях

Микрофлора кишечника защищает человека от колонизации экзогенными патогенными микроорганизмами и подавляет рост уже имеющихся в кишечнике патогенных микроорганизмов за счет конкуренции за питательные вещества и участки связывания, а также выработки определенных ингибирующих рост патогенов субстанций. Кроме того, бактерии участвуют в реализации иммунологических защитных механизмов [1, 11, 19, 27].

Основные задачи иммунной системы кишечника:

• распознавание собственных антигенов и формирование к ним иммунологической толерантности;

• защита организма от внедрения и токсического воздействия чужеродных антигенов, способных нарушать структуру

и функцию собственных тканей;

• формирование толерантности к антигенам, не оказывающим вредного воздействия на собственные ткани (нормальная микрофлора, пища).

Организм человека постоянно сталкивается с такими ослабляющими и дезорганизующими иммунную систему факторами, как нерациональное питание, гиповитаминозы, частые простудные заболевания, хроническая патология ЖКТ, ятрогения (назначение антибиотиков, сульфаниламидных препаратов, кортикостероидов, иммунодепрессантов, слабительных и др.), экологические проблемы, стресс, физические перегрузки, пищевая аллергия и др. [10, 27, 30, 38, 39].

С другой стороны, большое значение в развитии хронических болезней имеет снижение иммунобиологической реактивности организма, т.е. системы дифференцированной защиты и регуляции постоянства внутренней среды. При этом слизистая оболочка ЖКТ является мощным барьером, который предупреждает проникновение чужеродных антигенов во внутреннюю среду организма. Наиболее значимую роль в этом процессе играет система местного иммунитета, которая принимает участие в инактивации бактериальных, вирусных, алиментарных, лекарственных и других антигенов, элиминации иммунных комплексов, синтезе иммуноглобулинов. Естественно, что поражения органов ЖКТ различной этиологии сопровождаются изменением активности иммунной системы [13, 36, 38].

Длительные хронические процессы ЖКТ достоверно нарушают микроэкологический баланс, снижают колонизационную резистентность, приводят к повреждению функций нормофлоры кишечника, ухудшают иммунный статус.

Известно, что одна из функций нормофлоры — иммунотропная, заключающаяся в стимуляции синтеза иммуноглобулинов, потенцировании механизмов неспецифической резистентности, системного и местного иммунитета, пропердина, комплемента, лизоцима, а также в стимуляции созревания системы фагоцитирующих мононуклеаров и лимфоидного аппарата кишечника [10, 12, 13, 28]. Нормофлора активирует не только местный иммунитет кишечника, но и иммунную систему всего организма, что подтверждается в опытах на безмикробных животных [9, 10]. Основные направления деятельности индигенной (нормальной) микрофлоры в обеспечении нормального иммунного ответа: изменение иммуногенности чужеродных белков путем протеолиза; снижение секреции медиаторов воспаления в кишечнике; снижение интестинальной проницаемости; направление антигена к пейеровым бляшкам. Эти же эффекты реализуются в пробиотических препаратах [1, 5, 11, 19, 25, 27, 29].

В кишечнике бактерии являются важнейшей составной частью биопленки: гликокаликс — слизь — IgA — нормофлора. Биопленка покрывает слизистую кишечника изнутри, занимает все выпуклости, образуемые энтероцитами, и защищает слизистую оболочку от дегидратации, физической и химической агрессии, а также от атак микроорганизмов, бактериальных токсинов, паразитов [11, 12, 25, 27, 29].

На фоне снижения бифидо- и лактобактерий повышается проницаемость эпителиального барьера кишечника для макромолекул пищи и дефицит секреторного IgA [7, 43]. В свою очередь, дефицит секреторного IgA может приводить к развитию заболеваний кишечника и к частым синубронхиальным инфекциям, а в конечном итоге — к предрасположенности к атопии и аутоиммунным заболеваниям [7, 40, 41].

Проведенные на животных исследования показали, что при нарушениях биоценоза в ЖКТ развивается аутоиммунизация к комплексному антигену кишечной стенки, а применение иммунобиологических препаратов предотвращает этот процесс [7, 10, 43].

Дисбактериоз как иммунная дисфункция

Иммунная система регулирует баланс биоценоза кишечника, т. е. механизмы саморегуляции нормофлоры контролируются местным иммунитетом кишечника. Поскольку любой микроорганизм является антигеном, должны существовать механизмы отторжения чужеродных микроорганизмов, а также толерантности и создания благоприятных условий для нормофлоры.

Известно, что через плаценту от матери плоду передаются IgG, то есть иммуноглобулины, обеспечивающие иммунологическую память. Антитела классов М и А через плаценту не проходят, что объясняет недостаточную защищенность новорожденного против грамотрицательных микроорганизмов (энтеробактерии, сальмонеллы) [25, 28, 30]. Кроме того, доказано, что первые микроорганизмы, попадающие в кишечник, появляются там в процессе и после рождения ребенка и прикрепляются к определенным рецепторам [12, 13, 27]. Процесс специфической адгезии условно-патогенных и болезнетворных микроорганизмов к слизистой оболочке ЖКТ может блокироваться среди прочих факторов присутствием IgA и лизоцимом, которые, в свою очередь, способствуют адгезии к рецепторам представителей бифидо- и лактофлоры [10, 12, 25].

Подтверждением роли IgA в предотвращении колонизации слизистых оболочек посторонними микроорганизмами является тот факт, что 99% бактерий представителей нормофлоры не покрыты секреторными иммуноглобулинами. Напротив, энтеробактерии, стафилококки, другие условно-патогенные и сапрофитные микроорганизмы полностью покрыты IgA [13, 25, 30, 36, 37]. В основе этого явления лежит феномен иммунологической толерантности к нормофлоре.

У новорожденных и детей раннего возраста транзиторная иммунная недостаточность — биологическая закономерность, в основном относящаяся к гуморальному иммунитету [28, 30, 36]. У детей этой возрастной группы значительно чаще, чем у детей старше года, возникают стойкие нарушения биоценоза кишечника, что отчасти связано с недостаточностью иммунной системы.

Физиологическая недостаточность системы местного иммунитета кишечника в первые три мес жизни ребенка компенсируется поступлением IgA и других защитных факторов с женским молоком. При грудном вскармливании ежесуточно ребенок получает до 1,5 г IgA. У детей, находящихся на искусственном или раннем смешанном вскармливании, т. е. лишенных защитных факторов женского молока, значительно чаще наблюдаются пищевые аллергии и дисбактериозы кишечника, что отмечается большинством исследователей в этой области.

Проникновение инфекционных агентов на слизистые оболочки ЖКТ и других органов вызывает ответную реакцию системы местного иммунитета в виде нарастания концентрации IgA, который вырабатывается при участии нормофлоры. Соответственно, может возникнуть ситуация, когда микробиологический дисбаланс одного типа будет способствовать усугублению микроэкологических нарушений. Так, снижение количества нормофлоры влечет за собой дефицит IgA, в результате чего повышается колонизация слизистых оболочек условно-патогенной флорой (УПФ).

Врожденные и транзиторные аномалии системы местного иммунитета кишечника снижают резистентность организма не столько к агрессивным вирулентным микроорганизмам, сколько к УПФ. С ними связана устойчивость кишечного дисбактериоза [18, 28, 40].

Практически у 100% людей с приобретенными иммунодефицитами (в результате радиационного воздействия и других иммуносупрессорных факторах) имеются нарушения состава кишечной микрофлоры, при этом у них отмечается не только повышенный рост УПФ, но и резкое снижение нормофлоры [13, 34, 35], то есть нарушаются и защитная функция местного иммунитета, и иммунологическая толерантность, что может косвенно свидетельствовать о том, что система местного иммунитета способствует не только элиминации чужеродных микроорганизмов, но и создает оптимальные условия (а не только иммунологическую толерантность) для нормофлоры [13, 34, 35].

Учитывая значительное взаимодействие между биоценозом кишечника и системой местного иммунитета кишечника, целесообразно считать дисбактериоз не только микробиологической, но и иммунологической проблемой, что должно отражаться в лечебной тактике.

Иммунокоррекция при дисбактериозе кишечника

Развитие дисбактериоза свидетельствует о недостаточности работы системы местного иммунитета кишечника. Полностью поддерживая тезис о вторичности нарушений биоценоза (дисбактериоз всегда вторичен и причинно обусловлен), можно считать, что одной из причин развития любого дисбактериоза является иммунологическая дисфункция и, прежде всего, недостаточность гуморального иммунитета [7, 13, 19, 40, 42, 43].

В развитии хронической патологии ЖКТ в силу цикличности течения процесса наиболее острым является вопрос продления ремиссии и предупреждения обострения болезни. Эта цель достижима при условии восстановления иммунной функции нормальной микрофлоры путем эффективной коррекции нарушенного микробиоценоза. В связи с этим актуальным является поиск новых подходов к лечению хронических заболеваний кишечника у детей, обеспечивающих одновременно купирование абдоминального синдрома, восстановление местного иммунитета системы пищеварения и общий иммуномодулирующий эффект.

В комплексной терапии дисбактериоза кишечника одно из ведущих мест занимает лечебное питание. Основным фактором поддержания нормального баланса микрофлоры является рациональное вскармливание ребенка. Известно, что с помощью специальных наборов продуктов и характера лечебной диеты можно влиять не только на функциональное состояние ЖКТ, но и на его микрофлору. Поэтому на сегодняшний день в комплексе мероприятий по коррекции дисбиотических нарушений микробиоценоза кишечника все шире используется нутриционная поддержка, предусматривающая назначение специальных питательных смесей и модулей, про- и пребиотиков, биологически активных добавок к пище [25]. Рацион должен соответствовать возрасту и быть сбалансированным по всем пищевым ингредиентам.

Наиболее важно соблюдение следующих принципов:

• поступление с пищей необходимого количества пищевых волокон, стимулирующих моторную функцию кишечника и являющихся естественными детоксикантами;

• обеспечение достаточного количества витаминов, микро- и макроэлементов, необходимых для нормальной ферментативной функции пищеварительных органов и местной иммунологической защиты [16, 22, 24].

Для ребенка первого года жизни естественное вскармливание играет важнейшую роль в формировании кишечной микрофлоры. В женском молоке содержатся в оптимальных количествах все необходимые бифидо- и лактогенные факторы, ферменты, антитела, макро- и микроэлементы [11, 28, 32, 43]. У детей, вскармливаемых грудным молоком, частота возникновения инфекционных, аллергических и других иммунологически опосредованных заболеваний ниже по сравнению с детьми, находящимися на искусственном вскармливании [42]. Установлено, что важную роль в процессе формирования иммунитета ребенка играют пребиотики-олигосахариды грудного молока. Они избирательно стимулируют рост бифидобактерий и лактобацилл в кишечнике ребенка, подавляют токсичные метаболиты и вредные ферменты, способствуют абсорбции минералов и укреплению костей, облегчают запоры, размягчают стул, стимулируют перистальтику, повышают влажность фекалий и их осмотическое давление. Благодаря этому количественное преобладание полезных микроорганизмов положительно влияет на микробиоценоз кишечника, препятствуя колонизации патогенами [25].

Нуклеотиды, входящие в состав грудного молока, обеспечивают клетки иммунной системы строительным материалом, влияют на гуморальный и клеточный иммунитет.

Необходимо помнить, что при необходимости искусственного или смешанного вскармливания, только правильно подобранная современная адаптированная молочная смесь позволит ребенку вырасти здоровым и гармоничным [24].

В заключении хочется подчеркнуть, что иммунная система человека начинает свое формирование до рождения. Ее место и масштабы влияния на здоровье генетически запрограммированы. От рождения до завершения периода полового созревания, шаг за шагом, формируются структура и функции иммунной системы. Многие хронические болезни, в том числе болезни желудочно-кишечного тракта, приводят к нарушению микробного пейзажа кишечника, негативно влияют на иммунитет, что существенно снижает резистентность ребенка к инфекции и другим повреждающим факторам. Следовательно, прежде чем лечить ребенка от той или иной болезни, надо сначала оздоровить его кишечник. С современных позиций лечение нарушений микробиоценоза необходимо осуществлять путем воздействия на обе подсистемы симбиотической эндосистемы «организм человека — нормальная микрофлора». Успех терапевтической тактики коррекции дисбиоза возможен лишь в условиях совместного проведения мероприятий, направленных как на адекватное лечение основного заболевания, так и на собственно коррекцию нарушений качественного и количественного состава микрофлоры кишечника. С целью повышения эффективности лечения, предупреждения осложнений и снижения риска неблагоприятного исхода болезни, терапия должна быть комплексной, включающей как рациональную диетотерапию, так и медикаментозные препараты [10, 12, 17, 30].

Исходя из вышеизложенного, пребиотики можно отнести к защитным иммунным механизмам первой линии, а нуклеотиды — к защитным механизмам второй линии. Если ребенок находится на искусственном вскармливании, то для правильного формирования его иммунной системы детские молочные смеси должны содержать компоненты, которые укрепляют иммунитет ребенка и содержатся в грудном молоке.

У детей первых месяцев жизни транзиторная иммунная недостаточность — это биологическая закономерность, в основном относящаяся к гуморальному иммунитету. Именно поэтому у детей этой возрастной группы значительно чаще, чем у детей старше года, возникают стойкие и транзиторные нарушения биоценоза кишечника без каких-либо других видимых причин. Затем причинами иммунной дисфункции могут быть хронические вялотекущие паразитарные или микробные инфекции, острые кишечные инфекции, острые респираторные заболевания, детские инфекции, вакцинации; неблагоприятные экологические факторы; стрессы; применение антибиотиков и др. Очень часто проявления дисбактериоза отмечаются через некоторое время после перечисленных воздействий. [7, 8, 28, 30, 43].

Суть хирургических вмещательств на толстой кишке по поводу ХКС заключается в удалении большой части кишечника, что в своей очереди и приводит к нарушению иммунной защиты организма. Развитый дисбактериоз после колектомий может длиться долго и привести к тяжелым последствиям. Лечение дисбактериоза и восстановление иммунной защиты организма после колектомий имеет большое научное значение.

Список литературы

1. *Александров В.А. Основы иммунной системы желудочно-кишечного тракта. — Метод. пособие. — Санкт-Петербург:МАПО, 2006. — С. 44.*
2. *Анищенко Е.В., Красавцев Е.Л., Михновская А.Б. Клинико-диагностическое значение выявления антител к условно-патогенной флоре у больных острыми кишечными инфекциями. – Ежеквартальный рецензируемый научно-практический журнал ПРОБЛЕМЫ ЗДОРОВЬЯ И ЭКОЛОГИИ. – № 2 (8)_2006 с.63-65.*
3. *Ардатская М.Д., Дубинин А.В., Минушкин О.Н. Дисбактериоз кишечника: современные аспекты изучения проблемы, принципы дианостики и лечения – Тер.архив. – 2001. – №2. – с. 67-72.*
4. *Балтайтис Ю.В, Яремчук АЛ., Радильский С.Е. Оценка функционального состояния прямой кишки при определении объема ее резекции у больных с хроническим колостазом. //Функциональная диагностика и эффективность лечения заболеваний пищеварения. - Материалы Республиканской научно-практической конференции. - Вильнюс - 1988 г. С 504 - 504.*

5. Барановский А.Ю., Кондрашина Э.А. Дисбактериоз и дисбиоз кишечника / СПб. – 2000. – 224 с.
6. Билич И.Л., Абдулхаков Р.А., Мартынова Л.А. и др. О сочетанной патологии верхного отдела пищеварительной системы и толстой кишки // Хронические болезни кишечника. – М.1987. – с. 122.
7. Боклер Х.М., Киселева Е.С. Влияние пребиотиков в детских молочных смесях на формирование иммунной системы детей раннего возраста // Вопросы детской диетологии. — 2007. — № 1. — С. 19–21.
8. Бухарин О. В., Валышев А.В., Челпаченко О.Е. и др. Колициногенная активность кишечной микрофлоры как показатель дисбиотического состояния желудочно-кишечного тракта. – Микробиология, эпидемиология и иммунобиология. – 2002. – № 4. – с. 55-57.
9. Ефимов Б.А., Володин Н.Н., Кафарская Л.И. и др. Характеристика микроорганизмов, колонизирующих кишечник человека. – Микробиология, эпидемиология и иммунобиология. – 2002. – № 5. – с. 98-103.
10. Клинические аспекты диагностики и лечения дисбиоза в общетерапевтической практике. Учебно-методическое пособие. —Санкт-Петербург, 2003. — С. 37.
11. Копанев Ю.А. Взаимосвяз функции местного иммунитета и микробиоценоза кишечника и возможности иммунокоррекции дисбактериоза. Лечащий врач, 2009, №9
12. Корниенко Е.А. Актуальные вопросы коррекции кишечной микрофлоры у детей. Учебное пособие для учащихся системы последипломного образования. — М., 2006. — С. 48.
13. Костинов М.П. Иммунокоррекция в педиатрии. Практическое руководство для врачей. Издание 2-е. — М., 2001. — С. 237.
14. Кузнецова Г.Г. О стадиях нарушения биоценоза кишечника при хронических колитах. // Советская медицина. – 1972. – Т 35. – с. 62-67.
15. Максимов В,И., Родоман В.Е., Бондаренко В.М. Лактулоза и микроэкология толстой кишки. – Микробиология, эпидемиология и иммунобиология. – 1998. – № 5. – с. 101-107.
16. Методы коррекции дисбиотических нарушений кишечника у детей в схемах и таблицах / Под редакцией Л.Ф. Казначеевой. Методические рекомендации. — Новосибирск, 2007. — С. 47.
17. Методы нормализации пищеварения у детей с дисбактериозом. Пособие для врачей. — М., 2005. — С. 56.
18. Мехдиев Д.И., Тимербулатов В.М., Каланов Р.Г., Галлямов А.Х., Фаязов Р.Р., Лукашова Т.М. Опыт лечения кологенных запоров. Журнал «Практическая колопроктология.Статьи и публикации». 2009. www/proctolog.ru.
19. Мухина Ю.Г., Дубровская М.И., Кафарская Л.И. Иммунная система и микрофлора кишечника у детей. Обоснование функционального питания // Фарматека. — 2006. — № 2. — С. 22–28.
20. Наврузов С.Н. Лечение больных толстокишечным стазом // Вестник хирургии. 1988.- №9. С.123-127.
21. Опыт применения Кипферона в практике педиатра. Факты и комментарии / Под ред. Г.В. Римарчук. Сборник статей. — М., 2008. — С. 32.
22. Сабельникова Е.А. Клинические аспекты кишечного дисбактериоза. – Экспериментальная и клиническая гастроэнтерология. – 2011.- 3. – с. 111-116.
23. Саламов К.Н., Ачкасов С.И., Макоев С.Н. Оценка эффективности хирургического лечения запоров. // Проблемы колопроктологии.- Выпуск 16 - С 269 - 271.
24. Сорвачева Т.Н., Пырьева Е.А., Пашкевич В.В. и др. Основы искусственнго вскармливания. — Nutricia, 2005. — С. 14.
25. Урсова Н.И. Дисбактериозы кишечника у детей. Руководство для практикующих врачей / Под ред. профессора Г.В. Римарчук. — М., 2006. — С. 240.
26. Федоров И. В., Сигал Е. И., Одинцов В.В.. Эндоскопическая хирургия.. М. 1998., с. 273-284.
27. Хавкин А.И. Микробиоценоз кишечника и иммунитет // РМЖ. — 2003. — Т. 11, № 3. — С. 3–7.
28. Хромова С.С., Кафарская Л.И., Ефимов Б.А. Иммунитет у детей: от рождения к колонизации кишечника // Вопросы детской диетологии. — 2006. — Т. 4, № 1. — С. 15–19.35.
29. Щербаков П.Л., Иваников И.О., Кудрявцева Л.В. и др. Микроэкология желудочно-кишечного тракта. – Рус.мед.журнал. – 2001. – № 2. – с. 41-43.
30. Щеплягина Л.А., Чернов В.М., Круглова И.В., Делягин В.М. Возрастные особенности иммунитета у детей. Лекция для врачей. — М., 2008. — С. 36.
31. Яремчук А.Я., Радильский С.Е., Топчий Т.В., Морозова Н.Л. Хронический колостаз - особенности клиники и диагностики. // Вести.хирургии.-1990.-№ 7.- С. 113 - 115.
32. Bruzzese E., Voipicelli M., Salvini F. et. al. Early administration of GOS/FOS on the prevention of intestinal and extra intestinal infections in healthy infants // J. Pediatr Gastroenterol. Nutr. — 2006. — № 42. — E95.
33. Chandran P, Satthaporn S, Robins A, Eremin O: Inflammatory bowel disease: dysfunction of GALT and gut bacterial flora (I).
34. Surgeon 2003, 1:63-75. PubMed Abstract | Publisher Full Text
35. Dean P. Beart R. Nelson H. el al. Laparoscopic - Assisted Segmental Colectomy: Early Mayo Clinic Experience // Mayo Clin Prog., 1994, vol. 69. p. 834 -8400'
36. Fei Gao, Ming Li, Yinhui Liu, Chuanzhou Gao, Shu Wen, Li Tang. Intestinal dysbacteriosis induces changes of T lymphocyte subpopulations in Peyer's patches of mice and orients the immune response towards humoral immunity. Gut Pathogens 2012, 4:19 doi:10.1186/1757-4749-4-19
37. Eckburg PB, Bik EM, Bernstein CN, Purdom E, Dethlefsen L, Sargent M, Gill SR, Nelson KE, Relman DA: Diversity of the human intestinal microbial flora. Science 2005, 308:1635-1638 . PubMed Abstract | Publisher Full Text |PubMed Central Full T ext
38. 37. Frank DN, St Amand AL, Feldman RA, Boedeker EC, Harpaz N, Pace NR: Molecular-phylogenetic characterization of microbial community imbalances in human inflammatory bowel diseases.
39. Proc Natl Acad Sci 2007, 104:13780-13785. PubMed Abstract | Publisher Full Text |PubMed Central Full Text
40. 38. Manichanh C, Rigottier-Gois L, Bonnaud E, Gloux K, Pelletier E, Frangeul L, Nalin R, Jarrin C, Chardon P, Marteau P, Roca J, Dore J: Reduced diversity of faecal microbiota in Crohn's disease revealed by a metagenomic approach.
41. Gut 2006, 55:205-211. PubMed Abstract | Publisher Full Text | P ubMed Central Full Text
42. 39. Moro G., Arslanoglu S., Stahl B., Jelinek J. et al. A mixture of prebiotic oligosaccharides reduces the incidence of atopic dermatidis during the first six month of age // Arch. Dis. Child. — 2006. — № 91. — P. 814–819.
43. 40. Moro G., Minoli I., Mosca M. et. al. Dosage-related bifidogenic effects of galacto- and fructo-oligosaccharides in formula-fed term infants // J. Pediatr Gastroenterol. Nutr. — 2002. — № 34. — P. 291–295.
44. 41. Ott SJ, Musfeldt M, Wenderoth DF, Hampe J, Brant O, Folsch UR, Timmis KN, Schreiber S:Reduction in diversity of the colonic mucosa associated bacterial microflora in patients with active inflammatory bowel disease. Gut 2004, 53:685-693. Pub Med Abstract | Publisher Full Text | PubMed Central Full Text
45.
46. 42. Saareen U., Kajosaari A., Backman A. Prolonged breastfeeding as prophylaxis againist atopic disease // Lancet. — 1979. — V. 2 (8135). — P. 163–166.
47. 43. Schmelzle H., Wirth S., Skopnik H. et. al. Randomized Double-Blind Study of the Nutritional Efficacy and Bifidogenicity of new Infant Formula Containing Partially Hydrolyzed Protein, a High beta-Palmitic Acid Level, and Nondigestible Oligosaccharides // J. Pediatr. Gastroenterol. Nutr. — 2003. — № 36. — P. 343–351.
48. 44. Zucker K. A. Laparoscopic - assisted colon resection. Surg Endos, 8 (I): p7-12, 1994.

Оценка интроаперационного кровотока при тромбозах печеночной артерии в раннем послеоперационном периоде после трансплантации печени

Аббасов П.А.
Азербайджанский медицинский университет, кафедра II хирургических болезней, Баку, Азербайджан

Аннотация. Одним из осложнений после ортотопической трансплантации печени является тромбоз печеночной артерии, результатами которого является высокая летальность, потеря трансплантата (23% - 35%) и ишемия печени. После трансплантации печени тромбоз печеночной артерии встречается в 2,5% - 6,8%. С января 2012 по май 2013 года мы исследовали кровоток через анастомоз печеночной артерии после реваскуляризации.

Введение

Изучение артериального кровотока после реваскуляризации печеночной артерии. В Турции, Медицинском центре Инонунского университета имени Тургута Озала ретроспективно было исследовано периоперативные показатели оперированных 206 больных в период с января 2012 по май 2013 г. Мы оценили пред- и постоперационные показатели (у доноров и реципиентов): возраст донора и реципиента, цитомелаловирусные инфекции, АВО-совместимость, анатомические изменения печени донора, количество артериальных анатомозов, кровоток в воротной вене и в печеночной артерии, переливание крови при холодной ишемии и т. д. Из 206 больных в исследовании было 158 (76,7%) мужчин, 48 (23,%) женщин. Средний возраст составлял 54 года. Групповая совместимость по системе АВО было учтено у всех больных. Смертность после ТПА составила 2,9% (6 больных). Смертность, причиной которой не служил ТПА и связанный с ним потеря трансплантата, составила 29,6% (61 больных) и 4,85% (10 больных).

Ранний тромбоз печеночной артерии непосредственно связан с кровотоком в печеночной артерии. Средняя скорость у больных с ТПА составляет 95,5мл/мин, у больных с отсутствующим ТПА - 189,6 мл/мин. После раннего ТПА была проведена ретрансплантация.

Интраоперационное исследование печеночного кровотока было проведено всем больным. Для предупреждения ТПА мы учитывали 102,4 мл/мин как нижний предел.

Цель данного работы

- изучение связи артериального кровотока после реваскуляризации с тромбозом печеночной артерии.

Материалы и методы

В Турции, Медицинском центре Инонунского университета имени Тургута Озала ретроспективно было исследовано периоперативные показатели оперированных 206 больных в период с января 2012 по май 2013 г. Мы оценили пред- и постоперационные показатели (у доноров и реципиентов):возраст донора и реципиента, цитомелаловирусные инфекции, АВО-совместимость, анатомические изменения печени донора, количество артериальных анатомозов, кровоток в воротной вене и в печеночной артерии, переливание крови при холодной ишемии и т. д. Кровоток в воротной вене и печеночной артерии были изучены УЗИ и доплером. Мы обнаружили, что пострасплантационный тромбоз печеночной артерии (ТПА) возникает в первый месяц после операции и проявляется окклюзией печеночной артерии тромбоэмболом. Диагноз тромбоза печеночной артерии ставится на основании отсутствия кровотока в паренхиме печени при осмотре УЗИ и доплером. В сомнительных случаях проводится мультиспиральное КТ-исследование и ангиография.

Все статистические работы были оценены на уровне 0,005. Статистические анализы были проведены на основе СПСС программы.

Результаты

Из 206 больных, включенных в исследование, 158 (76,7%) было мужчины, 48 (23,%) женщин. Средний возраст составлял 54 года. Групповая совместимость по системе АВО было учтена у всех больных.

Смертность после ТПА составило 2,9% (6 больных).

Смертность, причиной которой не служил ТПА и связанная с ним потеря трансплантата, составила 29, 6% (61 больных) и 4,85% (10 больных).

Ранний тромбоз печеночной артерии непосредственно связан с кровотоком в печеночной артерии. Средняя скорость кровотока у больных с ТПА составляет 95,5мл/мин, у больных без ТПА - 189,6мл/мин.

После раннего ТПА была проведена ретрансплантация.

Интраоперационное исследование печеночного кровотока было проведено всем больным.

Для предупреждения ТПА мы брали скорость кровотока 102,4 мл/мин как нижний предел.

Таблица1. Показатели, связанные с тромбозом печеночной артерии

Тромбоз печеночной артерии	Нет	Да
Количество	188	18
Возраст реципиента	54±9,2	53 ±6,9
Возраст донора	53 ±15,6	56,6 ±14,8
Шкала Мелда	19,8 ±6,4	21,3 ±5,2
Портальный кровоток	1,8 ±0,8	1,3 ±0,4
Артериальный кровоток	189,6 ±3	95,5 ±28
Время холодной ишемии	398 ±108	426 ±59,5
Перелитая кровь	4,6 ±3,4	6,8 ±3,1

Обсуждение

Основной причиной осложнений после трансплантации печени является нарушение кровотока в трансплантате. ТПА - необычное состояние, он имеет свои специфические особенности и непосредственно зависит от качества операционного вмешательства. Стандартного показателя артериального кровотока нет. Многие авторы принимают минимальный кровоток в 200 мл/мин и ниже этого предела советуют обновление артериального анастомоза и даже наложение анастомоза непосредственно от аорты. Мы в своих исследованиях скорости кровотока ниже 200мл/мин не наблюдали. Все наши исследования дают основание сказать, что пострансплантационному тромбозу печеночной артерии способствует нарушении кровотока в печеночной артерии.

Список литературы

1. Barbara L., Benzi G., Gaiani S. et al: Natural history of small untreated hepatocellular carcinoma in cirrhosis: A multivariate analysis of prognostic factors of tumor growth rate and patient survival. Hepatology 16: 132-137, 1992.
2. Carithers R.L. Jr: Liver transplantation. Liver Transpl Surg 6: 122-135, 1999.
3. Cacciarelli TV, Keeffe EB, Moore DH, Burns W, Busgue S, Conception W,et al. Effect of intraoperative blood transfussion on patient outcome in hepatic transplantation. Arch.Surg 1999; 135(1):25-9
4. De Rave S., Hansen B E., Groenland T. et al. Heterotopic vs. orthotopic liver transplantation for chronic liver disease: a case control comparison for short term and long term outcomes // Liver Transpl. 2005. V. 11. JV" 4. P. 396-401.
5. Gomez-Manero N., Herrero J.I., QuirogaJ. etal. Early acute rejection after liver transplantation: multivariate analysis of risk factors // J. Hepatol; Postgraduated course and Abstracts of the 35th Annual Meeting of the European Association for the Study of the Liver. 2000. Rotterdam (The Netherlands): C 01/10.
6. Lo C.M., Fan S.T., Liu C.L. et al. Lessons learned from one hundred right lobe living donor liver transplants // Ann. Surg. 2004. V. 240. Jfs 1. P. 151-158.
7. Makuuchi M., Sugawara Y. Technical progress in living donor liver transplantation for adults // H.P.B: the official of the International Hepato Pancreato Biliary Association. 2004. V. 6. -N° 2. P. 95-98.
8. James Y. Findlay, Stewen R. Rettke. Poor prediction of blood transfusion requirements in adult liver transplantations from preoperative variables. Journal of Clinical Anesthesia 2000;12:319-23
9. Uchiyama H., HashimOto K., Hiroshige S. et al. Hepatic artery reconstruction in living-donor liver transplantation: a review of its techniques and complications // Surgery. 2002. V. 131. Suppl. 1. P. 200-204.

Assessment Of Intra-Operative Arterial Blood Flow Of Hepatic Artery In Hepatic Artery Thromboses In Early Post-Hepatic Transplantation Period

Abbasov P.A.

Azerbaijan Medical University,Departament of Surgical Desses,Baki, Azerbaijan

Abstract: Hepatic artery thrombosis which is one of complications after orthotopic hepatic transplantations (OHTS) is a pathologic case which may result in high mortality, loss of a transplant (23%- 35%) and hepatic ischemia. Hepatic artery thrombosis (HAT) after OHTS is encountered in 2,5- 6,8% of cases. From January, 2012 till present we have studied blood flow in hepatic artery anastomosis after revasculization. The aim of the research is to study the relation between pos—revascularization blood flow and HAT. Perioperative indicators of 206 patients exposed to hepatic transplantation at the Organ Transplantation Unit of Inonu University Turgut Ozal Medical Center of the Turkish Republic from January 2012 till May, 2013 were studied retrospectively. We have assessed the following preoperative and intraoperative indicators (in donors and recipients): age of a donor and recipients, cytomegalovirus infection, ABO compliance, anatomical changes of the donor hepatic artery, number of arterial anastmoses, blood flow at hepatic artery and portal vein, cold ischemia time and blood transfusion. 158(76,7%) of 206 patients included in the study were men and 48 (23,3%) - women.Average age was 54. ABO blood group compliance was observed in all the patients. General mortality rate - 25,2%(52 patients), mortality rate due to HAT - 2,9%(6 patients)(p<0,005). Loss of transplant due to HAT and not HAT-related loss of transplant constituted 4,85%(10 patients) and 29,6%(61 patients), respectively. It was established that early thrombosis of hepatic artery is connected with blood flow in hepatic artery. In patients with HAT average flow rate constituted 95,5 ml/min. To avoid HAT we assessed 102,4 ml/min flow rate as the lowest value

Операция Лихтенштейна при лечении паховых грыж

А.И. Мусаев, М.К.Жаманкулова

Кыргызская Государственная медицинская академия им. И.К.Ахунбаева, г.Бишкек, Кыргызская Республика

Аннотация. Оперировано 74 больных по поводу паховых грыж, из них у 18 применен классический метод Лихтенштейна, а у остальных модифицированный метод. В послеоперационном периоде в области послеоперационной раны у 4 выявлен инфильтрат, других осложнений не наблюдали.

В сроки от 6 до 18 месяцев при контрольном обследовании рецидив не обнаружен.

Ключевые слова: паховые грыжи, оперативное лечение, метод Лихтенштейна, отдаленные результаты.

Наружные грыжи живота являются одной из часто встречающейся хирургической патологией, их частота колеблется от 3 до 7 % населения и составляет 10-12 % объема работы общехирургических стационаров [2,3,4]. Подавляющий процент всех грыженосителей приходится на паховые грыжи это 75-80 % [6].

Актуальность проблемы паховых грыж понятна: несмотря на большое количество работ в этой области, частота развития рецидива данной болезни остается на довольно высоком уровне.

В настоящее время хирургическое лечение паховых грыж разделяется на две группы: аутопластическое (с использованием местных тканей) и аллопластическое (с применением синтетических материалов).

Аутопластическое лечение паховых грыж, которое широко применялось до настоящего времени, сопровождается натяжением тканей, что зачастую приводит к развитию рецидива болезни, частота которого достигает 10-30 % [8].

Среди способов паховой герниопластики в настоящее время на западе используется пластика по Лихтенштейну [10], которая стала «золотым стандартом» при лечении паховых грыж, но к сожалению в нашей республике данный вид паховой аллопластики не получил широкого распространения.

По данным некоторых авторов случаи рецидивов при пластике по Лихтенштейну единичны и не превышают 1 % [1,5,9], это подтверждает Европейское сообщество исследователей грыжи (European Hernia Trialists Collaboration), также оно сообщает о сокращении продолжительности боли по сравнению с пластикой местными тканями[7].

Цель работы

Улучшить результаты лечения больных с паховыми грыжами за счет совершенствования метода Лихтенштейна.

Материалы и методики обследования и лечения

Начиная с 2011 года, в хирургическом отделении ГКБ №1 было пролечено 74 больных с паховыми грыжами по методу Лихтенштейна с использованием полипропиленовой сетки. Среди них было 69 мужчин 5 женщин в возрасте от 17 до 85 лет, из них старше 60 лет 47 больных. У 9 пациентов была выявлена двусторонняя локализация паховых грыж, из них у 8 произведена аллопластика одновременно с двух сторон, одному – односторонняя, в связи с тяжелым сопутствующим заболеванием. У 17 пациентов имело место повторное рецидивирование и у 2 - грыжа рецидивировала ранее трижды. При исследовании у 43 больного выявлена косая и у 30 прямая паховые грыжи, у 1 определялись и прямая, и косая паховые грыжи.

В обследовании больных, помимо общеклинических методов (анализ крови и мочи, свертываемость, ЭКГ и флюорография органов грудной клетки), выполняли ультразвуковое исследование (УЗИ), при котором определяли размеры грыжевых ворот, характер содержимого грыжевого мешка и осуществляли

осмотр органов брюшной полости для выявления сопутствующих заболеваний.

Все больные оперированы в плановом порядке, с целью профилактики гнойно-воспалительных осложнений за 30 минут до операции вводили 1 грамм цефазолина внутривенно, а больным с невправимыми формами грыж к концу операции дополнительно вводили 1 грамм цефазолина.

У 18 больных произведена герниопластика по классическому методу Лихтенштейна с непрерывной фиксацией полипропиленовой сетки по всему периметру проленовой нитью. Непрерывный обвивной шов опасен тем, что при послаблении начального или конечного узла происходит и послабление швов по всему периметру, при этом сетчатый эндопротез скручивается и дислоцируется, что является основной причиной развития рецидива болезни. Также при этом расходуется больше фиксирующего материала, который в большей степени травмирует и инфицирует ткани, что в свою очередь может послужить причиной развития ранних послеоперационных осложнений и длительному болевому синдрому.

В связи с этим нами разработан модифицированный метод фиксации эндопротеза (рационализаторское предложение № 17/12 от 06.04.2012г.), который был использован при герниопластике у 56 больных. Он заключается в следующем: после всех этапов грыжесечения, после обработки грыжевого мешка переходим к фиксации полипропиленовой сетки. В сетчатом эндопротезе предварительно выкраивается отверстие для семенного канатика, учитывая его размеры. Сетка свободно укладывается на заднюю стенку пахового канала так, чтобы образовались волнообразные складки, так как в позднем послеоперационном периоде сетка уменьшается в размерах и возникает натяжение, что, в свою очередь, приводит к появлению хронической боли на месте стояния эндопротеза. Далее фиксируем сетку медиально – 1 узловым швом к лонному бугру, вверху – 3 узловыми швами к внутренней косой мышце, внизу – к паховой связке непрерывным обвивным швом в 3 обвития, латерально – позади семенного канатика 2 узловыми швами. Операция заканчивается сшиванием апоневроза наружной косой мышцы без создания дубликатуры и наложением швов на подкожно жировую клетчатку, не дренируя ее, и кожу.

Грыженосителями в течение длительного времени являлись 31 больной, которые обратились уже при возникновении таких осложнений как невправимость грыжевого мешка. С целью профилактики послеоперационных осложнений 19 больным с осложненными формами паховых грыж при оперативном вмешательстве дополнительно проводилась обработка раны озонированным физиологическим раствором поваренной соли с концентрацией озона 8-10 мкг/мл, остальным – только лишь антибиотикопрофилактика до и к концу операции.

Результаты и их обсуждение

Все больные, кроме одного, оперированы под внутривенным наркозом, один - под местной анестезией в связи с тяжелым сопутствующим заболеванием. В период операции осложнений не наблюдали. После операции течение заболевания проходило гладко, без нарушения мочеиспускания и не возникали такие осложнения как орхит и орхоэпидидимит. Со стороны раны у 4 отмечен воспалительный инфильтрат, у одного из которых герниопластика производилась под местной анестезией, а у 3 – грыжесечение по поводу невправимой грыжи. Необходимо отметить что, инфильтрат возник у больных с невправимыми формами паховых грыж, которым не проводилась во время операции обработка раны озонированным физиологическим раствором поваренной соли.

Что касается болевого синдрома в послеоперационном периоде, то лишь в первые сутки назначали кетонал 2,0 внутримышечно, а в следующие сроки больные в обезболивающих средствах не нуждались. Температура тела оставалась в пределах нормы, повышение температуры тела до 37,5°С отмечено лишь у 7 больных с осложненными формами паховых грыж, одному из которых во время операции проводилась обработка раны озонированным физиологическим раствором.

Мы придавали большое значение ранней активизации больных, особенно у лиц пожилого возраста: через 2-3 часа после выхода из наркоза рекомендовали дыхательную гимнастику, повороты туловища, через 6-8 часов разрешали ходьбу.

Пребывание больных в стационаре составило 3,2±0,2 койко-дней. Все больные выписаны в удовлетворительном состоянии. При осмотре через 7 – 20 дней жалоб больные не предъявляли, осложнений не выявлено.

На контрольное обследование явились 67 больных в сроки от 6 месяцев до 1 года. Из них у 10 было выполнено грыжесечение по классическому методу Лихтенштейна, а остальным - по усовершенствованной нами методике. Из 10 больных у 2 отмечено периодическое появление болей в области послеоперационного рубца и дискомфорт при ходьбе, а остальные оперированные по нашей методике больные жалоб не предъявляли. При обследовании рецидива болезни не обнаружено. Больные в возрасте 65 лет и старше в послеоперационном периоде в посторонней помощи не нуждались, а пациенты до 65-летнего возраста выполняли прежнюю работу, т.е. трудоспособность больных возвращалась на раннем этапе послеоперационного периода. Таким образом, наши наблюдения показали целесообразность применения метода пластики по Лихтенштейну, а усовершенствованная нами методика более эффективна. Обработка раны во время операции озонированным физиологическим раствором поваренной соли является эффективной профилактикой послеоперационных раневых осложнений у больных с невправимыми формами паховых грыж.

Литература

1. *Гогия Б.Ш., Адамян А.А. Использование проленовой системы для пластики паховых грыж // Хирургия. - 2002. - № 4. - С.65-68.*
2. *Кириллов Ю.Б., Аристархов В.Г., Зотов И.В. и др.Влияние паховой грыжи на морфофункциональное состояние яичка. - Рязань: Русское слово, 2006. – 102 с.*
3. *Протасов А.В., Рутенбург Г.М. Влияние различных видов паховой герниопластики на репродуктивную функцию мужчины // Эндоскопическая хирирургия. – 1997. - № 4. – С. 124-126.*
4. *Сизякин Д.В. Состояние сперматогенеза у мужчин при паховых грыжах // Хирургия. – 2007. - №8. – С. 66-68.*
5. *Тоскин К.Д., В.В. Жебровский. Грыжи живота. - М.: Медицина, 1983. - С.77-172.*
6. *Юрасов А.В., Федоров Д.А., Шестаков А.Л. и др. Современная тактика хирургического лечения паховых грыж // Анналы хирургии. - 2002. - №2. - С.54-59.*
7. *EU Hernia Trialists Collaboration. Repair of groin hernias with synthetic mesh: meta – analysis of randomized controlled trails. Ann. Surg. - 2002. - № 26. – P. 1472–1480.*
8. *Gilbert A.I. Pitfalls and complicaitions of inguinal hernia repair. In: Arregui M.E., Nagan R.F., eds. Inguinal Hernia: Advances or Controversies? // Oxford, England: Radcliffe Medical Press Ltd.,1994.*
9. *Hildebrandt J., Levantin O. Tension–free methods of surgery of primary inguinal hernias. Comparisons of endoscopic, total extraperitoneal hernioplasty with the Lichtenstein operation // Chirurg. – 2003. – Vol.74, №10. – P. 915-921.*
10. *Lichtenstein I.L. Herniorrhaphy. A personal experience with 6321 cases // Amer. J. Surg. – 1987. – Vol. 153. – P. 553-559.*

Lichtenstein operation in inguinal hernia treatment

A.I. Musaev, M.K.Zhamankulova
I.K.Akhunbaev Kyrghyz State Medical Academy,
Bishkek city, Kyrghyz Republic

Summary: 74 patients with inguinal hernia were operated, 18 patients of them were operated with Lichtenstein classical method. and the others were operated with the modified method. In postoperative period 4 patients had infiltrate in the postoperative wound region. There were no other complications.

The control examination in the period from 6 till 18 months showed no relapses.

Key words: inguinal hernia, surgical treatment, Lichtenstein method, long-term results.

УДК: 616.334.342 – 002.44 – 007.271 – 089

Оптимизация хирургического лечения пилородуоденальных стенозов язвенной этиологии

В.В. Бойко, С.В. Ткач**, В.Г. Грома*, А.Н. Шевченко*, В.Н. Лыхман**, Н.В. Багиров**
** Украина. Харьковский национальный медицинский университет*
*** ГУ «Институт общей и неотложной хирургии им. В.Т. Зайцева» НАМН Украины*

Аннотация. В настоящее время язвенная болезнь желудка и двенадцатиперстной кишки является одним из наиболее часто встречающихся заболеваний внутренних органов, которое нередко принимает осложненный характер течения. Представлены литературные данные о патогенезе желудочно – пищеводного рефлюкса и рефлюкс - эзофагите при язвенном пилородуоденальном стенозе. В возникновении рефлюкс-эзофагита при пилородуоденальном стенозе, с одной стороны, важную роль играет относительная или абсолютная недостаточность запирательного механизма кардии, а с другой - нарушения моторно-эвакуаторной функции желудка. Актуальным вопросом современной хирургии является улучшение результатов хирургического лечения больных с язвенными стенозами выходного отдела желудка за счет усовершенствования хирургической тактики и методов хирургического лечения.

Ключевые слова: язвенная болезнь, пилородуоденальный стеноз, рефлюкс-эзофагит.

Язвенная болезнь желудка и двенадцатиперстной кишки является одним из самых распространенных заболеваний желудочно-кишечного тракта среди взрослого населения и нередко ведет к развитию угрожающей жизни осложнений [13, 17]. Одним из таких осложнений является стенозирование выходного отдела желудка, который по сводным данным ряда авторов наблюдается в 45 % - 60% [22]. Значительная часть пациентов, со стенозом выходного отделы желудка, нуждается в оперативном лечении. Поэтому проблема хирургической тактики при различных стадиях стеноза приобретают особую актуальность. К сожалению, остается еще не решенным вопрос выбора метода и тактики хирургического лечения при язвенной болезни желудка и двенадцатиперстной кишки осложненной стенозом, оказывающего существенное влияние на послеоперационные результаты [2, 6, 9, 14]. Высокая заболеваемость, склонность к хроническому течению и частым рецидивам, высокая частота развития осложнений, в том числе и смертельных, снижение качество жизни, длительная нетрудоспособность позволяет отнести изучение данной проблемы к числу важных медицинских и социальных проблем [3, 12].

Стеноз выходного отдела желудка является одним из наиболее частых показаний к оперативному лечению, в связи с осложнением язвенной болезни желудка и двенадцатиперстной кишки. На современном этапе проблема хирургического лечения пилородуоденального стеноза остаются предметом широкой дискуссии [5,10,14].

В настоящее время в хирургическом лечении осложненной язвенной болезни желудка и двенадцатиперстной кишки превалирует органосохраняющее направление, однако при декомпенсированном рубцово-язвенном стенозе многие авторы сообщают об использовании резекционных и пилороразрушающих методов [1,8,13,15]. По мнению большинства хирургов показания к оперативному лечению стеноза выходного отделы желудка имеются при любой его стадии [14,20,21]. Достоверно известно, что чем раньше оперируется больной со стенозом, тем более благоприятные результаты лечения [9,20]. Однако большой процент хирургического лечения производит при наличии субкомпенсированого стеноза 25,1 % и декомпенсированного стеноза – 34,2 % [1,15,21]. По мнению ряда авторов, особенно целесообразно обширное иссечение желудка при декопенсированой стадии, когда имеют место резкое нарушение сократительной способности мышечной оболочки желудка, лежащие в основе сохранения опорожнения культи желудка после операции [8, 22]. Однако одним из основных недостатков резекционного метода лечения является высокая летальность, особенно у больных с выраженными нарушениями гомеостаза, а также у лиц пожилого и старческого возраста и составляет 2,4 % - 5,1 % [2,4,6]. Высоким остается процент послеоперационной инвалидности, возникающей при развитии различных постгатрорезкционных синдромов, которые составляет 10-30 %. Постгасторезекционный синдром в первые 2 года после резекции желудка у 24-30 % оперированных ведет к потере трудоспособности и установлению инвалидности [13] долгое время в связи с внедрением в хирургическую практику органосохраняющих операций при лечении гастродуоденальных стенозов с применением ваготомии вопрос их применения оставался открытым. Многие исследователи указывали, но чрезвычайную рискованность денервации стенки желудка, сократительная способность которой и без того резко ослаблена [9]. Наблюдение авторов показало, что желудочный стаз под влиянием различных лечебных мероприятий полностью исчезает в течении 1-2 недель после оперативного лечения, а у 7,6-20 % пациентов он сохранялся в течении длительного времени (до 3-х лет), хотя в большей части больных клинически он ни чем не проявлялся [9, 17]. Высокая частота рецидива язвы – 8-15 %, а после применения изолированной селективной проксимальной ваготомии до 21 %, послужило причиной что все большее количество хирургов стали склонятся в пользу экономной резекции желудка типа антруэктомии в сочетании с различными вариантами селективной проксимальной ваготомии, этиопатогенетический механизм который практически исключает рецидива язвы и составляет около 1,5 % [8, 16].

Основным достоинством данной операции является низкий уровень летальности, который составляет не более 0,2 % - 0,5 %, что позволяет применять ее у истощенных, ослабленных пациентов, а также у лиц пожилого и старческого возраста. Частота рецидивов язвы при этом методе лечения не превышает 3-6,5%, редко после этой операции возникает поставготомные нарушения, что составляет около 2%. [1, 11, 15].

Некоторые авторы [2, 5, 8, 9, 10] считают, что рефлюкс-эзофагит усугубляет течение язвенной болезни двенадцатиперстной кишки у 48 % - 66,6 % обследованных пациентов. В то же время, по некоторым данным [3, 7], такое сочетание не превышает 8,6 % - 24,4 %. При наличии рефлюкс-эзофагита рубцевание язвенных дефектов происходит в 2-3 раза медленнее. Эпителизация эрозий слизистой оболочки пищевода на фоне язвенной болезни при использовании современных лекарственных средств в течение 3 недель наступает лишь у 50% больных [11].

Помимо этого, рефлюкс-эзофагит расцениавается многими авторами как факультативный предрак, поскольку при длительном его течении возможна метаплазия плоскоклеточного эпителия в цилиндрический, что является предрасполагающим

фактором для возникновения аденокарциномы [3, 8, 16]. Основной причиной желудочно-пищеводного рефлюкса является недостаточность замыкательной функции кардии. Патогенез рефлюкс - эзофагита очень сложен и до сих пор полностью не изучен, особенно у больных язвенной болезнью и пилородуоденальным стенозом.

Непосредственной причиной рефлюкс - эзофагита считается длительный контакт желудочного или дуоденального содержимого со слизистой оболочной пищевода [8, 20].

Некоторые авторы [13, 17] считают, что в результате функциональных и органических изменений, гиперсекреции и усиленной перистальтики у больных язвенной болезнью увеличивается внутрибрюшинное и внутрижелудоч-ное давление, способствующее потере фиксации толстого пояса косых мышц пищеводно-желудочного перехода, который благодаря своему строению позволяет передавать растяжение желудка на пищеводно-желудочный отдел.

Большинство исследователей признают главную роль нарушений моторики пищевода и желудка в патогенезе гастроэзофагеального рефлюкса. Некоторые авторы [11, 15, 20] обнаружили высокую корреляцию между нарушением моторики пищевода и тонусом нижнего пищеводного сфинктера и тяжелым рефлюкс-эзофагитом. В норме забросу желудочного содержимого в пищевод препятствуют специальные механизмы кардии. Для развития желудочно-пищеводного рефлюкса необходимо, наряду с определенной предрасположенностью к нему, присоединение ряда других механизмов, таких как недостаточность нижнего эзофагеального сфинктера, снижение пищеводного клиренса, снижение резистентности слизистой оболочки пищевода и некоторые другие [2, 9, 17, 22]. Возникновение желудочно-пищеводного рефлюкса есть результат относительной или абсолютной недостаточности запирательного механизма кардии, с одной стороны, и нарушение моторно-эвакуаторной функции желудка, с другой.

Важным аспектом изучения рефлюкс-эзофагита, требующим пристального внимания клиницистов, является развитие пищевода Барретта. В настоящее время пищевод Барретта, рассматривается не только как одно из доброкачественных осложнений рефлюкс-эзофагита, но и как патологическое состояние с потенциальной возможностью клеточной трансформации от метаплазии до аденокарциномы. В литературе существуют разноречивые мнения о факторах и механизме трансформации рефлюкс-эзофагита [14, 20].

После ваготомии по поводу язвенной болезни желудочно-пищеводный рефлюкс наблюдается у 5 % -33 % больных [5, 17], а по данным [19] - в 2,6 % -24,5 % случаев. По их данным, желудочно-пищеводный рефлюкс, выявленный после операции, существенно отличается от рефлюкса, диагностированного до операции, по характеру и клиническому течению. После операции в 75 % наблюдений отмечен щелочной желудочно-пищеводный рефлюкс, в 25 % наблюдений забрасываемое в пищевод содержимое желудка было кислым или слабокислым, однако у всех больных в нем имелась примесь желчи. Послеоперационный желудочно-пищеводный рефлюкс чаще, чем дооперационный, приводит к возникновению рефлюкс эзофагита (соответственно в 94,5 %. и 82,1 %), причем частота рефлюкс-эзофагита средней и тяжелой степени выше (78,8 %. и 24,5 % соответственно).

Трудности клинической диагностики рефлюкс-эзофагита признают практически все авторы занимающиеся этой проблемой. Правильный диагноз является единственным фактором, обеспечивающим возможность проведения адекватной терапии и определение показаний к хирургической коррекции, направленной на устранение рефлюкса. При сочетании желудочно-пищеводного рефлюкса с язвенной болезнью клиническая диагностика затрудняется тем, что проявления рефлюкс-эзофагита скрываются за симптомами основного заболевания, особенно при обострении язвы [21]. Поэтому большинство авторов признают, что для точной диагностики желудочно-пищеводного рефлюкса требуется применение объективных методов, разграничивающих симптомы, связанные с рефлюксом или другими клиническими состояниями. Поскольку клинические признаки часто неспецифичны, в настоящее время для выявления рефлюкса и рефлюкс-эзофагита используются рентгенологические, радиоизотопные и эндоскопические методы, внутрипищеводная манометрия и pH-метрия, фармакологические пробы. Однако каждый из перечисленных способов в отдельности недостаточно информативен [4].

Рефлюкс-эзофагит в значительной мере определяется нарушениями пищеводного клиренса, обусловленного снижением амплитуды, продолжительности, скорости распространения перистальтических волн, значительным развитием перистальтической дисфункции.

Диагностическая ценность манометрии оспаривается многими авторами [9, 13]. Наиболее распространенный способ диагностики, основанный на критериях внутрипищеводной pH-метрии, не позволяет выявить щелочной рефлюкс и поражение слизистой оболочки, особенно после операции по поводу язвенной болезни, снижающей кислотовыделение желудка, хотя повышение pH в пищеводе выше 7,0 считают признаками рефлюкса желчи [3, 18].

Совершенно очевидно, что манометрический метод не может дать ответа на все вопросы, поэтому в настоящее время большинство исследователей склоняются к мнению, что диагностика рефлюксной болезни должна основываться на использовании нескольких методик.

Наиболее точным методом диагностики рефлюкс-эзофагита считается эндоскопия. Сопоставив результаты эндоскопии и эндоскопической ультрасонографии для диагностики рефлюкс-эзофагита, отмечают, что эндоскопическая ультрасонография является важным дополнением к эндоскопии, когда с помощью последней трудно установить прогрессирование воспаления [14].

Однако ряд авторов считает, что диагностика рефлюкс-эзофагита, основанная на эндоскопии, не может считаться «золотым стандартом» в связи с её недостаточной чувствительностью [7, 9, 14, 19, 20]. Эндоскопию пищевода следует рассматривать как вспомогательный диагностический метод, а «золотым стандартом» в диагностике рефлюкс-эзофагита считают морфологический метод в связи с его высокой чувствительностью и достоверностью [8, 13, 14, 21].

В хирургическом лечении этого патологического синдрома достигнуты определенные успехи, однако значительная часть хирургов не удовлетворена результатами операций из-за частых рецидивов желудочно-пищеводного рефлюкса и развития послеоперационных осложнений, так как восстановительные операции на кардии далеки от совершенства. Об этом свидетельствуют непрекращающийся поиск все новых и новых операций, список которых уже сейчас достигает более 50, однако, нет ни единого вмешательства, которое бы полностью удовлетворяло хирургов [2, 5, 10, 11].

Однако совершенно иная ситуация складывается при хирургическом лечении язвенной болезни двенадцатиперстной кишки ваготомией. Известно, что язвенная болезнь в 20 % - 66 % случаев сочетается с рефлюкс-эзофагитом, который значительно ухудшает качество жизни пациентов [6, 9, 10]. В настоящее время патогенетически обоснованным методом хирургического лечения считается селективная проксимальная ваготомия.

В отношении необходимости коррекции клапанной функции кардии при выполнении селективной проксимальной ваготомии в литературе существуют диаметрально противоположные мнения. Некоторые авторы, предлагающие мобилизацию кардии и абдоминального отдела пищевода для выполнения полноты ваготомии, не применяют каких-либо восстановительных операций в области пищеводно-желудочного перехода. Другие же придерживаются противоположного взгляда [2, 7, 10, 17], считая, что правильно выполненная антирефлюксная операция на кардии в сочетании с селективной проксимальной ваготомией, улучшает ее результаты, так как корригирует желудочно пищеводный рефлюкс и эзофагит, сравнительно часто

встречающиеся и до операции у больных с дуоденальной язвой.

Третья группа хирургов считает целесообразным завершить селективную проксимальную ваготомию восстановлением анатомических соотношений кардио-эзофагеального перехода тем или иным способом [6, 13, 15].

При пластике кардио-эзофагеальной зоны принципиально важна не только необходимость восстановления полноценности пищеводного жома, но и фиксация всего дистального сегмента пищевода в зоне высокого внутрибрюшного давления - под диафрагмой [18, 22].

Для коррекции клапанной функции кардии при грыжах пищеводного отверстия диафрагмы, в том числе сочетающихся с язвенной болезнью, применяют также «неполные» фундопликации, суть которых заключается в том, что «манжетка» окружает пищевод не полностью по всей окружности, а частично, на 180-240° [12, 19]. Предложено несколько вариантов «неполной» фундопликации, отличающихся по степени охвата пищевода и расположения «манжетки».

Показания, к проведению антирефлюксных операций при язвенной болезни желудка и двенадцатиперстной кишки, определяется клинической картиной, данными рентгенологического, эндоскопического исследований и интраоперационного анализа взаимоотношений пищевода и желудка. Отсутствие острого угла Гиса считают одной из важных предпосылок для выполнения антирефлюксной операции на кардии [17].

Среди осложнений ближайшего послеоперационного периода часто упоминается развитие дисфагии вследствие «гиперфункции» фундопликаци-онной манжетки или чрезмерной парасимпатической денервации пищевода [14, 22].

Оценка эффективности антирефлюксных операций многими хирургами проводилась клинически и на основании данных специальных методов исследования. Вместе с тем, до сих пор отсутствует унифицированная методика оценки отдаленных результатов операций, которая основывалась бы на данных специальных методов исследования и оценке качества жизни пациентов. Имеющиеся единичные сведения касаются комплексной оценки отдаленных результатов эндоскопического способа лечения рефлюкс-эзофагита [8].

По данным ряда авторов [1, 17, 21], в 36 % - 40 % наблюдений фундопли-кация по Ниссену нарушает нормальную физиологию пищеводно-желудочного перехода, вызывая дисфагию, «gas-bloat»- синдром и другие патологические состояния, которые у ряда больных требуют вторичные операции.

В литературе имеются противоречивые сообщения о применении нескольких вариантов «неполной» фундопликации, отличающихся по степени охвата пищевода и расположения «манжетки» [14].

Таким образом, необходимость сочетания селективной проксимальной ваготомии и дистальной резекции желудка с антирефлюксными операциями на кардии с целью восстановления ее клапанной функции и профилактики послеоперационного рефлюкс-эзофагита при хирургическом лечении язвенной болезни желудка и двенадцатиперстной кишки осложненной стенозом является перспективным направлением хирургии на современном этапе. Однако в литературе отсутствует единое мнение о методике антирефлюксных операций, применяемых в сочетании с ваготомией, которые при простоте технического выполнения надежно и эффективно корригировали бы нарушенную клапанную функцию кардии. Учитывая широкое распространение селективной проксимальной ваготомии, как патогенетически обоснованного и практически оправданного метода хирургического лечения язвенной болезни, необходимость поиска более простых и эффективных способов пластики кардии и профилактики послеоперационного рефлюкс-эзофагита следует считать актуальной задачей желудочной хирургии.

Литература

1. *Авакимян В.А. Язвенная болезнь (вопросы патогенеза) // Кубанский научный медицинский вестник. 2007. - №4-5.- С. 12-17.*
2. *Бойко В.В. Современные аспекты хирургического лечения осложненной язвенной болезни /В.В. Бойко, И.А. Криворучко, М.П. Брусницина, В.П. Далавурак// Харьківська хірургічна школа. 2003. - № 1. - С. 60 - 64.*
3. *Горбашко А.И., Иванов Н.Н. - Функция пищеводно-желудочного перехода после трансгастральной селективной проксимальной ваготомии //Вестник хирургии, 1990, №3, С. 23-26.*
4. *Григорьев П.Я. Клиническая гастроэнтерология.- М.: Мед. информагенство, 2004. 784 с.*
5. *Зайцев В.Т., Бойко В.В., Лагода А.Е. и соавт. Нарушения моторно-эвакуа-торной функции желудка у больных после органосохраняющих операций с ваготомией // Хирургия, 1992.- №2.- С.9-13.*
6. *Ивашкин В.Т. Рекомендации по диагностике и лечению язвенной болезни.- М., 2002. 30 с.*
7. *Коротько Г.Г., Фаустов JI.А. Функциональные и морфологические аспекты язвенной болезни (новое направление в диагностике и лечении заболевания). — Краснодар, 2002. 156 с.*
8. *Оноприев В.И. Этюды функциональной хирургии язвенной болезни. Краснодар, 1995. - 295 с.*
9. *Черноусов А.Ф, Богопольский П.М, Курбонов Ф.С. - Хирургия язвенной болезни желудка и двенадцатиперстной кишки. // М: Медицина, 1996, 253 с.*
10. *Эфендиев В.М., Касумов Н.А. - Хирургическая коррекция нарушения замыкательной фукции кардии. // Хирургия, 1999, №6, С.27-31.*
11. *Яковлева Э.В., Мозговой С.И., Кононов А.В. Роль протективных факторов слизистой оболочки желудка в морфогенезе хронических язв, осложненных кровотечением // Уральский медицинский журнал. 2009. - №4 (58).-С. 31-34.*
12. *Cameron A.J, Arora A.S. Barrett's esophagus and reflux esophagitis: is there a missing link //Am J. Gastroenterol 2002 Feb; 97(2):273-8*
13. *Gilliam A.D., Speake W.J., Labo D.N. et al. Current practice of emergency vagotomy and Helicobacter pylori eradication for complicated peptic ulcer in the United Kingdom // Br.J. Surg. 2003. - №1, Vol.90. - P.88-90.*
14. *Hillakivi T. Evaluation of risk factors for mortality in surgically treated perforated peptic ulcer / T. Hillakivi, A. Lang, A. Tein // Hepatogastroenterology. -2000. Vol. 47, № 6. - P. 1765-1768.*
15. *Lassen A., Hallas J., Schaffalitzky de Muckadell O.B. Complicated and uncomplicated peptic ulcers in Danish county 1993-2002: a populaithion-based cohort study // Am. J. Gastroenterol. 2006. - Vol.101, N5. - P. 907-929.*
16. *Millat B. Surgical treatment of complicated duodenal ulcers: controlled trials / B. Millat, A. Fingerhut, F. Borie // World. J. Surg. 2000. - Vol. 24, № 3-4. -P. 299-306.*
17. *Peters F.T, Ganesh S , Kuipers E.Q, Sluiier W.Q, Khnkenberg-Knol E.C, Lamers C.B., Kleibenker J.N. Endoscopic regression Barret's oesophagus during omeprasole treatment; a randomised donble blind study. Gut 1999 Oet: 45(4): P. 489-494*
18. *Rantanen T.K., Salminen J.T., Makinen J.E., Sipponen P.I., Kiviluoto T.A., Salo J.A. Clinical significance of esophageal histologic findings after antire-flux surgery. Arch Surg 2001 Jul;136(7):733-6*
19. *Sarela A.I., Scott N., Verbeke C.S., Wyatt J.I, Dexter S.P., Sue-Ling H.M., Guillou P.J. Diagnostic variation and outcome for high-grade gastric epithelial dysplasia. // Arch Surg.- 2005. Vol.140, №7. - P.644-649.*
20. *Sugiura T., Ivakiri H., Kotouori M., Kobayshi M. Relationship between severity of reflux esop esophagitis accjrdiny to the Los Angeles classification and esophageal motility. J. Gastroenterol. 2001. Apr; 36 (4); 226-230.*
21. *Tefera S., Gilja O.H., Hatlebakk J.G., Berstad A. Gastric accommodation studied by ultrasonography in patients with reflux esophagitis. Dig Dis Sci 2001 Mar;46(3):618-25*
22. *Yamaguchi T., Ichikawa D., Kurioka H. et al. Postoperative clinical evaluation following pylorus-preserving gastrectomy // Hepatogastroenterology. - 2004. - Vol. 51, №57. P. 883-886*

OPTIMIZATION OF SURGICAL TREATMENT OF ULCER pyloroduodenal stenosis etiology

V.V. Boyko, S.V. Tkach**, V.G. Groma*, A.N. Shevchenko*, V.N. Lyhman**, N.V. Bagirov **

** Ukraine. Kharkov national medical university*

** "Institute of general and emergency surgery V.T. Zaitseva of NAMN of Ukraine"

Summary. Currently, peptic gastric and duodenal ulcer is one of the most frequently occurring diseases of internal organs, which often takes the complicated nature of the flow. Literature data on the pathogenesis of gastro - esophageal reflux and reflux – esophagitis in ulcerative pyloroduodenal stenosis is presented. In the occurrence of reflux esophagitis with pyloroduodenal stenosis, on the one hand, an important role is played by a relative or absolute lack of obturator mechanism of the cardia, and the other - violations of the motor-evacuation function of the stomach. Pressing issue of modern surgery is to improve the results of surgical treatment of patients with ulcerative stenosis of the gastric outlet due to the improvement of surgical tactics and methods of surgical treatment.

Keywords: peptic ulcer, pyloroduodenal stenosis, reflux esophagitis.

УДК 616.33-006.6-089.86+616.329/.34-089.86

Анализ ультрамикроскопических изменений тканей пищевода в зоне пищеводных анастомозов.

В.В. Бойко*, И.В. Белозёров*, **, Е.А. Новиков**, В.П. Невзоров*, С.А. Савви*, Г.И. Андреев**, В.В. Жидецкий*
* ГУ «Институт общей и неотложной хирургии им. В.Т. Зайцева НАМН Украины «
** Украина. Харьковский национальный университет им. В.Н.Каразина, медицинский факультет, кафедра хирургических болезней и ОХТА

Аннотация. В основу данного исследования положен опыт лечения 311 больных, которые ранее были прооперированы в клинике по поводу рака желудка и пищевода. Эти пациенты перенесли операции с формированием пищеводных анастомозов. В основной группе, составившей 159 больных для формирования пищеводных анастомозов применяли разработанные и модифицированные нами антирефлюксные методики. В группе сравнения, составившей 152 больных, применяли стандартные, принятые в нашей клинике методики. Для исследования состояния субмикроскопической организации клеток пищевода использовали субоперационный и эндоскопический материал в послеоперационном периоде.

Ключевые слова: пищеводно-кишечные анастомозы, пищеводно-желудочные анастомозы, антирефлюксные методики, ультраструктурные изменения.

В клинике института общей и неотложной хирургии 311 больных с верифицированными раками желудка и пищевода в возрасте от 28 до 84 лет, которые перенесли операции с формированием пищеводных анастомозов в период с 1998 по 2011 год были обследованы. Пищеводно-желудочные анастомозы были сформированы у 102 пациентов, пищеводно-кишечные – у 209. В основной группе, составившей 159 больных для формирования пищеводных анастомозов применяли разработанные и модифицированные нами антирефлюксные методики. В группе сравнения, составившей 152 больных, применяли стандартные, принятые в нашей клинике методики. Для исследования состояния субмикроскопической организации клеток пищевода использовали субоперационный и эндоскопический материал в послеоперационном периоде.

Материал и методы

Материалом послужили кусочки ткани слизистой оболочки пищевода, полученные во время оперативного лечения, а также биоптаты, взятые при эндоскопическом исследовании в послеоперационном периоде. Материал брался из области выше наложения швов. Кусочки ткани сразу после забора для предварительной фиксации помещали в 2,5%-ный забуференный раствор глютарового альдегида на 5-7 часов при температуре 4°С. Затем после промывки в буферном растворе, ткань переносили для окончательной фиксации в 1%-ный забуференный раствор четырёхокиси осмия на 3-4 часа. Обезвоживание проводили в спиртах возрастающей концентрации и ацетоне. Ткань заключалась в смесь эпоксидных смол (эпон-аралдит) по общепринятым методикам. В течении двух суток осуществлялась полимеризация блоков в термостате при температуре 60°С.

Из полученных блоков, на ультрамикротоме УМТП-3, изготавливали ультратонкие срезы, которые монтировали на электролитические сеточки и, после контрастирования цитратом свинца, изучали под электронным микроскопом ЭМВ – 100 БР при ускоряющем напряжении 75 кв.

Результаты исследования и их обсуждение.

1.1. Ультраструктурные изменения клеток слизистой оболочки пищевода больных оперированных по традиционной методике

Электронно-микроскопическое исследование ультраструктурной организации эпителиальных клеток базального слоя пищевода выявило дистрофические и деструктивные изменения их органелл.

Ядерная мембрана базальных эпителиоцитов выглядела разрыхлённой. Матрикс ядра обладал низкой электронной плотностью, наблюдаются неглубокие инвагинации ядерной мембраны. Большая часть ядерного хроматина находилось в конденсированном состоянии, его глыбки концентрировались вдоль ядерной мембраны. Перинуклеарные пространства были сильно и неравномерно расширены. В перинуклеарной области цитоплазмы локализовались сильно набухшие митохондрии, с просветлённым матриксом. Кристы митохондрий были дезорганизованы, а зачастую имели очаги лизиса (рис.1).

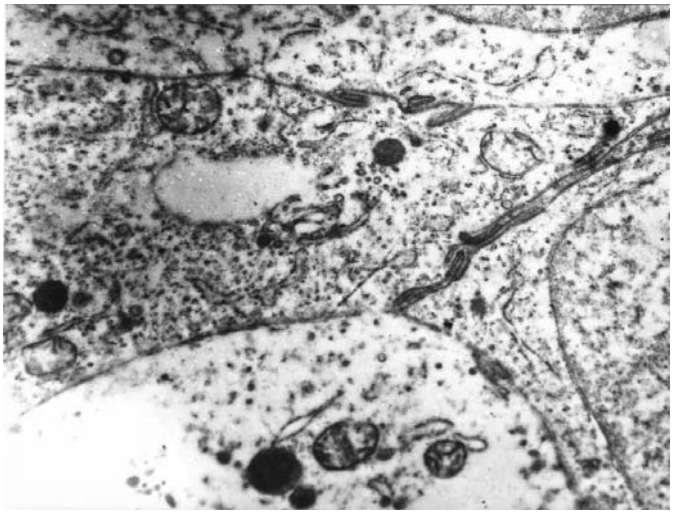

Рис.1. Ультраструктура базальных эпителиоцитов слизистой оболочки пищевода больных, оперированных по традиционным методам. Очаги деструкции митохондрий. х 30 000.

Цистерны гранулярного эндоплазматического ретикулума сильно расширены и представляли собой вакуоли, различной

величины и формы, были заполнены прозрачным веществом. Рибосомы и полисомы в цитоплазме практически отсутствовали. Большинство базальных эпителиоцитов имели фрагментацию внутриклеточных мембран (рис.2).

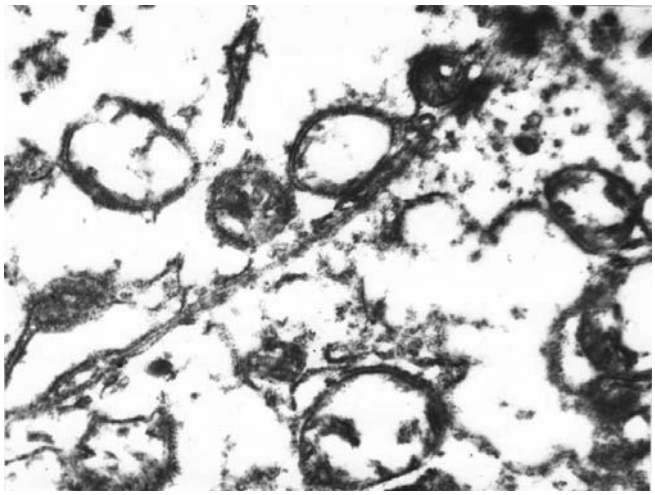

Рис.2. Ультраструктура базальных эпителиоцитов слизистой оболочки пищевода больных, оперированных по традиционным методам. Фрагментация мембран гранулярного эндоплазматического ретикулума. х 34 000.

Пластинчатый цитоплазматический комплекс Гольджи редуцирован. Тонофибриллы в цитоплазме базальных эпителиоцитов хаотически ориентированы. Цитоплазматическая мембрана значительно разрыхлена. Обнаруживались множественные очаги её лизиса.

В цитоплазме эпителиальных клеток шиповатых эпителиоцитов слизистой оболочки пищевода содержались электронно плотные гранулы гликогена.

В периферических отделах эпителиоцитов шиповатого слоя располагались параллельно ориентированные тонофибриллы. В отдельных клетках наблюдается беспорядочная ориентация тонофибрилл.

В матриксе ядер шиповатых клеток содержался в конденсированной форме хроматин, глыбки которого образовывали плотное осмиофильное кольцо по контуру ядерной мембраны. Перинуклеарные пространства были неравномерно расширены. Ядерная мембрана разрыхлена и содержала многочисленные очаги лизиса (рис.3).

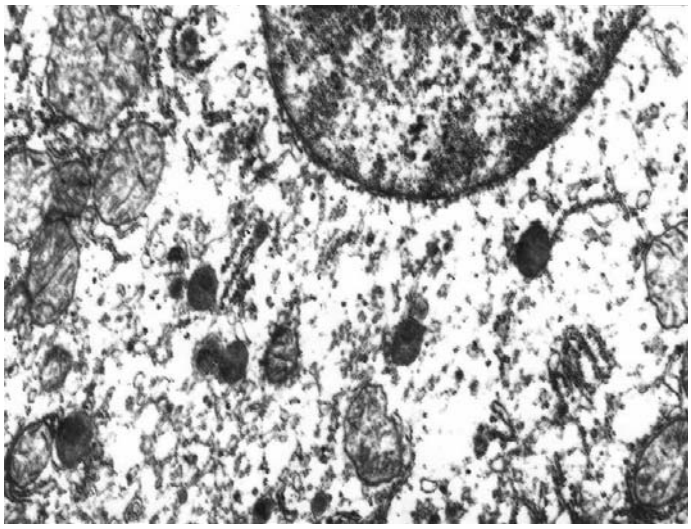

Рис.3. Ультраструктура шиповатых эпителиоцитов слизистой оболочки пищевода больных, оперированных по традиционным методам. Очаговый лизис внутриклеточных мембранных структур. х 36 000.

Небольшое количество митохондрий обладало электронно-прозрачным матриксом, содержали дезорганизованные и укороченные кристы. Наружные мембраны и кристы митохондрий были очагово лизированы.

В отдельных шиповатых эпителиоцитах можно было наблюдать фрагментацию мембран гранулярного эндоплазматического ретикулума.

Пластинчатый цитоплазматический комплекс Гольджи редуцирован и представлен беспорядочно ориентированными гладкими мембранами. Рядом с ним располагались включения липидов, лизосомы (рис.4).

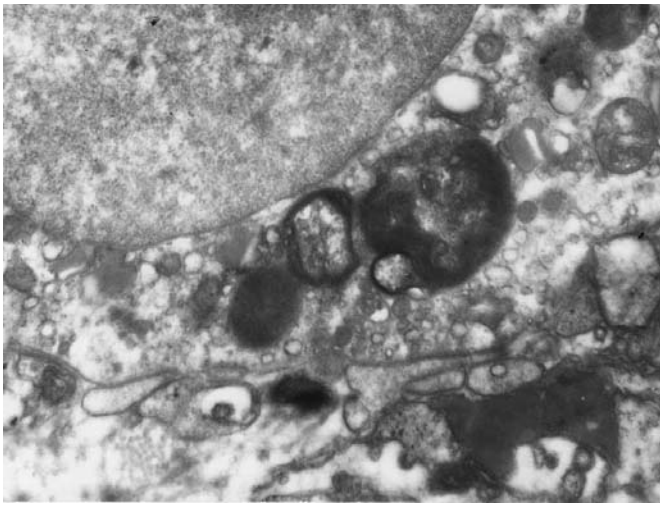

Рис.4. Ультраструктура шиповатых эпителиоцитов слизистой оболочки пищевода больных, оперированных по традиционным методам. Вторичные лизосомы и включения липидов в цитоплазме. х 34 000.

Цитоплазматическая мембрана была сильно разрыхлена, имела очаги деструкции и теряла структуру. Межклеточные пространства, значительно расширены и содержали цитоплазматических отростки.

Эпителиоциты поверхностного слоя имели уплощённую форму и содержали небольшое количество органелл, гранул гликогена и кератиносомы. Тонофибриллы фрагментированы и хаотически ориентированы. Наблюдается очаговый лизис органелл, уменьшение размеров цитоплазматических выростов и снижение числа десмосом (рис.5).

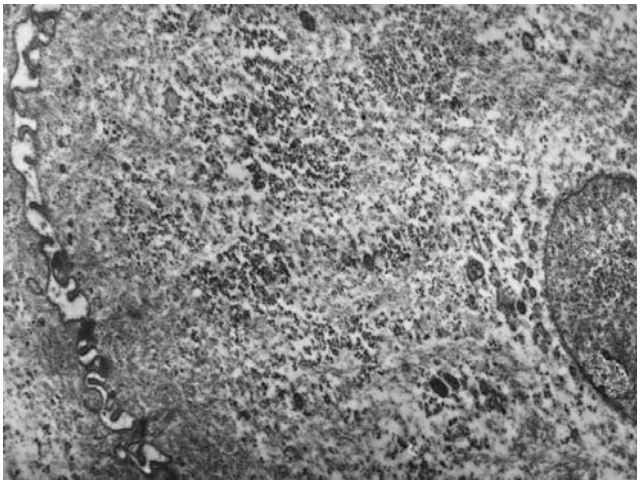

Рис.5. Очаговый лизис органелл эпителиоцитов поверхностного слоя слизистой оболочки пищевода. х 30 000.

Эндотелиоциты кровеносных капилляров имели ядра неправильной формы. Ядерная мембрана образовывала многочисленные мелкие и глубокие инвагинации. Матрикс ядра обладал умеренной электронной плотностью.

В средней части матрикса находились единичные глыбки конденсированного и деконденсированного хроматина. Гиалоплазма эндотелиальных клеток кровеносных капилляров отёчна, имела низкую электронную плотность, содержала

небольшое количество органелл, рибосом и полисом. Иногда обнаруживались вторичные лизосомы (рис.6).

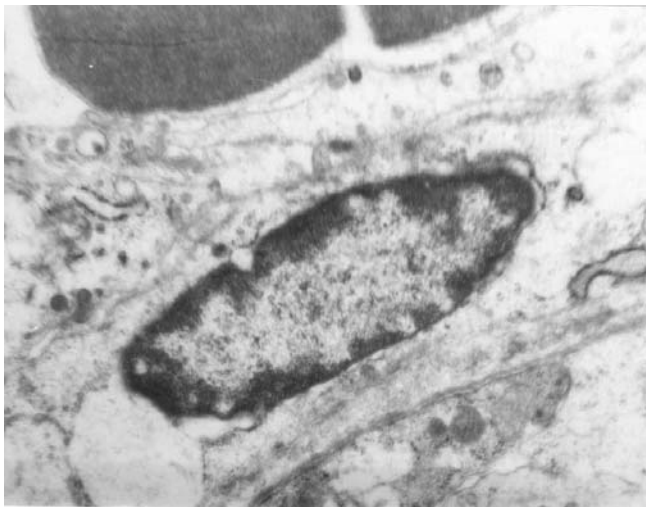

Рис.6. Лизис цитоплазматической мембраны, инвагинации ядерной мембраны, просветление цитоплазмы эндотелиоцитов кровеносных капилляров слизистой оболочки пищевода оперированных больных.

Митохондрии сильно набухшие, кристы их подвержены очаговому лизису и фрагментации.

Гранулярный эндоплазматический ретикулум слабо развит и вакуолизирован. Обнаруживаются эндотелиоциты содержащие в цитоплазме фрагментированные мембраны гранулярной эндоплазматической сети (рис.7).

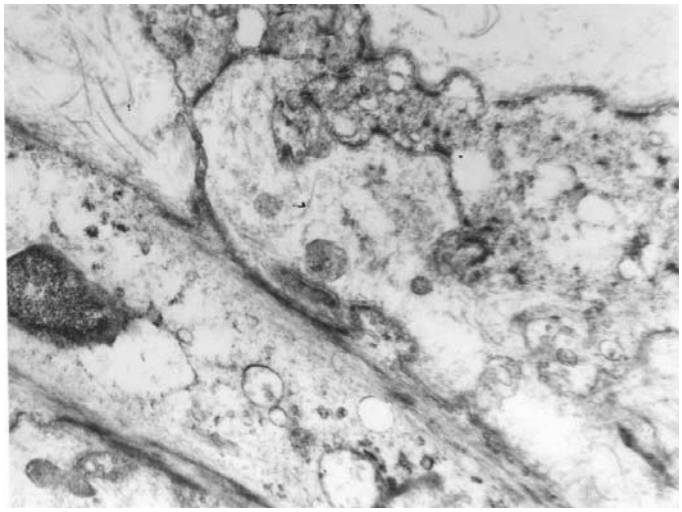

Рис.7. Фрагментация мембран гранулярного эндоплазматического ретикулума эндотелиоцитов кровеносных капилляров слизистой оболочки пищевода больных, оперированных по традиционным методам.

Цитоплазматическая мембрана эндотелиоцитов, обращённая к току крови, имеет многочисленные участки лизиса.

В просвете капилляра обнаруживается детрит, состоящий из дегенеративно изменённых мембранных структур, органелл и аморфной осмиофильной субстанции.

Таким образом, в группе больных оперированных традиционными, принятыми в нашей клинике методами в клетках слизистой оболочки пищевода при электронно-микроскопическом исследовании состояния субмикроскопической организации ультраструктур клеток слизистой оболочки пищевода сохраняются дистрофические изменения органелл с элементами развития деструктивных процессов. Наиболее выражены эти изменения в клетках базального слоя и эндотелиоцитах кровеносных капилляров.

1.2. Ультраструктура клеток пищевода больных после проведения оперативных вмешательств с использованием модифицированных антирефлюксных методик.

Субмикроскопическая архитектоника клеток слизистой оболочки пищевода этой группы больных свидетельствовала о сохранении дистрофического процесса, однако в препаратах присутствовали клетки с элементами активации внутриклеточных репаративных процессов.

Ядра базальных эпителиоцитов сохраняли типичную форму и локализацию в цитоплазме. В матриксе ядра обнаруживались осмиофильные ядрышки. Ядерная мембрана приобретала чёткую контурированность, но имела участки разрыхления. Характерным является отсутствие очагов лизиса ядерной мембраны.

Цистерны гранулярного эндоплазматического ретикулума умеренно расширены. Содержимое везикул обладает средней электронной плотностью и нежно волокнистой структурой. На мембранах гранулярной эндоплазматической сети выявлялось достаточно большое количество рибосом. Свободных рибосом и полисом в цитоплазме много. В отдельных базальных эпителиоцитах наблюдается гиперплазия мембран гранулярной эндоплазматической сети.

Митохондрии оставались умеренно набухшими. Матрикс митохондрий приобретал мелко зернистую структуру и обладал средней электронной плотностью. Деструкций наружных мембран митохондрий и крист не выявлено. В отдельных базальных эпителиоцитах встречаются делящиеся формы митохондрий (рис.8).

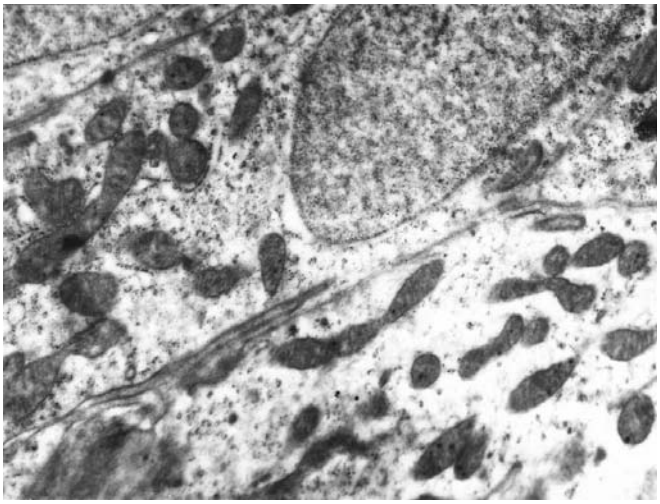

Рис.8. Делящиеся митохондрии базальных эпителиоцитов слизистой оболочки пищевода больных, оперированных по модифицированным методикам.

Вторичные лизосомы и включения липидов в цитоплазме практически отсутствовали.

Ядерная мембрана шиповатых эпителиоцитов слизистой оболочки пищевода имели умеренно разрыхлённую структуру. Очаги деструкции отсутствовали. Матрикс ядра имел мелко гранулярную структуру, а ядерный хроматин находился в деконденсированном состоянии и его гранулы были диффузно распределены по площади среза ядра.

В цитоплазме находились параллельно ориентированные тонофибриллы и множество диффузно рассеянных гранул гликогена. Пластинчатый цитоплазматический комплекс Гольджи умеренно гипертрофирован. Митохондрии шиповатых эпителиоцитов неизменённые кристы (рис.9).

Наблюдается увеличение числа митохондрий в сравнении с предыдущей группой больных.

На мембранах эндоплазматического ретикулума выявлялись многочисленные рибосомы. В отдельных шиповатых эпителиоцитах наблюдается гиперплазия мембран гранулярного эндоплазматического ретикулума.

В цитоплазме поверхностных эпителиоцитов присутствовало большое количество гранул гликогена, кератиносомы и параллельно ориентированные тонофибриллы.

Наблюдается утолщение и разрыхление, как цитоплазма-

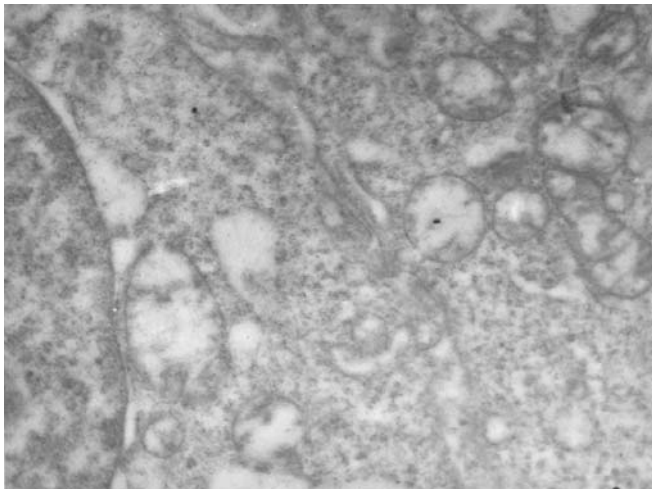

Рис.9. Митохондрии с просветлённым матриксом шиповатых эпителиоцитов слизистой оболочки пищевода больных, оперированных по модифицированным методикам.

тической мембраны, так и внутриклеточных мембран (рис.10).

В этой группе больных присутствовали умеренно выражены дистрофические изменения ультраструктурной организации эндотелиоцитов кровеносных капилляров.

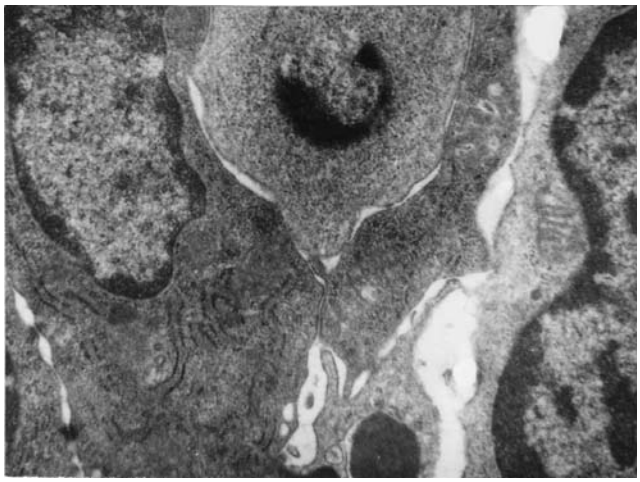

Рис.10. Уплощение цистерн гранулярного эндоплазматического ретикулума поверхностных эпителиоцитов слизистой оболочки пищевода больных.

Гранулы деконденсированного ядерного хроматина в эндотелиоцитах равномерно рассеяны по матриксу

Мелкие митохондрии содержали электронно-прозрачный матрикс и неизменённые кристы. Цистерны гранулярного эндоплазматического ретикулума уплощены, на поверхности мембран присутствовало большое количество рибосом. Свободно лежащие в цитоплазме рибосомы и полисомы многочисленны (рис.11).

Таким образом, субмикроскопические изменения эпителиоцитов слизистой оболочки пищевода больных оперированных по модифицированным нами антирефлюксным методикам, свидетельствуют о развитии умеренной активации внутриклеточного метаболизма, что структурно подтверждается гиперплазией мембран гранулярного эндоплазматического ретикулума, увеличением как связанных с его мембранами рибосом, так и свободно лежащих в цитоплазме полисом и рибосом. Нормализация субмикроскопической архитектоники эндотелиоцитов кровеносных капилляров, появление в цитоплазме их отростков большого количества микропиноцитозных пузырьков подтверждает активность трансцеллюлярного транспорта веществ и электролитов через стенку сосудов.

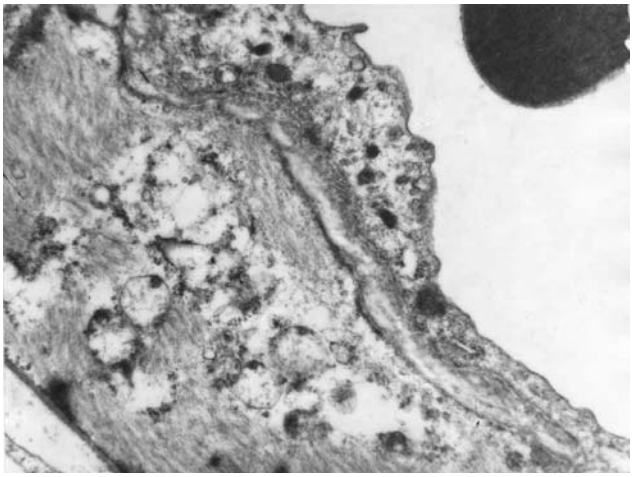

Рис.11. Микропиноцитозные пузырьки в цитоплазме отростков эндотелиоцитов кровеносных капилляров пищевода больных, оперированных по модифицированным методикам.

Выводы

1. Проведенное электронно-микроскопическое исследование клеток пищевода больных, оперированных традиционными методами показало наличие дистрофических, а иногда и деструктивных процессов, протекающих на субмикроскопическом уровне.

2. После проведения оперативного лечения модифицированными нами методиками ультраструктурная архитектоника клеток пищевода восстанавливается, а описанные изменения лежат в пределах физиологической компенсации, что свидетельствует о качественно более лучшем физическом состоянии клеток пищевода при применении указанных способов хирургического лечения.

Analysis of ultra-microscopic changes in tissues of the esophagus in the region of the esophageal anastomosis.

V.V. Boyko, I.V. Belozerov*. **, Y.A. Novikov**, V.P. Nevzorov, S.A. Savvy*, G.I. Andreev**, V.V. Zhidetskiy**

** «Institute of general and emergency surgery V.T. Zaitseva of NAMS of Ukraine»*

*** Ukraine. V.N. Karazin Kharkiv National University, School of Medicine, Department of Surgical Diseases, Operative Surgery and Topographic Anatomy*

Summary. This study was based on the experience of treatment of 311 patients who previously were operated at the clinic for cancer of the stomach and esophagus. These patients had undergone operations with the formation of the esophageal anastomosis. The developed and modified anti-reflux procedures for the formation of esophageal anastomoses were used in the study group, which amounted to 159 patients. The standard methods adopted in our clinic were used in the comparison group included 152 patients. Intraoperative and endoscopic materials of the postoperative period were used for studying the state of the submicroscopic organization of esophageal cells.

Keywords: esophageal-intestinal anastomosis, esophagogastric anastomosis, anti-reflux methods, ultrastructural changes.

Анализ результатов оперативного лечения сочетанных язв желудка и двенадцатиперстной кишки

Аманов Г.М.
Городская клиническая больница г.Ош

Аннотация. Анализированы результаты оперативного лечения двойной локализации язв желудка и двенадцатиперстной кишки у 103 больных.

Двойная локализация язв не является редким заболеванием, и при этом развиваются осложнения, требующие оперативного вмешательства. Тщательная предоперационная подготовка, выбор менее травматичной операции и выполнение ее с соблюдением правил желудочной хирургии улучшает результаты оперативного лечения.

Ключевые слова: язва желудка и двенадцатиперстной кишки, оперативное лечение.

Введение

Во многих странах мира отмечается рост заболеваемости язвенной болезнью, и даже современная терапия во многих случаях оказывается неэффективной. Кроме того, многие из рекомендуемых лекарственных препаратов недоступны для широких слоев населения из-за их дороговизны [1,9] и не всегда освобождают больного от очередного рецидива и возникновения осложнений [2,6].

Настораживает и то, что прогрессивно увеличивается число больных с такими осложнениями как перфорация, кровотечение, стеноз, пенетрация, требующих оперативного вмешательства [3,4]. А с ростом осложнений растет и частота двойной локализации язв - поражения язвенным процессом желудка и двенадцатиперстной кишки. Их удельный вес среди всех локализаций колеблется от 2 до 25%, и в этой группе больных наиболее часто возникают различные осложнения, а оперативное вмешательство сопровождается высокой летальностью [1,5].

Все исследователи, особенно те, кто располагал большим клиническим материалом, указывают, что осложнения в ближайшие сроки после операции наиболее часто возникали при сочетанных поражениях, при этом наблюдалась более высокая летальность [1,8].

Хирургические вмешательства, несмотря на их постоянное совершенствование, оставляют желать лучшего из-за все еще высокой летальности и частоты осложнений в ближайшем и отдаленном периодах [4].

Целью данного исследования

являлось улучшение результатов оперативного лечения больных с двойной локализацией язв.

Материалы и методы

Под наблюдением находилось 103 больных с локализацией язв в желудке и двенадцатиперстной кишке, оперированных в городской клинической больнице г. Ош с 1996 по 2011 год. За этот период прооперировано 548 больных по поводу язвенной болезни желудка и двенадцатиперстной кишки, из них с двойной локализацией - 103, что составило 18,7%. Из числа поступивших: мужчин было - 94 (91,3%) и женщин - 9 (8,7%), наиболее часто встречались больные в возрасте от 31 до 50 лет (52,4%). Давность заболевания колебалась от года до 23 лет, а у 8 больных язвенный анамнез отсутствовал, и заболевание было выявлено лишь при возникновении осложнения (перфорация, кровотечение). С направительным диагнозом двойной локализации направлено лишь 12 больных. При поступлении помимо общеклинических исследований осуществлялось рентгенологическое и эндоскопическое исследование, УЗИ, интрагастральный и интрадуоденальный протеолиз, определение иммунологической защиты и определение НР в слизистой желудка и двенадцатиперстной кишки и степени обсемененности.

Результаты и обсуждение

Из 103 больных при поступлении эндоскопия выполнена у 84 и при этом двойная локализация язв установлена у 36 (42,8%), а при рентгенологическом из 69 у 24 (34,7%). Это указывает на особые трудности выявления двойной язвы.

Все больные были оперированы, так как одна из язв была всегда осложнена, характер осложнений дан в таблице 1.

Таблица 1 - Характер осложнений в зависимости от локализации язв

Осложнения	Локализация в:			
	желудке		двенадцатиперстной кишке	
	абс.ч.	%	абс.ч.	%
Пенетрация	7	6,8	22	21,4
Стеноз	2	1,9	27	26,2
Кровотечение	5	4,9	19	18,5
Перфорация	2	1,9	3	2,9
Перфорация +кровотечение	1	0,9	6	5,8
Перфорация +стеноз	-	-	8	7,8
Каллезная язва	73	70,9	11	10,7
Без осложнений	13	12,6	7	6,7
Всего:	103	100,0	103	100,0

При локализации язв в желудке превалировали каллезные язвы (70,9%), пенетрация и кровотечение составили соответственно 6,8% и 4,9%, а при дуоденальных язвах на первом месте из осложнений был стеноз (26,2%), затем пенетрация (21,4%) в соседние органы и кровотечение (18,5%).

В зависимости от локализации язв, характера осложнений и морфо-функционального состояния желудка и двенадцатиперстной кишки, нами выполнялись различного типа операции, но предпочтение мы отдавали резекции желудка (табл.2).

Таблица 2 - Оперативные вмешательства при двойных язвах

Резекция желудка	Абс.чило	%
Бильрот-I	8	7,8
Бильрот -II	60	58,3
По Бальфуру	12	11,6
Субтотальная	8	7,8
Гастрэктомия	1	0,9
По Витебскому	5	4,9
Лестничная	9	8,7
Всего	103	100,0

Как видно из данных таблицы наиболее часто нами выполнялась резекция по Бильрот-П в модификации Гофмейстера-Финстерера, позволяющая удалить язву, расположенную в желудке и двенадцатиперстной кишке. Резекцию по Бильрот-1 нам удалось выполнить лишь у 8 больных при локализации язвы в желудке по малой кривизне и язвы или рубцовых деформациях в двенадцатиперстной кишке в результате заживления бывшей язвы, но у всех у них наложен анастомоз между культей

желудка и передней поверхностью двенадцатиперстной кишки (конец в бок).

Гастрэктомия произведена при множественных кровоточащих язвах желудка и наличии язвы в луковице двенадцатиперстной кишки. Субтотальную резекцию осуществляли при локализации язвы в субкардиальном отделе желудка и язве в двенадцатиперстной кишке. У 5 больных выполнена резекция желудка по Витебскому при выявлении рефлюкс-гастритов при двойной локализации язв. Резекцию желудка по Бальфуру осуществляли в тех случаях, когда брыжейка поперечно-ободочной кишки была рубцово-изменена, либо когда обработка культи двенадцатиперстной кишки была технически сложна, а также была угроза развития несостоятельности и необходимо было в какой-то мере снизить давление в приводящей петле.

Наибольшие трудности представляла обработка культи двенадцатиперстной кишки, поскольку у всех больных выявлялось наличие обширных инфильтратов или грубого спаечного процесса вокруг двенадцатиперстной кишки. Типично ушить культю по Русанову, либо Мушкатину удалось лишь у 26 больных, а у остальных имела место угроза возникновения несостоятельности культи, особенно у больных с пенетрирующими язвами или пенетрирующими язвами, осложненными кровотечением. А таких больных было 54 человека из 103 оперированных. Для обработки культи ни один из существующих методов не может гарантировать успех, поэтому нами была разработана методика, которая обеспечила благополучие заживления культи. Суть методики заключается в том, что после выделения двенадцатиперстной кишки по краю язвы отсекаем двенадцатиперстную кишку от поджелудочной железы и обрабатываем культю. Кратер язвы с кровоточащим сосудом остается в поджелудочной железе. Электрокоагуляцией или осторожным прошиванием останавливаем кровотечение. Надежно ушить сосуд не удается, так как края язвы инфильтрированы, швы часто прорезаются. Учитывая это, мы после коагуляции или ушивания сосуда выделяем дистальный конец круглой связки печени и отсекаем ее, и ею плотно заполняем кратер язвы и фиксируем ее к дну и краям кратера. В круглой связке делаем тоннель и фиксируем в ней микроирригатор, а затем через дополнительный разрез выводим наружу.

После операции через этот микроирригатор один раз в сутки на протяжении 3-5 суток вводим лимфотропную смесь (новокаин 0, 25% - 15,0; лидаза 8 ед; гепарин 2 тыс.ед и антибиотики гентамицин 80 мг или ампициллин 1 млн.ед и 1 мл тактивина). К концу операции в приводящую петлю подводим зонд, не доходя до линии шва 5-10 см, либо вводим двухпросветный зонд: один - в приводящую петлю, а второй - в отводящую для энтерального питания. Данная методика применена у 21 больного, послеоперационный период протекал тяжело, но все же удалось добиться выздоровления, ни у одного не развились осложнения.

В послеоперационном периоде осуществляли обязательно декомпрессию либо культи желудка, либо приводящей петли с применением разработанной нами методики внутреннего дренирования.

После операции больные получали лимфотропную смесь в круглую связку печени, декомпрессию культи желудка, массивную детоксикационную терапию, все это было направлено на предотвращение осложнений. Однако, несмотря на активное ведение больных, профилактику осложнений, раннее энтеральное питание, у 4 больных после операции развилась пневмония, у одного из которых она явилась причиной смерти. Еще у двух больных наблюдался анастомозит, но он протекал сравнительно легко, и под влиянием консервативной терапии наступило выздоровление.

Выводы:

Таким образом, наши исследования показали, что двойная локализация язв не является редким заболеванием, и при этом развиваются осложнения, требующие оперативного вмешательства. Тщательная предоперационная подготовка, выбор менее травматичной операции и выполнение ее с соблюдением правил желудочной хирургии, ведение послеоперационного периода, в течение которого терапия направлена на повышение защитных сил организма, предотвращение воспалительных осложнений и восстановление моторно-эвакуаторной функции кишечника позволили добиться хороших результатов.

Литература

1. *Авад Х.М. Хирургическая тактика и выбор метода операции при язвенной болезни желудка и двенадцатиперстной кишки //Автореф. дис…канд.мед.наук.-М.,2009,-22с.*
2. *Афендулов С.А., Смирнов А.Д., Журавлев Г.Ю. Реабилитация больных после ушивания перфоративной язвы двенадцатиперстной кишки // Хирургия. - 2002. - №4. - С.48-51.*
3. *Глушков Н.И., Горбунов Г.М., Кветный М.Б. Выбор способа резекции желудка у больных с пенетрирующими язвами двенадцатиперстной кишки // Сб. тезисов "Хирургия 2000, актуальные проблемы современной хирургии". - М., 2000. - С.84-86.*
4. *Гостищев В.К. Проблема выбора метода лечения при острых гастродуоденальных язвенных кровотечениях // Хирургия.-2007.-№7.-С.7-11.*
5. *Жерлов Г.К., Кошель А.П., Ефимов Н.П., Аутяев К.М. Проксимальная резекция при заболевании кардиального отдела желудка // Хирургия. - 2001. - № 4. - С.17-20.*
6. *Козлов И.З., Волков О.В., Алекперов С.Ф., Щетинин М.Г. Клапанная пилоропластика в лечении осложненных пилородуоденальных язв // Хирургия. - 2001. - №4. - С.27-30.*
7. *Кузин М.И. Актуальные вопросы хирургии язвенной болезни желудка и двенадцатиперстной кишки // Хирургия. - 2001. - № 1. - С.27-30.*
8. *De Korwin J.D., Lozniewski A. The treatment of Helicobacter pylori infection // Press. Med. - 1996. - Vol.25, N 9. - P.1917-1922.*
9. *Labenz J., Peitz U., Leusing C. Efficacy of primed infusions with high dose ranitidine and omeprazole to maintain high intragastric pH in patients with peptic ulcers bleeding: a prospective randomized controlled study // Gut. - 1997. - N 40. - P.37-41.*

COMBINED PEPTIC ULCER SURGICAL TREATMENT RESULTS ANALYSIS

Amanov G.M.

City clinical hospital of Osh city

Summary: Binary localized Peptic ulcer surgical treatment results in 103 patients are analyzed.

Binary localization of peptic ulcer is not a rare phenomenon which is followed by complications that requires surgical treatment. Careful preoperative preparation, choosing less traumatic surgery and its performance with following all gastric surgery rules will improve the surgical treatment outcomes.

Key words: peptic ulcer, surgical treatment.

Генноопосредованный терапевтический ангиогенез: безопасность и эффективность применения первого генного препарата на основе плазмидной конструкции с геном *vegf165*

Деев Р.В.[1], Бозо И.Я.[1], Воронов Д.А.[2], Червяков Ю.В.[3], И.Н. Староверов[3], Швальб П.Г.[4], Калинин Р.Е.[4], Гавриленко А.В.[4], Киселев С.Л.[1,5], Исаев А.А.[1]
1 – ОАО «Институт стволовых клеток человека», Москва, Россия
2 – ФБГУ «Российский научный центр хирургии им. Б.В. Петровского», Москва, Россия
3 – ГБУЗ «Ярославская областная клиническая больница», Ярославль, Россия
4 – ФБГУ «Рязанский государственный медицинский университет им. И,П. Павлова», Рязань, Россия
5 – УРАН «Институт общей генетики им. Н.И. Вавилова РАН», Москва, Россия

Атеросклеротическое поражение сосудов, в частности, сосудов нижних конечностей, приводящее к хронической ишемии нижних конечностей (ХИНК) остается серьезной проблемой для медицинской науки и практики. Общепризнанно, что основным способом лечения данной патологии является выполнение реконструктивного хирургического вмешательства. Однако, в ряде клинических ситуаций, при неудовлетворительном состоянии путей оттока существенным вкладом в лечение становится использование индукции развития микроциркуляторного русла и коллатеральных сосудов как на уровне окклюзии так и ниже. Совокупность биотехнологических методов индукции роста сосудов получили название «терапевтический ангиогенез». Перспективными агентами для его осуществления считаются кодирующие ангиогенные факторы роста участки ДНК, белковые рекомбинантные факторы, а также некоторые популяции клеток, используемые в виде клеточной взвеси.

Многоцентровые клинические исследования плазмидной ДНК, кодирующей фактор роста эндотелия сосудов (VEGF165) (торговое название Neovasculgen®) проведены согласно законодательству Российской Федерации, с учетом международных правил медицинской этики и надлежащей клинической практики. В ходе совмещенной 1-2а фазы (45 пациентов) была изучена безопасность, режим, дозировка и краткосрочные эффекты препарата. Эффективность препарата была исследована в ходе 2b-3 фазы многоцентровыхрандомизированных контролируемых исследований, в котором приняли участие 100 пациентов, которым не могла быть выполнена реконструктивная операция. В исследование включали пациентов с 2-3 ст. тяжестью заболевания (без язвенно-некротических изменений; без декомпенсированного сахарного диабета). В качестве критериев оценки результатов использовали длину безболевой ходьбы (ДБХ), чрескожное напряжение кислорода, лодыжечно-плечевой индекс, линейную скорость кровотока, данные рентген-контрастной ангиографии, качество жизни.

Установлено, что ДБХ увеличилась в группе пациентов, получавших препарата 110,4% через 6 месяцев после начала лечения, и на 167,2% - через год. Статистически значимое увеличение после лечения наблюдалось и для других показателей макро- и микрогемодинамики, а также для физического компонента оценки качества жизни.

Дифференциальная диагностика болезни Уля от аритмогенной дисплазии правого желудочка (обзор)

Акабаева В.К.
ТОО «Медицинский центр», г. Алматы

Болезнь Уля - редкая врожденная аномалия, суть которой заключается в выраженной гипоплазии или почти в полном отсутствии миокарда одного из желудочков сердца. Чаще поражается миокард правого желудочка. В связи с этим аномалию Уля ошибочно принимают за аритмогенную дисплазию правого желудочка (АДПЖ), считая одной из форм проявления последнего. Дифференциальная диагностика недостаточно изучена между данными патологиями сердца. Имеются также сообщения о врожденном субтотальном отсутствии миокарда в области обоих сердечных ушек , относящаяся к обоим предсердиям при болезни Уля.

В 80-х годах к АДПЖ относили также аномалию Уля, поэтому были выделены различные возрастные подгруппы данной патологии. Однако все больше появляются научных данных, что патология Уля –это отдельное нозологическое заболевание. Общепринятой статистики по распространенности болезни Уля в мире не существует. И аномалия Уля, и АДПЖ могут длительно протекают латентно. В Казахстане чаще встречается АДПЖ, тогда как аномалия Уля вовсе не существует. Объясняется недостаточной осведомленностью врачей о данной патологии. В случае наличия данных ЭКГ и ЭхоКГ, МРТ, которые подтверждают замещение миокарда правого желудочка жировой или\и фиброзной тканью - автоматически все полученные результаты обследования сводят в пользу АДПЖ.

Ряд авторов высказывают мнение, что АДПЖ имеет ту же этиологию, что и болезнь Уля. Высказано предположение, что болезнь Уля является крайней формой АДПЖ. Однако клиническая картина данной аномалии существенно отличается от таковой при АДПЖ. При болезни Уля средняя продолжительность жизни составляет 12,8 лет, больные часто имеют диффузный цианоз, заболевание встречается одинаково часто у мужчин и женщин, желудочковая аритмия наблюдается только в 30% случаев.[1] Тогда, как при АДПЖ частые преходящие аритмии, так же внезапно заканчивающиеся. В некоторых литературных источниках известно, что продолжительность жизни при болезни Уля колеблется от 5 дней до 84 лет. Последнее скорее считается казуистическим случаем.

Известно, что патология Уля может представлять собой ис-

тинный первичный врожденный дефект развития сердца, нарушение процесса дифференциации после 6-ой недели эмбрионального развития, так как миокард в этот период наиболее уязвим. Доказано, что АДПЖ носит наследственный характер и передается по аутосомно-доминантному типу. Очень трудна дифференциальная диагностика болезни Уля и требует от врача – кардиолога скрупулезного обследования пациента с тщательным сбором анамнестических данных, объективного осмотра и изучения результатов исследования.

Имеется классическое описание только патологии правого желудочка при аномалии Уля. Отмечается значительное расширение полости желудочка и необычно тонкие его стенки, состоящие из утолщенного эндокарда и эпикарда, содержащего повышенное количество соединительной ткани. Мышечные волокна между слоями эндокарда и эпикарда отсутствуют, за исключением небольших участков у основания кольца трикуспидального клапана и области выходного тракта.

Аномалия Уля сначала приводит к внезапной сердечной недостаточности (диффузный цианоз, одышка, редко аритмии) в молодом возрасте и в течение нескольких дней – к смерти. Причина смерти таких пациентов – объемная перегрузка сердца, сердечная недостаточность с последующим присоединением нарушения ритма и проводимости сердца.

Таблица 1

	Болезнь Уля	АДПЖ
Этиология	Нарушение эмбриогенеза на 6 неделе внутриутробного развития плода	Наследственный фактор (по аутосомно-доминантному типу)
Принадлежность	Одинаково как среди мужчин, так и женщин	Мужской пол 4:1
Манифестирует	в молодом возрасте	в любом возрасте до 40лет
Продолжительность жизни	в среднем до 12,8лет (от 5дней до 84 лет)	До 40лет
ЭКГ	Редко аритмии, ЭКГ-признаки характерные для кардиомиопатий	Часто желудочковая тахикардия переходящая в фибрилляцию желудочков, заканчивается внезапной смертью. Отмечаются групповые залпы экстрасистол. Отрицательные з.*T* в грудных отведениях и наличие эпсилон-волны (поздние желудочковые спайки)
ЭхоКГ	Миокард ПЖ заменен фиброзной тканью. Выраженная дилатация ПЖ, истончение стенок ПЖ. Стремительное снижение фракция выброса ПЖ, без\с вовлечением ЛЖ, предсердий, ушек предсердий.	Миокард ПЖ заменен жировой тканью, умеренная дилатация ПЖ и снижение фракции выброса ПЖ при нормальном ЛЖ – умеренная, сегментарная дилатация ПЖ – региональная дискинезия ПЖ.
Клиническая симптоматика	Протекает латентно, однако при внезапном диффузном цианозе возникает резкая общая слабость, одышка, иногда аритмии (носит постоянный характер)	Внезапная тахикардия (преходящая), одышка, также внезапно заканчивающаяся, умеренная общая слабость.
Биопсия и гистологическое исследование	Миокард отсутствует и заменен соединительной тканью с рождения.	Прогрессирующее замещение миокарда жировой и фибролипоматозной тканями
Лечение	Консервативное и хирургическое: имплантация искусственного желудочка или трансплантация сердца	Консервативное с последующей имплантация ИКД или проведения РЧА, эффективна трансплантация сердца.

Важным отличием болезни Уля от АДПЖ является отсутствие жировой инфильтрации правого желудочка. Однако известны ранее описанные случаи болезни Уля, когда имело место частичное отсутствие правожелудочковых миоцитов и жировая инфильтрация. Вероятно, эти проявления следует рассматривать как АДПЖ, а не атипичный вариант аномалии Уля.[1] Болезнь Уля является результатом экстенсивной и завершенной апоптотической деструкции миокарда ПЖ, в отличие от АДПЖ. На данный момент аномалия Уля и АДПЖ рассматриваются как патогенетически сходные заболевания. Заболевание (АДПЖ) впервые было описано Fontaine и соавторами в 1977г. Распространенность заболевания неизвестна, наиболее часто оно встречается в Италии. Известно, что заболевание АДПЖ чаще манифестирует в молодом (до 40 лет) возрасте, преимущественно у мужчин (соотношение 4:1). Иногда первым проявлением заболевания является внезапная смерть.[2]

Аритмогенная кардиомиопатия правого желудочка (аритмогенная дисплазия правого желудочка) — заболевание, характеризующееся прогрессирующим замещением миокарда правого желудочка жировой и соединительной тканью, желудочковыми тахиаритмиями и высокой предрасположенностью к внезапной сердечной смерти. При АДПЖ выделяют два гистологических варианта: липоматозная и фиброзная (фибролипоматозная) дисплазия.[3] Миокард при АДПЖ замещен только жировой или соединительной тканью с обязательной жировой инфильтрацией.

Диагностика: электро- и эхокардиография, магнитно-резонансная томография, радионуклидная ангиография, электронная микроскопия, гистологическое исследование миокарда. Необходимо акцентировать внимание больше на жалобы и анамнез пациента, которые лишь подтвердятся инструментальными исследованиями.

Однако, по мнению Fontaine и соавторов (1996), болезнь Уля отличается от АДПЖ двумя важнейшими особенностями: при ней редко возникают аритмии, и для нее характерен трансмуральный фиброз правого желудочка. (см.табл.1)

Патогенез нарушения проводимости сердца при АДПЖ неизвестен. Установлено лишь, что при замещении миокарда правого желудочка жировой и фиброзной тканью выжившие островки кардиомиоцитов оказываются в условиях, способствующих замедлению проведения импульса и образованию субстрата для аритмий по механизму повторного входа. В развитии аритмий имеют также значение катехоламиновая гиперчувствительность миокарда (в связи с повреждением субэпикардиальных волокон симпатических нервов) и растяжение миокарда при физических нагрузках.[3]

Лечение направлено на устранение симптомов застойной сердечной недостаточности, предусматривает устранение и предотвращение жизнеугрожающих аритмий. Среди методов оперативного вмешательства на сегодняшний день считают трансплантацию сердца.

При данных 2-х патологиях сердца поражается преимущественно правый желудочек. В 2011году в Казахстане произвели имплантацию «искусственного левого желудочка», устройство которого способствует сердечной мышце перекачивать достаточный объем крови к органам и тканям. Искусственный желудочек сердца заменяет работу правого или левого желудочков сердца, или же обоих. Использование того или иного типа желудочкового вспомогательного устройства зависит от резистентности сосудов легкого. Искусственный левый желудочек (ИЛЖ) используется наиболее часто. Но суть имплантации ПИЖ заключается не только в перекачивании порции крови в легочной ствол, а в объемной разгрузке полости правого желудочка ввиду того, что при данных патологиях вообще отсутствует вспомогательный «мышечный каркас» – миокард.

Возможно, требуется создание дополнительных шунтов между нижней полой веной для формирования окольного сброса порции венозной крови с целью разгрузки правого желудочка сердца, т.е. создание «третьего круга кровообращения». Одним из абсолютных противопоказаний к трансплантации сердца являются выраженная легочная гипертензия.

У больных с высокой легочной гипертензией, когда давление в легочной артерии превышает 60мм.рт.ст, а общее легочное сопротивление превышает 6ед., ранний послеоперационный период характеризуется развитием острой правожелудочковой недостаточности, возникающей вслед за трансплантацией сердца. Это происходит потому, что нормально развитый правый желудочек не в состоянии выполнять свою нагнетательную функцию в условиях повышенного общелегочного сопротивления; его функция прекращается обычно впервые 72 часа после операции.[4] В случае позднего выявления болезни Уля трансплантация сердца будет нецелесообразной и это требует проведения дальнейших исследований по данной теме.

Прогноз в случае как при болезни Уля, так и АДПЖ неблагоприятен, правильнее отметить непредсказуем. При своевременной диагностике как болезни Уля, так и АДПЖ имеются все шансы увеличить продолжительность и качество жизни у такой категории пациентов. Тем более что в Казахстане уже есть предпосылки к этому. Если 2012 год ознаменовался впервые проведенной трансплантацией сердца в кардиохирургическом центре г.Астаны, что является большим достижением в отечественной кардиохирургии.

Таким образом, болезнь Уля - это врожденная аномалия сердца с преимущественным замещением миокарда правого желудочка (с возможным вовлечением предсердий или левого желудочка) фиброзной тканью, характеризующаяся стремительным развитием сердечной недостаточности (в течение нескольких дней/недель) у лиц молодого возраста, приводящей к смерти, обусловленная объемной перегрузкой сердца с истончением ее стенок.

Литература

1.Белозеров Ю.М. Детская кардиология. М.: Издательство МЕДпресс-информ, 2004. С.259-269

2.Целуйко В.И., Крейндель К.Л. Правожелудочковая аритмогенная кардиомиопатия. Мед.журнал «Здоров'я України» № 5/1, 2008г.,с.44-45

3.Окороков А.Н. Диагностика болезней внутренних органов. Т.8. М., 2004г.с.75

4.Бураковский В.И., Бокерия Л.А. Сердечно-сосудистая хирургия. М.: Медицина, 1989г.,с.592.

УДК 615.262.1

Опыт применения геля Контрактубекс в лечении келоидных и гипертрофических послеоперационных рубцов

Акабаева В.К.
Медицинский центр, г.Алматы

Аннотация. В данной статье представлены результаты наблюдения эффективности наружного применения геля «Контрактубекс» у пациентов в послеоперационном периоде, освещаются консервативные подходы в профилактике осложнений и предотвращений в формировании келоида в рубцовой ткани.

Ключевые слова: послеоперационная рана, келоид, рубец, ткань.

Исходом заживления любой раны является образование рубца. Характер и свойства рубца, прежде всего, зависят от способа заживления.

Все рубцы делятся на обычные и гипертрофические. Если обычный рубец состоит из нормальной соединительной ткани и обладает эластичностью, то гипертрофический рубец состоит из плотной фиброзной ткани в результате избыточного синтеза коллагена. Они носят характер тугих, грубых, уродливых рубцов, возвышающихся над поверхностью кожи, имеют красноватый оттенок, чувствительны и болезненны, часто вызывают зуд. Среди них выделяют гипертрофические рубцы и келоиды. Морфологическую структуру келоида составляет избыточно растущая незрелая соединительная ткань с большим количеством атипичных гигантоклеточных фибробластов.[1]

Патогенез образования келоида на сегодняшний день остается неясным. Определенную роль играют механизмы аутоагрессии на собственную незрелую соединительную ткань. Нарушение синтеза коллагена, возможно, предопределяется генетическими отклонениями.

Основными осложнениями рубцов являются: рубцовые контрактуры, изъязвления рубца, папилломатоз рубца, опухолевое перерождение рубцовой ткани

Следует признать, что в настоящее время адекватных способов профилактики и лечения келоидных рубцов не найдено. Применяют в практике электрофорез с лидазой (с рассасывающей целью), иссечение рубца с наложением косметического внутрикожного шва и с воздействием в течение всего процесса лучевой терапии.

Существует на казахстанском рынке гель «Контрактубекс» эффективность отмечалась в рассасывании келоидного рубца. Наблюдалось трое пациентов, имеющих на передней поверхности грудной клетки классический послеоперационный келоидный рубец после АКШ (аортокоронарного шунтирования) однолетней давности.

При применении геля «Контрактубекс» в течение 3-х месяцев у данных пациентов отсутствовала гиперемия, возвышение над кожей. Кожный покров рубца сливался с цветом здоровой кожи, безболезнен. Положительный эффект сопровождается, когда накладывается окклюзионная повязка, предварительно на распаренный рубец, который наиболее лучше впитывает весь состав геля. С помощью лука экстракта, аллантоина и гепарина, входящие в состав геля «Контрактубекс», рассасывается коллаген в келоидной ткани. Применение геля наряду с физиопроцедурами только улучшает процесс заживления в рубцовой ткани. Следует отметить, что келоидный рубец не сразу исчезнет, но для этого требуется длительное время в восстановлении эпидермиса в зависимости от формы, размера и вида операции (АКШ, аппендэктомия, резекция желудка и др.). После операции АКШ всегда формируется грубый келоидный рубец за счет наличия подкожных металлических скоб. Постоянная травматизация келоидной ткани о металлические скобы провоцирует развитие изъязвления и опухолевого перерождения рубцовой ткани.

Вывод: резюмируя наблюдения, необходимо обязательное применение наружных лекарственных средств (мазь, гель и др.) в лечении послеоперационных рубцов для скорого восстановления и заживления с целью предотвращения формирования келоида в рубцовой ткани. Во врачебной практике хирурги акцентируют свои усилия введении и уходе за послеоперационной раной (санация, снятие швов, первичное и вторичное заживление), но не в дальнейшем исходе сформировавшейся рубцовой ткани. Таким образом, применение геля «Контрактубекс» значительно ускоряет заживление и восстановление кожи, способствуя рассасыванию келоида в рубцовой ткани, выравниванию кожного покрова.

Литература

Петров С.В. Общая хирургия. СПб.: Издательство «Лань», 1999. С.138

Тұжырым
В.Қ.Ақабаева
Келоид және гипертрофиялық операциядан кейінгі тыртықтарға «Контрактубекс» гелісін пайдалану тәжірибесі.
Аталған мақалада қадағалау нәтижесі бойынша «Контрактубекс» гельсінің операциядан кейінгі кезде науқастарға тысқы қолданысының тиімділігінің, келоидтың құралымында ара тыртықтың алдын ала емдеу консервативтік әдісі баяндалады.

Бұлақты сөздер: операциядан кейінгі жара, келоид, тыртық, жалғағыш мата

Summary
V.K.Akabayeva
The experience of applying the gel «Contractubex» in the treatment of keloid and hypertrophic scars.
This article presents the results of monitoring the effectiveness of topical gel «Contractubex» patients in the postoperative period, highlights the conservative approaches in the prevention of complications and the prevention of the formation of scar tissue in the keloid.

Keywords: post-operative wound, keloid, scar, tissue.

Инновационные технологии в ургентной хирургии

А.Ж.Нурмаков, А.Н.Баймаханов, А.Смагулов, М.Т.Надыров, С.О.Ким, Е.А. Аубакиров
Кафедра хирургических болезней №1 КазНМУ им. С.Д.Асфендиярова, ГКБ№4 г.Алматы

Границы применения миниинвазивной и эндовидеохирургической технологии в хирургии неуклонно расширяются. Увеличивается её доля в диагностике, а также в лечении острых хирургических заболеваний. За 2012-13 гг. в нашей клинике лечебно-диагностические манипуляции с применением новой технологии выполнены всего у 362 пациентов, с острыми хирургическими заболеваниями брюшной полости, в возрасте 18-73 (58±3,2) лет. Мужчин было 89, женщин 273. Из них у 285 больных выполнена холецистэктомия. У 262 (91,3%) пациентов, из этого числа, холецистэктомия производилась монотехнологичным, т.е. только лапароскопическим методом, а у 23 (8,7%) больных использовна политехнологичная методика (сочетание двух и более методов). Такая ситуация возникала при затруднениях продолжения операции монотехнологичным (чисто лапароскопическим) методом. Показаниями к переходу к политехнологичному методу, в основном, были выраженный перивезикальный инфильтрат (15), повреждение стенки желчного пузыря с истечением в брюшную полость гнойного содержимого при эмпиеме пузыря (3), выраженный спаечный процесс в брюшной полости (2), кровотечение (3). Аппендэктомия с применением лапароскопической технологии выполнена у 36 больных, ещё у 4 пациентов, доставленных в клинику с диагнозом ОКН, было выполнено рассечение шнуровидных спаек, обусловивших непроходимость. У 37 пациентов выполнена диагностическая лапароскопия. Из них у 13 был диагностирован острый панкреатит со значительным серозным выпотом. У них диагностическая лапароскопия завершена установлением в брюшной полости дренажных трубок. У 3 больных с механической желтухой произведена пункционная декомпрессия желчного пузыря под контролем УЗИ.

Наш опыт применения инновационной технологии в условиях оказания экстренной хирургической помощи и анализ историй болезни показал несомненное преимущество её перед традиционной хирургией как с точки зрения лечебных и экономических показателей, так и с точки зрения улучшения качества жизни больных в послеоперационном периоде. Эти преимущества, несомненно, будут способствовать дальнейшему росту количества экстренных операций с применением инновационной технологии. Между тем, если учесть, что на сегодняшний день более 50% всех операций на органах брюшной полости выполняются по экстренным показаниям (Савельев В.С. 2003, Соболев В.Е., 2007), то проблему применения инновационной технологии в ургентной хирургии следует отнести к разряду актуальной. В связи с этим имеется необходимость в будущем включения её в программу хирургических форумов (конгрессов, конференций и т.д.). Это позволит разносторонне обсудить эту проблему и разработать новые подходы к составлению стандарта оказания помощи больным с острыми хирургическими заболеваниями, что, безусловно, будет способствовать дальнейшему улучшению качества оказания экстренной хирургической помощи населению.

УДК 615./371/.372:618.146-007.14:578.827.12:612.017.1

Оценка эффективности лечебного действия вакцины Церварикс у женщин с ВПЧ – индуцированной цервикальной неоплазией

Керимова Н.Р., Тулебеков Т.Б., Умаралиева Ж.С.
КГМИПиПК (Кафедра акушерства и гинекологии)

Аннотация. У пациенток с цервикальной неоплазией, индуцированной ВПЧ на фоне различных методов лечения, показатели иммунитета почти выравниваются, кроме регуляторных популяций. Именно количество теофиллинрезистентных и теофиллинчувствительных Т-клеток в IA группе пациенток (получавших специфическую вакцину «Церварикс» и местное лечение) приближается к показателям контрольной группы, активизируется хелперная функция Т-лимфоцитов, тогда как супрессорная функция Т-лимфоцитов имеет тенденцию к угнетению. Это свидетельствует о преимущественной эффективности сочетанной терапии цервикальной неоплазии, индуцированной ВПЧ. Больные цервикальной неоплазией, демонстрировали отклик пролиферационных Т- клеток хелперов в ответ на сочетанную терапию. Пролиферация Т- клеток помощников может генерировать специфичные цитотоксические Т-лимфоциты (CTL), способные устранять заболевания, вызванные ВПЧ.

Ключевые слова: дисплазия шейки матки, цервикальная неоплазия, вирус папилломы человека, иммунный статус, Т-хелперы, Т-супрессоры, вакцинация, специфическая вакцина «Церварикс», цитотоксические Т-лимфоциты (CTL), пептидные антигены.

Открытие этиологической роли ВПЧ в инициации неопластических процессов цервикального эпителия послужило толчком к поиску возможности вакцинации от ВПЧ и первичному предупреждению развития дисплазии цервикального эпителия (FrancoEL., 1999; Gudjon Magnusson 2007).

Создание вакцины против рака шейки матки – это свершившийся научный факт, который, несомненно, относится к числу наиболее значимых за последнее десятилетие достижений в области медицины (Borysiewicz LK, Fiander A, Nimako M et al., 1996; Stern PL, Brown M, Stacey SN et al., 2000; van der Burg SH, Kwappenberg KM, O'Neill T et al.,, 2001; Adams M, Borysiewicz L, Fiander A et al. 2001; Koutsky LA, Ault KA, Wheeler CM et al., 2002; Ferrara A, Nonn M, Sehr P et al., 2003).

Различают некоторые подходы в развитии вакцины против ВПЧ, зависящие от цели создания вакцины: профилактической либо терапевтической. В наших исследованиях мы исходили из концепции, вирус папилломы человека инфекция (ВПЧ) и цервикальная неоплазия связаны с ослаблением клеточно-опосредованного иммунитета, а не с расстройством гуморального иммунитета, который предполагает, что клеточные иммунные рычаги являются более важными, чем роль антител в таких заболеваниях (Munoz N. Human, 2000; Stern PL, Brown M, Stacey SN et al., 2000; de Jong A, O'Neill T, Khan AY et al., 2002; Ault KA, Giuliano AR, Edwards RP et al. 2004; Fife KH, Wheeler CM, Koutsky LA et al., 2004).

Дальнейшие данные о подтверждении влияния иммунитета на борьбу против предраковых заболеваний, вызванных HPV инфекцией, полученные из проведенных и текущих экспериментальных случаев лечения поражений, вызванных HPV инфекцией, похоже являются результатом модификации локального иммунного отклика.

Иммунопрофилактика является возможным подходом в лечении остроконечных кондилом и неоплазии легкой тяжести. Профилактику можно осуществлять через антитела, нейтрализующие вирус, для цели предупреждения инфекции; специфичная сыворотка IgG для осуществления защиты посредством экссудации на поверхность слизистой оболочки и инактивации патогена; и секреторных IgA молекул для защиты слизистого слоя. Что касается HPV, эффективная профилактическая вакцина будет генерировать антитела в эпителиальном слое генитального тракта, направляемые против капсидных протеинов L1 и L2 , которые играют роль в проникновении вируса (Garrido F, Algarra I., 2001; Goldie SJ, Grima D, Kohli M et al., 2003; Kang M, Lagakos SW., 2004).

Как указывали исследователи, занимающиеся проблемой изучения потенциала ВПЧ вакцин, из указанных возможных механизмов, рекомбинантный вирусный вектор имеет преимущество в вызове отклика со стороны антител и стимулировании специфических CTL (Davidson EJ, Boswell CM, Sehr P et al. 2003).

Вакцина Церварикс® создана в лабораториях фармацевтической компании «ГлаксоСмитКляйн» (Великобритания), в ноябре 2004 года компания объявила об ее успешном испытании против папилломавирусной инфекции.

Церварикс является профилактической вакциной, но его лечебное воздействие на уже наличие инфицирования до сих пор не изучено.

Церварикс® - рекомбинантная вакцина, состоящая из L1 белков вируса папилломы человека (ВПЧ) 16 и 18 типов, объединенных в вирусоподобные частицы, действие которых усилено с помощью адъювантной системы AS04.

Вакцина изготовлена на основе белка, входящего в состав оболочки двух наиболее распространенных штаммов ВПЧ (16-го и 18-го типов).

Цель исследования

Изучить возможности лечебного действия специфической противовирусной вакцины для предотвращения прогрессирования заболевания, связанного с ВПЧ, имевшегося до начала вакцинации.

Материалы и методы исследования

Для оценки состояния пациенток и выявления признаков ПВИ применялся комплекс стандартных методов обследования: общеклинический, клинико-визуальный, кольпоскопический, цитологический, гистологический, иммунологический. Для верификации диагноза вируса папилломы человека, наряду с общепризнанными гинекологическими исследованиями, был использован метод полимеразно-цепной реакции (ПЦР).

При оценке результатов цитологического исследования пользовались классификацией Папаниколау. Оценка цитологических мазков производилась согласно классификационной системе Бетесда.

Гистологическое исследование биоптатов было проведено у всех пациенток. Результаты гистологического исследования биоптатов шейки матки у пациенток с ВПЧ представлены следующим образом: цервикальную интраэпителиальную

неоплазию обнаружили у всех женщин, из них CIN I - у 68,8% женщин, CIN II признаками ПВИ - у 25,3%, CIN III с признаками ПВИ - у 5,8% пациенток. В целом, у 67% женщин ВПЧ-индуцированные поражения шейки матки диагностировались в пределах зоны трансформации или были с нею связаны.

При гистологическом исследовании во всех биоптатах пациенток без ПВИ шейки матки койлоцитоз не был обнаружен ни в одном случае, несмотря на то, что при предварительном цитологическом исследовании койлоцитарную атипию выявили у 9,3% пациенток.

Исследование иммунного статуса осуществлялось по 13 показателям (определение Т-лимфоцитов, определение Т-лимфоцитов с высоко - аффинными Е-рецепторами, определение Т-лимфоцитов с низкой подвижностью Е-рецептора, определение аутологичных розеткообразующих клеток, определение тотальных Е-РОК, несущих Е-рецепторы с разными свойствами, определение комплексных розеткообразующих клеток, определение предшественников Т-клеток, не экспрессирующих Е-рецепторы, определение теофиллинрезистентных лимфоцитов, определение теофиллинчувствительных Т-лимфоцитов, расчетный индекс Тфр/Тфч, определение В-лимфоцитов низкодифференцированных (М-РОК), расчет нулевых клеток). Исследование иммунного статуса осуществлялось двукратно - исследование фоновых показателей до лечения и после лечения.

В процессе исследования сформировано две клинические группы в зависимости от применяемых методов лечения: IA представлена пациентками с дисплазией шейки матки на фоне ВПЧ (N= 42), которые наряду с местным лечением патологического процесса шейки матки получали противовирусную вакцину по схеме (введение трех доз вакцины по схеме 0-1-6 месяцев) и группа контроля, которые получали только местное лечение дисплазии шейки матки (N=65) .Две группы женщин были сопоставимы по возрасту, по паритету родов, по наличию основного заболевания: дисплазия шейки матки на фоне ВПЧ. Информированное согласие было получено у всех женщин подвергавшихся клиническому обследованию и лечению. Все женщины были жительницами г. Бишкек и Чуйской области, средний возраст колебалась от 16-55 лет. Исследуемые группы пациенток, получавшие терапию, были предварительно обследованы на все возможные инфекции, передающиеся половым путём. При выявлении сопутствующих БППП первоочерёдно, осуществляли их лечение

Собственные исследования

Иммунный статус женщин после проведенного лечения характеризовался следующими показателями: количество лейкоцитов у пациенток IB группы, лечёных только локальным воздействием на шейку матки составило – 6,68±0,28x10^9/л, в группе женщин IA, которым наряду с местным лечением назначали противовирусную вакцину – 7,0±0,9x10^9/л, (p>0.05).

Процентное содержание лимфоцитов в лейкоформуле составило в IB группе 38,4 ± 0,73%, а во IA группе 37,3 ± 0,94%. Сопоставительный анализ относительного и абсолютного количества лимфоцитов в обеих обследованных группах женщин леченных по поводу дисплазии шейки матки показал отсутствие различий (p>0.05), (таблица №1). Обращает на себя внимание небольшое снижение уровня лейкоцитов и увеличение лимфоцитов в IA группе. Хотя эти значения не достигли показателей контрольной группы.

Оценивая состояние клеточного звена иммунитета, мы определяли иммунокомпетентные клетки с разными эффекторными функциями, в частности тимусзависимые Т-лимфоциты, ответственные за развитие клеточных иммунологических реакций, (Таблица 1).

Как показали исследования относительное количества Т-лимфоцитов, которое определялось при 1-часовой инкубации, в двух группах женщин увеличились, и составило в IB группе 62,4 ± 0,97%, а во IA - 63,5 ± 1,16%, (p>0.05). Если эти значения сравнивать с фоновыми показателями, то в обеих группах женщин выявлена тенденция значимого повышения количества зрелых Т –лимфоцитов.

Уровень тотальных Т-лимфоцитов, характеризующих общую популяцию Т-клеток с низкой и высокой подвижностью Е-рецептора и разными лигандными свойствами Е-рецептора, не зависимо от аффинности, достигал в IB группе 68,4±0,84%, а в IA группе - 70,1±0,9%, и эти показатели значительно превышали уровень тотальных Т-лимфоцитов по сравнению с показателями до лечения. Количество комплексных Е-розеткообразующих клеток, в который входят Т-клетки, не экспрессирующие Е-рецептор, т.е. малодифференцированные формы, в IB группе достигало уровня 70,4±0,21%, а в IA группе -71,5±0,01%, (p>0.05).

Как видно из таблицы 1, количество предшественников Т-клеток, не экспрессирующих Е-рецептор, в двух обследованных группах статистически не отличалось (p>0.05).

Изучая содержание малодифференцированных Т-клеток (тимоцитов и части периферических Т-клеток) было установлено, что популяция стабильных Т-лимфоцитов в двух изучаемых группах пациенток составило в среднем: в IB группе -24,1±0,78%, а в IA группе леченных больных -23,3±0,68%, (p>0.05).

Содержание ранних розеткообразующих клеток, выявляющих Т-лимфоциты с высоко и среднеаффинными Е-рецепторами у двух групп женщин с диспластическими процессами шейки матки на фоне ВПЧ инфекции лечённых разными методами составило, в среднем: в IB группе -36,2±1,5 и во IA -37,1±1,4%.

Сравнивая относительное количество активных Т-лимфоцитов, мы не выявили существенных различий в двух группах пациенток. Но при сравнительном анализе с фоновыми показателями определяется их значительное увеличение, достигающее уровня показателей женщин контрольной группы и свидетельствующее о блокировании альтерационного действия вирусных частиц на организм женщины.

Таким образом, уменьшение активных форм Т-лимфоцитов, свидетельствует об улучшении функциональной активности ранних форм Т-лимфоцитов, следовательно, об эффективности лечебных мероприятий.

В системе регуляций иммунного ответа Т-клетки занимают исключительное место, благодаря своей способности распознавать антиген и взаимодействовать с разными клетками-эффекторами.

Касаясь регуляторных субпопуляций Т-клеток, которые были определены при помощи нагрузочного теста с теофиллином, можно отметить, что у женщин IB группы теофиллинрезистентные количество Т-лимфоцитов составило в среднем -32±0,55%, а теофиллинчувствительных Т-лимфоцитов -30,4±0,65%. Индекс ТФР/ТФЧ – достигал значений 1,05±0,4%, В группе женщин, получавших сочетанный метод лечения, теофиллинрезистентные Т-клетки составили -43,5±1,5%, а теофиллинчувствительные -20±1,6%, а индекс ТФР/ТФЧ было 2,18±0,5%. Сопоставительный анализ показал значительное преобладание теофиллинрезистентных Т-клетки и индекс ТФР/ТФЧ в группе женщин, получавших сочетанную терапию, что свидетельствует о позитивном иммунном отклике на процесс лечения.

Анализируя показатели регуляторных популяций Т-клеток, необходимо сказать, что у IA группы больных регуляторные популяции Т-клеток увеличились до уровня показателей контрольной группы, а в IB группе женщин, хотя теофиллинрезистентные Т-клетки увеличились, но не достигли уровня показателей контрольной группы. Супрессорная популяция Т-клеток увеличилась по сравнению с фоновыми показателями.

Экспрессия рецепторов для аутологичных эритроцитов, характерна для ранних посттимических предшественников Т-лимфоцитов. Зависимость свойств Е-рецепторов от дифференцировки и функционального состояния Т-лимфоцитов обуславливает возможность оценки Т-клеточного звена иммунной системы по качеству и составу периферических Т-лимфоцитов по двум параметрам: степени дифференцировки

и функциональной принадлежности. Количество постимических предшественников Т-лимфоцитов в IB группе больных было 3,53±0,26%, а в IA составило 3,4±0,17%, (p>0.05).

В комплексной иммунограмме, используемой для оценки иммунного статуса женщин наряду с субпопуляциями Т-клеток, изучались В-лимфоциты, ответственные за гуморальный иммунитет. Как известно, В-лимфоциты определяют иммунный ответ при большинстве бактериальных инфекций, антитоксический иммунитет, анафилаксию, аллергию немедленного типа, ряд аутоиммунных заболеваний.

Количество В-лимфоцитов в результате лечения в обеих группах значительно снизилось и приблизилось к показателям контрольной группы. Следует отметить, что тест розеткообразования с эритроцитами мыши, используемый в данной иммунограмме, выявляет наименее зрелые В-клетки.

Среди иммунокомпетентных клеток присутствует гетерогенная субпопуляция нулевых клеток, не имеющих ни Т - ни В-рецепторов. Существует мнение, что нулевые лимфоциты – это клетки с пониженной функциональной активностью, либо юные несозревшие, либо клетки временно лишенные рецепторов или с блокированными рецепторами. Количество нулевых лимфоцитов в иммунограмме женщин IB группе составило 32,8±1,23%, а в IA - 31,6±30%, (p>0.05).

Анализируя клеточные факторы иммунного статуса женщин с дисплазией шейки матки необходимо отметить, что у больных леченных разными методами, показатели почти выравниваются, кроме регуляторных популяций. Именно количество теофиллинрезистентных и теофиллинчувствительных Т-клеток в IA группе пациенток приближается к показателям контрольной группы. В IA группе женщин на фоне сочетанного лечения активизируется хелперная функция Т-лимфоцитов, тогда как супрессорная функция Т-лимфоцитов имеет тенденцию к угнетению. Это свидетельствует о преимущественной эффективности сочетанной терапии диспластических процессов шейки матки, индуцированной ВПЧ. Специфичный Т- клеточный отклик тяжело поддается измерению с технической точки зрения, но хотя цельная картина естественного иммунитета против ВПЧ не вырисовывается, пациенты, больные цервикальной неоплазией, демонстрировали отклик пролиферационных Т-клеток помощников (клетки –хелперы ТН) на некоторые белки HPV 16 . Тем не менее, пролиферация Т- клеток помощников может генерировать специфичные CTL, способные устранять заболевания, вызванные HPV (Melief CJ, Kast WM., 1995).

Заключение

Рациональный (целенаправленный) подход к моделированию антивирусного ВПЧ иммунитета требует знания о характере/механизме иммунного отклика, вызываемого в естественном ходе развития ВПЧ инфекции, если вообще такой отклик возможен. Необходимо установить тип такого отклика, его механизм, временной интервал и результат воздействия. ВПЧ инфекция не вызывает вирусомию или соматические проявления, не является цитолитической, и активизирует воспаление в качестве отклика на инфекцию. Подобная хроническая инфекция, похоже, больше влияет на иммунологическую толерантность, чем на Т-клеточную активацию. Способность ВПЧ инфекции к персистентности не противоречит концепции вируса, имеющего низкую иммуногенность (Pinto LA, Edwards J, Castle PE et al., 2003).

Однако почти с полной уверенностью можно сказать, что именно иммунная система играет роль в ограничении и устранении ВПЧ инфекции, и целью вакцинации является повышение или стимулирование именно такого иммунитета (Stern PL, Brown M, Stacey SN et al, 2000;. Konya J, Dillner J. 2001).

В-лимфоциты выступают в качестве посредника гуморального иммунитета через производство иммуноглобулинов (Ig), приводящих к деструкции внеклеточных патогенных микроорганизмов. Зрелая В-клетка выносит специфическую Ig молекулу на поверхность, которая распознает соответствие определенного антигена. Связывание рецепторной Ig молекулы с HPV антигеном активирует В- клетку, стимулируя быструю пролиферацию, и создает клон клеток плазмы, которые секретируют антитела в вирусный антиген, (Stern PL, Brown M, Stacey SN et al, 2000).

Нейтрализация антител привязывается к участку, в котором инактивируется вирус. ВПЧ антитела могут быть функционально значимыми, и возможно являться маркерами для мониторинга прогрессии заболевания. Однако в анализах до сих пор невозможно было сделать разделение между устраненной и текущей инфекцией HPV. В нескольких исследованиях приводились данные о связи между ВПЧ 16 антителами и раком шейки матки, и значительно высокой степенью серопозитивности пациентов, по сравнению с контрольными группами (Kawana K, Yasugi T, Kanda T et al., 2003; Corona Gutierrez CM, Tinoco A, Navarro T et al., 2004; Hallez S, Simon P, Madous F et al., 2004). Развитие антител ВПЧ в ассоциации с прогрессией заболевания подразумевает, что антитела являются вторичными по отношению к пролонгированной экспозиции антигена и увеличения вирусной нагрузки в большей степени, чем механизм разрушения опухоли. Это хорошо согласуется с концепцией, что именно клеточный, а не гуморальный иммунитет имеет решающую роль в разрушении вирусно-инфицированных клеток. Однако существует вероятность того, что антитела могут нейтрализовать вирусные частицы в противоположность ВПЧ капсидным протеинам, предупреждая или подавляя (контролируя) инфекцию. Хотя и проводятся некоторые исследования, которые связывают ВПЧ 16 капсидные антитела с цервикальной инфекцией через HPV 16, некоторые данные продолжают поддерживать точку зрения о том, что это является следствием персистентной экспозиции антигену. К сожалению, не имеется продольных исследований касательно серопозитивности среди ВПЧ-отрицательных женщин, для установления факта: могут ли капсидные антитела уменьшать ре-инфицирование. Цитотоксические Т-лимфоциты (CTL) распознают внешние чужеродные пептидные антигены, присутствующие на поверхности инфицированных целевых клеток, существует вероятность того, что генерация специфичных CTL может привести к деструкции этих инфицированных клеток новообразования (Baldwin PJ, van der Burg SH, Boswell CM et al., 2003).

Эта концепция поддерживает логическое обоснование дальнейших исследований по лечебным ВПЧ вакцинам (Kawana K, Yasugi T, Kanda T et al., 2003; Corona Gutierrez CM, Tinoco A, Navarro T et al., 2004; Hallez S, Simon P, Madous F et al., 2004;)

Литература

1. *Adams M, Borysiewicz L, Fiander A et al. Clinical studies of human papilloma vaccines in pre-invasive and invasive cancer. Vaccine 2001;19:2549-56.*
2. *Ault KA, Giuliano AR, Edwards RP et al. A phase I study to evaluate a human papillomavirus (HPV) type 18 VLP vaccine. Vaccine 2004;22:3004-7.*
3. *Baldwin PJ, van der Burg SH, Boswell CM et al. Vaccinia-expressed human papillomavirus 16 and 18 E6 and E7 as a therapeutic vaccination for vulval and vaginal intraepithelial neoplasia. Clin Cancer Res 2003;9:5205-13.*
4. *Borysiewicz LK, Fiander A, Nimako M et al. A recombinant vaccinia virus encoding human papillomavirus types 16 and 18, E6 and E7 proteins as immunotherapy for cervical cancer. Lancet 1996;347:1523-7.*
5. *Corona Gutierrez CM, Tinoco A, Navarro T et al. Therapeutic vaccination with MVA E2 can eliminate precancerous lesions (CIN 1, CIN 2, and CIN 3) associated with infection by oncogenic human papillomavirus. Hum Gene Ther 2004;15:421-31*
6. *Davidson EJ, Boswell CM, Sehr P et al. Immunological and clinical responses in women with vulval intraepithelial neoplasia vaccinated with a vaccinia virus encoding human papillomavirus 16/18 oncoproteins. Cancer Res 2003;63:6032-41.*
7. *de Jong A, O'Neill T, Khan AY et al. Enhancement of human papillomavirus (HPV) type 16 E6 and E7-specific T cell immunity in healthy volunteers through vaccination with TA-CIN, an HPV16 L2E7E6 fusion protein vaccine. Vaccine 2002;20:3456-64.*
8. *Ferrara A, Nonn M, Sehr P et al. Dendritic cell-based tumor vac-*

cine for cervical cancer II: results of a clinical pilot study in 15 individual patients. J Cancer Res Clin Oncol 2003;129:521-30.
9. Fife KH, Wheeler CM, Koutsky LA et al. Dose-ranging studies of the safety and immunogenicity of human papillomavirus type 11 and type 16 virus-like particle candidate vaccines in young healthy women. Vaccine 2004;22:2943-52.
10. Garrido F, Algarra I. MHC antigens and tumor escape from immune surveillance. Adv Cancer Res 2001;83:117-58.
11. Goldie SJ, Grima D, Kohli M et al. A comprehensive natural history model of HPV infection and cancer to estimate the clinical impact of a prophylactic HPV vaccine. Int J Cancer 2003;106:896-904
12. Hallez S, Simon P, Madous F et al. Phase I/II trial of immunogenicity of a human papillomavirus (HPV) type 16 E7 protein-based vaccine in women with oncogenic HPV-positive cervical intraepithelial neoplasia. Cancer Immunol Immunother 2004;53:642-50.
13. Kang M, Lagakos SW. Evaluating the role of human papillomavirus vaccine in cervical cancer prevention. Stat Methods Med Res 2004;13:139-55
14. Kawana K, Yasugi T, Kanda T et al. Safety and immunogenicity of a peptide containing the cross-neutralization epitope of HPV16 L2 administered nasally in healthy volunteers. Vaccine 2003;21:4256-60. Koutsky LA, Ault KA, Wheeler CM et al. A controlled trial of a human papillomavirus type 16 vaccine. N Engl J Med 2002;347:1645-51
15. Konya J, Dillner J. Immunity to oncogenic human papillomaviruses. Adv Cancer Res 2001;82:205-38.
16. Melief CJ, Kast WM. T-cell immunotherapy of tumors by adoptive transfer of cytotoxic T lymphocytes and by vaccination with minimal essential epitopes. Immunol Rev 1995;145:167-77.
17. Munoz N. Human papillomavirus and cancer: the epidemiological evidence. J Clin Virol 2000;19:1-5.
18. Pinto LA, Edwards J, Castle PE et al. Cellular immune responses to human papillomavirus (HPV) 16 L1 in healthy volunteers immunized with recombinant HPV 16 L1 virus-like particles. J Infect Dis 2003;188:327-38
19. Stern PL, Brown M, Stacey SN et al. Natural HPV immunity and vaccination strategies. J Clin Virol 2000;19:57-66
20. van der Burg SH, Kwappenberg KM, O'Neill T et al. Pre-clinical safety and efficacy of TA-CIN, a recombinant HPV16 L2E6E7 fusion protein vaccine, in homologous and heterologous prime-boost regimens. Vaccine 2001; 19:3652-60.

Summary

Patients having cervical neoplasia, induced by human papilloma virus with underlying different treatment methods, indicators of immunity are practically balanced except regulatory populations. Just the quantity of theophylline-resistant and theophylline-sensitive T-cells in IA group of patients (receiving specific vaccine Cervarix and local treatment) approaches to indicators of control group, helper function of T-lymphocytes is activated whereas suppressor function of T-lymphocytes has a tendency to depression. This is certified dominant efficiency of associated therapy for cervical neoplasia induced by human papilloma virus. Patients having cervical neoplasia demonstrated prolyferactive response of T-helpers cells in reply to associated therapy. Polyferaction of T-helpers cells can generate specific cytotoxic T-lymphocytes (CTL) capable to resolve diseases associated by human papilloma virus.

Основные принципы профилактики родового травматизма промежности и отдаленные результаты лечения больных, страдающих новым разрывом промежности и прямокишечно-влагалищными фистулами

Бапиев Т.А. Султанов Э.Ш. Таждинов Д.Б.
Национальный научный центр хирургии им. А. Н. Сызганова Алматы

Актуальность проблемы

Опыт, полученный нами при лечении проктологических заболеваний неопухолевой этиологии, позволяет обосновать программу профилактики родового травматизма промежности. Эта программа позволит снизить количество разрывов промежности во время родов и их осложнений.

Профилактические меры, направленные на сохранение анатомических структур влагалища, должны проводиться в дородовом периоде в женских консультациях до организации обследования беременных женщин.

Во время первого обращения беременных женщин в женскую консультацию, внимательно собирается анамнез. Врача-гинеколога, несомненно, должны интересовать следующие важные моменты: ранее перенесенные заболевания, менструальная функция, течение предыдущих родов, течение последних родов, вес плода, послеродовые осложнения, состояние органов желудочно-кишечного тракта. Если беременная женщина ранее перенесла роды, сопровождающиеся травмой влагалища, нужно определить функцию анальной недостаточности и цикличность дефекации. Затем проводится обследование, в том числе и гинекологическое обследование беременной женщины. Последнее начинается с обследования промежности и во время его проведения определяется состояние наружных половых органов. Обращается внимание на наличие ригидности тканей промежности, высоту промежности, наличие рубцов после разрывов и деформаций промежности и т.д., и основательно отмечается в медицинской карте.

У женщин из группы риска повышенной вероятности разрывов промежности следует определить дисбиотические изменения.

В изданных до сегодняшнего дня учебниках по акушерству и гинекологии мы обнаружили рекомендации по методам инструментального исследования функционального состояния ЗАПК у беременных женщин с разрывами промежности различной степени, возникшие во время предыдущих родов. Во время исследования историй родов полноценные сведения о состоянии промежности в момент поступления беременной в родильный дом, о функции анального сфинктера.

Отсутствие в обменных картах примечаний о состоянии тканей промежности, функции удержания кишечного содержимого, по нашему мнению, вследствие этого - отсутствие у медицинского персонала родильных домов предварительной информации о высоком риске развития родовых разрывов промежности, становится причиной неготовности оказывать роженицам полноценную акушерскую помощь в достаточной степени.

Нами была разработана следующая программа профилактики разрывов промежности во время родов:

К группе риска относятся следующие обстоятельства:

- рубцовые изменения промежности;
- крупный плод в анамнезе и во время настоящей беременности;
- «низкая» промежность;
- «высокая» промежность;
- многочисленные роды.

Диагностические и профилактические лечебные меропри-

ятия в дородовом периоде:

- обследование проктологом женщин, страдающих хроническими заболеваниями дистального отдела прямой кишки и склонных к запорам (в том числе включает ректороманоскопию в раннем периоде беременности и, при необходимости, обследование в связи с дисбактериозом);
- диета с целью регулирования дефекации;
- назначение пшеничных отрубей по схеме;
- курс ЛФК: приспособленные специальные упражнения с дыхательной гимнастикой;
- коррекция дисбактериоза;
- санация влагалища и промежности.

Рациональная диета, назначенная в дородовом периоде, должна обеспечивать не только полноценное питание, но и регулярную дефекацию. В состав пищевого рациона должны входить продукты, богатые целлюлозой. Женщинам, предрасположенным к запорам, рекомендуется использовать легкие слабительные препараты, особенно в последние недели беременности - черная слива, инжир, вазелиновое масло, Сенна - александрийский лист, кора крушины. Для нормализации кишечного пассажа следует также назначить фрукты и овощные блюда. Назначение пшеничных отрубей играет особую роль в лечении запора. Однако, в отличие от привычной схемы, беременным женщинам нельзя принимать более 15-20 гр. отрубей в сутки. Диета с отрубями в определенной степени требует повышения количества принимаемой жидкости, а это не нужно беременным женщинам, склонным к отекам.

Очень важной задачей является коррекция обнаруженных дисбиотических изменений.

Проведение ЛФК в дородовом периоде имеет большое значение. Из упражнений должны исключаться моменты, требующие проворство и силу. Большое внимание должно уделяться дыхательной гимнастике с чередованием специальных упражнений для укрепления мышц живота, тазового дна и анального сфинктера.

Изложенная программа позволит комплексно подойти к проблеме профилактики родовой травмы промежности. Обладая первыми сведениями высокого риска травм, возможных во время родов, можно целенаправленно подготовить роженицу к пластической операции, предполагаемой в связи с разрывом промежности.

Обзор: После анализа ретроспективных материалов мы подготовили программу профилактики для снижения родового травматизма беременных женщин. Для этого во время первого обращения беременных женщин в женскую консультацию, внимательно собирается анамнез. Врача-гинеколога, несомненно, должны интересовать следующие важные моменты: ранее перенесенные заболевания, менструальная функция, течение предыдущих родов, течение последних родов, вес плода, послеродовые осложнения, состояние органов желудочно-кишечного тракта. Если беременная женщина ранее перенесла роды, сопровождающиеся травмой влагалища, нужно определить функцию анальной недостаточности и цикличность дефекации. Затем проводится обследование, в том числе и гинекологическое обследование беременной женщины. Последнее начинается с обследования промежности и во время его проведения определяется состояние наружных половых органов.

Обращается внимание на наличие ригидности тканей промежности, высоту промежности, наличие рубцов после разрывов и деформаций промежности и т.д., и основательно отмечается в медицинской карте. Рациональная диета, назначенная в дородовом периоде, должна обеспечивать не только полноценное питание, но и регулярную дефекацию, должны корректироваться дисбиотические изменения, проведение курса ЛФК в дородовом периоде обязательно.

Среди 64 рожениц с разрывами промежностиотдаленные результаты прослеживались от 6 месяцев до 2 лет у 37 женщин (57,8%).

Изучение результатов проводится в консультационном кабинете колопроктологического отделения путем личного обследования и методом анкетного опроса.

Результаты лечения оцениваются на основании жалоб больной, результатов клинического и специального методов исследования (таблица 1). При оценке результатов лечения учитывалось первичное функциональное состояние ЗАПК.

Хорошими результатами считают выздоровление пациенток. В эту группу из обследованных лиц входили 32 женщин (86,5%).

Удовлетворительно - 4 пациенток (10,8%) с признаками недостаточности I степени (недержания), то есть нуждающиеся в стационарном терапевтическом лечении.

Неудовлетворительными результатами считаются наличие признаков анальноей недостаточности II и III степени, это требует повторной коррекции - операции. Хирургическая операция в связи с ректовагинальной фистулой потребовалась у одной больной (2,7%) разрывом промежности IV степени.

Таблица 1 - Отдаленные результаты лечений новых разрывов промежности

Степень перенесенных разрывов	Количество наблюдений	Количество исследованных лиц	Отдаленные результаты		
			Хорошо	Удовл.	Неудовл.
I	28	7	7	-	-
II	18	12	12	-	-
III	16	16	13	3	-
IV	2	2	-	1	1
Всего:	64	37	32	4	1
	(100%)	(74%)	(86,5%)	(10,8%)	(2,7%)

Примененный нами комплекс лечебных мероприятий в 86,5% случаев привел к хорошим результатам.

Комплексное лечение позволило устранить боли во время дефекации в первый месяц после родов, обеспечить чистоту влагалища. Курс ЛФК, назначенный с целью укрепления мышц тазового дна, улучшил показатели сократительной способности анального сфинктера (таблица .2).

Таблица 2 - Сравнительные показатели сфинктерометрии у женщин с разрывами промежности во время родов

Степень разрыва промежности	Показатели сфинктерометрии (в граммах)			
	Первоначальные показатели		Через 12 месяцев	
	Тонус	Максимальное натуживание	Тонус	Максимальное натуживание
I	450	550	500	750
II	320	450	500	700
III и IV	250	350	450	650

Меры медицинской реабилитации рожениц с разрывами промежности III и IV степени состоят из диеты, курса ЛФК, а также электрической стимуляции анального сфинктера вместе с медикаментозной терапией. 4 женщин из этих групп через полгода после родов были размещены в качестве больных в проктологическое отделение для курса терапевтического лечения.

Таким образом, во время лечения 97,3% женщин с острыми разрывами промежности были получены хорошие и удовлетворительные результаты.

В период от 6 месяцев 6 до 8 лет результаты хирургического лечения были прослежены у 75 (89,3%) женщин.

Результаты лечения оценивались на основе жалоб больных, результатов клинического и специального методов исследования (таблица 3).

Хорошими результатами считаются выздоровление пациенток.

Удовлетворительные - стриктура колоанального анастомоза, сохранившая в субкомпенсированной форме, с признаками анальной недостаточности всего лишь I степени, недостаточ-

Таблица 3 - Отдаленные результаты лечения прямокишечно-влагалищных фистул

Вид операции	Количество прооперированных больных	Количество больных с осложнениями	Количество исследованных больных	Отдаленные результаты		
				Хорош.	Удовл.	Неудовл.
Рассечение фистулы:						
- к полости прямой кишки	4	-	4	4	-	-
- со сшиванием отверстия фистулы	20	2	20	18	2	
- с инвагинацией	4	1	4	3	1	-
- со сфинктеропластикой	11	-	10	8	2	-
- со сфинктеролеваторопластикой	22	1	17	12	4	1
Опущение:						
- слизистой оболочки	3	-	3	2	1	-
- слизисто-мышечного лоскута	10	1	7	4	2	1
- со сфинктеролеваторопластикой	4	1	4	2	1	1
- с удалением стриктуры	2	1	2	1	-	1
Внутрибрюшинное отделение фистулы друг от друга	2	-	2	1	1	
Колостома	1	-	1	1	-	-
Удаление колостомы	1	-	1	1	-	-
Всего:	84	7	75	57	14	4
	100%	8,3%	89,3%	76%	18,7%	5,3%

ность сфинктера при ликвидации патологической фистулы между прямой кишки и влагалищем, виесте с сотояниями, требующими терапевтического лечения.

К неудовлетворительным результатым относятся рецидивы патологической фистулы, а также не корректируемая мли возникшая после операций анальная недостаточность.

Полное выздоровление было достигнуто у 57 (76%) пациенток.

Удовлетворительные результаты мы получили у 14 (18,7%) больных. В этой группе у одной больной после операции опущения слизистого или слизисто-мышечного лоскута в связи с забрюшинными сигмовагинальными фистулами были выявлены признаки субкомпенсированной стриктуры колоанального анастомоза. Во всех случаях бужирование стриктуры приводило к хорошим результатам.

У 2 больных коловагинальные фистулы были ликвидированы внутрибрюшинным доступом. Несмотря на ликвидацию патологической фистулы, результаты лечения на основании следующих признаков удовлетворительные.

В одном случае наблюдались субкомпенсированное рубцовое сужение колоанального анастомоза, требующее назначения дополнительного лечения и специальной диеты с целью регулирования стула.

А у одной пациентки наблюдалось нарушение способности удержания газов после брюшно-промежностной резекции прямой кишки. В дальнейшем, с целью полной реабилитации им были проведены 2-3 курса консервативной терапии с применением ЛФК, электрической стимуляции анального сфинктера, и их состояние улучшилось.

Анализ неблагоприятных последствий хирургического лечения показал, что рецидивы при большинстве наблюдений были связаны с неправильным выбором оперативного методы. В основном, это связано с неправильной оценкой полученных во время обследования результатов. Так, в 4 случаях рецидив фистулы возник после хирургической операции, выполненной на фоне воспалительного или большого воспалительного процесса, являющегося противопоказанием для такого хирургического вмешательства. В 1-м случае фистула возникла на фоне не полностью вылеченного сопутствующего простосигмоидита.

И наконец, в первом наблюдении возник ранний рецидив анастомоза после внутрибрюшного отделения фистулы, выполненного на фоне превентивной колостомы, что вынудило провести повторную операцию.

Клинический пример: Больная Ш.А., 38 лет, и / б № 2671/11.06.08.

Поступила в клинику с жалобами на наличие колостомы, кроваво-гнойные выделения из влагалища. Из анамнеза: за один год до поступления в клинику перенесла операцию экстирпации влагалища вместе с придатками по поводу фибромиомы. Послеоперационный период осложнился формированием ректовагинальной фистулы. В стационаре два раза сделали попытку удаления фистулы по месту жительства - неэффективно.

Проведено обследование. В верхней трети части влагалища была обнаружена ректовагинальная фистула с рубцами. Внутреннее отверстие фистулы расположено на передней стеке прямой кишки на расстоянии 6 см от края анального отверстия. В результате клинически-инструментального обследования был поставлен следующий диагноз: рецидив ректовагинальной фистулы IV степени тяжести.

Проведена операция. Вновь проведено внутрибрюшинное отделение фистулы, отверстие фистулы в кишечнике зашито, одноствольная сигмостома извлечена. Послеоперационный период протекал без осложнений.

При повторном размещении в больницу через 3 месяца проведено обследование, стома ликвидирована. Сведения относительно рецидивов заболевания не выявлены.

Была обследована через 1 месяц - выздоровела.

Опыт доказывает, что рецидив фистулы происходит по причине повторного образования дефекта кишечной стенки. Поэтому мы хотели бы остановиться на некоторых особенностях техники наложения швов:

При большом диаметре фистулы (более 0,5 см) с целью адекватного удаления рубцовых тканей требуется отделять стенки влагалища и прямой кишки со стороны фистулы;

Зашивание дефекта кишечной стенки проводится нитками на атравматичных иглах узловатыми швами (викрил, дексон);

Дефект кишечной стенки диаметром до 1 см зашивается способом Черни, при больших размерах - применяется методика Альберта;

При рассеченном рубцовом процессе поперечное зашивание кишечника позволяет уменьшить натяжение швов;

Наложение второго ряда швов на кишечную стенку невозможно по причине маленькой поверхности кишечной стенки, достаточной для манипуляции;

После зашивания широких и высоких дефектов интубация кишечника ректальной воздухоотводной трубой для декомпрессии более целесообразно.

При неэффективности швов после резекции кишечника на уровне здоровых тканей следует наложить степлером колоанальный анастомоз конец в конец.

В группу больных с удовлетворительными результатами лечения вошли 11 пациенток, страдающих до операции недо-

статочностью анального сфинктера II-III степени.

Нами было прооперировано 37 пациенток с ректовагинальными фистулами, осложненными анальной недостаточностью (таблица 6.4). У всех этих женщин были проведены одноэтапные пластические операции.

Анализ результатов обследования в отдаленном периоде показал, что полностью ликвидировать анальную недостатолчность удалось у 25 (86,2%) больных. Также у всех больных, страдающих недостаточностью анального сфинктера I степени, были получены хорошие результаты.

У 3 (10,3%) пациенток с инконтиненцией II и III степени после оперативного вмешательства была выявлена I степень. Причиной этому являлось образование рубцов вследствие нагноения послеоперационной раны, препятствующего герметичному сжиманию в области передней стенки анального канала.

Таблица 4 - Отдаленные результаты лечений больных с ректовагинальными фистулами, осложненными нарушением способности удержания анального содержимого

Степень недостаточности	Количество прооперированных больных	Количество исследованных больных	Отдаленные результаты		
			Хорошие	Удовл.	Неудовл.
I	11	8	8	-	-
II	18	14	13	1	-
III	8	7	4	2	1
Всего:	37	29	25	3	1
	100%	78,4%	86,2%	10,3%	3,5%

При функциональном исследовании ЗАПК у этих больных были выявлены нарушения функций ЗАПК за счет снижения тонического напряжения в области наружного сфинктера.

Для таких больных назначается следующий комплекс консервативной терапии: лечебная физкультура, электрическая стимуляция анального сфинктера, а также медикаментозная терапия.

Частота терапевтических курсов лечения зависит от клинических проявлений потери способности удержания кишечного содержимого, функционального состояния ЗАПК.

При нестабильном действии терапии повторный курс лечения был проведен через 6 месяцев. Во всех случаях у этих больных мы добились стабильного улучшения функции удержания анального содержимого. Это требует 3-4 курса лечения.

У одной больной (3,5%), несмотря на проведенное хирургическое лечение, отмечались неудовлетворительные результаты. В этом случае неудача была связана с гнойно-воспалительными осложнениями в послеоперационной ране. У первой пациентки послеоперационный период продолжался без осложнений, патологическая фистула была ликвидирована, однако сохранялась потеря способности удержания газов и кала. Во время объективного исследования отмечалось восстановление анатомических структур ЗАПК. Неполную эффективность хирургического вмешательства мы связываем с глубокими дистрофическими изменениями, произошедшими в мышечной ткани. С момента образования фистулы у этой больной до проведения операции прошло 12 лет.

После проведенного консервативного лечения у 2 больных с нагноением раны после закрытия внутреннего отверстия путем опущения слизисто-мышечного лоскута, проводимого по нашей методике, и расслоения тканей диоксидин - новокаиновой смесью, применяемой нами во время сфинктеролеваторопластике, рана зажила.

По сравнению с прежними методами, в применяемом нами методе нагноение и воспаление раны снизились до 3-х раз, рецидивы не отмечались (62 пациентки поступили с рецидивами).

По сравнению с литературными показателями, после проведенной в нашей клинике повторной операции больных, ранее прооперированных в других учреждениях, число рецидивов снизилось более чем в 2 раза. И это указывает на эффективность предложенных и применяемых нами методов.

Обзор: таким образом, в ходе хирургического лечения 84 больных (62 рецидива) с прямокишечно-вагинальными фистулами было проведено 92 хирургических вмешательства. На первоначальных стадиях лечения было проведено 84 операций, 7 - больным во время ранних послеоперационных осложнений, а одному больному потребовалась повторная коррекция.

В результате среди 84 прооперированных больных при исследовании 75 пациенток хорошие результаты были выявлены у 57 (76,0%), удовлетворительные - у 14 (18,7%) больных, а неудовлетворительные результаты наблюдались у 4 (5,3%) пациенток.

Причины хирургического дефекта ректоцеле и их коррекция

Бапиев Т.А., Султанов Э.Ш.
ННЦХ им. А.Н. Сызганова, Алматы

Одним из патологических состояний, связанных с пролапсом, является ректоцеле — выпячивание передней стенки прямой кишки во влагалище из-за расхождения передней порции мышц, поднимающих задний проход [3]. Ректоцеле — дивертикулообразное выпячивание передней стенки прямой кишки в сторону влагалища, является довольно частым заболеванием и выявляется у 15–43 % женщин. Для больных ректоцеле характерно нарушение стула, избыточное натуживание при дефекации, возникновение необходимости в разжижении стула и ручном (пальцевом) пособии для осуществления дефекации. Наиболее характерные симптомы ректоцеле — затрудненное опорожнение прямой кишки при дефекации и чувство инородного тела в области промежности из-за попадания кала в слепой карман. Проблема пролапса тазовых органов у женщин относится к числу актуальных в современной медицине, что объясняется его высокой частотой. По данным разных авторов, пролапс отмечается примерно у 60% женщин после 40 лет [10]. Общепризнанно, что это происходит вследствие ослабления или повреждения соединительнотканно-мышечных структур тазового дна, которые служат поддерживающим каркасом тазовых органов [7, 9, 11]. При этом больные часто прибегают к ручному пособию при дефекации [5].В настоящее время существуют различные мнения о выборе тактики лечения, показаниях к хирургическому лечению и, наконец, о выборе метода операции при ректоцеле. Послеоперационные осложнения при этом составляют от 17 до 30% [8], рецидивы заболевания — до 5% и не имеют тенденции к снижению [1, 2, 4], даже при хороших анатомических результатах оперативного лечения не все симптомы могут исчезать [6, 8].Проведенный нами опрос 100 больных, оперированных в течение 10 лет (с 1990 по 2000 г.) по традиционной методике с использованием трансвагинального доступа, показал, что у 30% из них сохранялись симптомы затрудненного и неполного опорожнения прямой кишки при дефекации. Больные, у которых в послеоперационном периоде отмечалось нагноение раны и вследствие этого возникал рецидив, из группы исследования были исключены. Все больные с неудовлетворительными функциональными результатами были повторно обследованы в отделении с проведением пальцевого ректального и вагинального исследования, ректороманоскопии, проктографии в покое и с натуживанием, трансвагинального

УЗИ ректовагинальной перегородки, электромиографии. Исследования показали, что у 20 (20%) из них имеется опущение или выпадение слизистой прямой кишки по ее передней полуокружности. У 10 (10%) больных отмечался рецидив заболевания, хотя ретроспективный анализ историй болезни показал, что послеоперационный период у них протекал гладко, без инфицирования раны. Ухудшение у них развивалось постепенно, в течение 3—5 лет. УЗИ ректовагинальной перегородки показало у этой группы больных резкое истончение мышечного слоя (вплоть до его полного исчезновения) по сравнению с контрольной группой, в которой рецидива заболевания в эти же сроки не отмечалось. Степень инволюции мышечного слоя коррелировала с показателями электромиографии. Эти данные позволили сделать вывод о том, что у этих больных рецидив был обусловлен резкой атрофией мышечного слоя.

Таким образом, неудовлетворительные результаты после коррекции ректоцеле, за исключением ранних рецидивов, обусловленных нагноением послеоперационной раны, связаны, по нашему мнению, с двумя основными причинами: сопутствующим опущением или выпадением слизистой прямой кишки по передней полуокружности, что еще больше усиливает выраженность симптомов ректоцеле;— резкой атрофией мышц тазового дна у части больных. Эти патологические состояния не устраняются при традиционной трансвлагалищной коррекции ректоцеле. Все сказанное заставило нас пересмотреть подходы к оперативному лечению ректоцеле. За период с 2000 г. по настоящее время в Белгородском региональном колопроктологическом центре находилось под наблюдением 60 больных с ректоцеле в возрасте от 25 до 68 лет (средний возраст 42±1,6 года). Всем им был проведен указанный выше комплекс обследований, показавший сопутствующее опущение слизистой передней стенки прямой кишки у 13 (21,6%) больных и значительную атрофию мышечного слоя у 6 (10%) больных. Средний возраст больных этих групп был значительно выше — 51,6±2,4 и 62±1,8 года соответственно. У 3 больных имелось сочетание указанных изменений.Больным первой группы из трансвлагалищного доступа производили заднюю кольпорафию с передней леваторопластикой. После ушивания влагалищной раны по передней полуокружности прямой кишки выполняли мобилизацию избытка слизистой и низводили его в анальный канал и фиксировали к перианальной коже. Избыток слизистой отсекали через несколько дней с подшиванием ее края к слизистой анального канала в области зубчатой линии. Эта операция произведена 7 больным. Недостатком метода является необходимость повторного вмешательства с целью отсечения избытка слизистой. Одномоментную резекцию слизистой не производили ввиду опасности ее ретракции и развития гнойных осложнений. Остальным 6 больным операцию производили с использованием одноразового набора PPH-01, основу которого составляет циркулярный стэйплер, по методу, предложенному A. Longo. Суть операции заключается в следующем: в анальный канал вводят циркулярный дилататор. После удаления обтуратора выпавшая слизистая попадает в просвет дилататора. Прозрачность устройства позволяет видеть зубчатую линию. Для наложения кисетного шва через дилататор вводят аноскоп. Он продвигает пролапс слизистой вдоль ректальной стенки и позволяет наложить кисетный шов на расстоянии не менее 5 см от зубчатой линии. Кисетный шов захватывает только слизистую. Расстояние между кисетным швом и зубчатой линией должно быть увеличено пропорционально степени пролапса. Циркулярный стэйплер открывают на максимальную величину. Его головку вводят и устанавливают проксимальнее кисетного шва, который затем затягивают в узел. Концы нитей протягивают через отверстия аппарата и фиксируют снаружи. В результате натяжения кисетного шва за концы нитей выпавшая слизистая затягивается в аппарат. Аппарат закрывается. При этом происходит резекция с прошиванием избытка слизистой прямой кишки. Эта методика и набор инструментов PPH гарантируют правильное размещение шва на слизистой над аноректальным кольцом, по крайней мере в 2 см от зубчатой линии. Анальный дилататор предохраняет внутренний сфинктер и позволяет атравматично расположить кисет. Аноскоп помогает измерить расстояние между кисетным швом и зубчатой линией и упрощает его наложение. Стэйплер очень прост в использовании и дает возможность проводить одновременную резекцию больших участков слизистой.После извлечения аппарата из прямой кишки производят леваторопластику из трансперитонеального или трансвагинального доступа по обычной методике. Наш первый опыт резекции избытка слизистой прямой кишки с наложением анастомоза циркулярным стэйплером показал, что болевой синдром в области заднего прохода выражен минимально, значительных кровотечений и других интра- и послеоперационных осложнений не отмечено. Ректовагинальная перегородка остается эластичной и приобретает нормальную анатомическую форму.При резкой атрофии мышц тазового дна традиционной кольпорафии и ушивания разошедшихся леваторов явно недостаточно. В этих довольно редких наблюдениях, в основном у пациенток более старшего возраста в постменопаузе приходится прибегать к дополнительным способам укрепления тазового дна. У 10 больных с подобными инволюционными изменениями для укрепления ректовагинальной перегородки мы использовали синтетическую сетку. Операцию производили из трансвагинального доступа. Особенности ее техники заключались в продольном рассечении слизистой влагалища вплоть до заднего свода и отсепаровки ее краев в стороны. Выделяли леваторы. Полипропиленовую сетку накладывали на ректовагинальную фасцию и подшивали к ней сборивающими швами полисорбом. Избытки сетки по периферии отсекали. Далее над сеткой ушивали леваторы и восстанавливали слизистую с иссечением избытка последней. Осложнений в послеоперационном периоде, связанных с имплантацией сетки, не отмечалось. У женщин, которые продолжали жить половой жизнью, жалоб на диспареунию не было. Все пациентки обследованы через 1 мес после операции, 6 — через 1 год и 4 — через 1,5 года. Рецидива заболевания не отмечено ни у одной больной. У всех восстановился нормальный акт дефекации, что подтверждалось данными дефекографии. Таким образом, в предоперационной диагностике ректоцеле недостаточно одного пальцевого исследования. Дополнительные специальные методы исследования помогают выявить у одних больных сопутствующее ректоцеле опущение слизистой прямой кишки, усиливающее его симптомы, у других — резко выраженную инволюцию мышц тазового дна. Эти изменения не устраняются при традиционной трансвлагалищной технике коррекции ректоцеле. Несмотря на небольшое количество и не столь отдаленные сроки наблюдений, мы убеждены, что удаление избытка слизистой прямой кишки при ее сопутствующем пролапсе и дополнительное укрепление ректовагинальной перегородки у больных с резко выраженной атрофией мышц тазового дна улучшает функциональные результаты лечения ректоцеле и снижает количество рецидивов.

Литература

1. Колоректальная хирургия / Под редакцией Р. К. С. Филлипса; пер. с анг. под ред. Г. И. Воробьева. - М.: Гэотар-Медиа, 2009. - 2009. - С. 195–212.

2. Макаров Р.Р., Габелов А.А. Оперативная гинекология. М 1979.

3. Основы колопроктологии. Под ред. акад. РАМН Воробьева Г.И. Ростов-на-Дону 2001.

4. Назаров Л.Х., Акопян Э.Б., Баяхчиянц А.Ю. Клин хир 1991; 2: 30—32.

5. Федоров В.Д., Дульцев Ю.В. Проктология. М 1984.

6. Brubaker L. Curr Opin Gynecol 1996; 8: 876—879.

7. DeLancey J.O. Am J Obstet Gynecol 1992; 166: 1717—1724.

8. Graul E., Hurst B. Obstet Gynecol 2001; 97: 48.

9. Jackson S., Avery N., Tarlton J. et al. Lancet 1996; 347: 1658—1661.

10. Stanton S.L. Vaginal prolapse. In: Show R., Soutter P., Stanton S., eds. Gynaecology: Edinburgh: Churchill Livingstone 1992; 437—447.

11. Смирнов А. Б., Чеканов М. Н., Хворов В. В. Выбор лечения ректоцеле и объективная оценка послеоперационного результата // Под ред. акад. РАМН, проф. Г. И. Воробьева, проф. И. Л. Халифа. — М.: ИД «Медпрактика», 2006. — С. 209–213.

Склероз шейки мочевого пузыря в послеоперационном периоде у больных доброкачественной гиперплазией мочевого пузыря. Обзор литературы

Алчинбаев М.К., Малих М.А., Батырбеков М.Т., Омаров Е.С., Сенгирбаев Д.И., Каимбаев А.И., Мами Д.Е.
АО «НЦ урологии им. Б.У.Джарбусынова», г. Алматы

Доброкачественная гиперплазия предстательной железы (ДГПЖ) – одно из самых распространенных урологических заболеваний мужчин пожилого и старческого возраста. По данным эпидемиологических исследований, симптоматическая ДГПЖ наблюдается у 40% мужчин в возрасте от 50 до 60 лет, у 50%- после 60 лет и у 90% - после 80 лет (Б.У.Джарбусынов, 1984, М.К.Алчинбаев, Е.К.Сарсебеков, 1998; А.С.Переверзев, 1997; А.Г.Мартов, Н.А.Лопаткин, 1997; Л.М.Гориловский, 1999).

В последние годы значительно расширился арсенал средств для консервативного лечения ДГПЖ, широко разрабатываются и внедряются методы ее неоперативного лечения. Однако не для всех пациентов неоперативное лечение оказывается достаточно эффективным, показанным и доступным (А.И.Неймарк, Я.В.Яковец,1998). В связи с этим оперативное лечение ДГПЖ продолжает оставаться единственным радикальным и широко используемым методом. В настоящее время наиболее распространенными являются ТУР гиперплазированной простаты (А.Г.Мартов, Н.А.Лопаткин, 1997), а также практикуемая во многих клиниках трансвезикальная аденомэктомия. Вместе с тем хирургические процедуры для лечения ДГПЖ и их результаты не являются полностью удовлетворительными (А.С.Портной, 1989; Ю.А.Пытель, 1994). Как отмечено выше, ДГПЖ страдают мужчины пожилого возраста, у многих из которых имеются сопутствующие заболевания со стороны сердечно-сосудистой и дыхательной систем, что увеличивает степень риска при хирургическом вмешательстве. В патогенезе послеоперационных осложнений большое значение имеют инволютивные изменения верхних и нижних мочевых путей, старческая тромбофилия, иммунодефицит (А.И.Неймарк и соавт., 1998) и персистирующая полирезистентная грамотрицательная инфекция урогенитального тракта.

Известно, что аденомэктомия сопряжена с высоким риском послеоперационных тромбогеморрагических и гнойно-воспалительных осложнений, что ставит ее в ряд наиболее проблемных оперативных пособий. При ушивании ложа аденомы кетгутовыми швами достигается хороший гемостатический эффект, но постоянные кетгутовые швы нередко приводят к развитию стриктур уретры, склероза шейки мочевого пузыря (СШМП), образованию предпузыря и сопровождаются инфекционно-воспалительными осложнениями (Б.У.Джарбусынов, 1984; М.Т.Тыналиев с соавт., 1991; А.И.Неймарк с соавт., 1996; М.К.Алчинбаев с соавт., 1997; М.А.Малих, 1998). Установлено, что СШМП чаще развивается после чреспузырной аденомэктомии. После грубой энуклеации аденоматозных узлов в связи со снижением тонуса мускулатуры шейки, края слизистой оболочки и размозженные ткани на уровне шейки спадаются в образовавшееся ложе аденомы. В последующем сращение оставшихся тканей и развитие фиброза создают условия для склерозирования шейки мочевого пузыря.

Вышеуказанные осложнения развиваются на фоне предшествующих оперативному лечению воспалительных процессов НМП, которые создают благоприятные условия для воспаления ложа ДГПЖ и мочеиспускательного канала. В связи с этим следует указать, что в последние годы определилась тенденция к возрастанию роли полирезистентной грамотрицательной микрофлоры в развитии воспалительных заболеваний мочевых путей. Так по данным Б.Г.Султановой с соавт. (1996), у урологических больных в составе микроорганизмов преобладают протей (43,1%), кишечная палочка (29,9%), выявляется также синегнойная палочка, клебсиелла и их ассоциации.

В литературе с целью профилактики послеоперационных осложнений при ДГПЖ предлагаются различные активные меры. Так В.Я.Симонов и соавт. (1998) предлагают внутри простатические инъецирование антибиотиков перед операцией. Э.К.Яненко и соавт. (1991) считают необходимым в предоперационном периоде проводить тщательную санацию мочевых путей антибактериальными препаратами с учетом флоры и секрета простаты. Л.М.Гориловский (1999) рекомендует применение перфорированного катетера, что обеспечивает хорошее опорожнение ложа ДГПЖ. Однако антибактериальная терапия не всегда адекватна и может вызвать нежелательный иммунодефицитный эффект. Кроме того, длительная разноплановая предоперационная подготовка требует не только усилий со стороны медицинского персонала, но и существенных экономических затрат.

Известно, что главной задачей всех способов хирургического лечения ДГПЖ является достижение надежного гемостаза в ложе гиперплазированных узлов во время операции и в ближайшем послеоперационном периоде. Для этого накладывают съемные или несъемные гемостатические швы на ложе при аденомэктомии, и электрокоагуляцию - при ТУР, но затем, как правило, устанавливается постоянный баллон-катетер Фоли в натянутом положении на 24-48 часов. В итоге ложе гиперплазии предстательной железы остается недренированным, что может стать причиной гнойно-воспалительных осложнений. Л.М.Гориловским (1999) была изучена динамика морфологических изменений в тканях ложа ДГПЖ, согласно которому особенностью является длительное отсутствие эпителизации раны, слой некротических масс инкрустируется солями, долго не отторгается, что может быть обусловлена постоянным соприкосновением ткани с мочой. Все вышеизложенные факторы могут стать причиной и патогенетической основой развития склеротических изменений в шейке мочевого пузыря.

Таким образом, в целом вопросы изучения факторов возникновения и методы профилактики СШМП как осложнения оперативного лечения ДГПЖ до настоящего времени остаются актуальными. При этом отсутствует единый комплексный подход к вопросам профилактических мероприятий такого серьезного осложнения, как СШМП в послеоперационном периоде у больных ДГПЖ и не разработаны основные подходы в его лечении.

Литература:

1. *Джарбусынов Б.У. Чреспузырная аденомэктомия. - Алматы,1984.*
2. *Алчинбаев М.К., Малих М.А. Малоинвазивные методы лечения доброкачественной гиперплазии предстательной железы. - Алмата., 1998. - С. 105.*
3. *Алчинбаев М.К., Малих М.А. Трансуретральная микроволновая термотерапия в лечении доброкачественной гиперплазии предстательной железы // Аденома предстательной железы: Матер. Y-Междунар. конгресса урологов Харьков.: Факт.-1997.- С. 150-152.*
4. *Лопаткин Н.А., Мартов А.Г. Перспективы современной рентген-эндоскопической урологии // Матер. IX-*

Всероссийского съезда урологов. - М.,1997.- С.111-130.
5. Алчинбаев М.К., Сарсебеков Е.К., Малих М.А., Мамбеталин Е.С., Макажанов О.Х. Малоинвазивные методы лечения доброкачественной гиперплазии предстательной железы. – Алматы: Казахстан. – 1998. – 105.
6. Портной А.С. Хирургическое лечение аденомы и рака предстательной железы. - Ленинград: Медицина, 1989. - 256 с.
7. Тыналиев М.Т., Мырзалиев Ж.С., Евсюков В.Н., Авакулов М., Халмурзаев М.А., Кливер В.Я. Оперативное лечение аденомы предстательной железы - как решение одной из проблем геронтологии.//Здравоохранение Кыргызстана. 1992. №2. С.37-40.
8. Искаков А.И. Трансуретральная радиочастотная гипертермальная терапия в лечении доброкачественной гиперплазии предстательной железы. Дисс. … канд. мед. наук. – Алматы. – 1998.
9. Мартов А.Г., Лопаткин Н.А. Практическое руководство по трансуретральной эндоскопической электрохирургии доброкачественной гиперплазии предстательной железы. – М.: Триада Х. – 1999.
10. Малих М.А. Малоинвазивные методы лечения мочекаменной болезни и доброкачественной гиперплазии предстательной железы. Дисс. … д-ра мед. наук. – Алматы. – 1998.
11. Лопаткин Н.А. Доброкачественная гиперплазия предстательной железы. – М.: Медицина. – 1996.
12. Султанова Б.Г., Попенко Е.В., Маусынбаева И.Р. К вопросу о диагностики хронического пиелонефрита // Актуальные вопросы уроандрологии. -Алматы, 1996.-С. 105-106.
13. Симонов В.Я., Козлов В.А., Ухин А.В. и др. Осложнения трансуретральных операций, их профилактика и лечение У/Урология и нефрология.-1983 . - №5 - С.32-36.
14. Гориловский Л.М. Эпидемиология и факторы риска развития доброкачественной гиперплазии предстательной железы // Доброкачественная гиперплазия предстательной железы. – М. – 1997. – С.10-18.
15. Симонов В.Я., Козлов С.А. Техника трансуретральной электрорезекции при заболеваниях предстательной железы и мочевого пузыря // Эндоскопическая хирургия и дистанционная литотрипсия. М.- 1992.- С.9-20.
16. Неймарк А.И. Трансуретральная термотерапия в лечении доброкачественной гиперплазии простаты. - Барнаул, 1995.

Меры профилактики и лечения склероза шейки мочевого пузыря. Обзор литературы

Алчинбаев М.К., Малих М.А., Батырбеков М.Т., Омаров Е.С., Сенгирбаев Д.И., Каимбаев А.И., Мами Д.Е.

АО «НЦ урологии им. Б.У.Джарбусынова», г. Алматы

Важным моментом в решении вопроса о профилактике СШМП в послеоперационном периоде является способ гемостаза ложа аденомы простаты. До недавнего времени самым распространенным методом остановки кровотечения была тампонада марлевым тампоном. Это наиболее быстрый по времени и легко выполнимый метод гемостаза. Однако отмечено, что тампон не всегда обеспечивает надежный гемостаз, особенно при кровотечениях из уретральных артерий пузырного края капсулы, что способствует проникновению инфекции. Нередко возникает гнойно-воспалительный процесс в ложе, восходящий воспалительный процесс в верхних мочевых путях, мочевые затеки, свищи. По мнению некоторых авторов, тампон замедляет формирование и эпителизацию простатического отдела уретры и шейки мочевого пузыря.

Баллонные катетеры, широко используемые в последнее время, при операции лишены ряда недостатков, которые присущи марлевым тампонам. Гемостаз баллонным катетером осуществляется за счет низведения шейки мочевого пузыря, чтобы баллон не провалился в полость ложа, на шейку мочевого пузыря накладывают один или два кетгутовых шва. Катетер натягивают через уретру и подвешивают груз, несомненным преимуществом такого гемостаза является меньшая инфицированность ложа и нежное давление его на ткани. Однако и при этом выявлен ряд недостатков, такие как проваливание баллона в ложе аденомы и формирование «предпузыря», длительное сокращение ложа аденомы, недостаточная остановка кровотечения особенно из краев простатического ложа.

Несмотря на множество методов, проблема остановки кровотечения при аденомэктомии реально осуществляется только в последние годы, когда хирурги начали проводить гемостаз на широко открытом мочевом пузыре под контролем зрения. Это дало возможность чаще применять первичный глухой шов мочевого пузыря.

Сущность обработки ложа стала заключаться в наложении постоянных или съемных швов на хирургическую капсулу аденомы и шейку мочевого пузыря. На сегодняшний день широко применяется выделение аденоматозных узлов широким открытием шейки мочевого пузыря и наложением после введение в пузырь уретрального катетера двух поперечных швов на края простатического ложа.

Однако полагают, что постоянные кетгутовые швы, наложенные на капсулу и шейку мочевого пузыря, усиливают процессы воспаления и после операции развивается склероз шейки, «предпузырь» изменяет соотношение пузырно-уретрального сегмента и его функциональное состояние. Многие авторы указывают на частоту гнойно-воспалительных осложнений после операции, связывая их с образованием замкнутой полости с формированием там сгустков и развитием инфекции.

Особое внимание уделяется послеоперационному дренированию мочевого пузыря. Несовершенная работа дренажей мочевого пузыря, приводящая к затруднению оттока мочи из него, повышение в нем давления и при наличии пузырно-мочеточникового рефлюкса к обострению или возникновению воспалительных процессов в почках.

Стремление хирургов к более быстрой реабилитации больных, совершенствованием техники операционного лечения, применение в последние годы хлорвиниловых, силиконовых трубок различного диаметра дало возможность проводить аденомэктомию с первичным глухим швом мочевого пузыря и дренирование его только через уретру.

Причем, разные авторы предпочитают удалять уретральный дренаж в различные сроки. Карпенко В.С. к концу четвертых суток удалял уретральный дренаж, Ситдыков Э.Н. на 5-6 сутки. Раннее удаление уретрального катетера является профилактикой обострения инфекции. По мнению ряда авторов, уретральный катетер можно сохранять до 8-10 суток, так как он сдавливает сосуды ложа аденомы, что обеспечивает надежный отток из мочевого пузыря и играет определенную роль в формировании простатического отдела уретры.

Многие авторы ставят определенные показания к глухому шву и надлобковому дренажу, они считают, что можно выполнить аденомэктомию, а дренировать пузырь над лоном нужно лишь при тяжелой инфекции, пониженной свертываемости крови, ненадежность гемостаза, атонии мочевого пузыря. Одним из условий для ушивания мочевого пузыря наглухо считается квалификация уролога, умение его вести послеоперационный период, а также предвидение и лечение возможных осложнений.

На сегодняшний день методом выбора оперативного лечения вторичного СШМП является ТУР или рассечение (инцизия).

Трансуретральное рассечение предстательной железы и шейки мочевого пузыря является старейшей операцией, предназначенной для освобождения от симптомов инфравезикальной обструкции, обусловленной. В 1575 году Ambroise Pare сообщил о лечении грануляции уретры, использовав металлический зонд. В 1806 году William Blizard применил двойной зонд- нож, который позволял выполнить рассечение предстательной железы при доступе путем промежностной уретротомии. Из-за развития инфекции, кровотечений, недержания мочи и высокой летальности эта процедура не нашла широкого применения. В 1864 году И.В.Буяльский предложил гальванический зонд для создания тоннеля в задней уретре и шейке мочевого пузыря. Спустя 10 лет итальянский хирург Bottini создал инструмент, имевший вид литотриптера, на платиновый электрод которого подавался постоянный электрический ток. С его помощью после наполнения мочевого пузыря воздухом проводилось рассечение ткани аденомы предстательной железы путем перемещения раскаленной рабочей части инструмента. H. Young в 1913 году, используя цистоскоп, впервые применил острый цилиндрический эндоуретральный нож для рассечения простаты. Однако он имел ряд недостатков, главным из которых являлась невозможность коагулировать кровоточащие сосуды.

Открытие Hertz переменных токов высокой частоты дало возможность использовать их для коагуляции тканей и сосудов. С изобретением диатермии E.Beer (1933) предложил проводить рассечение внутреннего сфинктера мочевого пузыря на 5 и 7 часах условного циферблата копьевидным электродом. W.Keitzer опубликовал статьи о применении трансуретрального рассечения шейки мочевого пузыря при лечении склероза. Но более широкое распространение этот метод получил с 1973 года, когда A.Orandi и R.T.Turner-Warwick применили его у больных с обструкцией шейки мочевого пузыря и ДГПЖ небольших размеров. Трансуретральное рассечение шейки мочевого пузыря и простаты используется при лечении таких заболеваний, как ДГПЖ, СШМП, диссенергия шейки мочевого пузыря, нейрогенный мочевой пузырь. Учитывая цели и задачи нашего исследования, в дальнейшем мы будем рассматривать только вопросы лечения СШМП. Несмотря на уже длительное применение этого типа операции, спорными остаются многие вопросы диагностики, показаний, осложнений и отдаленных результатов. В связи с указанными обстоятельствами в последующем мы решили проанализировать литературы именно по профилактике и лечению СШМП.

Наряду со всем сказанным у 10-30% больных ДГПЖ и СШМП, подвергшихся оперативному лечению также продолжают регистрироваться явления дизурии.

В этой связи актуальным представляется характеристика основных клинико-патогенетических аспектов вышеуказанных расстройств мочеиспускания на современном этапе, а также выяснение новых, недостаточно изученных факторов развития СШМП.

Известно, что локализация, величина и характер роста аденомы простаты весьма вариабельны, причем последний фактор очень важен, так как аденома может расти как в сторону заднего отдела уретры и мочевого пузыря, так и в сторону прямой кишки. В последнем случае, даже при достижении больших размеров, ДГПЖ может не вызывать больших уродинамических нарушений.

Большинство авторов отмечают серьезные трудности объективной оценки истинных размеров ДГПЖ как при ректальном, так и инструментальном исследованиях, включая рентгенурологическое обследование, а также несоответствие этих размеров и интенсивности обструкции задней уретры и степень расстройств уродинамики.

Ранее, начиная с классических работ Гюйона, большинство урологов полагали, что все клинические проявления ДГПЖ связаны с механической инфравезикальной обструкцией простатического отдела уретры, со вторичной перегрузкой детрузорной мышцы и ее последующей декомпенсацией, приводящей к увеличению количества остаточной мочи в мочевом пузыре и уростазу в мочевых путях [70, 76, 78]. В настоящее время точка зрения на патогенез нарушений уродинамики при ДГПЖ значительно изменилась. Все более возрастающий клинический опыт показал, что при больших размерах аденомы простаты может не быть ИВО и, напротив, при небольших ДГПЖ могут быть резко выражены симптомы обструкции. Кроме того, практика свидетельствует, что имеется целый ряд заболеваний, особенно связанных с патологией центральной и нервной периферической системы, которые проявляются признаками, неотличимыми от ДГПЖ, особенно при его ирритативной форме. Весьма существенное значение имеет также факт сохранения клиники, характерной для ДГПЖ в отдаленном периоде после устранения механической обструкции, свидетельствующее о том, что она не во всех случаях играет главную роль.

За рубежом внедрен термин «простатизм», обозначающий группу жалоб и клинических признаков, связанных как с патологией предстательной железы, так и мочевого пузыря, что в практике очень важно дифференцировать. Так, C.Roehrborn и соавт. (1995) считают, что в основе этих заболеваний лежат три патологических процесса: гиперплазия, «простатизм» и обструкция, со следующими возможными комбинациями:

а) гиперплазия, «простатизм» и обструкция,

б) гиперплазия и обструкция (скрытый «простатизм»),

в) обструкция и «простатизм» без гиперплазии предстательной железы (СШМП, стриктура уретры),

г) гиперплазия и «простатизм» (необструктивная форма ДГПЖ).

Вышеуказанные основные патогенетические факторы ДГПЖ имеют решающее значение при выборе тактики лечения. Так, если при вариантах (а), (б) и (в), оптимальный результат дает оперативное лечение, устраняющее признаки ИВО и симптомы «простатизма», то на фоне гиперплазии простаты и симптомов «простатизма», но без наличия ИВО, тактика лечения больных остается дискутабельной.

Огромную роль в патологии мочевого пузыря играет и так называемый феномен нестабильность детрузора, что неопровержимо доказано многочисленными исследователями, начиная с 1971 года, причем она может быть связана как с наличием ИВО, так и с другими причинами. С точки зрения уродинамики наличие ДГПЖ или СШМП вызывает 3 патологических процесса: обструкцию уретро-везикального соустья, патологическую реакцию детрузора в фазе изгнания из мочевого пузыря, патологическую реакцию детрузора и изменение его растяжимости (комплайенса) в фазе накопления мочи.

При преобладающей обструкции вначале развивается повышение детрузорного давления и уменьшение максимальной скорости мочеиспускания, затем следует падение детрузорного давления и увеличение остаточного количества мочи в мочевом пузыре. Обычно обструкция при ДГПЖ носит эластический характер в отличие от рубцовых структур после травмы и воспаления. В далеко зашедших случаях развивается гипоконтрактильность детрузора за счет развития в нем коллагеновой ткани с прогрессирующей ретенцией мочи. Другой возможной реакцией детрузора на наличие ИВО является гиперреактивность или нестабильность детрузора с соответствующей клинической симптоматикой.

Клинические проявления СШМП или ДГПЖ, особенно при наличии ИВО, делятся по мнению ряда авторов на обструктивные, связанные с развитием ИВО и ирритативные, зависящие от функциональных расстройств нервно-мышечного аппарата мочевого пузыря. К первой группе относятся: задержка начала акта мочеиспускания, вялая струя мочи, необходимость использования для мочеиспускания напряжения мышц брюшного пресса и таза, чувство неполного опорожнения мочевого пузыря, в тяжелых случаях возможна острая задержка мочеиспускания. Ко второй группе симптомов относятся: никтурия, частое мочеиспускание с выделением небольших порций мочи, боли при мочеиспускании, императивные позывы и императивное недержание мочи.

По мнению Abrams P. (1983), эти признаки могут опреде-

ляться различными патологическими процессами, в частности, уменьшение объема выделяемой мочи может быть обусловлено общим снижением почечной секреции, наличием ИВО и уменьшением контрактильности мочевого пузыря. Чувство неполного опорожнения мочевого пузыря в свою очередь возможно при повышении его чувствительности (цистит, уретрит, простатит), стойком сокращении детрузора и наличии остаточной мочи. В то же время, увеличение частоты мочеиспускания также полиэтиологично и может определяться как общим увеличением притока и оттока мочи при нормальной емкости мочевого пузыря, так и возможно уменьшением функциональной емкости мочевого пузыря со снижением эффективного объема мочеиспускания при наличии воспалительного процесса или идиопатической гиперсенсорности. При этом имеет также определенное значение гиперреактивность детрузора.

К числу органических причин поллакиурии относятся заболевания сопровождающиеся уменьшением функциональной емкости мочевого пузыря, в частности, гипертрофия (трабекулярность) детрузора, фиброз мочевого пузыря после воспаления.

Императивные позывы к мочеиспусканию могут иметь место при воспалении мочевого пузыря и нестабильность детрузора. Недержание мочи, в свою очередь, бывает разных типов, включая недержание мочи при напряжении, императивное и рефлекторное недержание, что может зависеть от слабости мышц тазового дна, высокого давления в мочевом пузыре, органического повреждения сфинктерного аппарата, наличия гиперчувствительности мочевого пузыря, нестабильности детрузора. Наряду с этим недержание мочи встречается при различных поражениях центральной и периферической нервной систем. Наконец, боли в области мочевого пузыря бывают при воспалительных процессах в последнем и увеличении его чувствительности.

Симптом острой задержки мочеиспускания возникает при перерастяжении мочевого пузыря за счет ИВО или снижения контрактильности детрузора, возможна и психогенная задержка волевого импульса к мочеиспусканию, а капельное выделение мочи возникает при недостаточности бульбокавернозных мышц и нарушения механизма захвата мочи между шейкой мочевого пузыря и наружным сфинктером.

Особого внимания заслуживает вопрос о нестабильность детрузора, как патологическом процессе, лежащем в основе ряда клинических признаков патологии мочевой системы, включая СШМП. Большинство авторов считают, что имеется 3 основных фактора этиологии нестабильность детрузора:

а) неврологические поражения, включая вовлечение спинного мозга и высших центров регуляции мочеотделения, что отмечается при рассеянном склерозе и паркинсонизме;

б) ИВО, обусловленная ДГПЖ или СШМП;

в) возрастные изменения, в том числе атеросклероз сосудов малого таза.

Большинство авторов указывают, что нестабильность детрузора отмечается у 50-70% случаев с ДГПЖ, но ее частота уменьшается после устранения обструкции любым методом и через 6 месяцев после оперативного вмешательства не более, чем 20% больных отмечают характерные симптомы. Клинически детрузорная нестабильность в этих случаях проявляется в виде учащенного мочеиспускания, никтурии, императивных позывов, императивного недержания мочи.

Следует различать нестабильность детрузора и гиперрефлекторность мочевого пузыря, последняя проявляется учащенным мочеиспусканием и уменьшением эффективной емкости за счет увеличения пороговой чувствительности мочевого пузыря. Как правило, нестабильность детрузора выявлялась чаще у больных с ирритативной формой ДГПЖ, в то же время результаты оперативного вмешательства в этой группе были хуже, особенно при сочетании нестабильности детрузора и высокой максимальной скорости потока мочи.

Нестабильность детрузора может возникать как на фоне нормо-, гипер-, так и гипорефлекторного мочевого пузыря. Однако, чаще всего (до 45%) имеется гиперрефлексия, то есть сочетание со значительным уменьшением эффективного объема мочевого пузыря. В этой ситуации возникает позыв к мочеиспусканию или императивное недержание мочи.

По классификации расстройств мочеиспускания, предложенной Вишневским Е.Л. (1982), такой мочевой пузырь может быть отнесен к категории гиперрефлекторных неадаптированных, возможна и постуральная нестабильность детрузора. По данным ряда авторов нестабильность детрузора после аденомэктомии сохраняется в 20-25% наблюдений.

Таким образом, существенное число пациентов, переносящих ТУР предстательной железы или СШМП, не испытывают желаемого симптоматического улучшения в результате выполненного оперативного вмешательства, что является особенно справедливым в отношении раннего послеоперационного периода у данных больных. Устранение обструктивной симптоматики заболевания не предполагает немедленного уменьшения выраженности ирритативной группы симптомов, которые многие пациенты, страдающие ДГПЖ или СШМП, связывают с наибольшим дискомфортом.

Быстрое действие препаратов группы ά АБ как на обструктивную, так и на ирритативную симптоматику позволило установить их клиническое значение в оптимизации послеоперационного периода у больных, перенесших ТУР СШМП [95]. Клинические исследования применения ά АБ демонстрируют улучшение симптоматики заболевания независимо от исходных размеров предстательной железы, наличия или отсутствия обструкции.

Развитие симптомов учащенного повелительного мочеиспускания у больных с ДГПЖ в значительной степени связано с явлениями ПАД. Результаты наблюдения за больными свидетельствуют о том, что большинство больных, имевших ПАД до выполнения ТУР, в отдаленные сроки после оперативного вмешательства вновь начинают испытывать признаки данного состояния. Причины развития ПАД в подобных случаях могут заключаться в осуществлении мочеиспускания при низких значениях давления после ТУР, частичной денервации зоны шейки мочевого пузыря и заднего отдела уретры в результате оперативного вмешательства, а также в сохранении морфологических изменениях в виде утолщения стенки мочевого пузыря и избыточного накопления в ней коллагена.

Традиционно ПАД подвергается лекарственной терапии с применением антимускариновых препаратов. Однако данные экспериментальных исследований свидетельствуют о том, что эти препараты менее эффективны при ПАД, которая развивается на фоне инфравезикальной обструкции. При этом также установлено, что нестабильность детрузора на фоне обструкции не сопровождается изменением функции мускариновых рецепторов и применение антагонистов αАБ положительно воздействует на явления НД, которые развиваются на фоне обструкции.

Подобное действие антагонистов альфа-1-адренорецепторов на ирритативную симптоматику связываю с их действием на альфа-1Д-адренорецепторы, которые преобладают в стенке детрузора человека, при этом их активность увеличивается на фоне развития ИВО. Кроме того, нельзя исключить, что в развитии ирритативной симптоматики существенную роль играют центральные механизмы регуляции, а именно альфа-1Д-адренорецепторы спинного мозга. В свете этого представления имеются указания на то, что применение теразозина уменьшает явления детрузорно-сфинктерной диссенергии у больных с сужением шейки мочевого пузыря, что достигается преимущественно за счет центрального эффекта ά АБ.

Помимо этого, нам представляется оправданным назначение препаратов группы антагонистов альфа-1-адренорецепторов в послеоперационном периоде для оптимального уменьшения массы гипертрофированной стенки мочевого пузыря. У пациентов с ИВО отмечается увеличение массы мочевого пузыря, которое регрессирует после оперативного вмешательства.

Результатами экспериментальных данных также установлено положительное действие препаратов группы альфа-1-АБ в отношении увеличения кровотока в стенке мочевого пузыря и уменьшения негативного воздействия ИВО на гладкомышечные элементы детрузора.

Не вызывает сомнения тот факт, что для всестороннего выяснения механизмов лечебного действия антагонистов альфа-1-адренорецепторов в послеоперационном периоде необходимы дальнейшие фундаментальные и клинические исследования.

Анализ данных современной литературы показывает, что одним из серьезных осложнений после выполненных операций по поводу ДГПЖ является СШМП, важным моментом в профилактике которого играет роль способ гемостаза ложа удаленных узлов. В этом направлении существует множество способов гемостаза, каждый из которых обладает как рядом преимуществ, так и недостатков. С другой стороны, как методы удаления гиперплазированных узлов предстательной железы, так и способы гемостаза играют главенствующую роль в возникновении СШМП. Лечение последнего также не однозначно и преимущественным методом выбора является ТУР. Между тем, многие стороны этой важной проблемы СШМП требуют целенаправленного изучения для выработки оптимальных методов его профилактики и лечения.

Литература:

1. *Куандыков Е.А. Факторы развития и профилактика хронического пиелонефрита у больных доброкачественной гиперплазией парауретральных желез. Автореф. Канд. мед. наук – Алматы – 2000 – С.23.*
2. *Серняк П.С., Виненцов Ю.А., Шамраев В.Г., Кобец В.Г. К вопросу профилактики обструктивных осложнений хирургического лечения больных доброкачественной гиперплазией предстательной железы // Совр. пробл. урол. – Харьков: Факт. – 1997. – С.243-246.*
3. *Нургожин Е.А. Клиническая эффективность гемостатического шва с низведением шейки мочевого пузыря после аденомэктомии // Актуальные вопросы уроандрологии. / Труды II конгресса урологов Казахстана - Алматы, 1995. - С. 75 - 76.*
4. *Макажанов М.А. Электростимуляция ложа аденомы простаты в лечении послеоперационного недержания мочи. Автореф. Дис.канд.мед.наук – Аламаты.-1995.-С.23.*
5. *Джарбусынов Б.У., Жумадилов Н.Ш., Жиенбаев Е.Р. и другие. Профилактика и лечение инфекционных воспалительных осложнений при обструкции мочевыводящих путей // Актуальные вопросы уроандрологии. / Сб. научи, тр. - Алматы,.1993. - С. 53 - 55.*
6. *Мшвиладзе Л.П. Поздние обструктивные осложнения аденомэктомии простаты: Дисс. … канд. мед. наук. - М., 1986. – 212*
7. *Федотов П.П. Сравнительная оценка некоторых способов обработки ложа аденомы простаты после чреспузырной аденомэктомии: Автореф. … канд. мед. наук. - Курск, 1969. - 18 с.*
8. *Гориловский Л.М., Дрозд Т.Н., Формирование пузырно-уретрального сегмента при аденомэктомии предстательной железы с предварительным наложением съемных лигатур на капсулу аденомы // Урология и нефрология. - М., 1988. - № 4. - С. 35 – 38.*
9. *Горюнов В.Г., Кузьмин Г.Е. Причины и профилактика после операционного везикулита и эпидидимоорхита у больных с аденомой предстательной железы // Аденома предстательной железы. - М., 1987.-С.93-96.*
10. *Гориловский Л.И., Доброхотов М.А., Модоровский М.Н. Радиоволновая трансуретральная гипертермия больных доброкачественной гиперплазией предстательной железы // Матер. IX-Всеросс. съезда урол. – М. – 1997. – С. 218.*
11. *Мартов Г.Г. Трансуретральная электрорезекция в лечении ДГПЖ // Доброкачественная гиперплазия предстательной железы. – М. – 1997. – С.151-162.*
12. *Савченко Н.А. Симптомы доброкачественной гиперплазии предстательной железы и их классификация // Урол. и нефрол. – 1997. - №5.- С.10-12.*
13. *Назирашвили Г.И., Самкина Э.Н., Гагуа Г.А. О раннем выявлении аденомы предстательной железы // Матер. I Республ. съезда урол.– Ташкент. – 1992. – С.201-202.*
14. *Пытель Ю.А. Медикаментозная терапия гиперплазии простаты // Пленум Всеросс. общ-ва урол.. - Саратов, 1994. – С.5-19.*
15. *Лопаткин Н.А., Ройланс П.Дж., Стонер Э. Длительное лечение больных с доброкачественной гиперплазией предстательной железы проскаром // Урол. и нефрол. – 1996. - №1. – С.2-4.*
16. *Степанов В.Н., Серегин А.В. Лечение больных доброкачественной гиперплазией предстательной железы проскаром MSD (финастерид) // II-Росс. нац. Конгресс «Человек и лекарство». – 1995. – 274 с.*
17. *Hansen B.J., Hald T. Review of Current Medical Treatment of Benign Prostatic Hyperplasia // Eur. Urol. Vol. 24, (suppi 1).- P.41-49.*
18. *Mc Connel J. Hormonal Treatment of Benign Prostatic Hyperplasia // The International Consultation on Benign Hyperplasia. – Monaco, 1995. – P. 463-469.*

Анализ хирургического лечения гипертензивных внутримозговых гематом по данным клиники за 2012 г.

А.А.Романчик
Врач-нейрохирург высшей категории, НХО-3. ГККП ГКБ№7, г. Алматы

Актуальной проблемой в нейрохирургии остается выбор методов и показаний для хирургического лечения гипертензивных внутримозговых кровоизлияний. Несмотря на улучшение качества диагностики, выбор хирургической тактики у больных с геморрагическим инсультом остается спорным. Трудность в выборе определяется следующими особенностями: 1) сочетание внутримозгового кровоизлияния с сосудистым спазмом, 2) риск повторного кровоизлияния в ложе имеющейся гематомы, 3) тяжесть соматического состояния больных с данным видом патологии, 4) локализация внутримозговой гематомы, 5) симптомы компрессии и дислокации мозга (1,3). Приводимые в данной статье данные хирургического лечения внутримозговых гипертензивных гематом 33 больных с различным обьемом, локализацией гематом, уровнем нарушения в сознании. Отражена перспективность применения эндоскопической техники для операции (2,4).

В клинике за отчетный период прооперировано 33 больных с нетравматическими внутримозговыми кровоизлияниями, из которых 22 больным проведено открытое удаление гематомы, а 11 больным наложен вентрикулярный дренаж. Наложение дренажа производилось в следующих случаях: 1) прорыв крови в желудочковую систему, 2) сопутствующая грубая соматическая патология, 3) преклонный возраст, 4)тяжесть общего состояния на момент поступления в клинику. На наш взгляд, наиболее вероятной причиной кровоизлияние послужила гипертоническая болезнь, осложненная атеросклерозом сосудов головного мозга. Всем пациентам проводилось КТ головного мозга при поступлении с последующим контролем в послеоперационном состоянии.

При анализе оперированных больных произошло распределение по следующим группам:1) по полу(мужчины – 20,женщины – 13),2) по возрасту (50-60 лет - 16, 60-70 лет - 17), 3) по уровню сознания: 14-15 баллов по ШКГ- 4 больных, 9-10 баллов по ШКГ – 20 больных, ниже 9 баллов по ШКГ- 9 больных, 4) локализации кровоизлияния(медиальные – 9, смешанные - 9, латеральные – 15 больных), 5) объем кровоизлияния(50-70 см3 - 17 больных, 70-100 см3 - 10 больных, свыше 100 см3 - 6 больных).Внутримозговые кровоизлияния до 25-30 см3,при компенсированном состоянии больных, к оперативному лечению не рассматривались.

Всем больным с медиальным расположением гематомы проведено наложение вентрикулярного дренажа. Больным со смешанным кровоизлиянием в 4-х случаях накладывался вентрикулярный дренаж ,а в 5 случаях проводилось открытое удаление гематомы .Открытое удаление проводилось во всех случаях латерального расположения внутримозгового кровоизлияния методом резекционной трепанации (в 3 случаях с применением эндоскопической стойки фирмы «Карл Шторц»). Учитывая оснащенность клиники компьютерным томографом 17 операций проведены в течении 1-х суток ,и всего 6 операций в течении 2-х суток с момента поступления.

Из общего числа оперированных больных, 15 умерло в различные сроки после операции (5 при медиальном расположении, 4 при смешанном, 5 при латеральном расположении кровоизлияния). У всех умерших ,при вскрытии ,обнаружены отек и дислокация головного мозга с ущемлением мозжечка в большом затылочном отверстии. У 4 больных произошло повторное кровоизлияние в ложе имеющейся гематомы. Проведена реоперация с удалением вновь возникшего объема. Из числа умерших, 8 с объемом гематомы до 100см3 и более.

Аннотация. Из приведенных в статье данных следует, что на исход лечения и выживаемости больных влияет локализация, объем гематомы, степень выраженности угнетения сознания, соматическая отягощенность, возможность коррекции артериального давления, степень нарушения функции стволовых структур. В группе больных с медиальным расположением гематом, сопровождаемых тампонадой желудочковой системы, смертность наиболее высока. Перспективно применение эндоскопической техники, так как этот метод уменьшает травматичность оперативного вмешательства, позволяет визуализировать ложе гематомы, выявить место возникновения кровотечения.

Литература

1. *Буров В.А., Крылов В.В. Хирургическое лечение инсульта // Материалы 4-го сьезда нейрохирургов России. – М.,2006. – с.257,*
2. *Виленский Б.С. Неврологический журнал, №5, 2003,с.61-62.*
3. *Крылов В.В. ,Скороход А.А. Организация лечения больных с нетравматическими внутричерепными кровоизлияниями // М.,2007, - с.104-107.,*
4. *4) Grant G.A.,Chapman J.R., et al. // Neurosurgery. – 1999.- Vol. 90, P. 13-18.*

Түжырым: Статьядағы келтірілген негіздерге қарай: емделіп шығу мен науқастардың сауығуына, орналасуы, гематома көлемі, сананың бұзылу дәрежесінің айқындығы, соматикалық тартылулар, артериялық қан қысымының коррекциясының мүмкіндігі, бағаналық құрылым функциясының бұзылу дәрежесі әсер етеді. Науқастар тобында гематоманың медиальды орналасуы мен қарыншалық жүйенің тампонадасымен бірге жүруі кезінде өлім дәрежесі жоғары. Эндоскопиялық техниканы қолдану тиімді, өйткені бұл әдіс оталық араласу кезінде жарақатты азайтады, гематоманың түбін көруге, қансыраудың орнын анықтауға көмектеседі.

Summary: In the article the data it follows that: on the outcome of the treatment and survival of patients affected localization , volume hematomas ,severity of oppression consciousness ,somatic burden, the possibility of correction of arterial blood pressure ,degree of disturbance of the functions of stem structures. In the group of patients with media location of hematomas, accompanied by tamponade ventricular system, the mortality rate.

Клинические результаты применения эндоскопической аденоидэктомии и течение послеоперационного периода

Н.М.Гусейнов, М.Д.Гулиев
Азербайджанский Государственный Институт Усовершенствования Врачей им. А.Алиева, кафедра оториноларингологии, г.Баку

Актуальность проблемы

За последние 10 - 15 лет на фоне появления новых методов диагностики и лечения хронического аденоидита, заметно изменилось и техническое обеспечение вмешательства [6,8].

Однако, несмотря на давний опыт использования общего обезболивания при аденотомии в нашей стране, операции без визуального контроля широко распространены до настоящего времени [1,5].

Аденотомия может привести к различным осложнениям во время операции и в послеоперационном периоде, зависящим от техники выполнения операции, анатомических особенностей и других причин. Поэтому выполнение хирургического вмешательства и ведение послеоперационного периода требуют пристального внимания оториноларинголога. Тщательное обследование и подготовка больных к операции, щадящее выполнение ее, послеоперационный уход способствуют уменьшению частоты осложнений [3,4,7].

Ведение больных в раннем периоде после аденотомии в литературе освещено довольно скудно. По мнению большинства авторов, терапия носит симптоматический характер и сводится к ежедневному щадящему туалету полости носа, закапыванию сосудосуживающих капель, соблюдению общего охранительного режима [2,6].

Целью данного исследования

явилось изучение клинических результатов после применения эндоскопической аденоидэктомии и оценка послеоперационного периода.

Материалы и методы исследования

Основу клинического анализа составили данные наблюдения у 171 больных, из числа апрооперированых в ЛОР отделении РКБ им.М.Миркасымова по поводу гипертрофии глоточной миндалины за период с 2004 по 2009 год. Распределение больных по возрасту и полу представлено в Таблице 1.

Критериями оценки ближайшего послеоперационного периода были: болевой синдром, температурная реакция, затруднение носового дыхания, выделения из носа. Кроме того, в течение первых 14 дней после вмешательства проводился эндоскопический контроль заживления раны в носоглотке.

Результаты и их обсуждения

Спустя 6 часов после аденотомии на боль в глотке при глотании жаловались 74 (90,24%) пациента в основной группе и 82 (92,13%) - в контрольной [P>0,05]. На следующий после оперативного вмешательства день на боль жаловались 9 (10,97%) больных в основной и 10 (11,23%) в контрольной группе [P>0,05]. В последующие дни наблюдения болевые ощущения в глотке пациентов не беспокоили.

Жалобы на затруднение носового дыхания и выделения из носа в ближайшие 10 дней после операции, представлены в Таблице 2.

Таблица 2 - Жалобы на затруднение носового дыхания и выделения из носа в послеоперационном периоде

Жалобы		2-й день				5-й день			
Возраст (лет)		1-3 года	4-6 лет	7-10 лет	11-14 лет	1-3 года	4-6 лет	7-10 лет	11-14 лет
Затруднение носового дыхания	Основ. группа	5	12	8	4	3	9	5	2
	Контр. группа	7	15	14	4	5	11	10	2
Выделения из носа	Основ. группа	3	9	7	4	3	7	4	3
	Контр. группа	5	12	10	4	5	11	7	3
Жалобы		10-й день				14-й день			
Возраст (лет)		1-3 года	4-6 лет	7-10 лет	11-14 лет	1-3 года	4-6 лет	7-10 лет	11-14 лет
Затруднение носового дыхания	Основ. Группа	1	0	0	2	0	0	0	1
	Контр. Группа	1	2	0	2	1	1	0	0
Выделения из носа	Основ. Группа	2	0	0	2	0	0	0	0
	Контр. Группа	5	0	0	2	2	0	0	0

Затруднение носового дыхания в раннем послеоперационном периоде отмечалось у пациентов обеих клинических групп. На 2-й день после вмешательства данные жалобы беспокоили 29 (35,36%) пациентов основной группы и 40 (44,94)% контрольной [P<0,05]. К 10-у дню подобные жалобы предъявляли только 3 (3,65%) больных в основной группе и 5 (5,61%) в контрольной [P>0,05]. Осмотр на 14-й день позволил выявить затруднение носового дыхания соответственно у 1 (1,21%) в основной и у 2 (2,24%) в контрольной группе [P<0,05].

Выделения из носа на 2-й после вмешательства день у всех пациентов имели сукровично - слизистый характер, и беспокоили 23 (28,04%) пациентов основной группы и 31 (34,83%) контрольной [P<0,05].

Постепенно в процессе наблюдения за больными отмечалось изменение характера секрета с сукровично - слизистого на слизистый и появление корок. К 10-у дню данные жалобы беспокоили 4 (4,87%) пациентов основной и 7 (7,86%) контрольной групп [P<0,05]. К 14-у дню данный показатель отсутствовал в основной группе и составил 2 (2,24%) в контрольной группе [P<0,05].

Первые 14 дней после вмешательства осуществлялся эндоскопический контроль над процессом заживления послеоперационной раны. Пациенты

Таблица 1 - Распределение больных по полу и возрасту.

	1 - 3 года n=20		4 - 6 лет n=77		7 - 1 0 лет n=45		11 -14 лет n=29	
	*М	*Д	М	Д	М	Д	М	Д
Основная группа n=82	5	4	21	17	14	5	8	8
Контрольная группа n=89	7	4	21	18	16	10	8	5
Всего	12	8	42	35	30	15	16	13
%	7,02%	4,67%	24,56%	20,47%	17,54%	8,77%	9,36%	7,61%

*М - мальчики; *Д - девочки.

были осмотрены на 2-й день (в день выписки), а также на 3-й, 5-й, 10-й и 14-й день.

Местно течение раневого процесса оценивалось по наличию отёка слизистой полости носа, сукровично — слизистого отделяемого в полости носа и носоглотке.

Отделяемое в полости носа и в носоглотке носило сукровично — слизистый характер и на 2-й день после вмешательства отмечалось у 23 (28,04%) пациентов основной и у 31 (34,83%) контрольной группы [P<0,05]. К 5-му дню количество больных с наличием отделяемого в полости носа и носоглотке уменьшилось до 17 (20,73%) в основной и 28 (31,46%) в контрольной группе [P<0,05]. В конце 2-й недели наблюдения скудное слизистое отделяемое отмечалось соответственно у 2 (2,43%) в основной и у 4 (4,49%) в контрольной группе [P<0,05].

Во время эндоскопического исследования раневая поверхность оценивалась по наличию фибрина и остатков аденоидной ткани. Также учитывались данные, полученные при стандартной фарингоскопии - налёты фибрина на язычке мягкого нёба, на нёбных дужках и задней стенке глотки.

Плёнки фибрина локализованные в области задней поверхности мягкого нёба, в области uvula и нёбных дужек, располагались на фоне слегка гиперемированной и отёчной слизистой оболочки. На 2-й день после аденотомии данные находки были выявлены у 26 (31,70%) пациентов основной и 48 (53,93%) контрольной группы [P<0,05]. К 5-му дню количество больных с данной локализацией налётов сократилось до 5 (6,09%) в основно и 11 (12,35%) в контрольной группе [P<0,05]. На 10-й день после аденотомии фибрин на мягком нёбе отсутствовал.

Фибринозный налёт на задней стенке глотки, ниже уровня валика Пассованта на 2-й день наблюдения был отмечен у 10 (12,19%) основной группы и у 21 (23,59%) контрольной [P<0,05]. К 10-у дню наблюдения фибрин данной локализации в обеих клинических группах не определялся.

На 2-й день после вмешательства в своде носоглотки эндоскопически выявлялись фрагменты аденоидной ткани, не удалённые во время аденотомии.

Таблица 3 - Локализация остатков аденоидной ткани, выявленной в раннем послеоперационном периоде

Место локализации элементов аденоидной ткани	Основная группа				Контрольная группа			
	1-3 года п=9	4-6 лет п=38	7-10 лет п=19	11-14 лет п=16	1-3 года п=11	4-6 лет п=39	7-10 лет п=26	11-14 лет п=13
Свод носоглотки и основание сошника	0	1	0	0	0	4	2	1
Область трубной миндалины и отверстия слуховой трубы	0	1	0	0	0	3	1	2
Хоаны и задние отделы носа	0	0	0	0	0	2	2	0
Нижние отделы носоглотки (валик Пассованта)	0	1	0	0	0	1	1	1
Распространённые	0	0	0	0	0	2	1	0
Всего % от числа «п»	0 0%	3 7,89%	0 0%	0 0%	0 0%	12 30,76 %	7 26,92 %	4 30,75 %
Всего %	3,65%				25%		14%	
P	P<0,05							

Эндоскопическое исследование носоглотки на следующий после операции день позволило выявить не удалённые остатки глоточной миндалины у 3 (3,65%) пациентов основной и у 23 (25,84%) пациентов контрольной группы [P<0,05]. Находки представляли собой небольшие элементы лимфоидной ткани, примерно до 0,5 см в максимальном диаметре. Локализация аденоидной ткани представлена в Таблице 3.

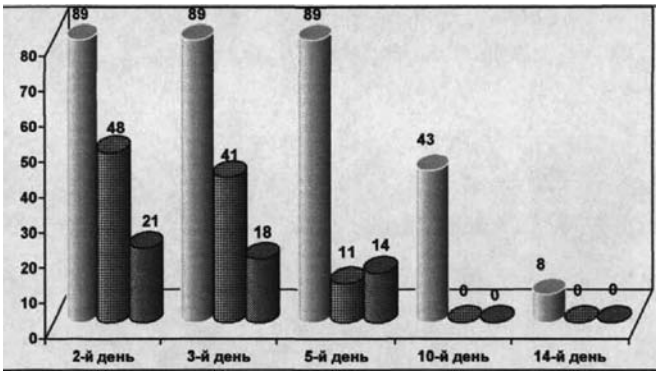

Рис. 1.Фибрин в послеоперационной ране (Контрольная группа). Фибрин а своде носоглотки Ш Фибрин на мягком нёбе В Фибрин на задней стенке глотки

В основной группе все элементы остатков аденоидной ткани были выявлены в возрастной подгруппе 4-6 лет, в контрольной группе - примерно одинаковое в процентном отношении количество (30,76%; 26,92%; 30,75% (P>0,05) во всех возрастных подгруппах, кроме самой младшей.

Осложнений после проведённой аденотомии у пациентов обеих клинических групп не отмечалось. Жалобы на рвоту, боли в области шеи, боли в мышцах конечностей и туловища, боли в ухе в течение первых суток после аденотомии представлены в Таблице 4.

Таблица 4 - Жалобы в первые 6 часов после аденотомии

Жалобы	Основная группа				Контрольная группа			
	1-3 года п=9	4-6 лет п=38	7-10 лет п=19	11-14 лет п=16	1-3 года п=11	4-6 лет п=39	7-10 лет п-26	11-14 лет п=13
Рвота однократная	2	12	2	1	2	10	3	1
Рвота более 1 раза	1	4	0	0	1	3	1	0
Боли в области шеи	0	0	0	0	0	8	5	3
Боли в мышцах конечностей и туловища	0	5	3	2	0	3	2	1
Иррадиация боли в ухо	1	6	2	1	0	7	3	2
Тубоотит	0	0	0	0	1	5	2	2

Учитывая клиническую картину раннего послеоперационного периода, жалобы пациентов, данные объективного исследования носоглотки, очевидно, что у больных перенесших аденотомию под общим обезболиванием с визуальным контролем операционного поля отмечается более благоприятное течение процесса заживления.

Таким образом, результаты риноманометрического исследования демонстрируют увеличение СОП в группе после эндоскопической аденоидэктомии в 4 раза больше, чем в группе после стандартной аденотомии. В качестве примера высокой результативности эндоскопической аденоидэктомии приводим клиническое наблюдение. Мать больного Е., 5 лет обратилась на амбулаторный приём по поводу резкого нарушения носового дыхания, дисфагии, ночного храпа, сопровождающегося остановками дыхания до 30 секунд 3-4 раза каждые 5-10 минут. В возрасте 2,5 лет оперирован под наркозом в условиях ЛОР- отделения одной из больниц г. Баку, где, судя по выписной справке, выполнена стандартная аденотонзиллотомия под наркозом. 25.12.2010 г. госпитализирован в отделение оториноларинголо-

гии РКБ им. М.Миркасимова, история болезни № 1194. Родился недоношенным в 8 месяцев, от первой беременности ростом 46 см, весом 2460 г. Часто болел простудными заболеваниями, перенес острый стенозирующий ларинготрахеит 1 год назад. При поступлении носовое дыхание практически полностью отсутствовало, рот открыт, слюнотечение, изменения внешнего вида, характерные для болезни Дауна, килеобразная деформация грудной клетки. При осмотре во время сна: синюшность носогубных складок, храп, эпизоды апное 30 секунд 3-4 раза каждые 5-10 минут. Амбулаторно консультирован детским неврологом. Заключение: болезнь Дауна, миотонический синдром, задержка умственного и физического развития. При обследовании: общие анализы крови и мочи - без особенностей, свертываемость крови по Сухареву - начало 3 мин 25 сек., конец — 3 минуты 50 сек. Биохимия крови - без изменений. Электрокардиография: ритм синусовый, тахикардия 124 удара в минуту, неполная блокада правой ножки пучка Гиса, перегрузка правого предсердия. Группа крови - первая, резус-фактор - положительный. При попытке осмотра выполнить эндоскопическое исследование не удалось из-за беспокойного поведения ребенка. Не удалось выполнить риноманометрию вследствие психических расстройств. При осмотре ротоглотки обнаружена асимметричная гипертрофия небных миндалин - слева III степени, справа - II степени. 26.12.2005 г. - операция эндоскопическая аденотонзиллотомия. Под общим обезболиванием введен роторасширитель Daves-Meyer, полость гортаноглотки дополнительно герметизирована увлажненной марлевой салфеткой, через полость носа в глотку проведен пластиковый катетер, выведен через рот, которым оттянуто мягкое небо. По контролем 70° эндоскопа, проведенного через рот верифицированы аденоиды 3 степени - полностью закрывали сошник и были приращены к нему. Через полость рта удалены аденоидные вегетации, после удаления которых удалось выявить частичное сужение хоан. Принято решение об удалении задних концов нижних носовых раковин в целях максимального расширения просвета задних отделов полости носа. С помощью шейвера удалена слизистая оболочка задних концов нижних носовых раковин. Гемостаз с помощью временной тампонады носоглотки пятью марлевыми шариками. Затем выполнена двусторонняя тонзиллотомия (Рис.2, 3). Гемостаз с помощью биполярной коагуляции. Послеоперационный период протекал без осложнений. 28.12.2000 г. больной был выписан домой. Спустя 1 месяц после операции мать доставила ребенка для контрольного осмотра. Со слов матери храп прекратился, эпизоды ночного апное отсутствуют, носовое дыхание восстановилось, дисфагии нет, улучшились речь и память.

Выводы

Изучение результатов исследования показало несомненные преимущества эндоскопической аденоидэктомии по сравнению со стандартной методикой удаления аденоидов. Несмотря на необходимость применения эндотрахеального наркоза и более продолжительное пребывание больных в условиях стационара можно констатировать следующее:

- Осложнения после стандартной методики в целом встречаются чаще, чем после эндоскопической.
- Ассортимент осложнений после обычной методики шире, чем после эндоскопической.
- Основное осложнение в виде интраоперационного и раннего послеоперационного кровотечения встречается чаще в первой группе.
- Борьба с кровотечением при эндоскопической методике безболезненна для больного.
- Эндоскопическая методика предполагает более широкие возможности интраоперационного гемостаза в виде применения биполярной коагуляции.
- Поздние осложнения, проявляющиеся процедивом и рецидивом аденоидов, после эндоскопической операции отсутствуют.
- Функциональный эффект эндоскопической методики значительно превышает таковой после «классической» аденотомии.

Литература

1. *Архангельская И.И., Ивойлева Т.Я., Яновский В.В. Острые синуситы у детей с аденоидными вегетациями. // Российская ринология. — 2005. — №2. —С.173.*
2. *Портенко Г.М., Портенко Е.Г., Графская Н.А. К вопросу о профилактике персистенции аденоидов. // Российская ринология. -2002. -№2. -С. 192-193.*
3. *Пухлик С.М., Нейверт Э.Г. Новый подход к лечению детей с гипертрофией глоточной миндалины. // Журн. ушн., нос.и горл. бол. - 2000. - №2. С. 37.*
4. *Разиньков С.П., Будяков С.В., Лазарев А.И. Особенности эндоскопической картины полости носа и носоглотки у больных экссудативным отитом. // Росс, ринол. -2002. -№ 2. -С. 68-70.*
5. *Русецкий. Ю.Ю. Оценка эффективности функциональной органосохраняющей эндоскопической аденотомии с позиций доказательной медицины / Ю.Ю. Русецкий, В.Ю Шишина, А.П. Буянов // Рос.оториноларингология. -2004. - №3(10). -С.86-90.*
6. *Шелудченко Т.П., Лопатин А.С., Барков А.М., Нефедов В.С. Синдром обструктивного апноэ сна: хирургическая коррекция и её результаты. // Росс, ринол. -2002. -№2. -С. 42-45.*
7. *Bernstein J.M., Dryja D., Murphy T.F. Molecular typing of paired bacterial isolates from the adenoid and lateral wall of the nose in children undergoing adenoidectomy: implications in acute rhinosinusitis. // Otolaryngol. Head. Neck. Surg. -2001. Dec. -№ 125(6). -P. 593-597.*
8. *Richards, W., Ferdman R.M. Prolonged morbidity due to delays in the diagnosis and treatment of obstructive sleep apnea in children / W. Richards. R.M , Ferdman / Clin. Pediatr. (Phil.). - 2000. - Vol.39. №2. - P. 103-108.*

SUMMARY

Clinical Results Of Endoscopic Adenoidektomii And Postoperative Course

N.M.Guseynov, M.D.Guliyev

The purpose of this study was to determine the clinical outcome after endoscopic adenoidektomii and evaluation of the postoperative period.

The basis of the clinical analysis of these observations were over 171 patients, out of the ENT department aprooperirovanyh RCH im.M.Mirkasymova about pharyngeal tonsil hypertrophy from 2004 to 2009.

The study results showed clear advantages of endoscopic adenoidektomii compared to the standard way to remove the adenoids.

Острый синусит и методы его лечения

Урисбаева Г. Е.
КГП «Поликлиника №2 г. Костанай»

Воспалительные заболевания околоносовых пазух занимают значительное место в лор патологии , в некоторых случаях приводя к развитию орбитальных и внутричерепных осложнений.

Проблемы диагностики и лечения синуситов постоянно привлекают внимание оториноларингологов ввиду широкой распространенности патологии, поздней диагностики и неудовлетворительных результатов лечения. Одним из путей решения проблемы лечения синуситов на современном этапе является использование комплексных методов лечения. Под наблюдением находилось 56 пациентов с острым гнойным синуситом в возрасте от 16 до 60 лет. Из них 32 мужчин, женщин 24.Односторонний процесс отмечался у 30 пациентов, двусторонний у 26. У пациентов с хроническим поражением околоносовых пазух длительность ремиссии составила от двух до шести лет. Начало заболевания чаще всего связывалось с перенесенной респираторно-вирусной инфекцией и протекало на фоне субфебрильной или нормальной температуры тела.

Основными жалобами были: ощущение боли и чувство тяжести, давления в проекции пазух, гнойное отделяемое из носа и на задней стенке глотки, нарушение носового дыхания. Всем больным проводилось анализы крови и мочи, в динамике (при обращении и на 19-21 сутки после начала лечения) рентгенологическое исследование околоносовых пазух в затылочно-подбородковой проекции. У 37 пациента на первичных рентгенограммах отмечалось диффузное затемнение пазух, у19 обнаружен уровень жидкости в пораженной пазухе. Всем больным проводились пункции верхнечелюстных пазух с последующим микробиологическим исследованием содержимого. После завершения диагностических процедур проводилось лечение: назначение амписид 375мг 2раза в сутки, сосудосужающие капли в нос, антигистаминные препараты, физиотерапевтические процедуры.

Критериями эффективности лечения служили: нормализация общего состояния, восстановление носового дыхания и прекращение гнойного отделяемого из носа, купирование боли, давления в проекции пазух, динамики рентгенологических изменений, также проводилась оценка лечения самими пациентами. На фоне лечения Амписидом у пациентов отмечено купирование основных жалоб (боли, тяжести, давления в области пазух)к 3-4дню.

Результаты лечения оценивались как «хороший», «удовлетворительный», «без эффекта». Хороший результат лечения был получен в 86,9%случаев при комплексном лечении и в 62,5% случаях при традиционном. Анализ повторных рентгенограмм, произведенных на 19-21 сутки после начала лечения, показал улучшение или восстановление до нормы рентгенологической картины. Оценка результатов лечения острых и обострения хронических синуситов показала, что Амписид достаточно эффективным препаратом широкого спектра действия и может использоваться при лечении гнойных заболеваний околоносовых пазух.

Полученные в результате исследования данные свидетельствует, что антибактериальный препарат Амписид является высокоэффективным при лечении гнойно-воспалительных заболеваний ЛОР органов. Препарат хорошо переносится пациентами, удобен в применении и может быть рекомендован в качестве антибиотика выбора для широкого применения в условиях стационара и амбулаторной практике.

Литература

1. *Пальчун В.Т. Крюков А. И. Оториноларингология. Руководство для врачей. М. 2001.*
2. *Пискунов Г.З. Пискунов С.З. Клиническая ринология М-2002*
3. *Игнатова А.В. Назальная обструкция: патофизиология и методы лечения.2002 №3.*
4. *Шеврыгин Б.В. Справочник по оториноларингологии. Алма - Ата 1989*
5. *Пальчун В.Т. Преображенский Н.А. Болезни уха, горла, носа. М-1978*

Анализ использования препарата Мидакс 1% в комплексном лечении пациентов с миопией и спазмом аккомодации

Г.К.Аконова
Врач офтальмолог АО «Талап» г. Уральск

Учитывая большой удельный вес миопии в структуре аномалий рефракции, ежегодное увеличение числа близоруких детей, тенденцию к прогрессированию и развитию осложнений, раннее выявление и своевременное лечение данного заболевания, направленное на предупреждение прогрессирования близорукости являются одной из актуальных проблем современной офтальмологии.

Одним из ведущих звеньев в патогенезе миопии является ослабленная аккомодация, поэтому поиск и внедрение в практику эффективных способов профилактики и лечения нарушений аккомодации – одно из важных направлений в лечении близорукости.

В последние годы офтальмологи всего мира широко используют в своей практике препараты, воздействующие на работу цилиарной мышцы. Одним из таких препаратов является мидакс, относящийся к группе циклоплегиков. Активным действующим веществом данного препарата является тропикамид. Применение препарата мидакс 1% позволяет нормализовать работу мышц цилиарного тела, вследствие чего цилиарная мышца адекватно реагирует на зрительную нагрузку.

Целью данного исследования

является изучение эффективности препарата мидакс 1% в комплексном лечении миопии и спазма аккомодации.

Материал и методы

Под наблюдением находились 2 группы больных с диагнозом приобретенная миопия слабой и средней степеней, спазмом аккомодации. Возраст пациентов от 7 до 14 лет, всего 40 человека, по 20 в каждой группе. Все пациенты получали традиционное лечение (коррекция зрения, тренировка аккомодации с применением современных компьютерных программ, тканевая терапия, электростимуляция), пациенты основной группы получали дополнительно мидакс 1%. Дозировка препарата: через день на ночь в оба глаза в течение месяца при спазме аккомодации, каждый день на ночь в оба глаза в течение месяца при миопии. Переносимость мидакса была хорошей.

Всем пациентам проводились следующие диагностические исследования: визометрия (определение остроты зрения по таблице Сивцева) без и с коррекцией, скиаскопия, авторефрактометрия, биомикроскопия, офтальмоскопия, определение объема аккомодации. Зрительные функции и клиническое состояние глаз оценивались до лечения и спустя один месяц после лечения.

Результаты

В результате лечения у всех пациентов было отмечено улучшение как некорригированной, так и корригированной остроты зрения. При этом анализ динамики остроты зрения до лечения и после него показал, что у пациентов основной группы эти данные выше, чем у пациентов контрольной группы. Наилучшие результаты достигнуты у пациентов из основной группы со спазмом аккомодации. Более наглядными являются данные исследования остроты зрения у наблюдавшихся пациентов.

Динамика остроты зрения у пациентов со спазмом аккомодации

Группа / Показатели	Контрольная группа		Основная группа	
	До лечения	После лечения	До лечения	После лечения
Острота зрения без коррекции	0, 48+0, 07	0,65+0,05	0,44+0,06	0,8+0,05
Острота зрения с коррекцией	0,85+0,05	0,94+0,06	0,85+0,05	1,0
Объем аккомодации	2.4+0,04	3,4+0,04	2,5+0,05	4,0+0,05

Динамика остроты зрения у пациентов миопией слабой и средней степеней

Группа / Показатели	Контрольная группа		Основная группа	
	До лечения	После лечения	До лечения	После лечения
Острота зрения без коррекции	0,3+0,06	0,43+0,05	0,3+0,06	0,5+0,05
Острота зрения с коррекцией	0,75+0,05	0,84+0,06	0,7+0,05	0,9+0,05
Объем аккомодации	2,5+0,05	3,2+0,05	2,2+0,04	3,6+0,04

Выводы

При сравнении данных контрольной и основной групп повышение зрительных функций было более выражено у тех пациентов, которым к традиционным аппаратному и медикаментозному лечению с применением тканевых препаратов был добавлен препарат мидакс 1%. Все пациенты отметили улучшение качества зрения вдаль. Сравнительный анализ данных таблиц показал, что в основной группе острота зрения у пациентов со спазмом аккомодации увеличилась в 1,7 раз, в контрольной группе в 1,3 раза. У пациентов основной группы с миопией слабой и средней степеней произошло увеличение остроты зрения в 1,5 раза, в контрольной группе прирост составил 1,2 раза. Таким образом, препарат мидакс 1% может применяться в комплексном лечении спазма аккомодации и миопии слабой и средней степеней как средство, помогающее эффективно снимать спазм аккомодации и повышающее резервы адаптации и работоспособности цилиарных мышц, позволяющее добиться стабилизации миопического процесса.

Список литературы:

1. *Аветисов Э.С. Близорукость. - 1999г.*
2. *Ковалевский Е.И. Профилактика слабовидения и слепоты у детей. - 1991г.*
3. *Петухов В.В.,Медведев А.В. Особенности прогрессирования школьной близорукости в условиях современного учебного процесса и ее профилактика. - учебно-методическое пособие для врачей - 2001г.*
4. *Телеуова Т.С., Хальбаева Е.Л. Клиническая офтальмология - 2006г.*

УДК 616.155.392.2-036.11-055.1(575.2)

Особенности распространения острого лимфобластного лейкоза в Кыргызстане у мужчин

А.А. Усенова
Доцент кафедры онкологии, лучевой диагностики и терапии Кыргызско-Российского славянского университета

Аннотация. В данной работе изучена распространенность острого лимфобластного лейкоза среди мужского населения Кыргызстана. Изучена заболеваемость мужского населения в зависимости от условий проживаний, а также возрастные особенности распространения острого лимфобластного лейкоза.

Ключевые слова: острый лимфобластный лейкоз, повозрастная заболеваемость.

Введение

Исследования по эпидемиологии лейкозов указывают на несомненную связь заболеваемости с влиянием определенных факторов внешней и внутренней среды. Постепенное накопление и научный анализ этих фактов способствуют совершенствованию организации онкологической помощи населению и изысканию наиболее эффективных путей общественной и личной профилактики лейкозов. Острый лимфобластный лейкоз (ОЛЛ) составляет около 85% всех лейкозов, встречающихся у детей [1,2]. Первый пик заболеваемости ОЛЛ отмечается в возрасте 3 - 4 лет, повышение заболевание у взрослых отмечается приблизительно в 40-50 лет, пик заболеваемости в 84 года [1,4]. Соотношение между мужчиной и женщиной равно 1:4. В Европе ежегодно диагностируется 10 000 новых случаев ОЛЛ среди взрослых с показателем заболеваемости у мужчин 1,3 и 0,9 у женщин [2,3]. Однако, несмотря на современную терапию, лейкоз до сих пор продолжает оставаться тяжелым и во многих случаях фатальным заболеванием, а средний возраст умерших при лейкозах составляет 53 года у мужчин и 57,1 года у женщин [4,5].

Цель исследования

Целью настоящего исследования является оценка распространенности острого лимфобластного лейкоза среди мужского населения Кыргызстана.

Задачи исследования

Изучить уровни и структуру уточненной заболеваемости острым лимфобластным лейкозом среди мужского населения в Кыргызстане за период с 1991 по 2010 гг. (20 лет).

Получить достоверные данные о заболеваемости острым лимфобластным лейкозом мужского населения Кыргызстана в зависимости от возраста и условий проживания.

Материалы и методы

Исследование охватывает период с 1991 по 2010 гг. (20 лет). Материалом исследования служили данные обо всех случаях острого лимфобластного лейкоза по материалам специализированных лечебных учреждений Кыргызский Научный Центр Гематологии (КНЦГ), отделение гематологии Объединенной Ошской Областной Больницы (ОООБ). Для исключения дубликатов была проведена алфавитизация массива данных.

Для подсчета показателей заболеваемости использованы данные о погодовой численности мужского населения республики за исследуемый период. Рассчитаны грубые, повозрастные и стандартизованные по мировому стандартному населению показатели заболеваемости на 100 тыс. населения.

Результаты исследования

За исследуемый период 1991-2010 гг. в Кыргызстане выявлено 111 случаев острого лимфобластного лейкоза мужского населения республики. Возраст пациентов колебался от 15 до 80 лет, средний возраст пациентов составил 30±0,1 лет. Наибольшее количество пациентов зарегистрировано в возрасте 15-19 лет, составив 37 (33,4%), однако в возрасте 55-59 лет и старше 85 лет среди мужского населения не зарегистрировано ни одного случая острого лимфобластного лейкоза.

Повозрастные показатели заболеваемости острым лимфобластным лейкозом имеют наиболее высокие значения в возрасте 80-84 и 15-19 лет, составив 0,7 и 0,69 на 100 000 населения, соответственно. Несколько ниже показатели заболеваемости в возрасте 60-64 лет со значением 0,52 на 100 000 населения. По литературным данным пик заболеваемости острым лимфобластным лейкозом отмечен в детском возрасте и старше 80 лет, что наглядно представлено на рис.1.

Стандартизованный показатель заболеваемости острым лимфобластным лейкозом с учетом мирового стандартного населения среди мужского населения Кыргызстана составило 0,23 на 100 000 населения.

Территория Кыргызстана разделена на 7 областей и столицу г. Бишкек, при этом, большинство случаев зарегистрировано в Ошской и Джалал-Абадской областях и г. Бишкек, составив 36,9%, 19,8% и 18,9%, соответственно. Данный факт, скорее всего, является результатом того, что в г. Бишкек и Ошской области находятся головные онкологические учреждения (Национальный центр онкологии и отделение гематологии Объединенной Ошской Областной Больницы), что способствует ранней диагностике и лечению онкологических пациентов.

Из всех зарегистрированных случаев количество мужчин, проживающих в городской местности, составило 42 (37,8%), а проживающих, в сельской местности 69 случай (62,2%). Наиболее высокие показатели заболеваемости среди мужского населения, проживающих в городе отмечены в возрасте 80-84 лет (показатель 2,01 на 100 000 населения), а в сельской местности в возрасте 15-19 лет (0,63).

Стандартизованный показатель заболеваемости острым лимфобластным лейкозом мужского населения проживающего

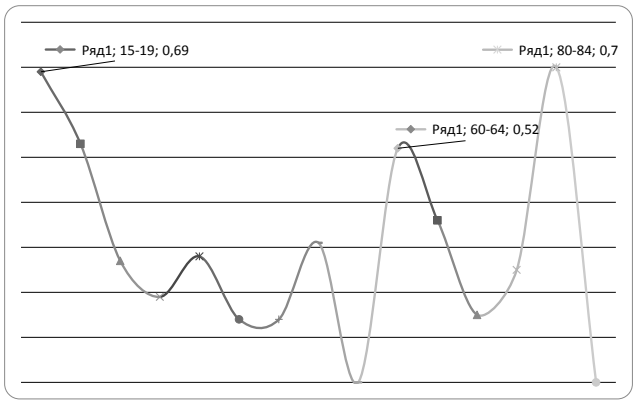

Рис.1. Повозрастные показатели заболеваемости острым лимфобластным лейкозом в Кыргызстане.

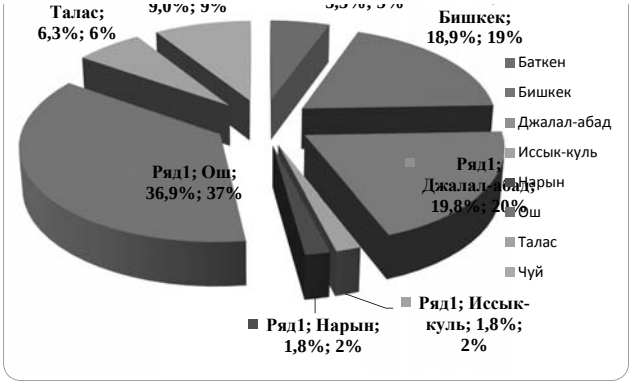

Рис. 2. Распределение случаев острого лимфобластного лейкоза по областям Кыргызстана.

в городе с учетом мирового стандартного населения составил 0,26 на 100 тыс. населения, что несколько выше показателя заболеваемости у мужчин, проживающих в сельской местности с показателем заболеваемости 0,21 на 100 000 населения.

На основании вышеизложенного, можно сделать вывод, что заболеваемость острым лимфобластным лейкозом среди мужского населения в Кыргызстане низкая и зарегистрирована на уровне 0,23 на 100 000 населения. Заболеваемость острым лимфобластным лейкозом мужчин, проживающих в городе выше, по сравнению с сельской местностью, составив 0,26 и 0,21 на 100 000 населения, соответственно.

Список литературы

1. *Воробьев А.И. Руководство по гематологии.−М: 2002.−Т.1.−С.176-177.*
2. *Злокачественные новообразования в России в 2002 году / под ред. В.И. Чиссова, В.В. Старинского, Г.В. Петровой.- М.: 2004.- 256 с.*
3. *Alcalai R. Ethnicity and prognosis in acute myeloid leukemia / R. Alcalai, D. Ben-Yehuda, I. Ronen et al. // Am. J. Hematol.- 2003.-Vol.72, №2.-P.127-34.*

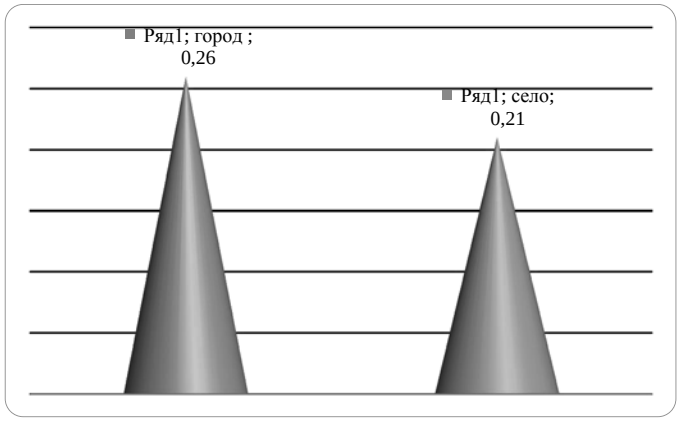

Рис. 3. Стандартизованный показатель заболеваемости острым лимфобластным лейкозом среди мужского населения Кыргызстана в зависимости от условий проживания.

4. *Scheinberg D.A. Acute leukemias. In: Cancer: Principles and Practice of Oncology / D.A. Scheinberg, P. Maslak, M. Weiss.- Philadelphia, 1997.-P.1271-1297.*
5. *Terry P.D. Occupation, hobbies, and acute leukemia in adults / P.D. Terry, D.L. Shore, G.H. Rauscher, D.P. Sandler // Leuk. Res.-2005.-Vol.29, №10.-P.1105-1106.*

The Prevalence Of Acute Lymphoblastic Leukemias In Kyrgyzstan Among Men.

A.A.Usenova – M.D., Ph.D., department of oncology and radiology of Kyrgyz-Russian Slavic university.

There is investigated the prevalence of acute lymphoblastic leukemia in Kyrgyzstan among men. Some epidemiology statistics such as age-standardized rates, incidence rates depending living conditions are also investigated.

Key words: acute lymphoblastic leukemias, age-standardized rates.

Патогенетические механизмы нарушения лимфатического дренажа сердца и свертываемость лимфы при экспериментальном сахарном диабете

Гусейнова Ш.М., Алиев С.Д., Алиев М.Х., Самедова С.А.
Кафедра патологической физиологии Азербайджанского Медицинского Университета, г. Баку

Аннотация. Целью настоящего исследования явилось изучение роли активации внутрисосудистого свертывания лимфы в нарушении лимфатического дренажа сердце при моделировании сахарного диабета у кроликов. Опыты проводились под наркозом, на 33 кроликах, обоего пола, породы «Шиншилла». Результаты исследования показали, что моделирование СД с внутривенным введением аллоксана способствовало к активации внутрисосудистого свертывания лимфы. О чем свидетельствует весьма выраженные гиперкоагуляционные изменения таких показателей свертываемости в лимфе, как КВ, КфВ, АЧТВ, ПВ и ТВ. По мере увеличение срока исследования выявленные сдвиги усугублялись на фоне заметного угнетения лимфатического дренажа тканей, наиболее выражено в сердечной мышце. При этом увеличивались как I-этап, так и II-этап выведения лимфотропного красителя из сердца. Сравнение полученных данных с литературными, позволяет утверждать, что внутрисосудистая активация лимфы занимает одно из важных мест в патогенезе нарушение лимфатического дренажа сердце и, следовательно, в патогенезе кардиоваскулярных осложнений СД.

Число больных с сахарным диабетом (СД) прогрессивно увеличивается во всех странах мира. Каждые 10-15 лет количество больных СД увеличивается в 2 раза и по прогнозам ученых к 2030 г. будет составлять 437 млн человек [6]. СД приводит к ранней инвалидизации и смертности в связи с сосудистыми осложнениями диабета, что определяет большую социальную значимость этой проблемы [4]. По данным большинства авторов, патология сердечно-сосудистой системы отмечается более, чем у половины больных СД [15]. По данным других авторов, изменения сердечно-сосудистой системы, обусловленные СД, наблюдаются у 90-100% больных [17]. СД является риска развития острых осложнений коронарного кровообращения не только у лиц пожилого, но и молодого возраста [7]. Несмотря на значительные успехи в диагностике и лечении больных СД, кардиоваскулярные осложнения и ныне остаются наиболее частой причиной смерти пациентов этой категории. Большое значение в патогенезе кардиоваскулярных осложнений при СД отводится изменениям системы гемостаза и реологическим нарушениям крови [5, 6, 9, 13]. В то же время известно, что при различных патологиях нарушения в системе гемостаза сопровождается с активацией внутрисосудистого свертывания лимфы и расстройствам лимфатического дренажа тканей [2, 3, 10, 11]. Последнее способствуя накоплению в межклеточном пространстве различных токсичных метаболитов, крупномолекулярных частиц поврежденных клеток усугубляет эндотоксикоз на клеточном и органном уровней со всеми вытекающими отсюда последствиями. Однако до настоящего времени состояния свертываемости лимфы и лимфатического дренажа сердце (ЛДС), их роль в патогенезе кардиоваскулярных осложнений при сахарном диабете не исследовано.

Исходя из вышеизложенного целью настоящего исследования явилось изучение состояние свертываемости лимфы и лимфатического дренажа сердце и их роль в возникновении кардиоваскулярных осложнений при экспериментальном СД.

Материал и методы исследования

Опыты проводились на 33 кроликах, обоего пола, породы «Шиншилла», весом 2,2-3,0 кг, которые содержались на стандартном рационе вивария. Для моделирование СД животным внутривенно вводили 5% водный раствор аллоксана (Mol Weight: 244. 13), в дозе 150 мг/кг, при этом накануне в течение ночи (корм убирали за 14 час) животные не получали пищи [15, 16]. Проводили регулярный динамический контроль за развитием сахарного диабета, определяя уровень глюкозы крови натощак при помощи глюкометра (SensoLite Nova, Budapest-Hungary) на 15, 20, 25, 30 и 60-е сут. после введения аллоксана. Продолжительной гипергликемии (уровень глюкозы превышал исходные данные, более чем в 2 раза) наблюдали через 2 недели после инъекции аллоксана, что считали моделирования СД состоявшийся.

Для анализов, лимфу получали из дренированного грудного протока по методу А.А. Крниенко и др. (1977) с модификацией М.Х. Алиева и В.К. Мамедова (1990). При этом в качестве наркозных средств использовали растворы калипсола (8 мг/кг) и димедрола (0,15 мг/кг-1%-го раствора), который вводили в ушную вену ухо кролика. Скорость лимфооттока (СЛО) определяли по объему лимфы, оттекающей из дренированного грудного протока в единицу времени. Состояние системы свертывания, антисвертывания и фибринолиза (САФ) лимфы оценивали по комплексу общепринятых пробирочных тестов таких, как каолиновое время (КВ), кефалиновое время (КфВ), активизированное частичное тромбопластиновое время (АЧТВ), протромбиновое время (ПВ), тромбиновое время (ТВ), концентрация фибриногена (КцФ), растворимые фибрин мономерные комплексы (РФМК), продукты деградации фибриногена (ПДФ), антитромбина-III (АТ- III) и фибринолитической активности (ФА). Изученные показатели свертываемости лимфы определяли на полуавтоматическом коагулометре «Хумаклот-Дуо» (Германия) с помощью готовых наборов реактивов фирмы «Хуман» (Германия) и «Коагулотест» (Россия). Состояния дренажной функции лимфатической системы сердца изучали по методу Feola (1977) в модификации А.А. Кедика (1982). Лимфотропный краситель – 0,25% раствор синего Эванса (Т–1824) из расчета 0,1мг на 100г массы сердца – инъецировали тонкой туберкулиновой иглой субэпикардиально в заднебоковую стенку левого желудочка в области верхушки. Определение скорости выведения лимфотропного красителя производили на уровне «надсердечного» лимфатического ствола, в районе, примыкающем к сердечному лимфоузлу. При этом регистрировали время от момента инъекции до появления красителя в лимфе, протекающей по «надсердечному» лимфатическому стволу (I- этап выведение), а также – время полного очищения лимфотропного красителя из сердца (II- этап выведения).

При статистической обработке результатов эксперимента применяли непараметрические и параметрические методы анализа; данные обрабатывались при помощи пакетов программ EXCEL и Statistika по Стьюденту-Фишеру и методом Вилкоксона.

Результаты исследования и их обсуждение

Как видно из представленных данных (таблица) моделирование аллоксанового диабета приводит к значительным изменениям изученных показателей свертываемости лимфы

Таблица - Состояния свертываемости лимфы и лимфатического дренажа сердце при моделировании аллоксаного сахарного диабета. (M±m; n=33)

Показатели		Исходный фон	Сахарный диабет	Периоды исследования (сутки)				
				20	25	30	45	60
N		5	5	6	4	5	5	5
КВ(с)		71,6 ± 3,4	64,4 ± 4,3 д.д.	60,9 ± 4,1 *	53,9 ± 3,1 ***	44,4 ± 2,9 ***	41,5± 2,4 ***	62,6±3,7 ***
КфВ(с)		84,7 ± 4,2	85,9 ± 4,6 *	74,4 ± 4,3 **	70,9 ± 4,1 **	63,4± 3,6 ***	60,9 ± 3,5 ***	79,6±5,1 *
АЧТВ(с)		55,2 ± 2,5	50,6 ± 3,1 д.д.	46,4 ± 3,1 *	40,9 ± 2,2 **	36,4 ±1,6 ***	44,4 ± 2,1 **	59,4±3,3 д.д.
ПВ(с)		34,7 ± 1,8	29,4 ± 1,1 д.д.	25,6 ± 0,8 *	22,4 ± 1,1 **	27,4 ± 1,7 *	35,4 ± 1,8 д.д.	41,4±2,3 *
ТВ(с)		27,4±1,3	23,4 ± 1,0 *	20,6± 0,7 ***	18,9 ± 0,6 **	19,7 ± 0,5 д.д.	26,4 ± 1,1 д.д.	36,4±2,1 ***
КФ(г/л)		2,7±0,01	2,8±0,01 д.д.	2,9±0,02 д.д.	2,8±0,01 д.д.	2,3±0,02 *	2,2±0,01 **	2,0±0,01 ***
РКФМ(+-)		-	-	+	+	+	+	+
ПДФ(+-)		_	-	-	+	+	+	+
АТ-III(с)		137,6±5,2	113,4±4,3 **	120,4±5,6 *	98,9±4,7 ***	87,6±5,1 ***	117,4±5,3 *	129,4±5,2 д.д.
ФА(мин)		16,9±1,1	18,7±1,3 д.д.	16,7±1,2 д.д.	13,9±0,4 **	12,4±0,6 **	14,4±0,5 д.д.	11,2±0,2 ***
СЛО (мл.кг/мин)		0,20±0,02	0,29±0,03 ***	0,21±0,02 д.д.	0,14±0,02 **	0,15±0,02 **	0,13±0,01 ***	0,15±0,01 **
ЛДС (мин)	I	3,3±0,6	3,1±0,8 д.д.	4,7±0,9 *	5,3±0,2 **	5,9±0,3 ***	6,4±0,7 ***	5,9±0,7 **
	II	16,7+1,1	13,9±1,7 *	20,1±2,2 *	25,9±2,1 ***	22,4±1,9 **	29,3±3,2 ***	30,9±2,9 ***

Примечание: статистически значимая разница с исходными показателями: * – p<0,05; ** – p<0,01; *** – p<0,001

и лимфатического дренажа тканей, в частности сердце. Заметные гиперкоагуляционные изменения в лимфе обнаружили 20 сутки исследования. По мере увеличение срока исследования гиперкоагуляционные сдвиги в лимфе усугублялись. Так, через 25 сутки исследования оно выражалось в укорочении (по сравнении с нормальными величинами) таких показателей САФ в лимфе, как КВ, КфВ, АЧТВ, ПВ и ТВ, соответственно на 24,7%, 16,3%, 15,9%, 25,5% и 21,3% (р >0,05-0,001). В этот период исследования появились маркеры активации внутрисосудистого свертывания лимфы – РКФМ и ПДФ. Такая динамика изученных показателей наблюдалась и в последующих периодах исследования. Так, КВ и КфВ лимфы максимально укорачивались (составляли 57,9% и 71,9% соответствующего исходного показателя) через 45 сутки исследования, а АЧТВ и ТВ –через 30 сутки исследования, составляя 65,9% и 71,6% соответствующего исходного показателя (р< 0,01-0,001). При этом ТВ лимфы максимально снижалось через 25 сутки исследования, а затем наблюдали обратная волна сдвигов. Изученные показатели постепенно возрастали и некоторые показатели (КфВ, АЧТВ) к концу исследования нормализовались, а некоторые (ПВ и ТМ) - превышали даже соответствующие исходные показатели (соответственно на 13,3% и 32,4%). Несмотря на то, что КВ лимфы также возрастали, однако не достигала до исходного уровня, составляло 87,4% исходной величины (р< 0,05). Начиная с 20 сутки исследования, в лимфе появились маркеры внутрисосудистого свертывания такие, как РКМФ и ПДФ. Активность противотромботических систем в течение 20 суток заметно возрастали, превышая исходный уровень на 27,2% (АТ-III) и 44,1% (ФА), соответственно (р< 0,01-0,001). В дальнейшем оба показателя имели тенденции к уменьшению, активность АТ-III снижалась даже ниже нормы на 29,3% (р< 0,01). К значительным изменениям подвергалась также СЛО из грудного протока. Так, в начале исследования (в течение 20 суток после инъекции аллоксана) СЛО из грудного протока имела тенденцию к возрастанию. Однако, начиная с 20 сутки исследования СЛО из грудного протока постепенно угнеталась, через 45 дней исследования –до 65,0% от исходного (р< 0,001).

Результаты исследования

Состояние лимфатического дренажа сердца показали, что моделирование сахарного диабета приводит к заметному угнетению дренажной функции лимфатической системы сердца. Наиболее выраженному изменению подвергался I этап очищения сердце от лимфотропного красителя. Так, через 20 суток исследования I этап стал продолжительнее на 42,4% по сравнению с исходным уровнем (р<0,001). Такая динамика сохранялся и в последующих периодах исследования. Максимальное увеличение времени появление лимфотропного красителя в надсердечном коллекторе фиксировали через 45 дней после инъекции (превышал исходную величину на 93,5%). К концу исследования указанный показатель незначительно снижался, однако и на этом периоде исследования был больше исходного уровня на 78,8% (р<0,001). Однако II этап выведение лимфотропного красителя из сердце, по сравнению с I этапом, к заметным изменениям подвергался только через месяц после введения аллоксана, превышая исходный уровень на 55,3% (р<0,001). Однако, такая динамика сохранялась и на последующих периодах исследования. До конца исследования II этап выведение лимфотропного красителя стал продолжительнее на 85,0% по сравнению с исходной величиной (р<0,001).

Таким образом, результаты наших исследований показали, что при моделировании сахарного диабета лимфатический дренаж сердце нарушается на фоне внутрисосудистой активации свертываемости лимфы и заметной уменьшении СЛО

из грудного протока. Сопоставляя данные настоящего исследования с литературными [2, 3, 10, 11, 12], можно заключить, что внутрисосудистая активация свертываемости лимфы и угнетение лимфатического дренажа тканей на уровне грудного протока отрицательно влияют на дренажную функцию сердце при моделирование аллоксанового СД. Все это создают условия для накопление в межклеточном пространстве миокарда токсичных продуктов нарушенного обмена, усугубление ендотоксикоза на клеточном и органном уровней со всеми отсюда вытекающими последствиями. Подытоживая вышеизложенные можно прийти к мнению, что при построении лечебно-профилактических мероприятий кардиоваскулярных осложнений у больных с сахарным диабетом необходимо учесть состояние свертываемости лимфы и лимфатического дренажа сердце.

Литература

1. *Алиев М.Х., Мамедов В.К. Способ получения лимфы в хроническом эксперименте. Удостов. на рац. предл. № 264, от 10 мая 1990 года, 6с.*
2. *Алиев С.Д., Алиев М.Х., Мамедзаде А.Я. Нарушения лимфодренажа сердца и свертываемость крови и лимфы в постреанимационном периоде / Мат. юбил. конф. посв. 80 летию проф. М.С. Абдуллаева. Баку, 2004, с.35-43*
3. *Алиев М.Х., Мамедов Я.Д., Мусаев И.Г. и др. Роль нарушений лимфатического дренажа в патогенезе постишемической недостаточности функций миокарда/ Мат. первого Рос. конгр. по патофизиологии. М., 1996, с.280*
4. *Балаболкин М.И. Патогенез и механизм развития ангиопатий при сахарном диабете//Кардиология, 2000, №10, с.74-87.*
5. *Датиева Ф С , Дзугкоев С. Г. Особенности изменений в системах гемос таза и микроциркуляции при экспериментальном сахарном диабете // Материалы конференции молодых ученых СОГМА, 2007, с.45-48*
6. *Дзугкоева Ф.С., Дзугкоев С.Г., Хетагурова Л.Г. Изменения гемодинамики, перекисного окисления липидов и системы гемостаза при экспериментальном сахарном диабете// Фундаментальные исследования, 2008, №8, с.105-106*
7. *Дроздова, Е.А. Эпидемиология сахарного диабета сегодня и в будущем /Матер. IV Региональной научно-практической конференции «Молод- дежь XXI века - шаг в будущее». Благовещенск, 2003. с. 212.*
8. *Кедик А.А. Стимуляция дренажной функции лимфатической системы сердце при острой очаговой ишемии миокарда. Автор. к. м. н., М., 1984, 20с*
9. *Ключерева Н. И., Колесниченко Л. Р., Хамаева Ц. Б. Коагуляционный гемостаз при сахарном диабете первого типа// Забайкальский медицинский вестник, Чита, 2004, №4, с.44-47*
10. *Левин Ю.М. Практическая лимфология. Баку, «Маариф», 1982, 302с.*
11. *Мамедов Я.Д. Инфаркт миокарда. Лимфатическая система сердца. Патофизиология и патогенетические основы лечения. М.: Медицина, 1989. 224с.*
12. *Свиридкина Л.П. Лимфатический дренаж сердца и его стимуляция в условиях моделирования инфаркта миокарда у кроликов./ Мат. второй Рос. конф.«Клиническая лимфология и эндоэкология». Москва-Анапа, 1999, с.102-104*
13. *Солун М.Н., Киричук В.Ф., Дихт Н.И. Особенности микроциркулятор-ного гемостаза при сахарном диабете// Фундаментальные исследования, 2008, № 6, с. 67-69*
14. *Mahgoub M.A., Abd-Elfattah A.S. Diabetes mellitus and cardiac function// Mol. Cell. Biochem., 1998, 180 (1-2): 59-64*
15. *Vagua P., Juhan-Vagua I. Fibrinigen, fibrinolisis and diabetes mellitus: a comment, Diabetologiya, 1997, 40(6), 738-740.*
16. *Wild S., Roglic G., Green A. et al. Global prevalence of diabetes: estimates for the year 2000 and projections for 2030// Diabetes Care, 2004, v.27, p. 1047-1053.*
17. *Zimmet P.Z. Diabetes epidemiology asa tool to trigger dibetes research and care. Diabetologia, 1999, 42, pp.499-518.*

Summary

Pathogenetic mechanisms disturbances of lymphatic drainage of heart and coagulability of lymph in experimental diabetes mellitus

Huseynova SH.M., Aliev S.J., Aliev M.Kh., Samedova S.A.

Department pathological physiology of Azerbaijan Medical University, Baku.

Keywords: lymph, coagulability, diabetes mellitus, lymphatic drainage of heart.

Purpose of this research is studying the role activation of intravascular coagulation of lymph in disturbances lymphatic drainage of the heart in modeling diabetes mellitus in rabbits. Experiments were under narcoses on 33 rabbits, both sexes, breed of "Chinchilla". Results of investigations showed, that modeling of diabetes mellitus with intra-venous administration of alloxan contributed to activation of intravascular coagulation of lymph. Significance hyper coagulation changes in the indices of coagulation in lymph, as KT, KfT, PATT and TT are evidenced about it. With increasing duration of investigations identified changes aggravated in the phone of significance inhibition of lymphatic drainage of tissues, most pronounced in cardiac muscle. In this case increase both I-stage, also II-stage of excretion of lymphotropic dye from the heart. Comparison of the results with literature, allow claim, that intravascular activation of lymph take one of the main place in the pathogenesis disturbances of lymphatic drainage of the heart, and sequent, in the pathogenesis of cardiovascular complications in DM.

УДК 616.36.-002.-085.

Клинический опыт применения препарата Аминоплазмаль Гепа-10% в лечении токсических гепатитов у фтизиатрических больных

Тусупбаев С.Т., Бидайбаев Н.Ш., Акпанбаева Г.М., Рысбекова А.С.
ГУ «Областной противотуберкулезный диспансер», г.Караганда

По наблюдениям специалистов, работающих в клиниках для лечения туберкулеза, токсические гепатиты встречаются часто, имеется тенденция их роста (1,2,3).

По данным Ерохина В.В. с соавт. (1994г) лекарственные поражения печени при туберкулезе составляют до 15-20% , по данным Казакова Н.С. с соавт. (1991г) - до 23%. Основным решением в тактике лечения токсических гепатитов у больных туберкулезом является отмена специфических антибактериальных препаратов и традиционное назначение гепатопротекторов, дезинтоксикационной терапии, антиоксидантов, иммуномодуляторов и т.д. Большое значение для профилактики и лечения печеночной энцефалопатии имеет строгое соблюдение диеты, направленное на общее ограничение количества потребляемых белков. Необходимо также учитывать, что пациенты с заболеванием печени плохо усваивают белки, поступающие с пищей, и у больных часто развивается выраженная белковая недостаточность.

Парентеральное применение обычными белковыми препаратами у этой категорий больных, может привести к развитию и/или утяжелению печеночной энцефалопатии.

Компания B.Braun разработала препарат Аминоплазмаль Гепа – 10% для парентерального питания больных с печеночной недостаточностью. Аминоплазмаль Гепа – 10% представляет собой раствор, содержащий 20 различных аминокислот, профиль которых специально адаптирован к потребностям больных с печеночной недостаточностью для достижения положительного белкового баланса, без риска получить печеночную энцефалопатию. Данный эффект основан на уменьшении количества ароматических аминокислот в составе препарата.

В своем исследовании J.E.Fisher показал, что у пациентов с печеночной недостаточностью понижено количество разветвленных аминокислот (изолейцина, лейцина и валина) в плазме, в то время как уровень ароматических аминокислот (фенилаланина и тирозина) повышен: чем ярче выражен этот дисбаланс, тем тяжелее стадия печеночной энцефалопатии у больных.

Посредством инфузии растворов аминокислот, адаптированных для больных с печеночной энцефалопатией, можно исправить аминокислотный дисбаланс, который в сочетании с анаболическим эффектом поступающих в организм аминокислот и снижением количества аммиака, образующегося в процессе распада белка, оказывает положительное влияние на течение болезни.

Эффективность Аминоплазмаля Гепа – 10% проявляется уже через 8 часов после начала применения, что можно назвать очень быстрым по сравнению с любыми стандартными препаратами.

Исходя из выше изложенного, мы предполагали изучить эффективность препарата Аминоплазмаль Гепа – 10% в коррекции белковой недостаточности у больных токсическим гепатитом, с явлениями печеночной энцефалопатии.

Материалы и методы. Под наблюдением находились 15 больных, госпитализированных в ОАРИТ (10 мужчин и 5 женщин, в возрасте от 22 по 56 лет), у которых на фоне лечение противотуберкулезными препаратами основного заболевания, развилась токсический гепатит.

Верификация диагноза токсического гепатита основывалась на данных общепринятых унифицированных лабораторных и инструментальных методах диагностики.

Всем больным дополнительно к общепринятому лечению токсических гепатитов назначено: раствор Аминоплазмаль Гепа – 10% - 500мл, в сочетании с раствором глюкозы 20% - 500мл с инсулином из расчета 1 ед на 5гр глюкозы. Курс лечения – 14 дней.

Лечение контролировалась определением биохимических показателей автоматическим анализатором «Biosistems A-25» (Испания).

До назначения препарата Аминоплазмаль Гепа – 10% , у всех больных отмечалось снижение концентрации общего белка крови (50±1,2г/л), альбумина 25±1,1 г/л), высокие цифры АЛТ, АСТ, общего билирубина и щелочной фосфатазы.

На фоне комплексного лечения токсического гепатита с использованием препарата Аминоплазмаль Гепа – 10% , выявлено достоверное увеличение белка в плазме ($p < 0,05$), снижение показателей АЛТ, АСТ, общего билирубина и азотемии, что рассматривалось как улучшение антитоксической функции печени и подавление катаболических процессов.

Все пациенты отмечают хорошую переносимость препарата, улучшения общего состояния и самочувствия. Нарастания явлений печеночной энцефалопатии у больных не наблюдалось. Следует отметить о соблюдении скорости инфузии препарата Аминоплазмаль Гепа – 10% (не более 100мл/час), так как слишком высокая скорость инфузии может вызвать явления непереносимости и потери аминокислот через почки, приводящие к нарушению баланса аминокислот.

Использование препарата Аминоплазмаль Гепа – 10% у фтизиатрических больных с токсическими гепатитами показал его высокую эффективность.

Учитывая выше изложенное, препарат Аминоплазмаль Гепа – 10% можно рекомендовать как препарат выбора для коррекции белковой недостаточности у данной категорий больных.

Литература:

1. *В.В.Ю. «Факторы риска развития гепатотоксических эффектов, при проведении противотуберкулезной химиотерапии у пациентов из Азиатских стран», // Международный журнал по туберкулезу и заболеваниям легких, - 2006г – вып.1, №1, стр.76-77. //*
2. *Колпакова Т.А. «Осложнения антибактериальной терапии у больных туберкулезом легких с сопутствующими заболеваниями» Дисс.. д-ра мед.наук – Новосибирск, 2002г.*
3. *Козаков и соавт. «Частота и характер побочного действия противотуберкулезных препаратов» // Проблем туберкулеза №12 – 1991г. Стр. 28-31. //*
4. *Кротевич Н.В. и соавт. «Частота возникновения лекарственных гепатитов у больных туберкулезом легких, их лечение и профилактика» // Фтизиопульмонология, №1 (7)- 2005г. Стр. 69-7 //*
5. *Тарасова Н.Г. Лечение и профилактика лекарственных гепатитов у больных туберкулезом легких //13-ый Национальный конгресс по болезням органов дыхания. Спб., - 2003г//*

Обезболивание в послеоперационном периоде. Мультимодальное обезболивание

Сапаров А.Д.
Областной медицинский центр. г.Кызылорда.

Аннотация. Ксефокам – нестероидный противовоспалительный препарат с обезболивающей силой опиодов. Учитывая хорошую переносимость препарата пациентами, а также то, что препарат не вызывает зависимости, препарат можно широко применять в послеоперационном периоде у пациентов пожилого возраста и у пациентов с заболеваниями печени и почек.

Борьба с болью является одной из наиболее важных задач в послеоперационном периоде. Эффективное обезболивание способствует ранней реабилитации больного, снижает частоту возникновения послеоперационных осложнений и хронических болевых синдромов.

Задачи послеоперационного обезболивания:

- повышение качества жизни пациентов в послеоперационном периоде;
- ускорение послеоперационной функциональной реабилитации;
- снижение частоты послеоперационных осложнений;
- ускорение выписки пациентов из клиники.

Общие принципы медикаментозного лечения болевых синдромов:

- применяется единая тактика лечения болевых синдромов, основанная на строгом соответствии назначаемых средств обезболивания в зависимости от их интенсивности;
- лечение боли должно быть по возможности этиопатогенетическим (направленным на устранение причин, вызывающих боль), а не симптоматическим;
- назначаемое врачом пациенту средство обезболивания должно быть адекватно интенсивности боли и безопасно для пациента (должно устранять боль, не вызывая серьезных побочных эффектов);
- не должна применяться монотерапия наркотиками любых болевых синдромов (в том числе самых сильных); в целях повышения эффективности и безопасности обезболивания наркотик всегда следует сочетать с ненаркотическими компонентами, избираемыми в соответствии с патогенезом конкретного болевого синдрома. Методику послеоперационной аналгезии следует выбирать с учетом характера перенесенного хирургического вмешательства, выраженности послеоперационного болевого синдрома и наличия сопутствующей патологии:
- При малых хирургических вмешательствах адекватное обезболивание достигается применением ненаркотических анальгетиков в средних или высших терапевтических дозах; в случае недостаточного обезболивания ненаркотический анальгетик целесообразно сочетать со слабым опиоидным анальгетиком.
- При послеоперационном болевом синдроме умеренной интенсивности после больших неполостных и небольшого объема полостных операций с целью адекватного обезболивания следует применять один из опиоидных анальгетиков средней силы в сочетании с ненаркотическим анальгетиком.
- При сильном послеоперационном болевом синдроме, обусловленном перенесенным обширным хирургическим вмешательством, требуется применение мощного наркотического анальгетика, который также необходимо сочетать с ненаркотическим анальгетиком: при слабой боли назначают ненаркотические аналгетики , при нарастании боли до умеренной на второй ступени переходят к слабым опиоидам, а при сильном послеоперационном болевом синдроме на третьей ступени – к сильным опиатам.

Решить проблему адекватности послеоперационного обезболивания можно лишь реализуя в клинике следующие концепции: (1) концепцию предупреждающей аналгезии и (2) концепцию мультимодальной анальгезии. Концепция предупреждающей аналгезии заключается в предупреждении развития послеоперационного болевого синдрома или максимального снижения его интенсивности посредством начала лечебных мероприятий до начала хирургического вмешательства. Для реализации той концепции в фармакотерапии послеоперационной боли применяют ненаркотические анальгетики, НПВП и препараты смешанного действия (с наличием опиоидного и неопиоидного компонентов, например, трамадол). При их применении не угнетается сознание, гемодинамика и дыхание, стабилизируются вегетативные реакции. Концепция мультимодальной анальгезии предусматривает одновременное назначение двух и более анальгетиков и/или методов обезболивания, обладающих различными механизмами действия и позволяющих достичь адекватной анальгезии при минимуме побочных эффектов. Мультимодальная анальгезия в настоящее время является методом выбора послеоперационного обезболивания, ее базисом является назначение неопиоидных анальгетиков (НПВП), которое у пациентов с болями средней и высокой интенсивности сочетается с использованием опиоидных анальгетиков и методов регионарной анальгезии. Опиоидные анальгетики реализуют свое действие через опиатные рецепторы, расположенные на спинальном и супраспинальном уровнях, и являются основной группой лекарственных средств для лечения боли в послеоперационном периоде.

В то же время после обширных хирургических вмешательств для достижения адекватного обезболивания у каждого третьего больного требуется введение опиоидов в дозах, превышающих стандартно рекомендуемые. Увеличение дозы опиоидных анальгетиков сопровождается выраженными побочными реакциями (сонливостью, угнетением дыхания, тошнотой, рвотой, парезом желудочно–кишечного тракта, нарушениями мочеиспускания), поэтому в настоящее время признано, что монотерапия опиоидными анальгетиками не всегда достаточно эффективна, а иногда даже опасна.

Кроме того, при традиционном подкожном и внутримышечном введении трудно поддерживать оптимальную концентрацию опиоидов в плазме, что может сопровождаться либо угнетением дыхания, либо недостаточным обезболиванием.

Применение НПВП позволяет значительно снизить дозу опиоидов, а иногда даже полностью отказаться от них. Важен и противовоспалительный эффект НПВП, вследствие которого значительно улучшается течение репаративных процессов, уменьшается отек, снижается риск расхождения швов.

По современным представлениям идеальный НПВС должен соответствовать следующим критериям:

- «сбалансированно» ингибировать ЦОГ-1/ЦОГ-2,
- не ингибировать синтез простагландинов здоровых тканей,
- вызывать быстрое наступление эффекта,
- иметь короткий период полувыведения,

- не вызывать осложнений в месте инъекций,
- иметь удобную лекарственную форму для внутривенного применения.

Всем вышеперечисленным критериям соответсвует новый нестероидный противовоспалительный препарат «КСЕФОКАМ» (лорноксикам). Препарат: не угнетает синтез простагландинов здоровых тканей; имеет лекарственную форму для внутривенного введения; имеет короткий период полураспада.

Цель исследования

Изучить эффективность применения препарата «КСЕФОКАМ» для профилактики боли в ближайшем послеоперационном периоде.

Материалы и методы исследования

Исследования проводились у 30 пациентов, в возрасте от 18 лет до 81 года, в раннем послеоперационном периоде оперированных по поводу травм длинных трубчатых костей верхних и нижних конечностей. Всем им произведены близкие по объему и сложности операции- экстрамедуллярный остеосинтез переломов. Все были разделены на равные группы. В первой группе (15 больных) в раннем послеоперационном периоде сочетали опиаты и обычные обезболивающие. Во второй группе сочетали опиаты и ксефокам в дозировке 16 мг в\в 1 раз в сутки. В первой группе приходилось повторно обезболивать анальгетиками в течении суток. Во второй группе при сочетании с ксефокамом дополнительной анальгезии не требовалось. На 4-5 сутки больные второй группы вообще не требовали анальгезии. Кроме этого у больных второй группы наблюдали быстрое уменьшение послеоперационного отека, следствие того раннее заживление раны.

Таким образом, лорноксикам является эффективным анальгетическим НПВС, обеспечивает адекватное обезболивание у больных в раннем послеоперационном периоде. Наиболее высокая эффективность прослеживается у пациентов на 3-4 послеоперационные сутки. Инъекционная форма лорноксикама 16 мг/сут, при отсутствии противопоказаний, может применяться для лечения умеренной и сильной боли у пациентов в раннем послеоперационном периоде, что позволяет сократить потребность в опиоидных аналгетиках, повысить качество аналгезии.

Следует отметить, что идеального метода послеоперационного обезболивания практически не существует, однако в силах врача, используя современные анальгетические препараты и методики обезболивания, добиться того, чтобы больной в послеоперационном периоде не испытывал боли.

	1-я группа (промедол+метамизол натрия)				2-я группа (промедол+ ксефокам)			
	1 день	2 день	3 день	4 день	1 день	2 день	3 день	4 день
Повторная потребность в анальгезии	14 чел 93%	11 чел 73%	7 чел 45%	2 чел 10%	0%	0%	0%	0%

Использованная литература:

1. *Каратеев А.Е.,Яхно Н.Н., Лазебник Л.Б.и др. Применение нестероидных противовоспалительных препаратов. М.ИМА Пресс.2009*
2. *Никода В.В., Маячкин Р.Б., Бондаренко А.В., Михайлов Ю.Е., Аносова Н.П.Применение лорноксикама для обезболивания в раннем послеоперационном периоде.*
3. *Экстрем А.В., Попов А.С. Применение препарата Ксефокам для профилактики послеоперационной боли.*
4. *В.В. Алексеев. Терапия острых болевых синдромов.*

Тұжырым

Ксефокам стероидты емес қабынуға қарсы препараттарға жатқанымен оның отадан кейінгі ауырсынуларды басу әсері наркотикалық анальгетиктерден кем түспейді. Науқастардың бұл препаратты жақсы, асқынусыз көтере алатын себептеріне байланысты (ағзадан тез шығарылады және аккумуляция жасалмайды, активсіз метаболиттер, гепатотоксиялық, нефротоксиялық әсері жоқ) және «наркологиялық қауыпсіздік» әсерлері болғандықтан бұл препаратты бөлімшеде асқыну қаупі бар науқастар тобына кең қолдануға болады: қарттарға, семіздікке шалдықандарға, ағзалары әлсірегендерге, бауыр және бүйрек қызметі бұзылған науқастарға, наркотәуелді науқастарға т.б. Төмендегі бақылаулар бөлімшеде ота жасалған науқастарға қолданылған Ксефокам препаратын басқа анальгетиктермен салыстыру, клиникалық әсерін бағалау, салыстыру мақсатында жасалды.

Summury

Lornoxicam is an effective analgesic NSAIDs, provides perfect analgesia in patients after surgery. The highest efficiency observed in patients on 3-4 days of postsurgical period.

The intravenous form of lornoxicam 16 mg / day, (if unless contraindicated), can be used to treat moderate to severe pain in patients in the early postsurgical period, thus reducing the need for opioid analgesics, improve the quality of analgesia.

ВЛИЯНИЕ СОВРЕМЕННЫХ СЕРЕБРОСОДЕРЖАЩИХ ПЕРЕВЯЗОЧНЫХ МАТЕРИАЛОВ НА ТЕЧЕНИЕ РАНЕВОГО ПРОЦЕССА В ПОСЛЕОПЕРАЦИОННОМ ПЕРИОДЕ

Пазилов С.Б.

Актуальность: Одним из важнейших факторов, влияющих на результаты течения заживления послеоперационной раны, является оптимальный выбор перевязочных средств с учетом фазы течения раневого процесса. В этом отношении интересным и перспективным нам кажутся послеоперационные повязки, содержащие ионы серебра, т.к. серебро, обладает антибактериальным, противовирусным и противогрибковым свойствами.

Цели и задачи: получение практического опыта применения современных стерильных послеоперационных повязок с абсорбирующей бактерицидной посеребренной подушечкой, выявление их достоинств и недостатков. Определить влияние абсорбирующей бактерицидной серебряной подушечки, входящей в состав послеоперационных повязок на процесс ранозаживления в послеоперационном периоде.

Материалы и методы: В течение 2012 в пяти ЛПУ Алматы (ЦГКБ №12, НЦПТ, ГКБ №4, МПТД, МКБ) было проведено исследование по изучению влияния послеоперационных повязок с абсорбирующей бактерицидной серебросодержащей подушечкой на течение раневого процесса у пациентов в послеоперационном периоде; изучение влияния вышеуказанных повязок на скорость заживления ран в послеоперационном периоде. Всего в исследовании было задействовано 66 пациентов с различными видами оперативного вмешательства (пульмоэктомия, остеосинтез конечностей, реконструктивные операции гепато-билиарной зоны, ампутация матки, эндопротезирование крупных суставов и т.д.). Общее количество израсходованных повязок составило 246 штук. Применяли повязки послеоперационные с абсорбирующей бактерицидной серебряной подушечкой размерами: 8,25*6, 10, 15, 20, 25, 30 и 35 см. На каждого пациента в послеоперационном периоде заполнялись анкета и оценочный лист. Оценка повязок проводилась по 5-бальной шкале (где 1-min, 5-max). Оценивались такие параметры послеоперационных повязок, как удобство наложения и смены повязки, легкость снятия, наличие кровотечения при снятии повязки, отсутствие прилипания к ране, надежность фиксации, боль при смене повязки, комфорт для пациента, состояние кожных покровов вокруг послеоперационной раны.

Результаты: В ходе апробации 100% анкетируемых медицинских работников оценили повязки на «отлично» по всем 10 исследуемым параметрам. Отмечена высокая сорбционная способность повязок, экономичность и удобство в применении, быстрая заживляемость послеоперационной раны. Сокращение сроков заживления послеоперационной раны составило в среднем на 4-5 суток 1) с 14 до 9 суток, 2) с 9 до 5 суток в зависимости от вида оперативного вмешательства.

Выводы: 1) исследуемая повязка предотвращает риск развития вторичной инфекции. 2) При взаимодействии раны с серебряной подушечкой происходит впитывание экссудата, проявляется бактерицидный эффект серебра, тем самым предотвращается распространение и размножение патогенной флоры, что заметно сокращает процессы репарации тканей, в среднем на 4-5суток. 3) Повязку послеоперационную с серебряной подушечкой можно использовать в различных медицинских учреждениях у пациентов в послеоперационном периоде.

ПРОФИЛАКТИКА ВНУТРИ БОЛЬНИЧНОЙ ИНФЕКЦИИ В ОТДЕЛЕНИЯХ ХИРУРГИЧЕСКОГО ПРОФИЛЯ

Таштемирова О.Г.
Государственный медицинский университет г. Семей, Павлодарский филиал, РК

Знание основных аспектов и правильное использования перчаток, а также обязательное и грамотное проведение гигиены рук является мощным и надежным фактором защиты от внутри больничной инфекции (ВБИ) как пациентов, так и медицинского персонала. Как показывают зарубежные и отечественные исследования, дополнительные экономические затраты, связанные с лечением нескольких случаев внутрибольничных инфекций средней тяжести или одного случая тяжелой инфекции в области хирургического вмешательства, нижних дыхательных путей или кровотока, превышают годовой бюджет, необходимый для приобретения современных средств для гигиены и защиты рук для всего ЛПУ. Использование более эффективных антисептиков и средств для защиты рук улучшает технологии инфекционной безопасности и приводит к экономии денежных средств.

Цель исследования. Определить эффективность использования, удобство применения, выявить преимущества и недостатки специализированных неопудренных перчаток в сравнении с обычными опудренными перчатками.

Материалы и методы исследования. Рандомизированное контролируемое испытание проводилось на клинической базе – областная больница им. Г. Султанова, проходила апробация медицинских изделий - стерильных неопудренных перчаток для общей хирургии и гинекологии – 27 пар, для травматологии – 18 пар, для офтальмологии – 11 пар Продолжительность наблюдения - с 15 октября 2012 г. по 31 декабря 2012 года. Критерий исключения – не переносимость к латексным изделиям. **Критерии оценки:** Удобство надевания и смены перчаток, комфорт ношения, тактильная чувствительность, надежный захват инструментов, надежность фиксации на рукаве. Эффективность использования оценивали по данным анкеты, которая заполнялась в конце каждой операции.

Результаты исследования. За период исследования специализированные неопудренные перчатки использовались при проведении 26 операций в количестве 56 пар (в среднем 2-3 пары на операцию), тогда как на такое же количество операций использовали обычных, опудренных перчаток 392 пары (7 пар перчаток на одну операцию). В ходе исследования на «отлично» в 98,6% были оценены такие параметры, как удобство надевания, комфортность ношения, улучшенный захват инструментов, защита от скатывания манжеты и пережимания предплечья, прочность, отличная

тактильная чувствительность. Огромное преимущество – гипоаллергенность. При использовании специализированных неопудренных перчаток при хирургических, гинекологических и урологических операциях отмечены следующие характеристики: удобство надевания и смены перчаток - 100%, комфорт ношения - 98,7%, тактильная чувствительность – 99,6%, надежный захват инструментов – 100%, надежность фиксации на рукаве – 100%. При использовании специализированных неопудренных перчаток травматологических и офтальмологических все характеристики оценены в 100%. За время проведения операций повреждений специализированных неопудренных перчаток не отмечено, что подтверждено тестом на выявление скрытых перфораций (проведение теста с водой), при котором разница в частоте повреждений между обычными опудренными и специализированными неопудренными перчатками еще более показательна. Так при проведении операций в обычных опудренных перчатках явные повреждения наблюдались в 30,9% случаев, а скрытые в 62% случаев.

Выводы. Таким образом, специализированные неопудренные перчатки рекомендуются для применения во всех отделениях хирургического профиля, т.к. имеют уникальные инновационные характеристики, такие как повышенная прочность, эластичность и тактильная чувствительность, гипоаллергенность, удобны при надевании, обеспечение надежного захвата инструмента, как во влажной, так и сухой среде. По качеству и свойствам превосходят продукцию других производителей опудренных перчаток.

НЕОПУДРЕННЫЕ ПЕРЧАТКИ – НОВОЕ НАПРАВЛЕНИЕ В АСЕПТИКЕ РАН И БЕЗОПАСНОСТИ ПЕРСОНАЛА И ПАЦИЕНТОВ

Б.У. Шалекенов
Заведующий кафедрой урологии, андрологии и сексопатологии АГИУВ, г Алматы

Актуальность проблемы: Проблема качественных хирургических перчаток на сегодняшний день не теряет своей актуальности. Используемая при производстве перчаток пудра может способствовать сенсибилизации к латексным аллергенам, а также вызывать ряд нежелательных реакций: перчаточная пудра увеличивает риск перекрёстного заражения микроорганизмами и ранних послеоперационных инфекций; присутствие пудры может отрицательно сказаться на результатах хирургических операций; перчаточная пудра оказывает негативное действие на кожу медицинского персонала.

Цели и задачи: Оценить качество стерильных неопудренных латексных перчаток во время проведения хирургических и медицинских манипуляций, по сравнению с опудренными перчатками. Определить степень комфортности неопудренных хирургических перчаток, по сравнению с опудренными перчатками. Изучить состояние кожи после использования неопудренных хирургических перчаток у медицинского персонала, по сравнению с опудренными перчатками. Изучить микробный фон рук хирургической бригады при использовании неопудренных перчаток, в сравнении с опудренными перчатками в зависимости от продолжительности операции.

Материалы и методы: Исследование проводилось на базе центральной клинической больницы г Алматы среди хирургической бригады урологов при проведении 100 операций (открытых и эндоскопических) и медицинского персонала (операционные и процедурные медицинские сестры). Влияние перчаточной пудры на кожу рук исследовалось по анализу смывов с кожи медицинского персонала, по количеству эпителиальных клеток в осадке. Проницаемость перчаток в испытуемых группах была исследована на каждое время работы врача и медицинской сестры (30 и 60 мин.). Всего исследовано 150 пар перчаток. Для проведения работы был выбран референс-штамм S. Aureus.

Результаты: 1) При оценке уровня комфортности перчаток у медицинского персонала 1 группы (неопудренные перчатки) максимальный балл был получен в 100% случаев по всем 7 пунктам опросного листа, отрицательных отзывов получено не было. При оценке 2 контрольной группы (опудренные перчтаки) отрицательные отзывы по всем 7 пунктам получены от 20-50%. случаев 2) Оценка прочности использования неопудренных перчаток у медицинского персонала: 1 группа в 100% (130 операций) положительные отзывы (отсутствие протечек, нарушений целостности перчаток). Во 2 группе (228 операций) нарушение целостности перчаток регистрировались от 30,4%-40,9% случаев. 3) Результаты микроскопического исследования смывов кожи при использовании перчаток 1 группы: повышение эпителиальных клеток (10-20 в п/з) в соскобе с рук через 30 мин. и через 60 мин. после смены данное количество остается неизменным. Во 2 группе при использовании опудренных перчаток количество эпителиальных клеток в соскобе с рук возрастает до 40-50 в п/з через 30 минут и увеличивается в 2 раза (100 в п/з) через 60 мин. непрерывной работы. 4) Была изучена частота распространенности патогенных стафилококков рук медицинского персонала после работы с различными типами перчаток (%) в эксперименте, согласно рекомендациям стандарта ASTM 1671. После работы перчатки забирались в стерильные пакеты и в течение 5-10 мин. направлялись в микробиологическую лабораторию на исследование. Исследованию подвергали крагу большого пальца перчатки, т.к., согласно данным литературы, «протечки» локализуются именно в этой области. Стерильный ватный тампон помещали в крагу большого пальца перчатки, которую затем опускали в бактериологическую емкость, содержащую 5 мл 1 млрд. взвеси S. aureus. Время экспозиции составляло 15 мин, так как согласно данным литературы, этой экспозиции достаточно для проникновения имеющихся микроорганизмов вовнутрь перчаток. Затем производили посев с тампона на питательные среды (ЖСА и кровяной агар), учитывали рост выросших колоний в КОЕ/ мл. Распространенность патогенными стафилококками при работе в 1 группе не была выявлена, как до работы в них, так и после работы независимо от времени. Распространенность стафилококками после работы во 2 группе возросла с 13,3% до 33,3% (в 2,5 раза). Что подтверждает литературных данных о том, что неопудренные перчатки в меньшей степени подвержены возможности обсеменения различными видами микроорганизмов.

Выводы: Неопудренные хирургические перчатки: 1) имеют повышенную сопротивляемость к разрывам, что повышает безопасность хирурга и пациента, сокращает время проведения операций. 2) являются безвредными для кожи медицинского персонала. 3) в меньшей степени подвержены возможности обсеменения различными видами микроорганизмов. По основным параметрам превосходят опудренные перчатки, рекомендованы нами к работе в различных медицинских учреждениях в зависимости от вида выполняемых работ медицинским персоналом.

МЕТОД ДВОЙНЫХ ПЕРЧАТОК ПРИ ПРОВЕДЕНИИ ПЛАНОВЫХ И ЭКСТРЕННЫХ ХИРУРГИЧЕСКИХ ВМЕШАТЕЛЬСТВАХ

Имангазинов С.Б.
Директор Павлодарского филиала государственного медицинского университета г. Семей

Актуальность проблемы: Вирусные гепатиты B, C, D, составляют 6-7% в общей структуре внутрибольничных инфекций (ВБИ). Особую категорию риска представляет медицинский персонал, чьи обязанности предусматривают выполнение хирургических манипуляций или работу с биологическими жидкостями. В частности с кровью. Носителями маркеров гемоконтактных вирусных гепатитов являются до 15-62% персонала, работающего в хирургических стационарах. Инфицирование персонала происходит при нарушении целостности кожных покровов во время инвазивных медицинских манипуляций и оперативных вмешательствах (порезы, проколы, повреждения костными отломками и пр.). Чем продолжительней и сложнее оперативное вмешательство, тем выше риск повреждения перчаток: при продолжительности операции менее 40 минут повреждается 22,3% перчаток, а при операции более 2 часов риск увеличивается до 90,6% (Green S.E.1992). В связи с чем, для дополнительной защиты, как пациента, так и медицинского работника, применяется метод «двойных перчаток с индикацией прокола».

Материалы и методы: исследование по методу двойных перчаток с индикацией прокола проводилось на базе двух городских больниц города Павлодар (БСМП, ГБ№1) среди операционных бригад (гинекология, травматология, сосудистая хирургия, комбустиология, общая хирургия) было проведено 36 операций с высоким риском инфицирования медицинского персонала, либо высоким риском травматизации. В методе двойных перчаток в качестве наружной перчатки использовалась гипоаллергенная неопудренная перчатка белого цвета с внутренним полиуретановым покрытием для легкого надевания, с усиленной манжетой. В качестве внутренней перчатки применяли неопудренную синтетическую перчатку зеленого цвета повышенной прочности, длиной 310 мм, с усиленной манжетой. В качестве индикации прокола использовались 2 метода: 1) цветовая индикация (внутренняя перчатка отличается по цвету от наружной, в результате чего в области прокола образуется контрастное пятно) 2) по окончании операции проводили тест на скрытые повреждения – наполняли перчатки водой. Удобство метода двойных перчаток оценивали по 5 пунктам специальных опросников: удобство надевания внутренней перчатки, удобство надевания наружной перчатки, сцепление внутренней и наружной перчатки, надежность фиксации на рукаве, комфортность ношения.

Результаты: в ходе исследования 100% положительную оценку получили такие параметры. как удобство надевания внутренней перчатки, удобство надевания наружной перчатки, сцепление внутренней и наружной перчатки, надежность фиксации на рукаве. Комфортность ношения двойных перчаток была оценена положительно в 97,3% случаев. При исследовании цветовой индикации прокола было обнаружено 2 случая нарушения целостности наружной пары перчаток (5,5%) и ни одного случая нарушения целостности внутренней перчатки. При проведении пробы с водой на скрытые повреждения нарушения целостности наружной перчатки из 72 тестируемых единиц перчаток у 14 перчаток (20% случаев) регистрировалось наличие скрытых повреждений. Случаев совпадений повреждения внутренней и наружней пары перчаток не было.

Выводы: метод двойных перчаток с индикацией прокола является надежной защитой, как пациента, так и медицинского работника от возникновения «аварийных ситуаций» (проколы, порезы и т.д.), позволяет вовремя обнаружить нарушения целостности перчатки и заменить ее, тем самым снижая риск заражения гемоконтактными инфекциями. Метод двойных перчаток может быть рекомендован для проведения оперативных вмешательств у необследованных пациентов, поступающих в экстренном порядке в стационар, у пациентов, имеющих в крови маркеры парентеральных гепатитов, у лиц с иммунодефицитными состояниями, в том числе и в серонегативной стадии заболевания.

УДК 616-001.36

Неотложная помощь при травматическом шоке

Жумагалиева Ж.Т.
Фельдшерский пункт локомотивного депо ст. Кандыагаш, Актюбинская область

Аннотация. Жумагалиева Ж.Т. Фельдшерский пункт локомотивного депо ст. Кандыагаш, Актюбинская область. Неотложная помощь при травматическом шоке. Травматический шок – опаснейшее состояние, при котором главное, что можно сделать, — это способствовать как можно более быстрой доставке пострадавшего человека в специализированное отделение больницы. Это осложнение сопровождается резким ослаблением кровотока в артериях, венах и капиллярах вследствие снижения тонуса сосудистых стенок, относительно большой кровопотери и выраженного болевого синдрома. Своевременно оказанная неотложная медицинская помощь сохранит жизнь пациенту и предотвратить развитие тяжелых осложнений.

При значительных травмах (ранениях, сотрясении мозга, множественных переломах, ожогах большой площади) нередко развивается тяжелое общее состояние организма – травматический шок. Это осложнение сопровождается резким ослаблением кровотока в артериях, венах и капиллярах вследствие снижения тонуса сосудистых стенок, относительно большой кровопотери и выраженного болевого синдрома. Травматический шок – опаснейшее состояние, при котором главное, что можно сделать, — это способствовать как можно более быстрой доставке пострадавшего человека в специализированное отделение больницы. Травматическим шоком называют ответную реакцию генерализованного характера на тяжелую механическую травму. Поскольку такие травмы практически всегда сопровождаются массивной кровопотерей, травматический шок условно называют осложненным геморрагическим шоком. Для любого шока, в том числе травматического, характерно традиционное деление на две следующих друг за другом фазы: 1) эректильная (фаза возбуждения). Всегда короче фазы торможения, характеризует начальные проявления ТШ: двигательное и психоэмоциональное возбуждение, бегающий беспокойный взгляд, гиперестезия, бледность кожных покровов, тахипноэ, тахикардия, повышение артериального давления; 2) торпидная (фаза торможения). Клиника возбуждения сменяется клинической картиной торможения, что свидетельствует об углублении и утяжелении шоковых изменений. Появляется нитевидный пульс, снижается артериальное давление до показателей ниже нормы вплоть до коллапса, нарушается сознание. Пострадавший малоподвижен или неподвижен, безучастен к окружающему.

Торпидная фаза шока делится на 4 степени тяжести:

I степень: легкий ступор, тахикардия до 100 уд/мин, систолическое артериальное давление не менее 90 мм рт. ст., мочеотделение не нарушено. Кровопотеря: 15-25% от ОЦК;

II степень: ступор, тахикардия до 120 уд/мин, систолическое артериальное давление не менее 70 мм рт. ст., олигурия. Кровопотеря: 25-30% от ОЦК;

III степень: сопор, тахикардия более 130-140 уд/мин, систолическое артериальное давление не более 50-60 мм рт. ст., мочеотделение отсутствует. Кровопотеря: более 30% от ОЦК;

IV степень: кома, пульс на периферии не определяется, появление патологического дыхания, систолическое артериальное давление менее 40 мм рт. ст., полиорганная недостаточность, арефлексия. Кровопотеря: более 30% от ОЦК. Следует расценивать как терминальное состояние.

В диагностике травматического шока, особенно для оценки его степени тяжести, важную роль может сыграть тип травмы. Травматический шок тяжелой степени наиболее часто развивается при открытом или закрытом оскольчатых переломах бедренной кости и костей таза, травме живота (проникающей или непроникающей) с механическим повреждением двух и более паренхиматозных органов. Может развиться при черепно-мозговой травме с ушибом мозга и переломом основания черепа и множественных переломах ребер с повреждением и без повреждения легких.

Показатели пульса и артериального давления крайне важны в диагностике травматического шока. По индексу Альговера (отношение величины пульса к систолическому артериальному давлению) можно с высокой долей объективности судить о степени тяжести любого шока, в том числе травматического. Этот индекс в норме равен 0,5. 0,8-1,0 – шок I степени; 1-1,5 – шок II степени; выше, чем 1,5 – шок III степени.

Контроль других показателей, таких, как диурез и центральное венозное давление (ЦВД), производится уже в реанимационном отделении. Они в совокупности дают представление о степени полиорганной недостаточности, выраженности изменений со стороны сердечно-сосудистой системы. Мониторинг ЦВД возможен при катетеризации центральной вены (подключичной или яремной). В норме этот показатель равен 5-8 мм водного столба. Более высокие показатели свидетельствуют о нарушении сердечной деятельности - сердечной недостаточности; более низкие – о наличии источника продолжающегося кровотечения. Диурез позволяет судить о состоянии выделительной функции почек. Олиго- или анурия при шоке указывают на наличие признаков острой почечной недостаточности. Контроль почасового диуреза возможен при условии постановки мочевого катетера. Неотложная помощь при травматическом шоке включает: 1) придание пострадавшему горизонтального положения; 2) устранение любого продолжающегося наружного кровотечения. При истечении крови из артерии наложите жгут на 15-20 см проксимальнее места кровотечения. При венозном кровотечении потребуется давящая повязка на место повреждения; 3) при шоке I степени и отсутствии повреждения органов брюшной полости необходимо дать пострадавшему горячий чай, теплую одежду, обернуть одеялом; 4) выраженный болевой синдром устранить 1-2 мл 1% раствора промедола в/м; 5) если пострадавший без сознания - обеспечить проходимость дыхательных путей. При отсутствии спонтанного дыхания требуется искусственное дыхание рот в рот или рот в нос, а если при этом отсутствует еще и сердцебиение – то требуется срочная сердечно-легочная реанимация; 6) транспортабельного пострадавшего с тяжелыми повреждениями необходимо срочно доставить в ближайшее медицинское учреждение.

ТҰЖЫРЫМ. Жумагалиева Ж.Т. Қадыағаш ст. локомотивтік депосынын фельдшерлік пункті. Ақтөбе облысы. Жарақат ошғы кезіндег щұғыл көмек көрсету шаралары. Жарақаттық шок – өте қауіпті жағдай. Бұл кезде ең бастысы зардап шегуші науқасты дер кезінде аурухананын арнай бөлімшелеріне жеткізу болады. Бұл асқыну тамыр, көк тамыр және капиллярлардың қабырғаларынын тонусы төмендеуімен, қан кетумен және айқын ауырсынумен сипатталады. Дер кезінде көрсетілген медициналық көмек науқастын өмірің сақтап ауыр асқынуларды алдын алады.

RESUME Zhumagaliyeva Zh.T. Paramedic station of locomotive facility Kandygash station. Aktyubinskaya oblast. Emergency actions

during wound shock. Wound shock is the most dangerous state, during which the main that should be done is fast transportation of sufferer to the special hospital department. The problem is a sharp cancellation of blood stream in arteries, veins and capillary tubes, because of vascular tonus decrement, huge blood loss and frank painful syndrome. Emergency actions that are done in time can save patient's life and prevent from bad complicating diseases.

УДК 616-053.2-76.29.48

Влияние абортов на здоровье женщины

И.Е. Курушина
Костанайская областная больница

Аннотация: Аборт - наиболее частая причина гинекологических заболеваний. Безопасного аборта не бывает. Аборт - это серьезный удар по здоровью женщины и плата за беспечное отношение к контрацепции и предупреждению нежелательной беременности.

Ключевые слова: аборт, заболевание, осложнение.

Аборт – часто обсуждаемый вопрос современности. Можно вести бесконечные споры о том, правильно ли поступила девушка, отважившись на аборт, но какой-либо жизненной ценности этот спор не имеет. Даже если оставить в стороне вопросы об этичности абортов, то проблема последствий абортов и вреда, наносимого женскому здоровью при искусственном прерывании беременности, очевидна и актуальна.

Аборт - наиболее частая причина гинекологических заболеваний. Осложнения возникают как минимум у каждой пятой женщины, почти у половины обостряются хронические воспалительные процессы половой сферы. Сама процедура прерывания беременности способствует развитию инфекционно-воспалительных осложнений. При распространении инфекции могут развиться воспалительные процессы матки и придатков, тазовый перитонит, тромбофлебит (воспаление) вен матки или общее заражение крови - сепсис.

Отдаленным последствием перенесенных после аборта воспалительных заболеваний может быть образование спаек, в том числе и внутриматочных (синехий), непроходимость маточных труб, что является одной из причин бесплодия; хронические воспалительные процессы, нарушающие нормальное функционирование органов женской половой сферы. Одним из наиболее грозных осложнений абортов у нерожавших женщин является резкое увеличение риска развития рака груди. Как известно, этот вид рака занимает первое место среди причин смертности от онкологических заболеваний во всем мире. Исследования показывают, что у нерожавших женщин, сделавших аборт, вероятность развития рака груди увеличивается на 300%, а если такая женщина имела несколько абортов, и первый ребенок у нее родился не раньше 35 лет, то риск возрастает в 8 раз. Любые методы искусственного прерывания беременности (медикаментозный, инструментальный) как и большинство любых (в том числе и хирургических) вмешательств в организм, несут риск потенциально опасных осложнений. Среди осложнений абортов встречаются перфорирование матки, кишечника или мочевого пузыря, септический шок, бесплодие, вплоть до смерти женщины (если аборт выполнялся непрофессионалом или в асептических условиях с последовавшим за этим инфицированием женщины).

Вероятность развития осложнений после аборта напрямую зависит от срока беременности: чем больше срок, тем вероятнее осложнения, а также от квалификации врача, осуществляющего аборт, метода прерывания беременности, возраста и общего состояния здоровья женщины и других факторов. Неполное удаление тканей эмбриона может спровоцировать сильное кровотечение и инфицирование.

Нельзя считать абсолютно безопасным и медикаментозный аборт - таких методов нет, так как любой аборт нарушает течение нормального процесса беременности и грубо прерывает начавшуюся гормональную перестройку готовящегося к вынашиванию ребенка организма женщины. Конечно, чем меньше срок беременности, тем менее выражены все изменения, однако не стоит забывать, что гормональная перестройка начинается непосредственно с самого начала беременности - оплодотворения яйцеклетки. Поэтому и после медикаментозного аборта риск развития заболеваний гормонально зависимых органов (молочных желез, яичников, матки) повышается, увеличивается вероятность образования доброкачественных и злокачественных опухолей этих органов.

Итак ясно, что безопасного аборта не бывает. Аборт - это серьезный удар по здоровью женщины и плата за беспечное отношение к контрацепции и предупреждению нежелательной беременности. Даже при хорошей субъективной переносимости аборт может вызвать серьезные отдаленные последствия, вплоть до опухолевых процессов, неизлечимого бесплодия.

Литература:

Аборт (медико-социальные и клинические аспекты) / Фролова О.Г., Волгина В.Ф., Жирова И.А., АстаховаТ.М., Николаева Е.И., ГатинаТ.А. М.:Триада-Х.-2008.- с. 60

Гинекология Уч.д/вузов (ред.Савельева Г.М., Бреусенко В.Г.). М.: ГЭОТАР МЕДИА. - 2010.- с.380

Тұжырым: Құрушинның И.Е. Қостанайдың облыстың ауруханасы. «Ықпал аборт әйелдің денсаулығына». Аборт - гинекология ауруға шалдығудың ең тығыз себебі. Қауіпсіз аборт болмаппын. Аборт - сол үшін жайбарақат қатынасты контрацепция және еместілеулі буаздықтың ескертуіне ша әйелдің денсаулығының тиянақты соққы және төлем.

Summary: I. Kurushina. Kostanayskiy regional hospital. «Influence of abortions on the health of woman». Abortion is the most frequent reason of gynaecological diseases. Safe abortion is not. Abortion is a serious blow to the health of woman and paying for unconcerned attitude toward a contraception and warning of undesirable pregnancy.

УДК 616-053.2-76.29.48

Профилактика заболеваний женских половых органов

И. Е. Курушина
Костанайская областная больница

Аннотация: Частота воспалительных заболеваний у женщин зависит от многих причин. Следует учитывать возрастные функциональные особенности половых органов во всех периодах жизни женщины, ее образ жизни, возможные нарушения гигиены половой жизни и личной гигиены. В настоящее время большое значение имеет своевременная медицинская реабилитация женщин, перенесших острые воспалительные заболевания матки и придатков.

Ключевые слова: воспалительные заболевания половых органов, реабилитация, профилактика.

Воспалительные заболевания половых органов (ВЗПО) у женщин занимают первое место в структуре гинекологической патологии и составляют 60-65% обращаемости к гинекологу. Воспалительные процессы чаще возникают в молодом возрасте. Эти заболевания при несвоевременном обращении к врачу могут принимать тяжелое течение, трудно поддаются лечению, в результате чего молодые женщины часто лишаются счастья материнства.

Частота воспалительных заболеваний у женщин зависит от многих причин. Следует учитывать возрастные функциональные особенности половых органов во всех периодах жизни женщины, ее образ жизни, возможные нарушения гигиены половой жизни и личной гигиены. Наличие биологических и физиологических барьеров в строении женских половых органов и их нарушение дают возможность изучить и понять пути попадания инфекции в организм женщины. ВЗПО могут возникать под действием механических, термических, химических факторов.

Общая симптоматика воспалительных процессов женских половых органов слагается в основном из следующих проявлений: болевой синдром, нарушения менструальной и детородной функций, появление болей и нарушения функции смежных органов.

Развитию большинства гинекологических заболеваний способствуют следующие аспекты:

- несоблюдения правил общей гигиены;
- нарушения гигиены половой жизни;
- чрезмерное употребление алкогольных напитков;
- наркомания;
- ведение беспорядочной половой жизни с разными половыми партнерами;
- внебрачные половые связи;
- использование различных противозачаточных средств, без предварительной консультации врача и его рекомендаций;
- температурные воздействия на слизистую оболочку влагалища;
- спринцевания различными химическими средствами;
- ведение половой жизни в период менструального цикла;
- частые аборты;
- заболевания: эндокринные, инфекционные (особенно в раннем возрасте) либо врожденные, а также заболевания мочеполовой системы, кишечника;
- нарушения обмена веществ;
- питания;
- стрессы.

В настоящее время большое значение имеет своевременная медицинская реабилитация женщин, перенесших острые воспалительные заболевания матки и придатков. Реабилитация представляет собой комплекс лечебно-профилактических мероприятий, которые направлены на восстановление здоровья женщины, восстановление функций всех систем женского организма, нарушенных вследствие заболевания.

Профилактика гинекологических заболеваний включает в себя следующее:

- своевременное лечение инфекционных и прочих заболеваний;
- охрану здоровья, начиная с периода внутриутробного развития;
- своевременное лечение последствий родовых травм;
- отказ от вредных привычек;
- ведение здорового образа жизни (в том числе, закаливание);
- соблюдение правил общей гигиены, гигиены половой жизни и половых органов.

Здоровье женщины, как известно — это залог ее счастливого материнства, полноценной сексуальной жизни и, конечно, семейного благополучия. Именно поэтому современная гинекология отводит важную роль вопросам профилактики гинекологических заболеваний.

Каждая женщина, вне зависимости от возраста, должна 1-2 раза в год посещать своего гинеколога и проходить профилактическое обследование. Нормой жизни должно стать и применение современных средств контрацепции, которые сегодня надежны и безопасны. Это позволит избежать нежелательной беременности, а значит, и ее искусственного прерывания. Женщина должна с большим вниманием относиться к своему здоровью, и тогда вероятность возникновения заболевания женских половых органов снизится до минимума, а шансы на рождение здоровых детей будут очень велики.

Литература:

Рищук С.В., Костючек Д.Ф. Половые пары и половые инфекции. — СПбю: Медицинская пресса, 2010. — 272 с.

Савельева Г.М., Антонова Л.В.. Острые воспалительные заболевания внутренних половых органов женщины. — М.: Медицина, 2009. — 158 с.

Цвелев Ю.В. и др. Ургентная гинекология (практическое руководство для врачей) / Цвелев Ю.В., Беженарь В.Ф., Берлев И.В. — СПб.: Издательство ФОЛИАНТ, 2009. — 384 с.

Тұжырым: Құрушиннның И.Е. Қостанайдың облыстың ауруханасы. «Әйелдің еденді органының ауруға шалдығуының алдын алуы». Қабыну ауруға шалдығудың жиілігі бас әйелдердің многих себептен деген тәуелді болады. ескеру тиіс еденді органның возрастные функциялық өзгешеліктерін ара әйелдің өмірінің барлық кездерінде, өмірдің оның бейнесі, еденді өмірдің және дербес гигиена гигиена ықтимал бұзушылық. В осы уақытты үлкен мағына әйелдің уақтылы медициналық ақтауында жатырдың және бердің өткір қабыну ауруға шалдығулары көтеріп өт бар.

Summary: I. Kurushina. Kostanayskiy regional hospital. «Prophylaxis of diseases of muliebrias». : Frequency of inflammatory diseases for women depends on many reasons. It is necessary to take into account the age-related functional features of genital organs in all periods of life of woman, her way of life, possible violations of hygiene of sexual life and personal hygiene. Presently the timely medical rehabilitation of women carrying the acute inflammatory diseases of uterus and appendages has a large value.

УДК 616-053.2-76.29.48

Воздействие неблагоприятных факторов производственной среды на здоровье медицинских сестер

Г.В.Степанова
Костанайская областная больница

Аннотация: Заболеваемость специалистов сестринского дела в Казахстане – одна из самых высоких в мире. Факторами риска у медработников являются: постоянный контакт с лекарственными веществами, высокая производственная нагрузка, контакт пациента с умирающими пациентами, риск заражения инфекционными заболеваниями.

Ключевые слова: профессиональные заболевания, профилактика.

Безопасная больничная среда – самая актуальная и самая сложная проблема для медицинских работников, так как только она гарантирует врачам и медицинским сестрам снижение или отсутствие профессиональных заболеваний, то есть сохранение здоровья. Однако сейчас заболеваемость специалистов сестринского дела в Казахстане – одна из самых высоких в мире. На сегодняшний день лечебно-профилактические учреждения оснащены сложным рентгеновским, радиологическим, электромедицинским и лазерным оборудованием, ультразвуковыми и сверхчастотными установками, медицинскими барокамерами. Широко применяются в медицинской практике реанимации и интенсивной терапии радиоактивные вещества, высокоэффективные антибиотики, кортикостероидные и другие препараты. С одной стороны, это способствует повышению эффективности лечения пациентов, а с другой – создает работникам медицинских учреждений такие условия труда, которые способствуют воздействию неблагоприятных факторов производственной среды на здоровье самих медицинских работников, в первую очередь медицинских сестер. Ведь их работа связана с уходом за пациентами, сбором необходимых материалов для проведения лабораторно-клинических исследований.

Факторами риска у медработников так же является постоянный контакт с лекарственными веществами, среди которых нередко используются биологически высокоактивные медикаменты, обладающие не только сильным терапевтическим, но и побочным аллергенным и токсическим действием. У медицинских сестер под влиянием биологически высокоактивных лекарственных препаратов могут возникать профессиональные заболевания. Наиболее опасен инъекционный метод, при котором лекарственный препарат может оказаться в виде аэрозоля в зоне дыхания медсестры. В органы дыхания персонала препараты могут попадать при контакте с медицинским инструментарием, при раздаче таблеток и растворов могут загрязняться кожные покровы. Клинические наблюдения за медицинскими работниками показали, что обнаруженные у них заболевания имели характерные аллергические формы, токсические проявления сопровождались дисбактериозом.

Причиной профессиональных аллергозов так же могут стать химические реагенты, дезинфицирующие и моющие средства, латекс, содержащийся в перчатках, одноразовых шприцах, инфузионных системах.

Высокая производственная нагрузка, обязательные дежурства, ночной режим работы, а так же ожидание осложнений в состоянии пациентов, требуют высокой функциональной активности организма и могут быть квалифицированны как ведущие патогенные профессиональные факторы. Кроме того, отягчающее влияние на здоровье работающих, оказывает контакт с умирающими пациентами, когда медработник не видит положительных результатов своих усилий по спасению пациента и нередко ощущает собственное бессилие. В результате развивается церебральные нарушения в форме невроза, сомато-висцеральные нарушения в виде гипертензии, стенокардии, язвенных поражений желудочно-кишечного тракта, либо сочетания тех и других.

Ведущими формами профпатологии являются гепатит В и туберкулез легких. Постоянно существует угроза заражения медицинских работников инфекционными заболеваниями, в том числе и особо опасными: ВИЧ-инфекция и вирусный гепатит. Риск заражения возникает во время «аварий», проведении инвазивных процедур и при попадании биологических жидкостей пациента на слизистые оболочки и поврежденную кожу медицинского работника.

Стремительное нарастание числа ВИЧ-инфицированных переводит проблему профессионального риска заражения ВИЧ медицинских работников из разряда теоретической возможности в разряд весьма актуальной опасности.

Принципы безопасности при работе с ВИЧ аналогичны принципам работы с другими опасными возбудителями инфекционных заболеваний, такими, например, как вирусный гепатит В и С. Один из главных принципов безопасной работы основан на том, что каждый больной может быть потенциальным носителем высокоопасных инфекционных возбудителей и источником инфекции. Поэтому необходимо обеспечить защиту кожи и слизистых медицинского персонала от попадания на них крови, слюны и других жидкостей потенциального вирусоносителя.

Значительный процент в структуре профессиональной заболеваемости медицинских сестер составляет травматизм при выполнении своих обязанностей. Речь идет о перемещении пациентов, передвижении тяжелого оборудования, переноске тяжестей. Кроме того, сестры часто трудятся в вынужденной позе, в первую очередь стоя. Все это требует больших физических усилий, часто в экстремальных условиях, и зачастую ведет к травматизации, к заболеваниям опорно-двигательного аппарата.

С учетом вышеизложенного можно сделать вывод, что условия и характер труда медицинских работников заслуживает пристального внимания руководителей здравоохранения в плане сохранения здоровья и предупреждение их возможных заболеваний.

Только здоровые сотрудники смогут качественно и профессионально оказывать медицинские услуги населению.

Литература:

Журнал «Санитарный врач» №12-2010г

Косарев В.В., «Профессиональные заболевания медицинских работников», Монография, г Самара, «Перспектива», 1998 г., 200 стр (переиздание 2009 г).

Руководство по профессиональным болезням (под редакцией академика Измерова Н.Ф.), 2006 г.

Тұжырым: Г.В.Степановтың. Қостанайдың облыстың ауруханасы. «Әсер өндірістік сәрсенбінің қатал факторы медициналық апалы-сіңлілінің денсаулығына». Апалы-сіңлілінің ісінің маманының ауру-сырқауы Қазақстанда - бір ең биіктен арада әлемде. тәуекелдің факторларының бас медициналық жұмыскерлер: мен дәрілік заттармен түпкілікті байланыс болып табылады, биік өндірістік жүк, емделушінің байла-

нысы мен өлмелі емделушілермен, зарарланудың тәуекелі инфекцияның ауруға шалдығуларының.

Summary: G.V.Stepanova. Kostanayskiy regional hospital. «Affecting of unfavorable factors of productive environment health of medical sisters». Morbidity of specialists of sisterly business in Kazakhstan - one of the highest in the world. Risk factors for medical staff it is been: permanent contact with medicinal substances, high productive loading, contact of patient with dying patients, risk of infection infectious diseases.

УДК 616-053.2-76.29.48

Безопасное материнство

Н.Ф.Шакирова
Поликлиника №3 г.Костанай

Аннотация: Качественная медицинская помощь, оказываемая квалифицированным специалистом по родовспоможению женщине, своевременное ее информирование и консультирование по вопросам состояния ее здоровья позволяют женщине принимать осознанные решения в период беременности, родов и после рождения ребенка.

Ключевые слова: беременность, род, безопасность.

Риск развития осложнений во время беременности существует всегда. Большинство таких нарушений невозможно предугадать. Первые роды являются наиболее рискованными как для матери, так и для ребенка. Члены семьи должны знать о факторах риска и уметь распознавать тревожные симптомы, возникающие в период беременности и родов.

Факторы риска до наступления беременности:

- со времени последней беременности прошло менее двух лет;
- возраст женщины менее 18 лет или свыше 35 лет;
- наличие у женщины четырех или более детей;
- наличие у женщины выкидышей, преждевременных родов, рождение маловесных (менее 2 кг при рождении) или мертворожденных детей;
- наличие осложненных предыдущих родов, сопровождавшихся применением родоразрешающих операций (акушерские щипцы, кесарево сечение);
- вес женщины менее 38 кг;
- наличие у женщины тяжелых хронических заболеваний.

Тревожные симптомы при беременности:

- недостаточная (менее 6 кг) или избыточная прибавка в весе в период беременности;
- анемия, бледность кожных покровов и видимых слизистых оболочек, быстрая утомляемость, одышка;
- отеки ног, рук или лица;
- повышенное артериальное давление;
- слабое шевеление или отсутствие шевеления плода.

Симптомы, требующие немедленного медицинского вмешательства:

- кровянистые выделения или кровотечение из влагалища при беременности, обильное или продолжительное кровотечение после родов;
- сильные головные боли или боли в животе;
- выраженная или продолжительная рвота;
- высокая температура;
- отхождение вод до начала родовой деятельности;
- судороги;
- острая боль, продолжительные схватки.

Риск осложнений, связанных с беременностью, значительно ниже, если перед наступлением беременности у женщины отмечалось хорошее здоровье, она полноценно питалась, в дородовый период ее не менее 10-12 раз осматривал врач акушер-гинеколог, она выполняла все его рекомендации, а роды принимал квалифицированный медицинский работник: врач акушер-гинеколог или акушерка.

Необходимо, чтобы роды проходили в родовспомогательном учреждении. Если роды произошли вне лечебного учреждения, то оказание помощи специалистом в течение 12 часов после родов снижает вероятность осложнений в родах и послеродовом периоде, как со стороны матери, так и со стороны ребенка.

В своем Послании народу Казахстана «Повышение благосостояния граждан Казахстана – главная цель государственной политики» в 2008 г. Президент страны Н. А. Назарбаев обратил внимание на необходимость разработки комплекса мер по кардинальному улучшению демографической ситуации. Решение этой задачи в первую очередь предполагает обеспечение здоровья женщин и безопасного материнства.

Сегодня в организации системы обеспечения безопасного материнства большое значение приобретает решение проблемы качества перинатальных услуг. В Казахстане получают распространение сформулированные в Европе следующие принципы оказания перинатальной помощи:

- во время оказания медицинской помощи при нормальной беременности и родах необходимо свести к минимуму необоснованные врачебные вмешательства («демедикализированная помощь»);
- медицинская помощь должна быть основана на научных доказательствах («доказательная медицина»);
- в центре внимания при оказании медицинской помощи должна быть семья;
- женщина должна быть хорошо информирована и вовлечена в процесс принятия решений по оказанию помощи.

Качественная медицинская помощь, оказываемая квалифицированным специалистом по родовспоможению женщине, своевременное ее информирование и консультирование по вопросам состояния ее здоровья позволяют женщине принимать осознанные решения в период беременности, родов и после рождения ребенка. Женщины, нуждающиеся в услугах родовспоможения, должны иметь к ним свободный доступ.

Персонал лечебно-профилактических учреждений должен обладать необходимой квалификацией для оказания качественной медицинской помощи, уважительно относиться ко всем женщинам без исключения, учитывать правила и нормы культурного общения, а также уважать право женщин на конфиденциальность и невмешательство в их личную жизнь.

Литература:

Материалы обучающего семинара по безопасному материнству, Литва, Каунасский медицинский университет, октябрь 2008 г.

Повышение благосостояния граждан Казахстана – главная цель государственной политики Послание Президента Республики Казахстан Нурсултана Назарбаева народу Казахстана 28 февраля 2007 г. // Астана: «Елорда».- 2008.- С. 57.

Улучшение охраны материнства // Цели развития тысячелетия в Казахстане.- Астана: Представительство ООН в Казахстане, 2007.- С.53

Тұжырым: Н.Ф.Шәкірова. г.Костанай емханасы №3. «Қауіпсіз шешелік». Нарықты, білікті маманмен ша родовспоможению әйелге оказываемая медициналық көмек, уақтылы оның ақпарла және консультация ша оның денсаулығының күйінің сұрақтарына әйелге қабылда сезін тыным в кез

буаздық, босану қой және кейін бала туғыз.

Summary: N.F.Shakirova. Policlinic № 3 c.Kostanay. «Safe maternity». Quality medicare rendered by a skilled specialist on родовспоможению to the woman, her timely informing and advising on questions of the state of her health allow to the woman to accept the realized decisions in the period of pregnancy, luing-ins and after birth of child.

УДК 616-053.2-76.29.48

Психологическая и физическая подготовка к родам

Н.Ф.Шакирова
Поликлиника №3 г.Костанай

Аннотация: Психологическая подготовка к родам - это одна из главнейших составляющих подготовки к родам вообще. Большую роль в подготовке к родам играет и физическая подготовка, которая направлена на поддержание здоровья будущей мамы.

Ключевые слова: роды, психологическая и физическая подготовкак родам.

Беременность и рождение ребенка становятся важным событием в жизни каждой женщины. С появлением первых признаков зарождения новой жизни мировоззрение и сознание будущей мамы настолько сильно меняется, что ее перестают узнавать даже близкие и родные люди. Вместе с радостным ожиданием возникают переживания и страх перед роддомом и дальнейшими заботами о малыше. Ничто не пугает человека сильнее, чем неизвестность. Всегда лучше пойти навстречу событию, которое внушает страх, поэтому, готовясь к родам, прежде всего, нужно узнать все об их протекании, сути происходящих при этом физиологических процессов, а также о том, в чем должно состоять активное участие в родах самой женщины, каковы методы релаксации, как научиться преодолевать страх.

Психологическая подготовка к родам - это одна из главнейших составляющих подготовки к родам вообще. Для большинства женщин слово «роды» ассоциируется со словом «боль». И с этого начинаются все проблемы. Ведь физиология боли такова, что чем больше ее боишься - тем сильнее она становится.

Поэтому главное в психологической подготовке - это настроится на то, что роды - это не обязательно больно, что главное - это появление на свет вашего малыша. Зачастую переживания по поводу беременности и родов появляются от незнания того, как происходит процесс развития и рождения малыша. Поэтому во время беременности не будет лишним освоить теоретический материал по этому вопросу.

Психологи утверждают, что во время беременности появляется много новых эмоций. Их появление зависит от воздействия на организм разных гормонов. Из-за частой смены гормонального фона и появляется эмоциональная неустойчивость. Конечно, кроме физических изменений у женщин происходит и много психологических переоценок. Например, наблюдается смена жизненных приоритетов, будущая мама начинает представлять себя в новой роли. После десятой недели беременности у матери и будущего ребенка налаживается крепкая связь. Таким образом, через плаценту плод не только принимает необходимые питательные вещества, а и передает матери свое настроение и желания. Этим и объясняются странные капризы, особенно в еде. Все это нужно поощрять, ведь пищевые желания могут свидетельствовать о том, что малышу не хватает какого-то элемента – фтора, кальция, витаминов.

На протяжении девяти месяцев женщину сопровождает не только волнительное чувство ожидания, но и страх перед предстоящими родами. Все ли пройдет гладко? Как же я вытерплю эту боль? Хватит ли малышу моего молока? Смогу и я его искупать? Эти и многие другие вопросы вертятся в голове постоянно. Для избавления от негативных мыслей и обретения душевного равновесия применяют такие техники, как визуализация и аутотренинг. Можно в расслабленном состоянии представлять себе радостные минуты совместного нахождения с малышом, безмятежные прогулки с коляской, умиротворенного спящего ребенка и другие позитивные «картинки» из будущего. Специалисты советуют развесить в доме плакаты с надписями-аффирмациями (например, «Я полностью готова к родам!», «Процесс появления моего малыша на свет пройдет легко и безболезненно!»). Главное, во всех психологических установках должен быть положительный настрой. Хороший результат принесут и групповые занятия по психологической подготовке к родам, в которых принимают участие не только будущие мамы, но и их мужья, ведь от поддержки близких зависит очень многое. Большинство мужчин волнуются и переживают перед появлением малыша на свет не меньше, чем их беременные жены.

Большую роль в подготовке к родам играет и физическая подготовка, которая направлена на поддержание здоровья будущей мамы и включает в себя не только упражнения для различных групп мышц и дыхательную гимнастику, но и массаж с закаливающими процедурами.

Комплекс упражнений лучше выполнять со специалистом, который учтет возраст, уровень изначальной подготовки и наличие сопутствующих заболеваний, установит индивидуальный режим физических нагрузок, окажет своевременную помощь при ухудшении самочувствия и не допустит переутомления беременной. Следует прекратить занятие, если возникла боль в нижней части живота, повысилось давление, плод стал бурно шевелиться, появились выделения, нарушилось зрение и дыхание. А при простуде, обострении хронического заболевания, угрозе выкидыша, кровотечении, низко расположенной плаценте и токсикозе спорт противопоказан.

Дыхательную гимнастику хорошо можно освоить на групповых занятиях, под счет инструктора. Он научит дышать «по-собачьи», медленно и с длинными выдохами. Применяя в родах эти техники, можно уменьшить боль, расслабиться и отвлечься. А упражнения для укрепления мышц тазового дна можно выполнять самостоятельно. Их еще называют «интимной гимнастикой Кегеля», которая основана на сокращении и расслаблении мышц влагалища и ануса. Начать можно с сознательной задержки мочеиспускания, перейдя на обычное попеременное сокращение и расслабление мышц промежности. Выполнять эти упражнения лучше с 15-16 недели беременности по 25-30 раз в день. Легче научиться управлять мышцами в положении лежа на боку, потом попробовать сидя на стуле, на корточках, на четвереньках, сидя по-турецки и стоя. При регулярном их выполнении можно не только избежать разрывов во время родов, но и быстрее восстановиться в послеродовом периоде. Полезными считаются и упражнения на растяжку. Некоторое время (около 10 минут) можно посидеть на корточках, по-турецки, в позе «бабочки» и «лягушки». Уменьшат нехватку кислорода, улучшат самочувствие долгие пешие прогулки, загородный воздух, расслабляющий массаж у специалиста и контрастный душ.

Следует помнить, что со второй половины беременности нельзя лежать на спине и выполнять упражнения в таком положении (возможна потеря сознания). А самое главное, не надо переутомляться.

Хорошо, если во время беременности нашлось время и

средства на всестороннюю подготовку к родам. Но даже если были упущены какие-то моменты, не стоит расстраиваться, ведь все приходит с опытом. Появившийся на свет маленький плачущий «комочек» сотрет из памяти все страхи и переживания, наполнит счастьем и радостью до предела. А самое главное, у женщины есть материнский инстинкт, который придет на помощь в трудной ситуации и подскажет верное решение.

Тұжырым: Н.Ф.Шәкірова. г.Костанай емханасы №3. «Психологиялық және физикалық дайындық босануларға». Психологиялық дайындық босануларға - сол бір дайындықтың ең басты составляющих босануларға сірә. Үлкен рөлді дайындықта босануларға ойнайды және келешек маманың денсаулығының сүйеуіне деген оқтаулы физикалық дайындық.

Summary: N.F.Shakirova. Policlinic № 3 c.Kostanay. «Psychological and physical preparation to the luing-ins». Psychological preparation to the luing-ins - it one of the most main constituents of preparation to the luing-ins in general. Large role in preparation physical preparation that is sent to maintenance of health of future mother plays to the luing-ins.