ВЕСТНИК ХИРУРГИИ КАЗАХСТАНА

№1 (33) 2013

Анонс конгресса

15-19 апреля 2013 года ННЦХ им. А.Н. Сызганова совместно с Министерством здравоохранения РК проводит IV Конгресс хирургов Казахстана с международным участием.
Тема конгресса - новые технологии в хирургии.

Конгресс соберет всех, кто занимается вопросами диагностики и лечения хирургических заболеваний: ученых, организаторов здравоохранения, представителей различных хирургических и смежных специальностей. Это позволит обсудить с разных позиций актуальные вопросы диагностики, лечения и профилактики хирургических заболеваний, проблемы организации хирургической службы, вопросы подготовки кадров.

Научная программа Конгресса будет посвящена важнейшим достижениям медицинской науки в мире, новым направлениям в диагностике, лечении и профилактике хирургических заболеваний, применению передовых медицинских технологий в здравоохранении, повышению доступности и качества хирургической помощи населению.

Конгресс внесет весомый вклад в дальнейшее развитие медицинской науки и практики и будет способствовать повышению качества оказания хирургической помощи на благо здоровья населения Казахстана.

- Гибридное хирургическое лечение пациента с многоуровневым атеросклеротическим поражением ветвей дуги аорты
- Влияние Севофлурана и Пропофола на послеоперационную динамику МВ- КФК у пациентов, прооперированных по поводу аорто-коронарного шунтирования
- Хирургия стенозов трахеи
- Анализ состояния хирургии кисти в Казахстане
- Результаты хирургического лечения хронического остеомиелита у больных сахарным диабетом
- Патогенетические механизмы нарушения лимфатического дренажа сердца и свертываемость лимфы при экспериментальном сахарном диабете
- Лимфостимулирующий и противолимфосвертывающий эффект мексидола при экспериментальном сахарном диабете
- Применение многократной санационной фибробронхоскопии в комплексном лечении больного с тяжелой черепно-мозговой травмой, осложненной аспирационной бронхопневмонией. Случай из практики
- Диагностика и лечение маршевых периоститов у военнослужащих
- Случай из практики. Дифференциальная диагностика эхинококковых кист забрюшинного пространства и гидронефротической трансформации почки выявленных у двух больных при помощи компьютерной и магнитно-резонансной томографии

Журнал Национального научного центра хирургии им. А.Н. Сызганова

Вестник хирургии Казахстана

№1 (33) 2013

«Вестник хирургии Казахстана»,
ежеквартальный
научно-практический журнал
Национального научного
центра хирургии им. А.Н. Сызганова

Издается с 2005 г.

Собственник журнала -
АО «Национальный научный
центр хирургии
им. А.Н. Сызганова»

Журнал зарегистрирован
в Министерстве информации,
культуры и спорта РК.
Регистрационный номер 5564-ж
от 18.02.2005 г.

Адрес редакции:
г. Алматы, ул. Желтоксан, 62
8 (727) 279 53 06

По вопросам публикации материалов
обращаться к ответственному секретарю журнала по тел. 8 777 562 8570
(Кабдрахманов Канат Баянович)
Эл. почта: kbk4554@gmail.com

Ответственность за содержание
публикуемых материалов несут
авторы материалов.
Ответственность за рекламные
материалы несут рекламодатели.

Тираж 350 экз. Тип. «Идан»
г. Алматы, ул. Коммунальная, 39

Главный редактор
Арзыкулов Ж.А., профессор

Заместитель главного редактора
Рамазанов М.Е., д.м.н.

Ответственный секретарь
Кабдрахманов К.Б.

Редакционная коллегия:
Абзалиев К.Б.
Артыкбаев Ж.Т.
Ахметов Е.А.
Батырханов М.М.
Даирбеков О.Д.
Жураев Ш.Ш.
Мамедов М.М.
Миербеков Е.М.
Пюрова Л.П.
Сейдалин А.О.
Сейсембаев М.А.
Султанов Э.Ш.
Хвостиков Е.И.
Шайхиев Е.У.

Редакционный совет:
Абдуллаев М.Ш. (Алматы)
Апсатаров Э.А. (Алматы)
Баймаханов Б.Б. (Астана)
Вишневский В.А. (Москва)
Изимбергенов Н.И. (Актобе)
Мусаев Х.Н. (Баку)
Мухамеджанов И.Х. Астана
Лохвицкий С.В. (Караганда)
Мамекеев М.М. (Бишкек)
Назыров Ф.Г. (Ташкент)
Поцелуев Д.Д. (Алматы)
Сабыр М.Ш. (Актобе)
Султаналиев Т.А. (Астана)
Телеуов М.К. (Астана)
Черноусов А.Ф. (Москва)

Содержание

Ангио-, кардиохирургия

Н.А. Коспанов, А.Ж. Маткеримов, Т.Н. Демеуов, Б.К. Орманов, Ж.Ш. Даулетбеков, А.И. Толеген. Гибридное хирургическое лечение пациента с многоуровневым атеросклеротическим поражением ветвей дуги аорты *(4)*

Лоскутов О.А. Влияние Севофлурана и Пропофола на послеоперационную динамику МВ- КФК у пациентов, прооперированных по поводу аорто-коронарного шунтирования *(5)*

Торакальная хирургия

Т.Ш. Ешмуратов, Л.П. Пюрова, М.М. Батырханов, М.М. Сундетов, П.П. Лукьянченко, Н.С. Жарылкапов, А.М. Елеусизов, Н.А. Жунисов, Б.Б. Акимниязова. Хирургия стенозов трахеи *(8)*

Микрохирургия

Мурадов М.И., Мухамедкерим К.Б. Анализ состояния хирургии кисти в Казахстане *(11)*

Общая хирургия

А.Ж. Мамышов. Результаты хирургического лечения хронического остеомиелита у больных сахарным диабетом *(13)*

Гусейнова Ш.М., Алиев С.Д., Алиев М.Х., Самедова С.А. Патогенетические механизмы нарушения лимфатического дренажа сердца и свертываемость лимфы при экспериментальном сахарном диабете *(15)*

Гусейнова Ш.М. Лимфостимулирующий и противолимфосвертывающий эффект мексидола при экспериментальном сахарном диабете *(17)*

Е.Т. Марданов. Применение многократной санационной фибробронхоскопии в комплексном лечении больного с тяжелой черепно-мозговой травмой, осложненной аспирационной бронхопневмонией. Случай из практики. *(20)*

Г.Ж. Омаров, М.А. Ашимов, Т.А. Тё. Диагностика и лечение маршевых периоститов у военнослужащих *(21)*

Абдоминальная хирургия

Марданов Е.Т. Рыскалиев Е.Ж. Хасанов И.Т. Нургалиев М.Д. Савутов Р.П.. Случай из практики. Дифференциальная диагностика эхинококковых кист забрюшинного пространства и гидронефротической трансформации почки выявленных у двух больных при помощи компьютерной и магнитно-резонансной томографии. *(23)*

М.М. Жуловчинов, И.Л. Кидирмаганбетов, А.Я. Маруфов, Н.Ж. Човдурбаев, А.Е. Кайрамбаев. Синдром частичной кишечной непроходимости при спаечной и обтурационной непроходимости *(24)*

М.М. Жуловчинов, И.Л. Кидирмаганбетов, А.Я. Маруфов, Н.Ж. Човдурбаев, А.Е. Кайрамбаев. Симультантная операция при эхинококковых кистах паравертебральной области и забрюшинного пространства справа. Случай из практики. *(25)*

Караманова А.А. Адамдардың психоэмоционалын тұрғыда дайындау трансплантацияғдейінгі және кейінгі донор мен реципиент көңіл күйін бақылау *(26)*

Утетлеуев А.М. Диагностика и лечение кровотечений из острых гастродуоденальных язв в клинической практике *(27)*

Онкология

Ж.Ж. Баймухамбетов, Д.С. Сексенбаев, Р.А. Керимов. Ретроспективный анализ предраковых заболеваний толстой и прямой кишки *(30)*

В.В. Сухарева, Н.А. Кудрицкая, М.Г.Харитоненко. Метастатическое поражение костей *(32)*

В.В. Сухарева, Н.А. Кудрицкая, Н.И.Долгушина. Трудности дифференциальной рентгенодиагностики периферического рака легкого и туберкуломы *(33)*

Травматология, нейрохирургия

Марданов Е.Т. Омаров Г.Ж. Жанарбекулы Ж. Ашимов М.А. Нургалиев М.Д. Случай оперативного лечения эпидуральной гематомы лобной области *(36)*

А.А.Романчик. Случай из практики. Современный подход к обработке проникающего ранения головного мозга *(37)*

А.А.Романчик. Сравнительная характеристика материалов, используемых для пластики дефектов свода черепа *(38)*

Гинекология

И.Л. Кидирмаганбетов, А.У. Кадирова, М.Б. Жунусова. Удовлетворительный результат оперативного лечения гигантской эндометриоидной кистомы яичника в старческом возрасте. Клинический случай *(40)*

Папашева А.К. Бактериальный вагиноз, методы коррекции микроценоза влагалища с помощью препарата Секнидокс *(42)*

Р.Д. Гичиева. Необходимость комплексного подхода при лечении бактериального вагиноза у женщин репродуктивного периода *(43)*

Урология

Е.А. Бугаев, Б.Б Тулаев. Лечение доброкачественной гиперплазии предстательной железы и воспалительных процессов простаты *(44)*

Анестезиология, реаниматология

Е.М. Миербеков, Ж.Т. Артыкбаев, Е.Б. Еспенбетов, А.В. Ни. Случай успешного проведения анестезии и раннего послеоперационного периода у больного, оперированного на дуге аорты *(46)*

Е.М. Миербеков, Ж.Т. Артыкбаев, А.Ш. Кусаинов, Т.К. Куандыков, К.Э. Симоньянц, А.М. Жарасбаев, А.А. Жазылбеков, В.В. Мутагиров, В.А. Архипов, А.В. Ни, С.Р. Муханова, А.А. Шишкин. Анестезиологическое обеспечение и ведение ближайшего послеоперационного периода у взрослых больных с ортотопической трансплантацией родственной донорской печени *(48)*

Ж.С. Деркембаева. Особенности эпидуральной анестезии при операциях на аорте и сосудах нижних конечностей *(52)*

Чолпонбаева Н.С. Анестезиологическое пособие с применением нирфола при симультанных операциях *(54)*

Офтальмология

Л.Г. Островерхова. Применение Мецетама при лечении открыто угольной глаукомы *(56)*

Дудкина С.Ю., Бисенгалиева К.Ш. Диагностика туберкулеза глаз *(57)*

Дудкина С.Ю., Бисенгалиева К.Ш., Кобдабаева Г.Т. Воспалительные заболевания глаз как часто встречающаяся патология *(58)*

Г.К.Аконова. Анализ использования препарата Мидакс в комплексном лечении пациентов с миопией и спазмом аккомодации *(59)*

ЛОР

Ж.Г. Байтурлин, Т.М. Аженов, М. Сайфуллакызы, Э.С. Ельшибаева. МРТ диагностика внутреннего уха при предоперационном планировании кохлеарной имплантации *(61)*

Публикации медицинских работников среднего звена

М.А. Иванова, Р.А.Мещанчук, И.А.Антоненко. Роль медсестры в проведении физиотерапевтического лечения при гайморитах *(63)*

Р.А.Мещанчук, М.А. Иванова, И.А.Антоненко. Показания и противопоказания для проведения ударно-волновой терапии *(64)*

Р.А.Мещанчук, М.А. Иванова, И.А.Антоненко. Применение УФО в физиотерапии *(65)*

А.С. Бикаева, А.К.Абраева, К.Р.Жунербаева. Что нужно знать о травматическом шоке *(66)*

А.С. Бикаева, А.К.Абраева, К.Р.Жунербаева. Этика и деонтология в работе медицинской сестры приемного отделения *(67)*

А.С. Бикаева, А.К.Абраева, К.Р.Жунербаева. Профилактика бешенства *(68)*

М.С.Борисюк, К.Т.Нуржанова. Для чего нужен общий анализ мочи *(68)*

Г.И. Дуплищева, В.В. Стычева. Ущемлённая грыжа *(69)*

М.О. Кожагалиева. Послеоперационный уход за «трахеостомным» больным *(70)*

К.Т.Нуржанова, Л.Х.Есенжолова. Печеночные пробы *(71)*

К.Т.Нуржанова, Ф.А.Козлова. Секреты биохимического анализа крови *(71)*

К.Т.Нуржанова , М.С.Борисюк. Лабораторные исследования липидного обмена *(72)*

А.Шайгузова, Л.Е.Аубакирова, Б.М.Бекмухамбетов. Влияние лечебной физкультуры и массажа на здоровье ребенка *(73)*

Юбилеи

Ботабаев Серикжан Исагалиевич. К 60-летию со дня рождения *(75)*

УДК

Н.А. Коспанов, А.Ж. Маткеримов, Т.Н. Демеуов, Б.К. Орманов, Ж.Ш. Даулетбеков, А.И. Толеген
Национальный научный центр хирургии им.А.Н. Сызганова

Гибридное хирургическое лечение пациента с многоуровневым атеросклеротическим поражением ветвей дуги аорты

Ишемический инсульт (ИИ) остается актуальной проблемой современной медицины (1, 2). Летальность и инвалидность от данного заболевания остается на высоком уровне (3). Основной причиной ИИ является атеротромбоз из экстракраниальных артерий. Эффективность хирургической профилактики ИИ, а именно каротидной эндартерэктомии, при стенозе внутренней сонной артерии 70% и более доказана крупными многоцентровыми исследованиями (4, 5).

За последние десятилетия возможности сосудистой хирургии существенно расширились, благодаря развитию малоинвазивных рентгеноэндоваскулярных методов лечения, что привело к появлению гибридной хирургии. Последняя представляет собой оптимальную комбинацию открытых и рентгеноэндоваскулярных методов хирургического лечения. Гибридная хирургия позволяет с минимальной травматичностью добиться хороших результатов у пациентов с сочетанными атеросклеротическими поражениями.

Данная статься ставит целью продемонстрировать возможность гибридного хирургического лечения пациента с многоуровневым атеросклеротическим поражением ветвей дуги аорты.

Материал и метод. Больной Б. 54 лет, госпитализирован в отдел ангиохирургии ННЦХ им А.Н.Сызганова с жалобами на головокружения, головные боли, периодическое нарушение равновесия, шаткость походки, снижение остроты зрения, боли в нижних конечностях при физической нагрузке, слабость, недомогание. Из анамнеза: год назад перенес ОНМК по ишемическому типу в правой гемисфере. Объективно**:** пульсация общей сонной артерией (ОСА), ветвей наружной сонной артерии определяется с обеих сторон. Аускультативно над сонными артериями с обеих сторон выслушивается систолический шум. Пульсация артерий верхних конечностей определяется на всем протяжении. При ангиографии выявлено: Окклюзия правой внутренней сонной артерии (ВСА) в проксимальной трети от устья (рисунок 1). Критический стеноз устья левой ОСА до 90% (рисунок 2). Стеноз левой ВСА до 80% (рисунок 3). Стеноз левой позвоночной артерии до 60%.

Таким образом, у пациента имеется многоуровневое поражение брахиоцефальных артерий, требующее одномоментной коррекции. Пациенту выполнена гибридная операция – каротидная эндартерэктомия из бифуркации левой ОСА, ретроградная имплантация стента в устье левой ОСА.

Ход операции. Предварительно выполнена грудная аортография с пальцевым пережатием левой общей сонной артерии (проба Матаса), при этом обнаружено, что Виллизиев круг функционирует. Доступом из разреза по медиальному краю кивательной мышцы слева выделена общая сонная артерия с бифуркацией. ОСА, ВСА, НСА с верхней щитовидной артерией отдельно взяты на держалки. При ревизии в области бифуркации с переходом на внутреннюю сонную артерию пальпируется атеросклеротическая бляшка, пульсация ослаблена. После системного введения 5000 ед. гепарина, произведено пережатие ОСА, НСА, ВСА, на верхнюю щитовидную артерию наложена удавка. В области бифуркации произведено продольное рассечение ОСА с переходом на ВСА, при ревизии устье ВСА на уровне субокклюзии за счет протяженной атеросклеротической бляшки с элементами изъязвления и кальцинирования (рисунок 4). Просвет артерии составляет около 1,0 мм. Далее выполнена каротидная эндартерэктомия из ВСА, бляшка удалена единым блоком в виде слепка артерии (рисунок 5). С целью профилактики заворота интима фиксирована отдельными П-образными швами.

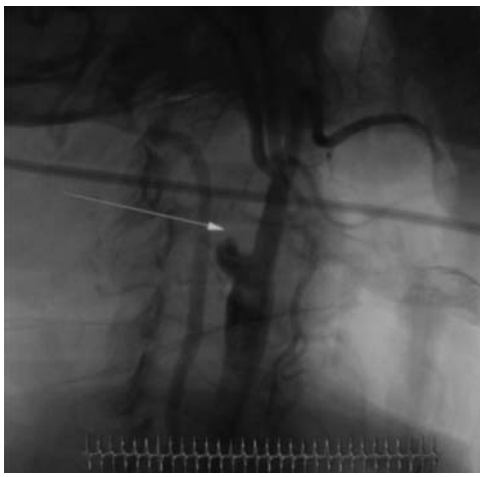

Далее в общую сонную артерию установлен интродьюсер 7F, проведен коронарный проводник Zinger light, по которому введен баллон Powerline 2,5-30 мм рт.ст. Выполнена дилатация баллона от 2,0 до 8,0 атмосфер. Баллон удален. По проводнику в зону стеноза доставлен периферический баллоннораскрывающий “Palmaz blue Cordis” 5,0-59 мм. При контрольной аортографии, проходимость общей сонной, внутренней, наружной сонной артерий полностью восстановлена (рисунок 6). Далее интродьюсер из ОБА справа извлечен. Снят зажим с ОСА для профилакити эмболии, антеградный кровоток удовлетворительный, пульсация отчетливая. Целостность артерии восстановлена непрерывным швом проленовой нитью 0/7. Поэтапное снятие зажимов с профилактикой воздушной и материальной эмболии. Время пережатия составило 35 мин.

Послеоперационный период протекал без осложнений. Пульсация общей сонной артерии и ветвей наружной сонной артерии слева определяется, хорошего наполнения. Признаков неврологического дефицита не отмечалось. Послеоперационная рана зажила первичным натяжением. Пациент выписан из стационара на 5 сутки после операции под наблюдение хирурга и невропатолога по месту жительства.

Заключение. Данный клинический показывает, что применение гибридных оперативных вмешательств у больных с многоуровневым атеросклеротическим поражением ветвей дуги аорты позволяет избежать излишней травматизации пациента существенно снизить риск развития осложнении и длительность госпитализации, характерных для традиционных методов хирургического лечения, а также добиться хороших клинических результатов.

Литература

1. *Ohman EM, Bhatt DL, Steg PG, et al. ; REACH Registry Investigators The REduction of Atherothrombosis for Continued Health (REACH) Registry: an international, prospective, observational investigation in subjects at risk for atherothrombotic events-study design. Am Heart J. 2006;151(4):786.e1-786.e10*

2. Suarez C, Zeymer U, Limbourg T, et al. Influence of polyvascular disease on cardiovascular event rates. Insights from the REACH Registry. Vascular Medicine. 2010;15(4):259–265.
3. Каменова С.У., Кужибаева К., Нетесова О.Г., Предварительные результаты первого регистра мозгового инстульта / Вестник Южно-Казахстанской медицинской академии. Шымкент, №5, 2006 г.
4. NASCET Collaborators. Benefitial effect of carotid endarterectomy in symptomatic patients with highgrade carotid stenosis. N. Engl. J. Med. 1991; 325: 445-453.
5. Randomised trial of endarterectomy for recently symptomatic carotid stenosis: final results of the MRC European Carotid Surgery Trial (ECST). The Lancet, Volume 351, Issue 9113, Pages 1379 - 1387, 9 May 1998.

УДК 616.127– 089.168:617– 089.5

Лоскутов О.А.
Киевская городская клиническая больница «Киевский городской центр сердца». г. Киев. Украина

Влияние Севофлурана и Пропофола на послеоперационную динамику МВ- КФК у пациентов, прооперированных по поводу аорто-коронарного шунтирования

Аннотация

Работа посвящена изучению кардиопротективного влияния севофлурана и пропофола, путем исследования послеоперационной динамики миокардиальной фракции креатинфосфокиназы (МВ-КФК).

Обследовано 46 пациентов, в возрасте от 58 до 72 лет, которым выполнялась операция аорто-коронарного шунтирования в условиях искусственного кровообращения. Пациенты были разделены на две группы: в I группе в качестве гипнотика использовался севофлуран, во II – пропофол.

После окончания операции, наблюдался рост значений МВ-КФК в обеих группах. Однако, во II группе пациентов, показатели МВ-КФК были в среднем на 17,2±1,5% больше, относительно соответствующих значений, зафиксированных у пациентов I группы.

В I группе к 36 часу после операции происходило уменьшение значений МВ-КФК до исходного уровня, а у пациентов II группы этот показатель превышал исходные дооперационные значения на 17,3±1,8%.

Полученные данные свидетельствуют о более значимом кардиопротекционном эффекте севофлурана, по сравнению с внутривенной анестезией пропофолом.

Ключевые слова. Анестезия, кардиопротекция, севофлуран, пропофол.

Введение

Несмотря на очевидный прогресс в хирургии и анестезиологии за последние несколько десятилетий, проблемы периоперационного ишемического повреждения миокарда и послеоперационной острой сердечной недостаточности остаются не полностью решенными [1]. Доказано, что субстратом нарушения сократительной функции сердца в раннем постокклюзионном периоде являются некротические повреждения миокарда, индуцированные ишемией и реперфузией [2]. Поэтому основной целью защиты миокарда, в период выключения сердца из системного кровотока, является сведение к минимуму миокардиального повреждения и обеспечение обратимости ишемических процессов.

Как указывается в некоторых исследованиях, в настоящее время известно два наиболее эффективных способа защиты миокарда от ишемического повреждения: ранняя реперфузия и ишемическое прекондиционирование (ПреК) миокарда [3]. Кроме того, важное место в этом вопросе занимает фармакологическая кардиопротекция, которая в настоящее время рассматривается в качестве необходимого дополнения к реперфузионной терапии [3].

В этом отношении довольно интересная роль принадлежит ингаляционным анестетикам. Так согласно данным Pagel P.S. и соавт. (2011 г.), ингаляционные анестезирующие средства обладают прямыми кардиопротективными свойствами, которые нельзя просто объяснить альтерациями коронарного кровотока или миокардиального баланса кислорода [4].

Экспериментальные данные указывают, что ингаляционные анестетики, включая изофлуран, севофлуран и дисфлуран, защищают миокард против обратимого и необратимого ишемического повреждения через механизмы, в которых задействованы АТФ- зависимые калиевые каналы (К-АТФ каналы) [4].

Механизмы, вовлеченные в ПреК анестетиками, очень напоминают процессы ишемического прекондиционирования. В путь передачи сигнала в процессе ПреК анестетиками задействованы рецепторы аденозина, ингибиторные гуанин-нуклеотид-связанные белки, протеинкиназа С, протеин тирозинкиназа, сарколеммальные и митохондриальные К-АТФ каналы. Но относительная важность внутриклеточных проводящих путей, участвующих в этом процессе все еще остается неустановленной [5].

Окончательная цель ПреК анестетиками − открытие митохондриальных К-АТФ каналов, сокращение цитозольной и митохондриальной перегрузки кальцием, заканчивающееся деполяризацией потенциала митохондриальной мембраны с улучшением митохондриальной биоэнергетики и с лучшей структурной и функциональной сохранностью клетки.

В дополнение к прямым эффектам на миоциты, ПреК анестетиками также защищает эндотелиальные клетки коронарных сосудов и других участков сосудистой сети [6].

Поэтому реализация кардиопротективных эффектов анестезиологических препаратов, могло бы обеспечить дополнительный инструмент в лечении и профилактике кардиальной дисфункции в переоперационном периоде.

Исходя из вышеизложенного, **целью** данной работы явилось изучение сравнительного кардиопротекционного влияния севофлурана и пропофола, путем исследования динамики миокардиальной фракции креатинфосфокиназы (МВ-КФК) у пациентов, прооперированных по поводу ишемической болезни сердца (ИБС) в условиях искусственного кровообращения (ИК).

Материалы и методы

В исследование было включено 46 пациентов с ИБС, которым на базе Киевской городской клинической больницы «Киевский городской центр сердца», была выполнена операция аорто-коронарного шунтирования с наложением трех аорто-венечных анастомозов, в условиях искусственного кровообращения.

Нами было отобраны пациенты, соматическое состояние которых отвечало 3 - 5 баллам по Европейской системе оценки риска оперативного вмешательства для пациентов с ИБС.

Возраст пациентов колебался от 58 до 72 лет (в среднем 66,96 ± 1,81 лет). Средний вес составлял 86,5 ± 1,44 (от 67 до 102 кг).

Из исследования были исключены пациенты с сопутствующими факторами, которые бы могли повлиять на интерпретацию результатов проводимого исследования.

Все обследованные были разделены на две группы, которые были сопоставимы по весу, возрасту пациентов, времени ИК и времени пережатия аорты.

В первой группе больных, вводный наркоз проводился по принципу «болюс» анестезии севофлураном, который подавался в контур наркозного аппарата на спонтанном дыхании по полуоткрытому контуру в дозе 8 об%. Поддержания анестезии осуществлялось с помощью ингаляционной подачи севофлурана по полузакрытому контуру с поддержанием 2-2,5 МАК.

Анестезиологическое обеспечение пациентов второй группы включало в себя внутривенное введение пропофола на вводном наркозе в дозе 1,52±0,05 мг/кг, который вводился внутривенно по 40 мг с промежутком 10 – 15 сек. Поддержания анестезии осуществлялось с помощью постоянной инфузии пропофола через перфузор в целевой концентрации 2,67±0,34 мг/кг/ч.

Анальгезия в обеих группах обеспечивалась внутривенным введением фентанила (15-25 мкг/кг на все время оперативного вмешательства).

Адекватность анестезиологической защиты оценивалась по клиническим признакам, показаниям BIS – монитора, мониторинга параметров газообмена и гемодинамики.

Искусственная вентиляция легких проводилась наркозными аппаратами «Dräger» (Германия) с применением полузакрытого контура в режиме нормовентиляции с концентрацией кислорода во вдыхаемой смеси (FiO_2) 40%-70% с поддержанием нормокапнии.

Операции выполнялись в условиях ИК (производительность аппарата искусственного кровообращения составляла 2,2 л/мин/м^2), с использованием искусственной фибрилляции сердца.

Кроме рутинной регистрации показателей клинического состояния пациентов, используемых при подобных операциях, целевое обследование включало определение уровня МВ-КФК.

Анализ полученных результатов проводился на персональном компьютере с использованием прикладных программ «Excel 2007» и «Statistica 6».

Результаты и обсуждение

Достижение гипнотического эффекта у пациентов I группы, сопровождалось снижением значений среднего артериального давления (АДср.) до 58,6±0,7 мм рт. ст., что на 14,2±1,2% было меньше в сравнении с исходными показателями. У пациентов II группы определялось снижение значений АДср. до 49,6±0,7 мм рт. ст., что на 18,8±1,4% было меньше по сравнению с исходным уровнем. Параллельно, в обеих группах, наблюдалось уменьшение частоты сердечных сокращений (ЧСС), в среднем на 18,4±2,2% и 14,6±1,3% соответственно.

Начало операции сопровождалось идентичным повышением показателей АДср. и ЧСС в обеих группах, которые оставались умеренно сниженными по сравнению с исходными значениями (в среднем на 14,3±1,2% и 12,6±2,3% соответственно). Ударный объем сердца был уменьшен в среднем на 16,4±0,95% – в первой группе, и на 19,2±1,3% – во второй.

Во время проведения ИК и в раннем постперфузионном периоде, показатели кровообращения у всех обследованных больных соответствовали гемодинамическому профилю оперируемой патологии.

В I группе положительный вербальный контакт был зафиксирован через 16,6±3,5 мин. после окончания анестезии и прекращения ингаляции севофлурана. Во II группе пациентов реакция на речевой раздражитель появлялась через 26,4±2,3 мин. после прекращения введения гипнотика (пропофола).

Пациенты обеих группы были экстубированы в первые 3 часа после операции. Как в первой, так и во второй группах биохимические показатели газов крови были удовлетворительными, отсутствовал метаболический или дыхательный ацидозы, достоверных отличий в биохимических показателях газов крови не наблюдалось.

Динамика средних значений МВ- КФК в раннем послеоперационном периоде у обследованных пациентов представлена в таблице.

Таблица - Динамика средних значений МВ - КФК у обследованных пациентов (N=46).

Группы \ Этап	исходно	8 – 12 ч.	24 – 28 ч.	36 – 40 ч.
	Значения МВ-КФК (ммоль/л)			
I группа (n=20)	0,4±0,01	0,53±0,01[1]	0,46±0,02[1]	0,4[1]±0,02
II группа (n=26)	0,39±0,02	0,64±0,02	0,57±0,01	0,47±0,01
Примечание: [1] – p <0,05 в сравнении со II-й гр.				

Согласно значениям, приведенным в таблице, через 12 ч. после окончания операции, наблюдался рост значений МВ-КФК в обеих группах. Однако, во II группе пациентов, показатели данного кардиоспецифичного фермента были в среднем на 17,2±1,5% больше, относительно соответствующих значений у пациентов I группы. И если в I группе к 36 часу после операции происходило уменьшение значений МВ-КФК до исходного уровня, то у пациентов II группы этот показатель превышал исходные дооперационные значения на 17,3±1,8%.

Учитывая, что исследуемые группы не отличались по виду оперируемой патологии, методике хирургической коррекции порока, времени выключения сердца из системного кровотока и виду локальной кардиопротекции, а отличие групп было обусловлено только видом используемого гипнотика, можно говорить о более значимом кардиопротекционном эффекте севофлурана, по сравнению с внутривенной анестезией пропофолом.

По литературным данным, в развитии кардиопротекторного эффекта севофлурана большая роль принадлежит митохондриальным и сарколеммальным К-АТФ – чувствительным каналам [4]. К тому же, севофлуран, является мощным коронарным вазодилататором и оказывает прямое протекционное действие на эндотелий коронарных сосудов [6]. Сосудорасширяющий эффект, вызываемый данным анестетиком, обусловлен снижением внутриклеточной концентрации ионов кальция и активацией «эндотелиального расслабляющего фактора», т.е. системы оксид азота-гуанилатциклаза-циклического гуанозинмонофосфата. Снижение сопротивления коронарного русла происходит на уровне артериол, тогда как тонус эпикардиальных артерий практически не меняется. [6].

Таким образом, литературные данные и результаты нашего исследования свидетельствуют, что внедрение севофлурана в практику анестезиологического обеспечения кардиохирургических операций, является перспективным и целесообразным и обеспечивает дополнительные условия в сохранении жизнеспособности миокарда.

Выводы

1. Использование севофлурана в качестве компонента общей анестезии, обеспечивает более раннее послеоперационное пробуждение пациентов, в сравнении с внутривенной анестезией пропофолом.

2. При анестезии севофлураном, определялся более значимый кардиопротекционный эффект, по сравнению с внутривенной анестезией пропофолом, что подтверждается динамикой кардиоспецифических ферментов в раннем послеоперационном периоде.

Литература

1. Management of diastolic heart failure following cardiac surgery / A.A. Alsaddique, A.G. Royse, C.F. Royse, [et al.] // Eur. J. Cardiothorac. Surg.− 2009. – Vol.35, №2. – P. 241-249.

2. Pharmacologically preconditioned skeletal myoblasts are resistant to oxidative stress and promote angiomyogenesis via release of paracrine factors in the infarcted heart / M.I. Niagara, H.Kh. Haider, S. Jiang, [et al.] // Circulation. Research. – 2007. – Vol.100. – P. 545-555.

3. Myocardial ischemia/reperfusion injury, a clinical view on a complex

pathophysiological process / A.L. Moens, M.J. Claeys, J.P. Timmermans, [et al.] // Int. J. Cardiol. – 2005. – Vol.100, №2. – P. 179-190.

4. Pagel P.S. Delayed cardioprotection by inhaled anesthetics / P.S. Pagel, J.A. Hudetz // J. Cardiothorac. Vasc. Anesth. – 2011. – Vol.25, №6. – P. 1125-1140.

5. Anesthetic-induced preconditioning delays opening of mitochondrial permeability transition pore via protein kinase C-ε mediated pathway / Pravdic D., Sedlic F., Mio Y., [et al.] // Anesthesiology. – 2009. – Vol.111, №2. – P. 267-274.

6. Weber N.C. Inhalational anaesthetics and cardioprotection / N.C. Weber, W. Schlack // Handb. Exp. Pharmacol. – 2008. – Vol.182. – P. 187-207.

EFFECT OF SEVOFLURANE AND PROPOFOL ON POSTOPERATIVE CK-MB DYNAMICS IN PATIENTS OPERATED FOR CORONARY ARTERY BYPASS GRAFTING

Loskutov O.A.

Summary. Work is devoted studying the cardioprotective effects of sevoflurane and propofol, by research the dynamics of post-operative myocardial fraction of creatine kinase (CK-MB).

The study included 46 patients, aged from 58 to 72 years, who underwent surgery of coronary artery bypass grafting in cardiopulmonary bypass. Patients were divided into two groups: the first group was used as a hypnotic sevoflurane, in the II − propofol.

After the operation, there was an increase CK-MB values in both groups. However, in group II patients, CK-MB data were an average of 17,2 ± 1,5% more in relation to the corresponding values recorded in the first group of patients.

In Group I, at 36 o'clock after the operation there was a decrease of values of CK-MB to the initial level, and in Group II, this index exceeded the initial preoperative values at 17,3 ± 1,8%.

The obtained data indicate a significant cardioprotective effect of sevoflurane, compared with intravenous anesthesia with propofol.

Key words. Anesthesia, cardioprotection, sevoflurane, propofol.

Т.Ш. Ешмуратов, Л.П. Пюрова, М.М. Батырханов, М.М. Сундетов, П.П. Лукьянченко, Н.С. Жарылкапов, А.М. Елеусизов, Н.А. Жунисов, Б.Б. Акимниязова
Национальный научный центр хирургии им. А.Н. Сызганова

Хирургия стенозов трахеи

Одной из актуальных проблем хирургии органов дыхания остается квалифицированная ранняя диагностика и лечение рубцовых стенозов трахеи.

С ростом дорожно-транспортного травматизма, природных и техногенных катастроф увеличилось число больных, нуждающихся в интубации трахеи. Длительная интубация трахеи и трахеостомия наиболее часто являются причиной стенозирования трахеи.

Из обзора соответствующей литературы выявлено ограниченное использование клинико-функциональных приемов исследования и эндоскопического динамического наблюдения за пациентами со стенозами верхних дыхательных путей на всех последующих этапах развития и коррекции рубцовых процессов. Не уточнены также критерии выздоровления в отношении различных групп пациентов стенозирующими заболеваниями трахеи и методы их оценки (Светышева Ж.А., Иоффе Л.Ц., Рехтман А.Г., Русаков М.А.).

Радикальное хирургическое лечение рубцовых стенозов трахеи имеет давнюю историю, и разработка оперативных методов ведется в двух направлениях:

а) одномоментные операции - циркулярная резекция стенозированного отрезка с анастомозом «конец в конец»;

б) этапные пластические операции с формированием просвета трахеи при помощи временных эндопротезов (стентов-протекторов).

Собственные наблюдения.

В основу работы положен опыт диагностики и лечения пациентов со стенозирующими процессами трахеи.

Целью исследования является усовершенствование способов коррекции рубцовых стриктур трахеи, позволяющих осуществить восстановление проходимости и не допустить вторичного стенозирования.

Методы исследования: лабораторно-клинические, бактериологические, функциональные, рентгенологические, компьютерная томография, эндоскопические.

За последние 5 лет наблюдения обследовано 72 пациента с рубцовыми стенозами трахеи. Среди них было 30 женщин и 42 мужчин в возрасте от 9 до 65 лет. Сформировавшиеся стенозы трахеи были связаны с длительной интубацией, трахеостомией или возникли в результате бытовых и транспортных травм.

Хирургическое устранение рубцовых стриктур трахеи проводилось двумя доступами: через естественные пути - эндотрахеально и открытым наружным способом в условиях трахеотомии или стернотомии.

Планирование этапов восстановительного лечения, их последовательность, анестезиологическое обеспечение инструментальных исследований и оперативных вмешательств основывались на оценке выявленных структурных и физиологических изменений по этиологическому и патогенетическому признаку. При рубцовых стриктурах трахеи в основном выполнялись многоэтапные реконструктивно-пластические операции.

Обследуемые пациенты предъявляли жалобы на одышку в покое, кашель с обильным отделяемым, кровохарканье. Прогрессировали признаки интоксикации: резкая утомляемость, неврозы, головные боли, снижение интеллекта. Все это указывало на тяжесть функциональных нарушений, связанных с затруднением воздухопроводимости.

Всем пациентам проведены рентгенологические исследования, а также в некоторых случаях компьютерная и магнитно-резонансная томография гортани и шейного отдела трахеи.

С целью определения инфицирования трахеобронхиального дерева производилось бактериологическое исследование. Брали мазок из трахеостомической раны с посевом для выяснения микробной флоры и ее чувствительности к антибиотикам. При этом были обнаружены в различном соотношении: кишечная палочка, золотистый и эпидермальный стафилококк, а также синегнойная палочка. Чаще всего выявлялись ассоциации одновременно нескольких микроорганизмов (граммотрицательные микроорганизмы совместно с граммположительными). В этих случаях чувствительность к антибиотикам была очень избирательной и только к препаратам широкого спектра действия.

Анализ полученного множества результатов функционального обследования пациентов показал, что наиболее информативными в плане оценки вентиляционных расстройств были скоростные параметры дыхания, особенно максимально пиковые скорости петли «поток-объем» и прямые измерения бронхиального сопротивления на вдохе и выдохе.

Для диагностики стенозов гортано-трахеальной области предпочтение отдавалось фиброэндоскопии под местной анестезией, т.к. она малотравматична, располагала большими диагностическими и лечебными возможностями. В связи с этим были разработаны широкие показания к эндоларинготрахеоскопии при рубцовых стенозах трахеи. Однако при выраженном стридоре и угрозе асфиксии фибротрахеоскопия оказывалась невыполнимой в связи с резким стенозом. В такой ситуации выполнялась ригидная ларинготрахеоскопия под наркозом с искусственной вентиляцией легких.

Важными эндоскопическими признаками, отражающими тяжесть изменений в зоне стеноза явились:

- анатомические внутрипросветные изменения, конфигурация канала стеноза и степень его сужения;
- растяжимость стенок стенозированного участка эндоскопическими инструментами и доступность осмотра канала стеноза;
- характер воспалительного процесса в слизистой оболочке стенозированного участка;
- состояние воздухоносной функции в области стеноза.

Оперировано было 67 пациентов, при этом эндоскопические вмешательства в качестве самостоятельного способа лечения рубцовых стенозов верхних дыхательных путей были применены в 15 случаях. Эндоскопическое удаление из дыхательных путей рубцовых тканей, грануляций выполнялось эндоскопическими электрохирургическими инструментами. Для восстановления просвета трахеи также использовалась фотокоагуляция эндоскопическим НИАГ лазером (неодиновый лазер на итрит-алюминиевом гранате). Противопоказанием к попыткам эндоскопических манипуляций при рубцовых стенозах трахеи являлись указания на кровотечение в дыхательные пути и поперхивание во время приема пищи, а также наличие очень плотного сформированного рубца. Такие пациенты нуждались в радикальной коррекции рубцовых стенозов трахеи.

У 52 пациентов были осуществлены радикальные операции на трахее наружным доступом. Проводимое в этой группе больных активное эндоскопическое пред- и послеоперационное лечение с использованием эндоскопических хирургических приемов позволило улучшить их результативность, а в ряде случаев уменьшить объем хирургических вмешательств.

Среди методов хирургической коррекции стенозов средней и нижней трети трахеи в условиях стернотомии определенное место получила циркулярная резекция пораженного участка с

анастомозом «конец в конец». Эта операция была проведена трем пациентам. Однако такая операция, особенно при наличии хондроперихондрита или гнойного трахеобронхита, являлась технически сложной и опасной. При формировании анастомоза между гортанью и трахеей возникали значительные трудности из-за несоответствия размеров сшиваемых концов.

Операции открытым шейным доступом производилась трахеотомия на уровне выявленного ранее стеноза с учетом оптимальных хирургических манипуляций и возможных при этом осложнений. Реканализация трахеи осуществлялась путем электроэксцизии рубцовых стриктур и диатермокоагуляции грануляций или мягких тканей, перекрывающих просвет. Учитывались анатомические структуры дыхательных путей с целью улучшения последующей эпителизации слизистой оболочки трахеи и восстановления физиологических свойств. Чтобы добиться устойчивого восстановления и сохранения просвета трахеи выполняли стентирование трахеи на длительный срок. Для эндопротезирования использовали Т-образные силиконовые трубки с наружным диаметром 7- 13мм. Гибкие стенты соответствующего размера вводили через имеющееся трахеостомическое отверстие, которое дополнялось ларинготрахеофиссурой для удобства смены протеза на последующих этапах наблюдения. Дистальный отрезок Т-образной трубки проводили в нижние отделы трахеи. При поднадгортанном стенозе верхняя вертикальная ветвь трубки устанавливалась между голосовыми складками таким образом, чтобы ее срез выступал из голосовой щели на 2-3мм.

Положение устанавливаемой трубки контролировалось визуально с помощью фибробронхоскопа, проводимого затем через ее просвет. Горизонтальный уровень верхней ветви трубки перекрывался резиновым обтуратором для предотвращения развития грануляций.

У трех пациентов протезирование трахеи осуществлено установкой эндотрахеального стента. При эндопротезировании были использованы трахеальные и бронхиальные стенты фирмы Micro-Tech (Nanjing) Co., Ltd.

После получения достаточного просвета трахеи, а также полного прекращения роста грануляций и удаления используемого временного эндопротеза важным моментом являлась ликвидация дефекта. Закрытие дефекта передней стенки трахеи производили двумя методами. Выбор способа восстановления целостности трахеи зависел от размеров трахеофиссуры, а также просвета трахеи. Первый способ трахеопластики заключается в ушивавнии дефекта передней стенки трахеи местными тканями, кожно-мышечным лоскутом, такой способ использован у 14 пациентов, причем для устранения больших дефектов и создания косметического эффекта трем пациентам проведено закрытие дефекта с помощью микрохирургического оборудования с привлечением микрохирурга, путем пересадки кожно-мышечного лоскута на питающей ножке.

Второй способ закрытия дефекта передней стенки трахеи – применен у 26 пациентов – двухэтапный, в котором использовалась опорная ткань, в качестве последнего применен ауто- или гомохрящ. Первым этапом выполнялась подсадка хряща в подкожную клетчатку по одному из краев трахеофиссуры. Через три месяца после этой процедуры выполнялось закрытие дефекта трахеи путем перемещения кожного лоскута с подсаженным ранее хрящом.

Опасности и осложнения. Оперативные бронхоскопические вмешательства — это настоящие хирургические операции, чреватые осложнениями и неблагоприятными последствиями. Одно из наиболее реальных и опасных — кровотечение в просвет дыхательных путей. Причиной его, как правило, бывает механическое повреждение сосудов опухоли тубусом бронхоскопа или инструментом. Однако и при использовании электрокоагуляционной петли и лазерного луча недостаточная коагуляция сосудов может осложниться кровотечением. Наиболее опасно кровотечение при выполнении операции под местной анестезией с помощью бронхофиброскопа или видеоскопа. Кровь мгновенно закрывает объектив и видимость полностью исчезает, а через узкий инструментальный канал невозможно удалить интенсивно изливающуюся кровь и образующиеся сгустки. К сожалению, «заранее предсказать опасность кровотечения можно далеко не во всех случаях и поэтому к нему нужно быть готовым всегда: иметь мощный электроотсос, запас тупферов для прижатия места кровотечения, ленту из гемостатической марли для тампонады бронха, гемостатические растворы (эпсилон-аминокапроновую кислоту, транексамовую кислоту, дицинон). Анестезиолог должен быть готов в сложных случаях создать управляемую медикаментозную гипотонию. При состоявшемся кровотечении, с которым удалось справиться, не следует забывать о важности тщательной аспирации из мелких бронхов излившейся в них крови, для чего перед экстубацией необходимо выполнить санационную бронхофиброскопию и промывание бронхов обоих легких.

Другим осложнением, с которым может встретиться врач, является перфорация стенки трахеи или бронха. Наиболее реально возникновение этого осложнения во время реканализации трахеи при ее рубцовом или опухолевом стенозе. Стенку трахеи или бронха можно прожечь, если отклониться от оси просвета дыхательной трубки и углубиться в ткань рубца или опухоли в ложном направлении. Наиболее опасна перфорация стенки в тех зонах, где непосредственно к трахее или бронху примыкает пищевод либо крупный кровеносный сосуд. Сквозное ранение в этом месте может осложниться развитием трахеопищеводного свища или фатальным кровотечением. Даже небольшой разрыв стенки крупного бронха может осложниться медиастинальной эмфиземой или пневмотораксом, нередко напряженным. Их развитию способствуют струйная ИВЛ и кашель во время пробуждения от наркоза и в послеоперационном периоде. Как правило, при этом появляется подкожная эмфизема в области шеи и передней грудной стенки, выявляемая по характерной крепитации.

Из осложнений возникших в нашей практике, во время оперативных манипуляций, необходимо отметить повреждение хирургическим скальпелем задней стенки гортани. Непроходимость начального отдела трахеи у данного пациента была вызвана сращением прилегающих стенок гортано-глотки. В месте ранения имелись фрагменты хрящевой ткани черпаловидных отростков. Ошибочность неверного выбора оперативного вмешательства объяснялась недооценкой предоперационной диагностической информации. Пациенту удалось реканализировать просвет трахеи, установить Т-образный протез, добиться стойкого восстановления просвета дыхательных путей, а для дальнейшей пластики гортано-глотки он был направлен в JIOP-центр Российской Федерации.

Один пациент умер на операционном столе при расширенной открытой трахеотомии из-за массивного кровотечения вследствие нарушения целостности крупных сосудов, рубцовоспаянных со стенками трахеи.

Быстротечный летальный исход в результате асфиксии геморрагическими массами наступил у пациентки с постинтубационным стенозом верхней трети трахеи во время эндоскопической эксцизии рубцовых и грануляционных тканей. Ретроспективный анализ смертного случая показал необходимость своевременного применения трахеостомы для обеспечения адекватной вентиляции и аспирации на момент оперативных манипуляций.

Так же у одной пациентки с посттравматическим рубцовым стенозом нижней трети трахеи, во время проведения эндоскопической реканализации просвета трахеи с помощью электроэксцизии, в связи с развитием декомпенсированного стеноза и развитием выраженной деформации стенок трахеи, произошла перфорация задне-боковой стенки трахеи с развитием пневмоторакса, который был устранен дренированием плевральной полости.

В раннем послеоперационном периоде были следующие осложнения: краевой некроз кожи с развитием несостоятельности и прорезывания швов на кожно-мышечном лоскуте у 3 пациентов, рассасывание гомохряща в подкожно-жировой

клеткчатке у 2 пациентов.

Результативность коррегирующих вмешательств при стенозирующих процессах трахеи оценивалась по степени восстановления анатомической проходимости воздухоносных путей и функции дыхания в ближайшие полгода после операции.

У 59 оперированных пациентов наступило клиническое выздоровление, они возвратились к социально-активной жизни и общественно-полезному труду. У них не только исчезли клинические проявления заболеваний, но и при контрольных исследованиях в динамике (эндоскопических, рентгенологических, функциональных) подтверждалось практически полное восстановление анатомической структуры и функции трахеи.

Заключение. У многих пациентов этапная трахеопластика является единственно возможным и относительно безопасным методом лечения, а правильно выбранный вариант пластики и последовательность лечебных мероприятий у пациентов со стенозами трахеи позволяет добиться выздоровления.

Для проведения реконструктивно-пластических операций трахеи требуются значительный персональный опыт торакального хирурга, бронхолога и координированная работа всего персонала, высококвалифицированное анестезиологическое обеспечение, качественная и надежно работающая аппаратура. Такие операции могут выполняться только в условиях специализированных торакальных хирургических отделений с наличием достаточного опыта открытых операций на трахее и легких при постоянной готовности операционной к экстренному вмешательству в случае развития того или иного осложнения, угрожающего жизни больного.

Мурадов М.И., Мухамедкерим К.Б.
АО «Национальный Научный Центр Хирургии им. А.Н. Сызганова», г. Алматы, Республика Казахстан

Анализ состояния хирургии кисти в Казахстане

Актуальность темы

По данным различных авторов [1], повреждения верхней конечности составляют до 41,6% от всех травм опорно-двигательной системы человека. При этом травмы кисти составляют 61,8% от травм верхней конечности и 25,4% от общего числа повреждений. На первичную инвалидность выходит 13% пострадавших.

Цель исследования

Оптимизация качества оказания хирургического пособия при повреждениях кисти в РК.

Материалы и методы исследования.

В отделении реконструктивной и пластической микрохирургии ННЦХ им. А.Н. Сызганова с 2006 по 2012гг. обследовано и прооперировано 734 больных с травмой кисти. Из них 388 (52.8%) пациентов госпитализированы после неоднократных попыток реконструктивных вмешательств в неспециализированных стационарах и травматологических пунктах. В последствии у этих пациентов имели место различные осложнения (контрактуры, атрофии, нарушение функции кисти и т.д.) Возраст больных колебался от 3 до 60 лет. Мужчин было 562 (76%), женщин – 172 (24%). Таким образом, большинство больных составили лица трудоспособного возраста с 18 до 40 лет 439 человек (60%). Длительность заболеваний составило от 2 недель до 12 лет. Травмы полученные на производстве (преимущественно прессовыми механизмами, диском ручной электропилы, фрезой и т.д.). Бытовые травмы (полученные в основном лезвием ножа, осколками стекла, топором и т.д.)

Отделение реконструктивной, пластической микрохирургии имеет статус Республиканского значения, что способствовало направлению пациентов с различных регионов страны.

Из них: Алматы – 423 больных (57.6%), Алматинская область - 223 (30.4%), ЮКО – 23 (3.1%), Жамбылская область – 28 (3.8%), Кызылординская область – 8 (1.08%), Мангыстауская область – 8 (1.08%), Атырауская область – 3 (0.4%), Астана – 4 (0.54%), Акмолинская область – 3 (0.4%), Актюбинская область – 2 (0.27%), Семипалатинская область – 1 (0.13%), Уральск – 1 (0.13%), Караганда – 4 (0.54%), Восточно-Казахстанская область – 2 (0.27%), Севера – казахстанская область – 1 (0.13%).

Все 388 пациентов, ране оперированных в других неспециализированных стационарах, были повторно оперированы в отделении реконструктивной и пластической микрохирургии ННЦХ им. А.Н. Сызганова. Причем 4 больных оперированы в несколько этапов (от 2 до 6).

Таблица №1 - Распределение больных по возрасту и полу

Возраст	Муж		Жен		Всего	
	Абс.	%	Абс.	%	Абс.	%
до 5 лет	12	2%	2	1%	14	2%
с 5 до 18 лет	64	11%	15	8%	79	11%
с 18 до 40 лет	340	61%	99	58%	439	60%
с 40 лет и более	146	26%	56	33%	202	27%
Всего	562	100%	172	100%	734	100%

При этом было выявлено несоответствие территориальной отдаленности городов от Центра. Так, например, с Джамбульской области средняя длительность заболевания составила – 6 месяцев. Другие области в среднем от 6 месяцев до 12 лет. Это свидетельствует об малой осведомленности врачей о необходимости лечения данной группы пациентов в условиях специализированного отделения.

Таблица 2 - Количественный и качественный анализ выполненных операции

Анатомические структуры	Пальцы		Запястье	Предплечье			Всего
							734 больн.
	Один палец	2 и более пальцев		н/3	с/3	в/3	
Сгибатели	11	9	12	6	8	9	55
Разгибатели	8	12	10	9	6	4	49
Локтевой нерв	2	5	13	16	8	12	56
Срединный нерв	4	10	15	18	19	2	64
Лучевой нерв	1	2	7	9	6	4	29
Сухожилия, сосуды и нервы сочетано	14	19	17	24	13	6	93
Неправильное формирование культей	7	9	14	6	12	11	59
Неправильные доступы	99	59	117	21	13	20	329

В 388 наблюдений пациентам ранее были выполнены восстановительные операции на нервах и сухожилиях без микрохирургической технике. В результате таких вмешательств у 176 больных развились контрактуры, атрофии конечностей. Вследствие чего все больные получили II-III группы инвалидности.

Реконструктивные операции выполнялись под ув. микроскопа х 8 кр. с применением микрохирургической техники и сверхтонкого шовного материала. У 107 больных выполнено аутосухожильная пластика, 69 больным выполнено аутонервная пластика.

Для иллюстрации приводим клинический пример.

Больной А. 32 г, поступил в клинику центра с жалобами: на нарушение чувствительности I,II,III,IV пальцев, сгибательных движений II пальца правой кисти, наличие постоянных, интенсивных болей простреливающих в область. Ограничение функции и движения правой кисти. Атрофию мышц кисти, нарушение функции хвата.

Из анамнеза травму предплечья получил 4 месяца назад в быту, осколком оконного стекла. В экстренном порядке оперирован в одной из неспециализированных клиник.

Установлен диагноз: Отдаленные последствия травматического повреждения срединного нерва, сухожилий сгибателей II пальца в нижней трети правого предплечья. Интраоперационно обнаружено, проксимальный конец срединного нерва сшит с дистальным концом сухожилия поверхностного сгибателя II пальца, нитью лавсан №3 (Рис.1). При разъединении срединного нерва от сухожилия имелась неврома размером 4,0х 2,0 см. овальной формы, которая и давала простреливающие боли. Нами выполнена пластика (вторичный шов) срединного нерва, эпиневральным швом, монофиламентной нитью 8,0 (Prolen), с использованием 3,5 кратным оптическим увеличением. В связи с повреждением сухожилий сгибателей была выполнена пластика глубокого сгибателя II пальца.

Рана зажила первичным натяжением. Сразу же после

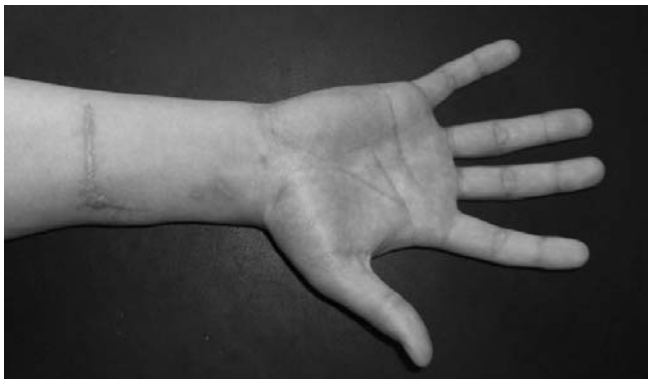

операции разрешился болевой синдром. Восстановилось полное сгибание II пальца правой кисти. Уже в ближайшем послеоперационном периоде у больного появилась умеренная чувствительность на I,II,III и лучевой поверхности IV пальца правой кисти.

В отдаленном периоде после полного курса реабилитации и физиотерапии у больного появилась поверхностная и глубокая тактильная, болевая и температурная чувствительность в зоне иннервации срединного нерва т.е. на I,II,III и лучевой поверхности IV пальца правой кисти, сгибание II пальца полное.

Ближайшие и отдаленные результаты лечения.

В ближайшем послеоперационном периоде из 734 оперированных больных раны зажили первичным натяжением у 97% пациентов. У 14 (2%) больных отмечались гематомы в ране, которые были ликвидированы, данные осложнения не повлияли на результат лечения.

В отдаленном периоде 1 год после операции проведен анализ 210 (28.6%) пролеченных пациентов (группа 1), ранее оперированных в непрофильных стационарах и 223 пролеченных пациентов (группа 2) обратившихся в отделение микрохирургии сразу после травмы. Отличные и хорошие результаты в группе 2 составили 97,3%, в группе 1 – 76,8%.

Таким образом, хирургия кисти должна выполнятся исключительно в специализированном отделении с микрохирургическим оснащением и узкоспециализированными специалистами в области микрохирургии.

Литература

1. *Андрющенко В.П. Оптимальная классификация травматических повреждений кисти как основа дифференцированной тактики хирургического лечения / В.П. Андрющенко [и соавт.] // Украинский журнал хирургии. – 2008. - №2 - С. 13-18.*
2. *Травматология и ортопедия / под ред. Н.В. Корнилова, Э.Г. Грязнухина. –СПб. : Гиппократ, 2005. – Т .2. – 896с.*
3. *Shaw Wilgis E.F. Clssic Papers in Hand Surgery // J. Hand Surg. – 2000. – Vol. 25A, № 1. – P. 14-18.*
4. *Murakami M. The scar band rotation flap / M. Murakami, H. Hyakusoki, R. Ogawa // Burns. – 2005. – Vol. 31. - № 2. – P. 220-222.*
5. *Лебедев Ю.Г. Пластика местными тканями модифицированным способом Лимберг // Международная конференция. – Пластическая, реконструктивная и эстетическая хирургия. – Санкт-Петербург. – 22-24 сентябрь. 2005. – С. 39.*

УДК

А.Ж. Мамышов
НГ МЗ КР, г.Бишкек, Кыргызская Республика.

Результаты хирургического лечения хронического остеомиелита у больных сахарным диабетом

Аннотация

Анализированы результаты оперативного лечения хронического остеомиелита у 106 больных сахарным диабетом.

Комплексный метод лечения хронического остеомиелита у больных сахарным диабетом оказался более эффективным по сравнению с традиционными методами лечения, который позволил сократить рецидивы и средние сроки лечения в 2,5 раза.

Ключевые слова: хронический остеомиелит, сахарный диабет, оперативное лечение.

Введение

Проблема лечения хронического остеомиелита на сегодняшний день далека от своего решения. В зарубежной и отечественной литературе опубликовано множество работ, посвященных лечению этого заболевания. Продолжается поиск новых методов лечения, модифицируются различные вопросы обработки остеомиелитической полости и ее наполнения [3,8].

В связи с тем, что хроническим остеомиелитом чаще всего болеют сравнительно молодые люди в трудоспособном возрасте, проблема реабилитации этих больных является весьма актуальной [1,6]. .

Неудовлетворенность результатами лечения, высокий процент рецидивов при использовании традиционных методов лечения, а также повышение резистентности микрофлоры к антибиотикам создало значительные трудности в лечении хронических остеомиелитов.

Сахарный диабет является одной из актуальных проблем здравоохранения. Количество больных сахарным диабетом, по данным ВОЗ, в настоящее время в мире составляет более 150 млн. человек. Сахарный диабет - заболевание, характеризующееся значительными нарушениями обмена веществ, клинически проявляющееся в виде хронической гипергликемии, макро- и микроангиопатии, нейропатии, нефропатии [7].

В настоящее время проблема лечения хронического гематогенного остеомиелита у лиц, страдающих сахарным диабетом, остается сложной и актуальной [7].

Развивающиеся на фоне сахарного диабета очаги остеомиелита часто существуют длительно, имеют склонность к прогрессированию и возникновению новых очагов [5].

Большая подверженность к инфекционно-воспалительным заболеваниям при сахарном диабете связана с поражением микроциркуляторного русла, нервов, снижением местного и общего иммунитета [6,9]. Развитие макро- и микроангиопатий, атония сосудов сопровождаются снижением объема кровотока в ткани, повышением вязкости крови, приводят к усилению агрегации эритроцитов, развитию тканевой гипоксии.

Очевидно, что трудности связанные с лечением хронического гематогенного остеомиелита обусловлены растущей антибиотикорезистентностью микроорганизмов к большинству лекарственных препаратов, изменением видового состава микрофлоры [2,3,6]. Кроме того, меняется иммунный статус населения [8], в том числе под влиянием самих микроорганизмов, что приводит к увеличению частоты генерализованных, хронических форм и рецидивов хронического гематогенного остеомиелита [4,8].

Целью настоящего исследования является анализ результатов лечения больных хроническим гематогенным остеомиелитом у больных сахарным диабетом.

Материал и методы исследования.

С 1997 по 2012 годы в отделении гнойной хирургии клиники им.И.К.Ахунбаева НГ МЗ КР прооперировано 106 больных с хроническими остеомиелитами длинных трубчатых костей, у которых сопутствующим заболеванием являлся сахарный диабет. В нашем исследовании преобладали больные сахарным диабетом 2-го типа - 93 человека (87,7%), тогда как сахарный диабет 1-го типа наблюдался у 13-ти (12,3%) больных.

Наиболее часто остеомиелитический очаг локализовался в бедренной кости (45,2%) и большеберцовой кости (23,5%).

При поступлении больным проводились общеклинические исследования (общий анализ крови, мочи, биохимические показатели крови) и специальные методы обследования: рентгенография длинных трубчатых костей, фистулография в двух проекциях, при необходимости - рентген томографии костей, кроме того, обязательное микробиологическое исследование отделяемого из свищей. С помощью рентгенологического исследования выявили наличие в костной ткани репаративных процессов в виде периостальной реакции, проявляющейся утолщением и отслойкой надкостницы, изменение конфигурации и диаметра пораженных костей, деструктивных изменений, а также наличие секвестров в остеомиелитической полости. Рентгенконтрастные методы исследования позволили уточнить распространенность свищевых ходов в мягких тканях, в костях и объем патологической полости для рационального выбора оперативного доступа. Введенное контрастное вещество (йодолипол) позволяет точно определить размеры и форму полости, взаимное расположение свищевых ходов и выявить их связь с костным очагом.

Результаты и обсуждение

У всех больных отделяемое свищевых ходов было подвергнуто микробиологическому исследованию. Производился посев гноя на микрофлору и определялась чувствительность микробов к антибиотикам.

Примерно в 75% случаев выявлен золотистый стафилококк, который чувствителен к линкомицину и гентамицину, и практически в 90% случаях устойчив к другим антибиотикам.

С целью предоперационной подготовки все поступившие больные с наличием свищей и обострений после определения чувствительности к антибиотикам получали антибактериальную терапию (линкомицин, гентамицин, ампициллин). Производилась санация свищевых ходов антисептическими растворами (3% перекиси водорода, фурацилин, 0,2% раствор хлоргексидина, трипсин, химотрипсин с 0,25% раствором новокаина). Больным назначался антистафилококковый анатоксин по схеме: метилурацил, оротат калия и витамины группы В, С. Через 5-7 дней после такой подготовки состояние больных заметно улучшалось, боли стихали, снижалась температура, уменьшался отек и гиперемия, значительно уменьшалось, а то и вообще прекращалось, отделяемое из свищей.

После предварительной предоперационной подготовки все больные были оперированы. В предоперационном периоде мы добивались коррекции сахара простым инсулином и диетой.

Все больные были разделены на основную и контрольную группы. В основную группу вошли 34 (48,6%) больных, которым были произведены хирургические вмешательства с использованием оригинальной методики – остеоперфорации с расширенной санацией и дренированием гнойного очага с последующим лаважом костномозгового канала. В контрольную группу вошли 36 (51,4%) больных, которые были оперированы по другим методикам хирургического вмешательства.

У всех 34 (100,0%) больных основной группы метод оперативного лечения заключался в расширенной санации и широком дренировании гнойного очага с последующим лаважом костномозгового канала. На основании данных рентгенологического исследования, широким разрезом по межмышечным фасциальным футлярам обнажается трубчатая кость в зоне поражения, при этом вскрываются межмышечные и параосальные флегмоны. При наличии не вовлеченной в воспалительный процесс надкостницы, крестообразными разрезами длиной 2,5 см, на месте предполагаемой остеоперфорации обнажается участок пораженной кости. Производятся широкие перфорационные отверстия диаметром до 2 см на всём протяжении диафиза в количестве до 6 стандартным набором фрез хирургического коловорота. Тщательно извлекается содержимое костномозгового канала (обычно под большим давлением самостоятельно изливается гной и воспалительный костномозговой детрит). Следует следить, чтобы фрезовые отверстия в компактном слое кости не были забитыми сгустками крови и гнойным детритом.

Также следует отметить, что расстояния между отверстиями должны быть не менее 5 см во избежание нарушения кровообращения по Гаверсовым каналам, так как при меньшем промежутке наступает некроз кости в сегменте между перфорационными отверстиями, что увеличивает вероятность патологических переломов, секвестрации и хронизации процесса. На протяжении всего костномозгового канала через крайние остеоперфорационные отверстия проводится дренажная полихлорвиниловая трубка диаметром до 1 см со множественными боковыми отверстиями на ней диаметром до 0,6 см, которые располагаются как внутри костномозгового канала, так и вне его. Санируется пространство межмышечной флегмоны, проводится некроэктомия и удаление фибрина. Рана зашивается послойно от фасции до кожи наглухо герметизирующими швами. В послеоперационный период осуществляется лаваш костномозгового канала через дренажную трубку, которая выводится через отдельные проколы в коже вне операционной раны, налаживается проточно-промывная система.

Мы пришли к выводу, что данная полихлорвиниловая дренажная трубка одинаково хорошо дренирует как костномозговой канал, так и полость межмышечной флегмоны, так как сама перфорированная кость является элементом дренажа окружающих мягких тканей. Треугольные лоскуты надкостницы над остеоперфорациями самостоятельно вворачиваются внутрь, обеспечивая в последующем быструю репарацию перфорированного участка кости.

Сразу после операции больной орган в обязательном порядке иммобилизируется с захватом двух смежных суставов. При поражении бедра и голени конечность может быть уложена на шину Беллера с фиксацией суставов в физиологическом положении. Верхние конечности чаще всего иммобилизируются гипсовыми лонгетами также с захватом двух смежных суставов. В исключительных случаях при поражении плечевой кости, когда требуются частые перевязки, можно использовать косыночную повязку, но в последующем при улучшении местного процесса, конечность должна быть фиксирована гипсовой повязкой.

Эффективность местного лечения повышается при использовании проточно-промывной методики дренирования, которая способствует созданию в гнойной полости дозируемого разрежения, вызывающего отток тканевой жидкости вместе с токсическими продуктами воспаления и некроза. В качестве диализирующей жидкости использовались изотонические растворы с антибиотиками, раствор гипохлорида натрия, раствор фурацилина. При этом внутрикостный лаваж осуществляется постоянно или фракционно по 4-6 часов с равными интервалами. Показаниями к отмене лаважа являются улучшение общего состояния больного, устранение гипертермии, появление чистой диализирующей жидкости.

Выводы:

Усовершенствованный метод остеоперфорации позволяет добиться эффективной санации гнойного очага и адекватного дренирования костномозгового канала. Патологические переломы в основной группе не были отмечены ни в одном случае, наблюдалось уменьшение сроков лечения в стационаре. Разработанный способ остеоперфорации у больных сахарным диабетом оказался более эффективным по сравнению с традиционными методами лечения, который позволил сократить средние сроки лечения в 2,5 раза.

Литература

1. *Айталиев Д.Э. Хирургическое лечение хронического остеомиелита // Центрально-Азиатский медицинский журнал.- 2003.- Т. IX (прил. 1).- С. 19-21.*
2. *Амирасланов Ю.А., Светухин А.М., Митиш В.А., Борисов И.В. Хирургическое лечение хронического остеомиелита длинных костей // Хирургия. - 2001. - № 8. - С. 30.*
3. *Борисов И.В. Антибактериальная терапия при остеомиелите // Антибиотики и химиотерапия. - 2003. – Т. 48, № 9. - С. 37-40.*
4. *Дьячкова Г.В. Компьютерно-томографическая семиотика костной деструкции при хроническом остеомиелите, развившемся после гематогенного // Медицинская визуализация. - 2008. - № 5. - С. 104-110.*
5. *Коваль А.Н. Гематогенный остеомиелит длинных трубчатых костей у лиц молодого возраста // Вестник хирургии. - 2008.- Т. 167, № 5. - С. 114-118.*
6. *Agaja S.B. Chronic osteomyelitis in Ilorin, Nigeria // S. Afr. J. Surg. - 2008. - Vol. 46, N. 4. - P. 116-118.*
7. *Beslekoev U.S., Fedoseev M.M., Anipchenko A.N Restoration of limb long bone defects after gunshot osteomyelitis. // Voen. Med. Zh. - 2005. - Vol. 326, N. 6. - P. 19-21.*
8. *Bevin C.R., Inwards C.Y., Keller E.E. Surgical management of primary chronic osteomyelitis: a long-term retrospective analysis // J. Oral. Maxillofac. Surg. - 2008. - Vol. 66, N. 10. - P. 2073-2085.*

Summary

The Results Of Surgical Treatment Of Chronic Hematogenous Osteomyelitis In Patients With Diabetes

Mamyshov A.J.

National Hospital of Ministry of Health of the KR, Bishkek city, Kyrgyz Republic

Summary: The results of surgical treatment of chronic hematogenous osteomyelitis in 106 patients with diabetes were analyzed.

In comparison with the traditional treatment method the complex treatment method of chronic hematogenous osteomyelitis of patients with diabetes has turned out to be more efficient. It allowed reducing the backset and average treatment terms up to 2, 5 times.

Key words: chronic hematogenous osteomyelitis, diabetes, surgical treatment.

УДК

Гусейнова Ш.М., Алиев С.Д., Алиев М.Х., Самедова С.А.
Кафедра патологической физиологии Азербайджанского Медицинского Университета, г. Баку

Патогенетические механизмы нарушения лимфатического дренажа сердца и свертываемость лимфы при экспериментальном сахарном диабете

Аннотация

Целью настоящего исследования явилось изучение роли активации внутрисосудистого свертывания лимфы в нарушении лимфатического дренажа сердце при моделировании сахарного диабета у кроликов. Опыты проводились под наркозом, на 33 кроликах, обоего пола, породы «Шиншилла». Результаты исследования показали, что моделирование СД с внутривенным введением аллоксана способствовало к активации внутрисосудистого свертывания лимфы. О чем свидетельствует весьма выраженные гиперкоагуляционные изменения таких показателей свертываемости в лимфе, как КВ, КфВ, АЧТВ, ПВ и ТВ. По мере увеличение срока исследования выявленные сдвиги усугублялись на фоне заметного угнетения лимфатического дренажа тканей, наиболее выражено в сердечной мышце. При этом увеличивались как I-этап, так и II-этап выведения лимфотропного красителя из сердца. Сравнение полученных данных с литературными, позволяет утверждать, что внутрисосудистая активация лимфы занимает одно из важных мест в патогенезе нарушение лимфатического дренажа сердце и, следовательно, в патогенезе кардиоваскулярных осложнений СД.

Ключевые слова: лимфа, свертываемость, сахарный диабет, лимфатический дренаж сердце.

Число больных с сахарным диабетом (СД) прогрессивно увеличивается во всех странах мира. Каждые 10-15 лет количество больных СД увеличивается в 2 раза и по прогнозам ученых к 2030 г. будет составлять 437 млн человек [6]. СД приводит к ранней инвалидизации и смертности в связи с сосудистыми осложнениями диабета, что определяет большую социальную значимость этой проблемы [4]. По данным большинства авторов, патология сердечно-сосудистой системы отмечается более, чем у половины больных СД [15]. По данным других авторов, изменения сердечно-сосудистой системы, обусловленные СД, наблюдаются у 90-100% больных [17]. СД является риска развития острых осложнений коронарного кровообращения не только у лиц пожилого, но и молодого возраста [7]. Несмотря на значительные успехи в диагностике и лечении больных СД, кардиоваскулярные осложнения и ныне остаются наиболее частой причиной смерти пациентов этой категории. Большое значение в патогенезе кардиоваскулярных осложнений при СД отводится изменениям системы гемостаза и реологическим нарушениям крови [5, 6, 9, 13]. В то же время известно, что при различных патологиях нарушения в системе гемостаза сопровождается с активацией внутрисосудистого свертывания лимфы и расстройствам лимфатического дренажа тканей [2, 3, 10, 11]. Последнее способствуя накоплению в межклеточном пространстве различных токсичных метаболитов, крупномолекулярных частиц поврежденных клеток усугубляет эндотоксикоз на клеточном и органном уровней со всеми вытекающими отсюда последствиями. Однако до настоящего времени состояния свертываемости лимфы и лимфатического дренажа сердце (ЛДС), их роль в патогенезе кардиоваскулярных осложнений при сахарном диабете не исследовано.

Исходя из вышеизложенного целью настоящего исследования явилось изучение состояние свертываемости лимфы и лимфатического дренажа сердце и их роль в возникновении кардиоваскулярных осложнений при экспериментальном СД.

Материал и методы исследования

Опыты проводились на 33 кроликах, обоего пола, породы «Шиншилла», весом 2,2-3,0 кг, которые содержались на стандартном рационе вивария. Для моделирование СД животным внутривенно вводили 5% водный раствор аллоксана (Mol Weight: 244. 13), в дозе 150 мг/кг, при этом накануне в течение ночи (корм убирали за 14 час) животные не получали пищи [15, 16]. Проводили регулярный динамический контроль за развитием сахарного диабета, определяя уровень глюкозы крови натощак при помощи глюкометра (SensoLite Nova, Budapest-Hungary) на 15, 20, 25, 30 и 60-е сут. после введения аллоксана. Продолжительной гипергликемии (уровень глюкозы превышал исходные данные, более чем в 2 раза) наблюдали через 2 недели после инъекции аллоксана, что считали моделирования СД состоявшийся.

Для анализов, лимфу получали из дренированного грудного протока по методу А.А. Крниенко и др. (1977) с модификацией М.Х. Алиева и В.К. Мамедова (1990). При этом в качестве наркозных средств использовали растворы калипсола (8 мг/кг) и димедрола (0,15 мг/кг-1%-го раствора), который вводили в ушную вену ухо кролика. Скорость лимфооттока (СЛО) определяли по объему лимфы, оттекающей из дренированного грудного протока в единицу времени. Состояние системы свертывания, антисвертывания и фибринолиза (САФ) лимфы оценивали по комплексу общепринятых пробирочных тестов таких, как каолиновое время (КВ), кефалиновое время (КфВ), активизированное частичное тромбопластиновое время (АЧТВ), протромбиновое время (ПВ), тромбиновое время (ТВ), концентрация фибриногена (КцФ), растворимые фибрин мономерные комплексы (РФМК), продукты деградации фибриногена (ПДФ), антитромбина-III (АТ- III) и фибринолитической активности (ФА). Изученные показатели свертываемости лимфы определяли на полуавтоматическом коагулометре «Хумаклот-Дуо» (Германия) с помощью готовых наборов реактивов фирмы «Хуман» (Германия) и «Коагулотест» (Россия). Состояния дренажной функции лимфатической системы сердца изучали по методу Feola (1977) в модификации А.А. Кедика (1982). Лимфотропный краситель – 0,25% раствор синего Эванса (Т–1824) из расчета 0,1мг на 100г массы сердца – инъецировали тонкой туберкулиновой иглой субэпикардиально в заднебоковую стенку левого желудочка в области верхушки. Определение скорости выведения лимфотропного красителя производили на уровне «надсердечного» лимфатического ствола, в районе, примыкающем к сердечному лимфоузлу. При этом регистрировали время от момента инъекции до появления красителя в лимфе, протекающей по «надсердечному» лимфатическому стволу (I- этап выведение), а также – время полного очищения лимфотропного красителя из сердца (II-

Таблица - Состояния свертываемости лимфы и лимфатического дренажа сердце при моделировании аллоксаного сахарного диабета. (M±m; n=33)

Показатели		Исходный фон	Сахарный диабет 20	Периоды исследования (сутки)				
				25	30	45	60	
N		5	5	6	4	5	5	5
КВ(с)		71,6 ± 3,4	64,4 ± 4,3 д.д.	60,9 ± 4,1 *	53,9 ± 3,1 ***	44,4 ± 2,9 ***	41,5± 2,4 ***	62,6±3,7 ***
КфВ(с)		84,7 ± 4,2	85,9 ± 4,6 *	74,4 ± 4,3 **	70,9 ± 4,1 **	63,4± 3,6 ***	60,9 ± 3,5 ***	79,6±5,1 *
АЧТВ(с)		55,2 ± 2,5	50,6 ± 3,1 д.д.	46,4 ± 3,1 *	40,9 ± 2,2 **	36,4 ±1,6 ***	44,4 ± 2,1 **	59,4±3,3 д.д.
ПВ(с)		34,7 ± 1,8	29,4 ± 1,1 д.д.	25,6 ± 0,8 *	22,4 ± 1,1 **	27,4 ± 1,7 *	35,4 ± 1,8 д.д.	41,4±2,3 *
ТВ(с)		27,4±1,3	23,4 ± 1,0 *	20,6± 0,7 ***	18,9 ± 0,6 **	19,7 ± 0,5 д.д.	26,4± 1,1 д.д.	36,4±2,1 ***
КФ(г/л)		2,7±0,01	2,8±0,01 д.д.	2,9±0,02д.д.	2,8±0,01 д.д.	2,3±0,02 *	2,2±0,01 **	2,0±0,01 ***
РКФМ(+-)		-	-	+	+	+	+	+
ПДФ(+-)		_	-	-	+	+	+	+
АТ-III(с)		137,6±5,2	113,4±4,3 **	120,4±5,6 *	98,9±4,7 ***	87,6±5,1 ***	117,4±5,3 *	129,4±5,2 д.д.
ФА(мин)		16,9±1,1	18,7±1,3 д.д.	16,7±1,2 д.д.	13,9±0,4**	12,4±0,6 **	14,4±0,5 д.д.	11,2±0,2 ***
СЛО (мл.кг/мин)		0,20±0,02	0,29±0,03 ***	0,21±0,02 д.д.	0,14±0,02 **	0,15±0,02 **	0,13±0,01 ***	0,15±0,01 **
ЛДС (мин)	I	3,3±0,6	3,1±0,8 д.д.	4,7±0,9*	5,3±0,2**	5,9±0,3***	6,4±0,7***	5,9±0,7**
	II	16,7+1,1	13,9±1,7*	20,1±2,2*	25,9±2,1***	22,4±1,9**	29,3±3,2***	30,9±2,9***
Примечание: статистически значимая разница с исходными показателями: * – p<0,05; ** – p<0,01; *** – p<0,001								

этап выведения).

При статистической обработке результатов эксперимента применяли непараметрические и параметрические методы анализа; данные обрабатывались при помощи пакетов программ EXCEL и Statistika по Стьюденту-Фишеру и методом Вилкоксона.

Результаты и их обсуждение

Как видно из представленных данных (таблица) моделирование аллоксанового диабета приводит к значительным изменениям изученных показателей свертываемости лимфы и лимфатического дренажа тканей, в частности сердце. Заметные гиперкоагуляционные изменения в лимфе обнаружили 20 сутки исследования. По мере увеличение срока исследования гиперкоагуляционные сдвиги в лимфе усугублялись. Так, через 25 сутки исследования оно выражалось в укорочении (по сравнении с нормальными величинами) таких показателей САФ в лимфе, как КВ, КфВ, АЧТВ, ПВ и ТВ, соответственно на 24,7%, 16,3%, 15,9%, 25,5% и 21,3% (p >0,05-0,001). В этот период исследования появились маркеры активации внутрисосудистого свертывания лимфы – РКФМ и ПДФ. Такая динамика изученных показателей наблюдалась и в последующих периодах исследования. Так, КВ и КфВ лимфы максимально укорачивались (составляли 57,9% и 71,9% соответствующего исходного показателя) через 45 суток исследования, а АЧТВ и ТВ –через 30 сутки исследования, составляя 65,9% и 71,6% соответствующего исходного показателя (p< 0,01-0,001). При этом ТВ лимфы максимально снижалось через 25 сутки исследования, а затем наблюдали обратная волна сдвигов. Изученные показатели постепенно возрастали и некоторые показатели (КфВ, АЧТВ) к концу исследования нормализовались, а некоторые (ПВ и ТМ) - превышали даже соответствующие исходные показатели (соответственно на 13,3% и 32,4%). Несмотря на то, что КВ лимфы также возрастали, однако не достигала до исходного уровня, составляло 87,4% исходной величины (p< 0,05). Начиная с 20 сутки исследования, в лимфе появились маркеры внутрисосудистого свертывания такие, как РКМФ и ПДФ. Активность противотромботических систем в течение 20 суток заметно возрастали, превышая исходный уровень на 27,2% (АТ-III) и 44,1% (ФА), соответственно (p< 0,01-0,001). В дальнейшем оба показателя имели тенденции к уменьшению, активность АТ-III снижалась даже ниже нормы на 29,3% (p< 0,01). К значительным изменениям подвергалась также СЛО из грудного протока. Так, в начале исследования (в течение 20 суток после инъекции аллоксана) СЛО из грудного протока имела тенденцию к возрастанию. Однако, начиная с 20 сутки исследования СЛО из грудного протока постепенно угнеталась, через 45 дней исследования –до 65,0% от исходного (p< 0,001).

Результаты исследования состояние лимфатического дренажа сердца показали, что моделирование сахарного диабета приводит к заметному угнетению дренажной функции лимфатической системы сердца. Наиболее выраженному изменению подвергался I этап очищения сердце от лимфотропного красителя. Так, через 20 суток исследования I этап стал продолжительнее на 42,4% по сравнению с исходным уровнем (p<0,001). Такая динамика сохранялся и в последующих периодах исследования. Максимальное увеличение времени появление лимфотропного красителя в надсердечном коллекторе фиксировали через 45 дней после инъекции (превышал исходную величину на 93,5%). К концу исследования указанный показатель незначительно снижался, однако и на этом периоде исследования был больше исходного уровня на 78,8% (p<0,001). Однако II этап выведение лимфотропного красителя из сердце, по сравнению с I этапом, к заметным изменениям подвергался только через месяц после введения аллоксана, превышая исходный уровень на 55,3% (p<0,001). Однако, такая динамика сохранялась и на последующих периодах исследования. До конца исследования II этап выведение лимфотропного красителя стал продолжительнее на 85,0% по сравнению с исходной величиной (p<0,001).

Таким образом, результаты наших исследований показали, что при моделировании сахарного диабета лимфатический дренаж сердце нарушается на фоне внутрисосудистой активации свертываемости лимфы и заметной уменьшении СЛО из грудного протока. Сопоставляя данные настоящего исследования с литературными [2, 3, 10, 11, 12], можно заключить, что внутрисосудистая активация свертываемости лимфы и угнетение лимфатического дренажа тканей на уровне грудного протока отрицательно влияют на дренажную функцию сердце при моделирование аллоксанового СД. Все это создают условия для накопление в межклеточном пространстве миокарда токсичных продуктов нарушенного обмена, усугубление ендотоксикоза на клеточном и органном уровней со всеми отсюда вытекающими последствиями. Подытоживая вышеизложенные можно прийти к мнению, что при построении лечебно-профилактических мероприятий кардиоваскулярных

осложнений у больных с сахарным диабетом необходимо учесть состояние свертываемости лимфы и лимфатического дренажа сердце.

Литература

1. Алиев М.Х., Мамедов В.К. Способ получения лимфы в хроническом эксперименте. Удостов. на рац. предл. № 264, от 10 мая 1990 года, 6с.
2. Алиев С.Д., Алиев М.Х., Мамедзаде А.Я. Нарушения лимфодренажа сердца и свертываемость крови и лимфы в постреанимационном периоде / Мат. юбил. конф. посв. 80 летию проф. М.С. Абдуллаева. Баку, 2004, с.35-43
3. Алиев М.Х., Мамедов Я.Д., Мусаев И.Г. и др. Роль нарушений лимфатического дренажа в патогенезе постишемической недостаточности функций миокарда/ Мат. первого Рос. конгр. по патофизиологии. М., 1996, с.280
4. Балаболкин М.И. Патогенез и механизм развития ангиопатий при сахарном диабете//Кардиология, 2000, №10, с.74-87.
5. Датиева Ф С , Дзугкоев С. Г. Особенности изменений в системах гемос таза и микроциркуляции при экспериментальном сахарном диабете // Материалы конференции молодых ученых СОГМА, 2007, с.45-48
6. Дзугкоева Ф.С., Дзугкоев С.Г., Хетагурова Л.Г. Изменения гемодинамики, перекисного окисления липидов и системы гемостаза при экспериментальном сахарном диабете// Фундаментальные исследования, 2008, №8, с.105-106
7. Дроздова, Е.А. Эпидемиология сахарного диабета сегодня и в будущем /Матер. IV Региональной научно-практической конференции «Молод- дежь XXI века - шаг в будущее». Благовещенск, 2003. с. 212.
8. Кедик А.А. Стимуляция дренажной функции лимфатической системы сердце при острой очаговой ишемии миокарда. Автор. к. м. н., М., 1984, 20с
9. Ключерева Н. И., Колесниченко Л. Р., Хамаева Ц. Б. Коагуляционный гемостаз при сахарном диабете первого типа// Забайкальский медицинский вестник, Чита, 2004, №4, с.44-47
10. Левин Ю.М. Практическая лимфология. Баку, «Маариф», 1982, 302с.
11. Мамедов Я.Д. Инфаркт миокарда. Лимфатическая система сердца. Патофизиология и патогенетические основы лечения. М.: Медицина, 1989. 224с.
12. Свиридкина Л.П. Лимфатический дренаж сердца и его стимуляция в условиях моделирования инфаркта миокарда у кроликов./ Мат. второй Рос. конф.«Клиническая лимфология и эндоэкология». Москва-Анапа, 1999, с.102-104
13. Солун М.Н., Киричук В.Ф., Дихт Н.И. Особенности микроциркулятор-ного гемостаза при сахарном диабете// Фундаментальные исследования, 2008, № 6, с. 67-69
14. Mahgoub M.A., Abd-Elfattah A.S. Diabetes mellitus and cardiac function// Mol. Cell. Biochem., 1998, 180 (1-2): 59-64
15. Vagua P., Juhan-Vagua I. Fibrinigen, fibrinolisis and diabetes mellitus: a comment, Diabetologiya, 1997, 40(6), 738-740.
16. Wild S., Roglic G., Green A. et al. Global prevalence of diabetes: estimates for the year 2000 and projections for 2030// Diabetes Care, 2004, v.27, p. 1047-1053.
17. Zimmet P.Z. Diabetes epidemiology asa tool to trigger dibetes research and care. Diabetologia, 1999, 42, pp.499-518.

Summary

Pathogenetic mechanisms disturbances of lymphatic drainage of heart and coagulability of lymph in experimental diabetes mellitus

Huseynova SH.M., Aliev S.J., Aliev M.Kh., Samedova S.A.

Department pathological physiology of Azerbaijan Medical University, Baku.

Keywords: lymph, coagulability, diabetes mellitus, lymphatic drainage of heart.

Purpose of this research is studying the role activation of intravascular coagulation of lymph in disturbances lymphatic drainage of the heart in modeling diabetes mellitus in rabbits. Experiments were under narcoses on 33 rabbits, both sexes, breed of "Chinchilla". Results of investigations showed, that modeling of diabetes mellitus with intra-venous administration of alloxan contributed to activation of intravascular coagulation of lymph. Significance hyper coagulation changes in the indices of coagulation in lymph, as KT, KfT, PATT and TT are evidenced about it. With increasing duration of investigations identified changes aggravated in the phone of significance inhibition of lymphatic drainage of tissues, most pronounced in cardiac muscle. In this case increase both I-stage, also II-stage of excretion of lymphotropic dye from the heart. Comparison of the results with literature, allow claim, that intravascular activation of lymph take one of the main place in the pathogenesis disturbances of lymphatic drainage of the heart, and sequent, in the pathogenesis of cardiovascular complications in DM.

УДК

Гусейнова Ш.М.

Кафедра патологической физиологии Азербайджанского Медицинского Университета, г. Баку.

Лимфостимулирующий и противолимфосвертывающий эффект мексидола при экспериментальном сахарном диабете

Аннотация

*Целью настоящего исследования явилось изучение влияние мексидола на свертываемость лимфы и лимфатический дренаж сердце при аллоксановом диабете у кроликов. Опыты проводились под наркозом, на 27 кроликах, обоего пола, породы «Шиншилла». Результаты исследования показали, что введение мексидола (50 мг/кг) кроликам с моделью аллоксанового диабета способствовало весьма заметному снижению коагуляционного потенциала лимфы. Это выражалось в увеличении таких показателей свертываемости лимфы, как КВ, КфВ, АЧТВ, ПВ и ТВ, наиболее выражено на 25 сутки исследования, соответственно на 38,8%, 22,1%, 33,8%, 36,6% и на 52,9% (p<0,01-0,001). При этом значительно усиливалось лимфатический дренаж сердца, о чем свидетельствует заметное сокращение времени как I-, так и II-*этапов выведения лимфотропного красителя из сердца. В этот период исследования возрастала и антикоагулянтная активность лимфы. В последующем, изученные показатели стремились к соответствующему исходному уровню, к 45 суткам исследования в основном нормализовались, а затем до конца исследования не подвергались к существенным изменениям, были в пределах нормы. Однако лимфатический дренаж сердце до конца исследования не нормализовался, времени как I-, так и II-этапов выведения лимфотропного красителя из сердца были ниже соответствующего исходного значения (p<0,001). Сравнивая полученные данные с литературными, можно заключить, что действие мексидола связано с подавлением перекисного окисления липидов, так как продукты липопероксидации усиливают агрегационные свойства форменных элементов и свертываемости крови и лимфы.*

Ключевые слова: лимфа, свертываемость, сахарный диабет, лимфатический дренаж сердце, мексидол.

В последние годы практически во всех странах отмечается неуклонный рост заболеваемости сахарным диабетом [8, 21]. Медико-социальная значимость исследуемой проблемы во многом обусловлена значительным уровнем инвалидности и смертности в связи с сосудистыми, в том числе кардиоваскулярными осложнениями диабета [5, 17]. По данным большинства авторов, сердечно-сосудистая патология лидирует среди осложнений сахарного диабета (СД) практически во всех странах мира [12, 18, 19]. Несмотря на значительные успехи в диагностике и лечении больных СД, кардиоваскулярные осложнения и ныне остаются наиболее частой причиной смерти пациентов этой категории. Большое значение в патогенезе кардиоваскулярных осложнений отводится изменениям системы гемостаза и реологическим нарушениям [4, 6, 11, 20]. Известно, что состояние гемостаза тесно сопряжено с уровнем перекисного окисление липидов, есть также основания предполагать патогенетическую роль повреждающего действия дислипидемии, процессов липопероксидации и гиперкоагуляции [7, 9]. Нарушения липопротеинового спектра крови в комплексе с провоспалительной иммунологической перестройкой при сахарном диабете способствуют атерогенезу и тромбообразованию в коронарных сосудах с последующим развитием ишемических поражений миокарда [2, 3, 13, 14, 15]. Учитывая все это, ряд авторы в комплексном лечении СД применяли антиоксиданты, в том числе мексидола, которые оказывали благоприятное действие на изученные показатели окислительного стресса и гемостаза [12]. В тоже время, ранее нами установлено, что моделирование СД у кроликов сопровождается с активацией внутрисосудистого свертывания не только крови, но и лимфы на фоне нарушения лимфатического дренажа тканей, в частности сердце, которые играют важную роль в патогенезе кардиоваскулярных осложнений. Однако до настоящего времени влияние мексидола на свертываемость лимфы и лимфатического дренажа сердца при СД оставалось не исследованными, что явилось поводом для проведения настоящего исследования.

Материал и методы исследования

Опыты проводились на 27 кроликах, обоего пола, породы «Шиншилла», весом 2,2-3,0 кг, которые содержались на стандартном рационе вивария. Для моделирование СД животным внутривенно вводили 5% водный раствор аллоксана (Mol Weight: 244. 13), в дозе 150 мг/кг, при этом накануне в течение ночи (корм за 14 час) животные не получали пищи [19, 20]. Регулярный динамический контроль за развитием сахарного диабета проводили, определяя уровень глюкозы крови натощак при помощи глюкометра (SensoLite Nova, Budapest-Hungary) на 15, 20, 25, 30 и 60-е сут. после введения аллоксана. Продолжительной гипергликемии (уровень глюкозы превышал исходный уровень более чем в 2 раза) наблюдали через 2 недели после инъекции аллоксана, что считали состоявшийся моделирования СД. Мексидола вводили внутривенно в дозе 50мг/кг, ежедневно, в течение 15 суток.

Для анализов, лимфу получали из дренированного грудного протока по методу А.А. Корниенко и др. (1977) с модификацией М.Х. Алиева и В.К. Мамедова (1990). При этом в качестве наркозных средств использовали растворы калипсола (8 мг/кг) и димедрола (0,15 мг/кг-1%-го раствора), которые вводили в ушную вену ухо кролика. Скорость лимфооттока (СЛО) определяли по объему лимфы, оттекающей из дренированного грудного протока в единицу времени. Состояние системы свертывания, антисвертывания и фибринолиза (САФ) лимфы оценивали по комплексу общепринятых пробирочных тестов таких, как каолиновое время (КВ), кефалиновое время (КфВ), активизированное частичное тромбопластиновое время (АЧТВ), протромбиновое время (ПВ), тромбиновое время (ТВ), концентрация фибриногена (КцФ), растворимые фибрин мономерные комплексы (РФМК), продукты деградации фибриногена (ПДФ), антитромбина-III (АТ- III) и фибринолитической активности (ФА). Изученные показатели свертываемости лимфы определяли на полуавтоматическом коагулометре «Хумаклот-Дуо» (Германия) с помощью готовых наборов реактивов фирмы «Хуман» (Германия) и «Коагулотест» (Россия). Состояния дренажной функции лимфатической системы сердца изучали по методу Feola (1977) в модификации А.А. Кедика (1982). Лимфотропный краситель – 0,25% раствор синего Эванса (Т–1824) из расчета 0,1мг на 100г массы сердца – инъецировали тонкой туберкулиновой иглой субэпикардиально в заднебоковую стенку левого желудочка в области верхушки. Определение скорости выведения лимфотропного красителя производили на уровне «надсердечного» лимфатического ствола, в районе, примыкающем к сердечному лимфоузлу. При этом регистрировали время от момента инъекции до появления красителя в лимфе, протекающей по «надсердечному» лимфатическому стволу (I- этап выведение), а также – время полного очищения лимфотропного красителя из сердца (II- этап выведения).

При статистической обработке результатов эксперимента применяли непараметрические и параметрические методы анализа; данные обрабатывались при помощи пакетов программ EXCEL и Statistika по Стьюденту-Фишеру и методом Вилкоксона.

Таблица - Влияние мексидола на свертываемость лимфы и лимфатического дренажа сердце при моделировании аллоксаного сахарного диабета у кроликов. (M±m; n=33)

Показатели		Исходный фон	Сахарный диабет	Периоды исследования (сутки)				
				20	25	30	45	60
N		5	5	6	4	5	5	5
КВ(с)		71,6 ± 3,4	70,7 ± 4,1	79,4 ± 4,2 *	99,4 ± 4,4 ***	87,4 ± 3,2 ***	80,4± 4,2 *	65,9±3,1 *
КфВ(с)		84,7 ± 4,2	82,6 ± 4,7	90,6 ± 4,3 *	103,4 ± 4,1 **	96,7± 4,4 **	91,7 ± 3,9 *	80,7±3,6
АЧТВ(с)		55,2 ± 2,5	56,4 ± 3,4	61,7 ± 3,4 *	73,9 ± 3,2 **	61,4 ±4,2 *	50,9 ± 3,1	51,4±3,7
ПВ(с)		34,7 ± 1,8	32,7 ± 1,7	39,7 ± 1,3	47,4 ± 2,2 **	57,4 ± 2,9 **	42,4 ± 2,1 *	31,4±1,7
ТВ(с)		27,4±1,3	29,6 ± 1,8	34,7± 1,7 **	43,7 ± 2,7 ***	39,7 ± 2,1 **	26,9± 1,1	22,4±1,1 *
КФ(г/л)		2,7±0,01	2,8±0,02	2,5±0,01	2,4±0,02 *	2,3±0,02 *	2,7±0,02	2,6±0,01
РКФМ(+-)		-	-	-	-	-	-	+
ПДФ(+-)		_	-	-	-	-	-	+
АТ-III(с)		137,6±5,2	139,8±5,6	157,4±5,5 *	166,4±6,1 **	147,4±4,7	130,9±4,4	135,6±4,3
ФА(мин)		16,9±1,1	17,6±1,2	19,6±1,1 *	16,7±1,0	14,9±0,9 *	15,4±1,0	16,7±1,1
СЛО (мл.кг/мин)		0,20±0,02	0,24±0,02 *	0,31±0,03 ***	0,35±0,02 ***	0,26±0,01 **	0,22±0,02	0,16±0,01 **
ЛДС (мин)	I	3,3±0,6	3,9±0,6	2,8±0,4*	2,0±0,5**	2,2±0,3***	2,3±0,5***	2,8±0,2**
	II	16,7+1,1	14,1±1,4*	10,4±1,1*	8,4±0,6***	9,2±0,7**	10,9±0,6***	12,6±0,9***
Примечание: статистически значимая разница с исходными показателями: * – p<0,05; ** – p<0,01; *** – p<0,001								

Результаты и их обсуждение

Как видно из представленных данных (таблица) внутривенное введение мексидола у кроликов с моделью аллоксанового диабета приводит к значительным изменениям изученных показателей свертываемости лимфы и лимфатического дренажа тканей, в частности сердце. Явные признаки гипокоагуляционных изменений в лимфе обнаружили 25 сутки исследования. Это выражалось в удлинении КВ, КфВ, АЧТВ, ПВ и ТВ по сравнению с исходными показателями, соответственно на 38,8%, 22,1%, 33,8%, 36,6% и на 58,9% (р >0,05-0,001) на фоне активации АТ-III (превышала исходный уровень на 20,9%). Гипокоауляционные изменения в лимфе сохранялись и в последующем периоде исследования, хотя наблюдались некоторые уменьшения указанных показателей. Исключение составляло ПВ лимфы, которое в этот период исследования наоборот ещё больше удлинялось, превышая исходный уровень на 65,4% (р<0,001). В дальнейшем все показатели (начиная с 45 сутки исследования) нормализовались, кроме ТВ лимфы, которое заметно (до 76,0% от исходного) уменьшалось (р<0,01). Значительно улучшалась и дренажная функция лимфатической системы. О чем свидетельствует заметное увеличение СЛО из грудного протока (превышала исходный уровень на 20,0%) через сутки после введение мексидола (р<0,01). В течение последующих 25 суток СЛО из грудного протока неуклонно возрастала до своего максимального значения, превышая исходный уровень на 75,0% (р<0,001). В дальнейшем она постепенно уменьшалась до субнормальных цифр. Для настоящего исследование большое значение имеет полученные данные при исследование влияние мексидола на лимфатический дренаж сердца. Так, начиная с первой сутки (15 сутки исследования) после введение мексидола лимфатический дренаж сердца улучшался, наиболее заметно это фиксровали 20 и 25 сутки исследования. Указанные периоды исследования значительно сократились времени как I-го (соответственно на 15,2% и на 39,4%), так и II-го (соответственно на 37,7% и на 49,7%) этапов выведения лимфотропного красителя из сердца (р< 0,01-0,001). В дальнейшем обе показателя постепенно возрастали, однако до конца исследования не достигали до соответствующего исходного уровня, то есть лимфостимулирующий эффект мексидола наблюдали в течение 2-х месяцев исследования.

Таким образом результаты настоящего исследования показали, что внутривенное введение мексидола кроликам с моделью аллоксанового диабета способствует не только уменьшению и стабилизации свертывающего потенциала лимфы, но и оказывало весьма выраженной и продолжительной лимфостимулирующий эффект. Весьма значительной стимуляции лимфодренажа сердца фиксировались в течение всего опыта. Сопоставляя данные настоящего исследования с литературными [9, 11, 12], можно заключить, что действие мексидола связано с подавлением перекисного окисления липидов, так как продукты липопероксидации усиливают агрегационные свойства форменных элементов и свертываемости крови и лимфы.

Литература

1. *Алиев М.Х., Мамедов В.К. Способ получения лимфы в хроническом эксперименте. Удостоверение на рац. предложение № 264, от 10 мая 1990 года, 6с.*
2. *Алиев С.Д., Алиев М.Х., Мамедзаде А.Я. Нарушения лимфодренажа сердца и свертываемость крови и лимфы в постреанимационном периоде / Мат. юбилейной конф., посв. 80 летию проф. М.С. Абдуллаева. Баку, 2004, с.35-43*
3. *Алиев М.Х., Мамедов Я.Д., Мусаев И.Г. и др. Роль нарушений лимфатического дренажа в патогенезе постишемической недостаточности функций миокарда/ Мат. первого российского конгр. по патофизиологии. М., 1996, с.280*
4. *Аминева Н.В., Сальцева М.Т., Занозина О.В. и др. Коагуляционные ма-ркеры эндотелиального стресса у больных сахарным диабетом типа 2 в сочетании с артериальной гипертензией// Проблемы эндокринологии,2002, т.48, №4, с.27-30.*
5. *Балаболкин М.И. Патогенез и механизм развития ангиопатий при сахарном диабете//Кардиология, 2000, №10, с.74-87.*
6. *Датиева Ф. С., Дзугкоев С. Г. Особенности изменений в системах гемос таза и микроциркуляции при экспериментальном сахарном диабете // Материалы конференции молодых ученых СОГМА, 2007, с.45-48*
7. *Дзугкоева Ф.С., Дзугкоев С.Г., Хетагурова Л.Г. Изменения гемодинамики, перекисного окисления липидов и системы гемостаза при экспериментальном сахарном диабете// Фундаментальные исследования, 2008, №8, с.105-106*
8. *Дроздова, Е.А. Эпидемиология сахарного диабета сегодня и в будущем /Матер. IV Регион. научно-практ. конф. Благовещенск, 2003. с. 212.*
9. *Занозина О.В. Роль окислительного стресса в развитии и прогрессировании поздних осложнений сахарного диабета 2-го типа. Возможности антиоксидантной терапии// Международный эндокринологический журнал, 2010, 7 (31), р.67-70*
10. *Кедик А.А. Стимуляция дренажной функции лимфатической системы сердце при острой очаговой ишемии миокарда. Автореферат канд. м. н., М., 1984, 20с*
11. *Ключерева Н. И., Колесниченко Л. Р., Хамаева Ц. Б. Коагуляционный гемостаз при сахарном диабете первого типа// Забайкальский мед. вестн., Чита, 2004, №4, с.44-47*
12. *Колядич М. И. Предикторная информативность депрессивной симптоматики при сахарном диабете и кардиоваскулярные последствия ее коррекции с помощью мексидола и альфа-липоевой кислоты. Автореф. дисс.к.м.н., Челябинск, 2011, 23с.*
13. *Левин Ю.М. Практическая лимфология. Баку, «Маариф», 1982, 302с.*
14. *Мамедов Я.Д. Инфаркт миокарда. Лимфатическая система сердца. Патофизиология и патогенетические основы лечения. М.: Медицина, 1989. 224с.*
15. *Свиридкина Л.П. Лимфатический дренаж сердца и его стимуляция в условиях моделирования инфаркта миокарда у кроликов./ Мат. второй Российской конференции. «Клиническая лимфология и эндоэкология». Москва-Анапа, 1999, с 102-104*
16. *Северина А.С., Шестакова М.В. Нарушение системы гемостаза у больных сахарным диабетом// Сахарный диабет, 2004, №1, с.62-67*
17. *Солун М.Н., Киричук В.Ф., Дихт Н.И. Особенности микроциркулятор-ного гемостаза при сахарном диабете// Фундаментальные исследования, 2008, № 6, с. 67-69*
18. *Hink U., Tsilimingas N., Wendt M. et al. Mechanisms underlying endothelial dysfunction in diabetes mellitus: therapeutic implications. // Endocrinol. 2003;2:293–304.*
19. *Mahgoub M.A., Abd-Elfattah A.S. Diabetes mellitus and cardiac function// Mol. Cell. Biochem., 1998, 180 (1-2): 59-64*
20. *Vagua P., Juhan-Vagua I. Fibrinigen, fibrinolisis and diabetes mellitus: a comment, Diabetologiya, 1997, 40(6), 738-740.*
21. *Zimmet P.Z. Diabetes epidemiology asa tool to trigger dibetes research and care. Diabetologia, 1999, 42, pp.499-518.*

Summary

Lymph-stimulated and anti-lymph clotting effect of mexidol in experimental diabetes mellitus

Huseynova. SH. M.

Department of pathological physiology of Azerbaijan Medical University, Baku.

Keywords: lymph, coagulability, diabetes mellitus, lymphatic drainage of the heart, mexidol.

Purpose of this research is studying action of mexidol on coagulability of lymph and lymphatic drainage of the heart in alloxan diabetes mellitus in rabbits. Experiments were under narcoses on 27 rabbits, both sexes, breed of "Chinchilla". Results of investigations showed, that injection of mexidol (50mg/kg) to rabbits with alloxan modeling diabetes mellitus supported significance decreasing of coagulation potential of lymph. This manifest it selves in increasing indices coagulation of lymph, as KT, KfT, PATT, PT, TT, more significance in 25 days of investigations, respectively 38,2%,22,1%,33,8%,36,6% and 52,9% (p<0,01-0,001). In this case significance accelerate lymphatic drainage of the heart, as

evidenced noticeable reduction the time as I and II stages excretion of lymphotropic dye from the heart. In this period of investigations increases also anticoagulant activity of lymph. Subsequently studied indices sought to corresponding initial level, to 45 days of investigations become normal, then to the end of investigations have not been to significant changes, were within normal limits. But lymphatic drainage of heart to the end of investigations not normalized, time as I, as II stages excretion of lymphotropic dye from the heart were below corresponding initial significance (p<0,001). Comparison of the results with literature, we can conclude, that influence of mexidol is connected with decreasing of peroxide oxidation of lipids, inasmuch products of lipoperoxidation accelerate the aggregation and clotting properties of blood and lymph.

УДК 617.71- 002: 617.8311.95- 002.24- 038- 089

Е.Т. Марданов
Военный клинический госпиталь Министерства Обороны Республики Казахстан.

Применение многократной санационной фибробронхоскопии в комплексном лечении больного с тяжелой черепно-мозговой травмой, осложненной аспирационной бронхопневмонией. Случай из практики.

Аннотация

В данной статье рассмотрен случай многократного применения санационной бронхоскопии в комплексном лечении больного с тяжелой черепно-мозговой травмой, осложненной аспирационной бронхопневмонией.

Ключевые слова: черепно-мозговая травма, санационная бронхоскопия.

В нейрохирургическое отделение Военного клинического госпиталя Министерства Обороны Республики Казахстан доставлен бригадой скорой помощи больной Ч. 30 лет в бессознательном состоянии, при поступлении помещен в отделение анестезиологии и реанимации. Из анамнеза известно, что травму получил в результате дорожно-транспортного происшествия, после потери сознания отмечались аспирация рвотными массами, остановка дыхания, врачом скорой помощи на месте происшествия проведена санация полости рта, дыхательных путей от рвотных масс, проводилась искусственная вентиляция легких, доставлен в ближайшее лечебно-профилактическое учреждение.

При поступлении состояние больного крайне тяжелое, уровень сознания кома II, отмечались нарушение дыхания в связи, с чем произведена интубация трахеи, проводилась ИВЛ, снижение АД до 50 мм.рт.ст., потребовавшее внутривенного капельного введения вазопрессора – дофамина. Проведена санационная бронхоскопия через интубационную трубку, при этом получено около 20 мл слизисто-геморрагического отделяемого с примесью пищевых масс.

После обследования – КТ головного мозга, выставлен диагноз: тяжелая черепно-мозговая травма. Ушиб головного мозга тяжелой степени с формированием контузионных очагов в лобных долях. Травматическое субарахноидальное кровоизлияние. Аспирационная бронхопневмония. Вторичное гипоксическое повреждение головного мозга.

На фоне проводимой интенсивной консервативной терапии в течение первых 3 суток больному ежедневно 4 раза в сутки проводилась санационная бронхоскопия фибробронхоскопом OLYMPUS BF-TE 2 через интубационную трубку, при этом на 2 сутки получено при каждой санации около 10 мл слизисто-гнойного отделяемого с остатками пищевых масс. На 3 сутки при проведении санационной бронхоскопии получено при каждой санации около 10 мл гнойного отделяемого, в просвет трахеи и бронхов введен ферментный препарат - трипсин с экспозицией 20 минут с последующей повторной санацией.

В связи с тяжелым состоянием больного, угнетением сознания, нарушением дыхания, необходимостью дальнейшего проведения ИВЛ на 4 сутки произведено наложение трахеостомы. Санационная бронхоскопия проводилась через трахеотомическую канюлю 2 раза в сутки в течение 3 суток. При этом ежедневно получено около 15 мл гнойного отделяемого, в просвет трахеи и бронхов вводился трипсин, с экспозицией 20 минут, с последующей санацией и антибиотик амоксиклав 1,0, растворенный в 5 мл изотонического раствора хлорида натрия, с экспозицией 10 минут и последующей санацией.

По прошествии 7 дней с момента получения травмы состояние больного стабилизировалось, уровень АД нормализовался на цифрах 110-120 мм.рт.ст. без введения дофамина, сознание восстановилось до глубокого оглушения. Санационная бронхоскопия проводилась 1 раз в сутки с введением антибиотика амоксиклава, при этом характер отделяемого из трахеи и бронхов изменился от гнойного до слизистого.

Через 14 дней после травмы сознание больного восстановилось до ясного, восстановилось самостоятельное дыхание через естественные дыхательные пути. В неврологическом статусе отмечались ретроградная амнезия, проявления астенического синдрома, но нарушений психики характерных для поражения лобных долей головного мозга не выявлено. Выписан в удовлетворительном состоянии через 24 дня. За период лечения проведено 26 санационных бронхоскопий.

КТ головного мозга – очаги ушиба вещества обеих лобных долей с перифокальным отеком, признаки субарахноидального кровоизлияния.

КТ головного мозга в динамике – признаки энцефалопатии травматического генеза, рубцово-атрофический процесс в лобных долях головного мозга.

Выводы

По данным большинства авторов при получении пострадавшими черепно-мозговой травмы с угнетением сознания 1 % больных умирает на месте происшествия от асфиксии. В дальнейшем, при аспирации рвотными массами, летальность среди больных с тяжелой черепно-мозговой травмой увеличивается в связи с повреждением слизистой трахеи, бронхов, легочной ткани кислым содержимым желудка, присоединением гнойно-воспалительных осложнений со стороны органов дыхания, вторичным гипоксическим повреждением головного мозга

Данный случай показывает высокую эффективность многократно проведенной санационной бронхоскопии, с введением в просвет трахеи и бронхов ферментных препаратов и антибиотиков, в профилактике и лечении гнойно-воспалительных осложнений со стороны органов дыхания, после аспирации рвотными массами, на фоне угнетения сознания при тяжелой черепно-мозговой травме.

Литература

1. *Коновалов А.Н., Лихтерман Л.Б., Потапов А.А. Черепно-мозговая травма. Клиническое руководство. Том 2. Издательство “ Антидор” , 2001 год, стр. 161, 168-170.*

2. Царенко С.В. Нейрореаниматология. Интенсивная терапия черепно-мозговой травмы. Издательство “ Медицина” 2009 год, стр. 272- 274.

Е.Т. Марданов
Қазақстан Республикасының Қорғаныс Министрлігінің Әскери Клиникалық Госпиталь

Бас - ми жарақатының ауар түріндегі науқасқа аспирациялық бронхопневмония науқасына шалдығуына байланысты санациялық бронхоскопияны бірнеше рет қолданылуы. Клиникалық жағдай.

Тұжырым: Бұл мақалада бас - ми жарақатының ауар түріндегі науқасқа аспирациялық бронхопневмония науқасына шалдығуына байланысты санациялық бронхоскопияны бірнеше рет қолданылуы баяндалады

Түпкі сөздер: бас-ми жарақаты, санациялық бронхоскопия.

Summary

E.T. Mardanov
Military Clinical Hospital of Defense Ministry of Kazakhstan Republic

Practical case. The case of multiply usage of sanational bronchoscopy in hard cranial trauma patient, complicated with aspirational pneumonia.

Summary: in this article we describe the case of multiply usage of sanational bronchoscopy in hard cranial trauma patient, complicated with aspirational pneumonia.

Keywords: cranial trauma, sanational bronchoscopy .

УДК 616.71 – 018.44 – 002.155

Г.Ж. Омаров, М.А. Ашимов, Т.А. Тё
Военный Клинический Госпиталь МО РК г. Алматы

Диагностика и лечение маршевых периоститов у военнослужащих

Аннотация

В данной статье описан опыт диагностики и лечения нагрузочных периоститов конечностей у военнослужащих в условиях травматологического отделения ВКГ МО РК.

Ключевые слова: лоозоревская зона, маршевый периостит, патологический перелом.

Под влиянием интенсивной и непривычной нагрузки у некоторых военнослужащих срочной службы развивается патологическая перестройка костной ткани. В развитии заболевания большое значение имеют ритмичность нагрузки, частая повторяемость ее, а так же слаборазвитая костно-мышечная система и незаконченное развитие скелета. Особенно способствует развитию патологической перестройки бег по жесткому грунту.

Патологическую перестройку костной ткани Г.И. Турнер объяснял нейротрофическими изменениями, которые приводят к резорбции костной ткани. На фоне микропереломов развивается локальный периостит, рассасывается костная ткань и образуется поперечная или косая зона просветления кости (лоозеровская зона). Продолжающиеся нагрузки ведут к нарушению обменных процессов, перераспределению локального кровообращения, резорбции костной ткани, появлению полостей, заполненных примитивно построенной костной тканью. В этот период рентгенологическое исследование выявляет просветление (щель). На этой стадии заболевания анатомического нарушения целости кости еще нет, однако ее прочность снижена и возможен патологический перелом.

Наиболее часто процесс развивается в области диафиза II, III плюсневых костей стопы (маршевая стопа), в верхней и нижней трети большеберцовой кости, в нижней трети малоберцовой кости и в I ребре.

Малая осведомленность практических врачей, недостаточное освещение в литературе вопросов диагностики, патогенетической терапии и профилактики маршевых периоститов приводят к большому количеству диагностических ошибок.

В период с 2010 г. по 2012 г. в ВКГ МО РК г.Алматы пролечилось 84 больных с маршевым периоститом, преимущественно у лиц молодого возраста.

Таблица №1 - Распределение по годам

Года	Количество	Проценты
2010	28	33,3
2011	33	39,3
2012	23	27,4
Всего за 3 года	84	100

Распределение по категориям.

Категория	Количество	Проценты
Военнослужащие срочной службы	82	97,6
Офицеры	2	2,4

По локализации патологического процесса больные распределялись следующим образом:

Локализация	количество
Большеберцовая кость	75
Бедренная кость	6
Кости стопы	3
итого	84

Клиническая картина. После 1-2 месяцев службы у солдат на месте патологической перестройки костной ткани появляется боль, которая во время отдыха проходит. Если интенсивные нагрузки продолжаются, боль значительно усиливается, становится постоянной. В области патологического процесса возникает припухлость, конечность увеличивается в объеме, повышается местная температура кожи и появляется гиперемия. При пальпации отмечают местную болезненность и веретенообразное увеличение кости.

При рентгенологическом исследовании больных с маршевыми периоститами выявлены различные виды типичных для патологической перестройки костной ткани изменений в пораженных сегментах костей. Изменения проявлялись в виде периостозов: полумуфто-, муфтообразной, ползучей формы, зоны Лоозера, патологических переломов. В динамике мы наблюдали 12 (14.3%) случая осложнения течения маршевого периостита патологическим переломом.

В зависимости от фазы болезни, обширности поражения кости и локализации патологического процесса лечение проводилось с помощью гипсовой иммобилизации на срок до 4-х недель.

Одновременно с иммобилизацией конечности, проводилось физиотерапевтическое лечение, направленное непосредственно на патологический очаг (токи УВЧ, импульсное и переменное магнитное поле, ионофорез с новокаином, эуфиллином, хлористым кальцием). Препараты кальция применялись парентерально (хлорид кальция), так и внутрь (глюконат кальция, кальций Д3 никомед, кальцемит, остеогенон).

После снятия гипсовых повязок проводилось физиофункциональное лечение: ЛФК, массаж, механотерапия, физиопроцедуры на область патологической перестройки и ближайшие суставы.

Дозированную опору начинали в среднем через10-21 дней, и уже к 4-5 неделям при соответствующей рентгенологической динамике процесса репарации осуществляли полную опору на конечность.

Средняя длительность лечения больных с патологической перестройкой костной ткани составляла 45 дней.

Выводы: За последние годы отмечается рост заболеваемости маршевого периостита среди военнослужащих, что связано с особенностями военного труда. В связи малой осведомленностью врачей и недостаточное освещение данной патологии в литературе, заболевание диагностируется редко, что ведет к лечебным тактическим ошибкам и способствует развитию осложнений – маршевых переломов. Учитывая, что патологическая перестройка костной ткани является одной из актуальных и до конца не решенных проблем современной ортопедии, данная патология нуждается в дальнейшем изучении.

Литература

1. *Травматология и ортопедия В.М. Шаповалов Санкт-Петербург 2004 г.*
2. *Проблемы остеопороза в медицине. Кафедра травматологии и ортопедии Алматинского государственного института усовершенствования врачей. Алматы 2001 г.*
3. *Многотомное руководство по ортопедии и травматологии. Москва 1967г.*
4. *Военная травматология и ортопедия В.М. Шаповалов Санкт-Петербург 2004 г.*

Г.Ж. Омаров, М.А. Ашимов, Т.А. Тё

ҚР ҚМ Әскери Клиникалық Госпиталь

Әскери қызметкерлер арасындағы марш периститы диагностикалау және емдеу тәжербиесы

Тұжырым: Бұл мақалда Қорғаныс Министрлігінің Әскери Клиникалық Госпиталіндегі травматология бөлімінің әскери қызметкерлер арасындағы марш периститы диагностикалау және емдеу тәжербиесы баяндалды.

Түпкі сөздер: лоозер зонасы, марш периститы, патологиялық сыну.

G.Zh. Omarov, M.A. Ashimov, T.A. Tyo

Military Clinical Hospital of Defense Ministry of Kazakhstan Republic

The Limbs Martial Periostitis Diagnostic And Treatment Experience In Military

Summary: In this article we describe the limbs martial periostitis diagnostic and treatment experience in Military Clinical Hospital of Defense Ministry of Kazakhstan Republic.

Keywords: Loozer zone, martial periostitis, pathological fracture.

УДК 616.242.7-457.577.1-04.

Марданов Е.Т. Рыскалиев Е.Ж. Хасанов И.Т. Нургалиев М.Д. Савутов Р.П.
Военный клинический госпиталь Министерства Обороны Республики Казахстан.

Случай из практики. Дифференциальная диагностика эхинококковых кист забрюшинного пространства и гидронефротической трансформации почки выявленных у двух больных при помощи компьютерной и магнитно-резонансной томографии.

Аннотация

В данной статье рассмотрен случай сходной клинической и томографической картины у двух больных с эхинококковыми кистами забрюшинного пространства и гидронефротической трансформацией почки.

Ключевые слова: эхинококкоз, гидронефроз, томография.

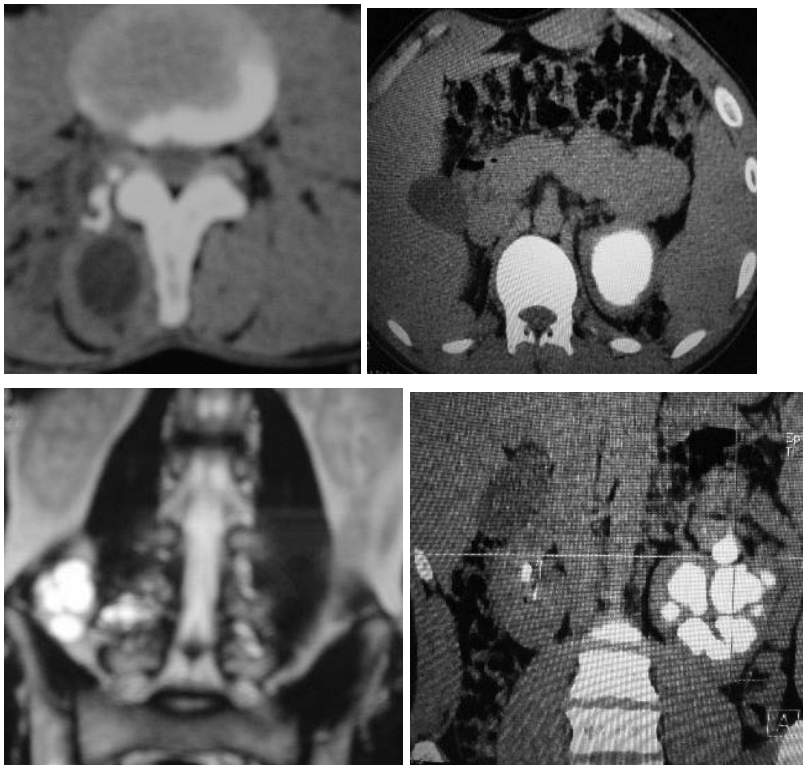

В Военный клинический госпиталь Министерства обороны Республики Казахстан одновременно госпитализированы военнослужащие Е. 1972 г.р. и Б. 1993 г.р. с жалобами на постоянные ноющие боли в поясничной области.

При проведении обследования - МРТ, КТ поясничной области - у больного Е.1972 г.р. выявлены: паравертебральное объемное образование справа, кистозные образования в забрюшинном пространстве справа, распространяющиеся в правую подвздошную область. Больному Б.1993г.р. выполнена КТ поясничной области, брюшного сегмента с контрастированием, при этом выявлено многокамерное образование в проекции левой почки. Обращает на себя внимание сходность томографической картины у обоих пациентов.

При дообследовании у больного Е. 1972 г.р. отмечалась эозинофилия от 10 до 28 в нескольких результатах общеклинического анализа крови, указывающая на возможный паразитарный (эхинококковый) характер кистозных образований. Выполнена операция в плановом порядке – удаление кист правого забрюшинного пространства, паравертебральной области справа – паразитарный- эхинококковый характер заболевания подтвержден. При дообследовании больного Б.1993г.р., выполнены УЗИ органов брюшной полости, забрюшинного пространства, экскреторная урография которые подтвердили другой диагноз – гидронефротическая трансформация левой почки.

Выводы: у обоих больных поступивших в ВКГ МО РК имелись сходные жалобы и сходная томографическая (КТ, МРТ) картина. Однако при дообследовании проведена дифференциальная диагностика и установлен точный диагноз - в одном случае – эхинококковые кисты забрюшинного пространства, в другом гидронефротическая трансформация почки. При проведении дифференциальной диагностики эхинококкового поражения необходимо обратить внимание на анамнестические данные, профессию больного, связанную с постоянным контактом с животными, также на обычно встречающуюся при паразитарных заболеваниях эозинофилию в общеклиническом анализе крови, специфические для эхинококкоза положительные реакции - кожную реакцию Кацони, реакцию связывания комплемента Гедина – Вейнберга. При эхинококковых кистах почки (в данном наблюдении не подтвержденных), при введении контраста контрастируются стенки и перегородки (септы) эхинококковых кист, но у больного Б.1993г.р. отмечалось контрастирование не стенок и септ, а содержимого кист – контраст выделился с мочей и депонировался в чашечно-лоханочной системе гидронефротически трансформированной почки.

Литература

1. *Спиральная и многослойная компьютерная томография. М.Прокоп, М.Галански. МедПресс-информ. Москва. 2011 год.*
2. *Лучевая диагностика. Желудочно-кишечный тракт. Х.Ю. Брамбс. МедПресс-информ. Москва. 2010 год.*

Г.Ж. Омаров, М.А. Ашимов, Т.А. Тё
ҚР ҚМ Әскери Клиникалық Госпиталь

Әскери қызметкерлер арасындағы марш периоститы диагностикалау және емдеу тәжербиесы

Тұжырым: Бұл мақалда Қорғаныс Министрлігінің Әскери Клиникалық Госпиталіндегі травматология бөлімінің әскери қызметкерлер арасындағы марш периоститы диагностикалау және емдеу тәжербиесы баяндалды.

Түпкі сөздер: лоозер зонасы, марш периоститы, патологиялық сыну.

G.Zh. Omarov, M.A. Ashimov, T.A. Tyo
Military Clinical Hospital of Defense Ministry of Kazakhstan Republic
The Limbs Martial Periostitis Diagnostic And Treatment Experience In Military

Summary: In this article we describe the limbs martial periostitis diagnostic and treatment experience in Military Clinical Hospital of Defense Ministry of Kazakhstan Republic.
Keywords: Loozer zone, martial periostitis, pathological fracture.

УДК: 616.34-007.274-089

М.М. Жуловчинов, И.Л. Кидирмаганбетов, А.Я. Маруфов, Н.Ж. Човдурбаев, А.Е. Кайрамбаев
Военный клинический госпиталь Министерства обороны РК.

Синдром частичной кишечной непроходимости при спаечной и обтурационной непроходимости

Аннотация
Таким образом, метод двойного контрастирования позволил не только доказать правомочность синдрома частичного илеуса, но и объективизировать лечебную тактику: срочное оперативное вмешательство при полном нарушении пассажа меток и жидкого бария и выжидательная позиция при сохраненном пассаже контрастной массы.
Ключевые слова: частичная кишечная непроходимость, метод двойного контрастирования, нарушение пассажа меток и жидкого бария.

Решение многих практических вопросов спаечного синдрома затруднено, поскольку некоторые теоретические положения проблемы остаются спорными. До настоящего времени нет однозначного объяснения, почему в одном случае единственная спайка является причиной острой кишечной непроходимости (ОКН), а в другом - массивный спаечный процесс брюшины оказывается неожиданной операционной находкой. Определение сути спаечной болезни в литературе неоднозначно (А.Н.Дубяга, П.Н.Напалков, Н.И.Блинов, Р.А.Женчевский и др.).

Для выявлений различий между спаечной ОКН и спаечной болезнью мы исследовали две группы больных: 1 группа- 266 больных, страдающих спаечной ОКН, 2 группа- 367 больных со спаечной болезнью. В 1 группе больных причиной непроходимости в 15% случаев явилось опухолевое поражение толстой кишки. Было установлено, что предшествующие оперативные вмешательства в обеих группах носили одинаковый характер: многократные лапаротомии в 1 группе были выполнены в среднем 1,27 раза, во 2 группе – 1,46 раза. Во 2 группе женщин было значительно больше. Длительность приступа до госпитализации была одинакова – 1,6 суток. Оба процесса характеризовались единым симптомокомплексом, хотя частота симптомов не совпадала: тяжесть кишечного стаза всегда оказывалась интенсивней при спаечномилеусе. Это подтверждалось и рентгенологически: симптомы внутрикишечной гипертензии и кишечного стаза достоверно реже имели место при спаечной болезни.

Спаечная кишечная непроходимость наиболее трудна для диагностики из-за преобладания при ней обтурационных форм, сглаженности клинических проявлений, часто неполной закупорки просвета кишки, т.е. частичного сохраненного пассажа. Рентгенологический метод с пероральным приемом бариевой взвеси значительно облегчает диагностику, однако это исследование требует больших трудозатрат, интерпретация же данных нередко сложна из-за полипозиционных наслоений кишечных петель, частичной эвакуации бария в толстую кишку и прочее.

В результате сравнения установлено: а) оба патологических состояния развиваются на почве спаечного процесса после лапаротомии; б) для них характерно острое начало в виде приступа; в) в обоих случаях провоцирующим фактором является погрешность в приеме пищи; г) их объединяет единый синдром, причем клинически и рентгенологически симптомокомплекс имеет единый генез – нарушение пассажа и внутрикишечная гипертензия. Указанные факты позволили сделать вывод о том, что патологический синдром, именуемый спаечной болезнью, есть ничто иное, как состояние с частично нарушенным кишечным пассажем.

В эксперименте установлено, что сужение кишки до 50% ее сечения не сопровождается клиническими проявлениями. Симптомы медленно развивающегося кишечного стаза проявляются лишь при сужении кишки в пределах 70 - 80%. При большем сужении течение процесса соответствует остромуилеусу.

Ряд исследователей (А.М.Аминев, П.Н.Напалков, А.Г.Земляной и др.) весьма сдержанно относятся к признанию синдрома частичной кишечной непроходимости, что можно объяснить отсутствием объективных методов оценки кишечного пассажа.

Применив метод рентгенконтрастных меток, в ряде случаев мы выявили их группирование у места препятствия при весьма неотчетливых клинических симптомах непроходимости. Дополнительное пероральное назначение 50 мл жидкой бариевой взвеси таким больным при рентгеновском контроле, проводимом в динамике, выявляло ее прохождение в толстую кишку при сгруппированных в том же месте метках. Таким образом, установленный факт сохраненного пассажа жидкого содержимого при стазе плотных веществ в местах наибольшей деформации кишки и является сущностью частичной кишечной непроходимости. При спаечном процессе мы наблюдали случаи восстановления пассажа контрастных меток через 2-3 суток их группирования и полного разрешения илеуса. Для опухолей правой половины толстой кишки характерным оказалось медленное нарастание симптомов кишечного стаза и непроходимости.

Таким образом, метод двойного контрастирования позволил не только доказать правомочность синдрома частичного илеуса, но и объективизировать лечебную тактику: срочное оперативное вмешательство при полном нарушении пассажа меток и жидкого бария и выжидательная позиция при сохраненном пассаже контрастной массы.

Литература

1. *Алиев С.А., Ашрафов А.А. Хирургическая тактика при обтурационной опухолевой непроходимости ободочной кишки у больных с повышенным операционным риском/Вестн. хирургии им.Грекова.-1997.-№1.-С.46-49.*
2. *Шальков Ю.Л. Спаечный синдром. Издательство БИНОМ, Москва, 2012г.*

Жуловчинов М.М., Кидирмаганбетов И.Л., Маруфов А.Я., Човдурбаев Н.Ж., Кайрамбаев А.Е.
Қазақстан Республикасы қорғаныс министрлігінің Әскери клиникалық госпиталі
Ішек жолдарының жабыспалы түрде бітелу барысындағы жиіленген ішек ауруының синдромы бойынша жазған мақаласы

Тұжырым: Осы тұрғыда, екі контарастылеу әдісі бойынша ішектің түйіліп, бұратылып қалу салдарынан ішек жолдарының жүрмей қалуын ғана емес, емдеу тәсілін объективті түрде көрсету: негізінде ішектің өту жолдарының және сұйық бариінің өту қабілетінің тұтастай бұзылуы кезіндегі же-

дел түрде операция жасау және контрасты массасының өту қабілетінің бұзылмау кезіндегі күту әрекеттері қарастырылған.

Түпкі сөздер: ішек жолдарының бітелуі, екі контарастылеу әдісі, ішектің өту жолдарының және сұйық бариінің өту қабілетінің тұтастай бұзылуы.

M.M. Zhulovchinov, I.L. Kydyrmaganbetov, A.Ia. Marufov, N.Zh. Chovdurbaev, A.E. Kairambaev

Military Clinical Hospital of Defense Ministry of Kazakhstan Republic

Partial ileus syndrome in adhesive and obturational ileus.

Summary The double contrast method allows to prove the legitimacy of partial ileus syndrome and determine the treatment policy: urgent surgery with X-ray marks and liquid barium violation passage or wait-and-see policy with adequate barium passage.

Key words partial ileus syndrome, double contrast method, X-ray marks and liquid barium violation passage

УДК: 616.34-007.274-089

М.М. Жуловчинов, И.Л. Кидирмаганбетов, А.Я. Маруфов, Н.Ж. Човдурбаев, А.Е. Кайрамбаев
Военный клинический госпиталь Министерства обороны РК.

Симультантная операция при эхинококковых кистах паравертебральной области и забрюшинного пространства справа. Случай из практики.

В данной статье рассмотрен случай удовлетворительного результата, полученного после симультанной операции при эхинококковых кистах паравертебральной области и забрюшинного пространства справа.

Ключевые слова: эхинококк, симультанная операция, альбендазол.

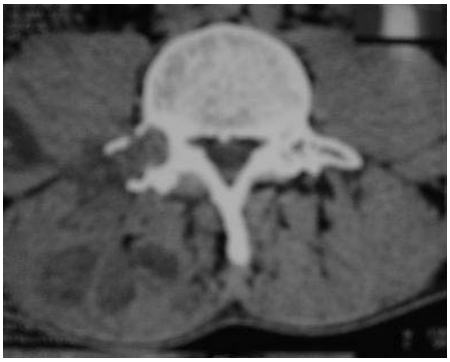

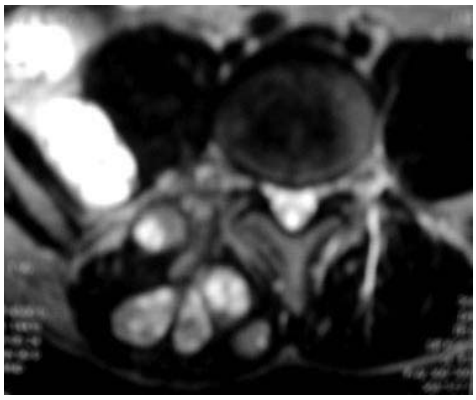

В Военный клинический госпиталь Министерства обороны Республики Казахстан госпитализирован военнослужащий Е. 1972 г.р. с диагнозом: Эхинококковые кисты паравертебральной области, забрюшинного пространства справа с деструкцией правого поперечного отростка, дужек LIII, LIV.

Со слов больного 3 месяца назад стали беспокоить боли в поясничной области.

Результаты исследований: КТ поясничного отдела – картина деструкции правого поперечного отростка L4 позвонка с паравертебральным компонентом. КТ органов брюшной полости – кистозные образования фиксированные к правой подвздошной кости. МРТ поясничного отдела - картина множественных кист в проекции мягких тканей спины справа на уровне L2-L5 позвонков и в подвздошной области справа.

При проведении консиллиума врачей ВКГ МО РК с участием нейрохирурга, травматолога, хирурга, рентгенолога заподозрен паразитарный характер заболевания (эхинококк). В плановом порядке выполнена симультанная операция – эхинококкэктомия из правого забрюшинного пространства, паравертебральной области справа. Послеоперационный период протекал без осложнений. В послеоперационном периоде проведено 2 курса противорецидивного лечения - альбендазол по 400 мг.х2 раза в сутки внутрь в течении 28 дней каждый.

В дальнейшем выполнены контрольные КТ и МРТ через 6 и 12 месяцев - признаков рецидива заболевания не выявлено.

Выводы: оперативное лечение эхинококкоза проводится в течении многих лет, при этом постоянно совершенствуются принципы и техника вмешательства, с целью большей радикальности проводится консервативное лечение противопаразитарными препаратами (альбендазол, мебендазол и др.) до и после операции. Примененная симультанная операция по удалению кист и последующим противорецидивным лечением альбендозолом, несмотря на множественность эхинококковых кист с поражением нескольких областей организма, принесли положительный результат.

Учитывая основной путь распространения эхинококка через желудочно-кишечный тракт – портальная вена- печень - нижняя полая вена – малый круг кровообращения - большой круг кровообращения, обращает на себя внимание редкость поражения эхинококковым процессом паравертебральной области, забрюшинного пространства. Вероятно, в данном случае произошла миграция паразита через венозные анастомозы между нижней полой веной и околопозвоночным венозным сплетением.

Литература:

1. Лучевая диагностика. Позвоночник. Г. Имхоф, Б.Хальперн. Москва. Издательство -Медпресс-информ. 2011 г.

2. Практическая нейрохирургия. Б.В.Гайдар. Санкт-Петербург. Издательство - Гипократ. 2002 г.

Бұл мақалада паравертебральді таймағындағы және қарынның оң жақ сыртқы кеңістігіндегі таспа құрт ірінді ісіктеріне жасалған симультанді операциядан кейінгі қанағаттандырлік нәтиже жағдайы қаралыстырылған.

Тупкі сөздер: таспа құрт, симультанты операция, альбендазол.

Summary: In this article, we consider the case of satisfactory results after simultaneous operations with Echinocock (hydatid) cysts of the right paravertebral region and the right retroperitoneal space

Keywords: Echinococcus, simultaneous operations, albendazole.

Караманова А.А.
А.Н. Сызғанов атындағы Ұлттық ғылыми хирургия орталығы

Адамдардың психоэмоционалын тұрғыда дайындау трансплантацияғдейінгі және кейінгі донор мен реципиент көңіл күйін бақылау

Аннотация. Психоэмоциональная подготовка донора. Наблюдение за настроением человека до и после операции. Донор играет самую важную роль в трансплантации, потому что он отдает свой орган. Врачам необходимо объяснить сложность и возможные осложнения операции по трансплантации органов. Также важно убедить донора в высокой моральной цели данной операции, заключающейся в попытке подарить ему жизнь и веру в будущее.

Жұмыстың жоспары:

1.Қазақстанда мүше трансплантация туралы мәселе

2.Тірі донорға психоэмоционалды көмек көрсету

3. Қайтыс болған донордың туыстарымен келіс сөз жүргізу

4.Мүшелерге трансплантация жасғанан кейігі науқастың жағдайы және реаблитация.

Жалпы, тіндер мен мүшелерді ауыстыру медицина саласының ең ірі жетістігі саналады. Бүгінде әлемнің алпауыт елдері мүше трансплантациясын жасаудың ең озық үлгілерін қолданып жатыр. Бір адамның ағза мүшелері7 адамның өмірін сақтап қалуға мүмкіндік береді екен.

Қазіргі кезде елімізде 5000ға жуық адам ағза ауыстыру үшін тіркеліп, кезегі келетін сәтті асыға күтіп жүр. Олардың ішінде 1200астам науқастың жүрегі сыр берсе, 1300астам адамның бауыры, 2000астам адамның бүйректерін ауыстыру сияқты күрделі операцияны қажет етеді. Алайда оларды ауыстыратын мүшелер табыла бермейді, сондықтан жыл сайын жүздеген адамдар трансплантациялық операция жасату үшін шет елдерге барады. Пәкістан мен Қытайға осы мақсатта баратын отандастарымыз көп. Көпшіліктің айтуы бойынша Пәкістандағы баға әлемдегі ең төменгі баға деп саналады. Шет ел асып мұндай операциялады жасатуға әр кімнің жағдайы көтермейді , бұған қыруар қаржы қажет.Осындай операциялар өз елімізде жасалатын болса өлім-жітім біршама азайған болар еді. Ол үшін не істеу керек? деген сұрақ туындайды. Бұл үшін ең алдымен халыққа трансплантация арқылы ауыру мүшелерді қайтыс болған адамдардың сау мүшелермен алмастырып адам өмірін сақтап қалуға болатындығын түсіндіру, олардың психологиясын осы тұрғыда қалыптастыру қажет. Қазақстанда бірінші рет науқасқа донордың жүрегін ауыстырып салу операциясы жасалды. Көп жұртқа сенсция болған осы күрделі отадан кейін Қазақстан әлемдегі донорлық жүректі ауыстырып салатын 27 елдің қатарына қосылды. Бірінші рет науқасқа донордың жүрегін ауыстырып салу операциясы сәтті жүзеге асты. Бұл ретте отандасымыз Игорь Воротников барша қазақстандықтардың аузынан түспей жүрген ізгі қадам жасады. Анасы мезгілсіз қаза болып, қасырет шеккен ол ең қиын сәтте өзге адамдардың өміріне араша түсті. Игоръ анасының жүрегі мен бүйрегін донор мүшесіне мұқтаж адамдарға беру туралы шешім қабылдады. Сөйтіп, тағдыры қыл үстінде тұрған екі адамға –Жәнібек Оспанов пен Евгений Курцқа жаңа өмір сыйлады. Анасынан айрылған ол қаны бөлек болғанмен жаны бір бауырлар тапты. Әрбір отандасымыздың денсаулығы- мемлекет үшін ең басты байлық.

Қазір Қазақстанда туыстық, ағайындық трансплантация дамып келеді. өйткені қазақстандық отбасылар әдетте көп балалы болып келеді. Олар өз балалары немесе ағайындар үшін донор болғысы келетін адамдар кездеседі.

Өмір бар жерде өлім бар демекші дені сау адамдар аяқ асты түрлі қатарлердің салдарынан көз жұмады. Осындай адамдардың мүшесі келесі бір адамға өмір сыйласа оның мүшесі басқа адамның денсінде ұзақ өмір сүрсе сол адам үшін де оның туған туыстары үшінде жасалан теңдесі жоқ жақсылық болар еді. Мұндай іске бару үшін үлкен мейірбандық пен адамгершілік қажет. Мысалы біз әрқайсымыз осындай ерлік жасауға дайынбыз ба? Адамгершілік тұрғысынан ойлап қарағанда сіз өз басыңыз өмірден озған шағыңыза өз мүшеңізді өмір сүргісі келіп отырған бөтен бір науқас адамға трансплантация арқылы беруге келісесізбе? Немесе қайтыс болған жақын адамдарыңыздың мүшелерін басқа адамға алып салуына келісім бересіз бе? Осы жайында ойланып көрейікші. Біздің елімізде осы жағдайға халық қаншалықты дайын, соны білуіміз қажет. Бұл сұрақ бәрімізді мазалайды. Сол үшін бұл мәселе жөнінде телеарналарда, радио желісінде газет журнал беттерінде көп ақпараттар көрсетілуге, айтылуға тиіс. Халық алдымен бұл операцияның маңыздылығын білуі керек. Бұл жағдай әр қайсымыздың басымызға түсуі мүмкін, өзімізге тікелей қатысты болмасада туыстарымызда ,таныстарымызда кездесуі мүмкін. Бұл іс әр адамның көкейінде болуға.

Бұл операциядағы ең шешуші рөл атқаратын донор. Өйткені оның мүшесі алынады. Тірі донорларға дәрігерлер трансплантациялық отаның өте ауыр екендігін қиышылықтардың болатындығын түсіндіру қажет. Операция алдында олармен кеңес өткізу керек, шынымен осы істі өзі батыл шешіммен қабылдады ма? Операциядан кейінгі ауыртпашылыққа шыдауға дайын ба? Соның бәрін анықтап сұрау қажет. Бұл жағдайда психологтың берер кеңесі қажет. Донордың алға койған максаты Қиындыққа шыдаймын, бәрін жеңемін, туысыма өмір сыйлаймын, оның бақытты сәттерін көргім келеді деген жақсы ойларды сана сезимне енгізу қажет.Сол шешімен реципиенттің «Өмірге көз қарасын ояту,жүректеріне үміт ұялатып, әр бір күндерін қуанышпен оянып, әр бір күндерін бақытты өткізеді.» Егер донор сенімсіз болып, бәрі сәтсіз болса қайтемін? деген ойдан арыла алмаса мұндай донордың операциядан бас тартқаны жөн. Өзіне сенімсіз психологиясы шыңдалмаған әлсіз адамның мұндай қадамға бармағаны дұрыс. Ондай жағдайда науқасқа да дәрігерге де сәтсіздік туғызады. Сол үшін тірі донорды тұрақтылыққа,сенімділіке дайындау қажет.

Қайтыс болған донордың туыстарымен әңіме жүргізу кезінде

сөз нақты болғанды және аса мейірбандықты талап етеді. Қайтыс болған адамның мүшесі басқа адамға өмір сыйлатындығын, мұның сауапты іс екендігін жылы сөзбен жеткізе білу керек. Бұл жағдайға үрке қараудың керегі жоқ, қаншама науқастар ағзаға зәру аурудан қиналып отыр, соларға өмір сыйлау, үлкен ерлік жасағанмен тең. Қаза болған адамның мүшесі науқас адамның өмірін арашалап қалса, денсаулығы түзелген адам өмір бойы алғысын айтып, оған Алладан иман сұрайды. Адамдардың бір-біріне деген көмегі жақсылығы қиын шақтарда болғаны нұр үстіне нұр және үлкен сауапты іс болар еді.

Дамыған елдерде мүше трансплантациясына байланысты мәселелердің бәрі заң жүзінде шешіліп қойған. АҚШ-та жүргізушілердің куәлігіне өзі көз жұмған жағдайда өз мүшесін беруі немесе бермеуі туралы мәлмет көрсетіліп тұрады. Тіпті Араб елдерінің өзінде қайтыс болған адамдардың туыстары келісім берсе, өлі адамның ағзарарын науқастарға салады. Біздің елімізде өкінішке орай трансплантология саласы әлі онша дамымаған. Өйткені «трансплантация туралы» заңның кейбір баптарында шикілік бар. Сондықтан бұл заңға өзгрістер мен толықтырулар қажет. Сонымен қатар адамдардың санасы, қазақы менталитет, діни көзқарас донор болуға келісім беру туралы пікірлердің әрқилы екенін көрсетеді. Трансплантация төңірегіндегі қиындықтардың 25-30 пайызы ғана медицина арқылы шешімін таба алады. Ал қалған мәселе қоғам мен заңға, дінге, моральға тәуелді.

Қазақстанда 2012 жылы бүйректі ауыстыруға байланысты 13 операция жасалды. Барлық операцияларға тірі адамдар донор болды. Бізде алғаш рет бауыр трансплантациясы да биыл жүзеге асырылды. Ол да тірі донордан алынған. Ал өлген донорлар аз болды. Жүрек қайтыс болған адамнан ғана алынады және ол донордан рецепиентке 4 сағаттың ішінде ауыстырылып үлгеруі керек, әрі донор мен рецепиенттің арасында қан тобының, типтік анализдерінің нәтижесі сәйкес келуі міндетті. Ағза мүшелерін ауыстырып салу операциялары тек Астана және Алматы қалаларындағы дүниежүзілік деңгейде жетілдірілген медицина орталықтарында ғана тегін жасалады.

Адамның жаратылысы- ғажап әлем. Ағзаны бөгде дене қабылдай қоюы қиын жағдай. Мәселен, донордың бүйрегін салғанан кейін науқас құлан-таза сауығып кетпейді. Ол өмір бойы иммунитетін қалыптан жоғары күшейтіп жібермейтін арнайы дәрі-дәрмектер қабылдайды. Операциядан кейінгі реаблитация жақсы болған жағдайда адам ұзақ өмір сүреді. Трансплантация операциясынан кейін науқасқа денесіндегі жаңа мүше қалыптасқанға дейін қатты аурулар, психологиялық ауытқулар жиі кездеседі, науқас депрессиға ұшырайды, өмір мен өлім арасындағы күрес басталады. Осындай қиын сәттерде науқасқа психоэмоциялық көмек қажет, ол үшін үш кезеңдік реаблитациялық ем жүргізіледі.

І-ші кезең алғашқы кездерде дәрілік еммен қоса дәрігердің жылы сөздері, ағайын- туыс дос жарандардың келіп жылы қабақ танытуы науқас үшін үлкен көмек. Бастапқыда науқасты жалғыз қалдыруға болмайды қасында жақын адамының болғаны дұрыс.

ІІ-ші кезең науқастың тұруына, жүруіне жәрдемдесу, дәрі –дәрмектермен қоса емдік гимнастиканы тағайындау қажет, сондай-ақ психолог жеке ем жүргізуге тиісті.

ІІІ-ші кезеңде депрессияға қатысты қосымша дәрі-дәрмектер бұйыру керек. аурухана ішіндегі арнайы залға барып емдік гимнастикамен айналысуға болады. Психологтың музыка терапиясын қабылдау керек.

Ауруханадан шығар кезде науқастың және тірі донордың қоғамға араласуын түсіндіру керек. Алдағы болатын қиыншылықтарды да ескерткен жөн, жұмысқа тұрудың қиыншылығы, ауыр жұмысқа жарамсыздық тамақтану диетасын ұстану бәрі оңайға соқпайды. Соның бәрін жылы сөзбен жеткізу дәрігердің жұмысы. Өмір үшін күрестің барлық адамның басында бар екенін түсіну қажет. Ең бастысы табандылықпен қиындықты жеңе білу.

Қолданылған әдебиеттер

1. *Руководство по трансплантации почки. Третье издание. Перевод с английского под редакцией Я.Г. Мойсюка. (2004 г). Редактор Габриель М. Данович.*
2. *Психиатрические аспекты трансплантации почки. стр.412-426.*
3. *Психосоциальные и финансовые аспекты трансплантации почки.стр.412-426.*
4. *Трансплантация почки . Методическое руководство. Астана 2012.*
5. *Қазақстан Республикасының халық денсаулығы және денсаулық сақтау жүйесі туралы кодексі. Астана 2009 165-бап. Донор оның құқықтары мен міндеттері.бет.137*

Psychoemotional preparation of donor. Observation of recipient before and after operation of organ transplantation. The donor plays very important role in the operation of organ transplantation. Doctors should explain to the donor difficulties and possible complications of these operations. Also it is very important to explain the high moral aims of transplantation, which is giving of opportunity to live as healthy person and normal quality of further life.

Утетлеуев А.М.
Алматинская многопрофильная клиническая больница. г. Алматы

Диагностика и лечение кровотечений из острых гастродуоденальных язв в клинической практике

Аннотация. Анализируя истории болезни 234 больных находившихся на лечение в хирургическом отделение АМКБ с 2000 по 2011 год пришли к выводу, что острые гастродуоденальные язвы осложненные кровотечением часто появляются на фоне декомпенсации острых и хронических заболевании, при осложненных течениях послеоперационных состояний и ожоговой болезни и значительно ухудшает прогноз жизни больного, Требует незамедлительной интенсивной терапии в условиях ОРИТ. Проводиться консервативная терапия, при неэффективности консервативного лечение оперативное лечение, который требует минимальный объем-прошивание кровоточащих сосудов.

Язвенная болезнь желудка (ЯБЖ) и двенадцатиперстной кишки (ЯБДПК) встречается у 5-10% населения. ЯБЖ и ЯБДПК осложняется кровотечением у 15-20% больных и оставляет от 55 до 85% всех случаев острых желудочно-кишечных кровотечений (ЖКК).

Несмотря на достижения современной науки и практики, расширение арсенала терапевтических средств и хирургических вмешательств, успехи анестезиологии и реаниматологии, общая летальность при этом осложнении не имеет заметной тенденции к снижению и достигает от 5% до 14%, и послеоперационная от 5,7% до 35,7%.До настоящего времени отсутствует единая тактика при выборе метода лечения язвенных ЖКК, особенно при острой эрозивно-язвенных поражениях слизистой желудка и двенадцатиперстной кишки и это является причиной малоудовлетворительных результатов лечения.

Наиболее частой причиной кровотечений из верхних отделов ЖКТ является острые эрозивно-язвенные поражения желудка и 12/п. кишки у пациентов в критических состояниях (ИБС, ОНМК, сепсис, шок), в том числе и в послеоперационном периоде. Это

грозное осложнение - закономерное следствие развившихся мультисистемных нарушений, которое принципиально ухудшает прогноз жизни пациента. Нередко острые язвы, осложненные кровотечением, возникают у пациентов после травмы, ожогов и оперативных вмешательств. По секционным данным острые изъязвления обнаруживаются в 24% наблюдении, у 50-100% пациентов в отделениях интенсивной терапии. Летальность при ЖКК из острых язв у больных в отделениях интенсивной терапии (ОРИТ) достигает 80%.

В диагностике и лечении больных с гастродуоденальными кровотечениями колоссальную роль сыграет ФЭГДС. При эндоскопии определяется источник кровотечения, их количества, локализация, оптимальный метод эндоскопического гемостаза, состояние гемостаза. Эндоскопия также позволяет прогнозировать вероятность рецидива кровотечения. Наиболее важными прогностическими критериями при этом размеры, количество, локализация и принадлежность к классу Форреста.

Проведен ретроспективный анализ истории болезни 234 больных с гастродуоденальными кровотечениями из острых язв, находившихся на лечении в хирургическом отделении АМКБ с 2000г. по 2011г. Мужчин было 178(76%), женщин – 56(24%). Средний возраст пациентов составляет 56 лет. Из них старше 60 лет было 133(57%). По локализации острых язвенных поражений у 149(64%) пациентов они были в желудке, у 85(36%) в ДПК. Острые язвы в желудке и ДПК носили множественный характер в 101(43%) случаев. При этом 122(52%) пациенты поступили с кровотечением из острых язв в хирургическое отделение со скорой помощью, а остальные 112(48%) пациенты лечились в различных отделениях стационара.

При определении активности кровотечения и оценке степени гемостаза придерживались классификации Forrest: Активное кровотечение (Forrest 1) было у 36 (15, 4%) больных, из них струйное, пульсирующее, артериальное кровотечение (Forrest 1а) у 12(5,1%) больных, венозное, вялое кровотечение (Forrest 1в) у 14(6%) больных. Признаки состоявшегося кровотечения (Forrest 2) у 73(31%) больных: тромбированный сосуд на дне язвы (Forrest 2а) у 35(15%) больных, фиксированный тромб или сгусток (Forrest 2в) у 31(13,2%) больных, геморрагическое пропитывание на дне язвы (Forrest 2с) у 7(3%) больных. Нет эндоскопических признаков кровотечения (Forrest 3) у 125(53,4%) больных, чистое дно язвы, отсутствие прямых визуальных признаков кровотечения при наличие мелены .Пациенты исходя из причин развития острых язв были выделены на три группы: группа 1 - 122(52%) больных связанные с прямым контактом лекарственных препаратов обладающих ульцерогенным действием (стероиды, НВПВ, антикоагулянты, дезагреганты, алкоголь и другие токсические вещества). Группа 2- 40(17%) больных появляющиеся при некоторых острых и хронических заболеваниях соматической патологии, у больных пожилого и старческого возраста преимущественно сосудистыми заболеваниями, ИБС. системным атеросклерозом, сахарным диабетом. Группа 3- 72(31%) больных развивающиеся в состоянии стресса в послеоперационном периоде, в условиях органной дисфункции у пациентов ОРИТ и у больных ожоговой болезнью.

Наиболее часто в стационаре наблюдались острые язвы появляющиеся на фоне декомпенсации некоторых острых и хронических заболеваний, часто сопутствующих синдрому полиорганной недостаточности (ПОН). У 134(57%) наблюдаемых нами пациентов острые язвы возникали при декомпенсации терапевтической или неврологической патологии и ПОН 2-3 степени, которым соответствовали показатели APACHE более 15 баллов или MODS более 8 баллов. У 211(90%) больных с сопутствующей патологией наблюдались сочетание двух и более заболеваний. 1-2 группе больных наиболее частыми были появление ИБС у 40(24,5%), хронические неспецифические заболевания легких у 12(7,4%), простудные заболевания у 18(11,1%), цирроз печени и печеночная недостаточность у 12 (7,4%), хроническая почечная недостаточность у 15(9,3%), цереброваскулярные заболевания у 15(9,3%), сосудистые заболевания у 12(7,4%). Кроме того, в этой группе у 24 (15%) больных были острые язвы осложненным кровотечением связанные с приемом алкоголя.

При осложненной течении послеоперационного периода и прогрессировании органной дисфункции факторами риска развитии острой язвы с кровотечением являлись: длительная искусственная вентиляция легких (более 48 часов)-11, ДВС – синдром, коагулопатии-12, развитие органной дисфункции (ПОН 2-3 степени)-21, Артериальная гипотензия и шок более 2 часов-18, лечение глюкокортикоидами-6, алкоголизм-5

В группе высокого риска рецидива(F1;F2) проводился эндоскопический контроль гемостаза, контрольную ФГДС выполняли от 1-7 суток после первичного обследования и перед выпиской больных. При каждой ФЭГДС оценивали качество гемостаза, риск рецидива кровотечения и проводилась профилактика кровотечения.

В зависимости от степени и тяжести кровотечения всем больным наряду с эндоскопическим и хирургическим лечением применялось консервативное лечение включающееся противоязвенную (ингибиторы протонного насоса, Н-блокаторы, антациды) инфузионную, гемостимулирующую и гемостатическую терапию. При анализе результатов лечения острых язв осложненных кровотечением, учитывались не только рецидивы ЖКК, но и исход лечения основной патологии.

Из 234 больных только у 19(8,1%) эндоскопический установить размеры язв не удалось. Из них у 14 больных язва была полностью прикрыта сгустком крови. В 5 наблюдениях визуализировался только край язвенного дефекта. Таким образом, чувствительность эндоскопии при определении размера язвы составил 91,9%.

При первичном обследовании применялся эндоскопический метод гемостаза. Использовали инъекционные способы в виде периульцерозного введения спирт – новокаиновой смеси соотношение 1:10 в количестве от 10 до 40 мл, а у 11 больным использовали комбинированные способы гемостаза, сочетая инъекционные способы и термические. Первичный эндоскопический гемостаз был успешным у 36 больных с активным кровотечением. В 8 наблюдениях эндоскопический гемостаз дал временный эффект, т.е. в течение 12-72 часов после лечебной эндоскопии отмечалось рецидив кровотечения. Эти больные были оперированы в экстренном порядке. Учитывая тяжесть состояния пациентов, острые язвы были выполнены минимальные хирургические вмешательства: у 4 больных гастротомия с прошиванием язвы и 4 больных дуоденотомия с прошиванием язвы.

Эндоскопический гемостаз проведенных из 63 больных оказался эффективным у 47(74,6%). Из 162 больных умерло 17(10,5%) больных. Анализ летальности в 3 группе не рассматривался, поскольку основными причинами были операции или их осложнения. Из числа умерших пациентов у 12 причины смерти были прогрессирование органной недостаточности, у 5 –рецидивы ЖКК.

У 169(72,5%) отсутствовали клинически значимые симптомы ЖКК, кровотечение носили скрытый характер и диагностировался лишь при появлении гемодинамических нарушений или при снижении лабораторных показателей эритроцитов, гемоглобина, гемотокрита. Диагностика острых язв основывался на данных анализов, клинических проявлений и в основном результатов фиброгастродуоденоскопии, а также морфологического изучения слизистой. При отсутствии признаков активного кровотечения, если позволяют условия, делали биопсию слизистой из зон язв для исключения опухолевого поражения желудка. К группам высокого эндоскопического риска рецидива ЖКК из острых язв мы относили больных с активным кровотечением из одной или несколько острых язв на момент первичной эндоскопии F1a ,F1b, любой степенью тяжести кровотечении или анемии. Их в нашем наблюдении было 36(15,4%) больных.

Выводы:

Проблема диагностики и лечения осложнений острых язв ЖКТ сохраняет свою актуальность, учитывая, что они являются осложнением различной патологии, проявлением энтеральной недостаточности как компонента полиорганной недостаточности.

ФЭГДС является основным и ведущим методом диагностики источника, типа и характера кровотечения из острых язв ЖКТ. В определении источника кровотечения по нашим данным составляет 100% , определении размера язвы-92%.

Эндоскопия также позволяет прогнозировать вероятность рецидива кровотечения. Наиболее важными прогностическими критериями при этом размеры, количество, ее локализация и принадлежность к классу Форреста.

При активном кровотечении по классу F1a-F1b и с признаками состоявшейся кровотечения по классу F2a-F2b, при острой язве, осложненной кровотечением, у больных сопутствующей патологией и ПОН первичный эндоскопический гемостаз был эффективным в 75% случаев, а остальных 25% случаев были неэффективным требующие повторный эндогемостаз или оперативное лечение.

У больных гастродуоденальным кровотечением из острых язв экстренное оперативное лечение требует минимальный объем операции - прошивание кровоточащих сосудов.

Литература

1.Гостищев В.К., Евсеев М.А. Гастродуоденальные кровотечения язвенной

этиологии. Руководство для врачей. М., 2008, 380с

2.Винокуров М.М., В. С. Петров, Н. М. Гоголев, М. А. Капитонова

//Актуальные проблемы оказания экстренной и специализированной медицинской помощи при чрезвычайных ситуациях. – Т. 5: V респ. науч.-практ. конф., Якутск (24-25 ноября 2005 г.): Гастродуоденальные кровотечения. Тез. докл. – Якутск: Изд-во Якутского ун-та, 2005. – С. 34-36.

3. Курбанов Ф.С., Домрачев С.А., Асадов С.А. и др. //Хирургическое лечение язвенной болезни двенадцатиперстной кишки. Вестник хирургии-2001-№ 4. С.23-28.

4. Винокуров М. М. Капитонова М.А.//Алгоритм хирургического лечения больных с язвенным гастродуоденальным кровотечением Наука и образование. – 2007. – № 3 (47). – С. 102-107.

5. Винокуров М. М. Капитонова М.А. Язвенные гастродуоденальные кровотечения: пути оптимизации лечебной тактики. // Хирургия. – 2008. № 2. С. 33-36.

6. Гостищев В.К., Евсеев М.А.// Гастродуоденальные кровотечения язвенной этиологии. Руководство для врачей. М., 2008, 380 с.

7. Ефименко Н.А., Лысенко М.В., Асташов В.Л. //Кровотечение из хронических гастродуоденальных язв: Современные взгляды и перспективы лечения. Хирургия. 2004, № 3, С. 56-59.

ТҰЖЫРЫМ

Утетлеуев А.М

Клиникалық жағдайындағы жедел гастродуоденальды ойық жарасының қан кетуінің диагностикасы мен емдеуі

Алматы көпсалалы клиникалық ауруханасы. Алматы қ.

2000 жылдан 2011 жылдар аралығында Алматы көпсалалы клиникалық ауруханасында емделген 234 науқастың сырқатнамасын талдай келе мынадай қорытынды жасауға болады: жедел гастродуоденальды ойық жаралар жиі жедел және созылмалы соматикалық аурулардың декомпенсация сатысында, операциядан кейінгі кезеңде, күйік ауруының асқынуларында қансыраумен асқынады. Бұл науқастарды реанимация бөлімшесінде емдеуді қажет етеді. Консервативті ем жүргізіледі. Консерватиті ем нәтижесіз болғанда оперативті ем- қансырап тұрған тамырды тігу жасалады.

SUMMARY

Diagnostic and medical treatment of bleedings from sharp gastroduodenal ulcers in clinical practice

Utetleuev A.M.

Almaty Multifield Clinical Hospital

By analysis of disease histories of 234 patients of Almaty Multifield Clinical Hospital from 2000 till 2011 years it comes to conclusion that sharp gastroduodenal bleeding ulcers appears by dekompensation of sharp and chronic diseases, by complicated post operational conditions and by burn diseases. It requires intensive therapy in reanimation section. It needs conservative therapy or operative treatment that requires minimal saw of bleeding vessels.

УДК 616.351-006.6-056-005

Ж.Ж. Баймухамбетов, Д.С. Сексенбаев, Р.А. Керимов
Южно-казахстанская государственная фармацевтическая академия, г. Шымкент
Областная клиническая больница г. Шымкент

Ретроспективный анализ предраковых заболеваний толстой и прямой кишки

Аннотация. По данным Казахского научно-исследовательского института онкологии и радиологии рак толстой и прямой кишки занимает пятое место в структуре онкологических заболеваний Казахстана. В 80% случаев колоректальному раку предшествуют полипы. Согласно нашему исследованию каждый третий полип диагностируется уже на стадии злокачественной трансформации. Это мы связываем с двумя аспектами – диагностическим (несовершенство программы диагностики) и морально-этическим («ложный стыд» пациентов).

Актуальность

В последние годы в большинстве стран мира наблюдается рост заболеваемости раком колоректальной локализации. Согласно данным Казахского научно-исследовательского института онкологии и радиологии, ежегодно более 2,5 тысячи казахстанцев впервые узнает о наличии у себя этого диагноза. Это в среднем 210 новых случаев на каждый месяц [1].

Удручающая статистика связана с несовершенством ранней диагностики раковых заболеваний, начинающихся в большинстве случаев с аденоматозных полипов – наиболее распространенной предраковой патологией колоректальной области [2]. Она в 80% случаев предшествует онкологии прямой и толстой кишки[4]. Данное обстоятельство подчеркивает необходимость усовершенствования скрининга этого недуга не только в Казахстане, но и во всем мире. Согласно государственной Программы развития онкологической помощи в Республике Казахстан, скрининг должен основываться на максимально раннем выявлении, как самих раковых заболеваний, так и предраковых образований[3].

Проблемы раннего выявления полипов колоректальной локализации мы видим в двух аспектах: в диагностическом и в морально-этическом.

На сегодняшний день существует широкий ассортимент методов диагностики полипов прямой и толстой кишки: эндоскопический, рентгенологический, бензидиновая проба на скрытую кровь, иммуноферментное определение гемоглобина в кале, иммуноферментные копрологические, молекулярно-генетические, виртуальная колонография, капсульная эндоскопия и др. [4,6].

Однако многие из них имеют барьеры для применения в скрининге. Например, колоноскопию, несмотря на высокие показатели чувствительности и специфичности, сложно применить как метод для массовых исследований в силу инвазивности и необходимости проведения специальной подготовки пациента к исследованию. Рентгенологический метод неинформативен при полипах малых размеров и также требует предварительной подготовки обследуемого.

Благодаря данным научных исследований, показывающих, что в 89% случаев полипам сопутствует скрытое кровотечение [7], широкое распространение получили методы определения гемоглобина в кале для скрининга предраковых и раковых новообразований колоректальной области.

В середине 20 века был разработан гемокульт-тест (gFOBT), именуемый также гваяковой реакцией, пробой Вебера. Чуть позже появилась более специфичная и чувствительная модификация этого теста – реакция Грегерсена (бензидиновая проба). Однако, несмотря на то, что данный метод, согласно рандомизированным исследованиям, способствовал повышению качества раннего выявления онкологии прямой и толстой кишки в ряде стран [8], чувствительность его остается невысокой – 30% при злокачественных новообразованиях, 15% при полипах [9]. Более того, данная реакция неспецифична к гемоглобину человека: она способна реагировать на гемоглобин мясной пищи, а также на соединения растительного происхождения и некоторые железосодержащие препараты. Поэтому тест при своей небольшой чувствительности требует еще и специальной подготовки пациента.

Однако недавно было предложено иммуноферментное определение гемоглобина человека в кале (iFOBT). Этот метод лишен слабых сторон бензидиновой пробы. Ведь iFOBT реагирует только на гемоглобин человека. За счет чего обладает высокой специфичностью – 95% при чувствительности в 77,7% для онкологических образований колоректальной области (для полипов 54%) [10]. Более того, для проведения iFOBT нет необходимости в специальной подготовке пациента.

Метод определения комплекса гаптоглобин-гемоглобина человека (Hnb/Hp) в кале обладает большей чувствительностью к аденоматозным полипам, чем iFOBT – 76% против 54% - при специфичности в 96% [11]. Данный метод также не требует соблюдения специальной диеты перед исследованием.

К сожалению, в Казахстане из всех проб на скрытую кровь в кале применяется только бензидиновая проба. Иммуноферментное определение гемоглобина, определение комплекса гаптоглобин-гемоглобин в кале еще не внедрены в диагностическую программу.

В 2010 году для диагностики семейного полипоза в работе Захаржевской Н.Б. и соавт. был предложен метод выявления гена APC в кале пациентов [12]. Данный метод в настоящее время в Казахстане также не применяется. Хотя он может быть внедрен при выполнении Программы скрининга онкологических заболеваний.

Раскрывая содержание морально-этического аспекта, становится очевидным, что с другой стороны огромным препятствием в выявлении полипов толстого и прямого кишечника является не только несовершенство программы диагностических мероприятий, но и особое отношение населения к патологии данной локализации. Это связано с банальным стеснением, так называемый «ложный стыд». В большинстве случаев больные обращаются к колопроктологу только в крайних, в запущенных случаях. Лишь мизерная часть пациентов приходит за помощью в тот момент, когда их начинают беспокоить начальные симптомы полипа.

По нашему мнению, в преодолении данного препятствия большую роль могут сыграть скрининговые неинвазивные методы диагностики (тест iFOBT, определение в кале комплекса гаптоглобин-гемоглобин и гена APC), с помощью которых можно проводить массовые исследования, более доступные и удобные для населения.

Наиболее эффективным методом лечения полипов колоректальной локализации является эндоскопическая полипэктомия. Она показана при полипах различной формы на выраженной ножке, мелкие полипы (до 0,5 см) могут быть коагулированы[5].

Две патологии – колоректальные полипы и их злокачествен-

ное перерождение – неразрывно связаны друг с другом. Поэтому, для получения полноценной картины закономерностей проявления и распространения предраковых заболеваний в популяции ЮКО был проведен ретроспективный анализ среди пациентов двух групп (первая группа – раковые заболевания, вторая – предраковые).

Цели

Оценить своевременность выявления колоректальных полипов (предраковой патологии) на примере Областной Клинической больницы г. Шымкент.

Изучить особенности предраковых заболеваний колоректальной локализации и закономерности их злокачественной трансформации на примере больных, поступивших в Областную клиническую больницу и Областной онкологический диспансер г. Шымкент.

Материалы и методы

На первом этапе нами проанализированы результаты 324 колоноскопических биопсий, произведенным больным в возрасте от 18 до 75 лет на протяжении 2011 – 2012 годов. Подавляющее большинство исследованных приходится на возрастную группу от 39 до 60 лет – 70% всех обратившихся. Из них 157 женщин (48%), 167 мужчин (52%).

На втором этапе нами был проведен ретроспективный анализ 70 историй болезней Областного Онкологического диспансера и 57 Областной клинической больницы г. Шымкент за 2010-2012 годы. Из 127 исследуемых 63 пациента оказались мужского пола, 64 – женского. Самая многочисленная возрастная группа среди пациентов онкологического профиля от 50 до 87 лет (43 из 70 больных), среди больных с предраковыми заболеваниями от 35 до 50 лет (27 из 57 больных).

Пациенты онкологического диспансера вошли в 1-ую группу, пациенты областной клинической больницы – во 2-ую.

Результаты

Анализ гистологических заключений показал, что из 324 биопсий на долю аденоматозного полипа пришлось 204 случая, на колоректальный рак 88 случаев, на ворсинчатый полип 28 случаев, болезнь Крона 4.

Больные с гистологически подтвержденным колоректальным раком направлялись в онкодиспансер.

В ходе второго этапа исследования мы выяснили, что среди больных 1-ой группы анемия развивалась в 66% (46 из 70 больных) случаев. Из них анемия легкой степени тяжести (ниже нормы, но выше 90 г/л) составляла 70% (32 из 46 больных анемией), анемия средней степени (70-90г/л) составляла 25% (12 из 46), анемия тяжелой степени (ниже 70 г/л) – 5% (2 случая на 46). Во 2-ой группе анемия отмечалась в 17% случаев (9 больных из 57), из них 7 случая пришлось на анемию легкой степени тяжести и 2 случая на анемию средней степени тяжести (см. диаграмма - 2).

Скорость оседания эритроцитов в первой группе оказалась выше нормы у 32 пациентов из 70 (46%). Увеличение СОЭ у больных 2-ой группы отмечалось в 7%.

При анализе больных 1-ой группы по половому признаку оказалось, что женщины среди всех больных составляют 49% (34 из 70 больных), мужчины – 52% (36 из 70). Среди больных 2-ой группы женщины и мужчины оказались в равных соотношениях.

Пациенты 1-ой группы в возрастной категории от 50 до 87 лет составили 73% от общего количества пациентов (50 из 70), лица от 33 до 50 лет составили 27% (19 из 70). Пациенты с полипами в возрастной группе от 35 до 50 лет составили 60% (30 из 50).

В структуре гистологических заключений пациентов 1-ой группы аденокарциномы различной степени дифференцировки составили 82,5% (57 из 70 пациентов), коллоидный рак – 10% (7 из 70), перстневидно-клеточный рак 5% (4 из 70), недифференцированный рак 2,5% (2 из 70) (см. диаграмма-2).

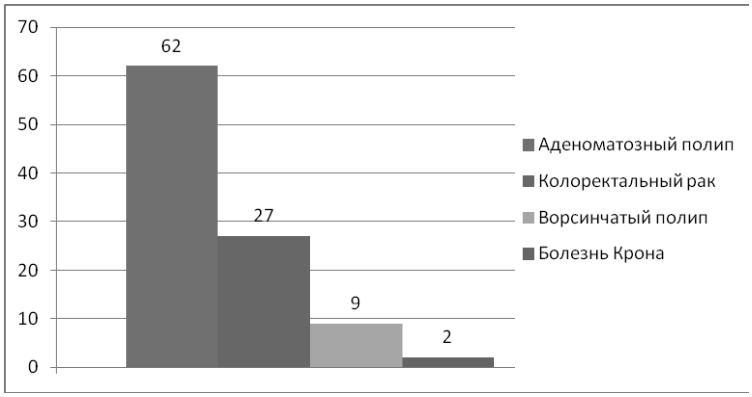

Диаграмма 1. Гистологические заключения биопсийного материала (в %)

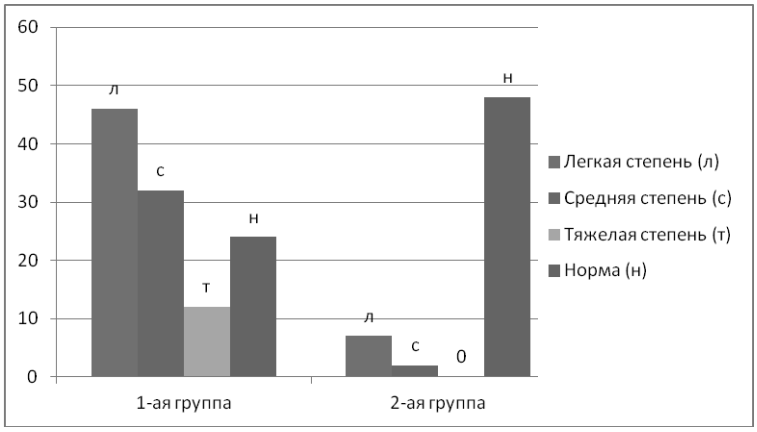

Диаграмма – 2. Уровни гемоглобина среди пациентов 1-ой и 2-ой групп (ось ординат – количество пациентов).

В структуре госпитализаций в Областной онкологический диспансер на долю г. Шымкент приходится 41%, Туркестан – 17%, Сайрамский район 14,8 %, Байдибекский, Мактааральский, Сарыагашскский, Тюлькубасский, Толебийский районы по 4,3%, г. Кентау и Отырарский район по 2,1 %. После проведения стандартизации выяснилось, что самая высокая заболеваемость наблюдается в Байдибекском районе, далее в порядке убывания следуют города Туркестан и Шымкент. В областную клиническую больницу с полипами прямой и толстой кишки 57% больных обратилось с г. Шымкент, 17% с г. Туркестан, 10% с Сайрамского района, 7% с г. Кентау, 9% с остальных районов.

Выводы

Из диаграммы -1 видно, что злокачественные новообразования в структуре проведенных биопсий занимают 27 %. То есть практически каждый третий пациент с полипом диагностируется уже на стадии злокачественного роста. Необходимо принять во внимание то, что с учетом состояния современной медицины, эта часть пациентов могла бы быть своевременно диагностирована и благополучно пролечена.

Выявленные изменения показателей крови (более высокая частота анемии и повышения СОЭ у больных колоректальным раком) и возрастные особенности (средний возраст больных 1-ой группы оказался значительно старше такового 2-ой группы) могут служить дополнительными критериями для диагностики озлакочествления у пациентов с полипами. Сравнительно высокие показатели заболеваемости колоректальным раком в Байдибекском районе, городах Туркестан и Шымкент говорят о том, что в указанных населенных пунктах необходимо провести дополнительные скрининговые и эпидемиологические исследования.

Литература.

1. Ромазанов, А. К стандартам мировой медицины / А. Ромазанов // Казахстанская правда. – 2012. – 9 нояб. – С. 5.

2. Рубцов, В.С. Ранее выявление и эндоскопическое удаление колоректальных полипов / В.С. Рубцов, Ю.В. Чалык // Колопроктология. – 2011. – №3 (37). – С. 85.

3. Республика Казахстан. Министерство здравоохранения. Программа развития онкологической помощи в Республике Казахстан на 2012-2016 годы : постановление Правительства Республики Казахстан от 29 марта 2012 года № 366 / Министерство здравоохранения // КазНИИОиР. – 2012. – С. 17.

4. Стрижаков, Г.Н. Возможности современных технологий лечения ранних форм колоректального рака и его профилактики / Г.Н. Стрижаков [и др.] // IV международная конференция российской школы колоректальной хирургии : тез. докл. - Москва, 2010. – С. 48.

5. Баймухамбетов, Ж.Ж. Диагностика и лечение полипов ободочной кишки : Информационный листок / Ж.Ж. Баймухамбетов [и др.] – Шымкент : ЮжКазЦНТИ, 2004. – 7 с.

6. Gregory H Enders. Colonic Polyps [Электронный ресурс]: Medscape Reference: Медицинский портал / ред. Julian Katz. – URL: http://emedicine.medscape.com/article/172674-workup#showall (дата 21.06.2012)

7. Юхтин, В.И. Полипы желудочно-кишечного тракта / В.И. Юхтин. – М.: Медицина, 1978. – 70 с.

8.Letsou G. et al. Screening for colorectal neoplasms. A comparison of the fecal occult blood test and endoscopic examination // Dis Colon Rectum. – 1987. - №30. – P. 839-43

9.Lieberman D.A. et al. One-Time Screening Colorectal Cancer with Combined Fecal Occult-Blood Testing and Examination of the Distal Colon // The New England Journal of Medicine. – 2001. № 345. – P. 555-560.

10.http://www.proctolog.ru/diseases_23_polips.htm

11.Schirrmacher S. et al. Faecal hemoglobin-haptoglobin complex tests Fecal occult blood test in diagnosis of inflammatory bowel disease, colorectal cancer and adenoma. Congress of clinical chemistry and laboratory medicine. 2003.08-10.10. – Aachen. – P 4.54

12.Захаржевская Н.Б., Костин П.А., Генерозов Э.В., Чернышов С.В. Неинвазивный метод анализа генетических маркеров рака толстой кишки в образцах кала. Колопроктология – 2010, № 1. С. 30-36.

Тұжырым

Ж.Ж. Баймуқамбетов, Д.С. Сексенбаев, Р.А. Керимов

Оңтүстік Қазақстан мемлекеттік фармацевтика академиясы, Шымкент қ.

Облыстық клиникалық ауруханасы, Шымкент қ.

Жуан және түзу ішектің полиптердін ауруларына ретроспективтік анализы

Тоқ және тік ішек обыру Онклогия және радиологиясының институттың Қазақ ғылыми зерттеуі мәліметке сәйкес онкология Қазақстан ауруларын құрылымдағы бесінші орында орналасады. 2,5 мыңдағаны қазақстандықтар бұл диагноз туралы жыл сайын тұңғыш рет биледі. Қанның аздығы және ЭШЖнің жоғарлаумен тоқ және тік ішек обыру аурыларында жиі кездеседі, немен полип аурыларында. Тік және жуан ішектің онкология ауру-сырқаулары ең жоғары біздің зерттеулерлерге сәйкес атап өтілген аудан мен қалалар: Байдибек ауданы, Түркістан және Шымкент қалалар.

Summary

Z.Z. Baimukhambetov, D.S. Seksenbaev, R.A. Kerimov

Southern Kazakhstan State Pharmaceutical Academy, Shymkent

Regional Southern-Kazakhstan Hospital, Shymkent

Retrospective Analysis of Precancerous Condition in the Colon and Rectum

According to the Kazakh Research Institute of Oncology and Radiology the colorectal cancer takes fifth place in the structure of oncology diseases in Kazakhstan. Annually 2.5 thousand of kazakhstani citizens find out about this diagnosis at the first time. The colic and rectum cancer is caused by polyps in 80 per cent of cases. According to our study, an anemia and an increased erythrocyte sedimentation rate are more frequently noticed in the patients with colorectal cancer than in the patients with polyps of the same location. The medial age of patients with cancer is higher than the average one of patients with polyps. According to our research, the highest incidence of rectum and colic cancer is found in Baidibek district, and in cities of Turkestan and Shymkent.

УДК 615.825/76.29.62

В.В. Сухарева, Костанайский областной онкологический диспансер,
Н.А. Кудрицкая, Костанайская областная больница
М.Г.Харитоненко, Поликлиника №2 г.Костанай

Метастатическое поражение костей

Аннотация: Отмечается особенность метастазов в кости в зависимости от гистологической структуры первичной опухоли. Каждой локализации раковой опухоли соответствует и типичная локализация метастазов в костях. Раннее выявление метастатического поражения костей необходимо для уточнения стадии первичной опухоли, определения метода лечения и обеспечения более эффективного комплексного лечения пациента.

Ключевые слова: метастазы, костная система, рентгенография

Костная система наряду с лимфатическими узлами, лёгкими и печенью – важнейшая система, которая особенно часто поражается метастазами. Чем более методично изучается опухолевый процесс, тем выше цифры метастазирования. Раннее выявление метастатического поражения костей необходимо для уточнения стадии первичной опухоли, определения метода лечения и обеспечения более эффективного комплексного лечения пациента.

В кости метастазируют практически все опухоли, независимо от их размеров, локализации и гистологической структуры. Но отмечается особенность метастазов в кости в зависимости от гистологической структуры первичной опухоли: рак молочной железы чаще метастазирует при скиррозных, солидных, внутрипротоковых формах, при раке лёгкого в кости чаще метастазируют плоскоклеточные и малодифференцированные формы, аденокарцинома шейки матки чаще даёт метастазы в скелет, чем плоскоклеточный рак этой же локализации. Сроки обнаружения метастазов в костях могут быть различными: от нескольких недель с момента возникновения первичной опухоли до нескольких лет, в среднем – 6 месяцев.

Возраст больных самый различный, но чаще mts в костях возникают у лиц старше сорока лет, чаще множественные, литического характера. У молодых метастатический процесс в костях наблюдается чаще и интенсивнее, чем у пожилых.

За период с 2003 по 2012 годы всего было выявлено 802 случая метастазов в костях. Распределение их по характеру первичного очага представлено в таблице.

Большинство выявленных метастазов были остеокластическими, наиболее разрушительными являются mts из молочной железы. Остеокластические метастазы чаще наблюдаются при раке щитовидной железы, молочной железы, матки, почек, желудка, бронхов, желчных путей. Литические mts часто осложняются патологическими переломами.

Таблица 1. Количество метастазов в кости в зависимости от первичной опухоли

№	Локализация первичной опухоли	Кол-во случаев mts в кости	%
1	Рак молочной железы	250	31,2
2	Рак лёгких	185	23,1
3	Рак предстательной железы	125	15,5
4	Рак почки	76	9,4
5	Рак яичников	61	7,6
6	Рак мочевого пузыря	27	3,4
7	Рак матки	23	2,9
8	Без выявленного первичного очага	17	2,1
9	Рак кожи	12	1,5
10	Рак мягких тканей	7	0,9
11	Рак щитовидной железы	5	0,6
12	Злокачественные опухоли костей	4	0,5
13	Рак желудочно-кишечного тракта	4	0,5
14	Рак гортани	3	0,4
15	Рак носоглотки	3	0,4
	Всего:	802	100

Остеобластические метастазы даёт рак предстательной железы. Они могут быть также при некоторых формах рака молочной железы, редко при раке толстой и прямой кишки, поджелудочной железы, яичников, раке бронхов, желудка. Метастазы смешанного характера могут быть при раке молочной железы и др.

Каждой локализации раковой опухоли соответствует и типичная локализация метастазов в костях:

1. Рак молочной железы метастазирует в кости таза (лизис тела подвздошной кости, крестцово-подвздошного сочленения), в кости тела и отростки поясничных, грудных, реже шейных позвонков, в грудину, ключицу, часто – в лопатку, а также в плоские кости черепа, ребра, бедренную кость, головку плечевой кости (литическая форма), проксимальный метадиафиз лучевой кости, редко – в дистальный эпиметафиз плечевой и лучевой кости.

2. Рак предстательной железы стоит на первом месте по частоте метастазов у мужчин и даёт остеобластические mts в поясничных позвонках, крестце, костях таза (чаще поражаются подвздошные кости), редко – в своде и бедренных костях, рёбрах и плечевых костях.

3. Бронхогенный рак даёт остеобластические метастазы в тело подвздошной кости, рёбра. Могут быть метастазы в стенке гайморовой пазухи, может быть солитарный mts в фаланге (особенно в ногтевом отростке ногтевой фаланги пальцев кисти), может быть пульсирующий mts в грудину (очень редко). При mts в позвоночник поражаются тела и поперечные отростки нижних шейных и верхних грудных позвонков. Могут быть метастазы в бедренную кость.

4. Рак почки метастазирует в рёбра (лизис), рукоятку грудины, лопатку, в тела позвонков (склеротический тип), в проксимальный конец плечевой кости, в плоские кости свода черепа.

5. Рак щитовидной железы даёт метастазы в рёбра, череп, длинные кости, тела позвонков, грудину.

6. Рак желудка метастазирует в лопатку, редко – в фаланги кисти, бедренную кость.

7. Метастазы в костях при раке грудной железы у мужчин те же, что при раке молочной железы.

8. Злокачественные опухоли матки метастазируют в нижние поясничные позвонки, крестец, подвздошные кости.

9. При опухоли Юинга метастазы могут быть в длинных костях, рёбрах, грудине, в костях свода черепа.

10. При раке носоглотки метастазы выявляются в ключице, лопатке.

Нередко метастазы в костях определяются рентгенологически раньше первичной опухоли, особенно при раке предстательной железы, щитовидной железы, раке желудка и бронхов. В поиске первичного очага у женщин необходимо исследовать в первую очередь молочные железы, у мужчин необходимо исключать рак бронха и гипернефрому. У обоих полов с одинаковой частотой встречается рак желудка. Исключение составляет выявление метастазов склеротического типа в пояснично-крестцовом теле у мужчин пожилого возраста, когда в 99% случаев первичным очагом является рак предстательной железы.

Поскольку рентгенографический метод остаётся ведущим на первом этапе в диагностике костной патологии, применение его должно быть как можно более полным и методичным. Необходимо шире производить R-контроль костной системы с включением всех отделов, подозрительных на наличие метастазов. При отрицательных результатах рентгенографии необходимо шире применять томографию и другие методы исследования костной системы – КТ, МРТ.

Тұжырым: В.В. Сухарева, Қостанайдың облыстың онкология диспансері, Н.А. Кудрицкая, Қостанайдың облыстың ауруханасы, М.Г.Харитоненко, г.Костанай емханасы №2. «Костей метастатикалық жеңілісі». Метастазаның өзгешелігі сүйекте ара тәуелділік от алғашқы томпақтың гистология құрылымының белгіленеді. Шаянның томпағының бас-басы орнына және метастазаның типті орны костях сәйкеседі. Костей метастатикалық жеңілісінің ерте басын аш алғашқы томпақтың, шипаның және емделушінің тиімді кешенді шипасының қамсыздандыруының әдісінің ұйғарымінің кезеңінің анықта үшін керек.

Summary: V.V.Suhareva. Kostanayskiy regional oncologic dispensary, N.A.Kudrickaya. Kostanayskiy regional hospital, M.G.Haritonenko, Policlinic №2 c. Kostanay. «Metastases defeat of bones». The feature of metastases is Marked in a bone depending on the histological structure of primary tumour. Typical localization of metastases corresponds every localization of cancer tumour in bones. The early exposure of metastases defeat of bones is needed for clarification of the stage of primary tumour, determination of method of treatment and providing of more effective holiatry of patient.

УДК 615.825/76.29.62

В.В. Сухарева, Костанайский областной онкологический диспансер,
Н.А. Кудрицкая, Костанайская областная больница
Н.И.Долгушина, Кустанайский областной противотуберкулезный диспансер

Трудности дифференциальной рентгенодиагностики периферического рака легкого и туберкуломы

Аннотация: Трудности дифференциальной диагностики периферического рака лёгкого и туберкуломы обусловлены сходством рентгенологической и клинической картины заболеваний. В настоящее время в диагностике и дифференциальной рентгенодиагностике периферического рака и туберкуломы имеет решающее значение стандартная рентгенография лёгких в двух проекциях и томография с последующим проведением компьютерной томографии.

Большие трудности представляет дифференциальная диа-

гностика периферического рака лёгкого и одной из клинических форм туберкулёза лёгких – туберкуломы.

По литературным данным, из всех шаровидных образований лёгких периферический рак составляет 36%, туберкулома – 41%. По данным нашего онкодиспансера за 5 лет (2008 – 2012 гг) всего было выявлено шаровидных образований в лёгких 460. Из них периферический рак составил 162 случая (35,2%) и туберкулома – 177 случаев (38,5%), что соответствует литературным данным. При обоих этих заболеваниях во время рентгенологического исследования в лёгких выявляется изолированная округлая тень, отграниченная от соседней здоровой ткани.

Наряду с большим сходством рентгенологической картины, и в клиническом проявлении нет патогномоничных симптомов, на основании которых можно было бы провести дифференциальную диагностику. Молодой возраст больного не является фактором, говорящим против диагноза рака лёгкого. По литературным, данным рак лёгкого встречается и молодом возрасте. Длительное течение болезни, на протяжении ряда лет, наблюдается как при туберкулёзе, так и при раке, поэтому этот признак также не достаточно убедителен для диагностики. Даже волнообразное течение болезни, когда периоды плохого состояния больного сменяются периодами улучшения (и размеры тени уменьшаются) наблюдается при обоих заболеваниях.

При подозрении на периферический рак необходимо производить многократное исследование мокроты на атипические клетки и БК, рекомендуется также фибробронхоскопия и исследование смыва из бронхиального дерева на атипические клетки и БК. Однократное нахождение в мокроте микобактерий туберкулёза не всегда решает вопрос в пользу туберкулёза, так как это может быть связано с расплавлением старого туберкулёзного очага в зоне распадающейся опухоли. Редко, но встречается сочетание туберкулёза и опухоли.

На рентгенограммах интенсивность тени периферического рака и туберкуломы определяется объёмом патологического образования, но, всё же, значительная интенсивность тени белее характерна для рака. Контуры тени периферического рака чёткие, в большинстве случаев волнистые, мелкобугристые, полициклические. При туберкуломах же контуры тени обычно более ровные. Лишь при конгломератных туберкуломах, возникающих обычно на почве очагового или гематогенно-диссеминированного туберкулёза лёгких, контуры тени бывают полициклическими.

Тень периферического рака в большинстве случаев однородная, однако, на томограммах в некоторых случаях выявляется неоднородность структуры тени. Это может быть обусловлено:

А) мультицентричным ростом опухоли на ранней стадии её развития;

Б) наличием перибронхиальных уплотнений;

В) развитием опухоли на местах рубцовых изменений.

При туберкуломах структура тени обычно неоднородная. Особенно чётко неоднородность тени выявляется на томограммах. На томограммах часто выявляются известковые включения, фиброзные тяжи или мелкие участки просветлений. При периферическом раке симптом «дорожки» к корню определяется в виде грубых широких интенсивных тяжей. При туберкуломах «дорожка» к корню имеет более нежный вид. При туберкуломах могут наблюдаться тяжеобразные тени, идущие от наружного их контура к плевре (то есть плевральные тяжи или фиброзные изменения), но никогда не бывает такой радиарнойтяжистости, какая часто встречается при опухолях (обусловлена раковым лимфангитом). Длятуберкулом наиболее типична локализация в кортикальных отделах I, IIи VI сегментов, а для периферического рака более характерна локализация в передних или центральных отделах лёгкого. В окружающей опухоль лёгочной ткани, как правило, отсутствуют какие-либо патологические изменения. При туберкуломе же, вокруг неё или в другом лёгком, часто определяются изменения туберкулёзного характера: обызвествлённые очаги, фиброзные тяжи, плевральные изменения. Но не следует предполагать, что наличие туберкулёзных изменений категорически исключает рак.

Полости, образующиеся вследствие распада опухоли, могут симулировать туберкулёзные каверны. Трудности дифференциальной диагностики могут возникать и в случаях, когда раковая опухоль развивается в самой стенке туберкулёзной каверны:

1. Раковая полость характеризуется обычно особенно широкой и интенсивной тенью вала, окружающего полость, размеры которого увеличиваются в динамике.

2. Толщина стенки раковой полости неравномерна и наиболее выражена в нижнемедиальной её части.

3. Внутренняя стенка раковой полости чаще неровная.

4. При раковой полости в корне лёгкого часто выявляются тени увеличенных лимфоузлов.

5. При раке возможно наличие старых туберкулёзных изменений на почве перенесённого в прошлом туберкулёзного процесса.

Рентгенодиагностика туберкулом может быть затруднена при отсутствии в них обызвествлений или очагов в прилежащей лёгочной ткани. В то же время обызвествления,хоть и очень редко (в 5 – 7%), могут встречаться и при раке. Обычно обызвествления наблюдаются в железистых раках и аденокарциноме. Применение КТ нередко позволяет выявить обызвествления и мелкие очаги, невидимые на обычных томограммах. При введении контрастного вещества плотность злокачественных опухолей повышается в 1,5 – 2 раза на протяжении 2 – 5 минут от начала введения. Это является важнейшим дифференциально-диагностическим признаком, так как в туберкуломах контраст не накапливается. КТ позволяет выявить очаги в лёгких, определить их давность и судить об активности туберкулёзного процесса.

Облегчает задачу дифференциальной рентгенодиагностики периферического рака и туберкуломы представленная таблица:

Рентгенолог. признаки	Периферический рак	Туберкулома
Положение	Чаще справа, S3 и S6	S1, S2,S6
Число	1 тень	Чаще 1 тень, но может быть несколько
Форма	Неправильная округлая, овальная	Неправильная, округлая, овальная, клиновидная
Размеры	От 0,5 см в диаметре и более, до 10 см, чаще 4 – 6 см	От 1,5 см до 6,0 см в диаметре, чаще 2 – 4 см
Интенсивность	В прямой проекции – средняя, в боковой – слабая, зависит от размеров	Высокая
Состояние окружающей ткани	Изменена в виде грубой сетки, «дорожка» к корню, плевра не вовлекается	Уплотнение, утолщение близлежащей плевры, перифокальный пневмофиброз, мелкие очаги отсева
Контуры	Бугристые, симптом многоузловатости, симптом Риглера, нечёткие (относительно чёткие)	Ровные, чёткие, резкие, могут быть полициклические
Структура	Неоднородная, многоузловатая, крайне редко могут быть обызвествления	Кальцинаты в центре и по периферии
распад	В центре, ландкартообразный	При размере 6 см в диаметре, эксцентричный, щелевидный или в форме полумесяца

Выводы

Трудности дифференциальной диагностики периферического рака лёгкого и туберкуломы обусловлены сходством рентгено-

логической и клинической картины заболеваний.

В настоящее время в диагностике и дифференциальной рентгенодиагностике периферического рака и туберкуломы имеет решающее значение стандартная рентгенография лёгких в двух проекциях и томография с последующим проведением компьютерной томографии.

Тұжырым: В.В. Сухарева, Қостанайдың облыстың онкология диспансері, Н.А. Кудрицкая, Қостанайдың облыстың ауруханасы, Н.И.Долгушина, қостанай облыстың противотуберкулезный диспансері. «Өкпенің және туберкуломы периферияльық шаянының дифференциалды рентгенодиагностики зорлары». Өкпенің және туберкуломы периферияльық шаянының дифференциалды диагностикасының зорлары ауруға шалдығудың рентгенологиялық және клиникалық суретінің ұқсасымен кесімді. В осы уақытты диагностика және периферияльық шаянның және туберкуломы дифференциалды рентгенодиагностике шешуші мағына стандартты рентгенографияда өкпе екі проекцияде және томография компьютерлік томографияның кейінгі жаса бар.

Summary: V.V.Suhareva. Kostanayskiy regional oncologic dispensary, N.A.Kudrickaya. Kostanayskiy regional hospital, N.I.Dolgushina, Kostanayskiy regional antiphthisic dispensary. «Difficulties of differential roentgenologic diagnostics of peripheral chasse of lung and туберкуломы». Difficulties of differential diagnostics of peripheral chasse of lung and туберкуломы are conditioned by likeness of roentgenologic and clinical picture of diseases. Presently in diagnostics and differential roentgenologic diagnostics of peripheral chasse and туберкуломы standard sciagraphy of lungs in two projections and tomography have a decision value with subsequent realization of computer tomography.

УДК 617.72- 004: 617.831.958- 002.214- 036.18- 089

Марданов Е.Т. Омаров Г.Ж. Жанарбекулы Ж. Ашимов М.А. Нургалиев М.Д.
Военный клинический госпиталь Министерства Обороны Республики Казахстан

Случай оперативного лечения эпидуральной гематомы лобной области

Аннотация. Успешное оперативное лечение эпидуральной гематомы лобной области слева, диагностированной через 4 суток после операции - трепанации черепа, удаления двусторонних субдуральных гематом теменно-височной локализации.

В данной статье рассмотрен случай успешного оперативного лечения эпидуральной гематомы лобной области слева, диагностированной через 4 суток после операции - трепанации черепа, удаления двусторонних субдуральных гематом теменно-височной локализации.

Ключевые слова: эпидуральная гематома, оперативное лечение, трепанация черепа.

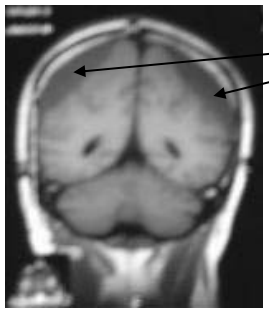

МРТ головного мозга. Фронтальный срез. Двусторонние субдуральные гематомы, сдавливающие головной мозг.

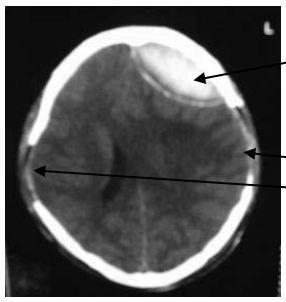

КТ головного мозга. Аксиальный срез. Эпидуральная гематома лобной области слева, сдавливающая головной мозг.

Двусторонние посттрепанационные дефекты костей черепа.

В нейрохирургическое отделение ВКГ МО РК переведен из ВГ г.Тараз военнослужащий С. 20лет с диагнозом: тяжелая закрытая черепно-мозговая травма, ушиб головного мозга тяжелой степени. Сдавление головного мозга острыми двусторонними субдуральными гематомами общим объемом 140 мл.

Из анамнеза известно, что военнослужащий С. был избит неизвестными лицами в г.Тараз, с места получения травмы доставлен в бессознательном состоянии в Военный госпиталь г.Тараз. При поступлении на МРТ головного мозга выявлены острые двусторонние субдуральные гематомы, в экстренном порядке выполнена двусторонняя трепанация черепа в теменно-височных областях, удалены субдуральные гематомы общим объемом 140 мл. В последующие 4 дня проводилась интенсивная терапия тяжелой черепно-мозговой травмы, но сохранялись угнетение сознания до уровня кома I-II, патологические стопные знаки. Больной был эвакуирован в ВКГ МО РК. При поступлении выполнена КТ головного мозга, где выявлена эпидуральная гематома лобной области слева, сдавливающая головной мозг. Дополнительно диагностирован закрытый перелом средней трети левой ключицы со смещением костных отломков. После консилиума врачей ВКГ МО РК в составе нейрохирургов, травматологов и рентгенолога, в тот же день была выполнена симультанная операция – 1) трепанация черепа в лобной области слева, при этом диагностирован линейный перелом лобной кости слева, удалена эпидуральная гематома объемом 80 мл; 2) репозиция и металлоостеосинтез перелома левой ключицы. В послеоперационном периоде, в течении первых 2 суток отметилась резкая положительная динамика в виде восстановления сознания до уровня умеренного оглушения, регрессировали признаки дислокационного синдрома, через 25 дней больной был выписан, при этом в неврологическом статусе сохранялись только проявления астенического синдрома.

Выводы

В данной статье описана травматическая эпидуральная гематома лобной области слева, выявленная через 4 дня после операции - трепанации черепа, удаления двусторонних травматических субдуральных гематом теменно-височной локализации.

По литературным данным большинство травматических внутричерепных гематом формируется в первые 3 часа после травмы. Можно предположить, что эпидуральная гематома лобной области слева сформировалась одновременно с двусторонними субдуральными гематомами и не была диагностирована при проведении МРТ головного мозга до первой трепанации черепа, либо сформировалась отсрочено, после первой операции. Из этого можно сделать вывод о целесообразности раннего послеоперационного КТ или МРТ – контроля для определения радикальности оперативного вмешательства. Дополнительно диагностированный перелом левой ключицы указывает на необходимость более тщательного инструментального и клинического обследования больных находящихся в бессознательном состоянии.

Литература:

1. *Лебедев В.В., Крылов В.В. Неотложная нейрохирургия. Руководство для врачей. Издательство “ Медицина”, Москва, 2000 год, стр. 223-230.*
2. *Лихтерман Л.Б. Нейротравматология. Справочник. Издательство “ Феникс”, Ростов на Дону, 1999 год, стр. 276-280.*

Бұл мақалада мандайдың сол жағындағы эпидуралді гематоманың жедел емдеудің, операциядан кеингі 4 тәуліктен кеингі диагноздалған бас суиегінің трепанациясы, желкелік - самай окшау бөлігінің екі жақты субдурал гематомаларының алып тастауының табысты натижесі каралган.

Тупкі сөздер: эпидуралді гематома, операциялық ем, бас – суйектің трепанациясы.

Summary: This article describes a case of successful surgical treatment of epidural hematoma on the left frontal region, discovered in 4 days after surgery - craniotomy, removal of bilateral subdural hematomas parietal-temporal localization

Keywords: epidural hematoma, surgery, craniotomy.

А.А.Романчик
г. Алматы, ГККП ГКБ№7.

Случай из практики. Современный подход к обработке проникающего ранения головного мозга

При современном развитии строительства ,увеличившимся количестве дорожного транспорта ,с каждым годом нарастающей урбанизацией ,увеличивается количество больных с открытыми формами ЧМТ. Такие больные составляют примерно 20 %от всех форм ЧМТ, и составляют категорию наиболее тяжелых пациентов .Это обусловлено наиболее тяжелыми повреждениями мягких тканей ,костей черепа ,оболочек и соответственно головного мозга, чем при закрытой травме.

Приводимый в данной статье случай из практики наиболее четко и полно характеризует степень тяжести данного вида травмы ,осложненной проникающим ранением головного мозга инородным телом ,а так же наиболее оптимальный объем хирургической обработки такого вида ранений.

Больной Т.,1989 г.р. № и.б.20563,житель г. Алматы , студент ,доставлен в приемный покой ГКБ № 7,бригадой скорой помощи с места происшествия, в ноябре 2012г.Изанамнеза травмы :во время работы с инструментом типа «болгарка»,получил удар в голову фрагментом расколовшегося диска .С момента травмы у больного нарушение в сознании ,расстройство речи ,нарушение ориентации ,поведенческих реакции. Уровень сознания до 8 баллов по ШКГ(шкала комы Глазго).Гипотония, гипорефлексия ,симптом Бабинского с 2-х сторон. Умеренный мидриаз справа ,левосторонний гемипарез .При осмотре головы обращают внимание 2 рвано-резаных раны в теменной области справа .На произведенном КТ головного мозга -картина открытого проникающего ранения черепа(вдавленные костные отломки ,инородное тело правой теменной доли с перифокальным кровоизлиянием и отеком(см. снимки 1-2).

По экстренным показаниям больному проведена операция :хирургическая обработка проникающего ранения черепа ,которая включила в себя резекционную трепанацию в правой теменно-височной области с удалением вдавленных фрагментов теменной кости .Размер трепанационного окна был расширен с расчетом на послеоперационный отек головного мозга. Из расширенного дефекта ТМО стала четко видна рана мозга. Для ревизии раневого канала и удаления инородного тела ,было решено применить микрохирургическую технику с увеличением +2.5 ,которая позволила не только более качественно провести обработку и гемостаз в раневом канале ,но и провести более щадящую церебротомию (было удалено только поврежденное вещество головного мозг а -мозговой детрит). На глубине4-5 см. было обнаружено инородное тело ,которое представляло собой металлический предмет неправильной формы с острыми краями .После обработки дна раны и соответствующего гемостаза инородное тело было удалено с помощью введенного в раневой канал штифт -магнита. Операция закончилась стандартно: ушивание , пластика дефекта ТМО, обработка и ушивание ранений мягких тканей ,ушивание операционной раны.

После операции больной находился в ОРИТ. На второй день больному сделан КТ контроль послеоперационного состояния головного мозга: послеоперационный отек правой теменной доли ,положительная динамика, отсутствие инородных тел (см. рис. 3-4)

После стабилизации в состоянии больной переведен в нейрохирургическое отделение ,для продолжения лечения. Клинически у больного наступил полный регресс симптоматики на момент поступления ,рана зажила первичным натяжением без гнойно-воспалительных осложнений. Сохранился неврологический дефицит в виде легкого левостороннего гемипареза ,выраженного больше в руке.

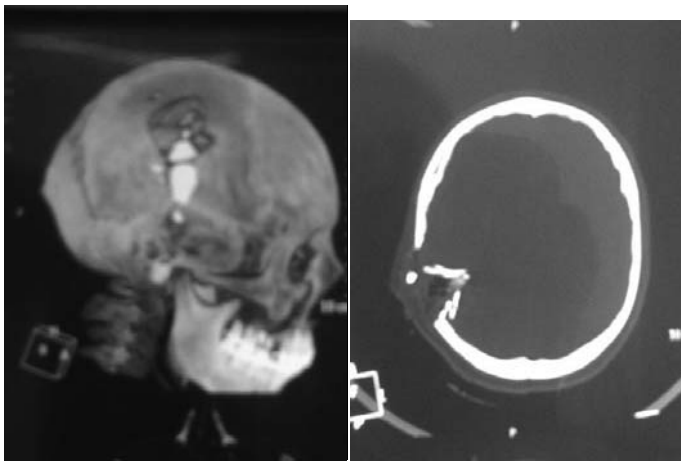

Рис. 1, 2

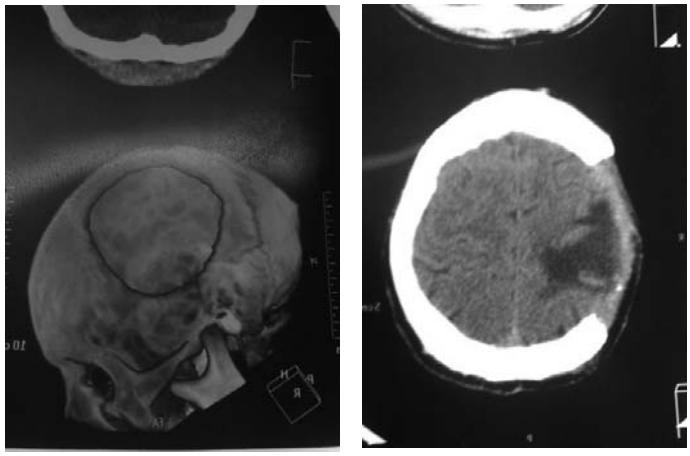

Рис. 3, 4

Резюме :на примере данного клинического случая видно : 1) оптимальный размер трепанационного окна снижает риск послеоперационного отека и дислокации мозга. 2) Применение микрохирургической техники позволяет наиболее чисто и корректно провести обработку раневого канала, снижая дополнительную травматизацию мозга. 3)применение штифт-магнитов позволяет наиболее полно очистить раневой канал от металлических инородных тел и их мелких фрагментов. 4) применение в совокупности этих методик помогает снижению индекса инвалидизации пациентов с данным видом травмы, улучшению их социальной адаптации.

Литература

1)Гайдар Б.В. Практическая нейрохирургия: Руководство для врачей //СПб. -Гиппократ. -2002.-С. 648-650. 2)Коновалов А.Н.,Лихтерман Л.Б.,Потапов А.А. Нейротравматология. -М., 1998. – С. 300-310. Лебедев В.И.,Быковников Л.Д. // Руководство по неотложной нейрохирургии.-М.,1987. – С. 159-163.3) Нейротравма .Практические рекомендации для врачей. Алматы. АГИУВ. 2002. С.- 5-7.4) Grant G.A.,Chapman J.R., et al. // Neurosurgery. – 1999.- Vol. 90, P. 13-18. 5) Tanaka T.,Willer A.R., et al.,// Surgical treatment of brain

injury.- 2001- Vol.2.- P 57-60.

Summary: The Case of the clinical case shows: 1) that the optimal size of trepanation window reduces the risk of postoperative edema and dislocation of the brain. 2) The use of microsurgical technique allows the most clean and well to be treated with the wound channel, reducing the additional trauma of the brain. 3) the use of pin-magnets allows the most complete clean the wound channel from metallic foreign bodies and small fragments. 4) use a combination of these techniques helps to reduce the disability index of the patients with this type of injury, improve their social adaptation.

Түжырым : осы клиникалық тұрғыда көрінеді, 1) трепанациялық тесік көлемінің үлкендігі отадан кейінгі ісік пен мидың сығылуын төмендетеді, 2) микрохирургиялық техниканы қолдануда жара каналын жақсы өңдейді және басқада мидың жарақатын төмендетеді, 3) штифт пен магнитті қолдануда жара каналын металды қалдықтардан және ұсақ фрагменттерден толық тазалайды, 4) осы методиканың әсері науқастардың жарақаттануын және салдануын азайтады және әлеуметтік бейімделуін жақсартады.

А.А.Романчик
г. Алматы, ГККП ГКБ№7 (обзор за 2009-20012).

Сравнительная характеристика материалов, используемых для пластики дефектов свода черепа

Аннотация. Использование акриловых полимеров типа Palacos для краниопластики имеют очевидные преимущества: 1) биологическая инертность, 2) минимально вызывают воспалительные местные реакции, не подвергаются резорбции, 3) их пластичность позволяет во время операции точно смоделировать протез по толщине и форме дефекта кости, 4)не затрудняют в дальнейшем любые диагностические мероприятия (КТ, МРТ), не ухудшают социально-психологический аспект жизни, 5)относительная дешевизна данных материалов (особенно по сравнению с метеллопротезами), что обуславливает их большую доступность для пациента.

Частота черепно-мозговой травмы (ЧМТ), по г. Алматы составляет 4-5 случаев на 1000 человек населения в год. От общего количества, тяжелые формы ЧМТ составляют около 38%, из которых примерно18-19% подлежат оперативному лечению (3). Согласно данным операционных журналов это 150-160 оперативных вмешательств на каждое из двух экстренных нейрохирургических отделений. Поэтому проблема трепанационных дефектов, адекватной краниопластики практически значима и актуальна (2).

Для краниопластики в разные времена использовались различные материалы: аутокраниопластика (консервированный костный лоскут), костная пластинка с соседнего участка черепа, реберный хрящ, трупная кость, металлы, полимеры, керамика. Большинство из этих материалов ввиду большой трудоемкости, недостаточной прочности материала, высокого риска послеоперационных осложнений в настоящее время представляют только исторический интерес (1,3). Применяемая широко краниопластика консервированной трупной костью ввиду сложности заготовки, транспортирования, возможной после операционной резорбции, нагноения так же не применима в настоящее время (5). В 60-х годах прошлого века активно применяли металлические протезы (титан, тантал). Они не обладали антигенной активностью, снизили количество послеоперационных осложнений, но определенные трудности интраоперационного моделирования, дальнейшего обследования-МРТ, ЭЭГ, рамка металлодетектора в аэропорте, в значительной степени снизили частоту применения данных протезов.

Настоящим прорывом в материалах для краниопластики стали 90-е годы, когда в нейрохирургии начали активно применяться синтетические полимеры типа Пртокрил и усовершенствованный на его основе Palacos (6). О сравнительном анализе этих препаратов, применяемых для краниопластики в ГКБ№7 пойдет речь в данной статье.

Согласно методическому пособию (АГИУВ, кафедра нейрохирургии, Алматы, 2002 г.), посттравматические дефекты свода черепа относятся к тканевым изменениям, требующим проведения реконструктивных операций. Установлены необходимые критерии о своевременной, оптимальной краниопластике с учетом показаний, противопоказаний, клинических проявлений(5). Клиническими проявлениями дефектов черепа являются трепанационный и метеопатический синдромы. В эти понятия входят: надкостнично-оболочечные боли, пролабирование содержимого черепа в дефект при физических нагрузках, кашле, наклоне головы, метеозависимость.

Показаниями для краниопластики: 1) лечебные (необходимость герметизации черепа, защита от внешних воздействий), 2) косметические (деффекты,обезображивающие поверхность головы, лобно-орбитальную область, даже при сравнительно небольших дефектах), 3) профилактические (предупреждение случаев дополнительного травматизма у лиц, страдающих эпиприпадками).

Таблица №1 - Распределение по возрасту и полу

Наименование	Кол-во, чел	Кол-во, %
Посттравматические дефекты	82	38,7
Ятрогенные дефекты	130	61,3
Всего	212	100

Противопоказаниями для проведения краниопластики являются: 1) повышенное ВЧД в резидуальном периоде, 2) наличие воспалительных явлений на коже головы, оболочкахмозга, костях черепа, 3) эпилептические припадки, сочетающиеся с психическими изменениями личности.

Исследовательская работа по сравнительному анализу материалов для краниопластики проведена на базе отделений экстренной нейрохирургии ГКБ№7,г.Алматы за период 2009-2012 гг. Проанализировано 212 историй болезнибольных, оперированных по поводу посттравматических дефектов черепа.

Постравматические дефекты в следствии полученных вдавленных переломов. Ятрогенные дефекты в следствии резекционных трепанаций черепа, проведенных по экстренным показаниям.

Таблица 2 - Распределение по зоне локализации.

Наименование	Количество, чел	Количество, %
Лобно-орбитальные	42	19,8
Лобно-височные	34	16
Височно-теменные	80	37,7
Височные	32	15
Теменные	16	7,5
Теменно-затылочные	8	3,7
Всего	212	100

Оптимальными сроками, на наш взгляд при неосложненной, непроникающей травме являются сроки в 1.5-2 месяца после первой операции, выписки из стационара. Учитываются общеклинические, биологические, ренгенологические, электрофизиологические показатели. Раннее восстановление герметичности полости черепа, оболочек мозга, предупреждает развитие грубого рубцово-атрофического процесса, создает условия для нормальной гемо-ликвородинамики, является профилактикой развития посттравматической эпилепсии.

Для краниопластики у больных использовались два акриловых препарата: Протокрил-М и костный цемент фирмы MERSK, Palacos-R. Преимуществами последнего являются: 1) наивысшая прочность среди всех костных цементов, 2) удачная концентрация антибиотика в составе препарат , выделяемого в окружающую ткань, 3) менее токсичный ренгенконтрастный материал, 4)не требует кипячения, 5)не деформируется, не перегревается при действии высоких температур. Сравнительная характеристика послеоперационных осложнений данных материалов в виде несостоятельности протеза , эпидурального воспалительного процесса приведены в :

Таблица 3 - Распределение по осложнениям.

Наименование	Количество, чел (%)
Протакрил-М	9 (4,2)
Palacos R (Palamed 2x40)	0
Всего	212

Литература

1) Barker, FG,Repairing holes in the head.A history of cranioplasty// Neurosurgery.1997,№ 4,p.466-469.

2) Лебедев В.В., Крылов В.В., Руководство по неотложной нейрохирургии, Медицина,2000,с. 568.

3) Лейберзон,Н.Д. , Пластика дефектов черепа, Медицина 1998,с.204.

4)Дунаевский ,А. Е., и др., Пластическая реконструкция дефектов черепа., Клиническая хирургия 1992,с. 23-26.

5) Методическое руководство для врачей-нейрохирургов, АГИУВ, Алматы, 2000г., с.10-11.

6) Беручашвили, Л.З.К вопросу о поздних осложнениях краниопластики акрилатами, Вопросы нейрохирургии 1992, №6, с.41-44.

Summary

Like Palacos for cranioplastiks obvious advantages have use of acrylic polymers: 1) biological inertness, 2) minimum cause inflammatory local reactions, resorptions aren't exposed, 3) their plasticity allows to simulate precisely intraoperation an artificial limb on thickness and a form of defect of a bone, 4) don't complicate further any diagnostic actions (CT, MRT), don't worsen social and psychological aspect of life, 5) relative low cost of these materials (especially in comparison with мemal construction) that causes their big availability to patients.

A.A. Romanchik. Comperativ degree characteristic of cranioplastic materials. Hospital № 7,Almaty,(2009-2012)

Тұжырым

Краниопластика кезінде акрилді полимер Palacos - ты қолдану да аса басымдылығы көрінеді: 1) биологиалық инерттілігі, 2) жергілікті қабыну реакциясы аз болады, еруіне жол бермейді, 3) отаның алдында алынған сүектің пішіні мен қалыңдығын орнына қоюда икемділігі жоғары, 4) диагностикалық тексеру кезінде(КТ, МРТ) кедергі келтірмейді, социальді-психологиялық өміріне кедергі келтірмейді, 5) материалдық арзандылығы метал протезден қарағанда, науқастарға қолданылуы тиімді.

А.А. Романчик , №7 ҚҚА, Басқа салатын пластикалық материальдың салыстырмалы сипаттамасы. (2009-2012 ж ж).

УДК - 618.11. – 006.2

И.Л. Кидирмаганбетов, А.У. Кадирова, М.Б. Жунусова
Военный клинический госпиталь Министерства Обороны Республики Казахстан г. Алматы, гинекологическое отделение

Удовлетворительный результат оперативного лечения гигантской эндометриоидной кистомы яичника в старческом возрасте. Клинический случай

Аннотация

В данной статье рассмотрен случай удовлетворительного результата оперативного лечения гигантской эндометриоидной кистомы в старческом возрасте.

Ключевые слова: ВКГ МО РК, эндометриоидная кистома, адгезиолизис, аднексэктомия, постменопауза.

В гинекологическое отделение Военного клинического госпиталя МО РК г. Алматы госпитализирована член семьи военнослужащего А. 1932 г.р. с диагнозом: Кистома правого яичника. Постменопауза. Вторичный миодистрофический кардиосклероз, Н-1. Вторичная железодефицитная анемия тяжелой степени. Гидронефротическая трансформация гипоплазированной правой почки вследствии сдавления извне. Макрогематурия. Двухсторонняя пневмония, в стадии разрешения. Двухсторонний плеврит. Острый катаральный ринофарингит.

Из анамнеза известно, что увеличение объема живота отмечает в течении последних 2-х лет, связывает с инсоляцией и частыми выездами в жаркие страны, за медицинской помощью не обращалась. За две недели до госпитализации в связи с ухудшением самочувствия в амбулаторных условиях произведено УЗИ органов брюшной полости, где выявлено образование брюшной полости от мечевидного отростка до малого таза, размером 40,0 х 30,0 см. На МСКТ ОБП и ОМТ выявлено кистозное образование, исходящее из правого яичника, размером 35,2 х 29,0 см. с жидкостным содержимым, сдавливающий мочеточник. Заключение: Кистозное образование правого яичника. Терминальная стадия гидронефроза справа. Киста печени (2,5 см.). Холецистит.

При поступлении беспокоили жалобы на увеличение живота в объеме, одышку, дискомфорт в области сердца, отеки на нижних конечностях, боли в поясничной области, затрудненное мочеиспускание, отсутствие аппетита, общую слабость. Объективно: общее состояние тяжелое, положение вынужденное сидячее, истощена, контактна, разговаривает с трудом, шепотом. Кожные покровы и видимые слизистые бледной окраски с землистым оттенком, сухие на ощупь, выраженные отеки на нижних конечностях. В легких дыхание ослабленное, больше в нижних отделах, прослушиваются единичные хрипы. ЧДД – 25 в минуту. Сердечные тоны приглушены, ритмичные, тахикардия в покое. Пульс – 120 в минуту. АД – 130/90 мм рт ст. Живот увеличен в объеме до 38-39 недель беременности, напряжен, выраженный сосудистый рисунок по передней стенке живота, окружность живота - 125,0 см, высота дна образования – 65,0 см, доходит до мечевидного отростка. Стул не регулярный, мочеиспускание затрудненное, малыми порциями.

Данные лабораторно-инструментального исследования:

Из приведенных таблиц видно, что при поступлении имели место такие изменения, как выраженный лейкоцитоз со сдвигом лейкоформулы влево, тромбоцитоз, хроническая железодефицитная анемия тяжелой степени, высокие показатели СОЭ, транзиторное повышение шлаков крови за счет периферического сдавления извне обоих мочеточников, гипопротеинемия, которые постепенно приходили в норму на фоне комплексного лечения. В общем анализе мочи при поступлении макрогематурия и протеинурия, которые полностью регрессировали через две недели. Онкомаркер СА-125 71,8 МЕ/мл (в норме до 35). КЩС крови – компенсированный метаболический алкалоз, дыхательный ацидоз. На ЭКГ – синусовая тахикардия с ЧСС 115 ударов в минуту, горизонтальное положение ЭОС. Гипертрофия левого желудочка. Неполная блокада левой ножки пучка Гиса. Диффузные умеренные изменения миокарда.

Через 2 часа от момента поступления с целью декомпрессии под МИА 0,5% новокаина произведена пункция кистомы через переднюю брюшную стенку под контролем УЗИ со стороны правой подвздошной области, оставлена регулируемая дренажная трубка. Жидкость, полученная при пункции густоватой консистенции, коричневого цвета, что говорит в пользу эндометриоидной кистомы, взяты анализы на цитологическое исследование и бактериальный посев с определением чувствительности к антибиотикам. С целью профилактики ортостатического коллапса решено выпускать жидкость фракционно, из расчета 5-7 литров в сутки. На следующий день после пункции отмечала улучшение общего состояния и самочувствия, вос-

Таблица №1 - Показатели общего анализа крови в динамике

Элементы крови	1-е сутки	2-е сутки	4-е сутки	5-е сутки	6-е сутки	9-е сутки	11-е сутки	15-е сутки	19-е сутки
гемоглобин	63,9	61	62	56	63,9	70	60	70	68
эритроциты	1,9	2,0	2,0	1,7	1,8	2,4	1,9	2,7	2,3
гематокрит	17,0	16,4	16,8	14,5	16,5	20,4	15,2	23,4	19,2
тромбоциты		247	701			276	315	449	507
лейкоциты	27,2	37,2	18,2	23,2	18,9	16,0	12,8	12,3	10,4
п/я лейкоц.	42	53	18	14	14	15	9	2	5
с/я лейкоц.	47	44	78	82	83	67	46	67	34
лимфоциты	8	2	2	2	1	14	41	27	56
СОЭ	35	68	53	50	60	19	16	20	12

Таблица №2 - Показатели биохимического анализа крови в динамике

Компоненты крови	2-е сутки в стационаре	4-е сутки в стационаре	5-е сутки в стационаре	9-е сутки в стационаре	11-е сутки в стационаре
Общий белок	59,4	52,6	52,9	57,1	61,5
Мочевина	6,1	26,6	18,0	7,9	5,5
Креатинин	87,2	187,3	120,0	115,0	82,3
Глюкоза	6,6	4,8	4,9	5,5	5,1

становление дыхательной и мочевыделительной функций, уменьшение живота в объеме, что отразилось на снижении уровня одышки и отеков на нижних конечностях, полиурия. За первые пять суток выделилось 27,5 литров «шоколадного» содержимого. В дальнейшем выделялось в сутки по 20,0-30,0 мл. жидкости. На 20-е сутки отделяемое прекратилось, после чего дренажная трубка была удалена.

Получала лечение: антибактериальную согласно данным микробиологического исследования и чувствительности к антибиотикам, противовоспалительную, инфузионную, дезинтоксикационную, антианемическую, антиагрегантную, антикоагулянтную, плазмотрансфузию, препараты белка, общеукрепляющую, симптоматическую терапию.

На фоне адекватного лечения ближе к 14-м суткам все показатели лабораторно-инструментальных исследований постепенно приходили в норму. В цитологическом исследовании – клеток опухоли не обнаружено. Учитывая возраст пациентки (80 лет), астенизированность и полиорганную недостаточность целесообразно было радикальную операцию отсрочить на 2-3 месяца с целью реабилитации всех жизненноважных систем и органов. Была выписана на 22-е сутки в удовлетворительном состоянии.

Рис. №1 Общий вид живота Рис. №2. Содержимое кистомы

Рисунок №3. Оболочки кистомы Рисунок №4. Макропрепарат

Пациентка в указанное время на госпитализацию не явилась, но имело место постепенное повторное увеличение объема живота. Госпитализирована повторно через 10 месяцев после первой выписки в гинекологическое отделение ВКГ МО РК с диагнозом: Кистома правого яичника, больших размеров. Артериальная гипертензия II степени. Риск 3. Атеросклеротический кардиосклероз, Н-I. ХСН I ФК. Дисциркуляторная энцефалопатия. Хроническая постгеморрагическая анемия легкой степени тяжести. Аномалия развития правой почки – гипоплазия правой почки, на фоне гидронефротической трансформации IV стадии. ХПН-0.

При поступлении беспокоили жалобы на увеличение живота в объеме, головные боли, повышение АД до 200/110 мм рт ст.

Объективно: общее состояние средней степени тяжести, положение несколько вынужденное. Сердечные тоны приглушены, ритмичные. Пульс – 84 в минуту. АД – 180/100 мм рт ст. Живот увеличен в объеме до 38 недель беременности, напряжен, выраженный сосудистый рисунок по передней стенке живота, окружность живота - 115,0 см, высота дна образования – 60,0 см, доходит до мечевидного отростка (см. рис. №1).

В общеклинических анализах крови – анемия легкой степени (уровень гемоглобина – 105г/л), в общеклинических анализах мочи – микрогематурия, бактериурия. В биохимических анализах крови – гипопротеинемия, гиперкреатининемия. Остальные показатели в пределах допустимых величин. Онкомаркер СА-125 – 11,3 МЕ/мл.

На 2-е сутки после полного клинико-лабораторного обследования произведена пункция кистомы яичника через переднюю брюшную стенку под контролем УЗИ. Получено около 5,0 литров «шоколадного» содержимого, густоватой консистенции (см. рис. №2), оставлена регулируемая дренажная трубка. В течении 10 суток было получено около 20,0 литров жидкости.

Учитывая, старческий возраст пациентки (80 лет), наличие экстрагенитальной патологии и относительную функциональную несостоятельность сердечно-сосудистой и центральной нервной систем, соответствующую возрастным изменениям, методом анестезии предпочтительнее была эпидуральная блокада. После соответствующей предоперационной подготовки, стабилизации гемодинамических показателей и общего состояния взята на плановое оперативное лечение под эпидуральной анестезией в объеме: нижне-срединной лапаротомии, аднексэктомии справа, дренирование брюшной полости и малого таза.

В ходе операции столкнулись со следующими техническими сложностями, как выраженный спаечный процесс между наружной оболочкой кистомы и париетальной брюшиной передней брюшной стенки на всем протяжении до эпигастральной области, а также местами с петлями тонкого кишечника, что характерно для эндометриоидной болезни. После адгезиолизиса кистома, исходящая из правого яичника, выведена в рану (см. рис. №3,4), произведена ревизия органов малого таза и брюшной полости.

Учитывая, что матка с левыми придатками соответствовали инволютивным изменениям, оболочка кистомы плотная с гладкой внутренней поверхностью, макроскопически без признаков озлокачествления решено объем операции ограничить удалением придатков матки справа.

Результат гистологического исследования №462-67 от 29.02.2012 года – серозная папиллярная цистаденома, эндометриоидная киста.

Послеоперационный период протекал гладко, выписана на 7-е сутки в удовлетворительном состоянии. Швы сняты на 10-е сутки.

Заключение: в постменопаузальном возрасте эндометриоз подвергается регрессу, но в данном конкретном случае имело место прогрессирование процесса в глубокой менопаузе, что вероятнее всего было спровоцировано избыточной инсоляцией. Данная кистома, предположительно, видимо не была диагностирована и адекватно пролечена в репродуктивном периоде. Следует отметить, что гигантские кистомы с жидкостным содержимым целесообразно вести в 2 этапа: на первом этапе необходима пункция кистомы с целью декомпрессии и восстановления функций органов и систем, подвергшихся сдавлению; на втором этапе после стабилизации общего состояния и соответствующей предоперационной подготовки показана радикальная операция, независимо от возраста пациента.

И.Л. Кидирмаганбетов, А.У. Кадирова, М.Б. Жунусова
Қазақстан Республикасының Қорғаныс Министрлігінің Әскери Клиникалық Госпиталь

Қарт жасындағы аса ірі эндометриоидтық ісіктің оперативтік емделуінің қанағаттанарлық қорытындысы. Клиникалық жағдай.

Тұжырым: бүл мақалада қарт жасындағы аса ірі

эндометриоидтық ісіктің (кистоманың) оперативтік емделуінің қанағаттанарлық қорытындысының жағдайы қарастырылды.

Түпкі сөздер: эндометриоидтық ісік, адгезиолизис, эднексэктомия, постменопауза.

I.L. Kydyrmaganbetov, A.U. Kadyrova, M.B. Zhunusova
Military Clinical Hospital of Defense Ministry of Kazakhstan Republic
Gynecology department

The satisfactory surgical treatment of giant endometrial cystoma. Clinical case.

Summary: in this article we consider the satisfactory surgical treatment of giant endometrial cystoma of senile patient.

Keywords: endometrial cystoma, adhesiolisis, adnexectomy, postmenopause.

Папашева А.К.
КДП №1 АО «Талап» г.Уральск

Бактериальный вагиноз, методы коррекции микроценоза влагалища с помощью препарата Секнидокс

Актуальность.

Бактериальный вагиноз (БВ) - широко распространенное заболевание у женщин детородного возраста. БВ является вульвовагинальной инфекцией, обусловленной замещением нормальной микрофлоры с нарушением биоценоза влагалища и представляет, по сути, влагалищный дисбактериоз.

В норме pH влагалищного секрета составляет 3,8-4,2, что обусловлено продукцией молочной кислоты лактобациллами, которые препятствуют росту других видов бактерий, в норме вегетирующих во влагалище. При дестабилизации экосистемы влагалища происходит снижение количества лактобацилл с увеличением pH влагалищного секрета более 4,5 и формированием условий для размножения гарднерелл, облигатно-анаэробных бактерий, вегетирование которых еще больше угнетает нормальную лактофлору и стимулирует рост различных условно-патогенных микроорганизмов, развивается воспалительный процесс, слизистая оболочка теряет барьерные функции, создаются условия для размножения не только условно-патогенных, но и патогенных микроорганизмов. Предрасполагающими факторами развития БВ являются: длительная и нерациональная антибиотикотерапия, гормональные нарушения, иммунологические сдвиги, частая смена половых партнеров, хирургические вмешательства, гормонотерапия, использование ВМС.

К осложнениям БВ относится развитие сальпингита, эндометрита, эндоцервицита, дисплазии шейки матки, послеоперационных инфекционных осложнений. Широкое распространение БВ, осложнения перенесенной инфекции, влекущие поражение репродуктивных органов, способствовали поиску и разработке новых методов лечения больных с БВ. Значимость проблеме придает и тот факт,что БВ является причиной осложнений беременности, особенно ее невынашивания. При наступлении менопаузы, в связи со снижением уровня эстрогенов, концентрация лактобактерий уменьшается, значение pH вагинального секрета повышается, и в микробном пейзаже преобладают факультативно-анаэробные микроорганизмы.

Цель исследования

- оценить эффективность препарата «Секнидокс» в лечении бактериального вагиноза.

Материалы и методы

Под наблюдением находились 46 женщин репродуктивного возраста (18-45 лет). По результатам клинико-микробиологического обследования у всех был установлен БВ. Из общего количества обследуемых 34 пациентки обратились с жалобами на обильные выделения из половых путей, с неприятным запахом, зуд наружных половых органов; 12 пациенток жалоб не предъявляли.

Всем женщинам с целью лечением БВ был назначен препарат Секнидокс в дозе 2 г однократно внутрь, с повторным приемом через 1 неделю в той же дозировке и местная терапия (тержинан или бетадин). Секнидокс является противомикробным средством для системного применения и представляет собой производное имидазола (5 -нитроимидазола). Препараты этой группы - высокоактивные антимикробные средства широкого спектра действия для лечения пациентов с инфекциями, вызванными облигатными анаэробными бактериями и простейшими, а также отдельными представителями факультативных анаэробов. По механизму антимикробного действия нитроимидазолы представляют собой препараты с быстрым бактерицидным и процистоцидным типом действия и относятся к ДНК-тропным соединениям с избирательной активностью в отношении микроорганизмов, имеющих ферментные системы-нитроредуктазы.

Результаты и выводы

На 7-10 сутки после комбинированного лечения препаратом Секнидокс и местной терапии суппозиториями получены следующие результаты:

- отсутствие зуда наружных половых органов в 100% случаев,
- отсутствие выделений из половых путей у 41 пациентки (89,1%),
- отсутствие гиперемии, отечности слизистой влагалища у 43 больных (93,4%).

У 2 пациенток (4,3%) после проведенной терапии, несмотря на отсутствие жалоб, в контрольных анализах микроскопического исследования мазков обнаружены гарднереллы. При лечении у всех пациентов побочных эффектов не наблюдалось.

Таким образом, проведенное исследование позволило установить высокую терапевтическую эффективность препарата Секнидокс (фармацевтическая компания World medicine) при лечении бактериального вагиноза, в сочетании с хорошей переносимостью.

Литература:

1. *Сметник В.П., Тумилович Л.Г. Неоперативная гинекология. СПб, 2000г.*
2. *Кира Е.Ф. Бактериальный вагиноз. СПб, 2001г.*
3. *Володин Н.Н. Бактериальные вагинозы. Женское здоровье, 2000г.*
4. *Полякова В.А. Современная гинекология Тюмень 2004г*
5. *Кулаков В.И., Прилепская В.Н. Практическая гинекология. Москва «Медпресс-информ» 2008г.*

Р.Д. Гичиева
Медицинский Центр Interteach

Необходимость комплексного подхода при лечении бактериального вагиноза у женщин репродуктивного периода

Введение

Бактериальный Вагиноз (БВ)- это заболевание характеризующееся нарушением нормальной микрофлоры влагалища. Нельзя недооценивать риски связанные с наличием БВ. Имеются данные указывающие на прямую корреляцию с внутриэпителиальной неоплазии шейки матки [2]. Доктор Mehta из Иллинойского Университета отмечает, что от 10 до 30% женщин хотя бы раз в жизни имеют эпизод БВ, причем 15-30% из них имеют повторный рецидив в течение трех месяцев после окончания лечения [5].

В последнее время отказываются от диагноза вагинит в пользу диагноза вагиноз. Считается, что, так как во влагалище нет лейкоцитов, то не может быть и воспаления слизистой. Вагиноз это нарушение микрофлоры влагалища. Все факторы способствующие нарушению микрофлоры влагалища такие как, прием алкоголя, курение, прием наркотических средств и частая смена половых партнеров ведет к развитию БВ [6].

В норме нормальная микрофлора представлена лактобактериями, которые поддерживают, кислую среду во влагалище, и образуют небольшое количество перекиси водорода. При БВ формируется патологическая микрофлора со смещением в сторону анаэробной флоры. Особенно важную роль начинают играть Gardenerella vaginalis и Atopobium vaginae, которых можно обнаружить реакцией ПЦР[3]. Появление анаэробов смещает кислую среду влагалища в сторону более щелочной, что способствует росту патологической микрофлоры стафилококков и стрептококков, бактериальных ассоциаций. Именно гарднереллы обеспечивают специфический рыбный запах при БВ. Хотя гарднереллы могут встречаться и во влагалище здоровых женщин.

Целью данного исследования

явилось изучение микрофлоры при постановке диагноза бактериальный вагиноз и назначение соответствующего лечения.

Материал и методы

Женщины в возрасте 25-52 лет с диагнозом бактериальный вагиноз наблюдались в течение года с октября 2011 по октябрь 2012 года. Всего наблюдалось 321 пациентка. Диагноз БВ ставился, основываясь на критериях Амселя (1983), которые состоят из клинического, клинико-лабораторного и лабораторного критерия. Жалобы на выделения из половых путей негноеродного характера с периодическим запахом. Клинический критерий основывается на определении обильных выделений серозного характера при осмотре зеркалом. Клинико-лабораторных критериев два, первый это определение pH среды (более 4,5), второй это добавление 10% раствора KOH к выделениям из влагалища в пробирке, при этом появляется специфический рыбный запах. Последнее это лабораторный критерий определение, так называемых ключевых клеток в мазках из влагалища. Ключевые клетки представляют собой - гарднереллы «налипшие» на эпителиальные клетки[1].

Лечение состояло из двух этапов. На первом этапе назначалось антибактериальное лечение, основываясь на лабораторных данных мазков содержимого влагалища в течение 7-10 дней, местно назначались вагинальные суппозитории в течение 3-5 дней. Дополнительно рекомендовалось общеукрепляющая и противомикробная терапия. На втором этапе восстанавливалась микрофлора влагалища с использованием эубиотиков. Все женщины назначались на повторный осмотр после окончания лечения через 10-14 дней.

Критериями эффективности лечения было стихание клинических симптомов, улучшение лабораторных показателей и отсутствие повторных рецидивов в течение трех месяцев после лечения.

Результаты и обсуждение

У 87% женщин наблюдалось полное выздоровление, повторных эпизодов бактериального вагиноза в течение года не наблюдалось. У 5% женщин рекомендованная терапия не дала положительного эффекта. У 8% пациенток отмечались повторные эпизоды бактериального вагиноза в течение 3 месяцев после окончания лечения. Неуспех терапии чаще всего отмечался у молодых женщин, ведущих активную социальную жизнь. Мы предполагаем, что у данной группы пациенток было повторное реинфицирование половым партнером, чем, скорее всего, объясняется неудача комплексной терапии.

Литература

1. Агапов С.В. Персональный сайт врача дерматовенеролога Агапова С.А. Бактериальный вагиноз гарднереллез. Сайт http://venuro.ru/transit/bacvaginoz.php

2. Gillet E, Meys JF, Verstraelen H, Verhelst R, De Sutter P, Temmerman M, Broeck DV.. Association between Bacterial Vaginosis and Cervical Intraepithelial Neoplasia: Systematic Review and Meta-Analysis. PLoS One. 2012;7(10):e45201. doi: 10.1371/journal.pone.0045201

3. Henriques A, Cereija T, Machado A, Cerca N. BMC Res Notes. 2012 Nov 15;5(1):637. In silico vs in vitro analysis of primer specificity for the detection of Gardnerella vaginalis, Atopobium vaginae and Lactobacillus spp.

4. Li ZF, Wang SM, Shi JF, Zhao FH, Ma JF, Qiao YL, Feng XX. Combined screening of cervical cancer, breast cancer and reproductive tract infections in rural china. Asian Pac J Cancer Prev. 2012;13(7):3529-33.

5. Mehta SD. Systematic review of randomized trials of treatment of male sexual partners for improved bacteria vaginosis outcomes in women. Sex Transm Dis. 2012 Oct;39(10):822-30.

6. Moreira Mascarenhas RE, Sacramento Cunha Machado M, Borges da Costa E Silva BF, Fernandes Weyll Pimentel R, Teixeira Ferreira T, Silva Leoni FM, Grassi MF. Prevalence and risk factors for bacterial vaginosis and other vulvovaginitis in a population of sexually active adolescents from salvador, bahia, Brazil. Infect Dis Obstet Gynecol. 2012;2012:378640. doi: 10.1155/2012/378640.

7. Ефимов Б.А., Тютюнник В.Л. Бактериальный вагиноз: современный взгляд на проблему. РМЖ Независимое издание для практикующих врачей. Сайт http://www.rmj.ru/articles

УДК 616.65-002-006

Е.А. Бугаев, Б.Б Тулаев.
Городская поликлиника №2 г.Шымкент. Кафедра «Внутренних болезней» МКТУ им. К.А. Ясауи

Лечение доброкачественной гиперплазии предстательной железы и воспалительных процессов простаты

Аннотация. Заболевания предстательной железы относятся к одним из наиболее распространенных заболеваний у мужчин. По официальным статистическим данным более 40% мужчин трудоспособного возраста болеют хроническим простатитом. Более 50% мужчин старше 60 лет страдают доброкачественной гиперплазией предстательной железы.

В результате применения лекарственного средства Аденопросин 250 мг, суппозитории симптомы ДГПЖ и простатита изменялись уже в начале лечения и стойко сохранялись на протяжении 3-х месяцев лечения.

Ключевые слова: ДГПЖ, простатит, Аденопросин.

Актуальность

Заболевания предстательной железы относятся к одним из наиболее распространенных заболеваний у мужчин. По официальным статистическим данным более 40% мужчин трудоспособного возраста болеют хроническим простатитом. Более 50% мужчин старше 60 лет страдают доброкачественной гиперплазией предстательной железы.

Аденома предстательной железы (лат. adenoma prostatae), по современной терминологии доброкачественная гиперплазия предстательной железы (ДГПЖ) — доброкачественное новообразование, развивающееся из железистого эпителия либо стромального компонента простаты.

При этом в простате образуется маленький узелок (или узелки), который растет и постепенно сдавливает мочеиспускательный канал. Вследствие такого сдавления возникает нарушение мочеиспускания. ДГПЖ имеет доброкачественный рост, то есть не дает метастазов. Это коренным образом отличает ДГПЖ от рака предстательной железы, основным ориентиром начала злокачественного перерождения предстательной железы является уровень простатического специфического антигена.

Простатит (лат. prostatitis; анат. prostata — предстательная железа + -itis — воспаление) — термин, определяющий воспалительные поражения предстательной железы.

Предстательная железа — это сугубо мужской орган, вследствие чего простатит может развиться только у мужчин. У женщин в дистальной трети мочеиспускательного канала (уретры) обнаруживаются железы Скина (Skene's glands) — аналоги простаты, воспаление которых может вызвать развитие симптомов, схожих с симптомами простатита. Развитию простатита способствуют дизритмия сексуальной жизни, переохлаждение, травмы, снижение иммунной защиты организма, нарушение крово- и лимфообращения в органах малого таза, гормональные нарушения (абсолютная или относительная андрогенная недостаточность), инфекции, передающиеся половым путём.

Простатит часто сочетается с уретритом, везикулитом, а в пожилом возрасте — с аденомой предстательной железы.

Цели и задачи исследования

Изучить и оценить эффективность применения лекарственного средства Аднопросин 250 мг, суппозитории ректальные в лечении доброкачественной гиперплазии предстательной железы и хронического простатита. Мониторинг терапевтического действия (включая клинические и лабораторные показатели) лекарственного средства. Оценить толерантность лекарственного средства Аднопросин 250 мг, суппозитории ректальные в режиме монотерапии или в комплексном лечении с классическими антибактериальными препаратами у больных с ДГПЖ и сопутствующим простатитом.

Материалы и методы.

Клиническое, лабораторное и инструментальное обследование пациентов проводили на базе городской поликлиники №2 г.Шымкент. Из всех мужчин, обратившихся к урологу ГП №2 за последние 4 месяца, были отобраны 60 человек с подобной нозологией, в том числе 35 человек с хроническим простатитом и 25 ДГПЖ (I-II степени) соответственно.

Критериями включения в исследование пациентов были:

Наличие обструктивных и ирритативных симптомов;

Максимальная скорость потока мочи (Qmax) не более 13 мл/с и не менее 5 мл/с;

Уровень остаточной мочи менее 150 мл;

Наличие противопоказаний к хирургическому вмешательству в связи с ДГПЖ (I-II степени);

Социальные причины, в частности категорический отказ пациента от любого инвазивного лечения.

Критериями исключения пациентов из исследования служили:

наличие любого хирургического вмешательства в анамнезе;

рак простаты или мочевого пузыря;

рецидивирующая инфекция верхних мочевых путей;

применение лекарственного лечения для лечения ДГПЖ в течение последних 3-х месяцев.

ДГПЖ III степени

Больные, включенные в исследование, были разделены на 2 группы:

I группа – 30 больных в возрасте 20–68 лет (44), из них 18 пациентов с ДГПЖ (I-IIст.) и 12 пациентов с хроническим простатитом которым проводилось лечение лекарственным средством Аденопросин 250 мг, суппозитории в режиме комплексной или монотерапии в дозировке 250 мг один раз в сутки, ректально.

II группа – 30 больных в возрасте 21–69 лет (45), из них 12 пациентов с ДГПЖ (I-IIст.) и 18 пациентов с хроническим простатитом которым проводилось комплексное лечение без назначения лекарственного средства Аденопросин.

Основными критериями для оценки эффективности лекарственного средства были классическими:

динамика симптомов ДГПЖ;

динамика скорости мочевого потока;

динамика объема простаты и остаточной мочи;

Кроме этого по окончании курса лечения пациенты оценивали эффективность действия лекарственного средства с использованием 5 бальной шкалы, где:

5 – выраженное улучшение

4 - улучшение

3 – без изменений

2 – ухудшение

1 - выраженное ухудшение

Толерантность препарата была исследована с использованием следующих критериев:

Хорошая и очень хорошая - отсутствие осложнений и побочных эффектов.

Удовлетворительная - наличие преходящих или невыражен-

ных побочных эффектов, которые не требовали прерывания курса лечения.

Плохая - наличие выраженных побочных эффектов, которые требовали отмены препарата.

Очень плохая – наличие осложнений или побочных эффектов, для лечения которых потребовались дополнительные лечебные мероприятия.

Результаты

Начальные значения параметров соответствующих болезней, определяемые до назначения лекарственного средства Аденопросин 250 мг, суппозитории у больных с ДГПЖ и с простатитом, в среднем были равнозначны для обеих групп.

В результате применения лекарственного средства Аденопросин 250 мг, суппозитории симптомы ДГПЖ и простатита изменялись уже в начале лечения и стойко сохранялись на протяжении 3-х месяцев лечения.

Результаты лечения были оценены при помощи как обычного процентного сравнения, так и при помощи статистической обработки с использованием компьютерной программы Excel.

Результаты обследования и динамического контроля над состоянием больных I-ой группы с ДГПЖ и хроническим простатитом, которым проводилось комплексное лечение лекарственным средством Аденопросин 250 мг, суппозитории в сочетании с антибактериальными препаратами, представлены в таблице 1.

Таблица 1.

Основные показатели	До лечения	1 месяц	3 месяца
Качество жизни QOL.	3.5 ±1.7	2.1 ± 1.6	1.6 ± 1.7
Урофлуометрия (мл сек.)	9.6± 1.7	12.6± 2.3	12.3± 2.1
Остаточная моча	36.5±30	14.7±17	10.3±9
Объем простаты	43.4 ± 10	37.9 ± 1.8	36.6 ± 8.2

Результаты обследования и динамического наблюдения, больных II группы с ДГПЖ, которым проводилось лечение без назначения лекарственного средства Аденопросн представлены в таблице 2.

Таблица 2.

Основные показатели	До лечения	1 месяц	3 месяца
Качество жизни QOL.	3.1 ± 1.4	2.6 ± 1.2	2.3 ± 1.4
Урофлуометрия (мл сек.)	10.5 ± 1.4	10.4 ± 1.4	10.9 ± 1.4
Остаточная моча	38.5 ± 28	33 ± 24	36.1 ± 26
Объем простаты	34.4 ± 5	34.2 ± 5.6	33 ± 5.2

По окончании первого и третьего месяца лечения проводилось повторное обследование в предусмотренном объеме.

Результаты лечения лекарственным средством Аденопросин 250 мг, суппозитории показывают статистические достоверные изменения и улучшения по всем исследуемым параметрам у больных первой группы по сравнению со второй контрольной группой.

Выводы:

Результаты лечения лекарственным средством Аденопросин 250 мг, суппозитории, проведенного пациентам с ДГПЖ в сочетании или нет с хроническим простатитом, выявили хорошую безопасность и эффективность препарата.

Аденпросин 250 мг, суппозитории улучшает субъективное состояние пациентов с умеренными клиническими проявлениями интравезикальной обструкции динамического типа.

У больных с ДГПЖ в сочетании или нет с хроническим простатитом Аденопросин 250 мг, суппозитории способствует быстрому и значительному улучшению общей симптоматики и уродинамических показателей в первые 3-4 недели применения с их последующим сохранением.

Аденопросин 250 мг, суппозитории способствует повышению максимальной скорости мочевого потока, снижению объема остаточной мочи, полакиурии и никтурии.

Аденопросин 250 мг, суппозитории эффективен и может быть широко использован при лечении больных с ДГПЖ I и II степени, и хроническими простатитами, как в виде монотерапии, так и в комплексном лечении.

Аденопросин 250 мг, суппозитории хорошо переносится больными, не влияет на половую функцию и удобен в применении. Эффект данного лекарственного средства, устанавливается не раньше чем через 1- 3 месяца после начала лечения.

Выявленные в процессе исследования побочные действия (диарея и учащенный стул) носят местный характер и их выраженность уменьшается или сводятся к нулю при корректировки режима применения.

Аденопросин 250 мг, суппозитории является эффективным лекарственным средством с антипролиферативными и противовоспалительными свойствами при лечении больных с ДГПЖ, у которых максимальная скорость мочевого потока не меньше 5-6 мл/с, а объем остаточной мочи не превышает 100-150 мл.

На протяжении исследования не были выявлены какие-либо клинически значимые взаимодействия при совместном применении лекарственного средства Аденопросина 250 мг, суппозитории и антибактериальных препаратов.

Литература:

1. *Kuprianou N, Chon J, Benning CM. Effects of alpha–adrenoreceptor antagonists on cell proliferation and apoptosis in the prostate: therapeutic implications on prostatic disease. Prostate 2000; (Suppl 9): 42–49.*
2. *McConnell JD, Roehrborn CG, Bautista OM, Andriole GL Jr ed. The long–term effect of doxazosin, finasteride, and combination therapy on the clinical progression of benign prostatic hyperplasia. J Urol, 2006 Jan; 175 (1):217–20.*
3. *Roehrborn CG, McConnel JD: Etiology, Pathophysiology, Epidemiology, and Natural History of Benign Prostatic Hyperplasia. Chapter 38. In Campbell's Urology 8th edition, WB Sauders 2002.*
4. *Лоран О.Б. Диагностика и дифференциальная диагностика доброкачественной гиперплазии предстательной железы.// Доброкачественная гиперплазия предстательной железы. Под редакцией академика Н.А.Лопаткина. Москва.–1999 г. С.84–90*
5. *Мазо Е.Б. Достижения в медикаментозном лечении* доброкачественной гиперплазии *простаты. Материалы симпозиума «Новый взгляд на патогенез и лечение* доброкачественной гиперплазии предстательной *железы. Мировой* опыт»*;. М. 2002:7–10.1.*

Түйін

Енек бездің ауруға шалдығулары ең таратып жібер- ауруға шалдығулардан бас ерлердің ылғи деген қарайды. Ша ресми статистикалық деректерлерге 40% ерлері созылмалы простатитпен ауырады. 50% ерлер үлкен 60 жас енек безді гиперплазиясымен күйзеледі.

Ара нәтиже Аденопросин дәрілік тәсілінің қолданысының 250 мг суппозиторилер енек безді гиперплазиясымен және простатиттың белгілері ара түп шипаның өзгерді және берік бой шипаның 3 айларының сақталды.

Summary

Treatment Of Benign Prostatic Hyperplasia And Prostatitis

Prostate pathology is one of the most common diseases in men. About 40 percent of able-bodied men suffer from prostatitis according to official statistic data. More than 50 percent older than 60 years suffer from benign prostatic hyperplasia.

Symptoms of benign prostatic hyperplasia and prostatitis had been changed already at the beginning of treatment and lasted three months as a result of use of Adenoprosin 250mg, rectal suppositories .

УДК 617-089.5:616.132.13/.14-007.64-089]-07

Е.М. Миербеков, Ж.Т. Артыкбаев, Е.Б. Еспенбетов, А.В. Ни
Национальный научный центр хирургии им. А.Н. Сызганова, г. Алматы, Республика Казахстан

Случай успешного проведения анестезии и раннего послеоперационного периода у больного, оперированного на дуге аорты

Аннотация

Представлен успешный клинический опыт анестезиологического обеспечения и раннего послеоперационного ведения больного, оперированного по поводу аневризмы дуги аорты. Данный опыт показал, что успешный исход операции у больного определяется адекватной анестезией, включающей современные кровосбергающие технологии, физической и фармакологической защитой мозга, правильным ведением раннего послеоперационного периода.

Ключевые слова: аневризма, дуга аорты, анестезия, ранний послеоперационный период

Несмотря на большие достигнутые успехи в реконструктивной хирургии магистральных сосудов, летальность после операций на восходящем отделе и дуге аорты остается по-прежнему высокой. По мнению D. Cooley [1] «операции на дуге аорты представляют собой своеобразный «вызов» специалистам в области сердечно-сосудистой хирургии». Причины этого – трудность своевременной диагностики аневризм аорты, большой объем и сложность вмешательства, неизбежность длительной искусственной перфузии и гипотермии, следствием чего является развитие коагулопатий. Усложняет ситуацию необходимость защиты центральной нервной системы и других органов от гипоксии во время полной остановки кровообращения при работе на дуге аорты.

Частота возникновения аневризм грудного отдела аорты оставляет от 6 до 10 случаев на 100 000 человек в год [2, 3, 4]. В трехлетнем исследовании определили, что разрывы аневризм данной локализации оказались причиной смерти в 1,4% всех аутопсий, а среди причин летальности в США смерть от аневризм аорты стоит на 13-ом месте [5]. В настоящее время, на фоне улучшения диагностики этих заболеваний отмечается рост числа оперативных вмешательств по поводу аневризм.

Успех вмешательста на дуге аорты зависит от решения нескольких неразрывно связанных между собой задач, к которым относятся: 1) защита головного мозга от ишемии (адекватность охлаждения, фармакологическая защита); 2) профилактика вторичной коагулопатии в результате массивной кровопотери; 3) профилактика полиорганного повреждения во время длительной операции и искусственного кровообращения (ИК).

Полная остановка кровообращения во время выполнения основного этапа операции на дуге аорты неизбежно ведет к ишемии головного мозга. Поэтому методики защиты центральной нервной системы в огромной степени влияют на исход оперативного лечения. Частота послеоперационных неврологических осложнений составляет от 2 до 20% [6, 7, 8, 9, 10]. Основные направления защиты мозга во время остановки кровообращения – глубокая гипотермия, анте - и ретроградная перфузия.

У нас имеется успешный опыт проведения анестезии и ведения ближайшего послеоперационного периода больного с аневризмой дуги аорты, оперированного в условиях ИК и глубокой гипотермии.

Пример: Больной Х., 69 лет поступил в ННЦХ им. А.Н. Сызганова 23.02.2009 г. с жалобами на одышку в покое, боли в области сердца, давящего характера, иррадиирующие в обе верхние конечности, общую слабость, недомогание.

Считает себя больным с 2006 г., когда впервые появились боли за грудиной. Неоднократно находился на стационарном лечение с клиникой недостаточности кровообращения. Наблюдался у кардиолога и лечился в стационаре по месту жительства с временным эффектом. Консультирован кардиохирургом и был направлен в ННЦХ им. А.Н Сызганова на оперативное лечение.

При осмотре общее состояние средней степени тяжести. Рост -172 см., вес - 89 кг. Кожные покровы бледные. Периферические лимфоузлы не увеличены. Костно-суставная система без особенности. В легких дыхание везикулярное, хрипов нет. ЧДД 16 в мин. Аускультативно тоны сердца ритмичные, приглушены. Выслушивается грубый систолический шум в области проекции аорты. Верхушечный толчок в 5 межреберье по среднеключичной линии. ЧСС - 83 уд. в мин, ритмичные. АД–130/80 мм рт. ст. слева, 120/70 – справа. Живот мягкий, безболезненный. Печень по краю реберной дуги, безболезненная. Периферических отеков нет. Селезенка не пальпируется. Мочеиспускание свободное, безболезненное.

Обзорная рентгенография органов грудной клетки: Аортальная недостаточность.

ЭКГ: Мерцание предсердия, желудочный ритм. ЧСС 80 уд. в 1 мин. Нормальное положение ЭОС. Мерцательная аритмия, нормосистолическая форма. Гипертрофия левого желудочка.

ЭхоКГ: Аневризма восходящей части и дуги аорты. Недостаточность аортального клапана, регургитация II степени. Митрализация. Снижение сократительной способности миокарда левого желудочка.

УЗИ брюшной полости: Хронический калькулезный холецистит. Диффузные изменения ткани поджелудочной железы. Хронический пиелонефрит слева.

Спирография: Резко снижены ЖЕЛ, резервы вентиляции.

КТ органов грудной клетки: Аневризма восходящего отдела грудной аорты и дуги аорты.

УЗИ брахиоцефальных сосудов: Аневризма восходящего отдела и дуги грудной аорты. Стеноз правой позвоночной артерии. Экстравазальная компрессия правой позвоночной артерии.

Грудная аортография: Аневризма восходящего отдела дуги и нисходящего отдела грудной аорты. Ветви дуги аорты с неровными контурами, проходимы на всем протяжении. Аневризма подключичной артерии справа в проксимальном сегменте. Регургитация на аортальном клапане II-III степени.

Лабораторные показатели: общий анализ крови и мочи, биохимия крови – в пределах нормы.

Клинический диагноз: Мультифокальный атеросклероз. Аневризма восходящего отдела и дуги аорты. Аортальный порок - недостаточность II степени. Кардиомиопатическая дилятация. Митрализация. НК II Б ФК IY. Консилиумом врачей решено больного оперировать. 12.03.201 г. больной был осмотрен анестезиологом. Назначена премедикация: вечером per os 10 мг реланиума, утром за 40 мин до операции внутримышечно промедол 20 мг и реланиум 10 мг.

13.03.2009 года больному под комбинированной анестезией в условиях искусственного кровообращения и циркуляторного ареста была выполнена операция Бентала Де Бона (протези-

рование восходящей аорты кондуитом с механическим протезом «МедИнж-25» с реимплантацией коронарных артерии), протезирование дуги и начального отдела грудной аорты с реимплантацией правых и левых брахиоцефальных сосудов, левой подключичной артерией

В операционной мониторинг основных жизненных показателей осуществляли на аппарате Spes Labs (США). Катетеризировали правую локтевую вену для инфузии. Под местной анестезией катетеризировали левую лучевую и правую бедренную артерию для инвазивного контроля артериального давления верхней и нижней части тела пациента.

Индукция в анестезию: диазепам 10 мг, кетамин 100 мг, фентанил 0,2 мг. Миоплегия – пипекурония бромид 6 мг. ИВЛ аппаратом «Primus». Анализ параметров вентиляции и газообмена в дыхательном контуре осуществляли с помощью газоанализатора, установленного на наркозно-дыхательном аппарате «Primus». ИВЛ осуществляется в режиме нормо- либо умеренной гипервентиляции (pCO2 в среднем 30–35 мм рт. ст. в артериальной крови).

После индукции и интубации больного катетеризировали левую внутреннюю яремную вену трехпортовым катетером для осуществления инвазивного контроля ЦВД и введения лекарственных препаратов. Катетеризировали легочную артерию катетером Swan–Ganz через правую внутреннюю яремную вену. В режиме on line проводили мониторирование инвазивных и неинвазивных параметров артериального давления, ЦВД, ЧСС, сатурацию, термометрию в пищеводе и прямой кишке, диуреза. На этапах анестезии контролировали в артериальной и венозной крови показатели КЩС и газов, гемоглобин, гематокрит, АВС, электролиты, глюкозу. Церебральную оксиметрию осуществляли на аппарате INVOS-3100 фирмы «Somanetics» (США). Для профилактики ишемии спинного мозга производили катетеризацию спинального пространства на уровне L1 и сброс ликвора.

Основная анестезия: внутривенно через инфузомат кетамин 0,8 мг /кг/ч, фентанил 0,05 мкг/кг/мин, ингаляционно севофлюран 1-2 об.%. в режиме minimal flow. Мышечная релаксация поддерживается введением ардуана каждые 60–90 минут в дозе 0,05 мг/кг.

Вход в перфузию при стабильной гемодинамике. Подключение аппарата искусственного кровообращения осуществлялось по схеме: левая общая бедренная артерия - полые вены. Левый желудочек дренировался через левую легочную вену. Объемная скорость перфузии составляла с учетом перфузионного индекса 2,5 л/мин/м^2. Охлаждение больного осуществлялось с помощью гипотермической пефузии со средней скоростью 1^{0}С. Полную остановку кровообращения с частичной эвакуацией крови в АИК производили после достижения температуры тела больного в пищеводе 14-15^{0}С, после чего голову больного дополнительно обкладывали пузырями со льдом.

Во время циркуляторного ареста температура в прямой кишке - 11,3^{0}С, пищеводе - 13^{0}С. Время циркуляторного ареста – 51 мин. Защиту головного мозга осуществляли краниоцеребральной гипотермией. Дополнительно в аппарат ИК вводили антагонист кальция – верапамил 5 мг, фуросемидом – 40 мг, внутривенно маннит 800 мл. К окончанию ИК больного согрели до исходной температуры.

Выход из перфузии. Сердечная деятельность восстановилась после второй дефибрилляции. Электрокардистимуляция. Отмечается кровотечение из анастомозов. Подключен аппарат реинфузии Cell Saver (аппарат «Sequestra 1000»). Общая кровопотеря составила 4 л. Инфузионно-трансфузионная терапия: СЗП 8 доз, аминокапроновая кислота 400 мл, маннитол 400 мл, альбумин 5% 200 мл, аутокровь - 400 мл, отмытые эритроциты – 2500 мл. Диурез до ИК составил 100 мл, во время ИК – 1200 мл, после ИК – 800 мл.

Гемодинамика поддерживается дофамином 7,5 мкг/кг/мин, адреналином 50 нг/кг/мин. АД 100/60 мм рт. ст., ЧСС 90 в 1 мин. ЦВД 130 мм во ст. Сатурация 100 %. Длительность операции составила 6 ч 30 мин, длительность анестезии - 8 ч. Общее время ИК - 176 мин, время пережатия аорты – 158 мин.

После окончания операции больной на больших дозах кардиотоников переведен в ОИТ. Послеоперационный период протекал тяжело, с проявлениями сердечной, дыхательной недостаточностью, неврологического дефицита. Больной в течении 24 суток находился на ИВЛ. Гемодинамика в первые сутки стабильная, поддерживается большими дозами дофамина и адреналина. Дозы кардиотоников постепенно уменьшаются. 16.03.2012 г. кардиотоники отключены. Больной в сознании, но заторможен, периодами отмечается психомоторное возбуждение. Неоднократно консультируется невропатологом. Заключение: дисциркуляторная энцефалопатия. Лечение согласовано. Дыхание в легких жесткое, ослабленное в нижних отделах, больше слева. Из трахеобронхиального дерева санируется слизисто-гнойная мокрота в умеренном количестве. С целью санации больному ежедневно проводится фибробронхоскопия. На фибробронхоскопии: гнойный эндобронхит крупных бронхов в стадии обострения.

Обзорная рентгенография органов грудной клетки: Справа гиповентиляция в нижнем доле. Слева гиповентиляция по всему легочному полю. Синусы свободны.

В связи с энцефалопатией и продленной искусственной вентиляцией легких на 4-е сутки (17.03.09г.) больному в условиях операционной наложена трахеостома. В связи с дыхательной недостаточностью больной длительно находится на вспомогательной ИВЛ. 06.04.2012 больной переведен на самостоятельное дыхание через трахеостому. В тот же день трахеостомическая трубка была удалена.

В период нахождения больного в ОИТ больной получал антибактериальную (меронем, амикацин, тиментин, метрид), нейротропную (цераксон, церебролизин, актовегин), инфузионную (декстран, венофундин 6%, альбумин 10%, поляризующая смесь, инфезол), противоязвенную (квамател, омепрозол), антикоагулянтную (гепарин, клексан) терапию, FDP, амбробене, кормление через зонд. Состояние больного за время нахождения в ОИТ улучшилось. 08.04.2012 г. в стабильном состоянии, в ясном сознании больной переводится в профильное отделение. После проведенного лечения 17.04.2012 г. больной в удовлетворительном состоянии выписывается домой.

Таким образом, адекватная анестезия, включающая современные кровосбергающие технологии, физическую и фармакологическую защиту мозга, правильное ведение операционного и ближайшего послеоперационного периодов, позволило избежать серьезных осложнений у больного при операции на восходящем отделе и дуге аорты.

Литература

1. Cooley D.A., Ott D.A., Frasier O.H., Walker W.E. Surgical treatment of aneurysms of transverse aortic arch: experience with 25 patients using hypothermic techniques.// Ann. Thorac. Surg. 1981. - V.32. - P. 260-272.

2. Bickerstaff L.K., Pairolero P.C., Hollier L.H. et al. Thoracic aortic aneurysms: a population-based study. // Surgery. 1982. - V.92. - P. 11031109.

3. Svensson L.G., Crawford E.S., Hess K.R. et al. Deep hypothermia with circulatory arrest. Determinants of stroke and early mortality in 656 patients. // J Thorac Cardiovasc Surg. 1993. - V. 106. - P. 19-31.

4. Ponrai P., Pepper J. Aortic dissection. // Br J Clin Pract. 1992. - V.46. - P. 127-131.

5. Majumber P.P., St Jean P.L., Ferrel L.E. et al. On the inheritance of abdominal aortic aneurysm. // Am J Hum Genet. 1991. - V.48. - P. 164170.

6. Griepp R.B, Ergin M.A. Aneurysm of the aortic arch. / In: Edmonds LH Jr,, ed. / Cardiac surgery in the adult. New York: McGraw-Hill, Health Professions Division, 1997. - P. 1197.

7. Coselli J.S., Safi H.J., Brein H.W. et al. Brain protection via cerebral retrograde perfusion during aortic arch aneurysm repair. // Ann Thorac Surg.- 1993.-V.56.-P. 270-276.

8. Filguerias C.L. Winsborrow B., Ye., et al. A3 IP-magnetic resonance study of antegrade and retrograde cerebral perfusion during aortic arch surgery in pigs. // J Thorac Cardiovasc Surg 1995. - V.I 10. - P. 55-62.

9. Juvonen T., Zhang N., Wolfe D. et al. Retrograde cerebral perfu-

sion enchances cerebral protection during prolonged hypothermic circulatory arrest. A study in a chronic porcin model // Ann Thorac Surg. 1998. -V.66. - P. 38-50.

10. Tasdemir O., Saritas A., Kucuker S. et al. Aortic arch repair wich right brachal artery perfusion. // Ann Thorac Surg. 2002. - V.73, N6. - V. 18371842.

Тұжырым

Қолқа доғасының аневризмасына ота жасау кезінде, анестезия мен ерте отадан кейінгі кезеңді жүргізудің сәтті тәжірбиесі

Е.М.Миербеков, Ж.Т.Артықбаев, Е.Б.Еспенбетов, А.В. Ни.

А.Н.Сызғанов атындағы Ұлттық Ғылыми Хирургия Ортасы,

Алматы қаласы, Қазақстан Республикасы

Қолқа доғасының аневризмасына ота жасау кезінде, анестезия мен ерте отадан кейінгі кезеңді жүргізудің сәтті клиникалық тәжірбиесі ұсынылған. Бұл тәжірибе отаның сәтті өтуі науқастың жағдайына сәйкес анестезияға, және де клиниканың жоғарғы сапалы техникалық қан сақтау жабдықтармен қамтамасыз етілуіне және миды фармакологиялық және физиқалық қорғауына тығыз байланысты.

Abstract

Case Of Successful Anesthesia And Early Postoperative Period In Patients Operated On The Aortic Arch

Mierbekov E.M., Artykbaev J.T., Espenbetov E.B., Ni A.V.

National Scientific Surgery Center named after Syzganov A.N., Almaty, Republic of Kazakhstan

There has been presented successful clinical experience of anesthetic management and postoperative management of patients undergoing surgery for an aneurysm of the aortic arch. This experience has shown that a successful outcome of the operation of the patient is determined by adequate anesthesia, which includes advanced blood saving technology, physical and pharmacological protection of the brain, the proper management of early postoperative period.

УДК 617-089.5:616.36-089.943

Е.М. Миербеков, Ж.Т. Артыкбаев, А.Ш. Кусаинов, Т.К. Куандыков, К.Э. Симоньянц, А.М. Жарасбаев, А.А. Жазылбеков, В.В. Мутагиров, В.А. Архипов, А.В. Ни, С.Р. Муханова, А.А. Шишкин
Национальный научный центр хирургии им. А.Н. Сызганова, г. Алматы, Республика Казахстан

Анестезиологическое обеспечение и ведение ближайшего послеоперационного периода у взрослых больных с ортотопической трансплантацией родственной донорской печени

Аннотация

Представлен клинический опыт анестезиологического обеспечения и ведения ближайшего послеоперационного периода у взрослых больных с ортотопической трансплантацией родственной донорской печени. Данный опыт показал, что успешный исход трансплантации печени во многом определяется адекватностью анестезии, корректным гемодинамическим и метаболическим мониторингом, качеством технического оснащения и грамотным ведением ближайшего послеоперационного периода.

Успехи современной трансплантологии являются совокупным достижением прогрессивного развития высоких технологий абдоминальной и сосудистой хирургии, а также совершенствования анестезиологического обеспечения этих чрезвычайно сложных и продолжительных операций [1, 2, 3, 4, 5]. Первые трансплантации печени стали выполняться с середины шестидесятых годов прошлого века, однако только в последние 20-25 лет пересадки этого органа успешно и в большом количестве проводятся более чем в 200 клиниках разных стран [6]. Ортотопическая трансплантация печени (ОТП) до настоящего времени остается одной из наиболее сложных операций в клинической трансплантологии. Это обусловлено тяжестью исходного состояния реципиентов, многоэтапностью, объемом и травматичностью операции, большой кровопотерей, использованием методов экстракорпорального кровообращения, постоянно изменяющимися во время операции условиями гомеостаза [7, 8, 9].

Цель работы

- проведение анализа, обобщение опыта и особенностей анестезиологического обеспечения ортотопической трансплантации родственной донорской печени у взрослых реципиентов.

Материал и методы

С декабря 2011 г. по декабрь 2012 г. в Национальном научном центре хирургии им. А.Н. Сызганова выполнены 6 ОТП от родственных доноров. Оперированы реципиенты: 1 мужчина и 5 женщин в возрасте от 21 до 51 лет (средний возраст 31,2 ± 3,4 года). Три ОТП были выполнены по поводу цирроза вирусной этиологии, 1 – у больного с билиарным циррозом, 1 – с циррозом аутоиммунного генеза, 1 – с криптогенным циррозом. По шкале оперативного риска Child-Pugh для у больных с циррозом печени реципиенты были класса B и C. Несмотря на предоперационную подготовку больных и медикаментозную коррекцию проявлений цирротического поражения печени, состояние больных перед операцией было расценено как тяжелое или крайне тяжелое (IV-V класс по ASA).

Донорами являлись близкие родственники реципиентов: братья (3), мать (1), сестра (1), супруга (1). Средний возраст 31,2 ± 5,4 (20-50) лет. Средний вес 71,5 ± 3,8 кг. Операции проводились совместной с врачебными бригадами Республиканского научно-практического центра трансплантации органов и тканей г. Минска, Республика Беларусь) и Университетской клиникой г. Нагасаки (Япония).

Анестезиологическое обеспечение у доноров. На этапах операции у всех больных использовали единую методику вводной анестезии: пропофол 1-1,2 мг/кг, фентанил 2,5 мкг/кг, пипекуония бромид 0,1 мг/кг, ингаляция севофлюрана 1,5-2,0 об.%. Поддержание анестезии осуществляли инфузией фентанила (0,05-0,1 мкг/кг/мин) и пропофола (100 мкг/кг/мин), ингаляцией севофлюрана 0,5-2,0 об.%.

На этапах анестезии в режиме on line мониторировали инвазивные и ненвазивные параметры АД, ЧСС, ЦВД, термометрии, сатурации и напряжение газов, показатели Hb, Э, Ht в артериальной и венозной крови, кислотно-щелочного состояния, системы гемокоагуляции, электролитного состава, содержания

глюкозы.

Все произведенные у доноров операции в целом были сходны по продолжительности и травматичности. Средняя продолжительность операции у доноров составила 7,5 ± 1,8 ч. На всем протяжении у всех доноров сохранялась гемодинамическая стабильность, отражающая адекватность анестезиологической защиты. Общая кровопотеря в среднем составила 350 ± 60,5 мл, и приходилось в основном на этап резекции печени. Ориентировочным критерием, по которому оценивали объем и скорость инфузии, являлось ЦВД, измеряемое в режиме on line через независимую сосудистую магистраль. В течении всей операции поддерживали тактику минимальной инфузионной поддержки (ЦВД 3-5 мм. рт. ст.). Из растворов использовали физиологический раствор, 5% раствор глюкозы, 4% раствор калия хлорида, гелофузин, альбумин, бикарбонат натрия. При анализе лабораторных показателей не было выявлено каких либо существенных сдвигов в показателях красной крови, кислотно-щелочного и электролитного обмена, а также в состоянии свертывающей системы. Среднее время нахождения доноров на ИВЛ в послеоперационном периоде составило 10,7 ± 6,4 ч, среднее время пребывания в ОИТ 3,2 ± 1,8 сут.

Анестезиологическое обеспечение у реципиентов. Премедикацию осуществляли с помощью промедола (0,3 ± 0,5 мг/кг), диазепама (0,2 ± 0,04 мг/кг) и атропина 0,006 ± 0,001 мг/кг), вводимых внутримышечно за 30 мин до операции.

Мониторинг основных жизненных показателей осуществляли на аппарате Spes Labs (США). Катетеризировали локтевую вену для инфузии. Под местной анестезией катетеризировали правую лучевую артерию для инвазивного контроля артериального давления. После индукции и интубации трахеи катетеризировали внутреннюю яремную вену трехпортовым катетером для осуществления инвазивного контроля ЦВД и введения лекарственных препаратов. В режиме on line проводили мониторирование инвазивных и неинвазивных параметров АД, ЦВД, ЧСС, термометрию в пищеводе и подмышечечной области. Анализ параметров вентиляции и газообмена в дыхательном контуре осуществляли с помощью газоанализатора, установленного на наркозно-дыхательном аппарате «Primus». На этапах анестезии контролировали показатели кислотно-щелочного состояния, сатурацию и напряжение газов, Hb, Ht в артериальной и венозной крови, оценивали систему гемокоагуляции (время свертывания, протромбиновый индекс, тромбоциты), электролитного баланса (калий, натрий, кальций), содержание глюкозы, билирубина, белка, креатинина, АЛАТ, АСАТ, а также, уровень лактатдегидрогеназы, С–рективныго белка.

С целью снижения интраоперационных теплопотерь использовали согревающий матрац. Это позволило избежать критического охлаждения пациентов при многочасовом оперативном вмешательстве с раскрытой брюшной полостью.

При ОТП у реципиента индукция и поддержание анестезии имеет определенные клинические особенности в связи с системными нарушениями кровообращения, асцитом и задержкой жидкости (гепаторенальный синдром), что существенно меняет фармакодинамику и фармакокинетику препаратов. Степень печеночной дисфункции определяет уровень фармакокинетических нарушений и лучший способ избежать осложнений - титрование препаратов до нужного эффекта.

Вводную анестезию реципиентам осуществляли дробным введением тиопентала натрия 2-2,5 мг/кг или пропофола 1-1,2 мг/кг, фентанила 2,5 мкг/кг, пипекурония бромида 0,1 мг/кг, ингаляцией севофлюрана 1,5-2,0 об.%. ИВЛ больным проводили аппаратом «Primus» («Dreger», Германия) в режиме minimal flow газонаркотической смесью (кислород + севофлюран). На травматичных этапах операции дополнительно использовали болюсные введения 0,05-0,1 мг фентанила. Поддержание анестезии осуществляли непрерывной инфузией фентанила (0,05-0,1 мкг/кг/мин), пропофола (100 мкг/кг/мин) и ингаляции севофлюрана 0,5-2,0 об.%.

Средняя продолжительность операции у реципиентов составила 12,6 ± 6,4 (11-16) ч, продолжительность анестезии – 13,8 ± 4,5 (12-18) ч.

Полученные результаты обрабатывали методом вариационной статистики с использованием стандартных компьютерных программ.

Результаты

При ОТП поддержание анестезии необходимо соотносить с хирургическими этапами операции, основными из которых являются: 1) добеспеченочный - этап выделения и мобилизации печени и сосудистых магистралей; 2) беспеченочный, который начинается с момента пережатия печеночных сосудов и продолжается до включения трансплантата в кровообращение реципиента; и 3) постбеспеченочный - период от пуска кровотока по трансплантату до момента окончания операции.

Добеспеченый этап ОТП включает: лапаротомию, ревизию брюшной полости, мобилизацию печени, выделение воротной вены, выделение и пересечение элементов печеночно-двенадцатиперстной связки, пересечение воротной вены, начало вено-венозного обхода (в особых случаях). Для этого этапа характерны: существенные механические смещения печени, возникающие в следствии необходимости проведения хирургических манипуляции (тракции, поворотов, вывихивания) при выделении печени и подготовке к гепатэктомии. Эти моменты весьма существенно влияют на системную гемодинамику, вызывая периодическое снижение преднагрузки при давлении на нижнюю полую вену (НПВ), резкие колебания системного АД, относительную гиповолемию. Добеспеченочный этап характеризуется необходимостью использования сравнительно высоких доз анестетиков.

Во время добеспеченочного этапа (время этапа – 373,6 ± 20,6 мин) гемодинамика у больных была стабильной. Манипуляции на чревном стволе у двух больных сопровождались повышением АД и тенденцией к тахикардии, что требовало усиление анестезиологической защиты. При пережатии воротной вены гемодинамические показатели колебались в пределах, близких к исходным. Систолическое артериальное давление (АДсис) было в пределах 105,8 ± 18,4 мм рт. ст., ЧСС - 74,2 ± 7,3 ударов в мин. ЦВД 3-8 мм рт. ст. Температура 36,6-36,3^0 С. Кровопотеря составила 1983,3 ± 356,7 (150-7000) мл Инфузионно-трансфузионная терапия в среднем была в объеме 2933 ± 734 мл и состояла из 0,9% раствор натрия хлорида, альбумина, гелофузина, СЗП, эритроцитарной массы. Диурез составил 466,4 ± 120,4 мл. Показатели красной крови: эритроциты 4,1 ± 1,4 х 10^{12}, гемоглобин 103,6 ± 12,2 г/л. Анализ КЩС в пределах нормы: РН 7,45 до 7,38; ВЕ + 1 до - 4. Колебания уровня сахара в крови были в пределах 4,1-6,1 ммоль/л, калия от 3,6 до 4,5 ммоль/л, натрия от 124 до 143 ммоль/л, кальция от 1,1 до 1,28 ммоль/л.

Беспеченочный этап начинается от момента пережатия подпеченочного отдела НПВ до включения трансплантата в кровоток. Он включает: пересечение НПВ, гепатэктомию, гемостаз, наложение надпеченочного и подпеченочного каво-кавального анастомозов, деканюляция воротной вены. Кровоснабжение печени прекращается после пережатия воротной вены. В аспекте влияния на гемодинамику более значимо пережатие НПВ. Беспеченочная стадия проявляется уменьшением венозного возврата из пережатой НПВ. Для увеличения венозного возврата в особых случаях создается вено-венозный обход (ВВО), обычно из левой бедренной и воротной вены в левую подмышечную вену. Потребление анестетиков на этом этапе умеренное. На этом этапе перед анестезиологом стоит сложная задача. С одной стороны, необходимо поддерживать стабильную гемодинамику, не допуская резкого падения сердечного выброса, гипотензии, и обеспечить адекватный диурез. С другой – нельзя допустить избыточной гиперволемии больного, поскольку эта ситуация чревата катострофическими последствиями при пуске кровотока по НПВ.

Во время беспеченочного этапа (общее время 83,2 ± 14,7 мин) у больных изменялись показатели гемодинамики. Отмечали гипотонию: АДсис 93,3 ± 19,2 мм рт. ст, ЧСС 78,3 ± 8,9 ударов в мин, ЦВД – 1–6-10 мм рт. ст. Благодаря интенсивному

согреванию, температура тела пациентов была в пределах нормы – 36,2 ± 7,3^{0}С. Кровопотеря составила – 801,7 ± 110,4 мл. Объем инфузионно-трансфузионной терапии составил 2350,4 ± 340,8 мл (СЗП, эритромасса, 4% бикарбонат натрия, гелофузин). Диурез составил – 533,3 ± 122,4 мл.

В анализах крови отмечается снижение показателей Hb (86,5 ± 8,4 г/л), эритроцитов (3,48 ± 2,1 х 10^{12}), Ht (0,29 ± 0,04), метаболический ацидоз (РН 7,33 ± 2,6; ВЕ - 5,6 ± 1,2), увеличение лактата (4,34 ± 1,3), колебания уровня глюкозы от 3,4 до 7,6 ммоль/л, калия от 4,0 до 2,7 ммоль/л, натрия от 127 до 138 ммоль/л, кальция от 0,92 до 1,88 ммоль/л.

Постбеспеченочный этап включает: наложение артериального анастомоза, холецистэктомию, создание желчноотводящего анастомоза, гемостаз, ушивание раны брюшной полости. Начальный этап третьего периода - непосредственный после включения трансплантата в кровоток - выделяют как особую, реперфузионную фазу ОТП, характеризующуюся особенно выраженными гемодинамическими, электролитными и другими сдвигами гемостаза. Начало реперфузии донорской печени сопровождается поступлением в системный кровоток гиперкалиемического, гипотермического и кислотного раствора. После выполнения сосудистых анастомозов состояние пациента обычно стабилизируется. Потребление анестетиков на этом этапе умеренное.

Длительность постбеспеченочного этапа у больных составила 324,8 ± 122,8 мин. Гемодинамика: АДсис 100,8 ± 12,8 мм рт. ст., ЧСС – 78,3 ± 7,4 уд в 1 мин, температура – 36,1 ± 3,5 ^{0}С. У трех больных пуск кровотока через трансплантат сопровождался снижением АДсис, у одного кратковременным урежением ЧСС. Значения систолического АД у этих больных, зарегистрированного непосредственно после снятия зажимов с нижней полой и воротной вен были не ниже 80 мм рт. ст., ЧСС в пределах 60-72 уд. в мин. Заранее до реперфузии интенсифицировали работу системы быстрой инфузии, вводили внутривенно хлорид кальция, а непосредственно после пуска кровотока через трансплантат - микродозы вазопрессоров (норадреналин, мезатон), что позволяло избежать в большинстве случаев выраженной дестабилизации гемодинамики. К 5-10 мин реперфузионной фазы состояние кровообращения практически не отличалось от исходного, за исключением ЦВД, которое становилось выше исходного на 4-6 мм рт. ст. и колебалось в этих пределах до конца операции.

Ведущими факторами нарушения гемодинамики во время ОТП являются кровопотеря, снижение венозного возврата при хирургических манипуляциях в области НПВ и ее пережатии, прогрессирующая гипотермия, электролитные и другие расстройства. В таких случаях ВВО и система быстрой инфузии позволяет избежать снижение сердечного выброса в результате резкого уменьшения преднагрузки во время гепатэктомии и беспеченочного периода ОТП. ВВО также обеспечивает сохранение нормального оттока крови от почек, являясь эффективным средством профилактики острой почечной недостаточности.

Также, сложную задачу представляет лечение постперфузионого гемодинамического синдрома, который развивается после включения донорской печени в кровоток реципиента. Он может проявляться снижением сердечного выброса, артериальной гипотензией, повышением давления в легочной артерии и ЦВД, резкой брадикардией, суправентрикулярными и желудочковыми аритмиями, электромеханической диссоциацией и даже остановкой сердца. Причинами данного синдрома считают вымывание из трансплантата значительного количества калия, кислых продуктов метаболизма, различных биологически активных веществ, обладающих кардиодепрессивными и вазоактивными свойствами, в также попадание в легочную артерию микроэмболов воздуха. Миокард может дополнительно угнетаться за счет гипотермии и явлений цитратной интоксикации.

Кровопотеря в посбеспеченочном периоде составила 1141,6 ± 234,6 мл. Трем больным проводили реинфузию отмытых эритроцитов аппаратом Cell Saver (CATS, фирма Fresenius). Диурез составил 1033,3 ± 144,7 мл.

Изменение лабораторных показателей крови: сохраняется снижение Hb (88,8 ± 6,7 г/л), эритроцитов (3,3 ± 1,2 х 10^{12}), Ht (0,30 ± 0,07), нормализация КЩС (РН 7,42 ± 3,2; ВЕ - 0,33 ± 0,13), повышение лактата (6,6 ± 2,4), глюкозы в крови (7,35 ± 1,7 ммоль/л), снижение калий (3,88 ± 1,8 ммоль/л). Показатели натрия (136,5 ± 16,4 ммоль/л) и кальций (1,2 ± 0,3 ммоль/л) в крови были в пределах нормы.

После реперфузии отмечали умеренное снижение pH. Тенденция к метаболическому ацидозу наблюдали уже в добеспеченочном периоде операции, однако в беспеченочном периоде и во время реперфузии он существенно не нарастал. Причинами метаболического ацидоза при ОТП являются: инфузии компонентов цитратной крови, гемодинамические нарушения, угнетение или отсутствие печеночного метаболизма неэстерифицированных жирных кислот, ацетоацетата, сукцината и других промежуточных продуктов обмена веществ.

С целью коррекции дефицита буферных оснований во время ОТП мы использовали 4% раствор бикарбоната натрия при снижении ВЕ до -5 ммоль/л и более, что позволяло избежать выраженных нарушений КОС.

Уменьшение содержания в плазме кальция представляет собой характерное электролитное нарушение, типичное для ОТП. При значении кальция в крови менее 1,0 ммоль/л, вводили внутривенно хлорид кальция. Уменьшение плазменной концентрации кальция является проявлением цитратной интоксикации за счет переливания компонентов крови при нарушенной или отсутствующей функции печени. Использование хлорида кальция позволяло избежать серьезных нарушений гемодинамики, связанных с цитратной интоксикацией.

В добеспеченочном периоде уровень глюкозы в крови был в пределах нормы (4,96 ± 1,4 ммоль/л). В беспеченочном периоде уровень глюкозы в крови повысился до 5,83 ± 1,4 ммоль/л. После реперфузии донорской печени нарастала гипергликемия (7,35 ± 1,8 ммоль/л). Причинами этого могут являться вымывание из трансплантата глюкозы, входящей в состав консервирующего раствора, выброс глюкозы из гепатоцитов, мембраны которых пострадали во время холодовой ишемии, введение большой дозы глюкортикоидов на фоне тяжелого хирургического стресса. Кроме того, у больных, подвергшихся ОТП, часто нарушены тканевые эффекты инсулина при сохраненной функциональной активности поджелудочной железы. Постепенное снижение содержания глюкозы в крови является признаком нормализации функции трансплантата.

Концентрация тромбоцитов в крови на протяжении беспеченочного периода постепенно снижалась с 93,2 ± 12,8 х 10^9 до 60,4 ± 18,4 х 10^9, затем на фоне коррегирующей терапии к концу операции она повысилась, составляя 126,5 ± 26,4·х 10^9. Протромбиновый индекс снизился в беспеченочном периоде с 66,5 ± 8,9% до 50,3 ± 5,6%, и повысился в постбеспеченочном периоде до 63,2 ± 7,5%. Время свертывания во время беспеченочного периода было 9,3 ± 3,6 с, во время беспеченочного периода оно возрастало, достигая 12,4 ± 5,7 с, и оставалось повышенным после реперфузии (10,2 ± 4,8 с).

Нарушение гемостаза во время ОТП является следствием ряда взаимосвязанных факторов: исходной коагулопатии, массивной кровопотери и гемодилюции, патологических изменений компонентов системы гемостаза во время беспеченочного периода и на этапах реперфузии трансплантата, а также прогрессирующих метаболических расстройств и гипотермии. Принимая во внимания, что в печени синтезируются многие факторы свертывания крови, нарушение которых характерно для больных с циррозом печени, закономерным являлось, то, что у всех реципиентов имелись отдельные отклонения параметров гемостаза от нормы, что увеличивало риск повышенной кровоточивости во время операции. Эта особенность в сочетании с исходной тенденцией к анемии служило основанием для активного использования свежезамороженной плазмы и эритроцитарной массы во время операции.

Наиболее тяжелая коагулопатия манифестируется после пуска кровотока через трансплантат. Для этой фазы ОТП харак-

терно резкая активизация фибринолиза и снижение всех факторов свертывания. Патогенез реперфузионного фибринолиза имеет комплексный характер: выброс тканевых активаторов и плазминогена, уменьшение печеночного клиренса плазмина при сниженном уровне антиплазмина. Определенный вклад могут вносить гепарин и гепаринподобные вещества, вымываемые из донорской печени. Патологическое влияние на гемостаз оказывают гипотермия, ацидоз, гипокальциемия и нарушения гемодинамики, а также неиндентифицированные ингибиторы коагуляции, образующиеся в трансплантате во время ишемии.

Все расстройства гомеостаза, возникающие на протяжении ОТП, можно условно разделить на 4 категории: сердечно-сосудистые, температурные, метаболические и коагулопатические. Эти изменения тесно взаимосвязаны, однако их патогенез и значимость на вышеуказанных этапах различаются. Интенсивная инфузионо-трансфузионная терапия, применение аппарата Cell Saver, систем быстрой инфузии позволяет избежать выраженных расстройств гемодинамики во время гепатэктомии и беспеченочного периода. При реперфузии донорской печени особое внимание следует уделять своевременной коррекции гемодинамических и метаболических расстройств, адекватному применению инотропных средств. Возникающие нарушения сосудисто-тромбоцитарного и коагуляционного гемостаза требуют тщательной и целенаправленной терапии.

В послеоперационном периоде в ОИТ состояние больных оценивалось как тяжелое. Всем больным назначали обзорную рентгенографию органов грудной клетки, ЭКГ, УЗИ органов брюшной и плевральной полости, по показаниям выполняли ЭхоКГ. Длительность продленной ИВЛ в среднем составила 12 + 4,2 ч. Пятеро больных в стабильном состоянии были экстубированы. Одна больная из-за неврологических нарушений была повторно переведена ИВЛ. Среднее время пребывания больных в ОИТ составило 8,8, ± 3,4 сут.

Больные в ОИТ получали лечение: инфузионно-трансфузионную (СЗП, 20% раствор глюкозы, аминоплазмаль, 10% альбумин, эритроцитарная масса), иммуносупрессивную (програф, селсепт, солюмедрол, преднизолон), антибактериальную и антигрибковую (цефтазидим, ципрокс, метранидазол, флуканозол, дюфалак), противоязвенную (квамател, омепразол) терапию; гепатопротекторы (гепамерц, гептрал, урсофальк), антикоагулянты (гепарин, клексан), мочегонные (верошпирон, фуросемид), энтеральное питание (нутрикомп, симелак), церулин и др.

Двое больных по поводу послеоперационного кровотечения были повторно оперированы. Из шести реципиентов двое умерли из-за полиорганной недостаточности (печеночно-почечная, дыхательная сердечно-сосудистая недостаточность, острое нарушение мозгового кровообращения по геморрагическому типу и отек мозга, желудочно-кишечное кровотечение, коагулопатия). У одной из них прижизненно выявлен тромбоз воротной вены. Обоим больным в лечении была применена модифицированная гемодиафильтрация аппаратом искусственная почка DIAPACT CRRT, одной - MARS – терапия (альбуминовый диализ). У двоих реципиентов отмечался парез кишечника, устраненный консервативно.

Таким образом, первый клинический опыт показал, что анестезиологическое обеспечение и ведение ближайшего послеоперационного периода у взрослых больных с ортотопической трансплантацией родственной донорской печени является одной из наиболее сложных проблем анестезиологии-реаниматологии, успешное решение которой возможно только при слаженной работе большого коллектива специалистов: нескольких бригад хирургов, анестезиологов-реаниматологов, перфузиологов, врачей лучевой диагностики и врачей-лаборантов различного профиля. Успешный исход трансплантации печени во многом определяется адекватностью анестезии, корректным гемодинамическим и метаболическим мониторингом, качеством технического оснащения и грамотным ведением ближайшего послеоперационного периода.

Литература

1. Вабищевич *А.В., Кожевников В.А., Титов В.А., и* соавт.*/ Клинический опыт использования изофлюрана в режимах low- и minimal-flow при обширных* резекциях *и трансплантации печени //* Анестезиология *и реаниматология, 2000, №5, с. 11-13*

2. Мещеряков *А.В., Кожевников В.А., Прокофьев А.А. /* Анестезия *при трансплантяиии печени. Первый опыт // Анналы РНЦХ РАМН-1999, выпуск 8, стр.39-46*

3. *Aggarwal S, Kang Y, Freeman JA, Fortunato FL Jr, Pinsky MR. / Postreperfusion syndrome: hypotension after reperfusion of the transplanted liver. // J Crit Care 1993 Sep;8(3): 154-60*

4. *Enright SM, Srinivasa R, Bellamy MC./ Effect of graft reperfusion on intracellular calcium levels in mononuclear leucocytes during human orthotopic liver transplantation. // Br J Surg 1998 May;85(5):673-6*

5. *Nakasuji M, Bookallil MJ. /Pathophysiological mechanisms of postrevascularization hyperkalemia in orthotopic liver transplantation. // Anesth Analg 2000 Dec;91(6):1351-5*

6. Готье *С.В., Цирульникова О.М. / Ортотопическая трансплантация печени // в кн. Клиническая* трансплантология*. Под ред. Б.А.Константинова- М.: «Аир-Арт», 2004, с. 120-152.*

7. Готье *С.В., Цирульникова О.М., Филин А.В. и соавт. /Ортотопическая трансплантация фрагмента печени от живого родственного донора // Итоги, РНЦХ* РАМН*, - 2005. - С. 82-92.*

8. Локшин *Л.С., Лаптий А.В., Готье С.В.,* Кожевников *В.А. / Перфузиологическое обеспечение трансплантации печени // Анестезиология и реаниматология. - 2000, - № 5. - С. 65-67.*

9. *Milroy SJ, Cottam S, Tan KC, Hilmi I, Oyesola B. / Improved haemodynamic stability with administration of aprotinin during orthotopic liver transplantation. // Br J Anaesth 1995 Dec;75(6):747-51*

Қорытынды

Туысқан донор ортотопикалық бауыр трансплантациясы жасалған ересек науқастардың анестезиялық қамсыздандырылуы және операциядан кейінгі жақын кезеңді жүргізу.

Миербеков Е.М., Артықбаев Ж.Т., Қусаинов А.Ш., Қуандықов Т.К., Симоньянц К.Э., Жарасбаев А.М., Жазылбеков А.А., Мутагиров В.В., Архипов В.А., Ни А.В., Мұқанова С.Р., Шишкин А.А.

А.Н.Сызғанов атындағы Ұлттық Ғылыми Хирургия Орталығы,

Алматы қаласы, Қазақстан Республикасы.

Туысқан донор ортотопикалық бауыр трансплантациясы жасалған ересек науқастардың анестезиялық қамсыздандырылуы және операциядан кейінгі жақын кезеңді жүргізу тәжірибесі ұсынылған. Бұл тәжірибе бауыр трансплантациясының сәтті өтуі науқастың жағдайына сәйкес анестезияға, гемодинамика мен зат алмасуды тиянақты бақылауға, және де клиниканың техникалық жабдықтармен қамтамасыз етілуіне тікелей байланысты.

Summary

The Clinical Experience Of Anesthesia And Intensive Care Early Postoperative Period At The Adult Patient From Orthotopic Transplantation Of The Related Donor Liver.

Miyerbekov E.M. Artykbayev Zh.T., Mukhanova S.R, Kusainov A.S, Kuandykov TK, Simonyants K.E, Zharasbaev A.M, Zhazylbekov A.A., Mutagirov V., V. Arkhipov ,

Ni A.V, Mukhanov S.R, Shishkin A.A

National Scientific Center of Surgery named after A.N.Syzganov, Almaty, Republic of Kazakhstan

There has been presented the clinical experience of anesthesia and intensive care early postoperative period at the adult patient from orthotropic transplantation of the related donor liver. This experience has shown that the successful outcome of liver transplantation is largely determined by the adequacy of anesthesia, correct hemodynamic and metabolic monitoring, and quality of equipment.

Ж.С. Деркембаева
Отделение анестезиологии и реанимации НГ МЗ КР, г. Бишкек

Особенности эпидуральной анестезии при операциях на аорте и сосудах нижних конечностей

Аннотация

В статье приводятся данные сравнительного анализа общей, эпидуральной и комбинированной анестезии при реконструктивных операциях на магистральных сосудах. На основании изучения ближайших результатов предпочтение отдается применению широкой эпидуральной анестезии с катетеризацией эпидурального пространства.

Ключевые слова: эпидуральная и комбинированная анестезия, сосуды, аорта, операция.

Введение

Облитерирующие заболевания артерий являются наиболее распространенным поражением сосудов нижних конечностей [4,6,7]. Причиной развития окклюзионных процессов в 86-90% случаев является атеросклероз. По данным различных авторов частота развития тяжелой ишемии нижних конечностей при облитерирующем атеросклерозе общей подвздошной артерии колеблется от 20 до 70%, что требует хирургической коррекции [3,9].

Успехи в лечении пациентов с атеросклеротическими окклюзиями во многом определяются внедрением в широкую клиническую практику реконструктивных пластических операций и связаны с именами как отечественных, так и зарубежных ученых. Однако хирургическое лечение пациентов с данной патологией остается сложной проблемой. Несмотря на успехи сосудистой хирургии, летальность после операций на магистральных сосудах остается высокой и составляет от 2% до 20% [1,8].

Анестезиологическое обеспечение реконструктивных вмешательств на аорте и ее ветвях до сих пор остается одним из наиболее сложных разделов современной анестезиологии [1,2].

Применение регионарной анестезии при операциях на брюшном отделе аорты, по мнению ряда исследователей, имеет свои позитивные и негативные стороны [3,4,5].

Стремление снизить количество интра- и послеоперационных осложнений вызвало повышение интереса к регионарным методам анестезии, но добавило проблему обширной десимпатизации сосудистого русла на фоне исходной гиповолемии, что может привести к опасной гипотонии и брадикардии. Уменьшение дозы местного анестетика и комбинация регионарной анестезии с облегченной общей анестезией не решают проблем нарушений гемодинамики, но могут обусловить развитие осложнений, присущих каждому из этих методов [6.7].

В последние годы в качестве самостоятельного вида обезболивания или в комбинации с другими методами при операциях на брюшном отделе аорты широкое применение находит длительная эпидуральная анестезия. По данным литературы [1,4], преимуществами метода являются полная защита больного от афферентной импульсации из области операции, хорошая релаксация мышц, отсутствие нарушений дыхания и метаболических расстройств, уменьшение операционной кровопотери.

Целью данного сообщения явился сравнительный анализ результатов эндотрахеальной, эпидуральной и комбинированной анестезии при операциях на магистральных сосудах нижних конечностей путем выбора оптимального метода анестезиологического пособия и профилактики гемодинамических расстройств.

Материал и методы

В отделении сосудистой хирургии Национального госпиталя Министерства здравоохранения Кыргызской Республики за период с 2003 по 2012 год под нашим наблюдением находилось 254 больных после реконструктивных операциях по поводу атеросклеротического поражения брюшной аорты и артерий нижних конечностей.

Из 254-х синдромом Лериша страдали 209 (82,3%) больных и аневризмой аорты - - 45 (17,7%) больных.

Мужчин было 234 человека (92,1%), а женщин - 20 (7,9%). Больные были в возрасте от 18 до 79 лет. Основное их количество составили люди пожилого возраста. Средний возраст - 61,19± 1,16 лет.

У мужчин, по сравнению с женщинами, частота заболеваемости выше и составила соотношение 11,7:1. Эта тенденция наиболее выражена в возрасте от 40 до 60 лет.

Длительность заболевания составила от нескольких дней до 13 лет. Средняя продолжительность болезни составила 4,9 ± 0,9 года.

У 178 пациентов (70,1%) были сопутствующие заболевания. Среди них преобладали болезни сердечно-сосудистой системы и органов дыхания (гипертоническая болезнь, атеросклероз, ишемическая болезнь сердца, пневмосклероз), потребовавшие тщательной предоперационной подготовки.

Виды операций представлены в таблице 1.

Таблица 1 - Виды реконструктивных операций

Виды операций		АБШ	ПБШ	БПШ	Протезирование аорты	Всего	
						Абс.ч.	%
Синдром Лериша		93	17	99	-	209	82,3
Аневризма аорты		32	-	-	13	45	17,7
Всего	абс.ч.	125	17	99	13	254	100
	%	49,2	6,7	38,9	5,2	100	

При синдроме Лериша были выполнены следующие виды операций: аорто - бедренное шунтирование - у 93 больных, подвздошно-бедренное шунтирование – у 17 больных, бедренно-подколенно-тибиальное шунтирование – у 99 больных.

Из 45 больных с аневризмом аорты 32 больным было выполнено аорто - бедренное шунтирование, а 13 больным - протезирование аорты.

Результаты и обсуждение.

Нами проведено сравнительное изучение анестезиологического пособия в трех группах больных: 1 группа – 96 пациентов, оперированных под общей анестезией, 2 группа – 123 больных, у которых методом анестезии была эпидуральная анестезия и 3 группа – 35 больных, методом анестезии послужила комбинированная анестезия.

Динамика изменений АД при интубации трахеи у пациентов, оперированных под эндотрахеальной анестезией, имеющих эу- и гиперкинетический типы ЦГД, во время интубации трахеи зафиксировано повышение АДс на 1 2 , 6 % со 144,2 ±5,3 мм рт. ст. до 162,4±3,6 мм рт. ст. (р>0,05), АДд - на 12,1 % с 84,5±1,9 мм рт. ст. до 94,7±3,2 мм рт. ст. (р>0,05), АДср - на 12,3%. Отмечено

повышение ЧСС с 84,1±3,1 до 93,6±3,1, что составило 11,2%. У пациентов с сопутствующей ИБС, имеющих в основном гипокинетический и гипо-застойный типы ЦГД, во время интубации трахеи регистрировалась более выраженная гипертензивная реакция. Значения АДс выросли на 18,7% с 148,5±3,9 мм рт. ст. до 176,3±3,9 мм рт. ст. (p<0,05), АДд -на 12,7% с 88,7±3,2 мм рт. ст. до 102,8±2,9 мм рт. ст. (p>0,05), АДср 112,1±2,4 мм рт. ст до 126,9+2,8 мм рт. ст., что составило 13,2% (p<0,05).

Повышение потребности миокарда в кислороде у пациентов данной группы является опасным, учитывая их ограниченный коронарный резерв. Продолжительность гипертензивной реакции составляла 3,1±0,5 минуты.

Проведенное сравнительное изучение гипертензивной реакции при интубации трахеи и повышения артериального давления во время нагрузочной ЧПЭС выявило ряд закономерностей. Оказалось, что у всех больных с атеросклеротической окклюзией брюшной аорты и ее ветвей, у которых во время нагрузочной ЧПЭС регистрировалось повышение среднего артериального давления более чем на 15% от исходных значений, при интубации трахеи наблюдалась выраженная гипертензивная реакция (r= 0,93).

В третьей группе (35 больных), оперированных в условиях комбинированной анестезии (эпидуральная + общая анестезия), проведена аналогичная сравнительная оценка изменений артериального давления на интубацию трахеи. В этой группе больных существенных изменений артериального давления в ответ на интубацию трахеи не отмечалось. Так, у пациентов без сопутствующей ИБС, зафиксировано недостоверное повышение АДс на 5,2% с 132,4+2,9 мм рт. ст. до 139,3±2,8 мм рт. ст. (p>0,05), АДд - на 4,7 % с 79,9±3,1 мм рт. ст. до 83,7+3,1 мм рт. ст. (p>0,05), АДср - на 5,4% с 97,6±2,9 мм рт. ст. до 102,9+2,6 мм рт. ст.

Отмечено повышение ЧСС с 79,8+3,2 до 86,9±3,3, что составило 8,8%. Среди больных с сопутствующей ишемической болезнью сердца при интубации трахеи отмечено незначительное повышение АДс с 134,6+2,8 мм рт. ст. до 137,3±3,1 мм рт. ст., что составило 2,0%. Цифры АДд и АДср увеличились соответственно на 6,0% с 84,3+3,1 мм рт. ст. до 89,4±2,9 мм рт. ст. и 3,1% с 103,1±3,2 мм рт. ст. до 106,3+2,9 мм рт. ст.

Частота сердечных сокращений увеличилась на 3,8%, с 83,9+3,2 до 87,1±3,2 в минуту.

Нами проведен сравнительный анализ выраженности гипотонии у 158 человек, которым проведена эпидуральная и комбинированная анестезии в зависимости от исходного состояния сердечно - сосудистой системы. Анализу подвергнуты две группы больных. Наибольшее снижение артериального давления зафиксировано во второй группе. Значения АДс у данных больных снизились на 18,5% с 138,4+3,7 мм рт. ст. до 112,9±2,4 мм рт. ст. (p<0,05). Цифры АДд и АДср уменьшились соответственно на 20,6% и 19,7% с 88,5±1,9 мм рт. ст. до 70,3±1,6 мм рт. ст. (p<0,05) и с 105,1±2,8 мм рт. ст. до 84,5±1,7 мм рт. ст. (p<0,05).

У пациентов первой группы АДс снизилось на 5,6% с 132,1±3,4 мм рт. ст. до 124,8±2,5 мм рт. ст. (p>0,05), а АДд и АДср соответственно на 9,2% с 82,9±2,0 мм рт. ст. до 75,3±1,8 мм рт. ст. (p>0,05) и 7,6%) с 99,3±2,2 мм рт. ст. до 91,8±2,6 мм рт. ст. (p>0,05).

В исследуемых группах проведена сравнительная оценка объема инфузионной терапии за первый час развития симпатической блокады. Исходно все больные до регионарной анестезии получали преинфузию в объеме 800,0 мл, включавшую в себя 400,0 мл 0,9% раствора натрия хлорида и 400,0 мл 6% раствора рефортана.

Для стабилизации артериального давления больные 2-й группы в первый час получили на 80,4% больше объема инфузионной терапии, чем пациенты 1-й группы.

Объем инфузионной терапии в 1-й группе составил 820±55,9 мл., тогда как во 2-й группе - 1480,2±80,6 мл. (p<0,01). У 25% больных второй группы для стабилизации АД приходилось использовать адреномиметики (дофамин в дозе 3-5 мкг/кг/мин). В первой группе адреномиметики не применялись.

Выводы: На основании анализа результатов эндотрахеальной, эпидуральной и комбинированной анестезии мы пришли к выводу, что выбором анестезии при операциях на магистральных сосудах нижних конечностей является эпидуральная анестезия с катетеризацией эпидурального пространства (Tvi-vn), так как при ней достигается адекватное обезболивание во время операции и наблюдается улучшение тканевого кровотока в нижних конечностях.

Литература

1. *Боровских Н.А, Лебедев Л.В., Страшнов В.И., Виноградов А.Г. Сравнительная оценка эффективности эпидуральной анестезии со спонтанным дыханием и общей анестезии при аорто- бедренном бифуркационном шунтировании. // Вестник хирургии. - 1988. - № 9. - С. 95-96.*
2. *Галлингер Э.Ю., Селезнев М.Н., Бабалян Г.В. Комбинированная спинально-эпидуральная и эпидуральная анестезия при операциях на сосудах нижних конечностей // Анест. и реаниматол. - 1999. - №5. - С. 44-48.*
3. *Городецкий А.И., Силаев М.А., Фирсов А.С., Нечаев А.П. Показания и противопоказания к проведению перидуральной, спинальной и сочетанной перидурально-спинальной анестезии в сосудистой хирургии // Тез. докл. VIII Всероссийского съезда анестезиологов и реаниматологов, Омск, 2002. - С. 118.*
4. *Губкин, И. М. Высокая эпидуральная блокада как специальный компонент анестезиологического пособия при операциях аорто- коронарного шунтирования : автореф. дис... канд. мед. наук. / Воронеж, 2003. - 21 с.*
5. *Долина О.А. Выбор анестезии при реконструктивных операциях на брюшной аорте у больных пожилого и старческого возраста // Анест. и реаниматол. - 1995. - №1. - С. 68-71.*
6. *Ashton C.M., Petersen N.J., Wray N.P. The incidence of perioperative myocardial infarction in men undergoing noncardiac surgery // Ann. Intern. Med. 1993. - Vol. 118. - P. 504-510.*
7. *Beattie, W. Epidural analgesia reduced postoperative myocardial infarction: a meta-analysis / W. Beattie, N. Badner, P. Choi // Anesth. Analg. - 2001. - Vol. 93.-P. 853-858.*
8. *Block B.M., Liu S.S., Rowlingson A.J. Efficacy of Postoperative Epidural Analgesia: A Meta-analysis // JAMA. - 2003. - Vol. 290, N18. - P. 2455 - 2463.*
9. *Blomberg S., Emanuelsson H., Ricksten S. Thoracic epidural anesthesia and central hemodynamics in patients with unstable angina pectoris / S. Blomberg, // Anesth. Analg. - 1989. - Vol. 69, N. 5. - P. 558-562.*

Special Characteristics Of Epidural Anesthesia During Aorta And Lower Extsremity Arteries Surgeries

Derkembaeva J.S.

Anesthesia and emergency care unit of the National Hospital of Ministry of Health of the KR, Bishkek city

Summary: The article contains information on comparative analysis of general, epidural and combined anesthesia during reconstructive surgeries of the great arteries. On the basis of immediate results usage of broad epidural anesthesia is preferred with catheterization of the epidural cavity.

Key words: epidural and combined anesthesia, arteries, aorta, surgery.

Чолпонбаева Н.С.
Отделение анестезиологии и реаниматологии НГ МЗ КР, г.Бишкек

Анестезиологическое пособие с применением нирфола при симультанных операциях

Аннотация

В статье приводятся данные оперативного лечения 116 больных с сочетанными хирургическими заболеваниями. При сочетанных абдоминальных операциях выбором анестезиологического пособия является нирфол 1%. Нирфол является безопасным, эффективным, менее токсичным, легко управляемым анестезиологическим препаратом.

Ключевые слова: симультанные операции, анестезия, нирфол.

Введение.

В последние годы в связи с увеличением продолжительности жизни наметилась тенденция к возрастанию числа больных, страдающих несколькими хирургическими заболеваниями. По данным ВОЗ, у 20-30% пациентов, поступающих в хирургическое отделение, имеется по 2-3 заболевания, и с каждым годом наблюдается рост числа больных с сочетанными заболеваниями, требующими оперативного лечения [1,3,5].

При сочетанных операциях немаловажную роль играет анестезия и ведение послеоперационного периода [2,4]. С увеличением продолжительности операций и травматичности операций увеличивается анестезиологический риск. Анестезиологическое обеспечение должно быть адекватным, безопасным и управляемым. В настоящее время необходимы совершенствование методик анестезии, оптимизация способов проведения ИВЛ, применение медикаментозных средств, способных оптимизировать контроль течения анестезиологического процесса и облегчить управление послеоперационного состояния больного.

Целью нашего исследования является оценка адекватности и управляемости анестезии нирфолом при симультанных операциях.

Материал и методы

Под нашим наблюдением находилось 116 больных с сочетанными хирургическими заболеваниями, оперированных в хирургических отделениях Национального госпиталя МЗ КР.

На оперативное лечение с сочетанными хирургическими заболеваниями поступило мужчин - 54 (46,5%), женщин - 62 (53,5%).

В возрасте до 20 лет наблюдали 8 больных (6,9%), более многочисленную группу составили лица в возрасте от 30 до 60 лет – 68 больных (58,6%), лиц старше 60 лет было 34 (29,3%), они и составляли наиболее тяжелую группу пациентов.

Результаты и обсуждение

Наши больные были разделены на 2 группы, в зависимости от вида анестезии.

Всем больным проводили стандартную премедикацию: на ночь и за 30 мин до операции - сибазон 10 мг внутримышечно, на операционном столе — атропин 0,1% - 0,3 -0,7 мг; димедрол 1%-1,0, промедол 2%-1,0, сибазон – 2,0 внутривенно.

Пациентам основной группы (п-56) проводили индукцию нирфолом 1% в дозе 1,5-2мг/кг до достижения хирургической стадии анестезии по клиническим признакам и значениям BIS-индекса.

В контрольной группе (п-60) индукцию проводили тиапенталом натрием в расчетной дозе 4-5 мг/кг, ориентируясь на клинические признаки, такие как потеря вербального контакта, отсутствие ресничного и роговичного рефлексов, сужение зрачка со слабой фотореакцией, апноэ, снижение мышечного тонуса.

В обеих группах обеспечение миоплегии для интубации и поддержание миорелаксации во время операции осуществлялось миорелаксантом средней продолжительности действия ардуаном. Индукционная доза дитилин для интубации составляла 0,4 мг/кг. Поддерживающая доза ардуана составляла 0,2-0,3 мг/кг.

После интубации трахеи начинали искусственную вентиляцию легких аппаратом РО-6 (Россия).

После интубации трахеи всем пациентам устанавливали назогастральный зонд с целью снижения риска перфорации органов брюшной полости и в качестве профилактики послеоперационной тошноты и рвоты. Зонд убирали перед экстубацией, предварительно активно аспирировали желудочное содержимое. Интраоперационная иифузиционная терапия составила 10-15 мл/кг/мин растворов кристаллоидов и коллоидов по показаниям.

Для оценки объективного статуса больного использовали классификацию, разработанную в 1961г. Американским обществом анестезиологов (ASA). В таблице 1 представлены данные распределения больных по классификации ASA в обеих группах. Оценка физического статуса больных по классификации ASA выявила, что среди всех оперированных ко II классу относились 71 (61,2%) человек и 32 (27,6%) человека соответствовали III классу.

Таблица 1 - Распределение больных в группах по классификации ASA

Класс по ASA	Группы больных		Основная+контрольная	
	основная (п=56)	контрольная (п=60)	Абсл.ч.	%
I класс	6	7	13	11,2
II класс	32	39	71	61,2
III класс	18	14	32	27,6
IV класс	0	0	0	0
Всего	56	60	116	100

Из представленной таблицы видно, что основная группа и группа сравнения аналогичны по возрастному составу, структуре сопутствующей патологии и полу.

Продолжительность оперативного вмешательства значимо не отличалась в исследуемых группах и составляла в среднем 70±8,0 минут. Следовательно, такие патологические факторы, как основная болезнь, операционная травма и положение Фовлера, оказывали равное по продолжительности воздействие на сердечно-сосудистую систему пациентов в обеих группах. Это позволило сравнить характер гемодинамических изменений у больных с различными видами анестезии при прочих равных условиях.

Изменения параметров гемодинамики в основной группе во время сочетанных операций представлены в таблице 2.

Из представленных в таблице 2 данных следует, что исходно у пациентов основной группы был нормокинетический тип кровообращения.

Таблица 2 - Гемодинамический профиль при сочетанных операциях в основной группе.

	ЧСС уд/мин	САД мм рт. ст.	ДАД мм рт. ст.	срАД мм рт. ст.	СИ л/мин/м	УИ мл/уд/м^2	ОПСС дин/сек/см^5
Исходно	86,5±3, 0	138,1±3,5	87,4±5,8	104,3±1, 9	3,53±0,1	43,1±2,5	1449±123 ,1
На 20-минуте операции	67,9±2, 2*	128,5±3, 9	69,3±4,5	89,7±3,8	2,75±0,4	33,5±3,3*	2248±119 ,80*
Послеоперационные значения (через 30 мин)	79,6±4, 3	137,б±3,4	87,5±2,5	104,2±4, 1	3,19±0,3	41,1±5,1	1548,5±9 8,5
* -различия достоверны по сравнению с исходными данными по -критерию, p<0,05							

Таблица 3 - Гемодинамический профиль при сочетанных операциях в контрольной группе.

	ЧСС уд/мин	САД мм рт. ст.	ДАД мм рт. ст.	срАД мм рт. ст.	СИ л/мин/м^2	УИ мл/уд/м	ОПСС дин/сек/с
Исходно	79,7±1, 8	135,1 ±2, 6	80,4±1,8	106,3±2,1	3,57±0,1	40,3±1,4	1370,1±1 15,3
На 20-минуте	93,4±3, 2*	160,1 ±4,1	92,6±3,7	105,1±3, 3*	2,33±0,1*	27,2±2,0 *	2301,2i±9 9,4*
Послеоперационные значения (через 30 мин)	80,3±3, 2	141,4±3,5	93,4±2,9	109,4^2, 5	3,05±0,1	38,1±2,1	1943,4±9 5,2-
* -различия достоверны по сравнению с исходными данными по t-критерию, p<0,05							

Измерения, проведенные на 20-ой минуте от начала операции зафиксировали, что исследуемые гемодинамические показатели почти не изменились, так СИ уменьшается на 22,3% и УИ-22,2% от исходных значений. Увеличение ОПСС составило 55,1% от исходного. Урежение ЧСС не является достоверным, отклонения находятся в пределах физиологических значений.

В таблице 3 показаны гемодинамические изменения в контрольной группе.

Из таблицы 3 видно, что в исходном гемодинамическом профиле у больных в контрольной группе отмечено умеренно повышенное АД за счет ОПСС. Объемные показатели сердечной деятельности варьировались в пределах физиологических значений. Данный тип кровообращения можно охарактеризовать как нормокинетический (СИ больше 2,2 л/м2/мин и ОПСС меньше 2500) с умеренной артериальной гипертензией.

Измерения, проведенные через 20 минут от момента начала операции, показали, что изменения гемодинамики имеют ту же направленность. Продолжается снижение показателей, характеризующих производительность сердца - УИ и СИ, относительно исходных на 32,5% и 34,7% соответственно. Отмечается увеличение периферического сосудистого сопротивления относительно дооперационных значений более чем в 2 раза на 67,9%. Показатели АД продолжали нарастать, и были также выше исходных: сАД+18,5%, дАД+ 15,1% и срАД +8,2%.

При проведении сравнительного анализа данных, представленных в таблицах 2, 3, следует отметить, что исходные показатели по всем исследуемым показателям в обеих группах были практически идентичны. Как у больных в основной группе, так и у больных в контрольной группе отмечено умеренное повышение АД. Объемные показатели сердца варьировались в границах физиологических значений. Данный тип кровообращения можно охарактеризовать как нормодинамический с умеренной артериальной гипертензией. У пациентов контрольной группы изменения параметров гемодинамики во время операции проявляются снижением УИ и СИ, со значительным повышением ОПСС до 75% (в основной группе ОПСС возрастает на 62%, при этом отмечается подъем ЛД и ЧСС.

Измерения, проведенные через 20 минут, показали, что изменения параметров гемодинамики в обеих группах имеют ту же направленность, что и на втором этапе исследования, но с меньшей выраженностью у пациенток основной группы, здесь показатели АД и ЧСС стабилизируются и находятся в пределах физиологических значений.

Таким образом, применение в схеме анестезиологического пособия нирфола 1% позволяет добиться стабильности гемодинамических показателей в течение периоперационного периода, что обеспечивает должный уровень адекватности и безопасности анестезиологического пособия и является профилактической мерой развития послеоперационных осложнений.

Выводы

При сочетанных абдоминальных операциях выбором анестезиологического пособия является нирфол 1%.

Нирфол является безопасным, эффективным, менее токсичным, легко управляемым анестезиологическим препаратом.

Преимущества нирфола: быстрое раннее восстановление, лучшее субъективное выздоровление, лучшие психомоторные показатели, быстрый контроль глубины анестезии.

Литература.

1. *Богданов Ю.В., Ткачук Е.Н., Богданов Д.Ю. Опыт выполнения симультанных операций //Эндоскопическая хирургия.-2000.-№2.-С.10-11*
2. *Маховский В.З., Ованесов Б.Т., Мадагов Л.А. Одномоментные сочетанные операции в неотложной и плановой хирургии //Хирургия-2002. – №7. – С.41-46.*
3. *Олифирова О.С., Омельченко В.А., Бондарчук Г.В. Симультанные операции в хирургической практике //Вестник хирургии. – 2000. – №2. – С.84-86*
4. *Романчишен А.Ф., Борисов А.Е., Колосюк В.А. Симультанные операции у больных с заболеваниями щитовидной железы // Вестник хирургии. – 1999. – №2. – С. 51-54.*
5. *Caoili E.M., Bude R.O., Higgius E.S. Evaluation of sonographiciality quided percutaneus core biopsy of renal masses.// AJR Am.J.Roentgenol.-2002.-vol.-179.-№2.-P.373-778*

Anesthesia Care Using Nirfol During Simultaneous Surgery

Cholponbaeva N.S.

Anesthesia and emergency care unit of the National Hospital of Ministry of Health of the KR, Bishkek city

Summary: The article contains information on surgical therapy in 116 patients with combined surgical disorders. During the combined abdominal surgeries for the anesthesia care Nirfol 1% is being chosen. Nirfol is a safe, efficient, less toxiferous, easily managed anesthetic medication.

Key words: simultaneous surgery, anesthesia, Nirfol.

Л.Г. Островерхова
Врач офтальмолог Меркенской ЦРП

Применение Мецетама при лечении открыто угольной глаукомы

Аннотация: В статье рассматривается достоинства применения Мецетама при лечении открыто угольной глаукомы у лиц старше 40 лет.

Одним из основных заболеваний приводящих к слепоте является глаукома. И для того, чтобы узнать, как её лечить, нужно знать её этиологию и патогенез.

Глаукома - одна из основных причин снижения зрения, среди её клинических форм наиболее распространенной является первичная открыто угольная глаукома от 70% - 90% случаев глаукомы и большинство у лиц старше 40 лет.

Этиология

Метабилические нарушения, как в организме больного, так и конкретно в органе зрения, воздействующие на структуры дренажной системы глаза, а также токсического действия таких метаболитов, как глутаминат и пероксин нитрат на задний отдел глазного яблока-сетчатку и зрительный нерв, в итоге вызывающие глаукоматозную, оптическую нейропатологию.

Патогенез

При первичной открытоугольной глаукоме патологические процессы развиваются одновременно в переднем и заднем отделах глаза.

Нейропротекцию проводят на фоне нормализованного внутриглазного давления ВГД снижающими препаратами или оперативно, с момента установленного диагноза, не дожидаясь проявления функциональных изменений. Это обеспечивает выраженный пролонгированный хороший результат лечения.

Так как в акте зрения у нас участвуют сетчатка и зрительный нерв, которые состоят из нейронов и при повышении внутриглазного давления страдают одними с первых и одним препаратов оказывающий противоишемическое, антиоксидантное действие является Мецетам. Вот я использовала его при лечении глаукомы совместно с ВГД снижающими препаратами.

Мецетам повышает утилизацию глюкозы, улучшает микроциркуляцию в ишемизированных зонах, и ингибирует агрегацию активных тромбоцитов, оказывает защитное действие при гипоксии и нарушении питания нервных тканей сетчатки и зрительного нерва.

Цель исследования

Изучение терапевтического эффекта и безопасности препарата Мецетам производства компании «Word Medicine», у больных с первичной глаукомой.

Материалы и методы

Препарат Мецетам дозировкой 400 мг был назначен 36 больным с первичной глаукомой старше 40 лет со стабилизированным внутриглазным давлением 20-24 мм. Лечение проводилось в течение 1 месяца по 1 капсуле 3 раза в день в течение года. Лечение проводилось дважды с перерывом 6 месяцев.

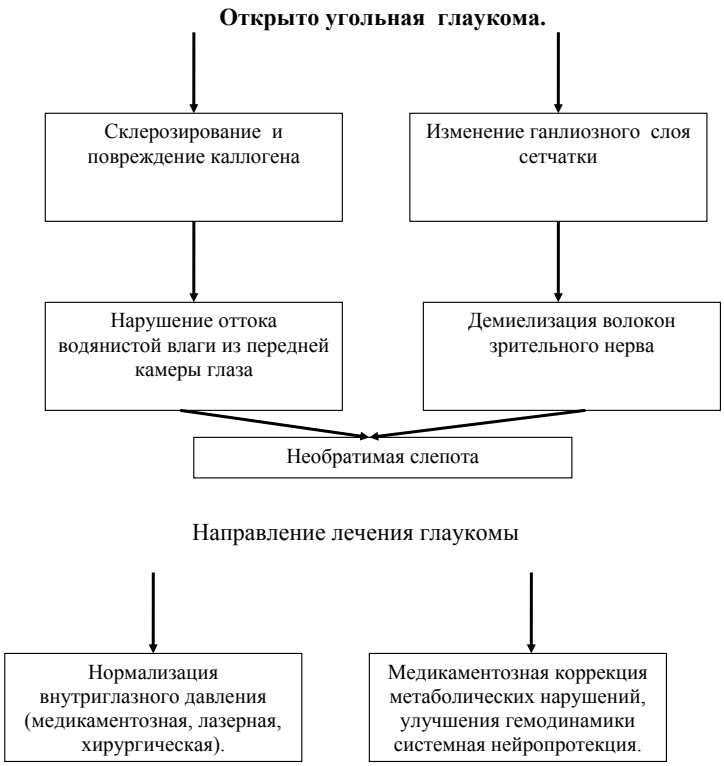

Эффективность препарата Мецетам производства компании «Wored Medicine»:

При лечении больных с первичной глаукомой были следующие:

Увеличение остроты зрения у 32 больных.

Расширение поля зрения у 28 больных.

Уменьшение числа относительных и абсолютных скотом 15 больных.

Увеличение показателя пороговой чувствительности у 30 больных.

Выводы

Препарат Мецетам является безопасным и эффективным препаратом при лечении открыто угольной глаукомы, особенно у лиц старше 40 лет.

Препарат Мецетам применяется в комплексе с ВГД снижающими препаратами и после хирургических и лазерных антиглаукоматозных операций.

Литература

1. *Бунин А.Я. Сборник трудов Московской НИИ глазных болезней им. Гельм Гольца 1984 с 58-62.*
2. *Mrak Stan Gancoma Prebention With Antioxidant Nutrition 17 Iue 2009 Ezearticles camz ger 2009*
3. *Касымова М.С. выявления клинических особенностей лечения передних ишемических оптических нейропатий различного генеза. Клиническая офтальмология 2009 г. 10(2) с 53-57.*

УДК 616 – 002.5:617.7

Дудкина С.Ю., Бисенгалиева К.Ш.,
ТОО ОЦ «Куаныш» г.Актобе

Диагностика туберкулеза глаз

Аннотация. При современной неблагополучной обстановки по туберкулезу повышается вероятность возникновения таких редких проявлений заболевания, как поражение глаз. Диагноз туберкулезных поражений глаз может быть установлен лишь при использовании совокупности методов исследования – клинико-иммунологических, рентгенологических, лабораторных, параклинических, специальных офтальмологических. Диагноз подтверждается при наличии 2-3-х основных критериев

В условиях современной неблагополучной обстановки по туберкулезу повышается вероятность возникновения таких редких проявлений заболевания, как поражение глаз. Удельный вес впервые выявленных туберкулезных заболеваний глаз среди впервые выявленных внелегочных форм туберкулеза уменьшается, но медленно, что связано с плохой организацией фтизиоофтальмологической службы, недостаточной оснащенностью кабинетов современным оборудованием, отсутствием соответствующих штатов. В настоящее время отмечается рост удельного веса больных глазным туберкулезом среди больных как всеми формами внелегочного, так и активного туберкулеза. Ввиду того что это происходит на фоне снижения впервые выявленных больных туберкулезом глаз и контингентов глазного туберкулеза, вероятнее всего, этот рост связан с недостатками в диспансерном обслуживании в городе и на селе.

Туберкулез глаз – это одна из форм внелегочного туберкулеза, относящаяся к тяжелой патологии органов зрения. Возникает он чаще всего на фоне неактивного туберкулеза легких и других его локализаций. С учетом современных патогенетических концепций значительный рост заболеваемости туберкулёзом лёгких предопределяет увеличение числа заболеваний внелегочным туберкулёзом через 2 - 5 - 10 лет, а в отдельных случаях - через 25 - 30 лет, даже если ситуация с туберкулёзом лёгких улучшится в ближайшие годы. Наиболее часто специфическое поражение глаз выявляют при хроническом первичном туберкулезе или при гематогенном распространенном поражении легких.

Диагностика и лечение туберкулезных заболеваний глаз – актуальная задача в системе профилактики и лечения туберкулеза и предупреждения плохого зрения и слепоты. Первичной локализацей туберкулеза в глазу является сосудистая оболочка, а остальные оболочки глаза вовлекаются в процесс вторично, что объясняется особенностями строения глазного яблока и его сосудистого тракта. Создаются исключительно благоприятные условия для оседания любого вредоносного агента, циркулирующего в общей кровеносной сети, в том числе микобактерии туберкулеза. Заражение происходит главным образом аэрогенным путем, возможно также проникновение инфекции через желудочно-кишечный тракт. Туберкулез глаза — локальное проявление общего инфекционного процесса. Заболевание глаз чаще развивается на фоне казеозного перерождения лимфатических узлов и других очагов в организме, образовавшихся в результате первичного комплекса. Кроме того, при туберкулезе центральной нервной системы возможны заболевания зрительных путей и глазодвигательных нервов. Туберкулезная этиология заболевания глаз устанавливается фтизиоофтальмологом в противотуберкулезных учреждениях. Обследование должно быть комплексным, с оценкой клинической картины, рентгенологических и лабораторных данных, которые позволяют решить вопросы оценки постановки туберкулиновых проб. В зависимости от клинической картины и течения заболевания выделяют две самостоятельные группы—метастатический (гематогенно-диссеминирован-ный) туберкулез глаз и туберкулезно-аллергические поражения глаз. Метастатический туберкулез глаз, при котором в сосудистом тракте глаза образуется туберкулезная гранулема. При метастатическом туберкулезе глаз основной путь распространения возбудителей туберкулеза гематогенный. Циркулирующие в кровеносном русле микобактерии могут быть занесены в ткани глаза в любом периоде развития туберкулезной инфекции, чаще во вторичном. Микобактерии туберкулеза первоначально оседают, как правило, в слое сосудов среднего калибра хориоидеи, где они могут вызвать не заболевания, а абортивное латентно протекающее воспаление. Из этого слоя сосудов воспаление может распространяться на хориокапиллярный слой хориоидеи, сетчатку, другие ткани и среды глаза. Форма метастатического туберкулеза глаза зависит от локализации туберкулезного процесса в глазном яблоке, степени его выраженности и проявлений сопутствующего перифокального воспаления, обусловленных состоянием общего и специфического иммунитета и уровнем сенсибилизации тканей глаза. Туберкулезно-аллергические, параспецифические реакции оболочек глазного яблока, возникающие вследствие наличия в организме туберкулезной инфекции, приводящей к резкому повышению специфической чувствительности тканей глаза и развитию в них неспецифического аллергического воспалительного процесса. При туберкулезно-аллергических поражениях глаз заболевание развивается у больных, организм и ткани глаза которых сенсибилизированы к туберкулезному антигену. Антиген попадает в сенсибилизированные ткани глаза гематогенным путем, как правило, из отдаленных, не потерявших активности очагов туберкулезной инфекции, имеющихся в организме (чаще всего из лимфатических узлов). Туберкулезно-аллергические заболевания глаз встречаются главным образом у детей и юношей, страдающих туберкулезом лимфатических узлов и легких.

Противопоказанием к проведению туберкулиновых проб являются активные внеглазные очаги туберкулеза, бронхиальная астма, беременность и пр. Имеются противопоказания и по состоянию глаз. Оценивается местная кожная реакция и очаговая (обострение воспалительного процесса). Имеет значение и степень выраженности очаговой реакции. Вторым по значимости диагностическим приемом является пробная тест-терапия. Пробное лечение с диагностической целью рекомендуют проводить при увеитах неясной этиологии. Используют туберкулостатические препараты. Лечение проводят в течение месяца. Применяют 4-6 мл 10% раствора тубазида внутривенно с 40% раствором глюкозы и 5% раствором аскорбиновой кислоты, салюзид в виде 5% раствора под конъюнктиву, парабульбарно, этионамид по 0,25 г 3 раза в сутки внутрь. При эффективности лечения предполагается туберкулезная этиология увеита. Другая схема пробного лечения предполагает использование двух препаратов узкого спектра действия (ГИНК + ПАСК или этионамид). О результатах лечения можно судить через 4-5 нед. Таким образом, диагноз туберкулезных поражений глаз может быть установлен лишь при использовании совокупности методов исследования – клинико-иммунологических, рентгенологических, лабораторных, параклинических, специальных офтальмологических. Диагноз туберкулеза глаз подтверждается при наличии 2-3-х основных критериев. Дифференциальная диагностика туберкулеза глаз с увеитами другой этиологии сложна, так как абсолютно патогномонич-

ных клинических признаков не существует. Особое внимание случаям внелегочного глазного туберкулеза, как СПИД - маркерного заболевания, относящегося по классификации ВОЗ ко второй группе болезней, которые могут развиваться как на фоне тяжелого иммунодефицита, так и без него и требующих лабораторного подтверждения ВИЧ. У ВИЧ - инфицированных больных высока вероятность возникновения необычных и разнообразных легочных и внелегочных проявлений, часто у больных милиарным туберкулезом обнаруживают хориоидиты, что позволяет считать милиарный туберкулез как фактор риска для поражений глаз у ВИЧ- инфицированных.

ТҰЖЫРЫМ. Дудкина С.Ю., Бисенгалиева К.Ш. Көз туберкулезінің диагностикасы «Қуаныш» СО ЖШС Ақтөбе қ. Қазіргі таңдағы туберкулез бойынша құрделі эпидемиологиялық жағдайда көз туберкулезінің анықталуы мүмкін. Бұл диагноз бірнеше зерттеу әдістерінің нәтижесіне негізделіп қойылады. Олар клиникалық, иммундық, рентгенологиялық, зертханалых, апраклиникалық және арнайы офтальмологиялық белгілер. 2-3 негізгі симптомдар диагнозды қоюға дәлел болады.

RESUME Dudkina S.Y., Bisengaliyeva K.Sh. Diacrisis of eye tuberculosis. LRP HC "Kuanysh", Aktobe city. Because of bad conditions for tuberculosis nowadays, there is an expected rise of rare diseases as eye-lesion. Diacrisis of eye tuberculosis can be seen by use of all analysis, such as: immunological, roentgenologic, laboratorial, preclinical, and special ophthalmological. Diacrisis is evidenced with 2-3 main criterias.

УДК 617.7

Дудкина С.Ю., Бисенгалиева К.Ш., Кобдабаева Г.Т.
ТОО ОЦ «Куаныш»

Воспалительные заболевания глаз как часто встречающаяся патология

Аннотация. Диагностика и последующее лечение воспалительных заболеваний глаз имеет большое значение для врачей общей практики, которые постоянно сталкиваются с необходимостью постановки диагноза и определения дальнейшей тактики ведения и лечения этих пациентов. Воспалительные заболевания глаз на сегодняшний день остаются серьезной социальной проблемой практической офтальмологии как причина временной нетрудоспособности и слепоты.

Одной из проблем современной офтальмологии является лечение и профилактика воспалительных заболеваний глаз. Проблема диагностики и последующего лечения воспалительных заболеваний глаз имеет большое значение для врачей общей практики, которые постоянно сталкиваются с необходимостью постановки диагноза и определения дальнейшей тактики ведения и лечения этих пациентов. Воспалительные заболевания глаз на сегодняшний день остаются серьезной социальной проблемой практической офтальмологии как причина временной нетрудоспособности (80 %) и слепоты (10–30 %). К самым распространенным воспалительным заболеваниям глаз относятся конъюнктивиты (более 60 %). Лечение конъюнктивитов представляет большие трудности в связи с разнообразием причин заболеваний, длительным, упорным и рецидивирующим течением, опасностью поражения роговицы и необратимой потери зрения. Особые трудности в лечении представляют бактериальные кератиты, обычно протекающие как язва роговицы, почти всегда заканчивающиеся помутнением роговицы и потерей зрения в той или иной степени, и хламидийные конъюнктивиты, нередко начинающиеся в острой драматической форме. Подбор лекарственного средства для лечения нередко представляет трудности для врача и требует внимания пациента из-за возможности лекарственной аллергии. Существует огромное число лекарственных средств, применяемых в лечении конъюнктивитов в зависимости от многих условий: возбудителя заболевания, тяжести течения, клинической формы, склонности к лекарственной аллергии, наличия осложнений и др. Появление в последние годы новых антибактериальных средств открывает широкие возможности в эффективной терапии и предупреждении тяжелых осложнений. В последние годы растет частота хламидийного конъюнктивита. Хламидийный конъюнктивит поражает преимущественно молодых людей и, как следствие, ведет к экономическим потерям в связи с временной нетрудоспособностью. Хламидийный конъюнктивит взрослых (паратрахома, офтальмохламидиоз) тесно связан с урогенитальной хламидийной инфекцией и развивается при попадании на слизистую оболочку глаза инфицированного отделяемого из пораженного хламидиями урогенитального тракта больного или его полового партнера. Заболевание начинается остро, поражением, как правило, одного глаза, выраженным отеком век и гнойным отделяемым, гиперемией и инфильтрацией конъюнктивы век и глазного яблока. Характерными являются крупные рыхлые фолликулы, расположенные правильными рядами в нижнем своде, поражение верхнего лимба по типу микропанниса и эпителиальный мелкоточечный кератит. Часто отмечается безболезненное увеличение предушных лимфоузлов, иногда — заложенность и шум в ухе на стороне пораженного глаза. Практически в 60 % случаев удается выявить урогенитальную хламидийную инфекцию у самого пациента или его полового партнера. Для подтверждения клинического диагноза используется цитологическое исследование соскобов с конъюнктивы, иммуноферментный анализ и метод флюоресцирующих антител с использованием моноклональных антител. Однако, необходимо помнить, что при постановке диагноза любая лабораторная диагностика должна опираться в первую очередь на клинические данные во избежание гипердиагностики. Всем больным хламидийным конъюнктивитом рекомендуется проводить комплексное системное и местное лечение, при необходимости — лечение у гинеколога или уролога, так как используемых в офтальмологии коротких курсов системных антибиотиков, как правило, недостаточно для излечения урогенитальной инфекции. Местная терапия в лечении хламидийных конъюнктивитов усиливает антибактериальное и противовоспалительное действие системного препарата, ускоряет восстановление нормального биоценоза, нормализует функции местного иммунитета, стимулирует регенерацию поврежденных тканей.

Очень тревожными являются данные о резком повышении роли контактных линз в возникновении язвенных поражений роговицы. Считается, что в США от 27 до 33 % всех бактериальных кератитов связано с ношением контактных линз. Вероятность риска развития бактериального кератита при ношении контактных линз составляет 0,21 % в год, увеличиваясь в 10–15 раз у тех пациентов, которые оставляют линзы на ночь. Практически все больные, обращающиеся с тяжелой язвой роговицы, вызванной синегнойной палочкой, пользовались контактными линзами, нарушая рекомендации по их ношению или хранению. Длительное ношение контактных линз (более суток) приводит к

повышению десквамации роговичного эпителия, и возникающая при этом эпителиопатия (микроэрозия) способствует адгезии синегнойной палочки. Доказано, что чем хуже транспорт кислорода через линзу, тем сильнее десквамация эпителия и тем больше вероятность адгезии синегнойной палочки. Кроме того, ношение контактных линз является фактором риска развития грибковых кератитов. Особого внимания заслуживают сведения о том, что с линзами связано до 85–86 % акантамебных кератитов. Медленное развитие акантамебных кератитов, недостаточные возможности диагностики и трудности химиотерапии приводят к тому, что распознаются они обычно в далекозашедших случаях или после проведения кератопластики. При акантамебном кератите у 10–58 % больных выявивляется вторичная бактериальная инфекция, что позволяет предположить, что вторичная микрофлора играет важную патогенетическую роль в развитии акантамебного кератита, поскольку бактерии служат источником питания для амеб до тех пор, пока некроз стромы не сделает доступным для питания продукты разрушения роговицы. В последние годы все чаще сообщается о вирусной природе поражения слизистых оболочек, увеального тракта, сетчатки и зрительного нерва. Отмечен рост заболеваемости глаз в период эпидемий гриппа, аденовирусных и других инфекций, а также при системных и синдромных заболеваниях, что обусловлено низкой эффективностью терапевтических средств, тяжестью осложнений, возникающих при кератитах, увеитах, иридоциклитах и других поражениях глаз.

При травматических повреждениях глаз (механических, термических, химических) также, как правило, развиваются воспалительные заболевания. Индукторами воспалительных процессов чаще всего является нормальная микрофлора слизистой глаза, не проявляющая в обычных условиях своего патогенного действия в связи с наличием мощного защитного барьера. При механических повреждениях глаз источником инфекции, кроме аутофлоры, является микрофлора ранящего предмета. Для профилактики и лечения воспалительных заболеваний глаз широко используют различные антибактериальные препараты: антибиотики, сульфаниламиды, производные нитрофурана, антисептики и др. Необходимо подобрать препарат, к которому отсутствует резистентность возбудителя заболевания. Важным преимуществом в офтальмологии является местное применение лекарственного препарата, позволяющее создать высокую его концентрацию в очаге воспалительного процесса.

ТҰЖЫРЫМ. Дудкина С.Ю., Бисенгалиева К.Ш., Кобдабаева Г.Т. «Қуаныш» СО ЖШС, Ақтобе қ. Көздің қабыну аурулары – ең жиі кездесетін патология. Жалпы практикадағы дәрігерлерге көздің қабыну ауруларың дер кезінде анықталуы және дұрыс толық емделуі өте маңызды мәселе болады. Қазіргі таңда практикалық офтальмологияда уақытша еңбек қаблетсіздігін тудыратын және соқырлыққа апаратын ең жиі кездесетің себебі ретінде - көздің қабыну ауралары болып саналады.

RESUME Dudkina S.Y., Bisengaliyeva K.Sh., Kobdabayeva G.T. LRP HC “Kuanysh”, Aktobe city. Eye diseases as frequent occurrence pathology. Diacrisis and follow-up treatment of phlogistic eye diseases play an important role for medical workers, who often deal with necessity of diacrisis detection and further approaches. Eye diseases remain serious and social problem of oculistics, as temporary incapacity and ablepsia.

Г.К.Аконова
Врач офтальмолог АО «Талап» г. Уральск

Анализ использования препарата Мидакс в комплексном лечении пациентов с миопией и спазмом аккомодации

Учитывая большой удельный вес миопии в структуре аномалий рефракции, ежегодное увеличение числа близоруких детей, тенденцию к прогрессированию и развитию осложнений, раннее выявление и своевременное лечение данного заболевания, направленное на предупреждение прогрессирования близорукости являются одной из актуальных проблем современной офтальмологии.

Одним из ведущих звеньев в патогенезе миопии является ослабленная аккомодация, поэтому поиск и внедрение в практику эффективных способов профилактики и лечения нарушений аккомодации – одно из важных направлений в лечении близорукости.

В последние годы офтальмологи всего мира широко используют в своей практике препараты, воздействующие на работу цилиарной мышцы. Одним из таких препаратов является мидакс, относящийся к группе циклоплегиков. Активным действующим веществом данного препарата является тропикамид. Применение препарата мидакс 1% позволяет нормализовать работу мышц цилиарного тела, вследствие чего цилиарная мышца адекватно реагирует на зрительную нагрузку.

Целью данного исследования является изучение эффективности препарата мидакс 1% в комплексном лечении миопии и спазма аккомодации.

Материал и методы. Под наблюдением находились 2 группы больных с диагнозом приобретенная миопия слабой и средней степеней, спазмом аккомодации. Возраст пациентов от 7 до 14 лет, всего 40 человека, по 20 в каждой группе. Все пациенты получали традиционное лечение (коррекция зрения, тренировка аккомодации с применением современных компьютерных программ, тканевая терапия, электростимуляция), пациенты основной группы получали дополнительно мидакс 1%. Дозировка препарата: через день на ночь в оба глаза в течение месяца при спазме аккомодации, каждый день на ночь в оба глаза в течение месяца при миопии. Переносимость мидакса была хорошей.

Всем пациентам проводились следующие диагностические исследования: визометрия (определение остроты зрения по таблице Сивцева) без и с коррекцией, скиаскопия, авторефрактометрия, биомикроскопия, офтальмоскопия, определение объема аккомодации. Зрительные функции и клиническое состояние глаз оценивались до лечения и спустя один месяц после лечения.

Результаты. В результате лечения у всех пациентов было отмечено улучшение как некорригированной, так и корригированной остроты зрения. При этом анализ динамики остроты зрения до лечения и после него показал, что у пациентов основной группы эти данные выше, чем у пациентов контрольной группы. Наилучшие результаты достигнуты у пациентов из основной группы со спазмом аккомодации. Более наглядными являются данные исследования остроты зрения у наблюдавшихся пациентов.

Динамика остроты зрения у пациентов со спазмом аккомодации

Группа / Показатели	Контрольная группа		Основная группа	
	До лечения	После лечения	До лечения	После лечения
Острота зрения без коррекции	0, 48±0, 07	0,65±0,05	0,44±0,06	0,8±0,05

Острота зрения с коррекцией	0,85±0,05	0,94±0,06	0,85±0,05	1,0
Объем аккомодации	2.4±0,04	3,4±0,04	2,5±0,05	4,0±0,05

Динамика остроты зрения у пациентов миопией слабой и средней степеней

Группа / Показатели	Контрольная группа		Основная группа	
	До лечения	После лечения	До лечения	После лечения
Острота зрения без коррекции	0,3±0,06	0,43±0,05	0,3±0,06	0,5±0,05
Острота зрения с коррекцией	0,75±0,05	0,84±0,06	0,7±0,05	0,9±0,05
Объем аккомодации	2,5±0,05	3,2±0,05	2,2±0,04	3,6±0,04

Выводы. При сравнении данных контрольной и основной групп повышение зрительных функций было более выражено у тех пациентов, которым к традиционным аппаратному и медикаментозному лечению с применением тканевых препаратов был добавлен препарат мидакс 1%. Все пациенты отметили улучшение качества зрения вдаль. Сравнительный анализ данных таблиц показал, что в основной группе острота зрения у пациентов со спазмом аккомодации увеличилась в 1,7 раз, в контрольной группе в 1,3 раза. У пациентов основной группы с миопией слабой и средней степеней произошло увеличение остроты зрения в 1,5 раза, в контрольной группе прирост составил 1,2 раза. Таким образом, препарат мидакс 1% может применяться в комплексном лечении спазма аккомодации и миопии слабой и средней степеней как средство, помогающее эффективно снимать спазм аккомодации и повышающее резервы адаптации и работоспособности цилиарных мышц, позволяющее добиться стабилизации миопического процесса.

Список литературы:

1. *Аветисов Э.С. Близорукость. - 1999г.*
2. *Ковалевский Е.И. Профилактика слабовидения и слепоты у детей. - 1991г.*
3. *Петухов В.В.,Медведев А.В. Особенности прогрессирования школьной близорукости в условиях современного учебного процесса и ее профилактика. - учебно-методическое пособие для врачей - 2001г.*
4. *Телеуова Т.С., Хальбаева Е.Л. Клиническая офтальмология - 2006г.*

УДК: 615.849 +612.858.4

Ж.Г. Байтурлин, Т.М. Аженов, М. Сайфуллакызы, Э.С. Ельшибаева
РГП «Больница Медицинского центра Управления делами Президента Республики Казахстан», г. Астана

МРТ диагностика внутреннего уха при предоперационном планировании кохлеарной имплантации

Аннотация. МР-кохлеароскопия позволяет исследовать анатомическую структуру слухового анализатора. Путем 3D-скопической навигации оценить проходимость тимпанальной лестницы. Тем самым, определяя дальнейшую тактику введения пациентов с сенсоневральной потерей слуха.

Ключевые слова: МР-кохлеароскопия (диагностика внутреннего уха и VIII пара ч.м.н.), имплантация улитки, костный лабиринт.

По данным Всемирной Организации Здравоохранения, 278 миллионов человек во всем мире страдают глухотой или имеют проблемы со слухом. В странах с низким и средним доходом живет 80 % глухих людей и людей с нарушениями слуха. Основные предотвратимые причины потери слуха – это инфекции среднего уха, чрезмерный шум, ненадлежащее использование некоторых лекарств, проблемы во время родов, инфекции предотвратимые с помощью вакцин. В развивающихся странах слуховой аппарат имеет менее 1 человека из 40 нуждающихся в них. Специально подобранные слуховые аппараты могут улучшить общение, по меньшей мере, для 90 % людей с нарушениями слуха.

Перспективное направление в слухопротезировании - кохлеарная имплантация, это операция, в процессе которой во внутреннее ухо пациента вводится система электродов, обеспечивающих восприятие звуковой информации посредством электрической стимуляции сохранившихся волокон слухового нерва. Это не единовременная хирургическая операция, а система мероприятий, включающая выбор пациентов, комплексное диагностическое обследование, хирургическая операция и послеоперационная реабилитация. Претендентами к проведению имплантации улитки относятся пациенты с выраженной или тяжелой потерей слуха сенсоневральной этиологии. Основной задачей МР-кохлеароскопия является визуализация каналов улитки (рис №3), оценка проходимости и структурное состояние тимпанальной лестницы.

Материалы и методы. В нашей клинике на 1,5 Тл. МРТ аппарате (Magnetom Avanto фирмы Siemens), пациенты обследовались с помощью специального протокола IAC –для исследования внутреннего уха (программное обеспечение) и протокола обработки данных. С 2012 года в отделении начали проводить исследования костного лабиринта с помощью 3D скопической навигацией. Данный протокол диагностики стал востребованным, в связи с активным внедрением Мин.здрава РК программы по привлечению иностранных специалистов в проведении и «обучении на месте» кохлеарной имплантации в Астане. В Казахстане одним из стандартов, при планировании различных хирургических манипуляций, является лишь КТ пирамиды височных костей, тогда как в Европе и др.странах дальнего зарубежья в стандарты также равноправно входит и МРТ исследование внутреннего уха.

При обследовании мы используем стандартное исследование головного мозга для исключения органических поражений вещества мозга, особое внимание представляет мостомозжечковый угол. Также в комплексе или отдельно проводиться исследование МРТ внутреннего уха. Все полученные сканы обрабатываются через специальное программное обеспечение, интерпретируются. После чего, все данные записываются как протокол исследования в бумажном формате, а

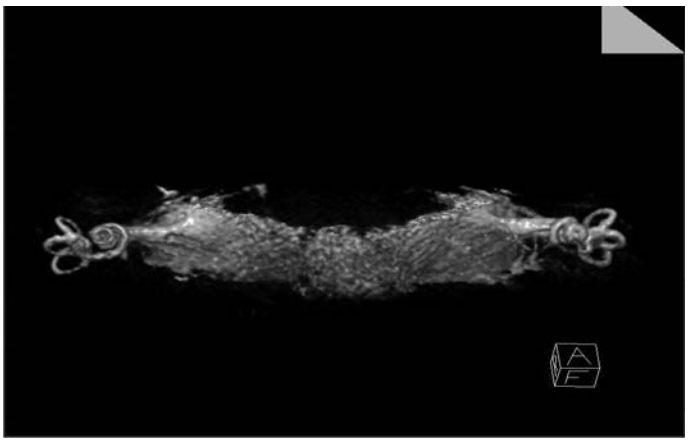

Рис. №1. Изображение внутреннего уха при стандартном протоколе исследования с 3D реконструкцией.

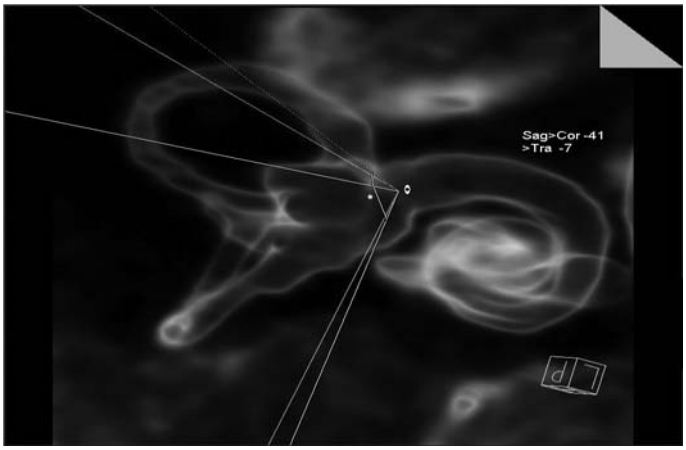

Рис. №2.1 МР-изображение костного лабиринта, с 3D-скопической навигацией. 2.2 Исследование тимпанальной лестницы.

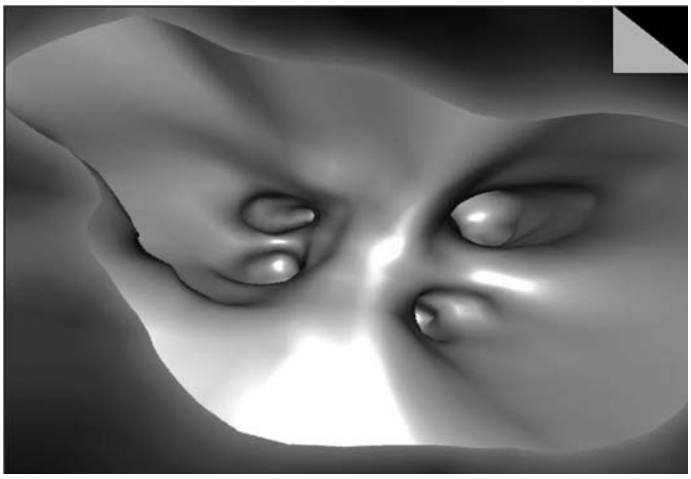

№3.1 МР-кохлеароскопия улитки.

МР-изображения распечатываются на пленке (35х43 см). Дополнительно все данные до и постобработки записываются на

CD-R диск и архивируются в отделении.

Результаты и обсуждения. За первое полугодие исследовано около 15 пациентов (волонтеров) не имеющих патологии внутреннего уха, во втором полугодие 2012 года обследованы 11 пациентов с IV степенью тугоухости. Пациенты были в возрасте от 18 лет до 45 лет, в основном с приобретенными формами нарушения слуха. Из них 3 (11,5%) пациентов с тяжело перенесенными инфекциями, доминирующий среди которых - менингит. У 5 (19,2%) пациентов идиопатическая потеря слуха. 3 (11,5%) пациента с постоянно рецидивирующими формами отитов средней и тяжелой степени. 15 (57.6%) пациентам без патологий со стороны уха и сосцевидного отростка проведено МРТ исследование, в качестве пробных тестов.

Первой задачей при диагностике пациентов с различными формами нарушения слуха является, оценка структур головного мозга. Через пакет протоколов проходит обработка полученных данных, отдельно более детально оценивается состояние и строение внутреннего уха путем мультипланарной трехмерной реконструкции (рис.№1). Далее с помощью 3D-скопической навигации (рис. №2), виртуально проходим по тимпанальной лестнице.

Выводы

В последние годы кохлеарная имплантация широко применяется более чем в 80 странах мира как единственный метод хирургической реабилитации людей с сенсоневральной глухотой. Принцип действия кохлеарных имплантатов заключается в том, что они обходят поврежденные волосковые клетки и непосредственно воздействуют на волокна слухового нерва, используя для этого электрические импульсы. Тем самым происходит как бы имитация работы волосковых клеток, и мозг может воспринимать звуки. Нашей задачей является с помощью передовых методов диагностики оценить состояние костного лабиринта. Особое внимание требует тимпанальная лестница, ее проходимость и протяженность. МР-кохлеароскопия приближает нас к ответам на поставленные вопросы и задачи, при предоперационном планировании имплантации улитки.

Литература.

1. Ланцов А.А. Актуальные вопросы кохлеарной имплантации / А.А.Ланцов, А.А.Мефодовский, В.И.Пудов // Вестник оториноларингологии. -2001. -№2.-с.13-15.

2. Teissl C, Kremser C, Hochmair ES, Hochmair-Desoyer IJ. Cochlear implants: in vitro investigation of electromagnetic interference at MR imaging-compatibility and safety aspects. Radiology 1998;208:700-708.

3.Ouayoun M, et al. Nuclear magnetic resonance and cochlear implant. Ann Otolaryngol Chir Cervicofac 1997;114:65-70.

4. Сушко Ю.А., Борисенко О.Н., Холоденко Т.Ю., Чемеркина В.В. Кохлеарная имплантация у оглохших в постлингвальном периоде // Матер1али ювиь наук.-практ. конф., присвяч. 100-р1ччю О.С. Коломшченка. - К., 1998. - С. 632-644.

5. Almqvist B. Objective intraoperative method to record averaged electromyographic stapedius mascle reflexes in cochlear implant patients / B.Almqvist, S.Harris, J.K. Shallop // Audiology.-2000.-Vol.39,N3.-P.146-152.

Кохлеарлық имплантацияның операциясын жоспарлау кезеніндегі ішкі құлақтың МРТ диагностикасы

МР-кохлеароскопия есту анализаторынын анатомиялык құрылымын зерттеуге мүмкіншілік береді. 3D-скопия навигация аркылы тимпаналдык баспалдақтың өтуін багалауга болады. Сенсожуйкелік шығыны бар наукастардын болжамымен емдеу тактикасын анықтайды.

Zh.G. Baiturlin, T.M. Azhenov, M. Saifullakyzy,
E.S.Yelshibaeva

MRI diagnosis of the inner ear in the preoperative planning of cochlear implantation

MR cochlearoskopiya allows you to explore the anatomical structure of the audition. By microscopic 3D-navigation assess patency tympanic stairs. Thus, defining further tactics of administration in patients with sensorineural hearing loss.

УДК 613.98; 612.67/.68

М.А. Иванова, Р.А.Мещанчук, И.А.Антоненко
Костанайская областная больница, Костанайский перинатальный центр

Роль медсестры в проведении физиотерапевтического лечения при гайморитах

Аннотация: Р.А.Мещанчук, М.А.Иванова. Костанайская областная больница. «Роль медсестры в проведении физиотерапевтического лечения при гайморитах». При заболеваниях лор-органов, в частности, при гайморитах, чаще всего применяется электролечение: ультравысокие частоты (УВЧ), сверхвысокие частоты (СВЧ), диадинамические импульсные токи (токи Бернара), диатермию, а также светолечение – соллюкс, ультрафиолетовое облучение.

Ключевые слова: электролечение, гайморит.

Физиотерапевтические методы лечения прочно вошли в медицинскую практику. При лечении практически всех заболеваний применяются различные виды физиолечения. Большую роль в психологическом настрое пациента играет медсестра. Да, медицинская сестра должна строго выполнять назначения врача, но объяснить больному суть процедуры, успокоить его страхи, может только она.

Например, при заболеваниях лор-органов, в частности, при гайморитах, чаще всего применяется электролечение: ультравысокие частоты (УВЧ), сверхвысокие частоты (СВЧ), диадинамические импульсные токи (токи Бернара), диатермию, а также светолечение – соллюкс, ультрафиолетовое облучение. Естественно, что у больного могут возникнуть опасения в безопасности применения данных видов процедур и медсестра должна объяснить методику проведения, технику безопасности при выполнении процедуры, убедить в необходимости и положительном результате данного вида лечения.

Например, при лечении гайморита под влиянием высокочастотного поля происходит мгновенное расширение капилляров, что вызывает гиперемию при хорошем оттоке. Гиперемия вызывается не столько теплом, сколько возбуждением парасимпатического и угнетением симпатического тонуса сосудистых стенок, длящимися в течение нескольких дней. Кроме того, поле УВЧ повышает проницаемость капилляров, что обусловливает усиление тканевого обмена и способствует более энергичному всасыванию воспалительных продуктов.

Электромагнитные колебания сверхвысокой частоты (СВЧ) обладают противовоспалительным, рассасывающим и болеутоляющим действием. Микроволновое облучение вызывает более интенсивное и глубокое (на 4-6 см) прогревание тканей, позволяет воздействовать на небольшие участки тела и более точно дозировать лечебную процедуру. УВЧ- и СВЧ-терапию применяют при острой и экссудативной формах хронического гайморита.

При лечении гайморита, протекающего с выраженным болевым синдромом, с успехом применяют диадинамические импульсные токи (токи Бернара). Этот вид физиотерапии обладает выраженным анальгезирующим и противовоспалительным действием.

При остром гайморите рекомендуется применять диатермию, соллюкс на область лица, а также общее и местное ультрафиолетовое облучение.

Одним из эффективных методов лечения гайморита является электрофорез лекарственных препаратов, который применяют в виде гальванического воротника по Щербаку, на область верхнечелюстных пазух и эндоназально.

Многочисленные наблюдения и исследования показали, что под воздействием ультразвука в тканях и клетках организма возникает комплекс биофизических и биохимических изменений. В терапевтической дозировке ультразвук оказывает микромассирующее действие на ткани, стимулирует процессы диффузии через полупроницаемые оболочки, благодаря чему усиливается обмен веществ, активизирует ферменты, оказывает благоприятное влияние на вегетативную нервную систему, обладает болеутоляющим действием.

Значительное место в лечении гайморита занимает ингаляционная терапия. Установлено, что лекарственные вещества, находящиеся в дисперсном состоянии, отличаются большой химической активностью, которая находится в прямой зависимости от степени дисперсности вещества. Ингаляционным способом можно вводить лекарственные вещества, применяющиеся при консервативном лечении гайморита, но чаще всего используют антибиотики.

В обращении с пациентами медсестра должна обладать большим терпением и тактом, обладать научными знаниями, владеть техникой отпуска процедур. Все это способствует более скорому выздоровлению больных.

Литература:

1. *Журнал «Вопросы физиотерапии, курортологии ЛФК», №6, 2007г. Стр.42-46.*
2. *Мальцева Н.С., Чернявский В.Е. Сестринское дело: Сборник. – М., 2008.*

Аңдатпа: М.И.Ивановтың, Р.А.Мещанчук, И.А.Антоненко. Қостанайдың облыстың ауруханасы. Қостанайдың перинаталь центі «Медбикенің рөлі физиотерапевтикалық шипаның жаса гайморитта рда». Құлақ, тамақ, мұрынның ауруға шалдығуларының, дербес жағдайда, при гайморитта рда, көбіне электролечение: ультрабиік жиілік, сверхвысокие жиіліктер, диадинамические импульсты қырман (Бернардың қырмандары), диатермия, ал да нұрдың шипасы - соллюкс қолданылады, ультракүлгін сәулелендіру.

Annotation: M.I. Ivanova, R.A.Meshanchuk, I.A.Antonenko. Kostanayskaya regional hospital. Kostanayskaiy perinatal cent. «Role of train nurse in realization of physical therapy treatment at antritises». At the diseases of лор-органов, in particular, at antritises, electrotherapy is mostly used: too high frequencies, hyperfreqyencys, diadinamicheskie pulse currents(currents of Бернара), diathermy, and also phototherapy - solluks, ultraviolet irradiation.

УДК 613.98; 612.67/.68

Р.А.Мещанчук, М.А. Иванова, И.А.Антоненко
Костанайская областная больница, Костанайский перинатальный центр

Показания и противопоказания для проведения ударно-волновой терапии

Аннотация: Р.А.Мещанчук, М.И.Иванова, И.А.Антоненко. Костанайская областная больница. Костанайский перинатальный центр. «Показания и противопоказания для проведения ударно-волновой терапии». Ударно-волновая терапия - это самый надёжный и безопасный метод лечения опорно-двигательного аппарата. Ударно-волновой метод болеутоляющей терапии - это метод, который впервые позволяет врачу целенаправленно осуществлять лечение болезни без осуществления оперативного пособия и, таким образом, без травмирования кожи и мягких тканей.

Есть заболевания, которые причиняют нам боль ежедневно. Это заболевания опорно-двигательного аппарата. Как правило, они вызваны отложением солей в организме, нарушением обмена веществ. Их можно и нужно лечить. Среди них: грыжи межпозвонковых дисков, артроз, остеохондроз и пяточная шпора. Ни массаж, ни анальгетики, ни лучевая терапия не помогают снять боли при этих заболеваниях. Операция – это самая крайняя мера, к которой обращаются люди, так как любое оперативное вмешательство требует последующего восстановления всего организма и может привести к возникновению осложнений.

Ударно-волновая терапия (УВТ) - это самый надёжный и безопасный метод лечения опорно-двигательного аппарата. УВТ - это операция без скальпеля, она позволяет в более чем 80% случаев избежать операции. И при этом отсутствует возникновение возможных рисков.

Метод УВТ основан на кратковременном приложении к области заболевания высокоэнергетической вибрации, которая:

стойко уменьшает болевой синдром,

улучшает местное кровообращение,

разрыхляет болезненные костные выросты, участки обызвествления, фиброзные очаги с последующим постепенным рассасыванием их фрагментов.

В процессе лечения выделяют 2 типа эффектов: это ранние эффекты и отдалённые эффекты. К ранним эффектам относятся местное обезболивание, улучшение подвижности суставов, ускорение процессов метаболизма в зонах воздействия, улучшение переносимости больших физических нагрузок. К отдалённым эффектам относятся улучшение питания тканей, ускорение заживления ран, повышение прочности связок и сухожилий, восстановление переломов.

Основные показания к применению метода: боли в спине, остеохондроз, боли в суставах, пяточная шпора, заболевания сухожилий и связок, лечение целлюлита, остеоартроз, мышечные боли, локальные жировые отложения, косметология, артрозы любой локализации, лечение последствий травм, спортивные травмы, боли в плече.

Противопоказания: воздействие на кости черепа, воздействие на крупные сосуды, нервы, кишечник и лёгочную ткань. В данном случае в процессе воздействия ударная волна может привести к расширению сосудов, органов, появлению тромбоза сосудов; онкологические процессы в зоне воздействия. Усиление кровообращения в области опухоли вследствие действия ударной волны может привести к увеличению этой опухоли и росту метастаз; пациентам с нарушением свёртываемости крови и повышенной ломкостью стенок сосудов. При проведении процедуры возможны повреждения мелких сосудов и капилляров. При нарушенной функции свёртываемости крови действие ударной волны может привести к появлению гематом и длительным кровоизлияниям; острые инфекционные заболевания; беременность; наличие кардиостимулятора. Соединение частот работы кардиостимулятора с магнитными полями ударной волны может привести к остановке работы искусственного водителя ритма и возникновению аритмий, а также смертельному исходу; дети и подростки с незакрытой зоной роста. У детей, вследствие воздействия ударных волн, может возникнуть деформация костей, остановиться рост костей.

Ударно-волновой метод болеутоляющей терапии - это метод, который впервые позволяет врачу целенаправленно осуществлять лечение болезни без осуществления оперативного пособия и, таким образом, без травмирования кожи и мягких тканей.

Медицинская сестра направляет свои действия на повышение эффективности восстановительного лечения, разъясняет механизм действия того или иного фактора.

Медицинская сестра отвечает за правильное проведение физиотерапевтических процедур. Знакомит больных с назначенным лечением и правилами проведения, ведет наблюдение за состоянием больных во время процедуры и работой аппаратуры, обеспечивает должное санитарное состояние кабинета. В процессе работы она должна неуклонно соблюдать правила техники безопасности, уметь оказать медицинскую помощь.

Каждый больной представляет собой личность со своими сомнениями, порой страхами, неуверенностью в себе. Перед медицинской сестрой физиотерапевтического отделения стоит задача создания таких условий, чтобы больной становился активным участником лечения.

Литература:

1. *Журнал «Вопросы физиотерапии, курортологии ЛФК», №6, 2007г. Стр.42-46.*
2. *А.Ю.Васильев, Е.А.Егорова «Экстракорпоральная ударно-волновая терапия в лечении травм и заболеваний опорно-двигательного аппарата».*

Аңдатпа: Р.А.Мещанчук, М.И.Ивановтың, И.А.Антоненко. Қостанайдың облыстың ауруханасы. Қостанайдың перинаталь центі. «Көрсетім және болмайды серпіндінің толқыны терапияның жаса үшін». Серпіндінің толқыны терапия - сол қаңқалы бұлшықет жүйе аппараттың шипасының ең сенімді және қауіпсіз әдісі. Ауруды басатын терапияның серпіндінің толқыны әдісі - сол тұңғыш рет дәрігерге целенаправленно жаса аурудың шипасының шұғыл жәрдемақының жаса- және, ақырында, терінің және жұмсақ матаның бұзылулар қой әдіс.

Annotation R.A.Meshanchuk, M. I. Ivanova, I.A.Antonenko. Kostanayskaya regional hospital. Kostanayskaiy perinatal cent. «Testimonies and contra-indications for realization of shock wave therapy». Shock wave therapy is the most reliable and safe method of treatment of locomotorium. Shock wave method of sedative therapy is a method, that first allows to the doctor purposefully to carry out treatment of illness without realization of operative manual and, thus, without injuring of skin and soft fabrics

УДК 613.98; 612.67/.68

Р.А.Мещанчук, М.А. Иванова, И.А.Антоненко
Костанайская областная больница, Костанайский перинатальный центр

Применение УФО в физиотерапии

Аннотация: Р.А.Мещанчук, М.И. Иванова., И.А.Антоненко. Костанайская областная больница. Костанайский перинатальный центр. «Применение УФО в физиотерапии». В наши дни физиотерапия успешно применяется для лечения самых разных заболеваний органов и систем организма человека. Физиотерапия имеет большой плюс – высокая эффективность в сочетании с безопасностью применения.

Ключевые слова: физиотерапия, УФО, лечение.

Счастливый человек – это здоровый человек. Лечение любого заболевания должно быть не только эффективным, но еще и максимально безопасным, без неприятных последствий и побочных эффектов. «Не навреди» - это именно тот принцип, на котором основываются все современные медицинские методики. К числу давно известных, абсолютно безопасных, а потому заслуживших огромную популярность методик относится физиотерапия.

В наши дни физиотерапия успешно применяется для лечения самых разных заболеваний органов и систем организма человека. Главная особенность, а точнее, преимущество методики в том, что такой курс лечения исключает применение химических и лекарственных препаратов. Само название - физиотерапия - говорит о том, что лечение проводится с помощью физических факторов, воздействующих на организм пациента, на отдельные участки его тела. Физиотерапия имеет большой плюс – высокая эффективность в сочетании с безопасностью применения. Зачастую именно физиотерапия помогает справиться с заболеваниями, которые долгое время не поддавались лечению с помощью традиционных способов.

Задача медсестры – в доступной форме объяснить пациенту всю полезность данного вида лечения. Непременным условием является создание положительного психоэмоционального настроя у больных. Для этого необходимы соблюдение специалистами сестринского дела требований деонтологии, максимальная деликатность и предупредительность в общении, поддержание чистоты и уюта в отделении. Целесообразно использование средств малой психотерапии: констатация положительных сдвигов в состоянии больного повышает его настой и укрепляет надежду на исцеление.

Применение природных и искусственно создаваемых физических факторов, то есть физиотерапия, широко используется для лечения целого ряда заболеваний. Самыми популярными и востребованными физиотерапевтическими способами являются тепловое лечение, электролечение, водолечение, светолечение, лечение с помощью механических воздействий.

В нашей статье мы поговорим об одном, очень популярном методе лечения – УФО. УФО (ультрафиолетовое облучение) — это физиотерапия воздействием светового потока на кожу или слизистые оболочки. Ультрафиолетовые лучи не только необходимы для нормальной жизнедеятельности человеческого организма, но и при применении в терапевтических дозах, способствуют расширению сосудов кожи, ускорению кровотока, рассасыванию и снижению активности воспалительных процессов, обладают бактерицидным действием, благоприятно воздействует на нервную и иммунную систему, нормализует обмен веществ.

Механизм лечебного воздействия основан на противовоспалительном, бактерицидном и противовирусном эффекте. Воздействуя видимым светом, можно добиться значительной санации полости зева носа, что чрезвычайно важно во время беременности, при подготовке к родам, при воспалительных заболевания слизистой зева и носа как острых, так и хронических (риниты, гаймориты, тонзиллиты, фарингиты и т.д.), при лечении ОРВИ. УФО может быть также использовано при лечении гнойных ран. Лечебный эффект будет вызван за счет санации, уменьшения отека тканей и стимулирующего, заживляющего действия.

Общее УФО применяется для:

повышения сопротивляемости организма к различным инфекциям, в том числе гриппу и другим ОРВИ

профилактики и лечения рахита у детей, беременных и кормящих женщин;

лечения пиодермии, распространенных гнойничковых заболеваний кожи и подкожной клетчатки;

нормализации иммунного статуса при хронических вялотекущих воспалительных процессах;

стимуляции гемопоэза;

улучшение репаративных процессов при переломах костей;

закаливания;

компенсации ультрафиолетовой (солнечной) недостаточности.

Местное УФО имеет более широкий круг показаний и применяется:

в терапии - для лечения артритов различной этиологии, воспалительных заболеваний органов дыхания, бронхиальной астмы;

в хирургии - для лечения гнойных ран и язв, пролежней, ожогов и обморожений, инфильтратов, гнойных воспалительных поражений кожи и подкожной клетчатки, маститов, остеомиелитов, рожистого воспаления, начальных стадий облитерирующих поражений сосудов конечностей;

в неврологии - для лечения острого болевого синдрома при патологии периферического отдела нервной системы, последствий черепно-мозговых и спинномозговых травм, полирадикулоневритов, рассеянного склероза, паркинсонизма, гипертензионного синдрома, фантомных болей;

в стоматологии - для лечения афтозных стоматитов, пародонтоза, гингивитов, инфильтратов после удаления зубов;

в гинекологии - в комплексном лечении острых и подострых воспалительных процессов, при трещинах сосков;

в ЛОР-практике - для лечения ринитов, тонзиллитов, гайморитов, паратонзиллярных абсцессов;

в педиатрии - для лечения маститов новорожденных, мокнущего пупка, ограниченных форм стафилодермии и экссудативного диатеза, пневмоний;

в дерматологии - при лечении псориаза, экземы, пиодермии и др.

Успешное применение физиотерапевтических методов многие пациенты нашей больницы уже успели ощутить на собственном опыте. Все физиотерапевтические манипуляции в условиях нашей больницы проводят медицинские сестры после назначения врача-физиотерапевта, а сами процедуры проходят в комфортной приятной обстановке, что психологически важно для любого пациента.

Литература:

1. *Боголюбов. В.М., Пономаренко Г.Н. Общая физиотерапия: Учебник. – М., 2009г.*
2. *Клячкин Л.М., Виноградова М.Н. Физиотерапия. – М., 2008г.*
3. *Улащик В.С., Лукомский И.В. Общая физиотерапия: Учебник, Минск, «Книжный дом», 2009г.*

Annotation: R.A.Meshanchuk, M. I. Ivanova, I.A.Antonenko. Kostanayskaya regional hospital. Kostanayskaiy perinatal cent. «Application of УФО is in physiotherapy». Physiotherapy is successfully used in our days for treatment of the most different diseases of organs and systems of organism of man. Physiotherapy has a large plus is high efficiency in combination with safety of application.

Аңдатпа: Р.А.Мещанчук, М.И.Ивановтың, И.А.Антоненко. Қостанайдың облыстың ауруханасы. Қостанайдың перинаталь центі. «УФО қолданысы физиоемдеуде». В бізді күндерді физиоемдеу ойдағыдай органның және адамның бойының жүйесінің алуан-алуан ауруға шалдығуының шипасы үшін қолданылады. Физиоемдеуде үлкен плюс - биік тиімділік ара тіркес мен қолданыстың қауіпсіздігінің боламын.

УДК 616-089.5-76.29.45

А.С. Бикаева, А.К.Абраева, К.Р.Жунербаева
Костанайская областная больница

Что нужно знать о травматическом шоке

Аннотация: Экзогенный болевой, или травматический, шок — это тяжёлое, угрожающее жизни больного, патологическое состояние, возникающее при тяжёлых травмах. Судьба пострадавшего зависит от адекватности и правильности оказанной на месте происшествия неотложной помощи.

Ключевые слова: травматический шок, помощь

Болевой шок — это составное понятие: это боль с одновременным падением давления. Только от боли человек скончаться не сможет, как правило, смерть вызывает комбинация боли и обильной кровопотери. Причины болевого шока различны. Экзогенный болевой, или травматический, шок — это тяжёлое, угрожающее жизни больного, патологическое состояние, возникающее при тяжёлых травмах, таких как переломы костей таза, тяжёлые огнестрельные ранения, черепно-мозговая травма, травма живота с повреждением внутренних органов, операциях, большой потере крови. По патогенезу травматический шок соответствует гиповолемическому. Основные факторы, вызывающие данный вид шока, — сильное болевое раздражение и потеря больших объёмов крови.

Для болевого шока характерна острая сердечнососудистая недостаточность с выраженной гипотонией, от которой зависят его тяжесть и прогноз: чем гипотония продолжительнее, тем хуже прогноз. Сознание, как правило, сохранено. В начальной фазе, непосредственно после травмы, обычно отмечается кратковременное возбуждение (эректильная стадия). Пострадавший в сознании, беспокоен, не ощущает тяжести своего состояния, мечется, иногда кричит, вскакивает, пытается бежать. Лицо его бледное, зрачки расширены, взгляд беспокойный, дыхание и пульс учащены. В дальнейшем быстро наступает угнетение состояния (топидная стадия) безразличие, полная безучастность к окружающему, снижается или отсутствует реакция на боль. Кожа пострадавшего бледная, с землистым оттенком, покрыта холодным липким потом, руки и ноги холодные, температура тела снижена. Отмечается учащенное, поверхностное дыхание, пульс частый, нитевидный, иногда не прощупывается, появляется жажда, иногда возникает рвота. Последующее течение шока, а зачастую судьба пострадавшего зависит от адекватности и правильности оказанной на месте происшествия неотложной помощи. Целесообразно последовательное выполнение следующих мероприятий:

остановка наружного кровотечения (с помощью жгута, давящей повязки, тампонады раны и др.);

фиксировать голову при малейшем подозрении на травму шейного отдела позвоночника (воротник Шанца, мешочки с песком, стандартные шины или подручные средства);

обеспечить возможность свободного дыхания (удалить инородные тела из верхних дыхательных путей, расстегнуть стесняющую одежду, придать пострадавшему положение, исключающее попадание в дыхательные пути содержимого желудка). При неэффективном самостоятельном дыхании или его отсутствии приступить к искусственной вентиляции легких методом «рот в рот» или «рот в нос»;

закрыть имеющиеся раны первичной повязкой;

выполнить транспортную иммобилизацию в случаях переломов или обширных повреждений тканей конечностей, перелома костей таза, позвоночника. Для этих целей используются стандартные шины или подручные средства;

укутать пострадавшего теплыми вещами во избежание переохлаждения, являющегося дополнительным шокогенным фактором. Особенно важно это мероприятие в холодное время года;

обеспечить бережную транспортировку в ближайшее лечебное учреждение.

Очень важно создать для пострадавшего обстановку психологического комфорта – его необходимо успокоить, внушить уверенность в благоприятном течении событий.

Спасти жизнь пострадавшего при шоке можно только при обеспечении немедленной транспортировки больного в лечебное учреждение, безотлагательном проведении комплексной терапии, включающей назначение анальгетиков, введение кровезамещающих растворов, средств, поддерживающих работу сердца и т. д. К противошоковым мероприятиям относится и обездвиживание (иммобилизация) пострадавшего.

Литература

1. *Булай П. И. Первая помощь при травмах, несчастных случаях и некоторых заболеваниях. Мн., 2009.*
2. *Дядичкин В. П. Медицинская помощь при травмах. Мн., 2010.*
3. *Краснов А. Ф., Аршин В. В. Травматология: Справочник. Ростов/на/Д., 2008.*
4. *Риккер Г. и др. Шок. М., 2007.*

Тұжырым: А.С. Бикаева, А.К.Абраева, К.Р.Жунербаева. Қостанайдың облыстың ауруханасы. «Бұл туралы травматиялық шоке білуге керекке». Экзогенді ауру, қарамастан немесе травматиялық, шок - сол ауыр, алапат аурудың өмірлерінің, при ауыр жарақаттарда туатын патологиялық күй. Зардап шегушінің тағдыры адекваттылық және бас жер уақиғаның оказанной шұғыл көмектің дұрыстығынан деген тәуелді болады.

Summary: A.C.Bekayeva, A.K.Abrayeva, K.R. Zhunerbayeva. Kostanayskiy regional hospital. «That needs to be known about traumatic shock». Exogenous pain, or traumatic, shock - this heavy, threatening lives of patient, pathosis arising up at heavy traumas. The fate of victim depends on adequacy and rightness of the first aid rendered in place of incident.

УДК 614- 76.75.27

А.С. Бикаева, А.К.Абраева, К.Р.Жунербаева
Костанайская областная больница

Этика и деонтология в работе медицинской сестры приемного отделения

Аннотация: Для пациента, важно не только лечение, но и как его встретили, первое впечатление, которое производят на пациента медицинские работники и медицинское учреждение. Профессионализм, ответственность за жизнь и здоровье пациентов, открытость, – всеми этими качествами в полной мере должны обладать сотрудники приёмного отделения.

Ключевые слова: деонтолошия, этика, больной

Как «театр начинается с вешалки», так и поступление пациента в лечебное учреждение начинается с приемного отделения. Для пациента, важно не только лечение, но и как его встретили, первое впечатление, которое производят на пациента медицинские работники и медицинское учреждение. Первый контакт пациента с медицинским персоналом и, в частности с медсестрой, имеет особо принципиальное значение. Именно оно в дальнейшем определяет взаимоотношения - чувство доверия или недоверия, приязни или неприязни. Работа медицинского персонала приёмного отделения особенная. Не обидеть, не заставить долго ждать, не навредить, чутко отнестись к человеку, попавшему в беду, – вот малый перечень тех дел, который предстоит выполнить. Профессионализм, ответственность за жизнь и здоровье пациентов, открытость, – всеми этими качествами в полной мере должны обладать сотрудники приёмного отделения. Медицинская сестра приемного отделения должна быть постоянно готова оказать компетентную помощь пациентам независимо от их возраста или пола, характера заболевания, социального или материального положения и других различий. В общении с больными никогда не следует забывать о следующих правилах: всегда внимательно выслушивать пациента, задавая вопрос, всегда обязательно дождаться ответа, излагать свои мысли ясно, просто, доходчиво. Проявления высокомерия, пренебрежительного отношения или унизительного обращения с пациентом недопустимы. При установлении очередности оказания медицинской помощи нескольким пациентам медицинская сестра должна руководствоваться только медицинскими критериями, исключая какую-либо дискриминацию. Очень важным принципом в современном здравоохранении является принцип информированного добровольного согласия. Этот принцип означает, что медицинский работник должен максимально полно информировать больного и дать ему оптимальные советы. Только после этого больной должен сам выбрать свои действия. При этом в нашей стране закон дает право пациенту получать всю информацию. Предоставление неполной информации является обманом. Пациент имеет право соглашаться или отказаться от медицинского вмешательства и медицинская сестра должна уважать его решение. Однако, медицинская сестра приемного отделения должна приложить все усилия, чтобы объяснить пациенту последствия его отказа от медицинской помощи. Она должна быть уверена, что согласие или отказ даны пациентом добровольно и осознанно, без какого-либо принуждения или обмана и при ясном понимании характера воздействия на его физическое или психическое здоровье. Отказ от медицинского вмешательства с указанием возможных последствий оформляется записью в медицинской документации и подписывается гражданином либо его законным представителем, а также медицинским работником. Если пациент не в состоянии выразить свою волю, медицинская сестра вправе осуществлять показанные ему неотложное медицинское вмешательство, в пределах своей компетентности, на основе своего собственного решения.

Деонтологические принципы обусловливают и определенные требования к внешнему виду медицинских работников. На работе необходимо пользоваться сменной обувью. Халат должен быть безукоризненно чистым и выглаженным. Волосы рекомендуется аккуратно заправлять под шапочку или косынку. Ногти должны быть подстрижены очень коротко. Несвежий, мятый халат, уличная обувь, грязные руки и плохо подстриженные ногти недопустимы с точки зрения санитарии и гигиены и, кроме того, производят на больных удручающее впечатление. Весьма осторожно и умеренно необходимо пользоваться косметическими и парфюмерными средствами, так как у больных с непереносимостью различных веществ (аллергией) они могут вызвать ухудшение состояния – провоцировать приступ бронхиальной астмы, крапивницу.

Приемное отделение всегда является «передовым рубежом» больницы. И перед персоналом стоит задача повышения качества обслуживания и эффективности оказания медицинской помощи.

Список литературы

1. *Иванюшкин А.Я. Профессиональная этика в медицине. М.,2010г.*
2. *Обуховец Т.П., Чернова О.В., Барыкина Н.В. и др. Карманный справочник медицинской сестры. – М.:Феникс, 2004.*

Тұжырым: А.С. Бикаева, А.К.Абраева, К.Р.Жунербаева. Қостанайдың облыстың ауруханасы. «Этика және деонтология асыранды аулақтанудың медициналық апалысіңлілісінің жұмысында». Емделуші, тек шипа, бірақ және сияқты ол маңызды кездестір-, медициналық жұмыскер және медициналық мекеме емделушіге деген жасайтын бірінші әсер. Профессионализм, жауапкершілік үшін өмір және емделушінің денсаулығының, ашық, - барлық осы сапалармен арада толық шарада асыранды аулақтанудың қызметкерлері ие болуға керекке.

Summary: A.C.Bekayeva, A.K.Abrayeva, K.R. Zhunerbayeva. Kostanayskiy regional hospital. «There are ethics and moral in-process medical sister of induction centre». : For a patient, not only treatment is important but also as he was met, first impression that is produced on a patient by medical workers and medical establishment. Professionalism, responsibility for life and health of patients, openness, - the employees of induction centre must all these qualities possess to a full degree

УДК 616-006-76.29.50

А.С. Бикаева, А.К.Абраева, К.Р.Жунербаева
Костанайская областная больница

Профилактика бешенства

Аннотация: Бешенство - инфекция, при которой, как правило, всегда точно известны момент инфицирования, место проникновения возбудителя и подозреваемый источник инфекции. Все это при своевременном обращении или выявлении пострадавшего дает возможность медицинским работникам вовремя начать и успешно провести весь комплекс профилактических мероприятий.

Ключевые слова: бешенство, профилактика

Бешенство – острая вирусная болезнь животных и человека, характеризующаяся признаками полиоэнцефаломиелита и абсолютной летальностью. Возбудитель болезни относится к семейству рабдовирусов. Резервуаром и главным источниками бешенства являются дикие хищники, собаки и кошки.

Напряжённая обстановка по бешенству в ряде областей нашей страны требует постоянной подготовки медицинских кадров, отвечающих за организацию антирабической службы, настороженности и компетентности всех практических работников в вопросе профилактики заболеваемости людей гидрофобией. Бешенство - инфекция, при которой, как правило, всегда точно известны момент инфицирования, место проникновения возбудителя и подозреваемый источник инфекции. Все это при своевременном обращении или выявлении пострадавшего дает возможность медицинским работникам вовремя начать и успешно провести весь комплекс профилактических мероприятий. Наличие значительного числа лиц, не обращающихся за медицинской помощью при получении повреждений от животных, говорит о низкой санитарной грамотности населения по вопросам профилактики бешенства. В то же время трудно назвать другое инфекционное заболевание, для успешной профилактики и ликвидации которого санитарное просвещение имело бы такое огромное, решающее значение. Заболеваемость гидрофобией людей в значительной степени поддерживается из-за плохой осведомлённости населения об источниках и путях передачи этой инфекции, а также мерах ее профилактики. Поэтому в системе мероприятий по борьбе с бешенством большое внимание необходимо уделять целенаправленной работе по санитарному просвещению населения.

Однако качество и эффективность антирабической помощи зависит от уровня подготовки медицинского персонала, от четкой организации работы всех звеньев медицинской и ветеринарной служб, их взаимосвязи и оперативного взаимоинформирования. Все больничные и амбулаторно-поликлинические учреждения должны оказывать первичную медицинскую помощь лицам, обратившимся по поводу укуса, оцарапания, ослюнения любым животным, после чего направлять пострадавших в травматологический пункт или хирургический кабинет к врачу, ответственному за назначение антирабических прививок. Единственной мерой, предупреждающей заболевание, является своевременное проведение антирабических прививок с применением в необходимых случаях антирабического гаммаглобулина. В условиях неблагополучной эпидемиологической и эпизоотической ситуации по бешенству увеличивается роль профилактической вакцинации не только людей, профессионально связанных с риском заражения бешенством (ветеринары, собаководы, егеря, лаборанты, спелеологи), но и всего населения, особенно в весенне-летний период, когда возрастает вероятность контакта с дикими или бродячими животными.

Важнее болезнь не лечить, а предупреждать. Поэтому следует помнить: чрезмерная численность таких животных, как лисы и волки, и растущее число беспризорных собак - «горючий материал» для вспышек бешенства.

Литература:

1. *Новый терапевтический справочник. / Под ред. И.Н. Денисова, Н.А. Мухина, А.Г. Чучалина. — М.: ГЭОТАР-Медиа, 2005. — 608 с.*
2. *Руководство по инфекционным болезням. / Под ред. В.И. Покровского, К.М. Лобана. — М.: Медицина, 2008. — 464 с.*
3. *Профилактика и борьба с заразными болезнями, общими для человека и животных./Под ред. Н.Е. Акопова, Т.Л.Барабанова./Изд. официальное.М.: Госкомсанэпиднадзор Росси Минсельхозпрод России. 2006. - 156с.*

Тұжырым: А.С. Бикаева, А.К.Абраева, К.Р.Жунербаева. Қостанайдың облыстың ауруханасы. «Құтырғанның алдын алуы». Құтырған - инфекция, сияқты правило, ылғи ашып-жарып инфекциялаудың кезі, қоздырғыштың проникновения жері және инфекцияның сезікті бастауы белгілі. Барлық сол при уақтылы айналым немесе зардап шегушінің басын аш медициналық жұмыскерлерге вовремя баста- және ойдағыдай жаса профилактикалық іс шараның барлық кешенін мүмкіндік береді.

Summary: A.C.Bekayeva, A.K.Abrayeva, K.R. Zhunerbayeva. Kostanayskiy regional hospital. «Prophylaxis of hydrophobia». Hydrophobia is an infection at that, as a rule, the moment of infecting, place of penetration of causative agent and suspected source of infection, is always exactly known. All of it at a timely appeal or exposure of victim gives an opportunity to the medical workers in time to begin and successfully conduct all complex of prophylactic events.

УДК 61:577.3/76.03.31

М.С.Борисюк, К.Т.Нуржанова
Костанайская областная больница

Для чего нужен общий анализ мочи

Аннотация: Общий анализ мочи – один из самых распространенных анализов, сдавать который приходилось каждому. Несмотря на то, что общий анализ мочи – это рутинный метод исследования, он до сих пор используется как один из самых важных методов обследования при большинстве заболеваний, а при заболевании почек и мочевыделительной системы ему отводится ведущая роль.

Ключевые слова: общий анализ мочи, исследование

Многие считают сдачу мочи малоприятным и не слишком нуж-

ным. И здесь они неправы. Например, по анализу мочи можно оценить функцию почек и других внутренних органов, выявить воспалительный процесс в мочеполовых путях, причем на ранней стадии, когда лечение наиболее эффективно. А если иногда более внимательно присмотритесь к моче, то и сами сможете заподозрить неладное. Присмотритесь к цвету собственной мочи. Стоит - не удивляйтесь - обратить внимание и на запах. Именно изменившиеся цвет и запах мочи первые сигналят о проблемах в организме. Только не паникуйте, если накануне вы поели свеклы или чеснока, а на следующий день заметили, что моча окрасилась в красный цвет или приобрела специфический запах. Моча способна изменяться под влиянием тех или иных продуктов. Кстати, некоторые лекарства также могут изменить ее желтый цвет на розово-красный. Но если появились боли внизу живота, болезненное или частое мочеиспускание, кровь в моче - уже сигнал срочно обратиться к врачу. Общий анализ мочи – один из самых распространенных анализов, сдавать который приходилось каждому. Несмотря на то, что общий анализ мочи – это рутинный метод исследования, он до сих пор используется как один из самых важных методов обследования при большинстве заболеваний, а при заболевании почек и мочевыделительной системы ему отводится ведущая роль.

Иногда анализ мочи может навести на «ложный след». Поэтому необходимо правильно сдавать анализ. Утреннее время выбрано не зря: за ночь в организме скапливаются элементы, которые помогут врачу-клиницисту точно оценить состояние здоровья пациента.

Очень важно правильно собрать мочу для анализа. Делать это следует утром после тщательного туалета половых органов. Собирается вся утренняя порция в сухую и чистую баночку, но для исследования необходимо только 100 мл. Важно сдать собранный анализ в лабораторию в течение 1-1,5 часа. Находясь до исследования в посуде более 2-3 часов, моча может стать мутной, в ней появляются бактерии, которых быть вообще не должно. Это искажает результат анализа.

Правильно собранный анализ мочи должен быть соломенно-желтым. Если моча похожа на мясные помои, возможно воспалительное заболевание почек. Она должна быть полностью прозрачной. Муть и хлопья - свидетельство воспаления почек или мочевыводящих путей. А вот если моча была прозрачной, но, постояв немного, помутнела, то это ничего - так часто бывает. Реакции мочи должна быть кислая. Нейтральная или щелочная реакция мочи бывает при инфекциях мочевыводящих путей и при питании, бедном мясом. Плотности мочи в норме 1018-1025. Если плотность мочи повышается, возможно обезвоживание организма, повышение содержания сахара в крови. Снижение удельного веса мочи говорит о воспалении почек, почечной недостаточности или о том, что пациент слишком много выпил воды. Белка в моче должно быть не более 0,033%. Больше бывает при инфекции, воспалительных и иммунологических заболеваниях почек, почечной недостаточности или просто после сильной физической нагрузки. Бактерий и грибов просто не должно быть. Цилиндры в норме или нет, или совсем немного - единичные в поле зрения. Иначе налицо поражение ткани почек. Также эритроциты - они тоже либо вовсе отсутствуют, либо должны быть единичными. Если эритроцитов до 100 в поле зрения, это называется микрогематурией и свидетельствует о воспалительных и иммунологических заболеваниях почек, мочекаменной болезни, онкологическом поражении почек или тяжелой инфекции. Если же эритроцитов в поле зрения больше 100, то это называется макрогематурией. При ней меняется и цвет мочи - она становится цвета мясных помоев, и значит, налицо воспалительное заболевание почек или кровотечение. Мужчинам позволяется иметь в моче 0-3 лейкоцита в поле зрения, а женщинам - 0-5. Лейкоцитурия - так называется повышение числа лейкоцитов в моче - говорит о воспалении почек и мочевыводящих путей, цистите, простатите, иммунологическом поражении почек.

Так что когда вас направляют на общий анализ мочи, не относитесь пренебрежительно к данному виду обследования. Моча – это зеркало вашего организма.

Тұжырым: М.С.Борисюк, К.Т.Нуржанова. Қостанайдың облыстың ауруханасы. «Үшін ненің зәрдің ортақ анализы керек». Ззәрдің ортақ анализы - бір ең таратып жібер анализдардан, тапсыр нешінші қажет бас-басы. Қарамастан ана, неден зәрдің ортақ анализы - сол зертте – әдеттегі әдісі, ол дейін сих кездердің сияқты бір обследования ең маңызды әдістерінен при ауруға шалдығудың көпшілігінің пайдаланылады, ал бүршіктің ауруға шалдығуының және мочевыделительной жүйенің мен басты рөл апарыл.

Summary: M.C.Boresuyk, K.T.Nurzhanova. Kostanayskiy regional hospital. «The global analysis of urine is for what needed». The global analysis of urine - one of the most widespread analyses, handing over that had to each. In spite of the fact that a global analysis of urine is a conservative method of research, he until now is used as one of the most important methods of inspection at most diseases, and at the disease of buds and мочевыделительной system a leading role is taken him.

УДК 616-056.3 /76.29.39

Г.И. Дуплищева, В.В. Стычева
Костанайская детская городская больница

Ущемлённая грыжа

Аннтоация: Пупочные и паховые грыжи являются одной из самых частых хирургических патологий детского возраста и встречается у каждого пятого ребенка, а среди недоношенных детей — у каждого третьего. При ущемлении грыжи следует без малейшего промедления обратиться за медицинской помощью.

Ключевые слова: грыжа, ущемление, лечение.

Грыжа у детей достаточно серьезное недомогание, требующее соответствующего лечения. И многие «народные» средства часто оказывают медвежью услугу. Что же такое грыжа? Это не что иное, как своеобразный «мешок», выходящий при определенных условиях из брюшной полости. В нем могут находиться кишки, сальник или любой другой орган. Так что если у вашего малыша при крике, беспокойстве или натуживании у пупочка или в паху образуется безболезненное выпячивание, исчезающее в спокойном состоянии, то вы вправе заподозрить грыжу. Паниковать не стоит. Пупочные и паховые грыжи являются одной из самых частых хирургических патологий детского возраста и встречается у каждого пятого ребенка, а среди недоношенных детей — у каждого третьего.

Главную роль в формировании паховых грыж у детей играет «вагинальный отросток», который развивается в брюшной полости плода с 12 недель внутриутробного развития. По сути, вагинальный отросток является выпячиванием брюшины в паховую область, за пределы брюшной полости. Основная задача вагинального отростка - низведение гонад (процесс опущения яичек из брюшной полости в мошонку). После опущения яичек происходит сложный, гормонозависимый процесс облитерации (заращения) вагинального отростка. Именно нарушение данного процесса и создает предпосылки для развития паховых грыж, водянки оболочек яичка или кисты семенного канатика. Внедрение в вагинальный отросток пряди сальника, петли кишки, а у девочек — яичника в подавляющем числе случаев

приводит к формированию паховой грыжи. Таким образом, вагинальный отросток является грыжевым мешком, по задней стенке которого у мальчиков проходят элементы семенного канатика, а у девочек - круглая связка матки и сопровождающие ее элементы. Обнаружение грыжи не всегда влечет за собой срочную операцию. Исключение - ущемление грыжи при переполнении грыжевого мешка.

Ущемление — это сдавление содержимого грыжевого мешка с развитием нарушения кровообращения в ущемленных органов вплоть до некроза (омертвения тканей). Ущемленные паховые грыжи нередко наблюдаются у детей до 1 года, обычно у недоношенных. У мальчиков наиболее часто ущемляется петля кишки или прядь сальника, у девочек — яичник, реже — маточная труба или петля кишки. Содержимое грыжевого мешка через внутреннее паховое кольцо проникает в паховый канал. Ущемление связано с развитием постепенного отека содержимого грыжевого мешка, нарушением венозного и лимфатического оттока, усилением отека, что приводит к сдавлению. Нарушается приток артериальной крови и развивается некроз ущемленного органа. При этом визуально можно определить признаки сдавления (странгуляции) содержимого грыжевого мешка: грыжевое выпячивание плотное, выраженно болезненное, в паховой области появляются отек и покраснение. Ущемление паховой грыжи у детей требует немедленного лечения, так как вполне вероятны такие осложнения, как омертвение органа, сдавленного грыжевым кольцом, воспаление в брюшной полости (перитонит), аппендицит. При ущемлении грыжи отмечается характерная картина. Родители обычно точно указывают время, когда ребенок начинает беспокоиться, плачет, жалуется на боли в области грыжевого выпячивания. Оно становится напряженным, резко болезненным при пальпации и не вправляется в брюшную полость. Позже боли утихают, ребенок становится вялым, бывают тошнота или рвота, может наблюдаться задержка стула.Единственно радикальный метод лечения паховой грыжи — оперативный. Современные методы обезболивания позволяют выполнить операцию в любом возрасте, начиная с периода новорожденности. По относительным противопоказаниям (перенесенные заболевания, гипотрофия, рахит и др.) в неосложненных случаях операцию переносят на более старший возраст (обычно старше 6 мес).

При ущемлении грыжи следует без малейшего промедления обратиться за медицинской помощью. Желательно, в первые 2 -3 часа от начала ущемления, когда патологические изменения в ущемлённом органе ещё обратимы. В настоящее время при широко развитой хирургической службе и службе скорой помощи это вполне осуществимо.

При лечении ущемленной грыжи к народным средствам прибегать категорически запрещено. Промедление в этой ситуации может стоить ребенку жизни.

Литература:

1. *Под редакцией Ю.Ф. Исакова Хирургические болезни у детей. Москва. 2008 год.*
2. *В.Г. Астапенко, Ф.М. Жмудиков Острые заболевания живота. Минск: «Беларусь», 2003 год.*

Тұжырым: Г.И. Дуплищева, В.В. Стычева. Қостанайдың балалар қалалық ауруханасы. «Тапта- грыжа». Кіндік және таң грыжи бір из ең тығыз хирургиялық паталогиялардың балалық болып табылады және бас бас-басы табан баланың кездеседі, ал недоношенных бала-шағалардың арасында - бас бас-басы үш. Грыжи қиянатының тиіс ең жас аялмен соң медициналық көмекпен айнал.

Summary: G.I.Duplecheva, V.V.Sticheva. Kostanayskiy child's municipal hospital. «Hurt hernia». Umbilical and inguinal hernia is one of the most frequent surgical pathologies of child's age and meets for every fifth child, and among prematurely born children - at the every third. At the restriction of hernia it is necessary without the least delay to appeal after medicare.

УДК 616-002.5-76.29.54

М.О. Кожагалиева
Костанайская областная больница

Послеоперационный уход за «трахеостомным» больным

Аннотация: Цель трахеостомы - обеспечить беспрепятственное дыхание пациенту исключительно через трахеостому, минуя носоглотку. уход за трахеостомой такой же, как при открытой ране, с соблюдением правил антисептики.

Ключевые слова: трахеостома, уход

Трахеостома представляет собой (отверстие) в шее, выполненное хирургическим путем, именуемое стомбой. Отверстие проходит насквозь через шею в трахею, в дыхательное горло. Цель трахеостомы - обеспечить беспрепятственное дыхание пациенту исключительно через трахеостому, минуя носоглотку.

В кабинете имеется готовый к применению стерильный трахеотомический набор. Трахеотомическая трубка состоит из основного корпуса и внутренней трубки – вкладыша. При естественном процессе дыхания, воздух попадает через нос либо рот, попадая далее в дыхательные пути, вниз по трахее. Трахея в свою очередь разветвляется на бронхи, переходящие в легкие. Трахеостома представляет способ подачи кислорода в легкие пациента, минуя нос и полость рта. Трахеостома (пластиковая трубка) устанавливается через искусственно сформированное отверстие в шее.

Сразу после операции необходимо с помощью отсоса удалить из трахеи и бронхов аспирированную кровь. Вокруг канюли укладывают стерильную марлевую салфетку. В дальнейшем уход за трахеостомой такой же, как при открытой ране, с соблюдением правил антисептики (обработка кожи вокруг трубки смазывают 2% фурацилиновой мазью и накладывают асептическую повязку, которую меняют по мере промокания).

Чтобы предупредить высыхание слизистой оболочки трахеи, воздух увлажняют путем укрепления над свищом занавески из влажной марли, а для того чтобы не загрязнялась повязка, под трахеостомическую трубку следует подкладывать марлевую прокладку – «фартук» которую фиксируют под щитком трахеостомической канюли.

Металлическая трахеостомическая трубка состоит из двух частей: внутренней и наружной. Внутреннюю трубку извлекают по мере закупоривания ее слизью, мокротой и меняем на стерильную трубку. Кожу вокруг свищевого отверстия следует регулярно промывать борным спиртом.

Литература

1. *Киселенко Т.Е., Назина Ю.В., Могилева И.А. Болезни органов дыхания. -Ростов-на-Дону: Феникс, 2005. -288 с.*
2. *Руина О.В. Медицинская энциклопедия для всей семьи: Все, что нужно знать о болезнях. - М.: Центрполиграф, 2009. -399 с.*
3. *Практическая новейшая медицинская энциклопедия: Все лучшие средства и методы академической, традиционной и народной медицины / Пер. с англ. Ю.В. Безкановой. - М.: АСТ Астрель, 2010. -606 с.*
4. *Чабаненко С.Н. Массаж при заболеваниях органов дыхания. - М.: Вече, 2004. -176 с.*

Тұжырым: М.О. Қожағалиева. Қостанайдың облыстың ауруханасы. «Соң «трахеостомным» кейін операцияның қамдестік аурумен». Трахеостомы мақсатының - қамсыздандыр бөгетсіз

демді емделушіге ылғи арқылы, ноқатты өтіп кете трахеостому. Қамдестік соң трахеостомой осындай, сияқты при ашық жара, мен сақта жөн-жосық антисептика.

Summary: M.O. Kozhagaliyeva. Kostanayskiy regional hospital. «Postoperative care after " tracheotomy" a patient». Aim of tracheotomy - to provide the unimpeded breathing to the patient exceptionally through tracheotomy, passing an epipharynx. care after tracheotomy the same, as at an open wound, with the observance of rules of antiseptics.

УДК 61:577.3/76.03.31

К.Т.Нуржанова, Л.Х.Есенжолова
Костанайская областная больница

Печеночные пробы

Аннотация: Посредством истинных функциональных печеночных проб оценивают синтетическую функцию печени или ее способность поглощать различные вещества и удалять их из кровотока, а также метаболизировать и видоизменять вводимые диагностические препараты.

Ключевые слова: печеночные пробы, исследование

Многие лабораторные тесты можно охарактеризовать как «печеночные пробы». К ним относят такие биохимические показатели, как аланинаминотрансфераза (АЛТ), аспартатаминотрансфераза (АСТ), гамма-глутамилтрансфераза(ГТТ), щелочная фосфатаза (ЩФ), билирубин и белки сыворотки крови (в т. ч. альбумин). Эти тесты также иногда называют функциональными печеночными пробами и печеночными ферментами; однако ни одно из определений не является абсолютно точным.

Посредством истинных функциональных печеночных проб оценивают синтетическую функцию печени или ее способность поглощать различные вещества и удалять их из кровотока, а также метаболизировать и видоизменять вводимые диагностические препараты. Определение уровня альбумина — один из наиболее часто используемых в клинике показателей, хотя он и не является высокочувствительным и на него оказывают влияние недостаточное питание, заболевания почек и прочие факторы. В целом низкий уровень альбумина свидетельствует о снижении синтетической функции печени. Определение протромбинового времени (ПВ) — другой несложный тест, с помощью которого устанавливается способность печени синтезировать факторы свертывания крови. Изменение протромбинового времени связано как с нарушением синтезирующей функции печени, так и с дефицитом витамина К. Наиболее специфичный показатель повреждения паренхимы печени — уровень АЛТ. Уровень АСТ также может быть повышен (хотя данный показатель не столь специфичен). О холестатическом поражении печени, напротив, с большей вероятностью свидетельствует повышение уровня щелочной фосфатазы.

Щелочная фосфатаза, билирубин со всеми его фракциями, гаммаглутамилтрансфераза и белки плазмы крови – также являются важными показателями работы печени и желчного пузыря.

Необходимо понимать, что повышенная печеночная проба не всегда свидетельствует о патологии. На практике иногда происходят сбои в работе аппаратуры или нарушения у пациента, поэтому все печеночные пробы необходимо повторять для уточнения результата и слежения за динамикой процесса.

Литература:

1. *Березов Т.Т., Коровкин Б.Ф. Биологическая химия: Учебник. — 3-е изд., перераб. и доп. - М.: Медицина, 2004. - 704 с.*
2. *Клиническая биохимия / Под ред. В.А. Тка-чука. — 2-е изд., испр. и доп. — М.: ГЭОТАР-МЕД, 2004. - 512 с.*
3. *Камышников В.С. Справочник по клинико-биохимическим исследованиям и лабораторной диагностике. — М.: МЕДпресс-ин-форм, 2004. - 920 с, ил.*

Тұжырым: К.Т.Нуржанова, Л.Х. Есенжолова. Қостанайдың облыстың ауруханасы. «Бауырдың сынамалары». Арқылы ақиқаттық функциялық бауырдың сынамаларының бауырдың синтетикалық атқаратын қызметін немесе оның жұту зейінін түрлі заттарды және алыстат оларды кровотока, ал да метаболизировать бағалайды және видоизменять кіргіз диагностикалық препараттарды.

Summary: K.T.Nurzhanova, L.H.Yesenzholova. Kostanayskiy regional hospital. «Hepatic tests». By means of veritable functional hepatic tests estimate the synthetic function of liver or her ability to take in different substances and delete them from a blood stream, and also метаболизировать and to modify the entered diagnostic preparations.

УДК 61:577.3/76.03.31

К.Т.Нуржанова, Ф.А.Козлова
Костанайская областная больница

Секреты биохимического анализа крови

Аннотация: Биохимический анализ крови не только раскроет полную картину функционирования того или иного органа, но и расскажет, испытывает ли человек недостаток в том или ином микроэлементе или витамине. Любое изменение в химическом составе крови свидетельствует о неблагополучной ситуации и необходимости срочного вмешательства

Ключевые слова: биохимический анализ крови, исследование

Для того чтобы получить полное представление о работе того или иного органа тела человека, уже не одно десятилетие успешно применяют метод биохимического анализа крови. Это один из способов лабораторной диагностики, который очень информативен для врача и отличается высокой степенью достоверности. Биохимический анализ крови не только раскроет полную картину функционирования того или иного органа, но и расскажет, испытывает ли человек недостаток в том или ином микроэлементе или витамине. Любое изменение в химическом составе крови свидетельствует о неблагополучной ситуации и необходимости срочного вмешательства. Все показатели химических анализов крови обычно не имеют четких значений, а определяются относительно предельных параметров, то есть рамок между их минимальной и максимальной величиной. Очень часто один и тот же анализ крови трактуют по-разному – это связано с тем, что специфика каждой клиники устанавливает для себя критерии, по которым оценивается результат биохимических анализов крови. Опытный врач легко сопоставит результаты анализа крови и симптоматику заболевания, и на их основании вынесет вердикт.

В сочетании с другими лабораторными исследованиями

биохимические показатели крови в последнее время являются неотъемлемой частью клинической практики современных врачей.

Биохимический анализ крови начинается с ознакомление с элементами крови и ее биохимическим составом. Нужно понимать назначения каждого элемента и его взаимодействие с другими элементами крови.

Биохимический анализ крови выявляет количественно содержание следующих показателей в крови: общий белок, глюкоза, триглицериды, холестерин, бета-липопротеиды, альбумины, гамма-глобулины, альфа-глобулины, альфа-2-глобулины, бета-глобулины, С-реактивный белок, альфа-фетопротеин, билирубин, ферменты, мочевая кислота.

Это исследование помогает также обнаружить признаки явных и зарождающихся болезней, которые протекают в скрытой форме. Биохимический анализ крови позволяет получить достаточно точное и полное представление о работе того или иного органа и организма в целом. При помощи этого метода диагностики «разоблачаются» заболевания печени, почек, желчного пузыря, поджелудочной и других желез и, конечно же, нарушения работы сердечно сосудистой системы. Также биохимический анализ крови покажет, есть ли отклонение от нормы, испытывает ли организм пациента недостаток в том или ином элементе или витамине. Области медицины, которые используют результаты биохимического анализа крови в своей практике, это — гастроэнтерология, урология, терапия, кардиология, гинекология и другие.

От лаборанта, выполняющего биохимические исследования, требуется высокая квалификация, аккуратность и точность в проведении данных исследований, так как ранняя диагностика заболеваний, возможно, спасет чью-то жизнь.

Литература:

1. *Березов Т.Т., Коровкин Б.Ф. Биологическая химия: Учебник. — 3-е изд., перераб. и доп. - М.: Медицина, 2004. - 704 с.*
2. *Клиническая биохимия / Под ред. В.А. Тка-чука. — 2-е изд., испр. и доп. — М.: ГЭОТАР-МЕД, 2004. - 512 с.*
3. *Камышников В.С. Справочник по клини-ко-биохимическим исследованиям и лабораторной диагностике. — М.: МЕДпресс-ин-форм, 2004. - 920 с, ил.*

Тұжырым: К.Т.Нуржанова, Ф.А.Козлова. Қостанайдың облыстың ауруханасы. «Қанның биохимиялық анализының тілдері». Қанның биохимиялық анализы тек әйгіле ана немесе өзге органның функционирования толық суретін, бірақ және әңгімелейді, ма адам мінді ара ана немесе өзге микроэлемент немесе витамин сына. Көрінген өзгеріс қанның химиялық құрамында туралы қолайсыз жағдай және жедел қабаттасушылықтың зарында айғақтайды.

Summary: K.T.Nurzhanova, F.A.Kozlova. Kostanayskiy regional hospital. «Secrets of biochemical blood test». The biochemical blood test will not only expose the complete picture of functioning of one or another organ but also will tell whether a man lacks in one or another microelement or vitamin. Any change in chemical composition of blood testifies to the unhappy situation and necessity of urgent interference.

УДК 61:577.3/76.03.31

К.Т.Нуржанова , М.С.Борисюк
Костанайская областная больница

Лабораторные исследования липидного обмена

Аннотация: Исследования обмена липидов и липопротеинов (ЛП), холестерина (ХС), в отличие от других диагностических тестов, имеют социальное значение, так как требуют неотложных мероприятий по профилактике сердечно-сосудистых заболеваний.

Ключевые слова: липиды, липопротеиды, холестерин

Клинико-диагностическая лаборатория (КДЛ) - обязательное отделение любой поликлиники или больницы, и, чем крупнее лечебное учреждение, тем более многопрофильна его лаборатория. Современный врач, практически любого профиля, не может работать без точных качественных показателей состояния систем и органов, обмена веществ, защитных резервов организма и т.д., так как на их основе устанавливается и объективизируется диагноз, контролируется течение заболевания и эффективность терапии. Не уменьшая значимости методов структурной и функциональной диагностики, следует отметить, что 70-80% объективной диагностической информации врач получает на основе лабораторных анализов, а состояние некоторых систем, в частности, иммунной, свертывающей систем крови можно определить только с помощью лабораторных методов. Кроме того, некоторые лабораторные исследования позволяют выявить патологический процесс на доклинической стадии, когда никаких субъективных ощущений и выраженных изменений органов и тканей нет.

Клиническая биохимия — один из наиболее обширных разделов лабораторной медицины, включающий исследования содержания органических и неорганических веществ, образующихся в процессе биохимических реакций, а также активности ферментов в сыворотке, плазме, крови, моче, ликворе и других биологических жидкостях. Исследования обмена липидов и липопротеинов (ЛП), холестерина (ХС), в отличие от других диагностических тестов, имеют социальное значение, так как требуют неотложных мероприятий по профилактике сердечно-сосудистых заболеваний. Проблема коронарного атеросклероза показала четкую клиническую значимость каждого биохимического показателя как фактора риска ишемической болезни сердца (ИБС), и в последнее десятилетие изменились подходы к оценке нарушений липидного и липопротеинового обмена.

Наибольшее клиническое значение имеет определение холестерина. Результаты исследования в крови холестерина, триглицеридов и липопротеидов должны рассматриваться в комплексе.

Холестерин по химическому строению является вторичным одноатомным циклическим спиртом. Он является незаменимым компонентом всех клеток, входя в состав клеточной мембраны. Содержание холестерина в плазме крови здоровых людей колеблется от 3,9 до 6,5 ммоль/л. У мужчин содержание холестерина выше, чем у женщин. Уровень холестерина у здоровых людей может колебаться в зависимости от возраста, физической нагрузки, умственного напряжения и даже времени года. Повышенное содержание холестерина (гиперхолестеринемия) обычно свидетельствует о наличии атеросклероза или угрозе его развития. Следует, однако, иметь в виду, что атеросклероз и его клинические проявления (ишемическая болезнь сердца, поражение периферических сосудов) могут развиваться и при нормальном или умеренно повышенном уровне холестерина. Очень важно помнить, что значение только одного показателя - общего холестерина крови - не дает полного представления о состоянии липидного обмена и возможных вариантах его нарушения. Избыточное содержание «плохого» холестерина (ЛПНП) в крови, низкий уровень «хорошего» холестерина (ЛПВП), а так-

же артериальная гипертония, курение, малоподвижный образ жизни, ожирение, сахарный диабет способствуют отложению холестерина в стенке артерий. Отложение холестерина в стенке артерий приводит к развитию атеросклеротических бляшек, которые постепенно сужают просвет сосуда. Выступая в просвет сосуда в большей или меньшей степени, атеросклеротические бляшки нарушают кровообращение. Органы и ткани, к которым доставляется кровь по пораженному сосуду, начинают испытывать ишемию - хроническую недостаточность кровоснабжения. Помимо того, что атеросклеротические бляшки нарушают ток крови, они еще провоцируют образование пристеночных тромбов, которые могут полностью закупорить просвет сосуда. Этот процесс приводит к таким катастрофам как инфаркт миокарда и мозговой инсульт.

Контролируя уровень холестерина в крови, мы улучшаем общее состояние здоровья, повышаем выносливость нашего организма, а также в целом улучшаем качество жизни.

Литература:

1. *Клиническая биохимия под ред. Ткачука. М.: 2002.-с.12*
2. *Оганов Р.Г.// Профилактика заболеваний и укрепление здоровья. — 1998. — №1. — с. 18—23.*
3. *Чиркин А.А., Доценко Э.А., ЮпатовГ.И. // Липидный обмен. — М., 2003. — с. 122.*

УДК 615.8-76.29.61

А.Шайгузова, Л.Е.Аубакирова, Б.М.Бекмухамбетов
Костанайская областная больница, Костанайский Дом ребенка «Дельфин»

Влияние лечебной физкультуры и массажа на здоровье ребенка

Аннотация: Лечебная физкультура и массаж выполняет не только лечебную функцию, восстанавливая нормальную работу всех органов и систем ребенка, но и профилактическую, укрепляя детский организм в целом. В детском возрасте массаж является эффективным методом профилактики и лечения многих заболеваний, а для детей грудного возраста составляет неотъемлемую часть физического воспитания ребенка.

Ключевые слова: лечебная физкультура, массаж, профилактика.

В проблеме охраны здоровья подрастающего поколения одной из важных задач является обеспечение нормального развития нервной системы. Практически все дети, поступающие в дом ребенка, имеют отклонения со стороны нервной системы различной степени тяжести. Как правило, в дом ребенка поступают дети ослабленные, порой истощенные. Восстановление таких детей в нервно-психологическом развитии требует назначения всего комплекса реабилитационных мероприятий, которые применяются в нашем учреждении.

Специфика ухода за такими детьми определяется их основными, сопутствующими и фоновыми заболеваниями, и заключается в оказании квалифицированной медикаментозно-лечебно-профилактической и реабилитационной помощи: массаж, физиотерапевтическое лечение, логопедическая и дефектологическая коррекция, психологическая коррекция, лечебные процедуры, медикаментозное лечение, оказание неотложной доврачебной и врачебной помощи.

Ведущая роль в развитии детского организма в первый год жизни принадлежит центральной нервной системе. С одной стороны, она связывает воедино все внутренние органы и регулирует протекающие в них процессы, с другой, она выступает в качестве посредника между организмом в целом и внешней средой.

Лечебная физкультура и массаж выполняет не только лечебную функцию, восстанавливая нормальную работу всех органов и систем ребенка, но и профилактическую, укрепляя детский организм в целом.ЛФК при заболеваниях периферической нервной системы способствует растормаживанию участков нерва, находящихся в состоянии угнетения, и стимулирует процессы регенерации, что способствует восстановлению проводимости нерва, улучшению движений и других функций, нарушенных патологическим процессом.

Чтобы ребенок рос здоровым, с ним необходимо каждый день заниматься гимнастическими упражнениями. Уже в первые месяцы жизни он рефлекторно выполняет отдельные виды физических упражнений. По мере роста и развития ребенка массаж спины и живота рекомендуется сочетать с несложными физическими упражнениями. Необходимо помнить, что для каждого малыша следует выбрать индивидуальный комплекс упражнений, который бы соответствовал его состоянию здоровья.

В детском возрасте массаж является эффективным методом профилактики и лечения многих заболеваний, а для детей грудного возраста составляет неотъемлемую часть физического воспитания ребенка: способствует правильному развитию детского организма, нормализации функции желудочно-кишечного тракта, освобождению кишечника от газов при метеоризме, благотворно влияет на нервную систему ребенка (снижается возбудимость, нормализуется сон). Он обязателен для недоношенных детей, перенесших инфекционные болезни, при рахите, гипотрофии, выраженных невротических реакциях. Эффективно применение массажа при пневмонии, бронхиальной астме, показан во всех случаях отставания ребенка в физическом развитии.

Систематическое проведение массажа и ЛФК способствует улучшению функции рецепторов, проводящих путей, усилению рефлекторных связей коры головного мозга с мышцами, сосудами, внутренними органами, что способствует более согласованному функционированию основных систем организма.

Тұжырым: А.Шайгузова, Л.Е.Әубәкірова, Б.М.Бекмұхамбетов. Қостанайдың облыстың ауруханасы, «Дельфин» деген баланың Қостанайдың үйі. «Ықпал емдік дене шынықтырудың және массаждың баланың денсаулығына». Емдік дене шынықтыру және массаж орындайды тек емдік атқаратын қызметімді, қалпына келтір- барлық органның және баланың жүйесінің бір қалыпты жұмысын, бірақ және профилактикалық, балалар бойды арада бүтіндікте бекіте. Арада балалықта массаж алдын алудың және многих ауруға шалдығудың шипасының тиімді әдісімен болып табылады, ал емшектағы возраста бала-шағаларының баланың физикалық тәрбиесінің құрамдас бөлігін келеді.

Summary: A.Shayguzova, L.E. Aubakirova, B.M. Bekmuhambetov. Kostanayskiy regional hospital. Kostanayskiy House of child is «Dolphin». «Influence of curative physical education and massage on the health of child». Curative physical education and massage

perform not only the curative duty, restoring normal work of all organs and systems of child but also prophylactic, strengthening child's organism on the whole. In child's age a massage is the effective method of prophylaxis and treatment of many diseases, and for the children of infancy makes inalienable part of P.E of child.

Ботабаев Серикжан Исагалиевич

К 60-летию со дня рождения

6 апреля 2013 года исполнилось 60 лет заведующему кафедрой общей хирургии Государственного медицинского университета г. Семей, доктору медицинских наук, профессору Серикжану Исагалиевичу Ботабаеву.

Ботабаев С.И. в 1975 году окончил Семипалатинский государственный медицинский институт и был распределен врачом-хирургом в Отделенческую больницу ст. Семипалатинск и до 1997 года вся его трудовая деятельность была связана с железнодорожной больницей.

Ботабаев С.И. в течение 14 лет заведовал многопрофильным хирургическим отделением, где кроме хирургических больных находились травматологические, урологические, гинекологические, что сыграло неоценимую роль в становлении его как многопланового хирурга в совершенстве владеющего техникой не только абдоминальных, но и травматологических, урологических и гинекологических операций.

Итогом многолетней хирургической деятельности явились защита кандидатской и докторской диссертаций.

В 1988 году защитил кандидатскую диссертацию в Специализированном совете Алтайского медицинского института им. Ленинского комсомола по теме: «Клинико-экспериментальное обоснование способа аппендэктомии».

В 1994 году защитил докторскую диссертацию при Сибирском медицинском университете г. Томска по теме: «Новые методы диагностики и лечения острого аппендицита».

В 1997 года по конкурсу был избран заведующим кафедрой хирургических болезней № 2 с курсом общей хирургии, клинической базой которой является БСМП г.Семей, и одновременно проректором по клинической работе Семипалатинской государственной медицинской академии, где проработал до 2002 года.

С приходом сотрудников кафедры общей хирургии на базу БСМП значительно расширился диапазон и объем выполняемых оперативных вмешательств. Это операции при опухолях средостения, пищевода, желудка, объемных процессах печени и поджелудочной железы, реконструктивные операции на желудке и двенадцатиперстной кишке, внепеченочных желчных путях.

Совместная практическая и научная деятельность возглавляемой им кафедры с коллективом и руководством больницы являются ярким примером неразрывного единства медицинского вуза и практического здравоохранения. Примером тому является, что под его руководством 7 практических хирургов защитили кандидатские диссертации по различным вопросам неотложной абдоминальной хирургии. Им опубликовано более 200 научных работ.

Глубокие профессиональные знания и виртуозное хирургическое мастерство, качество смелого и темпераментного оператора с находчивостью в нестандартных ситуациях по праву снискали ему глубокое уважение многочисленных коллег и вылеченных им тысячи больных.

Он пользуется непререкаемым авторитетом среди сотрудников и администрации больницы не только благодаря блестящей хирургической технике, но и по широте клинического мышления, что позволяет ему с честью выйти из нестандартных ситуаций в диагностическом плане.

Основные направления научной работы его посвящены вопросам неотложной абдоминальной хирургии. Им разработаны оригинальные методы резекции желудка при «трудных язвах» 12-перстной кишки с наложением прямого гастродуоденоанастомоза, способы обработки культи червеобразного отростка при явлениях тифлита и перитифлита, послеоперационных вентральных грыжах с использованием разгрузочных колец, эвертированные однорядные швы в хирургии пищевода, тонкой и толстой кишки. Широкое клиническое применение находит предложенный им метод декомпрессивной еюностомии при острой кишечной непроходимости и перитоните, что привело к значительному снижению послеоперационной летальности при вышеуказанных патологиях.

Ботабаев С.И. одним из первых в Казахстане внедрил метод минидоступных операций с использованием комплекта инструментов «Лига-7» в хирургии желчного пузыря и внепеченочных желчных путей. Им выполнено более 2000 операций. Усовершенствованы способы холецистэктомии и хирургические инструменты, что позволяет ему проводить операции на внепеченочных желчных путях с наложением билиодигестивных анастомозов, сфинктере Одди, рубцовых стриктурах гепатикохоледоха.

Все перечисленные разработки подтверждены 33 авторскими свидетельствами на изобретения РФ и РК и находят широкое клиническое применение в повседневной работе руководимой им клинике.

Выступления профессора Ботабаева С.И. на врачебных конференциях отличаются простотой и доступностью изложения материала, новизной представленных данных, это взволнованный рассказ хирурга от операционного стола, от консилиума врачей, от койки прооперированного больного.

Педагогическая деятельность Серикжана Исагалиевича тесно сочетается с большой работой врача-хирурга, он ежедневно проводит 2-3 полостных оперативных вмешательств. На его операциях присутствуют большая аудитория, как молодых, так и опытных хирургов.

Профессор Ботабаев С.И. сыграл большую роль в развитии хирургии не только города, но и Восточного региона Казахстана и подготовил целую плеяду высококвалифицированных молодых хирургов, работающих во многих лечебных учреждениях ближнего и дальнего зарубежья. Доказательством тому является, то, что решением Ученого Совета, в честь 55-летия государственного медицинского университета г. Семей ему вручен «Золотой скальпель».

Профессор Ботабаев С.И. с глубоким уважением и почтением относится к своим учителям - профессору, заслуженному деятелю науки РК Владимиру Ивановичу Нагибину и доценту Сагыну Шариповичу Шарипову. Чувство признательности к наставникам он сохраняет и в настоящее время.

За многолетний добросовестный труд в деле охраны здоровья РК С.И. Ботабаев награжден почетным нагрудным знаком «Отличник здравоохранения» СССР и РК. В 2003 году вручены Грамоты городского маслихата г. Семей, акима Восточно-Казахстанской области и Почетная Грамота Министерства здравоохранения РК в честь 50-летнего юбилея.

Свой юбилей Серикжан Исагалиевич встречает в расцвете неувядающего хирургического мастерства и полон творческих замыслов в научном плане.

Поздравляем Вас, Серикжан Исагалиевич, с юбилеем. Желаем Вам крепкого здоровья и активного хирургического долголетия.

Ассоциация хирургов Восточно-Казахстанской области