# ВЕСТНИК ХИРУРГИИ КАЗАХСТАНА

№4 (24) 2010

Диссертационный совет, действующий при Национальном научном центре хирургии им. А.Н. Сызганова, создан в 1988 г. В настоящее время на Совете проводятся защиты диссертаций по дисциплинам:
- хирургия;
- сердечно-сосудистая хирургия;
- анестезиология и реаниматология.

Совет состоит из 24 членов, все члены имеют научные степени доктора медицинских наук и звание профессора. До истечения текущего 2010 года на Совете будут проведены защиты 13 диссертаций, из которых 3 являются докторскими, 10 кандидатскими. Из их числа 5 диссертантов являются воспитанниками ННЦХ им. А.Н. Сызганова, из которых 2 являются соискателями ученой степени доктора медицинских наук.

Защита докторской диссертации.
Диссертант - О.К.Кулакеев (2002 г.)

Бессменный референт диссовета В.И. Киль

Заседание диссовета (2006 г.)


- Основные приоритеты развития амбулаторной хирургии в Алматинской области
- К вопросу о квалификационных требованиях к врачам-хирургам общего профиля
- Рентгеноэндоваскулярные хирургические вмешательства при артериовенозных мальформациях конечностей
- Наш опыт хирургического лечения острого коронарного синдрома
- Сравнительный анализ клинических результатов пациентов, оперированных из передней миниторакотомии и традиционной стернотомии
- Профилактика осложнений хирургического лечения инфраренальной аневризмы брюшной аорты при сочетанном поражении коронарного русла и брахиоцефальных артерий в сравнительном аспекте
- Отдаленные результаты хирургического лечения инфраренальной аневризмы брюшной аорты при сочетанном поражении коронарного русла и брахиоцефальных артерий
- Хирургическое лечение атриомегалии
- Оценка результатов лечения больных после антирефлюксных операций
- Анализ результатов аллопластики по Лихтенштейну при ущемлённых паховых грыжах
- Оптимизация приема и подхода консервации донорских почек для их трансплантации
- Ультразвуковые особенности параовариального образования в диагностике внематочной беременности
- Особенности показателей кровотока артерий матки у пациенток с внематочной беременностью

Журнал Национального научного центра хирургии им А.Н. Сызганова

# Вестник хирургии Казахстана

№4 (24) 2010

«Вестник хирургии Казахстана»,
ежеквартальный
научно-практический журнал
Национального научного
центра хирургии им. А.Н. Сызганова

Издается с 2005 г.

Собственник журнала -
Национальный научный центр хирургии
им. А.Н. Сызганова.

Журнал зарегистрирован
в Министерстве информации,
культуры и спорта РК.
Регистрационный номер 5564-ж
от 18.02.2005 г.

Адрес редакции:
г. Алматы, ул. Желтоксан, 62
8 (727) 279 53 06

Журнал входит в перечень изданий,
рекомендуемых Министерством
образования и науки Республики
Казахстан для публикации
научных трудов

По вопросам публикации материалов
обращаться к ответственному секрета-
рю журнала по тел. 8 777 562 8570
(Кабдрахманов Канат Баянович)
Эл. почта: kbk4554@gmail.com

Ответственность за содержание
публикуемых материалов несут
авторы материалов.
Ответственность за рекламные
материалы несут рекламодатели.

Тираж 200 экз. Тип. «Идан»
г. Алматы, ул. Коммунальная, 39

**Главный редактор**
*Сейсембаев М.А., проф.*

**Заместитель главного редактора**
*Рамазанов М.Е., д.м.н.*

**Ответственный секретарь**
*Кабдрахманов К.Б.*

**Редакционная коллегия:**
*Ахметов Е.А., д.м.н.*
*Баймаханов Б.Б., проф.*
*Даирбеков О.Д., профессор*
*Жураев Ш.Ш., д.м.н., проф.*
*Миербеков Е.М., д.м.н., проф.*
*Мухамеджанов И.Х., д.м.н., проф.*
*Поцелуев Д.Д., д.м.н.*
*Сейдалин А.О., д.м.н., проф.*
*Султаналиев Т.А., проф.*
*Хвостиков Е.И., д.м.н., проф.*

**Редакционный совет:**
*Абдуллаев М.Ш. (Алматы)*
*Апсатаров Э.А. (Алматы)*
*Вишневский В.А. (Москва)*
*Изимбергенов Н.И. (Актобе)*
*Лохвицкий С.В. (Караганда)*
*Мамедов М.М. (Баку)*
*Мамекеев М.М. (Бишкек)*
*Назыров Ф.Г. (Ташкент)*
*Сабыр М.Ш. (Актобе)*
*Черноусов А.Ф. (Москва)*

Журнал Национального научного центра хирургии
им. А.Н. Сызганова

# Содержание

**Организация хирургической службы**

Основные приоритеты развития амбулаторной хирургии в Алматинской области. *Рамазанов М.Е., Ким С.В., Олжаев С.Т., Мейрбеков М.Б. (4)*

К вопросу о квалификационных требованиях к врачам-хирургам общего профиля. *Рамазанов М.Е., Ким С.В., Олжаев С.Т., Мейрбеков М.Б. (6)*

**Ангио-, кардиохирургия**

Рентгеноэндоваскулярные хирургические вмешательства при артериовенозных мальформациях конечностей. *Поцелуев Д,Д., Мусагалиев Д.Т., Коспанов Н.А., Степанова О.А. (8)*

Наш опыт хирургического лечения острого коронарного синдрома. *Егембердиев Т.Ж., Айтмуханов Т.Ж., Турдалин Н.Б., Сахов О.С., Утегалиев Т.К., Якупов Г.Б., Куанышбеков А.А., Байжигитов Н.Б., Абдихалиев М.Х. (10)*

Сравнительный анализ клинических результатов пациентов, оперированных из передней миниторакотомии и традиционной стернотомии. *Джошибаев С.Д., Шейшенов Ж.О., Орозобекова Э.Ш., Саматов Е.С. (12)*

Профилактика осложнений хирургического лечения инфраренальной аневризмы брюшной аорты при сочетанном поражении коронарного русла и брахиоцефальных артерий в сравнительном аспекте. *Дюсупов А.А. (14)*

Отдаленные результаты хирургического лечения инфраренальной аневризмы брюшной аорты при сочетанном поражении коронарного русла и брахиоцефальных артерий. *Дюсупов А.А. (16)*

Хирургическое лечение атриомегалии. *Досмаилов Н.С.(18)*

**Абдоминальная хирургия**

Оценка результатов лечения больных после антирефлюксных операций. *Волчкова И.С. (20)*

Анализ результатов аллопластики по Лихтенштейну при ущемлённых паховых грыжах. *Шилкин В.В. (22)*

Диагностика и лечение ахалазии кардии. *Мусабаев Н.Х. (24)*

Кардиодилатация при функциональной непроходимости кардии. *Мусабаев Н.Х. (26)*

**Трансплантология**

Оптимизация приема и подхода консервации донорских почек для их трансплантации. *Зайналов А.К. (27)*

**Вопросы диагностики**

Ультразвуковые особенности параовариального образования в диагностике внематочной беременности. *Костырева Н.А., Ахметов Е.А. (30)*

Особенности показателей кровотока артерий матки у пациенток с внематочной беременностью. *Костырева Н.А. (32)*

Трудности и ошибки ультразвуковой диагностики постхолецистэктомического синдрома. *Кукеева Ж.Т., Кукеев Т.К. (34)*

**Фармакология в хирургии**

Применение Севофлурана при операциях реваскуляризации миокарда. *Тнымкулов Т.Э. (36)*

Иммунологические исследования в оценке эффективности экстракорпоральной антибактериальной фармакотерапии. *Рахов С.Б. (38)*

Экстракорпоральная иммунофармакотерапия в комплексном лечении больных с интраабдоминальной инфекцией. *Муканов М.У., Рахов С.Б. (41)*

К вопросу о безопасности применения жировых эмульсий - компонента парентерального питания. *Моисеев Ю.С. (43)*

**Урология**

Изучение клинической эффективности препарата Меркацин у пациентов с инфравезикальной обструкцией. *Алчинбаев М.К., Батырбеков М.Т., Мансурова И.Б. (45)*

Современные методы дренирования при инфравезикальной обструкции. *Мусабек Е.Б. (47)*

Анализ ошибок при пластических операциях на уретре. *Мусабек Е.Б. (48)*

**Онкология**

Предоперационная химиоинфузия в бронхиальную артерию в коплексном лечении немелкоклеточного рака легкого III стадии. *О.К. Кулакеев, С.Е. Оспанов, Д.Т. Арыбжанов (49)*

Результаты хирургического и комбинированного лечения рецидивных сарком мягких тканей. *Байзаков Б.Т., Кулакеев О.К. (51)*

Клинико-генеалогический анализ семей с плоскоклеточным раком кожи. *Алиева К.А., Гасанова А.Х. (55)*

К вопросу о гисто-цитоморфологических особенностях плоскоклеточного рака кожи. *Мурадов Х.К., Гасанова А.Х. (57)*

**Гинекология**

Опущение органов малого таза у женщин: вероятное проявление морфо-функциональной несостоятельности плотной волокнистой соединительной ткани. *Новрузов Р.М. (60)*

«Дисплазия соединительной ткани»: к практическому значению концепции на примере отдаленных результатов операций по ликвидации опущений органов малого таза у женщин. *Новрузов Р.М. (63)*

**Разное**

Вторичная профилактика нарушений липидного спектра больных ишемической болезнью сердца, постинфарктным кардиосклерозом. *Анаятова З.К. (66)*

Микробиологическая диагностика M. hominis. *Орадова А.Ш., Жусипбекова Г.А. (69)*

Выявление генов предрасположенности к сердечно-сосудистым заболеваниям. *Орадова А.Ш., Дюсембаев Б.К. (69)*

Изменение проницаемости мембран эритроцитов при гипоксии. *Орадова А.Ш., Касенова Р.К., Дюсембаев Б.К. (70)*

Способность микроорганизмов к образованию биопленки как фактор хронизации инфекции у больных с гнойным отитом. *Табаева А.А., Жайсакова Д.Е., Солтанбаева К.Б. (71)*

Клиническо-функциональное обоснование применения «септофиксатора» при септопластике. *Крымова М.И. (73)*

Опыт использования специального адаптера для контроля нахождения подключичного катетера. *Моисеев Ю.С. (74)*

Опухоли мочеточника. Наблюдение из практики. *Айтбаев Г.А. (75)*

Редкие формы эхинококкоза: эхинококкоз почки. Применение Тахокомба при оперативном лечении эхинококка почки (случай из практики). *Пономаренко В.Е. (77)*

Применение препарата терфалин в ступенчатой терапии отомикоза. *Бестембеков С.Т. (77)*

Беспункционное лечение экссудативного риносинусита. *Бестембеков С.Т. (79)*

Папиллома мочеточника. Случай из клинической практики. *Исмагулов Б.Ж. (80)*

Актовегин и Церебролизин в комплексном лечении больных с тяжелой черепно-мозговой травмой и полиорганной недостаточностью. *Шегай Л.В. (81)*

Головные боли напряжения в клинике нервных болезней. *Шегай Л.В. (81)*

Применение Алфлутопа в лечении поясничных вертеброгенных болевых синдромов. *Шегай Л.В. (82)*

Опыт внедрения новых технологий в хирургическом отделении. *Хахазов З.Х. (83)*

Клинико-рентгенологические признаки острой кишечной непроходимости. *Хахазов З.Х. (84)*

Урологическая помощь в условиях городской поликлиник. *Утегалиев Б.И. (85)*

Диагностика и лечение болезни Пейрони. *Утегалиев Б.И. (85)*

Цистоскопия. *Утегалиев Б.И. (85)*

Осложненный острый бескаменный холецистит. Случай из практики. *Абдуллаев И.М. (86)*

## Правила оформления рукописей для журнала «Вестник хирургии Казахстана»

- Формат рукописи - А4.
- Текст должен быть написан в программе Word с использованием шрифта Times New Roman, кеглем 14, с пробелами полуторными.
- Статья подается на CD-диске со вкладышем, на котором обозначается имя автора и название статьи.
- Объем рукописи: научная статья - до 5 стр, случай из практики - 3-4 стр.; обзор, лекция - не более 8 стр.
- Список литературы - минимально необходимый.
- Рукопись визируется руководителем учреждения (кафедры), научным руководителем, скрепляется печатью.
- К рукописи прилагается резюме на казахском, русском, английском языках, ключевые слова, УДК.
- В конце рукописи - сведения об авторах: степень, должность, количество имеющихся публикаций.
- Адрес, телефоны (можно и мобильный), электронная почта.
- Рукопись подписывается лично автором как свидетельство полной аутентичности данных материала, ответственности автора за содержание рукописи.

# Основные приоритеты развития амбулаторной хирургии в Алматинской области

*Рамазанов М.Е., Ким С.В., Олжаев С.Т., Мейрбеков М.Б.*
*Национальный научный центр хирургии им. А.Н. Сызганова,*
*АО «Медицинский университет Астана»*
*УДК: 616.-089:316.422*

***Алматы облысындағы амбулаториялық хирургияның дамуының негізгі бағыттары***

*Осы мақалада Алматы облысындағы амбулаториялық хирургияның дамуының негізгі бағыттары келтіріледі. Халыққа хирургиялық көмектің құрылымы болып, амбулаториялық жағдайда ең оңтайлысы – амбулаториялық хирургиялық орталықтары, сол жерлерде созылмалы хирургиялық аурулардың түрлеріне кешенді көмек жасауға болады.*

*Науқастарды кешенді емдеудің күндізгі стационарлық бағытының ерекшелігі, стационарға ауыртпалықсыз және жанқядан жаратпай емдеуге мүмкіндік береді.*

***The main priorities of development of ambulatory surgery in Almaty region***

*The priorities of further development of ambulatory surgery in Almaty region discussed in current article. The past experiences have shown that good established centers for ambulatory surgery are more advantageous for their ability to perform and intensify surgical care for treatment of chronic surgical diseases.*

*The most valuable of outpatient clinics is the ability of treatment of chronic surgical diseases without hospitalization to the hospitals and preservation of life quality.*

## Актуальность

Известно, что в последние годы развитие отечественного здравоохранения характеризуется значительными качественными изменениями всех сфер медицинской деятельности, что, в свою очередь, обуславливает необходимость переоценки подхода к характеру и объему лечебно-диагностических и реабилитационных мероприятий в стационарных и поликлинических условиях/1,2,3,/.

Одним из путей повышения эффективности системы здравоохранения и более экономичного использования больничных ресурсов, определенных концепцией внедрения Единой национальной системы здравоохранения в Республике Казахстан, является внедрение малозатратных технологий и развитие стационарзамещающих форм оказания медицинской помощи населению.

К их числу относятся уже довольно распространенные, дневные стационары на базе амбулаторно-поликлинических и больничных учреждений, стационары на дому, а также недавно вошедшие в практику здравоохранения центры амбулаторной хирургии или хирургические стационары одного/4,5,6/.

## Материал и методы

Стационарзамещающие формы оказания хирургической помощи населению на базе медицинских организаций Алматинской области основаны на принципах внегоспитального обследования и лечения пациентов с неосложненным течением заболеваний, не отягощенных сопутствующей патологией, преимущественного использования малоинвазивных методик обследования и оперативного лечения в условиях дневного (однодневного) хирургического стационара, ранней активизации оперированных, их послеоперационным ведением и реабилитацией в домашних условиях под патронажем специалистов.

Активное внедрение стационарозамещающих форм хирургической помощи медицинских в организациях области, позволяет провести перераспределение части объемов медицинской помощи из стационарного сектора в амбулаторный, рационально использовать имеющийся коечный фонд.

Целью организации дневного хирургического стационара является квалифицированное оказание медицинской помощи больным, нуждающимся в лечении в условиях стационара, но не требующим круглосуточного медицинского наблюдения. Основным преимуществом дневного стационара является возможность проведения в нем комплексного лечения пациентов в амбулаторных условиях без неоправданной загрузки стационара и без отрыва пациентов от привычной домашней обстановки.

При этом существует целый ряд социально-экономических и медико-социальных причин внедрения стационарзамещающих технологий в организации хирургической помощи. Важнейшими из них являются следующие социально-экономические причины:

- Постоянный рост стоимости госпитальной хирургической койки за счет удорожания коммунальных услуг и насыщения круглосуточных стационаров дорогостоящей техникой;
- Сокращение коечного фонда хирургических стационаров и перепрофилирование коек;
- Отсутствие у значительной части населения реальной возможности оплачивать лечение в условиях круглосуточного стационара;
- Наличие большой группы населения, предпочитающей вне стационарные формы лечения, в том числе на дому (домохозяйки, бизнесмены, представители интеллектуальных профессий и др.);
- Улучшение бытовых условий проживания населения (отдельные квартиры, наличие лифта в доме, телефонизация и т.д.).

Медико-социальными причинами, определяющими необходимость внедрения дневных хирургических стационаров являются:

- Наличие в хирургических стационарах большой группы больных (от 15% до 40%) с ранними сроками выписки после операции, и не требующих постоянного наблюдения, а также пациентов, вообще не нуждающихся в пребывании в стационаре;
- Необходимость сокращения сроков ожидания больными плановых операций, повышение значимости превентивной хирургии;
- Рост числа внутригоспитальных инфекций в хирургических стационарах;
- Неудовлетворительное ведение хирургических больных в поликлиниках при их долечивании после выписки из стационара вследствие отсутствия преемственности;
- Технический прогресс в здравоохранении, внедрение в практику малоинвазивных методик оперативных вмешательств, применение новых анестетиков и т.д.;
- Накопление практического опыта по ранней активизации больных в послеоперационном периоде, совершенствование методов реабилитации оперированных больных;

• Наличие большой группы опытных специалистов, имеющих возможность реализовать себя в амбулаторной хирургии.

Центр амбулаторной хирургии (ЦАХ), являясь структурным подразделением медицинской организации, может входить в состав объединения стационар-поликлиника, амбулаторно-поликлинических учреждений, размещаться в новых типовых зданиях. Могут использоваться такие формы работы, как стационары (отделения, палаты) дневного пребывания в больницах и поликлиники.

ЦАХ осуществляет постоянную взаимосвязь и преемственность с поликлиниками, врачебными амбулаториями, многопрофильными больницами, с ними по вопросам отбора больных для лечения в центре, консультаций, методической работы, апробации и внедрения новых методов диагностики и лечения.

Внедрение стационарзамещающих технологий обусловлено объективной потребностью: и население, и система здравоохранения области нуждаются в совершенствовании хирургической медицинской помощи при эффективном использовании имеющихся возможностей.

Необходимость создания центров амбулаторной хирургии связана с более рациональным использованием коечного фонда в условиях сохраняющегося его дефицита, а также с возросшими лечебно-диагностическими возможностями поликлиник.

Такие центры помогают увеличить обеспеченность населения хирургической помощью, сделать её более доступной, обеспечить преемственность в наблюдении и лечении больных, расширить лечебно-диагностические возможности поликлиники за счет проведения необходимых диагностических исследований, и хирургических вмешательств

Развитие амбулаторной хирургии в значительной степени тормозит несовершенство нормативно-правовой базы амбулаторной медицинской помощи (неравноценная со стационаром оплата труда, учёт стажа хирургической работы, льгот, отсутствие нормативно рассчитанной нагрузки оперирующего врача-хирурга и др.).

Кроме того, очевидным является несбалансированность кадровых ресурсов хирургической службы стационаров и поликлиник. Кадровый потенциал центров амбулаторной хирургии в лучшем случае представлен врачами, имеющими 1 квалификационную категорию, а подавляющее большинство составляют хирурги с небольшим стажем работы и отсутствием опыта.

Однако, уже сейчас очевидно, что стационарзамещающие формы организации хирургической помощи становятся своеобразным буфером, позволяющим круглосуточно работающим стационарам сосредоточиться на более сложных в диагностическом и лечебном планах больных, а амбулаторно-поликлиническим учреждениям расширить свои возможности.

Активизация хирургической помощи в амбулаторно-поликлинических условиях имеет следующие преимущества:

- сокращаются сроки ожидания проведения плановых операций;
- освобождаются койки в круглосуточных хирургических стационарах для проведения сложных операций;
- уменьшается возможность осложнений связанных с внутрибольничной инфекцией;
- снижаются материальные и финансовые затраты на лечение больных;
- более эффективно реализуются результаты диспансеризации населения;
- вырабатывается технология приёма и ведения больных на всех этапах лечения;
- накапливается опыт работы персонала с больными в специфических условиях центра амбулаторной хирургии

Практика показала, что наиболее распространённой и в то же время приемлемой структурой, обеспечивающей интенсификацию хирургической помощи в амбулаторных условиях, являются центры амбулаторной хирургии, в которых можно выполнять многие виды хирургических пособий и комплексную терапию хронических хирургических заболеваний.

## Выводы

Таким образом, в современных условиях развития здравоохранения в области, амбулаторную хирургию следует представлять не столько как сферу деятельности специалистов хирургов, а как особую идеологию лечебного процесса, требующего нового систематизированного подхода к принципам организации хирургической помощи в целом.

## Список использованной литературы

*1 Митасов И.Г., Сивожелезов В.С., Шалдуга В.Н., Трубчанин Ю.А. / Эксперная оценка работы хирурга в стационаре. // Клин, хирургия. -1985. - №11.-С. 38-41.*

*2 Стародубов В.И., Калининская А.А., Сквирская Г.П. и др.Экономические и медико-организационные основы деятельности дневного стационара на базе больничного учреждения. // Здравоохранение. - 2001. - № 1. - С. 31 - 35.*

*3 Шилова В.М., Горбунков В.Я. Медико-экономическая оценка стационарозамещающих технологий // Главный врач. - 2003. - № 3. - С. 5 -12.*

*4 Абеуов М.Е., Цхай Б.В., Нурлыбаев Е.Ш. Экономическая оценка эффективности и основные проблемы работы центров амбулаторной хирургии, Материалы III съезда врачей и провизоров Республики Казахстан .- Астана.- 2007.Том 2.С. 10-11.*

*5 Жузжанов О.Т. Основные направления развития и реформирования национальной системы охраны и укрепления здоровья народа и развития здравоохранения, Материалы III съезда врачей и провизоров Республики Казахстан.- Астана.- 2007.Том 2.С. 63-66.*

*6 Ибраев С.Е., Сейдуманов С.Т., Туякова Н.С.,Жангазиева К.Х. К вопросу оценки качества внедрения новых технологий// Вестник Медицинского центра УДП РК.- 2006.- №1.- С.43-45.*

# К вопросу о квалификационных требованиях к врачам-хирургам общего профиля

*Рамазанов М.Е., Ким С.В., Олжаев С.Т., Мейрбеков М.Б.*
*Национальный научный центр хирургии им. А.Н. Сызганова,*
*АО «Медицинский университет Астана»*
*Алматинское областное управление здравоохранения*
*УДК: 616.-089:316.422*

*Жалпы бағыттағы оташы- дәрігерлердің санаттық талабына өзектілігі осы мақалада жалпы бағыттағы оташы-дәрігерлердің санаттық талабына өзектілігі туралы жазылады. Алматы облысының ауылдық денсаулық сақтауындағы дәрігерлердің теориялық және практикалық дайындығына жаңа талаптарын анықтау үшін зерттеу жасалынды. Соңғы үш жыл бойындағы көп салалы сараптау жасалынды. Осы зерттеулер, жалпы саладағы оташы дәрігерлердің денсаулық сақтау ісінің бөліктері мен практикалық ота бойынша қосымша дайындығын керектігін қажет ететін көрсетеді.*

*To the question of quality assessment criteria of general surgeons*

*Current article gives new quality assessment criteria to general surgeons. The aim of this study was to define new criteria to theoretical and practical training of physicians working in village health care of Almaty region. The multivariate analyses were performed for the period of last 3 years. As the result of this study we found that additional training in different parts of health care and general surgery is of great necessity.*

## Актуальность

В период внедрения в Республике Казахстан Единой Национальной системы здравоохранения, возрастают требования к объему и качеству стационарной хирургической помощи населению.

В этих условиях возрастает значение уровня квалификации врачей –хирургов общего профиля, особенно для тех из них которые оказывают хирургическую помощь сельскому населению /1,2/

В связи с этим большую роль в оценке работы врачей играют профессионализм, развитие принципа поощрения за более качественную работу. Методики объективной, комплексной оценки трудоемкой деятельности хирурга для разработки принципов дифференцированной оплаты пока единичны и оценивают лишь оперативную деятельность./3,4,5/. Чтобы целенаправленно влиять на качество и эффективность медицинской помощи, необходимо оценивать результаты всей медицинской деятельности. В тоже время оценка деятельности врача, и в частности хирурга, качества его работы должна быть индивидуальной /6,7,8/.

## Материал и методы

В этой связи целью настоящего исследования было определить новые требования у теоретической и практической подготовки врачей работающих в сельском здравоохранении Алматинской области. При этом проводился многофакторный анализ их деятельности за последние три года. Результаты этого исследования показали, что врачи-хирурги общего профиля нуждаются в дополнительной подготовке по следующим разделам здравоохранения и практической хирургии.

Установлено, что большая часть (65%) хирургов общего профиля нуждаются в отдельной подготовке по вопросам знания законодательства о здравоохранении и нормативных правовых актов, регламентирующих деятельность органов здравоохранения, служб и отдельных медицинских организаций в Республике Казахстан; организации амбулаторно-поликлинической и стационарной хирургической помощи населению в стране;

Как показали исследования только, 72,5% врачей-хирургов общего профиля владеют современными технологиями фармакотерапии, фармакодинамики основных групп лекарственных средств, используемых в хирургической практике, побочные явления и осложнения, вызванные их применением, методы их коррекции;

По-прежнему, актуальной проблемой является знание клинических протоколов и клинико-экономических стандартов оказания хирургической помощи;

Установлено, что 29,6% врачей – хирургов общего профиля не в полной мере могут оценить тяжесть состояния хирургического больного и принять необходимые меры для выведения больного из этого состояния, определить объем и последовательность лечебных и реанимационных мероприятий; оказать необходимую экстренную помощь (искусственное дыхание, массаж сердца, иммобилизация конечности при переломе, остановка кровотечения, перевязка и тампонада раны, промывание желудка при отравлении, срочная трахеостомия при асфиксии); определить необходимость применения специальных методов исследования (лабораторных, рентгенологических, функциональных; эндоскопических и др.), организовать их выполнение и дать правильную интерпретацию результатов; показания к плановой и экстренной госпитализации, организовать ее в соответствии с состоянием больного при подозрении или наличии хирургического заболевания;

Исследования показали, что только 68,6% врачей - хирургического профиля могут провести дифференциальную диагностику основных хирургических заболеваний, обосновать клинический диагноз; обосновать схему, план и тактику ведения больных с хирургической патологией, показания и противопоказания к операции; разработать план подготовки больного к экстренной или плановой операции, определить степень нарушений гомеостаза, осуществить подготовку всех функциональных систем организма больного к операции; обосновать наиболее целесообразную тактику операции при данной хирургической патологии и выполнить ее в необходимом объеме; методику обезболивания и выполнить все виды современной местной анестезии; разработать схему послеоперационного ведения больного и профилактики послеоперационных осложнении; решить вопрос о трудоспособности больного; оформлять медицинскую документацию в соответствии с установившимися правилами.

Результаты проведенных исследований показали, что врач –хирург общего профиля должен владеть методами профилактики, диагностики, дифференциальной диагностики, знать клинику, и осуществлять хирургическое лечение при следующих острых состояниях и заболеваниях : травматический шок; острая кровопотеря; острая сердечная и дыхательная недостаточность; острый токсикоз, включая синдром длительного раздавливания; ДВС – синдром; острый аппендицит; перфора-

тивная язва желудка и 12 - перстной кишки; острое гастродуоденальное кровотечение; ушемленная пупочная, бедренная и паховая грыжа; острая кишечная непроходимость; тромбоз мезентериальных сосудов; перитонит; острый холецистит; острый панкреатит; острая артериальная непроходимость; мочекаменная болезнь с обструкцией мочевыводящих путей, острое воспаление придатков матки, нарушения и внематочная беременность.

При этом он хорошо должен владеть современными технологиями консервативного и хирургического лечения язвенной болезни желудка и 12 - перстной кишки; хронического аппендицита; грыж живота; хронического холецистита, желчнокаменной болезни; заболеваний пищевода и диафрагмы; болезней оперированного желудка; постхолецистэктомического синдрома; дисгормональных злокачественных заболеваний молочных желез; заболеваний щитовидной железы; геморроя; параректальных свищей; варикозного расширения вен; хирургические заболеваний толстой и тонкой кишки; опухолей желудка, ободочной кишки; прямой кишки; доброкачественных опухолей кожи, клетчатки, соединительной, мышечной, сосудистой и нервной ткани; ушибов, растяжений, разрывов; травм черепа; закрытых и открытых повреждений головного и спинного мозга; переломов позвоночника; закрытых и открытых травм груди; ушибов и переломов костей таза; переломов и вывихов костей верхних и нижних конечностей; термических (ожоги и отморожения), химических и радиационных повреждений; лечения свежих и гнойных ран; сепсиса.

При этом, врач-хирург общего профиля должен уметь производить следующие манипуляции и операции: первичная хирургическая обработка ран; наложение сосудистого шва; экстренная торактомия и лапаротомия; ушивание открытого пневмоторакса; ушивание ран легкого и сердца; ушивание ран и резекция кишки при повреждениях кишечника и брыжейки, ушивание ран печени, спленэктомия; дренирование плевральной, брюшной полостей; аппендэктомия при остром и хроническом аппендиците; лапароцентез и лапароскопия; грыжесечение при плановой и ушемленный паховой, бедренной или пупочной грыжах; холецистэктомия и холецистостомия при остром холецистите; ушивание перфоративной язвы желудка и 12 -перстной кишки; наложение гастростомы и колостомы; удаление геморроидальных узлов; трахеостомия и трахеотомия; удаление инородных тел из мягких ткани; вскрытие гнойников: абсцесса, флегмоны, парапроктита, панариция и другие; обработка термических ожогов всех степеней; остановка кровотечения при повреждениях магистральных сосудов; операция при внематочной беременности; удаление поверхностно расположенных доброкачественных опухолей мягких тканей; пункция и дренирование плевральной полости, перикарда, брюшной полости и крупных суставов; транспортная иммобилизация при повреждениях конечностей и позвоночника; вправление вывихов суставов; паранефральная, вагосимптоматическая и регионарная блокада; катетеризация и надлобковая пункция мочевого пузыря; эпицистостомия; наложения гипсовых повязок при различной локализация переломов и других повреждениях.

## Выводы

Таким образом, эти квалификационные требования позволят решать должностные обязанности на врача-хирурга общего профиля и обеспечат необходимый объем и качество оказываемой хирургической помощи.

## Список использованной литературы

*1. Кудрин В.С., Солоницына Т.В., Волков Н.А. Комплексная оценка труда врачей хирургических специальностей // Здравоохранение. - 2000. - №9. -С. 33-40.*

*2. Королев Б.А., Дворников Н.В., Яшанин Ю.В. Роль главного хирурга во внедрении разработок, способствующих улучшению экономических показателей хирургической деятельности: Тез. докл. XVI съезда хирургов Украинской ССР, 28-30 сентября 1988 г. - Одесса-Киев, 1988. - С. 19 - 20.*

*3. Кулагина Э.Н., Введенская И.И. Экономика здравоохранения: поиск резервов. - Н.Новгород: Изд-во Бланкоиздат, 1998.-214 с.*

*4. Лохвицкий С.В., Шептунов Ю.М. Рейтинг хирурга как объективный критерий профессиональной подготовки // Хирургия. - 1991. - № 6. - С. 122 -124.*

*5. Букарев М.Г., Волкова Н.В., Городецкая В.Ф. и др. Медицинская информационная система в ЦРБ: неопределенное будущее или реальность?// Здравоохранение. - 2002. - № 1. - С. 155 - 158.*

*6. Мыльникова Л.А., Багненко С.Ф., Архипов В.В. Новые подходы к организации экстренной медицинской помощи // Здравоохранение. - 2002. - №1.- С. 20-28.*

*7.Сандыбаев М.Н. Внутренний аудит - индикатор качества медицинской помощи / Медицина - 2010. - №6/96.- С. 2-4.*

*8. Allen JW. Valid peer review for surgeons working in small hospitals // Am J Surg. - 2002. - Vol. 184, № 1. - P. 16 -18.*

# Рентгеноэндоваскулярные хирургические вмешательства при артериовенозных мальформациях конечностей

*Поцелуев Д.Д., Мусагалиев Д.Т., Коспанов Н.А., Степанова О.А.*
*Национальный научный центр хирургии им. А.Н. Сызганова*

***Аяқ қолдың артериовенозды мальформациясында рентгеноэндоваскулярының хирургиясың емдеу қолдану.***

*Жамбас және аяқ-қолдың артериовенозды мальформациясында науқасқа рентгеноэндоваскулярлы емдеу әдістері жасалған. Интервенциялық емдеу әдістерінің шалғай нәтижесінде рентгеноэндоваскулярлы хиургия емдеу әдістері мақалада көрсетілгеннрзолгисяларда емдеуде аса маңыздылығы дәлелденген.*

***X-ray endovascular intervention for extremities arteria-venous malformation***

*X-ray endovascular intervention undervent 74 patients with vascular malformation of extremities and pelvis. It is stated that x-ray endovascular surgery is the main for vascular malformation noted in the article.*

До настоящего времени лечение артериовенозных мальформаций (АВМ) илиангиодисплазий представляют собой проблему особой, порой неразрешимой трудности. В тоже время интенсивное развитие методов рентгеноэндоваскулярной хирургии и использование их в лечении у этой сложной категории пациентов позволяет пересмотреть некоторые аспекты сложившихся традиционных взглядов на эту проблему.

АВМ или ангиодисплазии относятся к порокам развития сосудов, которые возникают в процессе эмбриогенеза. Под влиянием дизэмбриологических факторов избыток первоначальной капиллярной сети, которая образуется на 5-10-й неделе жизни эмбриона, может со временем не редуцировать, вследствие чего образуется зачаток ангиодисплазии (1,2,3). По данным литературы частота встречаемости заболеваниями ангиодисплазией составляет от 1 на 50000 до 1 на 50000000 населения, или 5% от всей патологии сосудов из них больше 50% приходиться на поражение конечностей (4).

## Цель исследования

Оценить отдаленные клинические результаты лечения пациентов с артериовенозными мальформациями конечностей методами рентгеноэндоваскулярной хирургии.

Методы исследования: общеклинические, рентгенологические, ангиографические, УЗДГ, КТ и МРТ конечностей, ЭхоКГ

В настоящее время, из – за многообразия клинических и ангиографических проявлении АВМ, не существует простой классификации ангиодисплазий. В своей работе мы использовали классификацию врожденных сосудистых аномалии Milliken и Glowaki 1982г. В ней авторы рассматривают следующие формы патологии сосудов:

А. Гемангиомы
1. Пролиферативные
2. Инволютивные
Б. Сосудистые мальформации
I. С ускоренным кровотоком
1. Атрериовенозные мальформации
2. Артериовенозные свищи
II. С низким кровотоком
1. венозные мальформации
2. лимфатические мальформации
3. Капиллярные мальформации
4. Смешанные мальформации

В соответствии с этой классификацией все больные в нашей работе были распределены на четыре группы (Табл.). Как видно из данных, приведенных в таблице, всего было обследовано и пролечено 74 пациента с различными формами АВМ. Им было выполнено 268 РЭХВ, включавших в себя рентгегнэндоваскулярную эмболизацию (РЭЭ) артериальных ветвей «питающих» АВМ и чрескожную склеротизацию венозных гемангиом. Среди них преобладали пациенты женского пола (66,2% против 33,8%). Возраст больных колебался от 4 до 47 лет. Большую часть составляли пациенты в возрасте от 11 до 22 лет(59,4%). До 5 лет было 2 пациента (2,7%), от 5 до 10 лет - 8 (10,8%) и старше 22 лет – 21 пациент (27%).

Таблица. Распределение больных с ангиодисплазиями по полу и возрасту

| Формы ангиодисплазии | Число больных | | | возраст | |
|---|---|---|---|---|---|
| | жен | муж | все-го | годы | M±m |
| Артерио-венозные мальформации | 36 | 17 | 53 | 4-37 | 17,97±3,2 |
| Венозные мальформации | 8 | 3 | 11 | 7-20 | 17,45±3,8 |
| Гемангиомы | 1 | 4 | 5 | 10-28 | 20,44±2,5 |
| Смешанные мальформации | 4 | 1 | 5 | 10-47 | 22,6±1,8 |
| | 49 | 25 | 74 | | |

В рассматриваемой группе больных с АВМ конечностей в большинстве случаев (63,5%) сосудистые дисплазии локализовались в нижних конечностях. Затем по частоте встречаемости шли пациенты с дисплазиями сосудов верхних конечностей (28,4%). В 4 случаях ангиодисплазии были выявлены в области таза и нижних конечностей и у 2 пациентов имелись ангиодисплазии как верхних, так и нижних конечностей.

Из анамнеза было установлено, что у 56 пациентов (76%) первые признаки ангиодисплазии отмечались с момента рождения. У 12 пациентов (16%) манифестация сосудистой аномалии произошла после травмы. В 4 случаях (5%) первые признаки заболевания появились в период полового созревания.

При клиническом обследовании большинство пациентов (89%) предъявляли жалобы на боли в нижних конечностях, которые усиливались при физической нагрузке. Боли носили ноющий, пульсирующий характер, что заставляло больных уменьшать нагрузку на пораженную конечность и пользоваться приспособлениями, облегчающими передвижение (трости, костыли, коляски). Нарушение функций конечности в результате контрактур, анкилоза суставов, патологических переломов были отмечены у 15 больных (20%).

В 66% наблюдений отмечалось увеличение объема и длины пораженной конечности, наличие опухолевидного об-

разования мягких тканей, варикозное расширение вен нижних конечностей. Гиперпигментация кожных покровов (разного оттенка была выявлена в 64% случаев). У 9 пациентов (12%) с ангиодисплазиями нижних конечностей имелись трофические язвы на стопе. У 23 больных (32%) в анамнезе отмечались эпизоды спонтанного или связанного с травмой кровотечения из поверхностно расположенных ангиоматозных узлов.

У 30 больных (41%) при пальпации и аускультации отмечалось наличие систолического дрожания и систолического шума в области артериовенозных свищей.

Из использованных инструментальных методов диагностики (рентгенография, УЗДГ, цветное доплеровское картирование, компьютерная и магнитно-резонансная томография, рентгеноконтрастная обзорная и селективная субтракционная ангиография) наибольшее значение для выявления локализации, морфологических признаков ангиодисплазии и характеристики кровотока в конечностях имели УЗИ и ангиографические исследования.

Методика РЭХВ включала в себя селективную, суперселективную катетеризацию, ангиографию и дистальную эмболизацию «питающих» АВМ артерий и чрескожную пункционную склеротизацию венозных мальформаций и гемангиом.

В подавляющем большинстве случаев рентгеноэндоваскулярные хирургические вмешательства выполнялись поэтапно, при этом число этапов колебалось от 2 – 8. Лечение ограничивалось одним этапом только у 10 пациентов (14%). Свыше чем трехэтапное проведение лечения потребовалось 20 пациентам (27%). И только в одном случае у пациента с рецидивирующей формой артериовенозной мальформации нижней конечности необходимо было провести 17 раз катетеризацию и эндоваскулярную эмболизацию сосудов питающих артериовенозные мальформации.

Эмболизация сосудистых мальформаций осуществлялась с помощью эмболов Bead Block диаметром 0,3-0,5мм, а также эмболами из медицинского фетра диаметром 0,5-0,8мм. Склеротизация венозных мальформаций и гемангиом проводилась путем чрескожной пункции с инъекцией абсолютного этанола.

В ближайшем и отдаленном периоде после рентгеноэндоваскулярных вмешательств были отмечены следующие осложнения: гематома в области пункции артерии (12%), аллергическая реакция в виде крапивницы (2,7%), некроз кожных покровов (1,4%), выраженный болевой синдром (8%), ишемия нижних конечностей (2,7%), кровотечение (1,4%), некроз ногтевой фаланги, потребовавший ампутации (1 случай; 1,4%). Все осложнения носили преходящий характер и были купированы путем консервативной терапии. Летальных осложнений не было.

После проведенного рентгеноэндоваскулярного хирургического лечения отдаленные результаты были изучены на протяжении от 1 до 10 лет у всех 74 больных.

У 11 пациентов с венозными мальформациями и гемангиомами удовлетворительные результаты были получены во всех случаях. У двух из них удалось добиться полного регресса венозной мальформации после пункционной склеротизации. У 9 пациентов с массивным процессом, распространявшимся на 2-3 анатомической области, удалось значительно уменьшить количество и объем образований и полностью купировать болевой синдром.

У пациентов с артериовенозными мальформациями (63) результаты лечения зависели от локализации сосудистых аномалий и зоны распространенности поражения. При артериовенозных мальформациях, локализующихся в одной анатомической области, удовлетворительные результаты, (которые выражались в купировании болевого синдрома, прекращении или уменьшении объема патологического шунта крови, повышении толерантности к физическим нагрузкам) были отмечены у всех пациентов. В 7(13,2%) случаях были получены хорошие результаты, что выражалось в полном исчезновении клинических проявлений артериовенозных мальформаций и восстановлении функций конечностей в полном объеме.

При распространенных формах пациентов поражения, когда артериовенозные мальформации локализовались в нескольких смежных анатомических областях, удовлетворительные результаты были получены в 69,9% наблюдений.

Неудовлетворительные результаты, были отмечены в 16,9% случаях. В отдаленном периоде (спустя 18-52 месяца после РЭХВ) в 16% случаев был отмечен рецидив заболевания за счет реканализации ранее эмболизированных артерии и вновь образованных патологических артериовенозных соустий.

Таким образом, на основании проведенного исследования можно сделать выводы, что при некоторых формах ангиодисплазий конечностей, а именно *артериовенозных мальформациях, гемангиомах и венозных мальформациях(нозологические формы по классификации Milliken и Glowaki, 1982г*) рентгеноэндоваскулярные хирургические вмешательства у являются относительно безопасными, малотравматичными методами лечения и, в большинстве случаев, позволяют получить удовлетворительные клинические результаты. Следует отметить, что у пациентов с ангиодисплазиями и сопутствующими патологическими изменениями (удлинение, увеличение объема и нарушение функции) конечностей после эндоваскулярных вмешательств для восстановления полноценной функции органа необходимо выполнение ортопедических операций и проведение физиотерапевтических процедур.

## Литература

*1. Л.А. Бокерия, В.А. Мироненко, О.Л. Бокерия, О.Р. Мота, М.М. Рыбка, А.Х. Меликулов, Т.С. Базарсадаева, К.Э. Диасамидзе, Д.Т. Логинов, С.А. Донаканян, М.Б. Биниашвили Сочетание устранения множественных артериовенозных мальформаций и коронароправожелудочковых фистул с криодеструкцией аритмогенных зон выводного отдела правого желудочка// Грудная и сердечно-сосудистая хирургия. - 2009г. №1. – С. 61-65.*

*2. Дан В.Н., Сапелкин С.В. Ангиодисплазии (врожденный пороки развития сосудов). - Москва: «Вердана», 2008. – 200с.*

*3. Liapis C.D., Balzer K., Benedetti-Valentini F. Et al. Vascular surgery. - Berlin: «Springer», 2007. – 150p.*

*4. Шалимов А.А., Дрюк Н.Ф., Полищук Ю.Э., Ткачук Л.С., Соколов Ю.Н., Диагностика и хирургичекое лечение артерио-венозных ангиодисплазий периферических сосудов// Клиническая хирургия. -1982г. №7. – С. 5-10.*

*5. Mulliken J.B., Glowaki J. (1982) Hemangiomas and vascular malformations in infants and children: a classification based on endothelial characteristics. Plast Reconstr Surg 69:412*

# Наш опыт хирургического лечения острого коронарного синдрома

*Егембердиев Т.Ж., Айтмуханов Т.Ж., Турдалин Н.Б., Сахов О.С., Утегалиев Т.К., Якупов Г.Б., Куанышбеков А.А., Байжигитов Н.Б., Абдихалиев М.Х.*
*Казахский Национальный Медицинский университет им. С.Д. Асфендиярова, г.Алматы*
*Городской кардиологический центр, г.Алматы*

*Мақалада жедел коронарлық синдромды хирургиялық емдеу әдістерінің оптималды және тиімді түрлері зерттелген.*

*Түйінді сөздері: жедел коронарлық синдром, кардиопротекция, әдістері, аортокоронарлық шунттау, маммарокоронарлық шунттау, коронарография, стентеу.*

*This article defines the optimal surgical treatment and studied its efficacy in patients with acute coronary syndrome.*

*Key words: acute coronary syndrome, cardioprotection, tactics, coronary artery bypass surgery, mamarokoronarnoe bypass surgery, coronary angiography, stenting.*

## Актуальность проблемы

Острый коронарный синдром (ОКС) - обострение ишемической болезни сердца в виде нестабильной стенокардии (НС) и инфаркта миокарда (ИМ). При наиболее тяжелой форме ОКС с подъемом сегмента ST, указывающего на трансмуральную ишемию миокарда вследствие острой окклюзии коронарной артерии, определены показания к реваскуляризации миокарда - коронарной ангипластике (КА) и аортокоронарному шунтированию (АКШ) как наиболее эффективным методам восстановления адекватного коронарного кровотока. Гораздо сложнее определить целесообразность срочного хирургического лечения при ОКС без элевации сегмента ST.

## Цель исследования

- определить оптимальную тактику хирургического лечения и изучить его эффективность у больных с ОКС.

## Материалы и методы исследования

Проведен анализ 150 пациентов с диагнозом ИБС, острый коронарный синдром, которым выполнены разные по объему операции хирургической реваскуляризации миокарда. Пациентам, вошедшим в исследование, проводились общеклинические, лабораторные и инструментальные методы исследования: электрокардиография, эхокардиография, ультразвуковое исследование сосудов. Средний возраст пациентов 57.1± 7.9 г. Подавляющее большинство больных составили мужчины - 84,6%.

Клинико-анамнестическая характеристика пациентов представлена в таблице 1.

Таблица 1. Клинико-анамнестическая характеристика пациентов

| Критерии | n=150 абс | % |
|---|---|---|
| Средняя длительность заболевания (мес.) | 84.3±6.9 | |
| Инфаркт миокарда в анамнезе: | | |
| - да | 104 | 69,2 |
| - нет | 46 | 30,8 |
| Сопутствующая патология: | | |
| - артериальная гипертензия | 35 | 23,1 |
| - сахарный диабет | 69 | 46,1 |
| - ХОБЛ | 31 | 20,5 |
| - мультифокальный атеросклероз | 42 | 28,2 |
| - ожирение | 81 | 53,8 |
| -курение | 88 | 58,9 |
| - язвенная болезнь желудка и двенадцатиперстной кишки | 35 | 23,1 |

Распределение пациентов в зависимости от изменений выявленных на ЭКГ представлены в таблице 2.

Таблица 2. Распределение пациентов в зависимости от изменений на ЭКГ

| Пациенты | ОКСБП ST | ОКССП ST |
|---|---|---|
| n=150 | 141 (93,9%) | 9 (6,1%) |

Количественная характеристика ЭхоКГ представлена на графике.

Результаты определения маркеров ишемии отражены в таблице 3.

| | (n=150) | | |
|---|---|---|---|
| | min | max | среднее знач. |
| КДО (мл) | 78,6 | 263,7 | 148,8±35,7 |
| СДУ (%) | 15,7 | 43 | 28,4±6,3 |
| ФВ (%) | 32 | 75 | 52,3±9,4 |
| **МОК (л)** | **2,5** | **10,7** | **5,5±1,5** |

Таблица 3. Результаты исследования маркеров повреждения миокарда

| Патологическое повышение концентрации | n=150 |
|---|---|
| Общая КФК и КФК-МБ | 19 (12,8%) |
| Сердечные тропонины Т и I | 11 (7,6%) |

У большинства больных диагностировали нестбильную стенокардию – соответственно у 97 (64,4%) пациентов, перенесших АКШ. Большая часть больных 69 (46,3%) страдали прогрессирующей стенокардией с появлением ангинозных приступов в покое и резким снижением толерантности к физической нагрузке. Впервые возникшая стенокардия диагностирована 48 (32,1%). Развитие инфаркта миокарда зафиксировали 31 (20,5%) больных, перенесших затем АКШ. Q-позитивный ИМ диагностировали, соответственно, у 8 (5,1%), Q-негативный ИМ - у 23 (15,4%) пациентов.

Пациентов с клиникой НС и ИМБП ST мы рассматривали как острый коронарный синдром без подъема сегмента ST (ОКСБП ST) – 141 (93,9%).

В зависимости от клинической картины, ЭКГ признаков и результатов исследования маркеров повреждения миокарда, с целью определения дальнейшей тактики лечения больные с ОКСБП ST (141 (93,9%) каждой были разделены на две подгруппы.

Высокий прогностический риск развития неблагоприятных исходов при ОКСБП ST выявили (по данным 12 часового периода наблюдения) у 101 (67,5%) пациентов. У этих больных отмечались рецидивы острой ишемии миокарда в состоянии покоя, сопровождавшиеся специфичными изменениями на ЭКГ (депрессиями сегмента ST, инверсиями зубца Т) и повышением уровня кардиоспецифических ферментов.

Низкий прогностический риск развития неблагоприятных исходов при ОКСБП ST (отсутствие выше перечисленных факторов высокого риска) выявили у 49 (32,4%) пациентов.

Всем пациентам применялась кровяная кардиоплегия для интраоперационной защиты миокарда при операциях аортокоронарного шунтирования.

Результаты исследования

Пациентам осуществляли следующие виды операций:

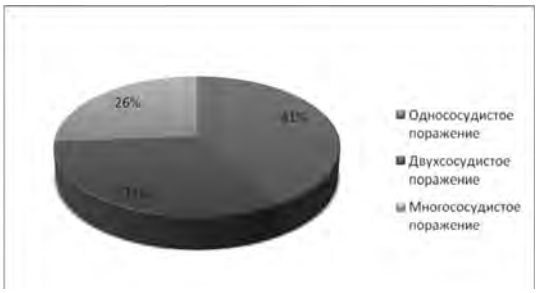


Диаграмма 1.Распределение пациентов по количеству пораженных КА

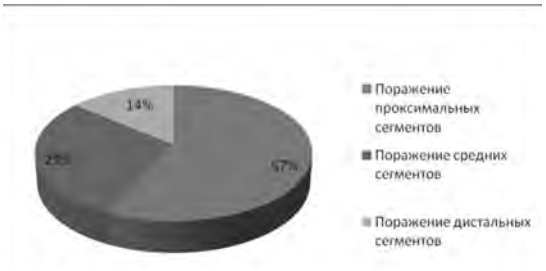


Диаграмма 2. Распределение по уровню поражения КА

аортокоронарное шунтирование с искусственным кровообращением (АКШ с ИК) – 123 (82%), АКШ без ИК – 27 (18%).

Аортокоронарное шунтирование у пациентов с ОКСБП ST и высоким прогностическим риском развития неблагоприятных событий выполнили у 96 (64,1%) пациентов. У 12 (12%) больных с затяжными ангинозными приступами, выраженной, стойкой депрессией (> 1 мм) сегмента ST на ЭКГ и повышением маркеров повреждения миокарда выполнили экстренное АКШ (в течение первых 6 часов). Средняя кровопотеря 550 мл., среднее время ИК - 123 минуты, пережатие аорты – 67 минут. Отсроченное АКШ (в течение первых суток) выполнили у 84 (88%) пациентов когда ОКС манифестировал многократными приступами стенокардии, преходящей умеренной депрессией (не более 1 мм) сегмента ST или инверсией зубца Т и нормальном уровне маркеров повреждения миокарда. Экстренный характер комбинированного или повторного вмешательства в значительной степени увеличивает и без того его высокий риск. В этой связи приоритетной целью предоперационной подготовки таких больных является стабилизация их состояния, которая позволяет снизить риск сложного хирургического вмешательства и, кроме того, дает время для необходимого обследования. Из 96 оперативных вмешательств 7 (6,9%) с летальным исходом. Средняя кровопотеря 440 мл., среднее время ИК - 101 минуты, пережатие аорты – 57 минут. Непосредственный клинический успех достигнут у 89 (93,1%) больных. Рецидивов стенокардии по данным тридцатидневного периода наблюдения не отметили ни у одного пациента.

Аортокоронарное шунтирование у больных ОКСБП ST с низким прогностическим риском развития неблагоприятных исходов выполнили у 49 (32,4%) пациентов. В эту группу вошли больные, у которых ангинозные приступы за 12-часовой период наблюдения не рецидивировали, концентрация маркеров повреждения миокарда не превышала норму, изменения на ЭКГ либо отсутствовали, либо касались только зубца Т (инверсия, сглаженность). Экстренное АКШ выполнили 12 (25%) пациентам. Показанием к экстренной операции явились осложненные, гемодинамически значимые, изменения ствола ЛКА, а следовательно, высокая вероятность развития повторных приступов ишемии миокарда. Эти пациенты вошли в группу низкого риска, так как их состояние удалось быстро стабилизировать более чем за 12 часов до проведения КАГ, по данным которой, было принято решение об экстренном вмешательстве, несмотря, на удовлетворительное самочувствие больного и отсутствие повторных эпизодов ишемии миокарда. Средняя кровопотеря 500 мл., среднее время ИК - 93 минуты, пережатие аорты – 63 минут. Отсроченное АКШ выполнено у большинства 37 (75%) больных этой группы. Данная тактика предусматривает инструментальное обследование и необходимую подготовку больного к операции, что позволяет снизить риск ранних послеоперационных осложнений, связанных с тяжестью поражения миокарда и коронарных артерий, а также сопутствующей патологией. Средняя кровопотеря 400 мл., среднее время ИК - 64 минуты, пережатие аорты – 73 минут. Из 49 оперативных вмешательств 2 (1%) с летальным исходом. По данным тридцатидневного периода наблюдения случаев рецидива стенокардии отмечено не было.

## Выводы

Первый опыт выполнения операции с острым коронарным событием является положительным. Экстренное КШ показано у пациентов с ранней постинфарктной стенокардией с реваскуляризацией инфаркто-зависимой артерии в условиях ИК или на работающем сердце. Сроки выполнения операции 14-30 суток вероятность развития неблагоприятных исходов КШ снижается.

# Сравнительный анализ клинических результатов пациентов, оперированных из передней миниторакотомии и традиционной стернотомии

*Джошибаев С.Д., Шейшенов Ж.О., Орозобекова Э.Ш., Саматов Е.С.*
*Центр кардиохирургии г.Тараз (директор – д.м.н., проф. Джошибаев С.Д.)*

*В статье изложены результаты замены митрального и пластики трикуспидального клапанов сердца из доступа передней миниторакотомии справа. Результаты работы показывает, что выполнение операции из мини-доступа позволяет, сохранит костно-мышечный каркас грудной клетки, уменьшить операционную травму, добиться хорошего косметического эффект и уменьшить время пребывания пациента в стационаре.*

Казалось бы проблемы доступа не существует, т.к. срединная продольная стернотомия (СПС) в кардиохирургии представляла собой на протяжении более чем 30 лет универсальный доступ, позволяющий добиться больших успехов со средней летальностью не выше 4-5%. В то же время, доступ не лишен специфических недостатков. В первую очередь – это нестабильность грудины, немалый процент гнойно-септических осложнений, значительные ограничения в реабилитации больных и сомнительный косметический эффект (1,2). Перечисленные факторы возобновили интерес к «альтернативным» миниинвазивным доступам – различным вариантам торакотомий, частичных стернотомий и др. (3,4).

## Цель исследования

- показать результаты хирургического лечения митрально-трикуспидального порока сердца, выполненного из доступа – передней правосторонней миниторакотомии в условиях искусственного кровообращения (ИК) с умеренной гипотермией.

## Материал и методы исследования

Нами проанализированы результаты операций 46 пациентов, которым были произведены операции по поводу митрального и митрально-трикуспидального порока сердца. Пациенты были разделены на 2 группы. Исследуемую группу составил 21 пациент, которым было выполнено протезирование митрального или протезирование митрального с пластикой трикуспидального клапанов сердца в условиях ИК из доступа передней правосторонней миниторакотомии (ППМТ). В контрольной группе - 25 пациентов, которым протезирование митрального или протезирование митрального с пластикой трикуспидального клапанов сердца произведено из доступа СПС. Данные пациентов по возрасту и полу обоих групп были сравнимы. Среди оперированных больных были 17 (36,95%) мужского и 29 (63,04%) женского пола, средний возраст варьировал от 43,29 ± 5,03 до 46,64 ± 4,08. Причиной порока сердца был ревматизм, длительность существования порока составила в среднем 16,3 ± 5,7 лет. Синусовый ритм зарегистрирован у 21 (45,65%), фибрилляция предсердий у 24 (52,17%). Анатомо-функциональные изменения клапанного аппарата отраженыв таблице №1. Во всех случаях трикуспидальный порок представлен в виде недостаточности за счет дилатации фиброзного кольца.

Табл. №1

| Показатели | Иследуемая группа, n=21 | Контрольная группа, n=25 |
|---|---|---|
| Основной диагноз: | | |
| Митральный порок с преоблад. стеноза, n (%) | 6 (28,5) | 8 (32,0) |
| Митральный порок с преобл. недостаточности, n (%) | 8 (38,0) | 9 (36,0) |
| Равновыраженный митральный порок, n (%) | 3 (14,2) | 4 (16,0) |
| Митрально-трикуспидальный порок, n (%) | 4 (19,0) | 4 (16,0) |
| Функциональный класс сердечной недостаточности (СН) по NYHA | | |
| II, n (%) | 13 (63,6) | 17 (68,7) |
| III, n (%) | 6 (31,4) | 8 (35,3) |
| IV, n (%) | 1 (6,17) | 2 (8,0) |

Все больные обследованы по стандартной схеме, начиная сбора жалоб, анамнеза, объективного осмотра и инструментальных методов исследования (ЭКГ, ЭхоКГ, рентгенография органов грудной клетки).

Операции выполнялись в условиях ИК с умеренной гипотермией с ведением кровяной кардиоплегии в корень аорты. Характер выполненных вмешательств приведен в таблице №2.

Табл.№2

| Выполненные процедуры | Исслед. группа (n %) | Контроль. группа (n %) |
|---|---|---|
| Изолированное протезирование митрального клапана:<br>- отдельн. «П» образными швами<br>- 3 «П» швами + непрерывным обвивным швом | 8 (38,09%)<br>6 (28,5%) | 6 (24,0%)<br>5 (20,0%) |
| Пластика митрального клапана | 0 | 1 (4%) |
| Протезирование митрального и пластика трикуспид. клапанов сердца:<br>- отдельными «П» образными швами<br>- 3 «П» швами + непрерывн. обвивным швом | 5 (23,8%)<br>2 (9,5%) | 8 (32%)<br>5 (20%) |

Передняя правосторонняя миниторакотомия. При выборе торакотомии мы ориентировались на данные рентгенограммы органов грудной клетки в прямой проекции.

Кожный разрез начинается у правого края грудины на уровне 4 межреберья и дугообразно продолжается вниз до среднеключичной линии (рис №1). При этом кожный разрез огибает молочную железу снизу по кожной складке или проводится на 3-5 см ниже соска. После рассечения кожи и подкожной клетчатки у женщин часто приходится смещать молочную железу вместе с капсулой вверх, острым и тупым путем. Далее рассекается собственная фасция груди, большая грудная мышца по ходу выбранного межреберья. Рассечения межреберной мышцы проводится по верхнему краю нижележащего ребра, затем внутригрудная фасция и париетальная плевра. Разрез межреберных мышц проводится латерально, продолжается несколько длиннее чем предыдущее рассечение тканей, т.е. до уровня передней подмышечной линии.

При проведении торакотомии все видимые источники кровотечения коагулировали, обращая особое внимание на углы межреберья. Правое легкое оттягивали кзади, используя влажную салфетку и гибкий ретрактор. Перикард рассекали кпереди и параллельно диафрагмальному нерву вниз к устью нижней

полой вены. Вниз разрез на перикарде продолжали к устью нижней полой вены под визуальным контролем во избежание повреждения диафрагмального нерва. После отслаивания от перикарда вилочковой железы верхнюю часть разреза продолжали максимально высоко, на восходящую аорту. После вскрытия перикарда производили ревизию сердца и крупных сосудов на предмет доступности восходящей аорты и нижней полой вены.

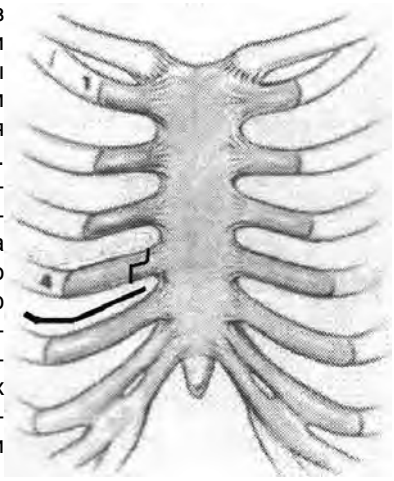

При глубоком расположении аорты для лучшей доступности аорты приходится пересекать хрящевую часть 4 ребра. Пересечения хрящевой части в форме ступеньки обеспечивает плотную фиксацию без диастаза и способствует быстрому заживлению.

Для приближения сердца в правую плевральную полость и улучшения экспозиции митрального клапана использовали следующий прием: медиальный край разреза перикарда с помощью трех держалок вытягивали в рану и фиксируовали к ранорасширителю. Задний лоскут перикарда фиксировали нитями держалками обычным образом.

Во всех случаях анестезия и искусственная вентиляция легких проводились по стандартному протоколу. Искусственное кровообращение проводили по стандартной схеме с канюляцией восходящей аорты и раздельно полых вен. Причем канюляция нижней полой вены производилась через колотую рану на правой боковой стенке грудной клетки с помощью гибкой армированной венозной канюли. Рана на стенке грудной клетки в конце операции служило местом для установления дренажной трубки. Температура в per rectum не снижалась ниже 34,0 гр. С.

После заполнения кровью полостей сердца с целью профилактики воздушной эмболии вслед за снятием зажима с аорты создавали постоянный отток крови из левых отделов сердца. В случае доступа к митральному клапану через межпредсердную перегородку путем отсроченной герметизации последней, после восстановления сердечной деятельности и в случае доступа через левое предсердие, герметизацию последней проводили на высоте адекватного сердечного выброса. Кроме того, эффективность аэроэмболии проверяли с помощью транспищеводной ЭхоКГ.

Для пролонгированной профилактики воздушной эмболии кровопускание с места ведения кардиоплегического раствора продолжалось до полной стабилизации гемодинамики, т.е. подъема системного АД в пределах 100-120/70-80 мм рт ст. При доступе СПС операция проводилась стандартно, интраоперационные манипуляции те же, что и при миниинвазивной технологии.

## Результаты

Основными сравниваемыми параметрами для обеих групп были: объем кровопотери, применение компонентов крови, необходимость введения дополнительной анальгезии, время гемостаза после ИК и наложения послойных швов, продолжительность операции и субъективный статус больных.

Кровопотеря по дренажам в раннем послеоперационном периоде составляла в среднем 130 мл в исследуемой и до 400 мл в контрольной группах. Использование свежезамороженной плазмы (СЗП) в контрольной группе составляло высокий процент, т.е. 22 больным (89% случаев), тогда как в основной группе лишь у 5 пациентов (25%, $p<0,02$ в сравнении с исследуемой группой). Анализ данных показывает, что больным в контрольной группе требовались дополнительно гемостатические препараты (повторная доза СЗП, аминокапроновая кислота, викасол, дицинон), в некоторых случаях прибегали к ведению протамина. Следует отметить необходимость дополнительного введения фентанила при стернотомии (при традиционном доступе), что отсутствует при доступе путем миниторакотомии. Общее операционное время в обеих группах оперированных пациентов не превышало 2,5 часа (в среднем 2,16±1,4), при этом в контрольной группе на гемостаз во время наложения послойного шва (из-за повышенной кровоточивости места вколов грудины, особенно у взрослых пациентов) истрачено больше времени, чем в исследуемой группе. Обращает на себя внимание субъективный статус больных, т.е. больные исследуемой группы имели возможность лежать на боку и все пациенты и их члены семьи были удовлетворены косметическим эффектом, чего не было у пациентов контрольной группы. У двоих пациентов контрольной группы мы наблюдали вывих подключицы в грудино-ключичном сочленении с явлениям плексита. Эти пациенты проходили курс терапии у невролога и ортопеда с ношением спецповязки.

## Обсуждение

При коррекции пороков сердца в условиях ИК наиболее популярным и стандартным доступом стала СПС. Однако стандартные доступы к сердцу сопровождаются обширными поражениями мягких тканей и мышц с проходящими в них сосудами и нервными окончаниями, а также длительным заживлением грудины. В течение последних трех десятилетий во избежание вышеуказанных осложнений созданы методики, позволяющие выполнить операции через минидоступы (5,6). Суммарный опыт авторов по методике протезирование митрального клапана с пластикой трикуспидального клапана сердца из доступа ППМТ свидетельствует о безопасности, эффективности и экономичности подобных операций. Относительные противопоказания включают наличие выраженной аортальной недостаточности, а также предыдущие вмешательства на правом легком и сращения в плевральной полости.

Развитие этого раздела хирургии сердца идет своим путем и не зависит от субъективного мнения отдельных хирургов и исследователей, какими аргументированными не представлялись бы их суждения. Более того, оно дает мощный толчок дальнейшему исследованию анатомии, развитию хирургической техники, разработке новых инструментов, вариантов ИК и кардиоплегии, профилактики аэроэмболии. Миниинвазивная хирургия, применяемая опытными хирургами, уже сегодня может претендовать на свою долю в 30-35% всего объема операций на открытом сердце.

В заключении отметим, что выполненная процедура позволяет сохранить костно-мышечный каркас грудной клетки, уменьшить операционную травму и время пребывания в стационаре, ускорить реабилитацию, а, следовательно, снизить материальные затраты на лечение.

## Литература


*1. Elbeery J.R., Chitwood W.R. Minimally invasive cardiac surgery. Heart surgery for the 21st century // North Carolina Medical Journal. – 1997. – Vol.58, №5. -P.374-377.*

*2. Алекян Б.Г., Машура И., Пурсанов М.Г. и др. // Минимально инвазивная хирургия сердца и сосудов: Материалы международного симпозиума. – М., 1998. – С.23*

*3. Райкунов В.В., Седов И.Н. Топографо-анатомическая оценка минимально инвазивных доступов для выпонения операций по поводу приобретенных пороков сердца // Тезисы докладов и сообщений Пятого Всероссийского съезда сердечно-сосудистых хирургов. – 1999. – С.151.*

*4. Trible, C.G. Anterolateral thoracotomy as an alternative to repeat median sternotomy for replacement of the mitral valve / C.G. Tribble , W.A. Killinger, P.K. Harman et al. // Ann. Thorac. Surg. – 1987. – Vol. 43, №4. – p. 380-382.*

*5. Бокерия Л.А. Миниинвазивная хирургия – история и перспективы развития. (Доклад на заседании ассоциации сердечно-сосудистой хирургии от 25.09.09г.) // Грудная и сердечно-сосудистая хирургия. – 1999. -№4. – с.68-70.*

*6. Thompson, M.J. Immediate and long-term results of mitral prosthetic replacement using a right thoracotomy. / M.J. Thompson, A. Behranwala, C. Campanella et al. // Eur. J. Cardiothorac. Surg. – 2003. – Vol. 24. – p. 47-51.*

# Профилактика осложнений хирургического лечения инфраренальной аневризмы брюшной аорты при сочетанном поражении коронарного русла и брахиоцефальных артерий в сравнительном аспекте

*Дюсупов А.А.*
*Государственный медицинский университет, г. Семей*

## Введение

Частота аневризмы брюшной аорты (АБА) по данным мультицентровых исследований среди населения старше 50 лет колеблется от 1,4 до 8,2% [1]. В 89-96% случаев АБА имеет инфраренальную локализацию [2]. Наиболее опасным осложнением АБА является ее разрыв, который при отсутствии своевременной хирургической помощи сопровождается стопроцентной летальностью [3].

Хирургическое лечение инфраренальной АБА сопровождается высоким риском развития различных осложнений, зачастую сводящих на нет даже безупречно выполненную операцию [4]. На сегодняшний день кардиальные осложнения являются основной причиной летальности после операций по поводу АБА. Частота их достигает более 20% и служит причиной 50-70% всех летальных исходов [5]. Неврологические осложнения после резекции АБА относительно редки – 0,5-1,0%, но они сопровождаются 30-40% летальностью [1, 6, 7].

В настоящий момент существуют различные методы хирургического лечения ИБС, а также стенотических и окклюзионных поражений брахиоцефальных артерий, которые успешно применяются. Однако, остается открытым и дискутабельным вопрос хирургической тактики и этапности вмешательств при сочетанной АБА [8, 9].

В связи с этим, целью нашего исследования явился сравнительный анализ больных, оперированных по поводу аневризмы инфраренального отдела брюшной аорты с хирургической коррекцией и без коррекции сочетанных поражений коронарного русла и брахиоцефальных артерий.

## Материалы и методы

Нами проанализированы результаты хирургического лечения двух групп больных с инфраренальной аневризмой брюшной аорты в период с 1998 по 2009 годы.

Первую группу составили 35 больных, которым выполнялось оперативное лечение без хирургической коррекции атеросклеротического поражения коронарного русла и брахиоцефальных артерий. Во вторую группу вошли 55 пациентов, которым, при наличии показаний, выполнялась хирургическая коррекция коронарного кровотока и брахиоцефальных артерий.

Средний возраст больных на момент операции в 1-й группе составил 65,1±1,1 лет, во 2-й группе – 64,1±1,0 лет. Мужчины составили основную массу в обеих группах больных – 33 (94,3%) человек в первой группе и 53 (96,4%) человек во второй группе, женщины – 2 (5,7%) и 2 (3,6%), соответственно.

В предоперационном периоде, наряду с физикальным осмотром, ангиологическим статусом и лабораторными анализами производили различные инструментальные методы обследования. Целенаправленное внимание уделяли выявлению сопутствующих заболеваний и сочетанных поражений в других сосудистых бассейнах.

Причиной развития АБА в исследуемых группах являлся атеросклероз, только у 1 (2,8%) пациента 1-й группы аневризма была обусловлена неспецифическим аортоартериитом.

Большинство больных в обеих группах имели различную сопутствующую патологию (табл. 1).

Таблица 1. Сопутствующая патология у больных в исследуемых группах.

| Сопутствующая патология | Абсолютное число (%) | |
|---|---|---|
| | 1-я группа | 2-я группа |
| Ишемическая болезнь сердца | 32 (91,4) | 43 (78,2) |
| Постинфарктный кардиосклероз | 4 (11,4) | 27 (49,1) |
| Нарушения мозгового кровообращения | 5 (14,3) | 23 (41,8) |
| Остр. нарушение мозг. кровообращения в анамнезе | 2 (5,7) | 3 (5,4) |
| Хрон. обструктивные заболевания легких | 15 (42,8) | 12 (21,8) |
| Артериальная гипертензия | 18 (51,4) | 46 (83,6) |
| Хронический гастрит | 4 (11,4) | 30 (54,5) |
| Аденома предстательной железы | 3 (8,6) | 9 (16,4) |
| Хрон. почечная недостаточность | 4 (11,4) | 25 (45,4) |
| Хронический холецистит | 2 (5,7) | 1 (1,8) |
| Сахарный диабет | 2 (5,7) | 2 (3,6) |
| Прочие | 8 (22,8) | 26 (47,3) |

У пациентов 2-й группы в 48 (87,3%) случаях выполнена коронарография. По результатам последней хирургически значимых стенозов не выявлено у 13 (27,1%) больных, однососудистое поражение – в 4 (8,3%) случаях, двухсосудистое – в 20 (41,6%) случаях, трехсосудистое – у 11 (22,9%) больных. Селективная каротидография выполнена 3 (5,4%) пациентам, остальным 52 (94,6%) больным оценка брахиоцефального кровотока производилась при помощи ультразвуковых методов.

Средний максимальный поперечный диаметр АБА у больных 1-й группы составил 83,8±6,1 мм, во 2-й группе больных 91,1±5,7 мм.

Больные обеих групп оперировались в плановом порядке. Всем больным выполнялась резекция аневризмы с различными видами реконструкции брюшной аорты.

Больным 1-й группы выполнялось только вмешательство по поводу АБА. Во 2-й группе больных выполняли этапные вмешательства. Очередность оперативного вмешательства зависела от клинического течения АБА, выраженности сочетанных гемодинамически значимых поражений сосудистых бассейнов жизненно важных органов. Первым этапом производили хирургическую коррекцию коронарного или брахиоцефального русла, затем, после определенного восстановительного периода, заключительным этапом выполняли резекцию АБА (табл.2).

Таблица 2. Анализ проведенных оперативных вмешательств больных 2-й группы

| *Этапы операций* | *Абсолютное число (%)* |
|---|---|
| Одноэтапные | 21 (38,2) |
| Резекция АБА | 21 (38,2) |

| | |
|---|---|
| *Двухэтапные* | *31 (56,4)* |
| АКШ → резекция АБА | 24 (43,6) |
| ЧТКА со стентированием → резекция АБА | 5 (9,1) |
| КЭАЭ → резекция АБА | 2 (3,6) |
| *Трехэтапные* | *2 (3,6)* |
| ЧТА ВСА → АКШ → резекция АБА | 1 (1,8) |
| АКШ → КЭАЭ → резекция АБА | 1 (1,8) |
| *Четырехэтапные* | *1 (1,8)* |
| КЭАЭ слева → КЭАЭ справа → ЧТКА со стентированием → резекция АБА | 1 (1,8) |

Примечание:
АКШ – аорто-коронарное шунтирование;
ЧТКА – чрескожная транслюминальная коронарная ангиопластика;
КЭАЭ – каротидная эндартерэктомия;
ЧТА – чрескожная транслюминальная ангиопластика;
ВСА – внутренняя сонная артерия;

## Результаты исследования

Результаты лечения больных изучены в раннем и отдаленном послеоперационном периоде. Осложнения в раннем послеоперационном периоде у больных 1-й группы привели к смертельному исходу в 6 случаях, что составило 17,1% больных. Причиной смерти наиболее часто являлся острый инфаркт миокарда – 3 (8,6%) больных, тромбоз нижней брыжеечной артерии с развитием гангрены кишечника и перитонита – 2 (5,7%) больных, тромбоз бифуркационного протеза – 1 (2,8%) больной. Во 2-й группе больных ранние послеоперационные осложнения стали причиной смерти у 4 (7,3%) пациентов: в 2 (3,6%) случаях развился острый панкреатит с панкреонекрозом, в 1 (1,8%) случае острая ишемия мышц правого бедра и ягодичной области справа, которая спровоцировала полиорганную недостаточность и 1 (1,8%) пациент скончался на фоне перитонита с прогрессирующей острой почечной недостаточностью.

Отдаленные результаты, в сроки от 1 года до 11 лет, прослежены у 24 (68,6%) больных 1-й группы и, в сроки от 1 до 5 лет, у 37 (67,3%) пациентов 2-й группы. Осложнения в отдаленном периоде у больных 1-й группы привели к летальному исходу у 5 (20,8%) больных: причиной смерти в 1 (4,1%) случае стал инфаркт миокарда, в другом (4,1%) – нагноение протеза с развитием ангиогенного сепсиса, 1 (4,1%) пациент умер от онкологической патологии, в 1 (4,1%) случае причиной смерти стала прогрессирующая почечная недостаточность и 1 (4,1%) пациент умер от полиорганной недостаточности. Во 2-й группе больных фатальные осложнения в отдаленном периоде развились у 5 (13,5%) пациентов: в 1 (2,7%) случае причиной стал инфаркт миокарда, у 1 (2,7%) больного – ОНМК, в 1 (2,7%) случае смерть наступила от прогрессирующей сердечно-легочной недостаточности, у 1 (2,7%) пациента развился рак поджелудочной железы и у 1 (2,7%) пациента причины смерти выяснить не удалось. 5-летняя выживаемость больных 1-й группы составила 79,2%, больных 2-й группы – 86,5%.

## Обсуждение

Как показывают полученные результаты, на исходы хирургического лечения АБА существенное влияние оказали сочетанные поражения коронарного и цереброваскулярного бассейнов. В связи с этим, оптимизация хирургической тактики у больных с сочетанием АБА, ишемической болезни сердца (ИБС) и цереброваскулярной болезни является одним из актуальных направлений современной ангиохирургии.

Сочетанное поражение коронарного русла наблюдалось в 1-й группе в 91,4% случаев, во 2-й группе – в 78,2% случаях; сопутствующее поражение брахиоцефальных артерий диагностировано в 1-й группе у 14,3% больных, во 2-й группе – у 41,8% пациентов.

Нужно отметить, что в 1-й группе больных, которым выполнялось только хирургическое вмешательство по поводу АБА, наиболее частым осложнением как в раннем, так и в отдаленном послеоперационном периодах являлся инфаркт миокарда, что привело к смертельному исходу в ближайшем периоперационном периоде в 3 (8,6%) случаях и в позднем послеоперационном периоде – в 1 (4,1%) случае. Среди больных 2-й группы в 1 (1,8%) случае после АКШ в раннем послеоперационном периоде наблюдался периоперационный инфаркт миокарда, который был пролечен консервативно, пациент выписан в удовлетворительном состоянии; у 1 (2,7%) пациента из этой же группы, который перенес два этапа операций с АКШ и резекцией аневризмы брюшной аорты, в позднем послеоперационном периоде развился фатальный инфаркт миокарда.

Острое нарушение мозгового кровообращения в раннем послеоперационном периоде наблюдалось в единичном случае в обеих группах больных или в 2,8% и 1,8%, а также у 1 (2,7%) пациента 2-й группы в отдаленном послеоперационном периоде. Следует сказать, что данным пациентам выполнялось только одноэтапное вмешательство на брюшной аорте.

## Выводы

Таким образом, на основании проведенного сравнительного анализа 2 тактик хирургического лечения АБА на фоне мультифокального поражения артериальных бассейнов жизненно важных органов можно заключить следующее:

Больные с АБА должны целенаправленно обследоваться на предмет поражения коронарного русла и брахиоцефальных артерий.

Сочетанное поражение коронарного русла наблюдалось в 1-й группе больных в 91,4% случаев, во 2-й группе – в 78,2% случаях; сопутствующее поражение брахиоцефальных артерий диагностировано в 1-й группе у 14,3% больных, во 2-й группе – у 41,8% пациентов.

Больным с неосложненным течением АБА необходимо выполнять этапные вмешательства. Предварительная хирургическая коррекция нарушений коронарного кровотока позволила уменьшить количество инфарктов миокарда в периоперационном периоде с 8,6% до 1,8% и с 16,6% до 2,7% в отдаленном периоде, достоверно снизить периоперационную летальность с 17,1% до 7,3% и улучшить актуарную 5-летнюю выживаемость с 79,2% до 86,5%.

Гемодинамически значимые поражения брахиоцефальных артерий у больных с АБА являются показанием к предварительному хирургическому лечению в данном бассейне, что позволит предупредить развитие ОНМК.

Дифференцированный подход к лечению больных с АБА и своевременная коррекция сочетанных поражений коронарных и брахиоцефальных артерий позволяют значительно уменьшить частоту развития и тяжесть течения кардиальных осложнений, ОНМК и, тем самым, улучшить результаты хирургического лечения.

## Список литературы


*1. Спиридонов А.А., Тутов Е.Г., Аракелян В.С. Хирургическое лечение аневризм брюшной аорты. – М.:Издательство НЦССХ им. А.Н. Бакулева РАМН. – 2000. – С.25.*

*2. Бураковский В.И., Бокерия Л.А. Сердечно-сосудистая хирургия. // Москва: Медицина. – 1989. – 752с.*

*3. Покровский А.В. Клиническая ангиология.- М., 2004.- Том 2. - С.15-183.*

*4. Казанчян П.О., Попов В.А., Сотников П.Г. Пути улучшения результатов хирургического лечения аневризм брюшной аорты. // Ангиология и сосудистая хирургия. – Том 14. – №3. – 2008 (приложение). – С.18-19.*

*5. Hertzer N. Fatal myocardial infarction following abdominal aortic aneurysm resection // Annals of surgery. – 1980. – Vol. 192. – P. 667-673.*

*6. Бокерия Л.А., Бухарин В.А., Работников В.С., Алшибая М.Д. Хирургическое лечение больных ИБС с поражением брахиоцефальных артерий. – Москва. – 1999.*

*7. Беспаев А.Т., Спиридонов А.А., Алекян Б.Г. с соавт. Принципы хирургического лечения атеросклеротических сочетанных поражений брахиоцефальных артерий, брюшной аорты и артерий нижних конечностей. // Анналы хирургии. – №4. – 2003. – С.45-50.*

*8. Белов Ю.В., Комаров Р.Н. Тактика хирургического лечения мультифокальных стенотических поражений артериальных бассейнов // Хирургия. Журнал им. Н.И. Пирогова. - №3. – 2007. – С.60-64.*

*9. Казанчян П.О., Попов В.А., Сотников П.Г., Козорин М.Г., Казаков А.Ю. Хирургическая тактика у больных с аневризмой брюшной аорты и ишемической болезнью сердца. // Грудная и сердечно-сосудистая хирургия. – №2. – 2008. – С.30-35.*

# Отдаленные результаты хирургического лечения инфраренальной аневризмы брюшной аорты при сочетанном поражении коронарного русла и брахиоцефальных артерий

*Дюсупов А.А.*
*Государственный медицинский университет г. Семей*

## Введение

Аневризма брюшной аорты (АБА) поражает 1% населения старше 55 лет, достигая 10% у мужчин 80 лет. Мужчины заболевают в 4-6 раз чаще, чем женщины [1-2]. В 90% и более случаев аневризма развивается в инфраренальном отделе брюшной аорты [3].

На сегодняшний день кардиальные осложнения являются основной причиной летальности после операций по поводу АБА. Частота их достигает более 20% и служит причиной 50-70% всех летальных исходов [4, 5].

При атеросклеротическом поражении брюшной аорты и артерий нижних конечностей сочетанные поражения брахиоцефальных ветвей наблюдаются довольно часто, достигая 50-60%. В подобных ситуациях нарушения мозгового кровообращения нередко протекают асимптомно либо маскируются симптомами поражения брюшной аорты [6, 7].

Наличие АБА и сочетанных поражений в артериальных бассейнах жизненно важных органов ставят непростую задачу перед сердечно-сосудистыми хирургами в плане определения оперативной тактики. Наиболее важным показателем эффективности любого оперативного вмешательства является срок выживаемости больного после операции. В связи с этим, целью нашего исследования явился анализ отдаленных результатов лечения больных, оперированных по поводу АБА с хирургической коррекцией и без коррекции сочетанных поражений коронарного русла и брахиоцефальных артерий.

## Материалы и методы

Проанализированы отдаленные результаты хирургического лечения 61 больных с неосложненной инфраренальной аневризмой брюшной аорты (АБА) и сочетанным поражением коронарных и брахиоцефальных артерий в период с 1998 по 2009 годы. Применялись 2 тактики хирургического лечения АБА, в связи с чем, больные поделены на 2 группы. 1-ю группу составили 24 (39,3%) больных, которым выполнялось оперативное лечение АБА без хирургической коррекции нарушений кровоснабжения в бассейне коронарного русла и брахиоцефальных артерий. Во 2-ю группу вошли 37 (60,7%) пациентов, которым, при наличии показаний, в первую очередь выполнялась хирургическая коррекция нарушений кровоснабжения жизненно важных органов, таких как сердце и головной мозг, следующим этапом производилось вмешательство на брюшной аорте. Всего, в период с 1998 по 2009 год, прооперировано 91 пациентов с АБА.

Таблица 1. Сопутствующая патология у больных в исследуемых группах.

| Сопутствующая патология | Абсолютное число (%) | |
|---|---|---|
| | 1-я группа | 2-я группа |
| Ишемич. болезнь сердца | 17 (70,8) | 27 (72,9) |
| Постинфарктный кардиосклероз | 3 (12,5) | 18 (48,6) |
| Нарушения мозгового кровообращения | 3 (12,5) | 11 (29,7) |
| Хрон. обструктивные заболевания легких | 10 (41,6) | 8 (21,6) |
| Артериальная гипертензия | 10 (41,6) | 31 (83,8) |
| Хронический гастрит | 2 (8,3) | 22 (59,4) |
| Хроническая почечная недостаточность | - | 11 (29,7) |
| Прочие | 8 (33,3) | 27 (72,9) |

Средний возраст больных на момент операции в 1-й группе составил 62,9±1,3 лет, во 2-й группе – 65,9±1,2 лет. Мужчины составили основную массу в обеих группах больных – 22 (91,6%) человек в первой группе и 36 (97,3%) человек во второй группе.

Причиной развития АБА в исследуемых группах являлся атеросклероз, только у 1 (4,1%) пациента 1-й группы аневризма была обусловлена неспецифическим аортоартериитом.

Большинство больных в обеих группах имели различную сопутствующую патологию (табл. 1).

Средний максимальный поперечный диаметр АБА у больных 1-й группы составил 79,6±5,8 мм, во 2-й группе больных 93,8±4,6 мм.

Больные обеих групп оперировались в плановом порядке. Всем больным выполнялась резекция аневризмы с различными видами реконструкции брюшной аорты.

Пациентам 1-й группы выполнялось только вмешательство по поводу АБА. Во 2-й группе больных выполняли этапные вмешательства. Очередность оперативного вмешательства зависела от клинического течения АБА, выраженности сочетанных поражений артериального русла сердца и головного мозга. Первым этапом производили хирургическую коррекцию коронарного или брахиоцефального русла, затем, после определенного восстановительного периода, выполняли резекцию АБА (табл.2).

Таблица 2. Анализ проведенных оперативных вмешательств больным 2-й группы

| Этапы операций | Абсолютное число (%) |
|---|---|
| *Одноэтапные* | *17 (45,9)* |
| Резекция АБА | 17 (45,9) |
| *Двухэтапные* | *19 (51,4)* |
| АКШ → резекция АБА | 15 (78,9) |
| ЧТКА со стентированием → резекция АБА | 3 (15,8) |
| КЭАЭ справа → резекция АБА | 1 (5,3) |
| *Трехэтапные* | *1 (2,7)* |
| ЧТА ВСА справа → АКШ → резекция АБА | 1 (2,7) |

Примечание: АКШ – аорто-коронарное шунтирование; ЧТКА – чрескожная транслюминальная коронарная ангиопластика; КЭАЭ – каротидная эндартерэктомия; ЧТА – чрескожная транслюминальная ангиопластика; ВСА – внутренняя сонная артерия;

## Результаты исследования

Отдаленные результаты прослежены у 61 пациента: в сроки от 1 года до 11 лет у 24 (39,3%) больных 1-й группы и, в сроки от 1 до 5 лет у 37 (60,7%) пациентов 2-й группы (табл. 3).

Осложнения в отдаленном периоде у больных 1-й группы при-

Таблица 3. Осложнения в отдаленном периоде.

| Вид осложнения | Абс. число (%) | |
|---|---|---|
| | 1-я гр. | 2-я гр. |
| Инфаркт миокарда | 4 (16,6) | 1 (2,7) |
| Прогрессирование стенокардии | 2 (8,3) | 1 (2,7) |
| Сердечно-легочная недостаточность, полиорганная недостаточность | 1 (4,1) | 1 (2,7) |
| Остр. нарушение мозгового кровообр. | - | 1 (2,7) |
| Нагноение протеза, ангиогенный сепсис | 1 (4,1) | - |
| Хронический ишемический колит | 7 (29,1) | 10 (27,0) |
| Несостоятельность аорто-протезо-бедренного анастомоза с формированием ложной аневризмы | 4 (16,6) | 1 (2,7) |
| Онкологическое заболевание | 1 (4,1) | 1 (2,7) |
| Почечная недостаточность | 1 (4,1) | |
| Неизвестная причина | - | 1 (2,7) |

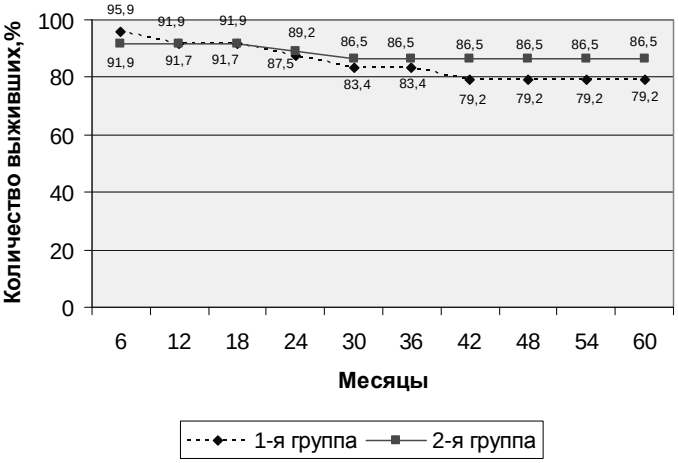


Рис.1 Актуарная кривая выживаемости больных после резекции АБА

вели к летальному исходу у 5 (20,8%) больных: причиной смерти в одном случае стал инфаркт миокарда, в другом – нагноение протеза с развитием ангиогенного сепсиса, один пациент умер от онкологической патологии, в одном случае причиной смерти стала прогрессирующая почечная недостаточность и один пациент умер от полиорганной недостаточности. Во 2-й группе больных фатальные осложнения в отдаленном периоде развились у 5 (13,5%) пациентов: в одном случае причиной стал инфаркт миокарда, в другом – ОНМК, один пациент умер от прогрессирующей сердечно-легочной недостаточности, в одном случае развился фатальный рак поджелудочной железы и у одного пациента причины смерти выяснить не удалось.

## Обсуждение

Исследования отдаленных результатов хирургического лечения АБА свидетельствуют о благоприятном течении заболевания после операции. Если отсутствуют окклюзирующие поражения других артерий, в особенности коронарных, актуарная кривая выживаемости больных после этих вмешательств приближается к кривой выживаемости общей популяции данного возрастного и полового состава [8].

На выживаемость в отдаленные сроки большое влияние оказывают различные сопутствующие заболевания, среди них на первом месте – ИБС. 5-летняя выживаемость среди оперированных пациентов с АБА при наличии сопутствующей ИБС на 10% меньше, чем у пациентов при ее отсутствии [9]. Ряд авторов указывают на снижение выживаемости в отдаленном послеоперационном периоде при наличии цереброваскулярной патологии [10].

В нашем исследовании отдаленные результаты лечения отслеживались путем приглашения пациентов на прием к ангиохирургу, производилось ультразвуковое исследование, ЭКГ, ЭхоКГ. Если пациент не приходил на обследование, а также в случае иногороднего проживания, то с ними связывались по телефону и просили ответить на вопросы анкеты. Причины смерти выяснялись на основании данных патологоанатомического вскрытия или заключения врача по месту жительства. Актуарная 5-летняя выживаемость больных 1-й группы составила 79,2%, больных 2-й группы – 86,5% (рис. 1).

Нужно отметить, что в 1-й группе больных, которым выполнялось только хирургическое вмешательство по поводу АБА, в отдаленном послеоперационном периоде инфаркт миокарда развился у 4 (16,6%) пациентов, при этом, в 1 (4,1%) случае с летальным исходом. Среди больных 2-й группы инфаркт миокарда диагностирован у 1 (2,7%) пациента, которому выполнялось два этапа операций: АКШ и резекция АБА.

Острое нарушение мозгового кровообращения в отдаленном периоде наблюдалось у 1 (2,7%) пациента 2-й группы, которое привело к летальному исходу. У данного больного на момент стационарного лечения показаний к оперативному вмешательству на брахиоцефальных артериях не было, ему выполнялось только одноэтапное вмешательство на брюшной аорте.

## Выводы

Больные с АБА должны целенаправленно обследоваться на предмет поражения коронарных и брахиоцефальных артерий.

Сочетанное поражение коронарного русла наблюдалось в 1-й группе в 70,8% случаев, во 2-й группе – в 72,9% случаях; сопутствующее поражение брахиоцефальных артерий диагностировано в 1-й группе у 12,5% больных, во 2-й группе – у 29,7% пациентов.

Предварительная хирургическая коррекция нарушений коронарного кровотока позволила достоверно уменьшить количество инфарктов миокарда в отдаленном периоде с 16,6% до 2,7% и улучшить актуарную 5-летнюю выживаемость оперированных с 79,2% до 86,5%.

Гемодинамически значимые поражения брахиоцефальных артерий у больных с АБА являются показанием к предварительному хирургическому лечению в данном бассейне, что позволит предупредить развитие ОНМК.

Дифференцированный подход к лечению больных с АБА и своевременная коррекция сочетанных поражений коронарных и брахиоцефальных артерий позволяют значительно уменьшить частоту развития и тяжесть течения кардиальных осложнений, ОНМК и, тем самым, улучшить результаты хирургического лечения.

## Литература

*1. Ширинбек О. Инфраренальные аневризмы брюшной аорты: современная тактика и исходы лечения (обзор литературы). // Бюллетень НЦССХ им. А.Н. Бакулева РАМН. – Том 9. – № 5. – 2008. – С.50-57.*

*2. Scott R.A., Ashton H.A., Kay D.N. Abdominal aortic aneurysm in 4237 screened patients: prevalence, development, and management over 6 years.// British journal of surgery. – 1991. – №78. – P. 1122-1125.*

*3. Бураковский В.И., Бокерия Л.А. Сердечно-сосудистая хирургия. // Москва: Медицина. – 1989. – 752с.*

*4. Казанчян П.О., Попов В.А., Сотников П.Г., Козорин М.Г., Казаков А.Ю. Хирургическая тактика у больных с аневризмой брюшной аорты и ишемической болезнью сердца. // Грудная и сердечно-сосудистая хирургия. – №2. – 2008. – С.30-35.*

*5. Константинов Б.А., Белов Ю.В. Клинико-функциональная классификация сочетанных поражений артериальной системы. // Хирургия. – 1995. – №5. – С.50-53.*

*6. Аракелян В.С. с соавт. Результаты одномоментных и этапных операций при аневризмах брюшной аорты с сочетанным поражением сонных и коронарных артерий. // Материалы XIII Всероссийского съезда сердечно-сосудистых хирургов. – Москва. – 2007.*

*7. Бокерия Л.А., Бухарин В.А., Работников В.С., Алшибая М.Д. Хирургическое лечение больных ИБС с поражением брахиоцефальных артерий. – Москва. – 1999.*

*8. Poulias G.E., Doudoulakis N., Skoutas B., Haddad H. et all. Abdominal aneurysmectomy and determinants of improved results and late survival // Journal of Cardiovascular Surgery. – 1994. – Vol.35. – P.115-121.*

*9. Reigel M.M., Hollier L.H., Kazmier F.J. et all. Late survival in abdominal aortic aneurysm patients: the role of selective myocardial revascularization on the basis of clinical symptoms // Journal of Vascular Surgery. – 1987. – Vol.5. – P.222-227.*

*10. Feinglass J., Cowper D., Dunlop D. et all. Late survival risk factors for abdominal aortic aneurysm repair: experience from fourteen Departments of Veterans Affairs hospitals // Surgery. – 1995. – Vol.118. – P.16-24.*

# Хирургическое лечение атриомегалии

*Досмаилов Н.С.*
*Национальный научный центр хирургии имени А.Н. Сызганова*

Первые сообщения о попытках изменить размер ЛП встречаются в литературе с 1967 года, когда появляется доклад Johnson J. et al. о проведении пликации левого предсердия во время операции по поводу недостаточности митрального клапана. При протезировании двустворчатого клапана, атриопластика была выполнена в 16 случаях. Последовали различные предложения по рационализации процесса уменьшения левого предсердия, в 1970 году Le Roux и Gostnmn M.S. внесли свою лепту идеей о дозированной резекции стенки левого предсердия. В 1977 году Guilmet D. et al. разработали методику, позволяющую избежать возникновения массивного тромбоза левого предсердия, что являлось причиной смерти в послеоперационном периоде до 50% случаев. Они предложили при протезировании митрального клапана выполнять «Н»-пликацию увеличенного предсердия.

После изучения 70 случаев порока митрального клапана ревматического генеза, осложненного гигантским левым предсердием в 1982 году Berru S, Kawazoe K. et al. продемонстрировали компрессию задне-базального сегмента левого желудочка патологически увеличенным левым предсердием, что приводила к аномальному движению ЛЖ. В 1983 году этот же автор доложил о проведении оперативного лечения 406 пациентам за период с января 1978 года по декабрь 1981 года, 40 из них страдали атриомегалией. Он выделил два основных патофизиологичных признака в развитии порока митрального клапана у пациентов с гигантским левым предсердием, в результате которых возникали послеоперационные осложнения. Одним из них является дыхательная недостаточность, другим – гемодинамические нарушения.

Автор не остановился на констатации своих наблюдений. Он с соавторами внесли предложение использовать парааннулярную пликацию непрерывным швом от верхнего края ушка левого предсердия до заднемедиального края митрального клапана при сдавлении задней стенки левого желудочка. Для случаев компрессии левого главного бронха – частично-передняя пликация (наложение подковообразного шва от края ушка левого предсердия до устьев обеих легочных вен). При этом, необходимая ширина пликации составляет 35-50 мм. Так же следует учесть, что частично передняя пликация производилась после парааннулярной пластики, так как компрессия левого главного бронха всегда комбинировалась со сдавлением левого желудочка.

Когда наблюдалась компрессия нижней и средней доли легкого, то сначала проводили резекцию правой части стенки левого предсердия, и затем применяли правостороннюю пликацию, начиная непрерывный шов на расстоянии 10мм от устья правой легочной вены.

Isomura T. с соавт. (1993) провели исследование по результатам оперативного лечения 38 пациентов, в период с 1982 по 1992 гг, которым производилась одномоментное протезирование митрального клапана и пластика ЛП по вышеуказанной методике Kawazoe. При этом, ученые пришли к выводу о положительной динамике, которая демонстрировалась улучшением следующих параметров: функциональный класс по NYHA, размер левого предсердия, КТИ, гемодинамика и дыхательная функция.

Информативным является доклад Константинова Б.А. с соавт. в 1990 году. В нем проанализированы 40 эпизодов оперативного лечения пациентов с пороком митрального клапана, сочетанного с левой атриомегалией. Из них, 20 случаев были с синдромом компрессии задне-базального сегмента левого желудочка, во время операции была применена парааннулярная атриопластика при протезировании двустворчатого клапана. Восемь пациентов подверглись пластике левого предсердия между устьями легочных вен, с учетом наличия сдавления левого главного бронха и ткани легкого. Три эпизода когда потребовалось наложение парааннулярного шва между устьями легочных вен. В итоге, уровень летальности составил 5%. Также были купированы клинические симптомы компрессии задне-базального сегмента левого желудочка и органов респираторной системы.

Примечателен тот факт, что данный метод может быть применен к оперативному лечению пациентов детского возраста. Так в литературе описан факт хирургического лечения с применением методики наложения плицирующих швов левого предсердия у пациента 2-х лет с диагнозом: синдром Марфана. В клинике присутствовали недостаточность митрального клапана с левой атриомегалией. Описание данного случая принадлежит Kamikubo Y. et al. (1999), который так же доложил о подтвержденном сокращении объема полости левого предсердия.

При ретроспективном анализе результатов оперативного лечения порока митрального клапана у 30 пациентов, которым была проведена так же и пластика левого предсердия, Hagihara H. et al. в 1995 году подтвердили хорошее уменьшение размеров ЛП с 69,0 ± 8,5 мм до 53,7 ± 9,1 мм ($P < 0,01$) в ближайший послеоперационный период. Госпитальная летальность была зафиксирована в 7%.

Аналогичные результаты были описаны и в 1992 году Shigenobu M. et al., которые изучили 8 случаев пликации по методу Kawazoe у пациентов с митральным стенозом.

Хирургия в арсенале имеет несколько модификаций пликации стенки предсердия, которые применяются при выполнении атриопластики. Преследуя цель вернуть симметрию контурам левого предсердия С. Л. Дземешкевич (2001), применил плицирующие швы по типу «Мерседес». Похожий результат показал и Sinatra R. et al. (2001), предложив треугольные резекции стенки предсердия. Пациент 56 лет с гигантским левым предсердием (размеры 18х20х17см), с явлениями компрессии смежнорасположенных органов. После проведения пластики левого предсердия - эхокардиография установила размер в 11,7см, осложнения не зафиксированы.

Так же, у пациентов с атриомегалией возникают проблемы с восстановлением синусового ритма после операции. А ведь это не менее важный фактор для положительной динамики в послеоперационном периоде. Для достижения данной цели, ряд исследователей предложили дополнять атриопластику левого предсердия ушиванием его ушка. Другие для решения того же вопроса, а также для устранения мерцательной аритмии предлагают проводить полную изоляцию легочных вен путем нанесения хирургических разрезов по их окружности, что в результате дает изоляцию хаотически возникающих импульсов, являющимися причиной возникновения мерцательной аритмии (Sankar N. M. et al. 1998, Garcia-Villarreal O. A, et al. 2002). Garcia-Villarreal et al. (2002), Kalil R. A. et al. (2002), Sankar N. M. et al. (2003)).

К сожалению, не всегда наложение плицирующих швов и резекция стенки предсердия дают шанс на положительную динамику состояния пациента, так как размеры левого предсердия увеличиваются настолько, что все проводимые мероприятия остаются безуспешными. В связи с этим, был предложен другой подход к данному вопросу. Гигантские размеры сердца уменьшают путем проведения аутотрансплантации левого предсердия: проводят резекцию полосы шириной примерно 5 см, отсекая ее от стенки левого предсердия, затем восстанавливают целостность указанной камеры сердца путем наложения анастомоза Livi U et al. (1988) и Batista RЛ. V. et al. (1996).

Другой методикой является аутотрансплантация (Lessana A.

et al. 1999), когда проводится «ограниченная» резекция – то есть иссечение сегмента шириной 3-4см между правыми и левыми легочными венами и боковой стенки левого предсердия между фиброзным кольцом двустворчатого клапана и легочными венами. И «расширенная» резекция левого предсердия, которая подразумевала выделение пары площадок с устьями правых и левых легочных вен, после чего ткань между правыми и левыми легочными венами и участком между легочными венами и фиброзным кольцом левого атриовентрикулярного клапана, купол левого предсердия и его ушко широко резецируются. Целостность камеры восстанавливалась непрерывным швом из полипропилена 4/0, при этом ее полость сокращалась не только из-за иссечения указанных областей, но и за счет швов при реинплантации.

В литературе есть статья (Hasan Basri Erdoan et al. (2001)), содержащая описание частичной резекции левого предсердия у 20 пациентов (8 мужчин и 12 женщин), возрастной состав группы составлял от 19 до 63 лет. В послеоперационном периоде было отмечено значительные уменьшения размеров сердца, что было заметно в статистическом сравнении. Так же зафиксировано улучшение функциональной способности сердечной мышцы. Приведены следующие показатели, характеризующие результативность проведенного оперативного лечения: объем ЛП до операции 265,3 ± 125 мл, после 83 ± 43 мл; диаметр ЛП до операции 8,02 ± 1,31см, после 4,4 ± 1,23 см. Восстановление синусового ритма было отмечено у 13 пациентов, что соответствует 65% от общего числа.

Стандартный гатицирующий подход с целью сокращения габаритов левого предсердия не демонстрирует высокий уровень результативности, особенно, в сравнении с перспективами аутотрансплантации, что подтверждается исследованием Troise G. et al. (2003, 2004). Мерцательная аритмия присутствовала во всех наблюдаемых случаях. В докладе так же описываются цифровые данные оперативного вмешательства: до операции размер ЛП составлял 65,4 ± 17,1 мм., после 48,4 ± 5,6 мм. Синусовый ритм восстановился у 88,9% прооперированных. Аналогичные данные представляют и другие авторы: Schercr M. et al. (2003), Erdogan H. B. et al. (2004), Garcia-Villareal O. A. et al. (2003, 2004).

Другое сообщение от А. М. Караськова с соавт. (2001), содержит обобщенную информацию об исходах и результатах пластики левого предсердия в 21 случае пациентов с нарушением функции протеза двустворчатого клапана. Условия проводимых операций – искусственное кровообращение и гипотермия, что предупреждало развитие синдрома сдавления задне-базального участка левого желудочка и органов респираторного тракта. Как результат репротезирования митрального клапана и левой атриопластики – размер ЛП сократился с 8,0 – 16,8см. (в среднем 8,2см.) до 4,5 – 7,0 см. (в среднем 5,8см.); компрессия задне-базального сегмента левого желудочка не отмечалась, КТИ уменьшился. Кардиотоническая поддержка и сроки проведения послеоперационной искусственной вентиляции легких значительно уменьшились.

Считаем должным отметить и другие точки зрения ряда авторов, которые придерживались другого мнения о воздействии атриомегалии на течение митрального порока и оперативный процесс. Так, Matsuda H. и соавт. (1990) не выявили необходимости в дополнительной поддержке дыхательной функции после проведения реконструктивной операции на левое предсердие, обусловленной атриомегалией. А другие авторы (Mahapatra S., 1983) определили наличие дальнейшего расширения полостей левого предсердия после протезирования митрального клапана в отсутствии дисфункции протеза. Di Eusanio G. (1988) так же не нашел взаимосвязи между гигантским левым предсердием и факторами риска хирургического вмешательства направленного на коррекцию митрального порока.

Отсутствие в специализированной литературе детальных и достоверных данных об отдаленных результатах оперативного лечения пациентов с пороком митрального клапана, осложненного гигантским левым предсердием, подтверждает нерешенность данной проблемы в кардиохирургии. Оперативная тактика является на сегодняшний день открытой темой для отдельного обсуждения. После анализа литературных источников, по указанным проблемам остро обозначилась нерешенность и потребность в подробном изучении. Что было воспринято нами с особым интересом.

## Литература


*1. Константинов Б.А. и соавт. Атриопластика в хирургической коррекции митрального порока, осложненного левой атриомегалией. Грудная и сердечно-сосудистая хирургия. 1990 №2 С. 3-8.*

*2. Маколкин В.И. Приобретенные пороки сердца. М. Медицина. 1992. с.199.*

*3. Иваницкая М.А. Рентгенодиагностика забол/ сердца. М.1970.с.56-59.*

*4. Le Roux B.T., Gotsman M.S. Giant left atrium. Thorax. 1970.Vol.25 P. 190-198.*

*5. Johnson J., Danielson G.K. et al. Plication of die giant left atrium at operation for severe mitral regurgitation. Surgery 1967 - Vol. -61 (1). P. 118-121.*

*6. Troise G., Cirillo M., et al. Mid-term results of cardiac autotransplantation as method to treat permanent atrial fibrillation and mitral disease. Eur J Cardiothorac Surg. 2004 - Vol. - 25. P. 1025-1031*

*7. Troise G. et al. Cardiac autotransplantation for the treatment of permanent atrial fibrillation combined with mitral valve disease./Heart Surg Forum.2003.Vol.6.P.138-142.*

*8. Sinatra R. et al. A novel technique for giant left atrium reduction. // Eur J Cardiothorac Surg. 2001 - Vol. - 20. P. 412-414.*

*9. Shigenobu M., Yanagi H. et al. Surgical treatment of the giant left atrium. The effect of left atrial plication on left ventricular function. // Kyobu Geka. 1985 - Vol. - 38. P. 13-17.*

*10. Sehcrer M. Dzcmali O, Aybek T, Wimmer-Greinecker G, Moritz A. Impact of left, atrial size reduction on chronic atrial fibrillation in mitral valve surgery. // J Heart Valve Dis. 2003 - Vol. - 12. P. 469-474.*

*11. Sankar N.M. et al. M. Pulmonary vein isolation and left atrial reduction for chronic atrial fibrillation secondary to mitral valve disease. Ann Thorac Surg. 2003 - Vol. - 75. P. 1680.*

*12. Sankar N. M, Farnsworth A. E. Left atrial reduction for chronic atrial fibrillation associated with mitral valve disease. // Ann Thorac Surg. 1998 - Vol. - 66. P. 254-256.*

*13. Matsuda H. et al. The causes of prolonged postoperative respiratory care in mitral valve disease with a giant left atrium. // Kyobu Geka 1990 - Vol. - 43(3). P. 172-177, discussion P. 177-182.*

*14. Kawazoe K., Beppu S., Takahara Y. et al. Surgical treatment of giant left atrium combined with mitral valvular disease. Plication procedure for reduction of compression to the left ventricle, bronchus, and pulmonary parenchyma. // .T Thorac Cardiovasc Surg 1983 - Vol. - 85(6). P. 885-892.*

*15. Kamikubo Y., Murashita T. et al. A case of mitral valve replacement and left atrial plication for infantile Marian syndrome with giant left atrium due to mitral valve regurgitation. // Kyobu Geka 1999 - VoL - 52 (7). P. 579-582.*

*16. Isomura T. et al. Left atrial plication and mitral valve replacement for giant left atrium accompanying mitral lesion. // J Card Surg. 1993 - Vol. - S (3). P. 365-370.*

*17. Hagihara H. et al. Left atrial plication combined with mitral valve surgery in patients with a giant left atrium. // Surg Today 1995-Vol; -25. P. 338-342.*

*18. Garcia-Villarreal O. A. et al. Pitfalls in left atrial reduction. Superior neo-cava with pericardium RevEsp Cardiol, 2002 - Vol. - 55. P. 546-548.*

*19. Erdogan H.B. et al. Partial cardiac autotransplantation for reduction of the left atrium. // Asian Cardiovasc Thorac Ann. 2004 - Vol. - 2.*

*20. Dzemeshkevich S. et al. Isolated replacement of the mitral leaflets and "Mercedes"-plastics of the giant left atrium: surgery for patients with left ventricle dysfunction and left atrium enlargement. J Cardiovasc Surg (Torino). 2001 - Vol. - 42. P. 505-508.*

*21. Bertoli D., Filorizzo G. An unusual cardiomegaly: the giant left atrium. // Clin Cardiol 1998 - Vol.- 21(12). P. 918.*

*22. Beppu S., Kawazoe K. et al. Echocardiographic study of abnormal position and motion of the posterobasal wall of the left ventricle in cases of giant left atrium, // Am J Cardiol 1982 Feb - VoL-49 (2) P. 467-472.*

*23. Batista R.J.V. et al. Cardiac autotransplantation: a new approach for the treatment of complex cardiac problems. // Abstract programme of the 10th annual meeting of the European Association of Cardio-thoracic Surgery. London; ICR Publishers, 1996 P, 80.*

*24. Караськов А. М. и соавт. «Атриопластика при репротезированиях митрального клапана. Патология Кровообращения и Кардиохирургия.2001 № 4 С. 17-22.*

*25.Kalil R.A. et al. Simple surgical isolation of pulmonary veins tor treating secondary atrial fibrillation in mitral valve disease, // Ann Thorac Surg. 2002 -Vol.-73 (4) P. 1169-1173.*

# Оценка результатов лечения больных после антирефлюксных операций

*Волчкова И.С.*
*АО «Медицинский университет Астана»*
*УДК 616.329-089-07*

***Антирефлюкстік операциялардан кейін науқастарды емдеу нәтижелерін бағалау***

*И.С. Волчкова*

*«Астананың медициналық университеті»*

*Түйінді сөздер: гастроэзофагеальді рефлюксті ауру, лапароскопия, фундопликация, нәтижелер.*

*Автор Nissen түріндегі лапароскопиялық тоталды фундопликацияның және миотондық компоненттерімен тоталды фундопликациямен әзірленген нәтижелерді салыстырды. Фундопликацияның ұсынылған нұсқасы диафрагмалды аяқшалар мен тамақ жолдарының анатомды-физиологиялық ерекшеліктерін есепке алынатындығы және жұтқан кезде фундопликациялық сақинаның ажыратуына қабілеттілігі және диафрагмалды аяқшалардың бұлшықет тонусының есебінен қалыпты жағдайды кері толық ажыратуы белгіленді. Осының бәрі антирефлюкстік операциялардың нәтижелерін жақсартуға мүмкіндік береді.*

***Evaluation Of The Patients Results Treatment After Antireflux Operations***

*I.S. Volchkova*

*«Astana Medical University»*

*Key words: gastroesophageal reflux disease, laparoscopy, fundoplication, results.*

*The author compared the results of laparoscopic Nissen and all-out fundoplication type developed by total fundoplication with miotonic component. It is determined that the proposed version fundoplications takes into account the anatomical and physiological characteristics of diafragmal legs and deactivation of the esophagus fundoplication rings during swallowing and came close at rest through muscular tonicity of diafragmal legs. This resulted in improved results antireflux operations.*

Проблема лечения больных гастроэзофагеальной рефлюксной болезнью (ГЭРБ), несмотря на современные возможности медикаментозной терапии, продолжает оставаться актуальной, что обусловлено распространенностью заболевания, немалой долей случаев резистентности к терапии и склонностью к развитию осложнений [1]. В последние годы лапароскопические операции входят в повседневную практику лечения пациентов с ГЭРБ [2]. Золотым стандартом в антирефлюксной хирургии, по мнению большинства хирургов, остается фундопликация по Nissen. Наиболее серьезным осложнением таких операций по-прежнему является дисфагия, частота которой, по разным данным, колеблется от 6 до 44% [3, 4].

## Цель исследования

- сопоставить результаты лапароскопической тотальной фундопликации типа Nissen и разработанной нами тотальной фундопликации с миотоническим компонентом.

## Материалы и методы

Изучены результаты оперативного лечения 72 пациентов с установленным диагнозом ГЭРБ, по поводу которой им были выполнены лапароскопические антирефлюксные операции. Все больные (n=72) по использованному методу фундопликации были разделены на две группы: первая - основная группа (А) (n=30), где использован разработанный метод лапароскопической тотальной фундопликации с миотоническим компонентом манжетки– ( патент РФ 2371140 от 27.10.2009 Оспанов О.Б и соавт.), вторая - контрольная группа (Б) (n=42), в которой применялась лапароскопическая тотальная фундопликация типа Ниссена.

При разработанном методе операции, диафрагмальные ножки в нижней половине ушитого хиатусного отверстия использовали для подшивания к ним дна желудка. Поэтому данную часть хиатуса не ушивали наглухо, а использовали с целью возможности миотонической регуляции создаваемой манжетки. После сшивания передней и задней частей дна желудка с правой и левой ножками диафрагмы соответственно, формировали полную (тотальную) фундопликацию с миотоническим компонентом манжетки, которая в отличие от операции Nissen не являлась замкнутой и не предусматривала прямого сшивания передней и задней стенок дна желудка между собой.

Наличие селективного рефлекторного перифренального механизма, оказывающего тормозящее (расслабляющее) действие на мышечный тонус диафрагмальных ножек во время глотания обусловливал возможность их использования для миотонической регуляции фундопликационной манжетки.

Критерием эффективности той или иной антирефлюксной методики были: субъективная послеоперационная оценка самим пациентом излечения от проявлений рефлюкс-эзофагита, отраженная письменно на бланке специализированного опросника GERD- HRQL и необходимость продолжения приема медикаментозного лечения; объективные данные: рентгенологического обследования, данных обобщенного показателя DeMeester, пищеводной манометрии о состоянии антирефлюксной функции и других показателях анатомо-функционального состояния пищевода и желудка (по градации Visick).

## Результаты

Послеоперационные показатели качества жизни, оцененные по опроснику GERD-HRQL были лучше через 3 месяца после операции в основной группе 5,2±0,7, где было наименьшее число жалоб после операции, против 9,2±0,7 в контрольной группе с большим числом жалоб. Аналогичные результаты получены и через 1 год - 4,7±0,2 против 10,4 ±0,9, соответственно.

Послеоперационная дисфагия 1 степени в основной группе наблюдалась через 1 месяц у 2 пациентов в то время как в данный срок в контрольной группе дисфагия наблюдалась у 18 (42,8%). К 3 месяцу отмечена тенденция снижения частоты дисфагии, составившей в основной группе 3,3% против 30,9% в контрольной группе. К 6 месяцам дисфагии в 1группе не наблюдали, в то время когда во 2 группе она сохранялась у 4 (9,5%) пациентов..

Возврат изжоги после антирефлюксной операции, который

не наблюдался в основной группе, выявлен у 5 (11,9%) пациентов контрольной группы в срок 3 месяца и несколько участился к 6 месяцам и 1 году. К данным срокам во 2 группе наблюдали послеоперационную изжогу у 6 (14,3%) пациентов.

Через 1 месяц после антирефлюксных операций явления рефлюкс-эзофагита у пациентов с эрозивной формой ГЭРБ наблюдались у 17,4% пациентов основной группы и у 20,6% контрольной группы, а через 6 месяцев признаков эзофагита в основной группе не наблюдали, в то время когда в контрольной группе имели место явления эзофагита у 17,6% пациентов.

Признаками, свидетельствующими за восстановление анатомических взаимоотношений в области НПС после операции являлись рентгенологические данные указывающие на устранение аксиальной грыжи и укорочения пищевода с восстановлением абдоминальной позиции пищевода.

Послеоперационный градиент давления в НПС и желудке, выявленный при внутриполостной манометрии указывает на увеличение давление в НПС более чем в два раза в обеих сравниваемых группах.

Обобщенный показатель DeMeester снижался после операции до нормы в обеих группах, но несколько большее снижение наблюдали в основной группе (12,1±4,4), чем в контрольной группе (14,6±5,8).

Рецидивов изжоги в основной группе не наблюдалось, вместе с тем в контрольной группе в сроки до 1 года наблюдался рецидив изжоги у 14,3% пациентов. Качество жизни, оперированных по разработанной методике тотальной фундопликации в сроки до 1 года выше по сравнению со стандартной тотальной методикой. Антирефлюксный эффект через 1 год после выполненной разработанной антирефлюксной операции, составивший по данным обобщенного показателя Де Мистер 15,7± 0,4, выше аналогичной операции по Ниссен, в которой данный показатель составил 17,1±0,8.

Несмотря на более высокие показатели внутрипищеводного давления в покое, при разработанной методике, составившей 13,5±0,1 против 10,8±0,6 мм рт ст в контрольной группе, частота дисфагии в основной группе была значительно ниже чем при использовании аналогичной стандартной методики в сроки до 6 месяцев.

Лучшие результаты операций по градации Visick установлены в основной группе, где Visick 1-2 был у 100% оперированных пациентов против 80,95% в контрольной группе ($\chi^2$=4,6; P=0,03).

Отсутствие послеоперационной летальности и редкие случаи общехирургических интра- и послеоперационных осложнений, а так же ранняя активизация оперированных в обеих группах указывают на то, что предложенный способ фундопликации так же безопасен и малотравматичен как и стандартный метод по Ниссен.

## Заключение

Вместо тотальной фундопликации по Ниссен, где фундопликационная манжетка представляет замкнутое кольцо не способное адекватно изменять внутренний просвет пищевода на этапе глотания и в покое, обеспечивая максимальный антирефлюксный эффект, предложенный нами вариант фундопликации учитывает анатомо-физиологические особенности диафрагмальных ножек и пищевода и способен к размыканию фундопликационного кольца во время глотания и обратному плотному смыканию в состоянии покоя за счет мышечного тонуса диафрагмальных ножек. Все это позволило улучшить результаты антирефлюксных операций.

## Выводы

1. Предложенный антирефлюксный метод снижает частоту послеоперационной дисфагии в срок через 1 месяц: с 42,8% до 6,6%, в срок 3 месяца: с 30,9% до 3,3%, срок 6 месяцев: с 9,5% до 0% (P<0,05).
2. Лучшие результаты операций по градации Visick A.M. установлены в основной группе, где показатель Visick 1-2 был у 100% оперированных пациентов против 80,95% случаев в группе сравнения ($\chi^2$=4,6; P=0,03).

## Литература

*1. Зайцев А.Н., Минин О.Г., Сауткин К.М. Наш опыт лечения гастроэзофагеальной рефлюксной болезни // Эндоскопическая хирургия. – 2004. - №1. – С. 66.*
*2. Чернова Т.Г., Кубышкин В.А. Функциональное состояние пищевода и нижнего пищеводного сфинктера после лапароскопических антирефлюксных операций // Эндоскопическая хирургия. – 2001. - №5. – С.3-8.*
*3. Floch N.R., Hinder R.A. Is laparoscopic reoperation for failed antireflux surgery feasible // Arch Surg. – 1999. №7 (134).- P. 733-737.*
*4. Frantzides C.T., Richards C.A. A study of 362 consecutive laparoscopic Nissen fundoplications // Surgery. – 1998. - №4 (124). – P. 651-655.*

# Анализ результатов аллопластики по Лихтенштейну при ущемлённых паховых грыжах

*Шилкин В.В.*
*3-я городская больница акимата СКО МЗ РК, Петропавловск*

## Введение

Высокая частота развития паховых грыж, которые составляют 75 – 80% от всех грыженосителей [7] и большой процент рецидивов до 9 – 21% после традиционных способов герниопластики, позволяет изыскивать новые более совершенные способы лечения этих больных [7,4]. В связи с этим наиболее перспективным представляется направление, получившее развитие в последние 15 лет, именуемое ненатяжной герниопластикой. Применение сетчатых эндопротезов из полипропиленовых мононитей позволяет ушить разошедшиеся ткани пахового канала без натяжения, укрепить растянутые, разволокнённые и несостоятельные ткани дополнительным прочным материалом [1]. Имплантированная сетка удерживает опорные мягкие ткани в фиксированном положении и служит каркасом для врастания соединительной ткани. Кроме того, она придаёт им дополнительную прочность в период и после заживления, может противостоять инфицированию, обладает биологической инертностью, хорошей переносимостью пациентами и удобна в обращении [2].

В плановой хирургии паховых грыж прочное место заняли ненатяжные методы пластики пахового канала. Наиболее простой и доступной является ненатяжная пластика пахового канала, предложенная I. Lichtenstein и опубликованная в 1989 г. [10]. В настоящее время это наиболее распространённый способ лечения паховых грыж в США и в Европе. Эта процедура значительно популярнее лапароскопической герниопластики. У всех хирургов, применяющих данную методику, количество осложнений не превышает 0,5%, а рецидивы возникают менее чем у 1% пациентов [9].

Неоспоримым преимуществом аллопластики по сравнению с пластикой местными тканями является значительно большая надёжность укрытия пахового канала. Несмотря на широкое распространение в плановой хирургии паховых грыж аллопластика по Лихтенштейну при ущемлённых грыжах занимает незначительное место. Это связано с тем, что не все хирурги используют данную методику у больных с ущемлёнными грыжами в связи с большей длительностью выполнения операции из-за выкраивания и фиксации эндопротеза, техническими трудностями самой операции и нередко расширением её объёма вследствие необратимых изменений ущемлённых органов. По данным отечественной литературы [3], существуют единичные зарубежные работы, в которых анализируются результаты пластики по Лихтенштейну при ущемлённых паховых грыжах.

Наибольшее количество наблюдений приведено A. Wysocki – 33 операции со сроком наблюдения 9 лет [11]. Во всех остальных работах количество наблюдений не превышает 20, составляя в основном 5-10 операций. В отечественной литературе удалось найти только 2 работы, освещающие данную проблему [5,8]. Несмотря на небольшое количество наблюдений, все авторы отмечают эффективность и безопасность данной методики при ущемлённых грыжах.

## Материал и методы

Клиническим материалом для настоящей работы явилось изучение результатов обследования и хирургического лечения 223 больных, которые были оперированы по поводу ущемлённых паховых грыж в общехирургическом отделении КГП на ПХВ «3-я городская больница» г. Петропавловска с марта 2006 г. по май 2010 г.

В основную группу вошли 74 пациента, которым произведена аллопластика по Лихтенштейну. Контрольная группа была представлена 149 больными, оперированными традиционными способами, которым выполнена натяжная пластика. Больных контрольной группы оперировали классическими способами, доступом к грыжевым воротам. Применялся традиционный шовный материал. Антибиотики назначались только при наличии гнойных осложнений. Выбор клинического материала определялся тем, что, несмотря на множество существующих способов грыжесечения, сохраняется большое количество ранних и поздних послеоперационных осложнений, остаётся неудовлетворённость пациентов результатами проведенных операций. Это объясняется слабостью мышц паховой области, особенно у больных пожилого возраста. По полу и возрасту больные в обеих группах достоверно не различались между собой: мужчины составили 87,9% всей выборочной совокупности (рис. 1).

Наибольшую часть пациентов составляют лица трудоспособного возраста, что подчёркивает социально-экономическую значимость проблемы. Примерно 49,4% - лица пожилого и старческого возраста.

Сопутствующие заболевания имелись у 73,4% в основной группе и у 78,7% - в контрольной, что не могло не отразиться на течении послеоперационного периода. При рассмотрении больных по сопутствующим заболеваниям в зависимости от возраста наблюдается прямая зависимость в обеих группах – с увеличением возраста растёт число сопутствующей патологии. Первое место занимают ишемическая болезнь сердца и гипертоническая болезнь (24,9%), на втором месте – хронические неспецифические заболевания лёгких (17,8%), на третьем – заболевания желудочно-кишечного тракта (11,3%), на четвёртом – сахарный диабет (7%), на пятом месте – болезни мочеполовой системы (3,8%). При сравнении полученных результатов у больных контрольной и основной групп различий в структуре сопутствующих заболеваний не наблюдалось. Наибольшее влияние на течение раневого процесса оказывал сахарный диабет, имевший склонность к декомпенсации. В обеих группах 51% больных поступили менее чем через 2 ч от момента ущемления грыжи, более чем у 50% больных имелись сложные формы грыж – прямые и большие косые, в том числе и пахово-мошоночные, что затрудняло выполнение пластики пахового канала независимо от метода. Всем больным выполнено грыжесечение, при наличии показаний- резекция ущемлённого органа и пластика пахового канала.

Виды выполненной пластики представлены в табл. 1.

Таблица 1. Виды пластики пахового канала у больных с ущемленными грыжами

| Вид пластики | Число операций | |
|---|---|---|
| | абс. | % |
| По Лихтенштейну | 74 | 33,2 |
| По Постемскому | 67 | 30 |
| По Жирару – Спасокукоцкому | 27 | 12,1 |
| По Мартынову | 16 | 7,2 |
| По Шолдису | 4 | 1,8 |
| По Бассини | 5 | 2,2 |

| | | |
|---|---|---|
| Местными тканями | 26 | 11,7 |
| Однослойная глубокая пластика | 4 | 1,8 |
| Всего | 223 | 100,0 |

Из общего числа выполненных пластик наиболее часто выполнялась аллопластика пахового канала по Лихтенштейну с незначительными модификациями. Основываясь на собственном опыте выполнения данной операции у 74 больных необходимо подчеркнуть следующие моменты, повышающие надёжность данного метода. Сетчатый эндопротез помещаем преперитонеально. Этот принцип необходимо соблюдать независимо от того, каким доступом выполняется грыжесечение: наружным открытым, внутренним открытым или лапароскопическим. В случае прямой паховой грыжи небольших размеров грыжевой мешок не вскрываем и не иссекаем, а погружаем его внутрь (9 больных). Полипропиленовую сетку необходимо прочно фиксировать к лонному бугорку и к подвздошно-лонной связке, а по верхнему краю подшиваем её 4-5 узловыми швами к внутренней косой и поперечной мышцам примерно на 2 см выше их нижнего края. Необходимо моделировать эндопротез таким образом, чтобы при фиксации избежать его гофрирование, скручивание и натяжение. Разрез эндопротеза делаем с латеральной стороны. Вырезаем в сетке отверстие для прохождения семенного канатика. После проведения семенного канатика «хвосты» сшиваем. Переднюю стенку пахового канала ушиваем «край в край» над семенным канатиком у больных молодого возраста (39 больных), а у пациентов старших возрастных групп – под ним (35 больных). Для подшивания сетки используем качественный атравматический шовный материал. Скопление крови или серозной жидкости в области эндопротеза крайне нежелательно, так как предрасполагает к инфицированию и развитию осложнений, поэтому необходимо на сутки оставлять в ране перчаточный дренаж небольшого диаметра, размещая его под листками ушитого апоневроза наружной косой мышцы живота.

## Результаты и обсуждение

При сравнении общего числа осложнений отмечен больший процент их развития у больных в контрольной группе. Осложнения после операции развились в целом у 18 (12%) пациентов в контрольной группе и у 5 (6,8%) пациентов в основной. Наиболее частым осложнением со стороны раны у пациентов контрольной группы выявлена серома, она встречалась в 6 случаях (4%) и у 2 (2,7%) пациентов основной группы. Основной причиной развития сером является неадекватное дренирование операционных ран. Во всех случаях серомы ликвидированы вакуум – аспирацией без повторного оперативного вмешательства. Инфильтраты наблюдались у 5 (3,3%) больных контрольной группы, гематомы – у 2 (1,3%), в основной группе данные осложнения не наблюдались. В контрольной группе лигатурные свищи наблюдались у 3 пациентов и у 2 пациентов в основной. Данное осложнение устранено консервативным лечением.

У остальных 2 больных наблюдались осложнения со стороны сердечно-сосудистой и дыхательной систем, чего не наблюдалось у больных основной группы. Это связано, по-видимому, с более выраженным болевым синдромом в раннем послеоперационном периоде и введением наркотических анальгетиков. Объясняется это тем, что при выполнении ненатяжной пластики мышцы не травмируются и не смещаются, в то время как при натяжной пластике мышцы испытывают натяжение и соответственно при их сокращении пациент испытывает сильную боль. Этот механизм развития боли при натяжной герниопластике подтверждают данные ряда авторов [1,3]. Болевые ощущения после аллопластики паховых грыж ненатяжным способом выражены незначительно, и реабилитация больных наступает быстрее.

Средняя продолжительность стационарного лечения после аллопластики была несколько ниже, чем при устранении

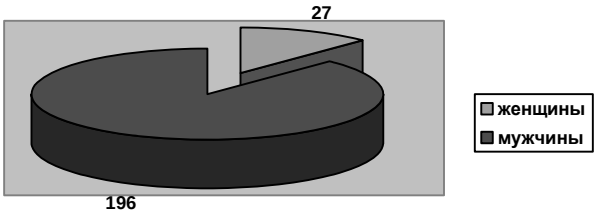


Рис.1. Распределение больных по полу.

паховой грыжи натяжными способами, и составила в среднем 6 сут против 8 сут после герниопластики традиционными способами.

Отдалённые результаты удалось проследить у 119 (79,8%) больных выписанных в контрольной группе и у 62 (83,7%) в основной группе в сроки от 6 мес до 3 лет. При сопоставлении отдалённых результатов операции выявлена значительная разница по их показателям в группах. Количество, или частота рецидивов в отдалённом после операции периоде, является основным критерием эффективности любого метода лечения грыж. В основной группе рецидивов паховых грыж не отмечено пока ни у одного больного. Все пациенты вернулись к своей обычной работе, не ограничивают физических нагрузок, ведут активный образ жизни. В то время как в контрольной они были выявлены у 6 (4%) пациентов. Всем им выполнена пластика пахового канала по Постемскому, и у всех возник рецидив в области вновь сформированного внутреннего отверстия пахового канала. Это опровергает мнение некоторых отечественных авторов [6], считающих данный вид пластики наиболее показанным при ущемлённых грыжах.

## Выводы

Таким образом, аллопластика по Лихтенштейну при ущемлённых паховых грыжах является доступным и альтернативным методом операции, обладая большими преимуществами перед традиционной герниопластикой, позволяет достоверно улучшить отдалённые результаты, даёт возможность снизить количество осложнений и рецидивов. Данный вид пластики может быть рекомендован к более широкому применению в экстренной хирургии.

## Литература

*1. Васильев С.В., Мошкова Т.А., Олейник В.В., МорозовА.Б. Аллопластика паховых грыж полипропиленовыми сетками // Вестн. хир. – 2007. - №1. – с. 80 – 82.*
*2. Егиев В.Н. Ненатяжная герниопластика. – М.: Медпрактика, 2002.-147 с.*
*3. Егиев В.Н., Рудакова М.Н., Сергейчев А.К., Сакеев Е.П. Результаты пластики Лихтенштейна при ущемлённых паховых грыжах // Эндоскопич. хирург. – 2006. - №3. – с. 3 – 6.*
*4. Мариев А.И., Ушаков Н.Д. Наружные грыжи живота. – Петрозаводск: изд. Петрозаводск. гос. ун-та, 1998. – 195 с.*
*5. Османов А.О., Газиев Р.М. Лечение осложнённых паховых грыж у больных пожилого и старческого возраста. Герниология 2004; 3: 39 – 40.*
*6. Саенко В.Ф., Белянский Л.С., Манойло Н.В. Современные направления открытой пластики грыжи брюшной стенки. Клин. хир. 2001; 6: 59 – 64.*
*7. Тоскин К.Д., Жебровский В.В. Грыжи живота. – М. : Медицина, 1983. – с. 77 – 172.*
*8. Фёдоров И.В., Чугунов А.Н., Воронин А.В. Эндопротезирование в экстренной хирургии грыж. Герниология 2004; 3: 50 – 51.*
*9. Юрасов А.В., Фёдоров Д.А., Шестаков А.Л. и др. Современная тактика хирургического лечения паховых грыж // Анн. хир. – 2002. - №2- с. 54 – 59.*
*10. Lichtenstein I.L., Shulman A.G., Amid P.K., Montllor M.M. The tension free hernioplasty. Am J Surg 1989; 157: 188 – 193.*
*11. Wysocky A., Pozniczek M., Krzywon J., Strzalka M. Lichtenstein repair for incarcerated groin hernias. Eur G Surg 2002; 168: 8 – 9: 452 – 454*

# Диагностика и лечение ахалазии кардии

*Мусабаев Н.Х.*
*Казахский национальный медицинский университет им. С. Д. Асфендиярова, кафедра хирургических болезней № 2*

Ахалазия кардии – отсутствие расслабления мышечного сфинктера пищевода во время глотания. При данном заболевании возникает нарушение тонуса и моторики пищевода, что в клинике проявляется задержкой в нем пищи (1,2,3). Это заболевание характеризуется триадой основных симптомов: дисфагией, регургитацией и загрудинными болями. Степень выраженности дисфагии зависит от характера расстройств функции пищевода, нередко связанной с психической травмой. При ранней дисфагии происходит чередование нормальной проходимости пищевода (так называемых светлых промежутков) с короткими периодами задержки пищи, при этом считают, что дисфагия носит интермиттирующий характер. Обычно лучше проходит полужидкая, теплая пища. Иногда дисфагия носит парадоксальный характер, когда задерживается жидкая пища, а твердая проходит хорошо. Типичным признаком ахалазии является регургитация – срыгивание пищи полным ртом. Она может появляться во время и после еды. Третий основной симптом – боли, которые возникают за грудиной при глотании и связаны со спазмом пищевода. В поздних стадиях заболевания боли появляются независимо от приема пищи и обусловлены эзофагитом, переполнением пищевода содержимым.

По классификации Б. В. Петровского существуют четыре стадии ахалазии. Первая стадия характеризуется кратковременной задержкой пищи, может наблюдаться срыгивание мелкими порциями, что объясняется спазмом стенок пищевода. Диаметр просвета последнего, а также кардии не изменяется. Так как эвакуация пищи полная, хотя и замедленная, то регургитация в данной стадии отсутствует. Во второй стадии усугубляются нарушения функции кардии, проявляющиеся прогрессированием дисфагии. Больные вынуждены запивать твердую пищу водой, производить глотательные движения, запрокинув голову назад, искать удобную позу во время приема пищи. Эвакуация из пищевода замедляется, задерживаются пищевые массы. При этом возникает регургитация, которая проявляется болями за грудиной после еды. Иногда боли иррадиируют в спину. Состояние больного улучшается после опорожнения пищевода. В данной ситуации возникает расширение просвета пищевода и утолщение его мышечной стенки. В третьей стадии наряду с функциональными нарушениями наблюдаются органические изменения пищевода. Кардиальный отдел его сужается вследствие развития рубцовой ткани, происходит дальнейшее расширение просвета выше расположенных сегментов пищевода. При этом кардия долгое время закрыта, а в период небольшого раскрытия может пропустить лишь мелкие порции пищи. Вследствие длительной задержки пищевых масс в пищеводе образуется много содержимого, которое приводит к его резкому расширению и искривлению. В результате переполнения пищевода наблюдаются обильные срыгивания полным ртом. Больных беспокоят жжение за грудиной, одышка сердцебиение. Облегчение возникает после срыгивания. При этой стадии страдает общее состояние больных, наступает потеря массы тела и снижается трудоспособность. Четвертая стадия характеризуется резким сужением кардии и максимальным расширением других сегментов пищевода, он приобретает мешковидную или S-образную форму, стенки его истончаются, перистальтика отсутствует. Пищевые массы задерживаются в пищеводе не только часами, а даже сутками. Вследствие их разложения возникает воспалительный процесс, который приводит к образованию трещин, язв, медиастенитов. Наступает истощение больных.

Диагностика основывается на данных анамнеза, клиники заболевания и результатах рентгенологического исследования пищевода. При опросе больного выясняют его нервно-психическое состояние, выраженность вышеперечисленной триады симптомов. Окончательным в установлении диагноза является рентгенологическое исследование. Уже на обзорной рентгенограмме при третьей-четвертой стадиях ахалазии кардии определяется расширение средостения вправо, отсутствие газового пузыря желудка, а также легочные осложнения в виде пневмосклероза, пневмонии, абсцессов. Контрастное исследование при первой стадии выявляет кратковременный спазм кардии после первых глотков бариевой взвеси. Слизистая пищевода и его просвет не изменены. Во второй стадии имеет место стойкий спазм кардии, который сочетается с незначительным расширением пищевода. Тонус его сохранен. Перистальтика вначале усилена, а затем наступает ее ослабление. Раскрытие кардии происходит только благодаря повышенному гидростатическому давлению принятой жидкости или пищи. Газовый пузырь желудка обычно отсутствует. Наиболее характерна рентгенологическая картина при третьей-четвертой стадиях заболевания. Дистальный отдел пищевода сужен и описывается как симптом «мышиного хвоста». На остальном протяжении пищевод приобретает мешковидную или S-образную форму. Тонус его и перистальтика снижены или отсутствуют. Диаметр просвета пищевода достигает 15 см и более, количество содержимого – 3-5 л, контрастное вещество определяется через 24-48 часов после начала исследования.

Дифференциальная диагностика проводится с раком пищевода, рубцовой стриктурой, дивертикулом, доброкачественными опухолями. Общим симптомом для них является дисфагия. При раке дисфагия развивается постепенно и носит стойкий характер. При рубцовой стриктуре имеет значение анамнез. Основным является рентгенологическое исследование. Важное значение имеет эзофагоскопия с биопсией. При ахалазии кардии обычно удается пройти аппаратом в желудок, чего нельзя сделать при раке кардии (5).

Лечебные мероприятия направлены на улучшение проходимости кардии, что достигается консервативным и хирургическим способами. В первой стадии заболевания успех может быть достигнут назначением щадящей диеты (стол 1-1а), обеспечением больному психического комфорта, применением антиспастических препаратов при гипертензионном варианте заболевания. После курса атропинизации иногда уменьшаются или исчезают дисфагия и болезненные ощущения за грудиной. Целесообразноназначать внутрь местные анестетики (15 мл 0,5-1% раствора новокаина). Положительный результат дает прием препаратов метоклопрамида (церукала, реглана) курсами по 3-4 недели, седативных средств и витаминов группы В. Некоторые авторы рекомендуют курс инсулинотерапии (6-10 ЕД перед обедом), что повышает тонус парасимпатической нервной системы. Иногда улучшению состояния пациента способствуют вагосимпатические блокады, физиотерапия и лечебная гимнастика. Однако, большинство авторов отмечают лишь кратковременный эффект от консервативного лечения, поэтому не следует применять его длительно. При отсутствии эффекта показана кардиодилатация. Кардиодалатация – насильственное расширение кардии с помощью пневматического кардиодилататора. Кардиодилатация является основным

методом лечения данного заболевания. Пневматическим кардидилататором удается провести расширение кардии с меньшей травматичностью. За несколько дней до указанной процедуры пищевод промывают раствором фурацилина (при застое пищевых масс). Это делают за 30 минут до кардиодилатации. Вводят подкожно промедол и атропин. Проводят обезболивание языка, глотки, гортани 0,5% раствором дикаина. Во время кардиодилатации больной сидит. Раскрытый кардиодилататор во время одного сеанса задерживают в кардии на 15-60 секунд. Курс кардиодилатации включает 4 сеанса, после которых больной отмечает улучшение прохождения пищи по пищеводу в желудок. При контрольном рентгенологическом исследовании пищевода после курса кардиодилатации выявляется расширение кардии.

При отсутствии эффекта от консервативного лечения, которое включает и кардиодилатацию, показано хирургическое лечение. Последнее используется у 15-20% больных, в основном в четвертой стадии заболевания. Наиболее распространена операция Геллера. Сущность ее состоит в рассечении мышечной оболочки кардии с продолжением разреза на пищевод и дно желудка на 8-10 см. Если Геллер предлагал рассекать переднюю и заднюю стенки кардии, то Цаайер ограничивался только передней кардимиотомией, которая дает положительный эффект в 70 % случаев. Так же Цаайер предложил кардиопластику диафрагмальным лоскутом. После торакотомии в VIII межреберье слева Т-образным разрезом передней стенки пищевода, кардии и желудка иссекали мышечную оболочку и образовавшийся дефект закрывали лоскутом на ножке из левого купола диафрагмы (4).

Таким образом, для выявления ахалазии кардии необходимо всестороннее комплексное клиническое и рентгенологическое обследование, которое позволит выбрать оптимальную тактику и получить хорошие результаты лечения у больных.

## Литература

*1. Березов Ю. Е., Григорьев М. С. Хирургия пищевода. М., «Медицина», 1965, гл. II I, 56-68.*
*2. Моргенштерн А. З. Ахалазия пищевода. М., «Медицина», 1967.*
*3. Василенко В. Х., Суворова Т. А., Гребнев А. Л. Ахалазии кардии. М., «Медицина», 1976.*
*4. Коломийченко М. И. Реконструктивная хирургия пищевода. Киев, 1967.*
*5. Фельдман А. И. Болезни пищевода. М., «Медицина», 1949.*

# Кардиодилатация при функциональной непроходимости кардии

*Мусабаев Н.Х.*
*Казахский национальный медицинский университет им. С. Д. Асфендиярова, кафедра хирургических болезней № 2*

Функциональная непроходимость кардии - многопричинное нейромышечное хроническое заболевание пищевода со стадийным рецидивирующим течением и двояким механизмом развития, что позволяет выделить две патогенетические формы заболевания - кардиоспазм и ахалазию кардии. Заболевание имеет 300-летнюю историю. Клинически заболевание проявляется затруднением в прохождении пищи по пищеводу, срыгиваниями, периодически переходящими в рвоту после еды, которые постепенно приводят больного к истощению от голода.

Форсированное расширение кардии пневматическим кардиодилататором в настоящее время является основным методом лечения больных с функциональной непроходимостью кардии. По данным литературы 17 авторов при применении пневматического кардиодилататора выявили хорошие результаты у 85% больных, рецидив – у 13,4%, а осложнения в 6,26% случаев (1, 3, 4).

Пневматический кардиодилататор состоит из рентгеноконтрастной полой резиновой трубки длиной 120 см и диаметром 15 мм с закругленным концом. На 6 см отступая от конца, укреплен гантелевидной формы баллон длиной 15 см. Стенка баллона состоит из трех оболочек: внутренняя и наружная – резиновые, а средняя – нейлоновая. Нейлоновая оболочка обеспечивает постоянный диаметр баллона, а резиновые – герметизм при нагнетании воздуха. На конце зонда сделан канал, идущий к боковой стенке для струны проводника с направляющей пружинкой на конце, которая периодически используется для проведения зонда через узкий сегмент пищевода при его искривлениях в терминальных стадиях заболевания. Диаметр баллонов в наборе кардиодилататоров различен: 25, 30, 35, 40 и 45 мм. Практически чаще используются кардидилататоры с диаметром баллона 30 и 40 мм. Дилататор снабжен манометром, что позволяет осуществлять нагнетание воздуха дозированно.

Большая протяженность сужения, эктазия и искривления пищевода, сопутствующий эзофагит увеличивают опасность осложнений, снижают результативность лечения и ограничивают возможности метода пневматической кардиодилатации, разработанного в РНЦХ АМН России (2).

Результаты расширения кардии, без сомнения, зависят от количества манипуляций пневмокардилататором. При I стадии (классификация Б. В. Петровского) в среднем проводится 2-3 расширения, при I I стадии - 3,

при I I I стадии - 3-4, при IV – 4 расширения и более.

По данным литературы, в сроки до 8 лет количество отличных и хороших результатов составило 84,2%, удовлетворительных – от 2,1% до 15,8%. Чаще рецидивы наблюдались у больных со I I и I I I стадией заболевания (1-4).

Противопоказания к кардиодилатации пневматическим расширителем ограничены лишь рядом сопутствующих заболеваний: варикозное расширение вен пищевода, деструктивный эзофагит, болезни крови с повышенной кровоточивостью.

Больные с начальными стадиями заболевания не нуждаются в специальной подготовке. При III – IV стадиях заболевания накануне на ночь целесообразно производить промывание пищевода, а утром, в день манипуляции, - аспирацию его содержимого через зонд. Манипуляция осуществляется натощак. Перед кардиодилатацией пневматический расширитель моется теплой водой с мылом, протирается досуха 96% спиртом, закругленный конец его смачивается глицерином.

Пневматический кардиодилататор вводится без премедикации и анестезии; при беспокойстве больных осуществляется анестезия слизистой полости рта и глотки смазыванием 1,5% раствором дикаина. Манипуляция осуществляется в положении больного сидя, под контролем рентгеновского экрана. «Талия» баллона пневмокардидилататора должна находиться в зоне пищеводно-желудочного перехода – это очень важный этап манипуляции, во многом определяющий ее успех. После правильной установки кардиодилататора осуществляется саморасширение кардии. При использовании пневматического расширителя воздух нагнетается в баллон под контролем манометра.

Первая и вторая дилатация осуществляются баллоном диаметром 30 мм при давлении в нем соответственно 180-220 и 300-320 мм. рт. ст. Третье и четвертое расширение производится баллоном с диаметром 40 мм при тех же уровнях давления в баллоне. При недостаточном эффекте от предыдущих расширений используется баллон максимального диаметра - 45 мм при давлении в баллоне от 200 до 320 мм. рт. ст. Длительность самой процедуры составляет 30 - 60 секунд, интервалы между сеансами кардиодилатации при отсутствии осложнений обычно 1-2 дня. Наличие прожилок крови, наблюдаемое на извлеченном баллоне кардиодилататора почти у половины пациентов, не является осложнением. После окончания процедуры воздух из баллона выпускается и кардиодилататор извлекается из пищевода. Больным первые 2-3 часа рекомендуется исключение приема жидкостей через рот и постельный режим. Через 3 часа разрешается пить холодную воду. При отсутствии болей через сутки пациенты получают общий стол с исключением острых и соленых блюд.

Таким образом, пневматическая кардиодилатация в настоящее время является основным методом лечения больных с функциональной непроходимостью кардии. По данным литературы (1-4) при применении пневматического кардиодилататора, хорошие результаты выявлены у 85% больных, рецидив – у 13,4%, а осложнения в 6,26% случаев. В отдаленные сроки до 8 лет количество отличных и хороших результатов - 84,2%, а удовлетворительных – от 2,1% до 15,8%. Чаще рецидивы наблюдались у больных со I I и I I I стадией заболевания (1-4).

## Литература

*1. Петровский Б. В. Избранные лекции по клинической хирургии. М., «Медицина», 1968, раздел II, с. 88-96. «Кардиоспазм».*
*2. Ванцян Э. Н., Черноусов А. Ф., Чисов В. И., Таругин В. Н., Ануфриев А. М. Лечение ахалазии кардии и кардиоспазма кардиодилатацией. «Хирургия», 2, 1974, с. 19-23.*
*3. Уткин В. В. Кардиоспазм. Рига, «Зинатне», 1966.*
*4. Федорова О. Д. Кардиоспазм. М., «Медицина», 1973.*

# Оптимизация приема и подхода консервации донорских почек для их трансплантации

*Зайналов А.К.*

*УДК 616 – 089.843*

*Бұл жарлаланып отырғаннан коретіндеріңіз донор бүйрегінің ең жақсы консервация әдісі. Бұл әдісте қалыпты консервациялық ерітіндіні және қоюлығы төмен ерітіндінің қалыпты ерітіндімен араласқан түріп қолдана отырып жасалынды. Тәжірбиеде жүргізілген 74 патенциалды донор бүйрегі кондиционирлеу кейін донор мүшелерінің қорғалғандығы көріндері. Мүшені алу кезінде жылылық ишемияға жалғастыруда әр түрлі әрекеттерде донор бүйрегінің өзгерістерінің дамуын бағалау үшін морфологиялық тексерудің маңыздылығын көрсетті және донор мүшелерін консервациялау кезінде құрамы әр түрлі ерітінділерді қолдана отырып жасалынды.*

Гетеротопическая аллотрансплантация донорской почки является оптимальным методом лечения пациентов с хронической почечной недостаточностью требующих такого лечения, оптимальный результат от лечения трансплантацией напрямую зависит от качества получения и самого качества полученной донорской почки. Источником донорских почек подлежащих трансплантации реципиентам могут являться живые и трупные доноры. В случае органного донорства от живого донора качество получаемых донорских почек и соответственно результат трансплантации являются более оптимальным по сравнению с трансплантацией при получении донорской почки от маргинального донора, такое отличие результатов объясняется различной длительностью и интенсивностью воздействия повреждающих факторов сопровождающихся на всем протяжении времени как при их получении, консервации, так и при их трансплантации. Этиология и патогенез ишемического повреждения паренхимы донорских почек на разных этапах когда на них происходит это воздействие различен, соответственно на разных этапах когда происходит воздействие повреждающего фактора на донорский орган необходимо использовать мероприятия и приемы сокращающих время и интенсивность ишемического повреждения. Одной из важных задач предупреждающих утрату функциональной полноценности получаемого донорского органа при консервации это устранение внутрисосудистых реакций таких как стаз и тромбоз.

## Целью настоящего исследования

явилась оценка эффективности мероприятий направленных на защиту донорских почек от воздействия ишемии и внутрисосудистых реакций развивающуюся в них при консервации.

## Материал и методы

Проведена оценка противоишемической защиты и качества перфузии 148 донорских почек полученных при кондиционированиях 74 органных доноров с небьющимся сердцем находящихся в различных лечебно профилактических учреждениях за период с 2000 года по настоящее время. Из 148 донорских почек были трансплантированы реципиентам 86 почек, остальные почки не трансплантировались в связи с различными факторами явившимися противопоказанием к трансплантации, такими как множественные сосуды, несовпадение по иммунологическим показателям или невозможности их отмывки. Возраст донора колебался в пределах от 17 до 57 лет. Для оценки качества противоишемической защиты и перфузии донорских почек сравнивали данные полученные при различных мероприятиях позволявших сокращать время тепловой ишемии и различных комбинациях и последовательностях применения растворов предназначенных для отмывки донорских почек.

Все потенциальные доноры почек были пациенты с небьющимся сердцем, то есть асистолическими, кондиционирование всех доноров предусматривало фармакологическую защиту эксплантируемого органа соответственно общим требованиям ведения потенциального донора. Потенциальные органные доноры условно были разделены на группы в зависимости от затраченного времени воздействия тепловой ишемии при изъятии донорских почек: не более 10 минут и более 25 минут. Соответственно по затраченному времени тепловой ишемии 1 группа – 32 (43,2%) донора, у которых время воздействия ишемии при изъятии донорских почек продолжалось не более 10 минут. 2 группа – 42 (56,8%) донора время тепловой ишемии при изъятии донорских почек более 25 минут.

Приемы изъятия донорских почек занимавших различную продолжительность времени были следующими: 1) изъятие почек у потенциальных доноров с использованием местной гипотермии и раствора для их перфузии после катетеризации аорты при этом время тепловой ишемии длится до 10 минут; 2) изъятие почек после лапаротомии и после их мобилизации – стандартная методика Acermann время тепловой ишемии до 20-25 мин (рисунок 1). Вышеизложенные приемы объединяет стандартная лапаротомия и изъятие донорских почек, однако в первом случае перфузия изымаемых почек консервирующим раствором выполняется изолированно до изъятия, во втором случае перфузия почек производится после их изъятия.

При непосредственном изъятии или после изъятия органов из организма донора предстоит следующий этап – отмывка органов или отмывка донорских почек. Кровеносные сосуды почек начиная от их основных ветвей проникая в почечное вещество имеют множественное разделение на мельчайшие порядки. При использовании донора с небьющимся сердцем, даже при соблюдении общих условий его кондиционирования предусматривавшего мероприятия направленные на сохранение жизнеспособности его почек, вероятность качественного получения донорских почек не всегда может приравниваться к требованиям приближенным к удовлетворительным. При получении таких донорских почек с присутствием в их микроциркуляторном русле коркового вещества стаза и полнокровия высока вероятность образования фибриновых тромбов, все это приводит к развитию дистрофических изменений преимущественно в эпителии извитых канальцев или некротических процессов структур почки. [1,2]

Гипотермическая фармакохолодовая консервация донорской почки после ее получения от потенциального органного донора, предусматривает первоначальную ее отмывку от крови консервирующими растворами близких по ионному составу к внутриклеточной жидкости – растворы Колинза, Сакс, НИИТиИО-2, Росса и Маршалла, Бредшнайдера. Несмотря на вышеперечисленные мероприятия, меры направленные на консервацию донорского органа имеют свои специфические особенности, так как задача по отмывке органа от крови ложится на консервирующие растворы имеющие избыточную вязкость [1,2]. В результате такой последовательности отмывки и состава растворов качество отмывки сосудистого русла донорского органа может явиться не вполне эффективной. Отмыванию сосудов

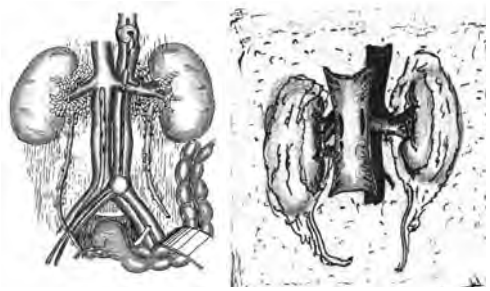

а) б)

Рисунок 1. (а.) Изъятие почек у потенциальных доноров с использованием местной гипотермии и раствора для их перфузии после катетеризации аорты, до лапаротомии; (б.) Изъятые и консервированные почки после их мобилизации и лапаротомии – при стандартной методике Acermann.

мельчайшего порядка от крови и кровяных сгустков в донорской почке способствуют растворы с наименьшей вязкостью, для чего был применен Гепарин разведенный в физиологическом растворе в соотношении 1:100 то есть 1,0 мл Раствора Гепарина на 100,0 мл NaCl 0,9%, температура раствора 14 – 16°С.

Основными клиническими критериями качества консервации донорских почек были скорость постренальной перфузии – наименьшее снижение градиента сосудистого сопротивления при их перфузии, одновременное и равномерное отмывание донорских почек и их эластичная консистенция после примененных способов. Основными морфологическими данными качества консервации донорских почек были состояние нефроцита извитых канальцев, сосудистого клубочка, степень дистрофии и состояние канальцев почки, наличие содержимого и заполненность сосудистых клубочков почки, эти данные расценивались при 400 и 1000 кратном увеличении при окраске гематоксилином и эозином и основным фуксином азура 2 метиленовым синим.

Результаты исследования согласно клинических данных в группе органных доноров с затраченным временем тепловой ишемии до 10 минут и получивших в качестве вытиснения и отмывки сосудистого русла в донорской почке раствор Кустодиол (32 донора 43,2%) доноров – 64 почек – скорость постренальной перфузии – наименьшее снижение градиента сосудистого сопротивления при их перфузии были 20 – 25 капель/мин, также замечено одновременное и равномерное отмывание донорских почек и их эластичная консистенция.

В группе органных доноров с затраченным временем тепловой ишемии до 25 минут и получивших в качестве вытиснения и отмывки сосудистого русла в донорской почке раствор Кустодиол (33 доноров – 44,6% - 66 почек) – скорость постренальной перфузии – наименьшее снижение градиента сосудистого сопротивления при их перфузии были 5 – 15 капель/мин, при этом замечена разница в 5 – 10 капель при отмывании донорских почек и их плотно-эластичная консистенция.

В группе органных доноров с затраченным временем тепловой ишемии до 25 минут и получивших в качестве отмывки сосудистого русла в донорской почке физиологический раствор с разведением Гепарина 1/100 с последующим заполнением сосудистого русла Кустодиолом (9 доноров – 12,1% - 18 почек) – скорость постренальной перфузии – наименьшее снижение градиента сосудистого сопротивления при их перфузии были 20 и более капель/мин, при этом разницы при отмывке донорских почек не замечено, их консистенция эластичная.

Результаты исследования согласно морфологических данных в группе органных доноров с затраченным временем тепловой ишемии до 10 минут и получивших в качестве вытиснения и отмывки сосудистого русла в донорской почке раствор Кустодиол были такими: при 400 кратном увеличении и окраске гематоксилином и эозином отдельные нефроциты извитых канальцев с участками паренхиматозной дистрофии, в клубочках сосудистых петель эритроцитов и других форменных элементов крови не замечено. При 1000 кратном увеличении и аналогично

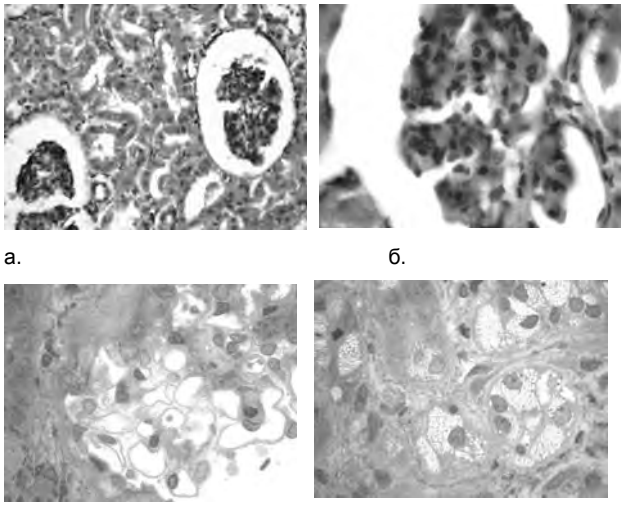

а. б.

в. г.

Рисунок 2. а) Участки паренхиматозной дистрофии отдельных нефроцитов извитых канальцев. Клубочки сосудистых петель не содержат эритороцитов и других форменных элементов крови, окраска гематоксилином и эозином увеличение 400 кратное. б) Петли сосудистого клубочка несколько разволокнены, между ними отмечается слабовыраженный отек и дистрофические изменения мезангиоцитов. В просветах сосудов элементов крови не замечено, окраска гематоксилином и эозином увеличение 1000 кратное. в) Петли сосудистого клубочка пустые, нет в них форменных элементов крови, в просвете сосудов и петель клубочки неправильной формы и пустые, окраска азур 2 основной фуксин, метиленовым синим увеличение 1000 кратное. г) вакуольная дистрофия нефроцитов извитых канальцев, окраска азур 2 основной фуксин, метиленовым синим увеличение 1000 кратное.

вышеуказанной окраске замечено некоторое разволокнение петель сосудистого клубочка, слабовыраженный отек и дистрофические изменения мезангиоцитов. В просветах сосудов элементов крови не обнаружено. При 1000 кратном увеличении и окраске азур 2 основной фуксин, метиленовым синим петли сосудистого клубочка пустые, форменных элементов крови в них нет, просветы сосудов и петель клубочков неправильной формы и пустые (рисунок 2).

В группе органных доноров с затраченным временем тепловой ишемии до 25 минут и получивших в качестве вытиснения и отмывки сосудистого русла в донорской почке раствор Кустодиол при 400 кратном увеличении и окраске гематоксилином и эозином морфологические исследования выявили деформированные сосудистые клубочки за счет компактного сближения сосудистых петель заполненных склеенными эритроцитами. При 1000 кратном увеличении и аналогичной окраске выявлена тяжелая дистрофия нефротелия извитых канальцев почки, большая часть сосудистого клубочка заполнена эритроцитами. При 1000 кратном увеличении и окраске азур 2, основной фуксин, метиленовым синим просвет сосуда и его эндотелий гофрированный, в просвете склеенные “монетные столбики” из эритроцитов (рисунок 3).

В группе органных доноров с затраченным временем тепловой ишемии до 25 минут и получивших в качестве отмывки сосудистого русла в донорской почке физиологический раствор с разведением Гепарина 1/100 с последующим заполнением сосудистого русла Кустодиолом морфологические данные выявили при 400 кратном увеличении и окраске гематоксилином и эозином отдельные нефроциты извитых канальцев с участками паренхиматозной дистрофии, в клубочках сосудистых петель эритроцитов и других форменных элементов крови не замечено. При 1000 кратном увеличении и аналогично вышеуказанной окраске замечено некоторое разволокнение петель сосудистого клубочка, слабовыраженный отек и дистрофические изменения мезангиоцитов. В просветах сосудов элементов крови не обнаружено. При 1000 кратном увеличении

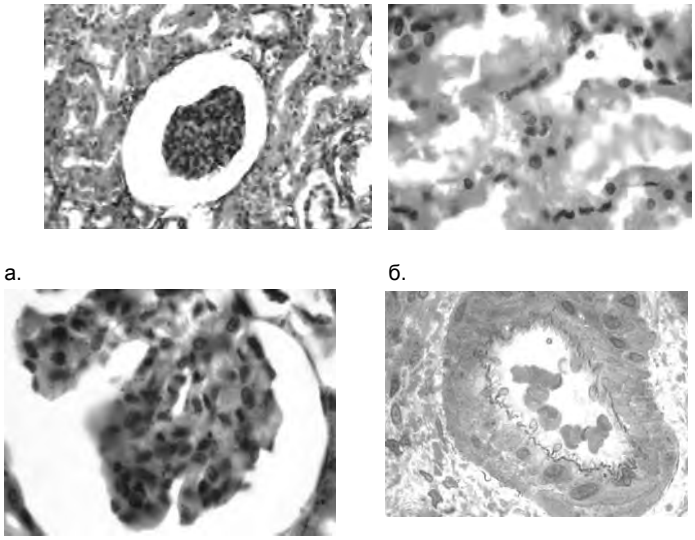

а. б. в. г.

Рисунок 3. а) Деформированный сосудистый клубочек за счет компактного сближения сосудистых петель заполненных склеенными эритроцитами, окраска гематоксилином и эозином увеличение 400 кратное. б) Тяжелая дистрофия нефротелия извитых канальцев почки, окраска гематоксилином и эозином увеличение 1000 кратное. в) Большая часть сосудистого клубочка заполнена эритроцитами, окраска гематоксилином и эозином увеличение 1000 кратное. г) Просвет сосуда и его эндотелий гофрированный, в просвете склеенные “монетные столбики” из эритроцитов, окраска азур 2, основной фуксин, метиленовым синим, увеличение 1000 кратное.

и окраске азур 2 основной фуксин, метиленовым синим петли сосудистого клубочка пустые, форменных элементов крови в них нет, просветы сосудов и петель клубочков неправильной формы и пустые (рисунок 2).

Заключая результаты морфологических данных в 3-х вышеуказанных группах органных доноров с разным диапазоном затраченного времени тепловой ишемии а именно 10 и 25 минут, и разным алгоритмом при консервации получаемых донорских почек выявлены различные результаты. Воздействие тепловой ишемии на донорские почки при изъятии их у органного донора продолжительностью не более 10 минут и консервации их только раствором Кустодиол аналогичны данным в случае воздействия тепловой ишемии продолжительностью 25 минут и консервацией физиологическим раствором с разведением Гепарина 1/100 и после такого раствора раствором Кустодиол, а именно выявлены такие данные – просветы сосудов в сосудистых клубочках различной формы и пустые, в сосудах стромы почки элементы крови отсутствуют, а также наблюдается слабовыраженная вакуольная дистрофия отдельных нефроцитов извитых канальцев. При комплексном морфологическом исследовании в случаях воздействия тепловой ишемии на донорские почки при изъятии их у органного донора продолжительностью более 25 минут и консервации их только раствором Кустодиол показали, что дистрофические изменения нефроцитов извитых канальцев значительно выражены, отмечается отек и разволокнение базальных мембран большинства кровеносных сосудов с участками “гофрирования” интимы склеенными эритроцитами в просветах сосудов и в петлях сосудистых клубочков.

Таким образом несмотря на общепринятые концепции по изъятию донорских органов и применения разных по составу растворов для отмывки и консервации донорских органов качество отмывки консервируемых органов не всегда одинаковы, что связано с рядом факторов. При проведении мероприятий направленных на защиту от действия тепловой ишемии действительно необходимо наибольшее сокращение времени тепловой ишемии, так как продление времени тепловой ишемии влечет изменения, развивающиеся в системе их микроциркуляции. В случае продленного времени тепловой ишемии претерпевших донорскими почками с целью предупреждения тромбообразования и тромбоэмболии в их сосудистом русле необходимо в качестве отмывки и вытеснения содержимого из просвета сосудистого русла применить низкомолекулярные растворы с наименьшей вязкостью.

## Литература


*1. Н.А. Онищенко, М.Ю. Шагидулин. Консервация органов и тканей //Трансплантология под редакцией В.И. Шумакова. МИА, Москва., 2006. С. 65–67.*

*2. И.М. Ильинский, Е.И. Рябоштанова, Л.В. Белецкая, А.Г. Куприянова, В.В. Северин, В.В. Тырин. Патоморфология трансплантированных органов //Трансплантология под редакцией В.И. Шумакова. МИА, Москва., 2006. С. 505–506.*

*3. Д.В. Цветков, А.В. Шаршаткин, И.А. Милосердов, Я.Г. Мойсюк. Некоторые факторы, влияющих на выживаемость почечных трансплантатов.*

*4. В.И. Шумаков, Е.Ш. Штейнгольд, Н.А. Онищенко. Консервация органов. М. Москва., 1975, 252 с.*

*5. Н.А. Онищенко. Термические методы консервации органов. Факторы, ограничивающие допустимые сроки их применения. //Трансплантология и искусственные органы. – 1995, 3-4. С. 71-74.*

*6. Н.А. Онищенко, А.А. Лубяко. Противоишемическая защита миокарда кардиоплегическими растворами //Вестник АМН СССР. 1985, 4. С. 40–47.*

*7. В.А. Зайденов. Гистологическое и иммуноморфологическое исследование аллотрансплантированных почек в раннем послеоперационном периоде. Автореф. Дис. … канд. мед. Наук. – М. 1997. – 28 с.*

*8. A. Bodenham, G.R. Park. Care of multiple organ donor. Intensive Care Med., 1989, vol.15, p.340-348.*

*9. C.E. Nygaard, R.N. Townsend, D.L. Diamond, Organ donor. management and organ outcome: A 6 year review from a level I trauma center. J. Trauma, 1990, vol. 30, p. 728 – 735.*

*10. G. Benoit, J. Hammondi, J. Bellang, et al., Surgery ex situ in kidney transplantation. Ann. Urol., 1998, vol.22. №6, p. 452-454.*

*11. G.E. Brannen, W.H.. Bush, R.J. Correa, et.al. Microvaskular management of multiple renal arteries in transplantation. J. Urol., 1982, vol 128, №1, p.112-115.*

*12. H.O. Andersen, P. Holm, B.F. Hansen et al. Relative importance, of ischemic injury on the development of transplant arteriosclerosis in rabbit aortic allografts // Transplantation. – 1995. – 60. – № 7. P. 631 – 638.*

*13. K. Sibley. Histopatology of chronic rejection // Late graft loss/ ed. Touraine J.L., Traeger J., Betuel H. et al.- Dordrecht/Boston/London. 1997. p. 13-23.*

*14. R.A. Fisher, J.W. Alexander, Management of the multiple organ donor. Clinic. Transplant., 1992, vol.6, 328-335.*

*15. R.C. Mackersie, O.L. Bronsther, S.R. Shackford, Organ procurement in patients wiyh fatal head injuries. The fate of the potential donor. Ann. Surg., 1991, vol.213,suppl. 2,p. 143-150.*

*16. W.A. Baumgartner, Evaluation and management of the heart donor. In: Heart and Heart – Lung Transplantation. Ed.: W.A. Baumgartner,B.A. Reitz, S.C.Achuff. W.B. Saunders Company, Philadelphia, 1990, p. 86-102.*

# Ультразвуковые особенности параовариального образования в диагностике внематочной беременности

*Костырева Н.А., Ахметов Е.А.*
*Кафедра ультразвуковой и функциональной диагностики АГИУВ г. Алматы.*

В диагностике эктопической беременности решающее значение имеет визуализация плодного яйца с живым эмбрионом вне полости матки. Многие автороры считают этот признак абсолютно достоверным.

По данным литературы абсолютно достоверный признак внематочной беременности, а именно регистрация «сердцебиения» эмбриона вне полости матки возможна только в 5-29,1% наблюдений.(1,2)

Цель настоящей работы явилось детальное изучение структуры придаткового образования у больных с эктопической беременностью для определения дополнительных признаков, которые помогают в диагностике.

## Материал и методы

Обследовано 117 женщин с подозрением на ЭБ, поступивших отделение ургентной гинекологии Центральной Городской Клинической Больницы г. Алматы в период с 2005 по 2009 гг. Среди них прогрессирующая трубная беременность наблюдалась у 17 (15%) пациенток, прерывание трубной беременности по типу трубного аборта у 83(73%), разрыв трубы 7 (6,4%), прогрессирующая беременность в маточном углу 2 (1,9%), беременность с разрывом культи трубы 1 (0,9%) и плодное яйцо в яичнике 3(2,8%).

По возрасту больные распределились следующим образом: 18-20 лет - 6 человек (5.2%), 21-25 лет - 27 человек (23,1 %), 26-30 лет - 37человек (31,4%), 31- 35 лет - 29человек (24,7%), 36-40 лет - 15человек (12,8%), 41-45 лет - 2человек (1,85%), 46-50 лет - 1человек (0,95%).

Все пациентки поступили по скорой помощи с жалобами на тянущие боли внизу живота и нарушение менструального цикла с задержкой месячных на 7-25 дней.

Ультрасонографическое сканирование выполнело впервые сутки после поступления на аппаратах Лоджик 5 про фирмы GE (США) и Pico фирмы Медисон (Ю.Корея). Для сканирования был использован вагинальный (ЕС 9-4 мгГ) тип датчика. Исследование проводили в реальном масштабе времени зон интереса. Всем женщинам определяли наличие хорионического гонадотропина (ХГЧ) в моче (тест на беременность).

## Результаты исследования

У всех 117 поступивших женщин в отделение ургентной гинекологии с подозрением на ЭБ зарегистрирован положительный ХГЧ в моче. При трансвагинальном обследовании у всех обследуемых отмечено отсутствие плодного яйца в полости матки.

Для удобства описания придаткового образования у пациенток с подозрением на внематочную беременность взят за основу прямой (абсолютно достоверный признак), а так же добавлены усовершенствования в диагностике внематочной беременности в подгруппе относительно прямые признаки (относительно достоверные признаки).

Прямой признак - визуализация плодного яйца в не полости матки с визуализуализацией эмбриона и регистрацией «сердцебиение»

Этот признак можно считать абсолютно (100%) достоверным.

Относительно прямые признаки (относительно достоверные признаки):

1 Параовариальное жидкостное образование (плодное яйцо) с утолщенной эхопозитивной стенкой.

2 Гипоэхогенный венчик или двуконтурность параовариального жидкостного образования (плодного яйца)

3 Смещаемость параовариального жидкостного образования в пределах 0,7-1,5 см от исходного положения.

При трансвагинальном обследовании прямой абсолютно достоверный эхографический был зарегистрирован у 16 пациенток из 117 обследуемых, что составило 13,7% из общего количества обследуемых пациенток, т. е. абсолютно достоверный признак встречался только у каждой седьмой женщины.

По результатом анализа ультразвуковой картины параовариального жидкосного образование (плодное яйцо), которое при трансвагинальном обследовании у пациенток с трубным абортом (n= 85) встречалось в 61 (71,77%) случаев; у пациенток с прогрессирующей внематочной беременностью (n= 19 ) параовариальное жидкостное образование (плодное яйцо) было зарегистрировано максимального у 17 пациенток из 19 обследуемых, что составило 89,5% случаев. При клиническом течении разрыва трубы (n= 7) параовариальное жидкостное образование (плодное яйцо) встречалось в 5 (71,4%) случаев. У пациенток с клиническим течением разрыва культи трубы (n= 1) и с прогрессирующей беременностью в маточном углу (n= 2) параовариальное жидкостное образование (плодное яйцо) встречалось в 100% случаев в каждой группе. При клиническом течении яичниковой беременности (n= 3) параовариальное жидкостное образование (плодное яйцо) встречалось у 2 пациенток, что составило 66,7% случаев.

Учитывая данные которые были внесены в группу относительно прямых (относительно достоверных) ультразвуковых признаков внематочной с утолщенной эхопозитивной стенкой параовариальное жидкостное образование (плодное яйцо). Нами в работе было отмечено, что данный признак в найденном параовариальном жидкостном образовании (плодное яйцо) встречался в 100% случаях, когда внематочная беременность входила в категорию с клиническим течением прогрессирующей внематочной беременности. С клинической картиной трубного аборта, этот признак был зарегистрирован у 53 пациенок, что составило 86,9 % случаев. В остальных найденных придатковых образованиях структура просвета была настолько неоднородной, что различить структуры не представлялась возможным.

При клиническим течением разрыва трубы данный признак наблюдался у 4 пациенток и составил 80% случаев.

Из редко встречающихся форм внематочной беременности в нашей работе относительный признак с утоленной эхопозитивной стенкой при клинической картине разрыва культи и яичниковой беременности был зарегистрирован в100 % случаев, а прогрессирующей беременности в маточном углу, только 50 % случаев.

По данным литературы .(3,4) придатковое образование при внематочной беременности морфологически состоит из амниотической камеры и наружной хориональной оболочки представляет собой оболочки зародыша - гладкий хорион, ворсины хориона и амниотическая оболочка. Поэтому представленный ультразвуковой признак, по-видимому есть не что иное как хориональные оболочки. Эхогенность наружного контура эмбриональной камеры, по нашим наблюдением, сопоставима с чем эхогенностью децидуального эндометрия у той же пациентки.

Гипоэхогенный венчик или двуконтурность параовариаль-

ного жидкостного образования (плодного яйца) встречалась у пациенток с в разные сроки внематочной беременности. При клиническом течении трубного аборта из 34 обследуемых женщин этот признак был зарегистрирован у половины пациенток (55,7% случаев). При клиническом течении прогрессирующей внематочной беременности у каждой второй пациентки; при

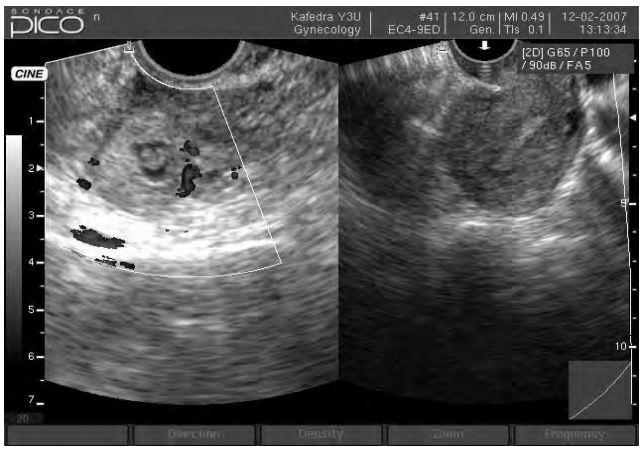


разрыве трубы 60 % случаев; С клинической картиной разрыва культи трубы и яичниковой беременности утолщенная эхопозитивная стенка отмечена, что составило 100 % случаев.

Данные литературы (5) убеждают, что гипоэхогенный венчик по наружному контуру образования при подозрении на вематочную беременность это избыточное питание эктопического плодного яйца. Хориальные ворсины не всасывают полностью кровь как в условиях маточной беременности, поэтому излишки крови пропитывают плодовместилище и прилежащие участки трубы насыщаются жидкостью, что дает при ультразвуковом обследовании гипоэхогенный ободок. Помимо этого прорастание ворсин хориона в стенку трубы, приводит к ее отеку, что так же дает картину гипоэхогенного ободка при ультразвуковом исследовании.

Конечно, морфологически вышеизложенные предположения могут давать картину этого признака, но по нашим динамическим наблюдением у 4 пациенток гипоэхогенный венчик менял свою конфигурацию и толщину, что может говорить о раннем начале прерывания эктопической беременность.

В нашей работе мы использовали метод неоднократной дозированной компрессии на жидкостное параовариальное образование умеренной силы с помощью вагинального датчика. При этом в 86 случаях из общего числа пациенток с внематочной беременностью отмечалась резкая болезненность при компрессии датчиком, что составило 73,5%.

Необходимо отметить, что смещаемость параовариального жидкостного образования при дозированной компрессии составило 0,7- 1,5 см от исходного положения.

В зависимости от клинического диагноза смещаемость параовариального жидкостного образования в пределах 0,7-1,5

см от исходного положения было отмечено: при клиническом течении трубного аборта смещаемость параовариального образования наблюдалась у 40 женщин , что составляло 65,6% случаев. С клиническим течением прогрессирующей внематочной беременности смещаемость параовариального образования наблюдалось у 88,2% женщин из данной группы. При разрыве трубы этот признак можно было отметить менее чем у половины женщин, что составило 40% случаев.

При клинической картине яичниковой беременности смещаемость параовариального образования в пределах 0,7-1,5 см наблюдался в 100 % случаев. У 1 женщин с клинической картиной прогрессирующей внематочной беременности в маточном углу, что составляло 50 % случаев, а при разрыве культи трубы данный признак выявлен не был.

## Выводы

Таким образом, полученная информация, при транвагинальной эхографии с выделением прямого (абсолютно достоверного признака), а так же с добавлением усовершенствования в диагностике внематочной беременности в подгруппе относительно прямые признаки (относительно достоверные признаки), позволяет значительно дополнить клиническое обследование больных с внематочной беременностью, однако необходима дальнейшая разработка и поиск новых подходов в ультразвуковой диагностике эктопической беременности.

## Литература

*1. Демидов В.Н., Зыкин Б.И. ультразвуковая диагностика в гинекологии- М.:Медицина, 1990 221с,*
*2. Стрижаков А.Н., Давыдов А. И., Белоцерковцева Л.Д. Трансвагинальная эхография- Атлас - М.:Медицина, 2001 -154с*
*3. С Г Хачкурузов Ультразвуковое исследование при беременности раннего срока М: «МЕДпресс-информ»2006*
*4. Станек И. Эмбриология человека.- Братислава 1977*
*5. С.Г. Хачкурузов Ультразвуковая диагностика внематочной беременности 2006*

# Особенности показателей кровотока артерий матки у пациенток с внематочной беременностью

*Костырева Н.А.*
*Кафедра ультразвуковой и функциональной диагностики АГИУВ г. Алматы.*

*Одной из актуальных проблем ургентной гинекологии – является своевременная диагностика внематочной беременности. Существует ряд методов, позволяющих с той или иной степенью объективности оценить изменения, происходящие в репродуктивной системе на протяжении менструального цикла, одним из которых является трансванинальное ультразвуковое обследование с применением триплексного сканирования зон интереса ( В-, ЦДК –ЭД и пульсовой кровоток). Доплерография является неотъемлемой частью ультразвукового обследования пациенток с подозрением на внематочную беременность.*

*Целью данной работы являлось повышение эффективности ультразвуковой диагностики внематочной беременности с помощью доплерографии. Всего обследовано 70 женщин в возрасте от 18 до 43 лет; из них - 38 (54,3%) женщин с подозрением на внематочную беременность, поступивших в отделение ургентной гинекологии, а также 32 (45,7%) пациентки - практически здоровые женщины репродуктивного возраста, обследуемые по мед комиссии. Показатели кровотока описаны в основной и контрольной группе, а так же представлены в сравнительном аспекте.*

## Введение

Внематочная беременность имеет стойкую тенденцию роста во многих странах мира, в России она составляет 1,3-6% от общего числа гинекологических заболеваний и 1,4% от всех беременностей. Внематочная беременность является причиной материнской смертности в 0.12%, что в 2 раза выше, чем в США и Западной Европе [1]. Существует ряд методов, позволяющих с той или иной степенью объективности оценить изменения, происходящие в репродуктивной системе на протяжении менструального цикла, одним из которых является трансванинальное ультразвуковое обследование с применением триплексного сканирования зон интереса ( В-, ЦДК –ЭД и пульсовой кровоток). Основной задачей эффекта Допплера в медицине является измерение скорости тока крови. Под кривыми скоростей кровотока подразумевается графическое отражение изменений средней моментальной или максимальной скорости на протяжении сердечного цикла. Систолодиастолическое соотношение, индекс резистентности, пульсационный индекс отражают сосудистое сопротивление периферической части сосудистого русла. Их увеличение говорит об уменьшении диастолического компонента допплеровского спектра кривой кровотока, что приводит к повышению численных значений вышеперечисленных индексов.

Высокочастотные преобразователи (6,5-7,5 МГц), встроенные в трансвагинальный датчик, позволили сочетать исследование в *В*-режиме одновременно с допплерометрией [2, 3, 5, 7, 8]. Цветовое отображение кровотока, а также количественный и качественный анализ позволили оценить кровоток в маточных артериях и охарактеризовать маточную перфузию [3,4,6,7].

Задачей нашей работы являлось уточнение роли ЦДК и ПД артерий матки в диагностике внематочной беременности.

## Материал и методы

Обследовано 38 женщин с подозрением на внематочную беременность, поступивших в отделение ургентной гинекологии (основная группа), а также 32 пациентки - практически здоровые женщины репродуктивного возраста, обследуемые по мед.комиссии.

Всего обследовано 70 женщины в возрасте от 18 до 43 лет. По возрасту 38 пациенток с внематочной беременностью распределились следующим образом: до 20 лет 2(5,3%) женщин, от 20 до 30 лет – 25(65,8%), свыше 30 лет – 11(28,9%). Все пациентки были доставлены в экстренном порядке бригадами скорой помощи. По возрасту 32 практически здоровые женщины распределились следующим образом: до 20 лет 4(12,5%) женщин, от 20 до 30 лет – 27(84,4%), свыше 30 лет – 1(3,1%).

В контрольной группе обследование поводилось на 12-17 день менструального цикла.

Ультрасонографическое сканирование выполнело на аппаратах «Лоджик 5 про» фирмы GE (США). Для сканирования был использован вагинальный (ЕС 9-4 мгц) тип датчика. Исследование проводили в реальном масштабе времени зон интереса. У всех пациенток при помощи цветового допплера и пульсового кровотока получены показатели на маточных артериях, аркуатных артериях и радиарных артериях по общепринятой методике.

Таблица. А Скоростные показатели кровотока в артериях матки у пациенток контрольной группы

| Показатели артериального кровотока | | Контрольная группа |
|---|---|---|
| Маточные артерии | PI | 2,33±0,1 |
| | RI | 0,85±0,04 |
| | S/D | 7,48±0,6 |
| Аркуатные артерии | PI | 1,45±0,2 |
| | RI | 0,74±0,3 |
| | S/D | 3,43±0,04 |
| Радиальные артерии | PI | 0,93±0,4 |
| | RI | 0,65±0,01 |
| | S/D | 2,45±0,02 |

Как видно из таблицы А, показатели индекса резистентности на маточных артериях у пациенток контрольной группы были зарегистрированы в пределах 0,85±0,04. Тот же показатель на аркуатных артериях регистрировался в пределах 0,74±0,3, а на радиальных артериях - 0,65±0,01.

Пульсовой индекс на маточных артериях равнялся 2,33±0,1, на аркуатных артериях -1,45±0,2 и на радиальных артериях - 0,93±0,04.

Систолодиастолическое отношение на маточных артериях у пациенток с внематочной беременностью было зарегистрировано в диапазоне 7,48±0,60. Тот же показатель на аркуатных артериях регистрировался в диапазоне 3,43±0,40, а на радиальных – в диапазоне 2,45±0,02.

Таблица В. Скоростные показатели кровотока в артериях матки у пациенток с внематочной беременностью.

| Показатели артериального кровотока | | Внематочная беременность |
|---|---|---|
| Маточные артерии | PI | 2,01±0,1 |
| | RI | 0,67±0,02 |
| | S/D | 3,39±0,2 |
| Аркуатные артерии | PI | 1,78±0,2 |
| | RI | 0,60±0,3 |
| | S/D | 3,23±0,02 |
| Радиальные артерии | PI | 1,60±0,5 |
| | RI | 0,53±0,01 |
| | S/D | 2,84±0,03 |

Как видно из таблицы В, показатели индекса резистентности на маточных артериях у пациенток с внематочной беременностью были зарегистрированы в пределах 0,67±0,02. Тот же показатель на аркуатных артериях регистрировался в пределах 0,60±0,03, а на радиальных артериях - 0,53±0,01.

Пульсовой индекс на маточных артериях равнялся 2,01±0,10, на аркуатных артериях -1,78±0,02 и на радиальных артериях - 1,60±0,05.

Систолодиастолическое отношение на маточных артериях у пациенток с внематочной беременностью было зарегистрировано в диапазоне 3,39±0,2. Тот же показатель на аркуатных артериях регистрировался в диапазоне 3,23±0,02, а на радиальных – в диапазоне 2,84±0,03.

При сопоставлении данных контрольной группы и пациенток с внематочной беременностью нами отмечено, что показатели индекса резистентности (RI) в контрольной группе выше, чем у пациенток с внематочной беременностью. Показатели пульсового индекса (PI) практически не изменяются. У пациенток с внематочной беременностью систолодиастолическое отношение на маточных артериях значительно снижено в сравнении с контрольной группой.

Выводы

Таким образом, информация, полученная при транвагинальной эхографии с применением триплексного сканирования зон интереса, позволяет значительно дополнить ультразвуковое обследование до возможности визуализации плодного яйца в трубе у пациенток с внематочной беременностью. Поэтому необходимо отметить, что снижение показателей RI у женщин с положительным грави-тестом и отсутствием патологических образований малого таза и маточной беременности при трансвагинальном обследовании не исключают наличие эктопической беременности. Тем не менее, необходима дальнейшая разработка и поиск новых подходов для совершенствования ультразвуковой диагностики эктопической беременности.

## Литература

*1. Айламазян Э.К., Потин В.В., Рулев В.В. Диагностика гормональной недостаточности яичников. Актуальные вопросы физиологии и патологии репродуктивной системы женщины. Ст-Петербург 1995; 16-19.*

*2. 21. Fleischer A.C., Herbert C.M., Hill G.A. et al. Transvaginal sonography of the endometrium during induced cycles. J Ultrasound Med 1991; 10: 93-95.*

*Kupesic S. The first three weeks assessed by transvaginal color Doppler. J Perinat Med 1996; 24: 4: 301-317.*

*3. 34Kupesic S., Kurjak A. Uterine and ovarian perfusion during the periovulatory period assessed by transvaginal color Doppler. Fertil Steril 1993; 60: 3: 439-443.*

*4. 35Kupesic S., Kurjak A., Vujisic S. et al. Luteal phase defect: comparison between Doppler velocimetry, histological and hormonal markers. Ultrasound Obstet Gynecol 1997; 9: 2: 105-112.*

*5. 46. Savard K., Marsh J.M., Rice B.F. Gonadotrophins and ovarian steroidogenesis. Res Prog Horm Res 1965; 21: 285-356.*

*6. Soules M.R., Steiner R.A., Clifton D.K. et al. Abnormal patterns of pulsatile luteinizing hormone in women with luteal phase deficiency. Obstet Gynecol 1984; 63: 626-629.*

*7. 56. Steer C.V., Tan S.L., Dillon D. et al. Vaginal colour Doppler assessment of uterine artery impedance correlates with immunohistochemical markers of endometrial receptivity required for the implantation of an embryo. Fertil Steril 1995; 63: 101-108.*

*8. 62. Tekay A., Jouppila P. Intraobserver variation in transvaginal Doppler blood flow measurements in benign ovarian tumors. Ultrasound Obstet Gynecol 1997; 9: 2: 120-124.*

# Трудности и ошибки ультразвуковой диагностики постхолецистэктомического синдрома

*Кукеева Ж.Т., Кукеев Т.К.*
*Алматинский региональный лечебно-диагностический и консультативный центр*

Установление расширения диаметра общего желчного протока (ОЖП), считавшееся ведущим ультрасонографическим признаком постхолецистэктомического синдрома (ПХЭС) ранее рассматривавшееся как патологическое состояние, оказалось адаптационной перестройкой желчевыделительной системы в ответ на выключение из нее функции желчного пузыря - эластического резервуара с мощным сфинктерным аппаратом, где концентрируется желчь. После холецистэктомии происходит перестройка и в сфинктерном аппарате БДС, тонус которого снижается, а ОЖП расширяется, иногда сопровождаясь болевым синдромом. И, по-видимому, термин «постхолецистэктомический синдром» должен применяться только в тех случаях, когда имеются клинические проявления адаптационной перестройки желчевыделительной системы и нет никаких других патологических изменений со стороны органов гепато-панкреатодуоденальной зоны (ГПДЗ).

В настоящее время термин «ПХЭС» объединяет различные заболевания желчевыводящих путей, воспалительные заболевания ГПДЗ, заболевания желудочно-кишечного тракта и даже другие заболевания, не имеющие отношения к желчевыводящим путям. Поэтому этот не совсем удачный термин, который не отражает патогенетической сущности различных проявлений (часто совершенно не связанных с операцией - холецистэктомией), видимо, следует пересмотреть.

В данную работу включены только больные с ПХЭС, у которых ведущим в симптомокомплексе была желтуха. Речь идет о 22 больных в возрасте от 30 до 70 лет. Женщин было 20. Давность заболевания варьировалась от одного месяца до трех лет.

После комплексного обследования этой группы выставлены следующие диагнозы: хронический панкреатит - у 8, стеноз БДС - у 6, стеноз терминального отдела холедоха (СТОХ) - у 4, билиарный цирроз печени - у 2, хронический склерозирующий холангит - у 1, опузыривание культи пузырного протока - у 1.

Больные с хроническим панкреатитом страдали этим недугом задолго до удаления желчного пузыря, заболевание продолжало прогрессировать и после холецистэктомии. В анамнезе у этой группы больных имелись указания на тот факт, что желчнокаменная болезнь предшествовала хроническому панкреатиту, что лишний раз служит подтверждением наиболее распространенной теории о ведущей роли ЖКБ в этиологии хронического панкреатита. Следует отметить, что когда фиброскерозирующий процесс в основном поражает головку ПЖ, он, сдавливая панкреатическую часть ОЖП, приводит к возникновению механической желтухи. Ультрасонографическая картина при этом сводилась к различной степени дилятации гепатикохоледоха.

Стеноз большого дуоденального соска (БДС) - это фиброскерозирующий процесс в пределах мышечно сфинктерного аппарата Одди или изолированный короткосегментный стеноз самого терминального отдела холедоха (СТОХ) в непосредственной близости к БДС. Стеноз БДС диагностировать методом ультрасонографии не удается. Клиническая картина стеноза БДС не специфична, и сводится к синдрому нарушения оттока желчи: от незначительных болей, дискомфорта и диспептических расстройств до яркой симптоматики в виде желтухи, и лихорадки.

У больных со стенозом БДС чаще проявлялась клиника хронической перемежающейся желчной гипертензии. У 3-х больных она наблюдалась в течение двух лет, при этом острая обтурация протоков с яркими клиническими проявлениями развивалась редко и была кратковременной. Но больные отмечали, что после таких приступов наблюдалось потемнение цвета мочи, а также проходящая желтушность склер и кожных покровов. Стертая клиническая картина заболевания явилась причиной длительного терапевтического лечения этих больных.

Стартовым методом диагностики при стенозе БДС и СТОХ была ультрасонография, при которой на наличие стеноза в терминальном отделе холедоха указывало супрастенотическое расширение ОЖП. Иногда этот процесс дилятации охватывал долевые и сегментарные (внутрипеченочные) желчные протоки, обуславливая клиническую и ультрасонографическую картину холестатического или хронического рецидивирующего гепатита.

У одного больного ранее перенесшего операцию холецистектомии по поводу ЖКБ в сочетании с операцией полипэктомии по поводу аденоматозного полипа Фатерова соска диагностирован хронический склерозирующий холангит. В этом случае патогенез склерозирующего холангита было связано с регургитацией кишечного содержимого и постоянным инфицированием желчных протоков.

Недостаточность БДС с регургитацией дуоденального содержимого в общий желчный проток с последующим развитием склерозирующего холангита может наблюдаться после различных оперативных вмешательств (наложения билиодигестивных анастомозов, папиллотомия, пипиллосфинктеротомия,холедоходуоденостомия, холедохоеюностомия). Основное патоморфологическое изменение при склерозирующем холангите — диффузное сужение просвета гепатикохоледоха с уплотнением его стенки полноценно может диагностироваться с помощью ультрао:нографии, как в приведенном случае.

После операции холецистэктомии (тем более если она сочеталась с холедохотомией и наложением билиодигестивных анастомозов в виде СДХДА) в подпеченочном пространстве развивается массивный спаечно-рубцовый процесс, который значительно затрудняет ультрасонографическую диагностику, сюда присоединяются явления дуоденостаза, который нередко развивается после операции ХДА и связанный с этим выраженный пневматоз/

При дуоденостазе ультрасонография зоны печени, желчных протоков становится крайне затруднительной. У больных с выраженным ожирением в сочетании с вышеперечисленными факторами ультразвуковая диагностика МЖ при ПХЭС становится почти невозможной.

Но несмотря на это, исследование мы начинали именно с ультрасонографии. Из 17 больных со СТОХ и стенозом БДС у 8 было выявлено значительное расширение гепатикохоледоха с умеренным расширением внутрипеченочных протоков. У 5 больных по вышеуказанным причинам диагностика была затруднена.

Для уточнения диагноза в одном случае была использована фиброгастродуоденоскопия и в 4-х случаях - ЭРПХП

При ФГДС стенозированный БДС, имел точечное выходное отверстие с рубцово-измененной слизистой оболочкой и скудным поступлением желчи.

ЭРПХГ под контролем электронно-оптического преобразователя (ЭОП) более достоверно подтверждала диагноз

стеноза БДС, для которого были характерны: расширение ОЖП, сужение его терминального отдела с длительной задержкой контрастного вещества в протоке с замедленным сбросом его в двенадцатиперстную кишку.

Клиническими проявлениями портальной гипертензии на почве билиарного цирроза печени (у 2-х больных) являлись желтуха и кожный зуд, холаигит, гепатомегалия и спленомегалия, асцит. Для развернутого диагноза кроме УЗИ были использованы рентгеноскопия и ФГДС. Рентгенологически и при ФГДС - вены пищевода и кардиального отдела желудка были варикозно расширены. У обоих больных, наблюдавшихся у нас, имелись все указанные клинические, рентгенологические и фиброгастроскопические симптомы цирроза печени и портальной гипертензии. Эти больные имели длительный анамнез, указывающий у них на наличие диффузных заболеваний ГПДЗ (2-3 года) и ремитирующую желтуху.

При ультразвуковой допплерографии у этих больных отмечено значительное снижение портального кровотока. Так объемая скорость кровотока составил 540 мл/мин. ± 31,3; линейная скорость -11 см/сек ± 2,5;

Ультрасонографическая картина у этих двух больных соответствовала таковым при циррозе печени,

Больной с гепатитом имел короткий анамнез (6 месяцев) и клиническую симптоматологию холестатического гепатита: периодически - кожный зуд, субиктеричность склер, рецидивирующий холангит. При УЗИ - диффузные изменения паренхимы печени и незначительное расширение внутрипеченочных желчных ходов. '

Опузыривание культи Ж1Т. является следствием оставления избыточно длинной культи при холецистектомии. Таковой является культя, длина которой превышает 0,5 см (Тальман И.М. 1963; Петров Б.А., 1950 L ПО мнению других от 1,0 до 2 см (Ситенко В.М., Нечай А.И., 1972). Такие разноречивые мнения о длине оставленного пузырного протока, повидимому, связаны с тем, что не только размеры культи определяют причину патологического процесса. Выявление большой культи пузырного протока еще не свидетельствует о том, что именно она является причиной рецидива болей.

Приводим наше наблюдение.

Больная М. 65 лет N Истории болезни 3125 поступила в клинику 29.10.97 г. с диагнозом: ПХЭС, холедохолитиаз, механическая желтуха.

Жалобы при поступлении: боли в правом подреберье, слабость, желтушность кожных покровов и склер. Из анамнеза выяснено, что 10 лет назад в БСМП - выполнена операция холецистектомия по поводу желчнокаменной болезни. Указанные симптомы в менее выраженном варианте больная стала замечать через 1 год после операции.

30.10.97 г. выполнено ультразвуковое исследование: печень не увеличена, эхогенность повышена-17ЕД. Холедох неравномерно расширен - 0,7 - 0,9 см. Ложе желчного пузыря без особенностей. Внутрипеченочные протоки умеренно расширены. Pancreas: головка - 1,9 см, эхогенность повышена. В почках - эхоплотные мелкие включения.

Заключение: диффузные изменения паренхимы печени. Билиарная гипертензия. Холедохолитиаз? С-r Фатерова соска? Панкреатит.

4.11.97 г. Операция: на операции обнаружена избыточная культя (до 5,0 см. длиной),ее расширение (до 3,0 см), в культе конкремент размером 1,5 х 1,5 см.

Выполнена резекция пузырного протока. Трансдуоденальная папиллосфинтеротомия и пластика.

Результат биопсии - хроническое воспаление в культе пузырного протока

Послеоперационный диагноз:

Опузыривание культи желчного пузыря, конкремент в культе. СТОХ.

В данном случае опузыривание культи пузырного протока с образованием в ней конкремента не могло полностью обуслови-

Схема диагностического алгоритма УЗИ и других методов исследования ПХЭС

вить клиническую картину заболевания. Если причиной болевого синдрома в правом подреберье частично могла послужить опузырившаяся культя ЖП с образовавшимся в ее просвете камнем, то желтушность кожных покровов и склер, слабость -объяснялись стенозом терминального отдела холедоха. Если трудность ультрасонографической диагностики просто опузыривания культи ЖП объясняется пределом возможностей метода на фоне рубцово-спаечного процесса в подпеченочном пространстве после перенесенной (10 лет назад) операции, то ультрасоиографическому выявлению конкремента повлиял также рубцово-спаечный процесс. Но все же на основании неравномерного расширения холедоха предположительно был выставлен диагноз холедохолитиаз? Абсолютный ультрасонографический признак камней - выявление эхопозитивных образований с акустическими тенями за ними (без следов операции в этой зоне) определяется лишь в 45% случаев

Таким образом, опузыривание культи в нашем случае явилось операционной находкой. Оно не явилось предопределяющим в симптоматике данного варианта ПХЭС.

Дополнительно использованные методы диагностики при ПХЭС представлены в схеме.

Таким образом, явление некоторого дискомфорта и диспептических проявлений, чувство тяжести (иногда с небольшим болевым синдромом) в правом подреберье после холецистектомии, проходящее в течение первых 3-х месяцев связаны с адаптационной перестройкой желчевыделительной системы,в ответ на выключение из нее функции желчного пузыря- эластического резервуара с мощным сфинктерным аппаратом,где концентрируется желчь. Ультрасонографически данное состояние характеризовалось только незначительным расширением диаметра общего желчного протока при отсутствии других патологических изменений со стороны органов ГПДЗ. Это есть остхолецистектомический синдром- адаптационно-приспособительный синдром, связанный только с удалением желчного пузыря.

Все остальные патологические процессы, проходящие под маркой «ПХЭС» связаны с нарушениями главным образом в желчных протоках и в меньшей степени в других органах гепатопанкреатодуоденальной зоны, и они никак не связаны с операцией холецистэктомии.

Чаще всего причиной нарушения проходимости в желчных протоках явились стеноз БДС и СТОХ. Ультрасонографическая симптоматика стеноза БДС и СТОХ сводилась в основном к различной степени дилятации ОЖП на всем протяжении. Ни в одном случае по данным УЗИ не представилось возможным идентифицировать поражение терминального отдела холедоха, что следует считать пределом возможностей этого метода.

Если билиарный цирроз печени, хронический панкреатит, хронический склерозирующий холангит, рассматриваемые в группе «ПХЭС» имели ультрасонографическую картину, соответствующую этой патологии, то заболевания культи ЖП с образованием в ее просвете конкремента, развившееся после холецистэктомии, была крайне затруднительна.

Диагноз «ПХЭС», допускаемый на начальном этапе диагностического процесса, в последующем должен быть конкретизирован, в основном с помощью ультрасонографии.

# Применение Севофлурана при операциях реваскуляризации миокарда

*Тнымкулов Т.Э.*
*Национальный научный центр им. А.Н. Сызганова, г.Алматы.*
*УДК 616.12 – 089.819:615.211*

*Севофлуранның гемодинамикалық қасиеттері қазір көп қызықтырады. Біз бұл галогендардің миокард реваскуляризациялау кезінде науқастардың гемодинамикасы әсерін зерттедік. 60 науқас 2 топқа болінді: 1- тоталды тамыр іші анестезиясы; 2- севофлюран негізінде анестезия. Севофлуран гемодинамикаға дұрыс әсерін тигізеді, миокардтың насостық қызметін 14%-15%-ға жақсартады. Севофлуранның кардиопротективті әсерлері кең зерттеліп жатыр.*

Несмотря на усовершенствование методик кардиоплегии электрокардиографические, гистологические и биохимические признаки инфаркта миокарда возникают у 25% пациентов при реваскуляризации миокарда; у 10% интраоперационно развивается острая сердечная недостаточность; 10% переносят острый инфаркт миокарда [1,2,3,4]. Метод фармакологического прекондиционирования миокарда севофлураном дает возможность дополнительной защиты миокарда в период аноксии [5,6,7]. Сообщения о гемодинамических эффектах севофлурана во время операций аортокоронарного шунтирования в условиях искусственного кровообращения остаются неоднозначными и противоречивыми [8].

## Цель работы

- изучение кардиопротективного эффекта севофлурана, на основании динамики показателей специфических маркеров повреждения миокарда и оценка его влияния на изменения показателей центральной гемодинамики при операциях реваскуляризации миокарда с искусственным кровообращением (ИК).

## Материал и методы

Изучены особенности течения анестезии у 60 пациентов (56 мужчин и 4 женщины) в возрасте от 45 до 66 лет, страдающих ишемической болезнью сердца, которым были выполнены операции аорто-коронарного шунтирования с ИК в условиях различных вариантов анестезии: тотальная внутривенная анестезия с использованием фентанила, кетамина, диазепама, пропофол 30 человек (1 группа) и ингаляционная анестезия на основе севофлурана и фентанила 30 человек (2 группа). Всем больным применялась стандартная премедикация: накануне вечером и утром в день операции за 40 минут до операции per os 5 мг седуксен, фенобарбитал 100 мг, димедрол 10 мг. За 30-40 минут до подачи в операционную внутримышечно вводился: промедол 0,3 мг/кг и димедрол 0,1 мг/кг. У всех больных индукцию осуществляли последовательным введением фентанила (4,3 мкг/кг), кетамина (2-3 мг/кг) и диазепама (0,07 мг/кг). Миоплегический эффект достигался введением пипекурония бромида (0,1 мг/кг). Данные характеристик пациентов представлены в (Таблице 1).

Таблица 1.Распределение пациентов по весу, росту, полу, возрасту, тяжести исходного состояния и объема операции.

| | ТВА (n- 30) | севофлуран (n-30) |
|---|---|---|
| Пол, М/Ж | 28/2 | 28/2 |
| Возраст, лет | 59 ± 5,9 | 57 ± 7,5 |
| Вес, кг | 84 ± 11,3 | 84 ± 9,4 |
| Рост, см | 167 ± 6,4 | 167 ± 7,8 |
| Фракция изгнания, % | 55 ± 10,3 | 54 ± 10,7 |
| EuroScore, баллы сред. (диапазон). | 2 ± 1,1 (0-3) | 1,5 ± 1,2 (0-4) |
| Количество шунтов сред. (диапазон) | 4 ± 1,2 (2-5) | 4,2 ± 0,8 (2-5) |
| Время пережатия аорты, мин | 85 ± 25,8 | 75,1 ± 20,2 |
| Время ИК, мин | 123,2 ± 27,1 | 121,2 ± 25,2 |

Не было различий в группах по данным характеристикам.

Поддержание анестезии в 1 группе: фентанил 3,3-11 мкг/кг/ч, диазепам 0,04 ± 0,04 мг/кг/час, кетамин 1,97±0,9 мг/кг/час, пропофол в дозе 2-6 мг/кг/ч. Во 2 группе фентанил вводится в дозе 5,1±3 мкг/кг/час, севофлуран 0,7±1,3 об.%.

Гемодинамический мониторинг осуществляли с помощью монитора NIHON KOHDEN (Япония). Для удобства анализа и статистической обработки выделили 5 этапов: 1)стабильная анестезия; 2) после стернотомии; 3) после системной гепаринизации; 4) после введения протамин сульфата; 5) после стягивания грудины. Для определения сердечного выброса термодилюционным методом через правую внутреннюю яремную вену по методу Сельдингера устанавливался в легочную артерию катетер Swan-Ganz. В остальных случаях расчет гемодинамических показателей и кислородтранспортной функции кровообращения проводился по принципу Фика.

С целью изучения кардиопротективного эффекта севофлурана брались специфические маркеры повреждения миокарда: Тропонин Т, КФК-МВ и миоглобин. Заборы производились на следующих этапах: стабильная анестезия до кожного разреза, по прибытию в отделение интенсивной терапии и через сутки после окончания операции.

Данные обрабатывались статистическими методами с использованием t-критерия для количественных данных в программе Microsoft Excel 2003. Достоверными считали различия при $p<0,05$. Данные выражали как среднее ± стандартное отклонение ($M \pm \sigma$).

## Результаты и обсуждение

В результате исследования было выявлена относительная стабильность показателей системной гемодинамики во время операции и анестезии в двух группах (таблица 2).

Во всех группах имеется четкая тенденция, как до искусственного кровообращения, так и в постперфузионном периоде - увеличение частоты сердечных сокращений на 8 – 24 мин $^{-1}$ ( $p<0,05$) по сравнению с исходными значениями. На 2 и 3 этапах ЧСС в группе севофлурана на 7 – 10% меньше по сравнению с ТВА ($p<0,05$), что связано отрицательным хронотропным эффектом последнего. В двух группах САД на 3, 4 и

Таблица 2 Изменение показателей центральной гемодинамики и транспорта кислорода в группах.

| Показатели | Этапы | | | | | |
|---|---|---|---|---|---|---|
| | | 1 | 2 | 3 | 4 | 5 |
| ЧСС, мин $^{-1}$ | 1 | 67,3±13,5 | 71,2±13,2* | 76,3±15,8* | 88,4±17,4* | 88,4±17,5* |
| | 2 | 62±13 | 64±12# | 70±14*# | 86±17* | 84±17* |
| САД (мм.рт.ст) | 1 | 84,6±13,2 | 89,1±15,5 | 77,7±12,1* | 72,1±10,9* | 72,6±10,4* |
| | 2 | 85±14 | 87±14 | 76±14* | 72±10* | 72±12* |
| ДЛА (мм.рт.ст.) | 1 | 15±11 | 17±3 | 14±7 | 18±8 | 17±7 |
| | 2 | 14±5 | 17±5 | 14±2 | 15±7 | 13±4 |
| ДЗЛК (мм.рт.ст.) | 1 | 7±5 | 8±4 | 9±5 | 12±6* | 12±6* |
| | 2 | 8±6 | 11±5* # | 9±3 # | 6±5 | 7±3 # |
| ЦВД (мм.рт.ст.) | 1 | 5±1 | 5±1 | 5±2 | 8±2* | 8±2* |
| | 2 | 4±2 | 5±2* | 5±2 | 7±2* | 8±2* |
| МОС (л/мин) | 1 | 4,5±1,3 | 4,2±1,4 | 3,6±1,4* | 5,6±2* | 5,3±1,8* |
| | 2 | 4,9±1,7 | 4,6±1,8 | 4,3±1,5*# | 6±1,9* | 6,5±2,1*# |
| СИ (л/мин/м$^2$) | 1 | 2,3±0,6 | 2,1±0,7 | 1,9±0,7* | 2,9±1* | 2,8±1* |
| | 2 | 2,5±0,9 | 2,3±0,9 | 2,2±0,7*# | 3±0,9* | 3,3±1* # |
| ОПСС (дин/с/см$^5$) | 1 | 1621±620 | 1771±613 | 1820±756 | 970±365* | 1056±410* |
| | 2 | 1480±606 | 1593±522 | 1443±577# | 937±276* | 869±336*# |
| ЛАС (дин/с/см$^5$) | 1 | 192±241 | 144±96 | 104±54 | 89±67 | 112±55 |
| | 2 | 132±33 | 136±45 | 121±22* | 117±29* | 78±20 |
| УО (мл) | 1 | 69±20 | 59±19* | 50±23* | 62±25 | 57±23* |
| | 2 | 80±29 | 72±24* # | 65±27 # | 65±23 | 71±28* # |
| ИУРЛЖ (г· м/м$^2$) | 1 | 42±15 | 38±15 | 28±15* | 33±18* | 30±13* |
| | 2 | 47±17 | 44±17 | 32±10* | 32±11 | 35±13 # |
| ИУРПЖ (г· м/м$^2$) | 1 | 8±6 | 7±2 | 11±10 | 10±12 | 10±7* |
| | 2 | 6±2 | 7±2 | 5±2 | 8±4* | 7±2 |

Примечания: 1) *- достоверные различия по сравнению с 1 этапом;
2) # - достоверные различия между 1 и 3 группами на этапах лечения (p<0,05).

Таблица 3 Динамика кардиомаркеров на 3 этапах.

| | Группа 1 | | | Группа 2 | | |
|---|---|---|---|---|---|---|
| | Т 1 | Т 2 | Т 3 | Т 1 | Т 2 | Т 3 |
| Тропонин Т нг/мл | 0,02 ± 0,02 | 0,6 ± 0,8* | 0,7±0,7* | 0,01±0,002 | 0,2 ± 0,1*# | 0,2±0,1*# |
| КФК-МВ нг/мл | 3,8 ± 1,7 | 26 ± 20,5* | 27,9 ± 25,9* | 4,1 ± 2,1 | 17,4 ± 5,4*# | 20,9 ± 8,3* |
| Миоглобин нг/мл | 101,9 ± 67,2 | 467,4±226,9* | 410,7±190,1* | 94,5 ± 88 | 460,8±156,1*# | 374,1±379,9* |

*- p<0,05 по сравнению с исходными значениями; #- p<0,05 между группами

5 этапах уменьшается на 7-15 мм рт.ст. (18%) по сравнению с исходными значениями (p<0,05). В постперфузионном периоде ДЗЛК в группе севофлурана меньше на 40% по сравнению с контрольной группой (p<0,05), что косвенно говорит о более высокой насосной функции левого желудочка в группе севофлурана, учитывая, что по ЦВД межгрупповых различий не было. МОС на 3 этапе в группе ТВА на 0,7 л/мин меньше, а на 5 этапе на 15% меньше по сравнению с основной группой (p<0,05), что говорит о кардиопротективном эффекте севофлурана. В постперфузионном периоде СИ был выше в группе севофлурана на 15,2% по сравнению с ТВА (p<0,05). После ИК ОПСС снижается во всех группах по сравнению с исходными значениями: в группе ТВА на 35%, а в группе севофлурана на 41,3% (p<0,05). На 5 этапе ОПСС в 1 группе на 187 дин/с/см$^5$ больше по сравнению с севофлураном. В группе севофлурана УО на 5 этапе больше на 19,7% по сравнению с ТВА, что говорит о более высокой насосной функции левого желудочка в основной группе. На 5 этапе ИУРЛЖ в целевой группе на 16,7% больше по сравнению с ТВА, что говорит о более высокой производительности сердца в основной группе. Вазодилятационный эффект севофлурана виден на 3 этапе, где ЛАС снижается на 15 дин/с/см$^5$ (8,3%) по сравнению с исходным значением (p<0,05).

Отмечается достоверное повышение Тропонина Т, КФК-МВ, миоглобина по сравнению с исходом на 2 и 3 этапах. На 2 и 3 этапе уровень тропонина Т на 0,5 нг/мл меньше в основной группе по сравнению с ТВА (p<0,05) (Таблица 3).

Уровень КФК-МВ меньше на 11 нг/мл, а миоглобина на 7 нг/мл в группе севофлурана по сравнению с ТВА (p<0,05), что подтверждает кардиопротективный эффект севофлурана.

## Выводы

Применение у больных ишемической болезнью сердца ингаляционной анестезии на основе севофлурана при операциях реваскуляризации миокарда в условиях искусственного кровообращения характеризуется более благоприятными показателями гемодинамики по сравнению с тотальной внутривенной анестезией и отчетливым кардиопротективным эффектом в послеоперационном периоде.

## Литература


1. *Гороховатский Ю.И., Азизова О.А., Гудымович В.Г. Механизмы кардиопротекторного действия севофлурана. // Вестник интенсивной терапии, 2007г, №4. с. 3 – 10.*
2. *Жумадилов А.Ш. Усовершенствование анестезиологического обеспечения операций коронарного шунтирования у больных со сниженной сократимостью миокарда: автореф. дис.д.м.н. - М., 2007. – С. 1 – 3.*
3. *Пашеев А.В., Баялиева А.Ж., Шпанер Р.Я. Влияние современных ингаляционных анестетиков на прекондиционирование и защиту миокарда. // Вестник интенсивной терапии , - 2007, - №4, - С. 67-70.*
4. *Швец О.И., Мазур Н.А., Танхилевич Б.М. и др. Сердечный тропонин I у больных инфарктом миокарда, динамика его содержания в крови и связь с объемами некроза. // Кардиология. - 1998. № 9 - С. 23-26.*
5. *Яворовский А.Г., Задорожный М.В., Зайцева С.В., Винницкий Л.В., Исаева А.М., Бунятян А.А. Фармакологическое прекондиционирование миокарда с использованием севофлюрана и изофлюрана у кардиохирургических пациентов. Бюллетень НЦССХ им. А.Н.Бакулева РАМН. – М., 2006. – Т. 7, № 5. - С. 201.*
6. *Stefan G. De Hert Anesthetic Preconditioning: How Important Is It in Today's Cardiac Anesthesia? Journal of Cardiothoracic and Vascular Anesthesia, Vol 20, No 4 (August), 2006: pp 473-476.*

# Иммунологические исследования в оценке эффективности экстракорпоральной антибактериальной фармакотерапии

*Рахов С.Б.*
*Алматинская многопрофильная клиническая больница.*

***Интраабдоминалды инфекциясы бар науқастарды комплексті емдеудегі экстракорпоралды иммунофармакотерапия***

*Алматы қалалық көп салалы клиникалық аурухана*

*С.Б.Рахов*

*Интраабдоминалды инфекциясы бар науқастарды комплексті емдеудің нәтижесін жақсарту мақсатында экстракорпоралды антибиотикотерапия әдісі енгізілді. Бұл әдісте қан аутоклеткалары қолданылады. Транспортты контейнер ретінде лимфоцитарлы масса қолданылып, озонды ауалы қоспамен өңдегеннен кейін антибиотик пен полиоксидоний қосылып, термостатта инкубацияланады.*

*Клиникада бұл экстракорпоралды антибактериалды иммунофармакотерапия әдісі жедел хирургиялық аурулардың іріңді-септикалық асқынулары және іш қуысы мүшелерінің жарақаттарымен ем алған 216 науқасқа қолданылды. Осы әдіс әсері бактериологиялық, иммунологиялық және клинико-лабораторлы зерттеулер арқылы бағаланды. Лейкоцитарлы массаны антибиотиктермен бірге қолдану антибиотиктердің курстық дозасын 4-6 есе қысқартуға мүмкіндік береді. Сол арқылы комплексті терапия әсерін жоғарылатып, ем ұзақтығын қысқартып және отадан кейінгі асқынуларды азайтып, хирургиялық ем нәтижесін 1,8 есе төмендетуге мүмкіндік берді.*

***Immunological studies in assessing the effectiveness of extracorporeal antibakterialnoi farmakoterapii***

*Multidisciplinary Clinical. Almaty.*

*S.B. Rahov*

*Material research were personal observations and review of medical history of 422 patients with purulent-septic complications, acute surgical diseases and injuries of the abdominal cavati. Analiz immunograms patients with abdominal infection occurring with endotoxicosis varying degrees, revealed that there is a pronounced immunodeficiency. In order to enhance the integrated treatment of patients with intra-abdominal infection developed and implemented a method of extracorporeal antibiotikoimmunofarmakoterapii. The results of treatment of patients with abdominal infection, in the complex treatment which was used ECAT within 5 days, showed that the use of high doses of antibiotics and cycloferon in leukocyte suspensions, had the properties of immunomodulators and is able to stimulate the phagocytic activity of macrophages, the functional activity of leukocytes, increased serum.*

Одной из важнейших и сложных проблем современной хирургии, является лечение больных с гнойной инфекцией брюшной полости. Актуальность проблемы объясняется значительным увеличением количества больных, поступающих в отделение экстренной хирургии с острыми воспалительными заболеваниями органов брюшной полости [1,2,3], что в свою очередь привело к росту числа гнойных послеоперационных осложнений, достигающих 10-30%, [4,5,6], и высокой летальности, 15-45%, которая, к сожалению, до сегодняшнего дня, не имеет тенденции к снижению [7,8].

Инфекционный процесс, протекающий с выраженной эндогенной интоксикацией при абдоминальной инфекции, ведет к дальнейшему усугублению вторичного иммунодефицита организма больного. Иммунная недостаточность определяет течение гнойно-воспалительного процесса и является характерной особенностью иммунного статуса больных с абдоминальной инфекцией.

## Целью настоящего исследования

явилось изучение некоторых показателей неспецифического иммунитета у больных интраабдоминальной инфекцией, после комплексного лечения, включающий экстракорпоральную антибактериальную иммунофармакотерапию.

## Материалом исследования

служили собственные наблюдения и изучения истории болезни 422 больных с гнойно-септическими осложнениями (ГСО) острых хирургических заболеваний и травм органов брюшной полости находившихся на лечении в хирургическом отделении Алматинской многопрофильной клинической больнице, за период 2002-2010 гг.

В зависимости от применяемой лечебной тактики все больные в нашей работе были разделены на 2 группы: основную (216) и группу сравнения (206).

Основную группу составили 216 больных, в комплексном лечении которых была включена экстракорпоральная антибактериальная фармакотерапия по разработанной методике. В контрольную группу были включены 206 пациентов с осложненной интраабдоминальной инфекцией (ИАИ) получавшие традиционное комплексное лечение, включающие, кроме хирургического лечения, экстракорпоральную детоксикацию, антибактериальную терапию.

Причинами ИАИ у исследуемых больных были 5 основных нозологии: острый аппендицит (228), перфоративная язва желудка и ДПК (105), острый холецистит (38), острый панкреатит (67) и травмы органов брюшной полости (32).

У 366 (86,8%) больных, перед операцией, наблюдалась клиническая картина распространенного перитонита, у остальных 56 (12,2%) заболевание протекало с формированием абсцесса в брюшной полости (ограниченный перитонит) или забрюшинном пространстве.

Все больные были оперированы. Устранение основного очага перитонита заключалось в аппендэктомии у 224 (49,8%) больных с деструктивной формой аппендицита, у 86 (19,1%) больного произведено ушивание язвы желудка и двенадцатиперстной кишки, в 19 случаях была произведена резекция желудка, в 38 случаях выполнена холецистэктомия, из них у 14 операция закончилась наружным дренированием холедоха, ушивание ран органов (печень, желудок, кишечник, брыжейка, сальник) брюшной полости при травме живота у 26 больных.

С целью повышения эффективности комплексного лечения больных с интраабдоминальной инфекцией нами разработан

Таблица №1 - Динамика показателей клеточного иммунитета у больных с интраабдоминальной инфекцией на фоне комплексного лечения с ЭАИФТ (M±m)

| Показатели | Контрольная группа | Сроки наблюдения, п-10 | | $P_1$ | $P_2$ | $P_3$ |
|---|---|---|---|---|---|---|
| | | до лечения | после лечения (к моменту выписки) | | | |
| Е-РОЛ (Т-лимфоциты), % | 63,7 ± 1,473 | 39,27 ± 1,89 | 51,17 ± 2,01 | < 0,001 | <0,001 | <0,001 |
| х 10 g/л | 1,17 ± 0,05 | 0,40 ± 0,14 | 0,97 ± 0,01 | < 0,001 | <0,001 | <0,001 |
| М-РОЛ (В-лимфоциты), % | 11,6 ± 0,81 | 16,44 ± 1,56 | 17,65 ± 1,52 | < 0,01 | < 0,05 | < 0,01 |
| х 10 g/л | 0,25 ± 0,04 | 0,15 ± 0,11 | 0,19 ± 0,14 | < 0,05 | < 0,05 | < 0,05 |
| Е-РОН, % | 25,4 ± 0,86 | 27,41 ± 1,32 | 27,55 ± 2,34 | < 0,05 | < 0,05 | < 0,05 |
| х 10 g/л | 1,18 ± 0,14 | 0,81 ± 0,35 | 1,34 ± 0,36 | < 0,05 | < 0,05 | < 0,05 |
| Д-фагоцитоз, % | 59,3 ± 2,51 | 35,46 ± 3,01 | 52,48 ± 2,17 | < 0,001 | < 0,001 | < 0,05 |
| х 10 g/л | 2,34 ± 0,05 | 1,34 ± 0,07 | 2,57 ± 0,05 | < 0,001 | < 0,001 | < 0,001 |
| Иммуноглобулины | | | | | | |
| A | 2,21 ± 0,12 | 2,24 ± 0,12 | 2,23 ± 0,11 | < 0,05 | < 0,05 | < 0,05 |
| M | 1,44 ± 0,08 | 1,43 ± 0,05 | 1,39 ± 0,05 | < 0,05 | < 0,05 | < 0,05 |
| G | 19,37± 0,84 | 22,35± 1,45 | 21,17± 1,37 | < 0,05 | < 0,05 | < 0,05 |

$P_1$ – достоверность показателей относительно до лечения с контролем
$P_2$ – после лечения и до лечения
$P_3$ – после лечения с контролем

и внедрен способ экстракорпоральной антибиотикоиммунофармакотерапии.

Способ осуществляется следующим образом:

Из периферической вены больного в асептических условиях производили забор 20 мл крови в шприц объемом 20 см$^3$, содержащий 50 Ед гепарина на 1 мл крови. Шприц с кровью и антикоагулянтом помещали на 40 мин в холодильник при 37$^0$С для осаждения эритроцитов и меньшей потери клеток, прилипающих к стенке шприца. После осаждения 50% объема крови, держа шприц канюлей вверх, в стерильных условиях, отсасывают плазму, содержащую лейкоциты, и подсчитывали число ядерных клеток в 1 мл взвеси в камере Горяева.

Полученную плазму заливали в стерильную пробирку (около 10 мл). Затем, с целью оксигенации и стерилизации плазмы, содержимое пробирки обрабатывали в течение 10-15 минут озоно-воздушной смесью, с помощью озонотара «ОТРИ», после чего в пробирку добавляли суточную дозу антибиотика (выбор антибиотика в зависимости от чувствительности микрофлоры) и циклоферон 2,0 мл. Пробирку герметично закрывали и ставили в термостат. Инкубировали при температуре 37°С в течение 2-3 часов. Каждый час содержимое пробирки обрабатывали ультразвуком с помощью аппарата УРСК-7 (Частота колебаний ~26,5 кГц. Амплитуда колебаний 40 микрон), в течение 1-2 минуты. После 2-3 часов инкубации в термостате при температуре 37$^0$С проводили цитологическое исследование с помощью инвентированного микроскопа при 25-40-кратном увеличении. После окончания инкубации клеточную массу разбавляли изотоническим раствором и переливали больному.

Исходное иммунодефицитное состояние больных с абдоминальной инфекцией, сопровождающееся интоксикацией, говорит о необходимости применения иммунокоррегирующей терапии, наряду с тщательной санацией гнойных очагов, проведения общей дезинтоксикационной противовоспалительной терапии, активных методов иммуномодулирующей терапии.

В основной группе больных с абдоминальной инфекцией (216), у которых лабораторные показатели крови свидетельствовали о тяжелом инфекционном процессе, в комплексном лечении которых проводилась экстракорпоральная антибактериальная терапия с использованием лейкоцитарной взвеси, 52 больным проведены иммунологические исследования, в контрольной группе иммунология изучена у 28.

Материалом для исследования служила взятая утром (натощак) кровь из локтевой вены. Определение показателей проводили трижды - до лечения, через 3-4 дня после лечения -когда влияние хирургического стресса спадает, и через 7-10 дней после лечения, когда больные уже находились в ремиссии.

Для определения количественного состава Т-системы иммунитета мы использовали цитохимический метод определения субпопуляционного состава Т-лимфоцитов по активности кислой альфа-нафтил-ацетатэстеразы в лимфоцитах.

Анализ иммунограмм больных с абдоминальной инфекцией, протекающий с эндотоксикозом различной степени, выявил, что имеет место выраженный иммунодефицит. Отмечалось выраженное угнетение Д-фагоцитоза /р<0,001/ по сравнению с контролем и составил 35,46±3,03 х 10*9 /л. Оставались низкими показатели Т- и В-лимфоцитов. Т-лимфоцитов было 39,27±1,89 х 10*9/ л, В-лимфоцитов – 16,44±1,56 х 10*9/ л.

У всех исследуемых больных на момент поступления отмечался лейкоцитоз сдвиг лейкоформулы влево, лимфоцитопения, ускоренное СОЭ. Содержание лейкоцитов у больных абдоминальной инфекцией в послеоперационном периоде также не имело достоверных различий между основной и контрольной группами по их содержанию. После хирургического лечения количество лейкоцитов крови у больных основной группы снизилось по сравнению с лейкоцитами у больных контрольной группы. Причем изменение общего количества лейкоцитов при ЭАИФТ почти достигало уровня нормальных показателей (табл. 2).

Таблица №2. Динамика показателей лейкограммы у больных основной группы с интраабдоминальной инфекцией

| | Основная группа до лечения (р<0,05) | Основная группа после лечения (р<0,05) |
|---|---|---|
| Лейкоциты | 12,0 | 6,7 |
| Палочкоядерн. | 7,3 | 1,1 |
| эозинофилы | 5,3 | 2,0 |
| моноциты | 3,9 | 6,4 |

Дальнейшее обследование после ЭКАТ показало резкое – почти в 2 раза - снижение количества лейкоцитов у больных основной группы по сравнению с исходными данными в обеих группах: 3257,14±225,49 и 3785,00±485,80 в 1 мкл соответственно.

В целом, сравнивая показатели при АИ больных основной группы с контрольной, нами была выявлена некоторая тенденция к снижению общего количества лейкоцитов: 6344,12±333,51 и 6625,00±241,15 в 1 мкл соответственно.

Положительный эффект от ЭАИФТ на фоне комплексного лечения объясняется также и тем, что применение ЭАИФТ приводило к увеличению концентрации антибиотиков непосредственно в очаге воспаления, то есть в брюшной полости. Динамика показателя ЛИИ также свидетельствовала о положительном эффекте проводимой терапии и целесообразности проводимой иммунотерапии у больных основной группы (таблица № 3).

Как видно из таблицы, в основной группе больных отме-

чалось достоверное снижение показателя ЛИИ на 5-6 сутки от начала лечения (p<0,001). На момент поступления этот показатель составлял 9,3 ± 2,6; в контрольной группе – 9,8 ± 1,8 (p<0,001). К 5-6 суткам от начала комплексного лечения в основной группе имело место снижение показателя ЛИИ до 8,2 ± 1,3. К моменту выписки показатель ЛИИ у больных основной группы приближался к норме и составлял 2,7±1,1.

Таблица №3. Показатели ЛИИ и степени токсичности плазмы в динамике

| Группы | До лечения | 5-6 сутки лечения | На момент выписки |
|---|---|---|---|
| Показатели | ЛИИ | ЛИИ | ЛИИ |
| Основная | 9,3± 2,6 | 8,2± 1,3 | 2,7± 1,1 |
| Контрольная | 9,8 ± 1,8 | 9,6± 1,6 | 4,3± 1,3 |

Анализ результатов лечения больных с абдоминальной инфекцией, в комплексном лечении которых применяли ЭКАТ в течение 5 дней, показал, что использование высоких доз антибиотиков и циклоферона в лейкоцитарной взвеси, имело свойства иммуномодуляторов и обладало способностью стимулировать фагоцитарную активность макрофагов, функциональную активность лейкоцитов, увеличивало уровень сывороточного иммуноглобулина J. Заметное клиническое улучшение общего состояния больных отмечалось на 4-5 день от начала лечения.

Динамика показателей иммунного статуса у больных абдоминальной инфекцией на фоне проводимого комплексного лечения с применением ЭКАТ была положительной. Отмечалось достоверное увеличение абсолютного числа Т-лимфоцитов до 51,17±2,01 х $10^9$/л /p<0,001/. В-лимфоцитов до 17,65±1,52 х $10^9$/л. Отмечалось усиление Д-фагоцитоза до 52,48±0,05х$10^9$/л /p<0,001/. Адгезия по абсолютным показателям не изменялась. Показатели фракций иммуноглобулинов А.М. остались без изменений. Фракция иммуноглобулина J. Здесь отмечалось некоторое повышение уровня до 22,35±1,45. на фоне проводимого лечения показатели его снизились до 21,17±1,37, но все же превышали показатели контроля /19,37± 0,89/.

На фоне лабораторных показателей к моменту выписки явления лейкоцитоза, нейтрофильного сдвига показателей лейкоформулы влево полностью восстанавливались, отмечалась умеренная лимфоцитопения и моноцитоз. Последнее говорит об активации процессов иммунной защиты организма. Показатели лейкограммы также свидетельствовали об их зависимости от особенностей течения и степени тяжести гнойного процесса.

Таким образом, иммунологические исследования показали прямую зависимость изменения показателей клеточного иммунитета от степени тяжести воспалительного процесса при абдоминальной инфекции, что вызывает необходимость использования иммунокоррегирующей терапии в комплексном лечении больных с ИАИ.

Включение в состав лейкоцитарной массы циклоферона, наряду с антибиотиком, закономерно обеспечивает иммуномодулирующее действие препарата. Как известно циклоферон является индуктором интерферона — важнейшего регулятора иммунитета. Без участия интерферонов невозможно развитие полноценного иммунного ответа. Интерфероны участвуют в регуляции активности фагоцитоза, естественных киллеров, клеточной цитотоксичности, экспрессии на мембранах клеток молекул HLA и т.д.

Прямое показание к интерферонотерапии — низкая активность системы интерферона, проявляющаяся в снижении способности лейкоцитов крови продуцировать IFN в ответ на индукцию (стимуляцию) in vitro и в умеренном повышении уровня s-IFN. Кроме того, препараты IFN можно применять и по общим клиническим показаниям, поскольку их терапевтический эффект реализуется не только путем компенсации недостаточной активности системы IFN, но и посредством регуляции активности иммунной и эндокринной систем.

Результаты иммунологических исследований убедительно свидетельствуют о высокой эффективности применения разработанного способа культивации лейкоцитарной массы с антибиотиком и циклофероном в лечении больных с интраабдоминальной инфекцией, что обусловлено не только выраженным антибактериальным эффектом полученного препарата, но и высоким иммуномодулирующим его действием.

## Литература

*1. Савельев В.С. /Абдоминальная хирургическая инфекция: клиника, диагностика, антимикробная терапия.//Литтера. 2006. 168 с.*
*2. Костюченко К.В., Рыбачков В.В., Ярушкин А.К., Петров О.И., Смирнов О.С. /Значение прогностической ценности критериев полиорганной дисфункции для определения хирургической тактики лечения распространённого перитонита //Сборн. тезисов IX Съезда Всероссийской федерации анестезиологов и реаниматологов. Сентябрь. 2004 год. Иркутск.*
*3. Илюкевич Г.В. Абдоминальный сепсис: новый взгляд на нестареющую проблему // Медицинские новости.- 2001.- № 9.- С.35-41.*
*4. Шелестюк П.И., Благитко Е.М., Ефремов А.В. Перитонит. –Новосибирск: Наука, 2000.- 302 с.*
*5. Solomkin J. S. Meta-analysis of antibiotic treatment of peritonitis. Abdominal infections: new approaches and management. Symposium, October 6, California, USA.1996: 3-4.*
*6. Гельфанд Б.Р., Гологорский В.А., Бурневич С.З., Гельфанд Е.Б Антибактериальная терапия хирургической абдоминальной инфекции и абдоминального сепсиса. // Consilium medicum. 2000. Том 2. №9. с.374-379*
*7. Бельских А.Н., Потапчук В.Б., Лукин В.В., Плоцкий А.Н. “Фармакокинетика антибактериальных препаратов при проведении сорбционно-аферезных операций экстракорпоральной детоксикации”. Ж. Эфферентиная терапия, Т 9, № 1, 2003 г, стр 59 - 59*
*8. Косинец А.Н., Андрейченко В.В. Перитонит – абдоминальный сепсис // Новости хирургии.- 2001.- Том. 12.№ 2.- С.3-8.*

# Экстракорпоральная иммунофармакотерапия в комплексном лечении больных с интраабдоминальной инфекцией

*Муканов М.У., Рахов С.Б.*
*Алматинская многопрофильная клиническая больница*

Лечение больных с интраабдоминальной инфекцией брюшной полости (ИАИ) является одной из важнейших проблем современной хирургии. Это объясняется, в первую очередь, тем, что за последние годы значительно увеличилось количество больных, поступающих в отделение экстренной хирургии с острыми воспалительными заболеваниями органов брюшной полости [1,2,3], а также ростом числа гнойных послеоперационных осложнений, достигающих 10-30%, несмотря на появление целого ряда новых антибактериальных и антисептических средств [4,5,6].

Летальность при интраабдоминальной инфекции брюшной полости остается достаточно высокой 15-45% и не имеет заметной тенденции к снижению [7,8].

Антибактериальная терапия (АБТ) у больных с гнойной инфекцией брюшной полости является ведущим методом в комплексном лечении этого заболевания и проводится обычно с соблюдением традиционных принципов: учетом чувствительности бактериального агента к препарату и тропности лекарственного вещества. Выбор дозы, оптимальных путей и временных режимов введения антибиотика (АБ) в зависимости от величины его минимальной подавляющей концентрации также является неотъемлемой частью понятия “адекватная АБТ”. Токсичность АБ, помимо его структурных свойств, в значительной степени определяется суточной дозой препарата [9,10].

Уменьшить выраженность и частоту токсических влияний АБТ на организм, одновременно повысив ее эффективность, позволяет внедрение в клиническую практику методов экстракорпоральной фармакотерапии (ЭКФТ), которая основана на использовании клеток аутокрови (лейкоцитов, тромбоцитов, эритроцитов) для направленного транспорта лекарства [11,12].

Использование АБ для направленного транспорта обосновывается возможностью создания их высокой концентрации в очаге воспаления, снижения побочных эффектов. Экстракорпоральная антибиотикотерапия (ЭКАТ), по данным литературы, высокоэффективный метод лечения больных с неспецифическими заболеваниями легких и плевры [13,14].

Использование метода инкубации клеточной массы позволяет кардинально изменить распределение препаратов в организме пути их метаболизма и выведения, в несколько раз уменьшить курсовые дозы антибиотиков, при этом создавая их высокие бактерицидные концентрации только в очагах инфекционного воспаления с минимальным токсическим воздействием на организм [15,16].

Практический интерес представляет инкубация лейкоцитарной массы с антибиотиками и иммуномодуляторами, с последующим возвратом активированных таким образом лейкоцитов в кровоток пациента. Метод с успехом используется при лечении больных как с тяжелыми гнойно-септическими процессами, так и у амбулаторных пациентов с различными вариантами иммунодефицитных состояний [13].

Материалом нашего исследования служили собственные наблюдения и изучения истории болезни 422 больных с гнойно-септическими осложнениями (ГСО) острых хирургических заболеваний и травм органов брюшной полости находившихся на лечении в хирургическом отделении Алматинской многопрофильной клинической больнице, за период 2002-2010 гг.

В зависимости от применяемой лечебной тактики все больные в нашей работе были разделены на 2 группы: основную (216) и группу сравнения (206 больных).

Таблица 1. Количественная характеристика групп больных

| Группы больных | Абс. число | % |
|---|---|---|
| основная | 216 | 51,2 |
| контрольная | 206 | 48,8 |
| всего | 422 | 100 |

Основную группу составили 216 больных, в комплексном лечении которых была включена экстракорпоральная антибактериальная фармакотерапия по разработанной методике.

В контрольную группу были включены 206 пациентов с осложненной интраабдоминальной инфекцией (ИАИ) получавшие традиционное комплексное лечение, включающие, кроме хирургического лечения, экстракорпоральную детоксикацию, антибактериальную терапию.

Этиология ИАИ, у больных обеих групп, представлена в таблице №2.

Таблица 2. Этиология ИАИ основной и контрольной групп

| Заболевания | Основная группа | | Контрольная группа | |
|---|---|---|---|---|
| | Кол-во | % | Кол-во | % |
| Острый аппендицит | 105 | 48,5 | 123 | 59,7 |
| Перфоративная язва желудка и ДПК | 59 | 27,2 | 46 | 22,3 |
| Острый холецистит | 22 | 10,2 | 16 | 7,8 |
| Острый панкреатит | 12 | 5,5 | 7 | 3,4 |
| Травмы органов брюшной полости | 18 | 8,6 | 14 | 6,8 |
| Всего | 216 | 100,0 | 206 | 100,0 |

Как видно из данных таблицы, причинами ИАИ у исследуемых больных, представлены 5 основными нозологиями: острый аппендицит (228), перфоративная язва желудка и ДПК (105), острый холецистит (38), острый панкреатит (67) и травмы органов брюшной полости (32).

У 366 (86,8%) больных, перед операцией, наблюдалась клиническая картина распространенного перитонита, у остальных 56 (12,2%) заболевание протекало с формированием абсцесса в брюшной полости (ограниченный перитонит) или забрюшинном пространстве.

Все больные были оперированы. Устранение основного очага перитонита заключалось в аппендэктомии у 224 (49,8%) больных с деструктивной формой аппендицита, у 86 (19,1%) больного произведено ушивание язвы желудка и двенадцатиперстной кишки, в 19 случаях была произведена резекция желудка, в 38 случаях выполнена холецистэктомия, из них у 14 операция закончилась наружным дренированием холедоха, ушивание ран органов (печень, желудок, кишечник, брыжейка, сальник) брюшной полости при травме живота у 26 больных.

С целью повышения эффективности комплексного лечения больных с абдоминальной инфекцией нами разработан и внедрен способ экстракорпоральной антибиотикотерапии.

Способ осуществляется следующим образом.

В стерильных условиях берется кровь из вены добавляется 5000 ед гепарина (для профилактики свертываемости). Кровь

пациента, в количестве 20 мл., в пробирке центрифугируется, в результате чего жидкая часть крови (плазма) отделяется от форменных элементов (эритроцитов). Плазма крови представляет собой лейкоцитарную взвесь, содержащая большое количество лимфоцитов. Плазма крови переносится в отдельную стерильную пробирку. Затем, с целью оксигенации и стерилизации плазмы, содержимое пробирки обрабатывают в течение 10-15 минут озоно-воздушной смесью, после чего в пробирку добавляют суточную дозу антибиотика (выбор антибиотика в зависимости от чувствительности микрофлоры) и полиоксидоний 6,0 мг. Пробирку герметично закрывают и ставят в термостат, при температуре 37°С в течение 1-2 часов. После чего, проверяется индивидуальная совместимость полученной сыворотки с кровью пациента, затем сыворотка разбавляется изотоническим раствором и переливается больному.

Сущность предлагаемого способа поясняется клиническим примером.

Больная В. 56 лет (история болезни N 6833) поступила в АМКБ в крайне тяжелом состоянии на 20 сутки с момента заболевания с диагнозом: Острый деструктивный холецистит. Разлитой гнойно-фибринозный желчный перитонит, токсемическая фаза. Сепсис.

При поступлении общее состояние крайне тяжелое. Сознание ясное, заторможена, на вопросы отвечает односложно. Кожа, видимые слизистые бледные, сухие. Дыхание ослабленное, ЧДД- 22в минуту; Тоны сердца глухие, ритмичные, АД- 90/60 мм.рт.ст.; пульс- 120-122 в мин. слабого наполнения и напряжения. Язык сухой, густо обложен серым налетом. Живот в акте дыхания не участвует, вздут; при пальпации болезнен во всех отделах. Положительный симптом раздражения брюшины.

Анализы клинико-лабораторных исследований на момент поступления: Эр – 2,8х$10^{12}$; Нб- 92г/л; Л- 23х$10^{9}$; Э-3;Нейтр.- 4; П-21; С-58; Лимф.-18; Мон-6.; СОЭ- 36:, токсическая зернистость «+++», анизоцитоз, пойкилоцитоз. ЛИИ- 5,0; общ.белок – 52г/л; сахар крови - 5,8ммоль/л; общ.бил.- 16,8ммоль/л; прямой - 8,2ммоль/л; мочевина- 7,3 ммоль/л.

После предоперационной подготовки произведена экстренная операция – Лапаротомия, холецистэктомия, санация и дренирование брюшной полости.

Больной в программу лечения, с первых суток после операции, включена экстракорпоральная антибактериальная (роцефин 2,0) и иммунофармакотерапия (полиоксидоний 6,0) по нашему способу. Всего было проведено 3 сеанса ЭАИФТ.

Клинически состояние больного постепенно улучшалось, на 11 сутки с момента поступления в стационар больная в сознании, менее выражена одышка и тахикардия.

В анализах крови Эр – 3,8х$10^{12}$; Нб - 112г/л; Л - 9,6х$10^{9}$; Э-2;Нейтр.- 2; П-2; С-18; Лимф.- 8; Мон - 6.; ЛИИ - 1,0; общ.белок – 72г/л; сахар крови - 5,8ммоль/л; общ.бил.- 16,8 ммоль/л; прямой - 8,2ммоль/л; мочевина - 7,3ммоль/л.

В дальнейшем по мере проведения комплексной интенсивной терапии состояние больной постепенно улучшалось, выписана из стационара в удовлетворительном состояний на 21 сутки.

В клинике данный способ экстракорпоральной антибактериальной иммуннофармакотерапии (ЭАИФТ), с использованием лейкоцитарной массы, был применен у 216 больных , в возрасте от 16 до 68 лет, с тяжелой степенью ИАИ.

Оценка эффективности предлагаемого способа в комплексной терапии больных с ИАИ проводилась по результатам бактериологических, иммунологических и клинико-лабраторных исследований.

ЭАИФТ, с использованием лейкоцитарной массы, позволил снизить бактериальную обсемененность перитонеального экссудата, у исследуемых больных, в течение первых суток в 2-3 раза (с $10^{5-6}$ до $10^{3-4}$), на 2-е сутки после операции до $10^{2-3}$, с максимальным снижением (до $10^{1}$) на 5-7 сутки.

Разработанный способ ЭАИФТ, на 5-7 сутки после операции, способствовал снижению содержания продуктов ПОЛ, в том числе МДА на 28-30%, улучшал состояние антиокислительной системы, путем повышения активности СОД на 39,9% в сравнении с нормой, и на 55-60% в сравнении с исходными данными, повышением активности каталазы до 305,3 ± 10,68 МЕ/л.

Способ культивации лейкоцитарной массы с антибиотиком и циклофероном, обеспечивает не только выраженный антибактериальный эффект препарата, но и высокое иммуномодулирующее действие, благодаря наличию индуктора интерферона (циклоферона), о чем свидетельствует увеличение абсолютного числа Т-лимфоцитов до 51,17±2,01х$10^{9}$/л., В-лимфоцитов до 17,65±1,52х$10^{9}$/л., усиление Д-фагоцитоза до 52,48±0,05х$10^{9}$/л., снижение фракций иммуноглобулина от 22,35± 1,45 до 21,17±1,37, на фоне проводимого лечения.

Таким образом, использование инкубации лейкоцитарной массы с антибиотиками в лечении пациентов с абдоминальной инфекцией и его осложнениями, позволило снизить курсовую дозу антибиотиков в 4 - 6 раз, при этом повысив эффективность комплексной терапии, сократив продолжительность лечения и уменьшить количество послеоперационных осложнений, что улучшило результаты хирургического лечения в 1,8 раза.

## Литература


*1. Савельев В.С. /Абдоминальная хирургическая инфекция: клиника, диагностика, антимикробная терапия.//Литтера. 2006. 168 с.*

*2. Костюченко К.В., Рыбачков В.В., Ярушкин А.К., Петров О.И., Смирнов О.С. /Значение прогностической ценности критериев полиорганной дисфункции для определения хирургической тактики лечения распространённого перитонита //Сборн. тезисов IX Съезда Всероссийской федерации анестезиологов и реаниматологов. Сентябрь. 2004 год. Иркутск.*

*3. Илюкевич Г.В. Абдоминальный сепсис: новый взгляд на нестареющую проблему // Медицинские новости.- 2001.- № 9.- С.35-41.*

*4. Гельфанд Б.Р., Гологорский В.А., Бурневич С.З., Гельфанд Е.Б Антибактериальная терапия хирургической абдоминальной инфекции и абдоминального сепсиса. // Consilium medicum. 2000. Том 2. №9. с.374-379*

*5. Бельских А.Н., Потапчук В.Б., Лукин В.В., Плоцкий А.Н. “Фармакокинетика антибактериальных препаратов при проведении сорбционно-аферезных операций экстракорпоральной детоксикации”. Ж. Эфферентиная терапия, Т 9, № 1, 2003 г, стр 59 - 59*

*6. Косинец А.Н., Андрейченко В.В. Перитонит – абдоминальный сепсис //Новости хирургии.- 2001.- Том. 12.№ 2.- С.3-8.*

*7. Гельфанд Б.Р., Филимонов М.И., Бурневич С.З. Абдоминальный сепсис // Русский медицинский журнал.- 1999.- № 5/7.- С.6.*

*8. Григорьев Е.Г., Коган А.С. Хирургия тяжелых гнойных процессов. –Новосибирск: Наука, 2000.- 314 с.*

*9. Ушкалова Е.А. Выбор карбопенемовых и гликопептидных антибиотиков для фармакологических списков лекарственных средств // Антибиот. и химиотер.- 2001.- Том.46.№ 3.- С.37-41.*

*10. Антибиотикотерапия абдоминальной хирургической инфекции / Б.Р. Гельфанд, В.А. Гологорский, С.З. Бурневич и др.; Под ред. В.С. Савельева. –М., 2000.- 144 с.*

*11. Бельских А.Н., Потапчук В.Б., Лукин В.В., Плоцкий А.Н., Соколов А.А., Стрельникова О.Ю. «Применение экстракорпоральной антибактериальной фармакотерапии у больных с хирургической инфекцией». Ж. Эфферентиная терапия, Т 9, № 1, 2003 г, стр 55 - 56*

*12. Генинг Т.П., Колкер И.И., Жумадилов Ж.Ш. Использование форменных элементов крови для направленной доставки химиотерапевтических и диагностических препаратов в очаг поражения // Антибиотики и химиотерапия. - 1988.- № 11.- С.867-871.*

*13. Н.Д.Ушакова Н.Д., В.В Мороз В.В., М.И.Коган М.И. Экстракорпоральная иммунофармакотерапия циклофероном эндотоксикоза при гнойно-воспалительных урологических заболеваниях// Вестник интенсивной терапии, 2004 г, №1.*

*14. Лохвицкий С.В., Ержанова Ш.А., Балаболкин М.И., Сарафанова И.М. Направленный транспорт антибиотиков при лечении больных диабетической гнойной остеоартропатией // Сахарный диабет. - 1999. - № 3 (4). - С.35-41.*

*15. Генинг Т.П., Мануйлов К.К. Фармакокинетика антибиотика, вводимого в организм в клеточных носителях // Антибиотики и химиотерапия. - 1991. - № 9. - С.19-20*

*16. Карпушина И.А., Стеблева Т.Ф., Бонитенко Е.Ю. /Применение методики направленного транспорта лекарственных веществ в клинической практике (Обзор литературы)// Российский биомедицинский журнал. Т. 5, С. 404-408 декабрь 2004 г.*

# К вопросу о безопасности применения жировых эмульсий - компонента парентерального питания

*Моисеев Ю.С.*
*ГККП «Костанайская областная больница», г. Костанай*
*УДК 617-089.616-08-06*

***Май іркілген эмульсияларының қолдануының қауіпсіздіктері туралы сұраққа - парентеральдік қоректенуінің компоненті***

*Іш қуысында хирургиялық жұқпасы бар науқастарды парентералдық қоректенуінде майлы қоспалардың ерітінділері, қуаттың белсенді бұлағы сияқты маңызды рөлінде тұруы қажет. Бірақ, тәжірибеде оларға теріс қарым – қатынас пайда болды (жанама әрекеттер, бауыр функцияларының бұзылуы мүмкін). Парентералдық қоректену кешенінде жаңа майлы қоспалардың ерітінділерін алған, перитонит бар стационарлық науқастың 20 карталардың талдау негізінде, басылымда олардың қауіпсіздігі мен бауыр функцияларына теріс әсерлері жоқ екенін көрсетіліп тұр.*

***To a question on safety of application fatty solution - a component parenteral a food***

*The solutions of fatty emulsions as the most effective energy source, must occupy important role in the parenteral nourishment of patients by the surgical infection of abdominal cavity. However, in the practice to them was formed negative relation (possible side-line actions, worsening in the function of the liver). In the article on the basis of the analysis of 20 maps of the stationary patient with peritonit, which obtained the solutions of contemporary fatty emulsions in the complex of parenteral nourishment, their safety and absence of negative influence on the function of the liver is shown.*

Жировые эмульсии применяются в клинической практике парентерального питания (ПП) уже 40 лет. Главным компонентом этих эмульсий были растительные масла с жирными кислотами с достаточно длинной цепочкой атомов углерода. В дальнейшем их стали обозначать как LCT-эмульсии (Long Chain Triglycerydes). В 60-х годах появились сообщения об исследованиях метаболизма жиров с жирными кислотами со средней длиной углеродной цепи (MCT-medium chain triglycerydes) в организме человека. Наибольший авторитет у клиницистов заслужили те препараты, в состав которых входят длинноцепочечные (LCT) и среднецепочечные (MCT) триглицериды. Метаболические исследования показали хорошую усваиваемость LCT/MCT жировых эмульсий, отсутствие патологических и побочных эффектов. Их применение в лечебном питании естественным путём навело на мысль о возможности применения их и в ПП (1).

Анкетирование анестезиологов-реаниматологов различной квалификации показало, что большинство недостаточно хорошо ориентируется в проблеме применения жировых эмульсий в парентеральном питании, а что такое жировые эмульсии с LCT/MCT знает ограниченное количество практикующих врачей (2).

Этим же фактом обусловлено наличие немногочисленных противоречивых фактов исследований, которое всё же не позволяет делать однозначных заключений и выводов, а с другой стороны, не только предоставляет поле деятельности для дальнейших исследований, но и делает их необходимыми (3).

Одним из устойчивых мифов практики ПП является миф о тесной связи применения жировых эмульсий и возникновения побочных реакций с нарушением функций или метаболизма печени. Безопасное применение любого препарата подкрепляется мониторингом побочных действий на основании действующего законодательства (2,4) .

## Цель работы

Выявить возможные побочные проявления при парентеральном применении жировых эмульсий MCT/LCT, в том числе возможное ухудшение функции печени. Обосновать возможность более широкого применения жировой эмульсии в практической медицине.

## Материалы и методы

В работе использовали 20% жировую эмульсию «Липофундин», которую назначали в комплексе растворов для парентерального питания. В исследовании участвовало 20 больных обоего пола, средний возраст составлял 47,8±8 лет, масса тела - 67±5,6 кг. Липофундин назначался в дозе 4-6 мл/кг/сут в течение 4-5 суток находившимся в отделении анестезиологии-реаниматологии, в раннем послеоперационном периоде с диагнозом: «Разлитой фибринозно-гнойный перитонит, токсическая фаза».

В группу пациентов для исследования включены только больные без отягощенного аллергологического анамнеза, не имеющие сопутствующей патологии печени, желчевыводящих путей, у которых исходные показатели, отражающие биохимическую функцию печени, соответствовали норме.

Контроль безопасности включал ежедневный мониторинг нежелательных явлений (НЯ) и до 14 дней после завершения инфузии жировой эмульсии. НЯ классифицировали по степени тяжести и вероятности возможной связи с терапией, полученной во время введения жировой эмульсии. В крови больных исследовали ежедневно: общий белок, активность Аланинаминотрансферазы (АЛТ), аспартатаминотранферазы (АСТ), протромбиновый комплекс (ПК), маркеры печеночного холестаза – щелочную фосфатазу (ЩФ) и гаммаглутамилтранспептидазу (γГТП) до назначения жировой эмульсии и в течение первых, третьих и десятых суток исследования.

## Результаты и их обсуждение

В соответствии с нормативными документами, к серьезным побочным действиям препарата относятся любые неблагоприятные клинические проявления, независимо от дозы лекарственного средства, представляющие угрозу для жизни человека, приводящие к смерти, к стойкой или выраженной нетрудоспособности или инвалидности, госпитализации или продлению срока госпитализации, врожденным аномалиям или порокам развития (4).

В работе применялись 100 доз по 250 мл препарата 20% жировой эмульсии «Липофундин». При соблюдении указанного в инструкции темпа инфузии, мы не отметили никаких побочных действий препарата.

Основные показатели жизнедеятельности – артериальное давление, частота сердечных сокращений, сатурация кислорода не изменялись во время инфузии жировой эмульсии.

У 2 пациентов из 20 на 3 и 4 сутки исследования фиксировали хилез исследуемой венозной крови, который самостоятельно купировался, т.к. был связан с забором крови во время инфузии или сразу после нее и с активностью пищеварительных ферментов.

Интерес представляли показатели функциональной активности печени.

Исходные данные до трансфузии жировой эмульсии и в последующие дни исследований приведены в таблице 1.

Таблица 1. Динамика показателей ферментативной, синтезирующей функции печени у больных перитонитом, получавших инфузии жировой эмульсии (M±m)

| Показатели | До назначения жировой эмульсии | 1-е сутки | 3-и сутки | 10 сутки |
|---|---|---|---|---|
| Белок в крови г/л | 64,5 ±2,5 | 65,7±1,2 | 67,4±0,5 | 65,0±1,3 |
| АлАТ ммол/ч·л | 0,2±0,2 | 0,3 | 0,4 | 0,2 |
| АсАТ ммол/ч·л | 0,14±0,15 | 0,15 | 0,14 | 0,15 |
| γГТП ммол/ч·л | 0,87±0,45 | 1,2±0,15 | 0,8±0,3 | 1,1±0,2 |
| ПК % | 87±10,2 | 90±5,1 | 85±7,1 | 83±4,2 |
| ЩФ ммол/ч·л | 0,9±0,3 | 1,2±0,3 | 1,8±0,2 | 1,1±0,3 |

Показатель общего белка в крови находился на нижней границы нормы, мы не выявили существенных изменений этого индикатора синтезирующей функции печени.

Исследуемые нами показатели АлАТ и АсАТ имели тенденцию к росту к третьим суткам исследования. Причем, известное соотношение АсАТ/АлАТ (коэффициент де Ритиса) до введения жировой эмульсии соответствовал норме – 0,7, а к третьим суткам снизился до 0,35, что могло быть связано с токсическим поражением печени вследствие перитонита.

По окончании инфузий на 10 сутки исследования показатели активности трансаминаз имели тенденцию к исходному уровню. Коэффициент де Ритиса в пределах границ нормы - 0,75.

Повышение активности в сыворотке крови экскреторного фермента γГТП весьма чувствительный показатель поражения печени. Определение активности фермента дает дополнительную информацию, если метод применяется в комбинации с другими тестами. Учитывая этот факт, следует отметить, что показатель γГТП был в пределах нормы на всех этапах исследования. Мы отметили рост показателя ЩФ в 1-е и 3-и сутки исследования, но к 10 суткам этот показатель снизился до нормальных цифр. ПК был на уровне нормальных показателей на всех этапах исследования.

Таким образом, имело место преходящее повышение маркера холестаза фермента ЩФ. А основные показатели функциональной и синтезирующей активности печени были в пределах нормы.

## Выводы

Сравнительно новый тип жировых эмульсий представляющий смесь MCT/LCT молекул при использовании в парентеральном питании у больных перитонитом не вызывал значительных нежелательных явлений.

При использовании MCT/LCT жировой эмульсии в парентеральном питании у больных не обнаружено патологических изменений ферментов печени.

## Литература

*1. М.К.Штатнов. Парентеральное питание с применением жировых эмульсий, содержащих жирные кислоты со средней длиной молекулы в триглицеридах. Медицинский научный и учебно-методический журнал. №5, 2001. С. 43-79.*

*2. А.Ю.Барановский, И.Я Шапиро Искусственное питание больных. СПб, Фолиант. 2000. С. 62-77.*

*3. Организационные принципы искусственного (парентерального и энтерального) питания. Руководство для врачей. Издательство СПб ГМУ им. И.П.Павлова. 2002. 26с.*

*4. Приказ МЗ РК от 14.02.2005г. №52 «Об утверждении Инструкции по проведению мониторинга побочных действий лекарственных средств»*

# Изучение клинической эффективности препарата Меркацин у пациентов с инфравезикальной обструкцией

*Алчинбаев М.К., Батырбеков М.Т., Мансурова И.Б.*
*Научный Центр урологии им. Б.У. Джарбусынова, г. Алматы*

## Актуальность

Инфекции мочевых путей составляют 40% всех случаев нозокомиальных инфекций (1). К уропатогенным микроорганизмам, вызывающим более 90% случаев инфекции мочевыводящей системы (МВС), относятся бактерии семейства Enterobacteriaceae, к которым относятся кишечная палочка и протей. На долю кишечной палочки приходится до 80% всех случаев инфекций мочевыводящих путей. Обычно кишечная палочка вызывает развитие неосложненной формы заболевания. В остальных 20% «виновниками» могут быть протей, синегнойная палочка, энтерококки, клебсиелла, стафилококки или несколько возбудителей одновременно. Как правило, эти бактерии встречаются при осложненных формах инфекции мочевыводящих путей, ее рецидивах, осложнениях, при так называемых госпитальных инфекциях, особенно часто при катетеризации мочевого пузыря или операциях на мочевых путях (2,3).

Pseudomonus aeruginosa занимает особенное место среди возбудителей инфекции МВС, за счет природной устойчивости к большинству антибактериальных препаратов, применяемых в клиниках, что обусловливает тяжелые осложнения после оперативной коррекции инфравезикальной обструкции (4).

В большинстве случаев причиной, осложняющей течение ИМВП, являются нарушения уродинамики по обструктивному типу при камнях различной локализации, стриктурах мочеточника и лоханочно-мочеточникового сегмента, инфравезикальной обструкции (5,6). Как известно задержка мочеиспускания и нарушение уродинамики развиваются при доброкачественной гиперплазии предстательной железы (ДГПЖ), склерозе шейки мочевого пузыря, стриктурах уретры. Невозможность самостоятельного мочеиспускание и неполное опорожнение мочевого пузыря диктуют необходимость установки дренажных катетеров для выведения мочи. Отдельной формой осложненных инфекций МВС являются катетер-ассоциированные инфекции. Пациенты с уретральными катетерами чрезвычайно подвержены развитию осложнений даже при использовании “закрытых систем”. По данным последних исследований, риск возникновения ИМВП на фоне уретрального катетера возрастает на 4 – 7,5 % в день (7,8).

Лечение осложненных инфекции МВС подразумевает проведение эффективной антибактериальной терапии при условии восстановления нормальной уродинамики и преследует цель профилактики уросепсиса и возникновения рецидивов (2,9,10).

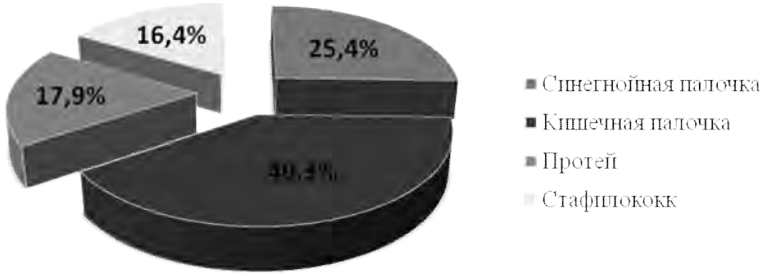


Рисунок 1 – Процентное соотношение выявленных патогенов в бактериальном посеве мочи у исследуемых пациентов.

## Целью исследования

явилось изучение клинической эффективности препарата меркацин в лечении бактериальной инфекции у пациентов с инфравезикальной обструкцией.

## Материал и методы

В основу представленного исследования легли результаты наблюдения 67 пациентов, находившихся на стационарном лечении в НЦ урологии. 47 пациентов (70,1%) были госпитализированы с диагнозом ДГПЖ, 20 пациентов (29,9%) – стриктура уретры. Все пациенты проходили лабораторно-инструментальное обследование в рамках предоперационной подготовки. Критериями включения пациентов в исследование явились анамнестические данные о предыдущих катетеризациях уретры и мочевого пузыря, наличие дренажных трубок (уретральных катетеров и эпицистостомическая трубка) при поступлении в стационар, выявление в бактериальном посеве мочи таких возбудителей, как синегнойная палочка и протей. Методом рандомизации была набрана основная и контрольные группы пациентов. Контрольный бактериальный посев мочи через 5 дней с определением титра патогенного штамма оценивался как контроль эффективности проводимой терапии.

## Результаты исследования

Из 67 исследуемых пациентов с инфравезикальной обструкцией, 23(34,3%) пациента поступили с уретральным катетером, 28 (41,8%) – эпицистостомой. 16 пациентов (23,9%) в анамнезе отметили предыдущие катетеризации по поводу задержки мочеиспускания. После проведения полного диагностического обследования, 47 пациентам был выставлен диагноз: ДГПЖ, 20 – стриктура уретры. Диагноз был подтвержден ультразвуковыми и уродинамическими данными. Средний возраст пациентов с ДГПЖ составил 70,6±6,2 лет, со стриктурами уретры – 27,5±9,9 лет. По результатам бактериального посева мочи преимущественно высевалась кишечная палочка в титре $10^8$ – 27 пациентов, что составило 40,3±6,0% ($p<0,05$). Процентное соотношение основных возбудителей по данным посева мочи указано на рисунке 1.

Данные представленной диаграммы указывают, что основным возбудителем инфекции мочевых путей у пациентов с инфравезикальной обструкцией является кишечная палочка, что совпадает с данными российских и зарубежных авторов. Разница в частоте высевания других возбудителей не была подтверждена статистической достоверностью.

Рассматривая распространенность возбудителей инфекции у пациентов с различной нозологией были получены следующие данные (таблица 1).

Таблица 1 – Сравнительный анализ частоты выявления основных возбудителей МВП у исследуемых пациентов с разной патологией.

| Возбудитель инфекции | Количество пациентов | | | |
|---|---|---|---|---|
| | ДГПЖ n=47 | | Стриктура уретры n=20 | |
| | Абс. | % | Абс. | % |

| | | | | |
|---|---|---|---|---|
| Кишечная палочка | 21 | 44,7±7,3 | 6 | 30±10,2 |
| Синегнойная палочка | 9 | 19,1±5,7 | 8 | 40±10,9 |
| Протей | 9 | 19,1±5,7 | 3 | 15±8,0 |
| Стафилококк | 8 | 17,0±5,5 | 3 | 15±8,0 |

Сравнительный анализ полученных данных не выявил достоверных различий распространенности определенного возбудителя в зависимости от нозологии. В таблице 2 приведены данные о частоте высева возбудителя инфекции МВС в зависимости от наличия дренажных трубок.

Таблица 2 – Сравнительный анализ частоты выявления основных возбудителей МВП у исследуемых пациентов в зависимости от наличия дренажных трубок.

| Возбудитель инфекции | Количество пациентов | | | | | |
|---|---|---|---|---|---|---|
| | Уретральный катетер, n=23 | | Эпицисто-стома n=28 | | Ранее перенесенные катетеризации, n=16 | |
| | Абс. | % | Абс. | % | Абс. | % |
| Кишечная палочка | 2 | 8,7±5,9 | 12 | 42,8±9,3 | 13 | 81,2±9,7** |
| Синегнойн. палочка | 9 | 39,1±10,2* | 6 | 21,4±7,7 | 2 | 12,5±8,2 |
| Протей | 7 | 30,4±10,0 | 4 | 14,3±6,6 | 1 | 6,2±6,0 |
| Стафилококк | 5 | 21,7±8,6 | 6 | 21,4±7,7 | 0 | – |

* – p<0,05; ** – p<0,01.

Анализируя полученные данные, было выявлено, что синегнойная палочка достоверно чаще высевалась у лиц с уретральным катетером – 39,1%. Выявление синегнойной палочки у 2 пациентов, перенесших катетеризацию в анамнезе, по видимому, обусловлено нерациональной антибактериальной терапии в послеоперационном периоде после удаления катетеров.

Ввиду высокого титра патогенного микроорганизма в моче, предоперационный период исследуемых пациентов был продлен для проведения антибактериальной терапии с целью профилактики гнойно-воспалительных осложнений в послеоперационный период.

В зависимости от используемого препарата, пациенты были разделены на 2 группы. Первая группа состояла из 39 пациентов (58,2%), которым был назначен препарат меркацин. Второй группе из 28 пациентов (41,8%) был назначен цефтазидим.

По полученным контрольным данным в первой группе из 9 пациентов с синегнойной палочкой, уменьшение титра до $10^3$ определялось у 6 (66,7%). У 2 (22,2%) пациентов микроорганизм не был высеян, у 1 (11,1%)– титр синегнойной палочки остался высоким. Из 15 пациентов первой группы с кишечной палочкой в исходном бактериальном посеве мочи, у 8 пациентов (53,3%) после лечения патоген не был обнаружен, у 5 пациентов (33,3%) – титр снизился до $10^3$. У 2 пациентов (13,3%) возбудитель оказался устойчивым к меркацину. При лечении пациентов с протеем была достигнута максимальная эффективность. У 2 пациентов (28,5%) из 7 возбудитель более не высевался, у 5 (71,4%) наблюдалось значительное снижение титра с $10^6$ до $10^3$. Прием меркацина пациентами с золотистым стафилококком способствовал уменьшению титра последнего в моче у 4 пациентов (50,0%). У 4 пациентов (50,0%) титр патогена оставался по-прежнему высоким.

При сравнении во второй группе, из 8 пациентов с синегнойной палочкой, снижение титра до $10^3$ наблюдалось лишь у 3 пациентов, что составило 37,5%. У остальных 5 пациентов (62,5%) при контрольном анализе титр патогенна остался высоким. При лечении цефтазидимом пациентов с кишечной палочкой, эффективность была достигнута у 8 пациентов (66,6%) за счет снижения титра в контрольном анализе. При лечении протея эффективность лечения отмечалась лишь у 1 (20%) пациента. Количество пациентов с золотистым стафилококком, распределенных методом рандомизации во 2 группу составило лишь 3 человека, что является недостаточным для проведения статистического анализа. Однако у 2 из них была определена эффективность приема цефтазидима, что составило 66,7%.

Сравнительный анализ эффективности лечения отображен в таблице 3.

Таблица 3 – Сравнительный анализ эффективности антибактериальной терапии у пациентов с различными возбудителями инфекции МВС

| Вид возбудителя | Процент эффективности лечения | |
|---|---|---|
| | 1 группа | 2 группа |
| Кишечная палочка | 86,7±8,7 | 66,7±13,6 |
| Синегнойная палочка | 88,8±10,5* | 37,5±17,1 |
| Протей | 85,7±13,2** | 20±17,9 |
| Стафилококк | 50±17,7 | 66,7±27,2 |

* - p<0,01, ** - p<0,001 по сравнению с показателями 2 группы.

Как указано в таблице 3, сравнительный анализ показал, что прием меркацина является достоверно эффективным при наличии у пациентов синегнойной палочки и протея. Учитывая, что данные виды возбудителей инфекций МВС обладают высокой резистентностью практически ко всем классам антибактериальных препаратов, достижение высокого процента эффективности является обоснованием для включения его в схему предоперационной подготовки пациентов с инфравезикальной обструкцией.

Таким образом, препарат меркацин показал высокую эффективность в элиминации синегнойной палочки и протея, имеющих высокую резистентность к большинству антибактериальных препаратов. Применение этого антибиотика позволит значительно сократить предоперационный период у больных со стриктурами уретры и произвести адекватную санацию нижних мочевых путей, что в свою очередь, будет способствовать профилактике развития гнойно-воспалительных осложнений в послеоперационном периоде пациентов.

## Список использованных источников


1. *Lobel B, Patard JJ, Guille F. Nosocomial infections in urology // Ann Urol – 2003 - №37(6) – PP.339-44.*
2. *Перепанова Т.С., Хазан П.Л. Антибактериальная профилактика в урологии// Экспериментальная и клиническая урология - №1 – 2010г*
3. *Berry RE, Klumpp DJ, Schaeffer AJ. Urothelial cultures support intracellular bacterial community formation by uropathogenic Escherichia coli // Infect Immun– 2009 – №77(7)– PP. 2762-2772*
4. *Munir T, Lodhi M, Hussain RM. Association between periurethral colonization with uropathogens and subsequent bacteriuria in catheterized patients // J Coll Physicians – 2009 - №19(3) – pp.169-172*
5. *Пушкарь Д.Ю., Раснер П.И. Алгоритм обследования и лечения больных доброкачественной гиперплазией предстательной железы // Русский Медицинский Журнал, Том 10, №26 (170), 2002, С.1244-1247*
6. *Ahmed SM, Swedlund SK. Evaluation and treatment of urinary tract infections in children // Am Fam Physician – 1998 – № 57(7) – pp.1573-1580*
7. *Liedberg H. Catheter induced urethral inflammatory reaction and urinary tract infection. An experimental and clinical study// Scand J Urol Nephrol Suppl – 1989 – №124 – pp.1-43.*
8. *Brosnahan J, Jull A, Tracy C. Types of urethral catheters for management of short-term voiding problems in hospitalised adults // Cochrane Database Syst Rev. 2004*
9. *DasGupta R, Sullivan R, French G, O'Brien T. Evidence-based prescription of antibiotics in urology: a 5-year review of microbiology // BJU Int – 2009 – №104 (6) – pp. 760-764*
10. *Johansen TE, Cek M, Naber KG et al. Hospital acquired urinary tract infections in urology departments: pathogens, susceptibility and use of antibiotics. Data from the PEP and PEAP-studies // Int J Antimicrob Agents – 2006 – №28 Suppl 1 – S91-S107.*

# Современные методы дренирования при инфравезикальной обструкции

*Мусабек Е.Б.*
*Научный центр урологии им. Б.У. Джарбусынова*

***Инфравезикалды бөгет жағдайдағы қазіргі жаңа кәріздеу әдістері.***

*Төменгі несеп шығару жолдарында жаңа кіріздеу әдістерін қолдану нәтижесінде операциядан кейінгі асқынулар саны 53%-дан 15%-ға дейін төмендеді.*

*Әдістің тиімділігі анастомоз аймағына инфецирленген несептің баруына жол бермеуімен түсіндіріледі. Онымен қоса уретриттер мен төменгі несеп жолдарында басқа қабыну үрдістерін алдын-алу үшін, антисептикалық заттарды енгізу мүмкіншілігін туғызады.*

***Modern methods of drainage in case of infravesical obstruction.***

*The lack of drainage of the lower urinary tract in postoperative period leads to inflammatory processes in 53% of cases. Suggested methods of drainage may decrease the rate of complications to 15%. The effectiveness of implementation of the new techniques is due to the fact that the infected urine does not contact with urethra and the region of anastomosis. Moreover, there is a possibility to clean urethra by antiseptic solutions and deliver remedies to the anastomosis region.*

Адекватное дренирование нижних мочевых путей в послеоперационном периоде имеет большое значение в лечении больных с инфравезикальной обструкцией (ИВО). В 15% случаев послеоперационных осложнений причинами являются гнойные процессы вследствие неадекватного дренирования. Остаются актуальными вопросы дренирования мочевого пузыря и уретры при операциях на мочеиспускательном канале и возможности введения антисептических и противовоспалительных препаратов. Описаны методы введения антисептиков посредством тонких катетеров, установленных мимо основного уретрального дренажа, однако этот метод чреват травматизацией уретры и непосредственно самого уретрального анастомоза.

Ретроспективный анализ историй болезней показал, что послеоперационные гнойно-воспалительные осложнения напрямую связаны с наличием хронических воспалительных процессов в уретре, недостаточной предоперационной подготовкой и неадекватным дренированием. В 67% случаях нами выявлено воспаление периуретральных тканей, а в 45% хронические гнойные уретриты. Предложенные методы дренирования нижних мочевых при пластических операциях уретры значительно снижают количество послеоперационных осложнений и повышают эффективность лечения больных с инфравезикальной обструкцией.

Задачей усовершенствованного нами метода дренирования нижних мочевых путей является профилактика и лечение гнойно-воспалительных осложнений после оперативных вмешательств на уретре. Способ осуществляется следующим образом: в уретру устанавливается двухходовая перфорированная силиконовая трубка, состоящая из сдвоенных трубок, соотношение диаметров которых составляет 1:4. Трубка с малым диаметром имеет боковые отверстия по 2,0мм на расстоянии 1,0см друг от друга. В послеоперационном периоде проводится ежедневное введение через трубку малого диаметра 10,0-15,0 мл антисептических средств, с целью орошения слизистой уретры. В результате такого промывания происходит механическое очищение мочеиспускательного канала и места анастомоза, вымываются и захватываются в поток жидкости сгусток крови, тканевой детрит, отторгающиеся некротические ткани, оказывается бактерицидное действие на микрофлору. При ежедневном орошении уретры через тонкий ход различными растворами (мирамистин, диоксидин, октенисепт) в послеоперационном периоде у больных отсутствовали такие симптомы и осложнения как уретрит, боль и дискомфорт в уретре, подъем температуры тела. Эффективность метода дренирования оценивалось с помощью трансректальной эхоуретрограммы, физикальных данных и общеклинических анализов (11 больных).

Суть применения одноходовой перфорированной силиконовой трубки заключалось в следующем: после проведения пластики уретры «конец-в-конец» в уретру устанавливалась простая силиконовая трубка с перфорированным участком. Трубка устанавливалась таким образом, чтобы отверстия в трубке совпадали с участком анастомоза уретры, фиксировалась по длине шелковой нитью, которая в свою очередь фиксировалась в надлобковой области с помощью «поплавка». Длину и расположение катетера можно было регулировать в зависимости от клинических проявлений и возможного подтекания мочи из мочевого пузыря в уретру. В послеоперационном периоде больным ежедневно проводились инстилляции антисептических растворов в уретру с целью профилактики и лечения уретритов. Послеоперационный период у больных протекал гладко, явлений уретрита не было, температура тела в норме. Контроль эффективности дренирования заключался в выполнении трансректальной эхоуретрографии на 3, 7 и 20-е сутки после операции, взятие анализов крови и мочи, ежедневный осмотр пациентов на наличие слизистых или гнойных выделений из уретры (12 больных). Одними из частых жалоб пациентов (35%) были спазмирующие боли в уретре и позывы к непроизвольному мочеиспусканию. В таких случаях назначались анальгезирующие и спазмолитические препараты, а также уретральный катетер опускался на 1-1,5см ниже шейки мочевого пузыря. После удаления эпицистостомы, с целью заживления надлобкового свища, уретральный катетер подтягивался посредством нитки вверх, тем самым, обеспечивая дренирование мочевого пузыря.

## Выводы

1. В результате применения новых методов дренирования нижних мочевых путей при пластических операциях на уретре удалось снизить количество ранних послеоперационных осложнений с 53% (традиционный способ дренирования) до 15%.
2. Эффективность применения новых методов дренирования достигается за счет того, что инфицированная моча не попадает в зону анастомоза, дренируются уретра и зона анастомоза, возможно введение антисептических растворов и противовоспалительных препаратов не только в зону анастомоза, но и промывания мочеиспускательного канала с целью профилактики уретритов.
3. Критериями выбора методов дренирования нижних мочевых путей при пластических операциях на уретре является: инфицированность мочи в дооперационном периоде (наличие длительного дренирования), ранее произведенные операции на уретре, необходимость длительного дренирования уретры в послеоперационном периоде.
4. Показаниями к применению одноходовой перфорированной трубки являются: наличие инфицированной мочи, частые

спазмирующие боли в уретре, «ложные» позывы к мочеиспусканию.
5. Показания к применению двухходовой перфорированной трубки: уретрит в анамнезе, длительное удержание уретрального катетера, отсутствие инфицированной мочи.

## Литература


*1. Русаков В.И. Хирургия мочеиспускательного канала. Ростов-на-Дону. 1998.-352с.*
*2. Франц М., Хорл У. Наиболее частые ошибки диагностики и ведения инфекции мочевых путей// Нефрология и диализ. 2002. Т. 2 №4*
*3. Игнашин Н.С., Крутов И.В., Гринев А.В. Ультразвуковая характеристика склеротических изменений уретры при ее структуре у мужчин // Урология и нефрология. - 1988. - N1. - С. 62-63.*
*4. Страчунский Л.С., Козлов Р.С. Антибиотико-профилактика в хирургии: взгляд клинического фармаколога. // Рациональные подходы к профилактике инфекционных осложнений в хирургии: Методические рекомендации. М., 1997. С. 12-25.*
*5. Амдий Р.Э., Невирович Е.С. Оценка результатов уродинамических исследований при диагностике инфравезикальной обструкции. Нефрология. 2003. Том 7, №4. С.85-89.*
*6. Глобычко П.В., Спирин В.А., Попков В.М., Спирин П.В., Назаров М.И. Некоторые причины возникновения воспалительных осложнений в эндоскопической хирургии простаты и мочевого пузыря. Актуальные вопросы хирургии: Материалы науч.-практ. конф. Саратов 2003. С. 189-190*
*7. Ткачук В.Н., Комяков Б.К. Оперативное лечение стриктур уретры. Урол. и нефр.-1990.-№ 6.-С. 59-62.*
*8. Комяков Б.К., Гулиев Б.Г., Родыгин Л.М. Оперативное лечение ятрогенных повреждений мочевыводящих путей и их осложнений // Урология. – 2007. - № 3. – с.7-11.*


# Анализ ошибок при пластических операциях на уретре


*Мусабек Е. Б.*
*НЦ урологии им. Б. У. Джарбусынова г. Алматы*


Выбор пластических операций на мочеиспускательном канале играет значительную роль в эффективности лечения стриктуры уретры. Несмотря на совершенствование медицинской техники, внедрения новых методов оперативных вмешательств, применение новых шовных материалов хирургическое лечение стриктуры мочеиспускательного канала остается актуальной проблемой урологии. Достаточно сказать, что рецидивы заболевания достигают 25-30% (Русаков В. И. 1998г).

С целью усовершенствования существующих пластических операций многие авторы предлагают свои модификации, сущность которых заключалась в различных способах ушивания концов уретры, фиксации их к окружающим тканям, различных методах инвагинации, глубины выделения и резекции участков облитерации.

Анализ литературных данных и собственных исследований выявил ряд недостатков, допускаемых во время оперативного вмешательства при стриктурах и облитерациях мочеиспускательного канала.

Неправильная, недостаточная диагностика стриктуры или облитерации уретры ее происхождение, протяженность, глубина вовлечения окружающих периуретральных тканей и другие, уже изначально приводят к неправильному выбору метода уретропластики.

В более чем 30% случаев стриктуры уретры носят посттравматический характер, очень часто в сочетании переломами костей таза. В данном случае необходимо обратить внимание на консолидацию костей таза, угол образованных при сращении лонного сочленения и другие моменты, которые могут вызвать большие технические трудности при промежностном доступе.

Недостаточное иссечение рубцовых парауретральных тканей приведет к сдавлению зоны анастомоза, возникновению ишемии, сужению просвета уретры и как правило к различным послеоперационным осложнениям как в ближайшем, так и в отдаленном периодах.

В некоторых случаях стриктура уретры сопровождается рубцеванием небольшого участка периуретральных тканей. Это возникает при первичных операциях, своевременно проведенных мероприятиях сразу после травмы, отсутствия воспалительных осложнений. Иссечение таких рубцов, вследствие их небольшой протяженности, распространенности и глубины не представляет большой трудности. Другое дело, когда пациент перенес различные безуспешные методы лечения ( бужирование, тулемизация и т.д.), наличие воспалительного процесса, наличие свищевых ходов, не диагностированных и не леченных в предоперационном периоде. В таких случаях возникают множественные глубоко идущие рубцы, тяжи которых проникают далеко в парауретральные ткани и представляют большие трудности при иссечении.

Следующим недостатком, оказывающим влияние на исход лечения, были ошибки при формировании уретрального анастомоза. Основная роль здесь принадлежит иссечению рубцово-измененного участка мочеиспускательного канала до непораженных тканей. При этом измененная слизистая уретры бело-серого цвета, неровная, с мелкими разрастаниями, утолщена и уплотнена. Переход пораженного участка слизистой к здоровой ткани может проходить постепенно, либо граница бывает четкой. Непораженная слизистая уретры нормальной окраски, эластичная тонкая с обильным кровоснабжением.

При выделении уретры необходимо учитывать протяженность резецированного участка, так есть возможность избежать еще одного интраоперационного недостатка - чрезмерного натяжения мочеиспускательного канала. При этом возникает ишемизация уретры, сужение просвета и как следствие плохое заживление анастомоза со всеми вытекающими последствиями, которые приводят к неудовлетворительным результатам лечения.

Следующий шаг для выполнения эффективной операции полноценный гемостаз и адекватное дренирование послеоперационной раны. Соблюдение этих условий даст возможность предупредить такие осложнения, как гематома с возможным последующим инфицированием и переходом на зону анастамоза, грубым рубцеванием окружающих тканей, нагноением послеоперационной раны с вторичным заживлением и многое другое.

Таким образом, основываясь на результатах собственных наблюдений и анализе литературных данных можно сделать заключение о том, что при тяжелых операциях на уретре не бывает мелочей. Каждый небольшой фрагмент этих операций должен быть доведен до конца под тщательным контролем хирурга, так как от этого зависит не только конечный итог вмешательства, но и эффективность лечения больного в целом.

## Литература


*1.Громов А.И. Анализ ошибок ультразвуковой диагностики заболеваний предстательной железы // Тез. докл. на 3-м съезде Российской ассоциации специалистов ультразвуковой диагностики в медицине, 1999. - С. 116.*
*2.Трапезникова М.Ф., Базаев В.В., Уренков С.Б. Эндоскопическая реканализация под трансректальным ультразвуковым контролем как способ лечения облитерации задней уретры // IX Всероссийский съезд урологов. - М.: 1997. - С. 170.*
*3.Русаков В.И. Хирургия мочеиспускательного канала. Ростов-на-Дону. 1998.-352с.*
*4.Комяков Б.К., Гулиев Б.Г., Родыгин Л.М. Оперативное лечение ятрогенных повреждений мочевыводящих путей и их осложнений // Урология. - 2007. - 3. - с.7-11.*

# Предоперационная химиоинфузия в бронхиальную артерию в коплексном лечении немелкоклеточного рака легкого III стадии

*О.К. Кулакеев*, С.Е. Оспанов**, Д.Т. Арыбжанов****
**Международный Казахско-Турецкий университет, г. Туркестан,*
***Областной онкологический центр, г. Кызылорда,*
****Южно-Казахстанский областной онкологический диспансер, г. Шымкент*

***Өкпенің жасушалы емес қатерлі ісігінің комплексті емдеудегі брохиалды артерияға қолдалынатын химиотерапия***

*О.Қ. Қулакеев, С.Е. Оспанов, Д.Т. Арыбжанов*

*Мақалада өкпенің жасушалы емес қатерлі ісігінің неодъювантты химиотерапия 50 науқасқа жүргізілгені кең түрде көрсетілген, 11 (22%) өкпенің барлық және ателектаз зақымдаған бөлігінің біріншілік кеуі орын алды. Морфологиялық өкпеніу жөлпар жасушам 36 (27%) кездессе, 14 (28) аденокарцинома барлық науқастарға ем цикл бойынша неоадъювантты ПХТ жүргізілді 21 (76%) науқастың химиотерапия бірінші курсы процестін бөшктік регрессиясы. Ал 38(76%) ем курс химиотерапиядан науқастарда бөліктік регрессия байланды. 50 35 (70%) оталық ем қолданған. 35 жасалынған ота науқастың 25 кенейтімен. Ал 10 интраперикардпен, перикард резекциясының пульмоноэктомиясы, окпе түбірі тамырында байланған жекелейі кездесті. Цитостатиктерің артерия енгізуі емдеу 10-15% нәтижелерің жақсартады, таңдалған бағдарламасы бойынша емдеудің тиімді аяқталуын етеуі.*

Рак легкого (РЛ) — широко распространенное заболевание. В структуре забо¬леваемости злокачественными новообразованиями РЛ в мире занимает 1-е место [1, 3, 5]. Показатель заболеваемости раком легкого населения России в 1997 г. был 44,69 на 100 000 населения, в 2007 г. - 40,2 на 100 000 населения. Если в 1970 году в республике Казахстан заболеваемость раком легкого составила 15,2%ооо, то к 2007 году она выросла до 22,6%ооо и в структуре онкологической заболеваемости с 1985 года занимает 1-ое место [1, 3]. Мужчины заболевают в 5—8 раз чаще женщин. Наиболее часто заболевание регистрируется в возрасте 50 лет и старше. Летальность больных в течение первого года с момента установления диагноза составляет в разных странах от 55,3% до 80% [2, 6, 8, 9].

Среди гистологических форм основную массу больных РЛ составляет немелкоклеточный рак легкого (НМРЛ) составляет около 78-84%. Учитывая, что более половины больных НМРЛ уже неоперабельны на момент установления диагноза, либо в связи с местно-распространенным процессом, либо в связи с наличием отдаленных метастазов, очевидна актуальность разработки методов лекарственной терапии этой формы рака. В настоящее время лекарственная терапия НМРЛ - одна из наиболее динамично развивающихся разделов химиотерапии опухолевых заболеваний. Мета-анализ индивидуальных данных 11 рандомизированных исследований показал, что использование платиносодержащих комбинаций в сочетании с лучевой на 10% снижает риск смерти у больных НМРЛ по сравнению с одной лучевой терапией [4, 7,10, 12]. Эффективным оказалось использование комбинированной химиотерапии, включающей производные платины в плане неоадъювантной (предоперационной) химиотерапии у больных НМРЛ IIIа,б стадии. Предоперационная химиотерапия, как было показано в рандомизированных исследованиях, более чем в 3 раза увеличивает выживаемость больных, получивших перед операцией 3 курса платиносодержащей комбинированной химиоте¬рапии, по сравнению с контрольной группой, подвергшейся лишь операции [13, 14, 15].

Учитывая вышеизложенное авторами произведена попытка применения предоперационной химиотерапии у больных раком легкого III стадии с применением регионарного введения цитостатиков в бронхиальную артерию.

## Целью

нашей работы является изучение непосредственных результатов комбинированного лечения больных НМРЛ с применением неоадъювантной химиотерапии за 5 (2004-2009 гг.) лет.

Рисунок 1. Селективная катетеризация бронхиальной артерии пациента М. -52 года с диагнозом центральный рак правого легкого T3N1M0, III St. Ангиограмма a. Brochialis справа.

## Материал и методы

Начиная с июня 2004 года мы имеем практический опыт лечения 50 больных с местно распространенным, центральным раком легкого (T3N1-2M0) в возрасте 42-65 лет. У 11 (22%) больных при первичном обращении имел место ателектаз пораженной доли или всего легкого. Морфологически в 36 (72%) случаях был плоскоклеточный рак легкого, в 14 (28%) случаях аденокарцинома. Всем больным из-за сомнений операбельности процесса было проведено по два цикла неоадъювантной полихимиотерапии. У 4 (8%) больных по схеме EP: Вепезид 120 мг/м$^2$, Цисплатин 80 мг/м$^2$ с дополнением длительной инфузией 5-фторурацила 5000мг в течении 120 часов, у 24 (48%) больных по схеме TP: Таксотер 75мг/м2, Цисплатин 75 мг/м$^2$, у 22 (44%) больных по схеме EP: Вепезид 120мг/м2, Цисплатин 80 мг/м$^2$. При этом у 20 (40%) больных было произведено внутриартериальное, регионарное введение препаратов с селективной катетеризацией бронхиальной артерии (рис. 1).

## Результаты

При контрольном осмотре после одного курса химиотерапии у 21 (42%) больных рентгенологически отмечена частичная регрессия процесса, в том числе у 3 (6%) больных восстановление дыхательной функции легких в ранее ателектазированных участках, у 29 (58%) больных стабилизация процесса. После 2х курсов химиотерапии у 38 (76%) больных отмечена частичная

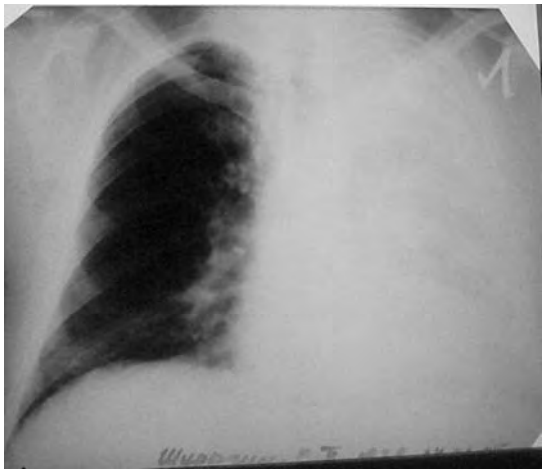

Рисунок 2. Обзорная рентгенограмма больного Ш. – 65 лет (до лечения). Диагноз: центральный рак левого легкого T3N2M0, III-б St. Левосторонний плеврит с ателектазом легкого.

Рисунок 3. Обзорная рентгенограмма больного Ш. – 65 лет (после предоперационной химиотерапии).

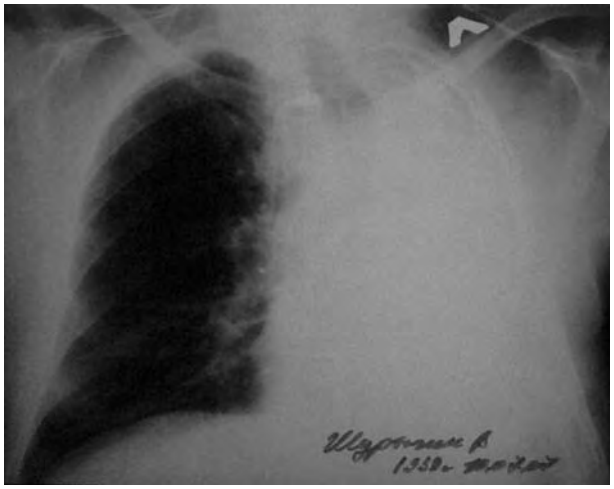

Рисунок 4. Обзорная рентгенограмма больного Ш. – 65 лет (после пульмонэктомии через 2 года). Диагноз: центральный рак левого легкого T3N2M0, III-б St. Состояние после комбинированной терапии.
Диагноз: центральный рак левого легкого T3N2M0, III-б St. Частичная регрессия процесса.

регрессия процесса, эндоскопически у 14 (28%) проходимость бронхов восстановлена до сегментарных бронхов (Рис. 2, 3, 4). Рентгенологически отмечена возможность операбельности процесса во всех 38 случаях. Из 50 больных подвергнуты хирургическому лечению 35 (70%) больных (у 3-х больных отмечено противопоказание к хирургическому вмешательству в связи с присоединением сопутствующей сердечно-сосудистой патологии). Из 35 оперированных больных в 25 случаях произведена расширенная пульмонэктомия, а 10 случаях комбинированно-расширенная пульмонэктомия с резекцией перикарда с интраперикардиальной, раздельной обработкой сосудов корня легкого. Послеоперационный период во всех случаях протекал без особенностей. Послеоперационный результат гистологического исследования во всех случаях показал лекарственный патоморфоз III-IV степени. 3 больных в послеоперационном периоде получили лучевую терапию по радикальной программе. В раннем послеоперационном периоде умерла 1 больная из-за нарастающей сердечно-сосудистой недостаточности. После хирургического этапа все больные получили лучевую терапию на область средостения РОД 2Грей, СОД 45-50 Грей. Затем еще по 2-4 консолидирующих курсов химиотерапии по той же схеме, то и до операции.

Выводы. Таким образом, использование новых противоопухолевых препаратов, в первую очередь, ингибиторов топоизомеразы 1 (Этопозид) и таксанов в сочетании с производными платины позво¬лило повысить операбельность больных с распространенным НМРЛ. Производные платины пока остаются основой современной комбинированной химиотерапии НМРЛ. Однако предоперационная неоадъювантная химиотера¬пия и химиолучевая терапия с последующей операци¬ей могут считаться апробированным методом и рас¬сматриваться как один из вариантов лечения при III стадии НМРЛ. Применение цитостатиков в режиме внутриартериального введения может улучшить непосредственные результаты лечения на 10-15%, что даст возможность эффективно закончить лечение по выбранной программе.

## Литература


*1. Абисатов Х.А. – Клиническая онкология (руководство), Алматы, изд. «Арыс», 2007 с.1240 с.*

*2. Давыдов М.И., Полоцкий Б.Е. – Рак легкого. М. «Радикс», 1994, с.210*

*3. Кулакеев О.К., Арыбжанов Д.Т., Юсупов А.М. и др. Эффективность неоадъювантной химиотерапии немелкоклеточного рака легкого// В Сб. Республ. Научно-практич. Конференции «Актуальные проблемы клинической онкологии», Семей, 2007, С 150-151*

*4. Кулакеев О.К., Арыбжанов Д.Т., Султанов Р.Р. Результаты лечения рака легкого// Вестник хирургии Казахстана, №3, Алматы, -2005, -С. 113.*

*5. Онкология. Клинические рекомендации. Под редакцией В.И.Чиссова и С.Л.Дарьяловой, Москва. ГЭОТАР - «Медиа», 2006.с. 193-230.*

*6. Орлова Р.В. Современное стандартное лечение больных немелкоклеточным раком легкого с учетом стадии заболевания // Практическая онкология. – 2000, №3. – С. 17-20.*

*7. Переводчикова Н.И. Химиотерапия немелкоклеточного рака легкого – состояние проблемы в 2000г. // Практическая онкология. - 2000, №3. – С. 29-37.*

*8. Трахтенберг А.Х., Чиссов В.И. Клиническая онко-пульмонология. Москва. ГЭОТАР «Медицина», 2000 – 600 с.*

*9. Харченко В.П., Кузьмин И.В. Рак легкого. М, 2Медицина», 1994 с.480.*

*10. Burkhart N.M., Allen M.S., Nichols F.C., et. al. Results of en bloc resection for bronchogenic carcinoma with chest wall invasion. //J. Thorac. Cardiovasc. Surg, 2002, vol.123. p.670-675*

*11. Curan W.J. Issues in the nonoperative management of patients with locally advanced non-small cell lung cancer// Proc. ASCO. - 1999. - Educational book/Ed. M.C. Perry; ASCO. -1999. -P.370-373.*

*12. Holmes A.C. Surgical adjuvant therapy for stage II and stage III adenocarcinoma and large cell undifferentiated carcinoma// Chest. -1994. -Vol. 106 (6 suppi). -P. 293-296 .*

*13. Gumerlock P.H. Molecular-clinical correlative studies in non-small cell lung carcinoma.//ASCO.—1999.—Educational book/Ed.- M.C. Perry; ASCO.-1999.-P.374-381.*

*14. Kelly K. Future Directions for New Cytotoxic Agents in the treatment of advanced non-small-cell lung cancer// Proc. ASCO. — 2000. — Educational book. -P. 357-367.*

*15. Marsiglia H., Baldeyrou P., Lartigau E. et.al. //High-dose-rate brachyterapy as sole modality for early-stage endobronchial carcinoma// Inter. J. Radiat, Oncol, Biol, Phys, 2000, vol.47, p.665-672.*

# Результаты хирургического и комбинированного лечения рецидивных сарком мягких тканей

*Байзаков Б.Т., *Кулакеев О.К.*
*Актюбинский областной онкологический диспансер, г. Актобе,*
**Международный Казахско -Турецкий университет, г. Туркестан*

***Жұмсақ ұлпалар ісіктерінің қайталауындағы ота жасаумен комбинирленген емінің нәтижелері***

*Байзаков Б.Т., Кулакеев О.К.*

*Мақалада жұмсақ ұлпалар ісіктері бар 3 жастан 87 жасғадейін 204 науқасты 20 жыл арасында байқаумен емдеу нәтижелері көрсетилген. Науқастардың орта жасы 45 жас. Әйелдер - 110 (53,9±4,7%), ерлер - 94 (46,1±5,1%). Ісіктің алғашқы орнында қайталауы 95 (51,9%) науқаста байқалды. Олардың 73 (76,8%)-не қайта радикалды ота жасалды. Жұмсақ ұлпалар ісіктерінің ерекшеліктерине байланысты олардың гистологиялық түрлеріне, көлеміне және емдің түріне байланыспай емнің толық болмауынің себептері мен олардың жиі қайталауы байқалады.*

***Results Of The Surgical And Combined Treatment Of Recurrent Soft Tissue Sarcomas***

*Bajzakov B.T., Kulakeev O. K.*

*In article the analysis of the surgical and combined treatment of 204 soft tissue sarcomas for 20 years at the age from 3 years till 87 years is carried out. Middle age has made 45 years. Women was – 110 (53,9 %), men - 94 (46,1 %). Local relapses after treatment of a primary soft tissue sarcomas*

*have come at 95 (51,9 %) patients. Radical repeated operative intervention concerning local relapse of a tumors was possible at 73 (76,8 %) patients. Non treatment local tumoral process at recurrent tumors, as well as at primary soft tissue sarcomas, is dominating in most cases it is not dependent from histology, the size of a sarcoma and a treatment method.*

Саркомы мягких тканей встречаются сравнительно редко, составляя 0,2-2,6% по отношению ко всем злокачественным новообразованиям человека. Показатель заболеваемости составляет 1,7 чел. у мужчин и 1,6 чел. у женщин на 100000 населения [1, 4, 6]. У 60% больных саркома мягких тканей поражает конечности, из них более у двух третей пациентов опухоль локализуется на нижних конечностях. По данным различных авторов особенностью сарком мягких тканей является частое гематогенное метастазирование от 24% до 52,6% и значительно реже – лимфагенное от 2,9% до 10% [2, 3, 5]. Долгое время единственным вариантом лечения больных с саркомами мягких тканей являлся хирургический метод, который остается наиболее распространенным и в настоящее время. После местного иссечения, проведенного в качестве самостоятельного метода лечения, высока частота локальных рецидивов от 38,8% до 81,1% [1, 3, 7]. Удаление саркомы мягких тканей в пределах ее псевдокапсулы сопровождается рецидивированием опухоли приблизительно у 90% больных, при широком местном иссечении опухоли (с небольшими участками окружающих ее здоровых тканей) отмечается 40% частота рецидивов. Установлено, что радикальное местное иссечение опухоли (удаление в пределах анатомической структуры или мышечной группы, либо ампутация) сопровождаются локальными рецидивами в пределах 10-15% случаев [2, 8, 9, 10].

## Цель исследования

Изучить результаты хирургического и комбинированного лечения больных саркомами мягких тканей по данным Южно-Казахстанского и Актюбинского областных онкологических диспансеров.

## Материал и методы

Настоящее исследование охватывает временной период с января 1990 года по декабрь 2009 года (20 лет). Научная работа проводилась на базе Южно-Казахстанского и Актюбинского областных онкологических диспансеров. Под наблюдением находились 204 больных различными гистологическими вариантами сарком мягких тканей.

Характеристика больных саркомой мягких тканей в соответствии с системой TNM представлена в таблице 1.

В 4 случаях не удалось установить размеры первичной опухоли из-за отсутствия первичной документации по месту жительства. У 113 (57,5±3,5%) больных при первичном обращении размер опухоли был более 5см в наибольшем измерении, у 85 (42,5±3,5%) опухоль была 5см и менее. Распределение больных по полу представлено в таблице 2.

Таблица 2. Распределение больных саркомой мягких тканей

Таблица 1. Характеристика больных в соответствии с распространенностью опухолевого процесса и гистологическим вариантом опухоли

| Гистологический вариант опухоли | Размер опухоли | | | | | | | | | | | |
|---|---|---|---|---|---|---|---|---|---|---|---|---|
| | $T_1$ | | | | | | T2 | | | | | |
| | Количество | | N | | M | | Количество | | N | | M | |
| | абс чис | % | абс чис | % | абс чис | % | абс чис | % | абс чис | % | абс чис | % |
| Зл.фиброзная гистиоцитома | 27 | 13,5 | 1 | 0,5 | - | - | 28 | 14,0 | - | - | 2 | 1,0 |
| Липосаркома | 5 | 2,5 | - | - | - | - | 28 | 14,0 | - | - | - | - |
| Фибросаркома | 14 | 7,0 | - | - | - | - | 17 | 8,5 | - | - | - | - |
| Рабдомиосаркома | 9 | 4,5 | - | - | - | - | 11 | 5,5 | - | - | - | - |
| Лейомиосаркома | 3 | 1,5 | - | - | - | - | 9 | 4,5 | - | - | - | - |
| Дерматофибросаркома | 8 | 4,0 | - | - | - | - | 1 | 0,5 | - | - | - | - |
| Синовиальная саркома | 4 | 2,0 | - | - | - | - | 4 | 2,0 | - | - | 1 | 0,5 |
| Зл.гемангиоперицитома | 2 | 1,0 | - | - | - | - | 5 | 2,5 | - | - | - | - |
| Зл.гемангиоэндотелиома | 2 | 1,0 | - | - | - | - | 2 | 1,0 | - | - | - | - |
| Зл. шваннома | 7 | 3,5 | - | - | - | - | 6 | 3,0 | - | - | - | - |
| Альвеолярная саркома | 2 | 1,0 | - | - | - | - | - | - | - | - | - | - |
| Зл. мезенхимома | - | - | - | - | - | - | 2 | 1,0 | 2 | 1,0 | - | - |
| Гигантоклеточная саркома | 1 | 0,5 | - | - | - | - | - | - | - | - | - | - |
| Некласс. саркома | 1 | 0,5 | - | - | - | - | 2 | 1,0 | 2 | 1,0 | - | - |
| Итого: 200(100%) | 85 | 42,5 ±3,5 | 1 | 0,5 | - | - | 115 | 57,5 ±3,5 | 4 | 2,0 | 3 | 1,5 |

по полу

| Гистологический вариант опухоли | Пол | | | | Всего | |
|---|---|---|---|---|---|---|
| | Мужчины | | Женщины | | | |
| | абс | % | абс | % | абс | % |
| Зл. фиброзная гистиоцитома | 24 | 11,7 | 33 | 16,2 | 57 | 27,9 |
| Липосаркома | 18 | 8,8 | 15 | 7,3 | 33 | 16,1 |
| Фибросаркома | 17 | 8,3 | 15 | 7,3 | 32 | 15,6 |
| Рабдомиосаркома | 7 | 3,4 | 14 | 6,9 | 21 | 10,3 |
| Лейомиосаркома | 6 | 2,9 | 6 | 2,9 | 12 | 5,8 |
| Дерматофибро -саркома | 3 | 1,5 | 6 | 2,9 | 9 | 4,4 |
| Синовиальная саркома | 5 | 2,5 | 3 | 1,5 | 8 | 4,0 |
| Зл. гемангио-перицитома | 4 | 2,0 | 3 | 1,5 | 7 | 3,5 |
| Зл. гемангио-эндотелиома | 3 | 1,5 | 1 | 0,5 | 4 | 2,0 |
| Зл. шваннома | 4 | 2,0 | 9 | 4,4 | 13 | 6,4 |
| Альвеолярная саркома | 1 | 0,5 | 1 | 0,5 | 2 | 1,0 |
| Зл. мезенхимома | 1 | 0,5 | 1 | 0,5 | 2 | 1,0 |
| Гигантоклеточная саркома | 0 | - | 1 | 0,5 | 1 | 0,5 |
| Некласс. саркома | 1 | 0,5 | 2 | 1,0 | 3 | 1,5 |
| Итого | 94 | 46,1±5,1 | 110 | 53,9±4,7 | 204 | 100 |

По данным, представленным в таблице 2, следует, что наиболее часто из всех сарком мягких тканей встречалась злокачественная фиброзная гистиоцитома и чаще у женщин. На втором месте по частоте выявляемости стояла липосаркома, на третьем – фибросаркома, которйе чаще наблюдались у мужчин.

Метастазы в регионарные лимфоузлы выявлены у 5 (2,5%) больных, что подтверждает относительно редкое метастазирование сарком мягких тканей в лимфатические узлы. Отдаленные метастазы при первичном обращении выявлены в 3 (1,5%) случаях: у 2 больных злокачественной фиброзной гистиоцитомой и у одного больного синовиальной саркомой.

Саркомы мягких тканей характеризуются крайним разнообразием по гистогенезу, различной частотой поражения мужчин и женщин. Саркомы мягких тканей в нашей группе больных чаще наблюдались у женщин – 110 (53,9±4,7%), реже у мужчин - 94 (46,1±5,1%).

Возраст больных колебался в большом диапазоне от 3 лет до 87 лет. Средний возраст составил 45 лет. Из общего числа больных саркомами мягких тканей 32,9% находились за пределами возраста 60 лет и старше. Число заболевших в возрасте от 46 лет до 60 лет и старше составило 63,3% больных.

Локализация сарком мягких тканей на нижних конечностях наблюдалась у 118 (57,9%) больных, на верхних конечностях соответственно- 38 (18,8%), на туловище 48 (23,3%). В сумме локализация саркомы мягких тканей на конечностях составила 76,7%.

Распределение больных в зависимости от локализации опухоли представлены на рисунке 1.

Больным с рецидивными саркомами мягких тканей нами проводилось, как и при первичных саркомах хирургическое и комбинированное лечение. Включение предоперационной или послеоперационной лучевой терапии проводилось с учетом предшествующего лечения первичной опухоли, при котором применялась или не применялась лучевая терапия, подведенная доза.

## Результаты и их обсуждение

Локальные рецидивы после лечения первичной саркомы мягких тканей наступили у 95 (51,9%) больных. Радикальное повторное оперативное вмешательство по поводу локального

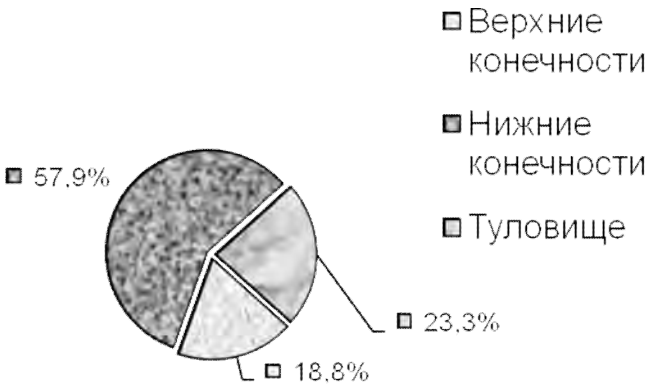


Рис. 1. Распределение больных по локализации опухоли.

рецидива опухоли было возможным у 73 (76,8%) больных. У 52 пациентов повторно выполнялось только хирургическое лечение, в эту подгруппу вошли больные, которым на предыдущем этапе проводилось комбинированное и хирургическое лечение.

Хирургическое лечение рецидивов сарком мягких тканей проводилось по тем же принципам, что и при первичных саркомах: абластичность и футлярность. По объему вмешательства все операции можно разделить на 2 типа: сберегательные и калечащие. Ампутации или экзартикуляции выполнены у 17 (30,3%) больных при локализации рецидива саркомы мягких тканей на верхних и нижних конечностях. Ампутация или экзартикуляция конечности вынужденный объем оперативного вмешательства. Уровень ампутации зависел от локализации рецидивной опухоли.

При дефиците тканей оперативное вмешательство нами завершалось пластикой послеоперационной раны. Пластика обширной послеоперационной раны после иссечения рецидива саркомы васкуляризированным лоскутом нами применялась в 2 (3,8%) случаях при локализации опухоли на голени. У одного больного произошла гибель донорского васкуляризированного лоскута из-за тромбоза микрососудистого анастомоза. Рана была пластирована свободным полнослойным кожным лоскутом.

В 7(13,5%) случаях послеоперационная рана пластировалась свободным расщепленным кожным лоскутом, в 4(4,7%) случаях - перемещенным кожно-фасциальным лоскутом. Хирургическое удаление рецидивных сарком мягких тканей выполнено у 52 больных и было окончательным методом лечения.

Частота локальных повторных рецидивов после хирургического лечения больных в зависимости от размера и гистологического варианта опухоли представлены в таблице 3.

Из представленных в таблице 3 данных прослеживается, что частота повторных рецидивов саркомы мягких тканей у больных после хирургического лечения не зависит от размера опухоли. Статистически значимых различий нет $p>0,05$. Анализируя зависимость частоты рецидивов опухоли от гистологического варианта саркомы, можно сделать вывод, что частота рецидивов не зависит от гистологического варианта саркомы мягких тканей. Так у 9 больных с рецидивной злокачественной гистиоцитомой размером до 5см после хирургического лечения повторные рецидивы наступили у 6(66,7±16,7). У 6 больных рецидивной фибросаркомой размером до 5см повторные рецидивы выявлены у 4(66,7 ± 21,0). Статистически значимых различий нет, $p>0,05$. Подобный вывод можно сделать, анализируя частоту повторных рецидивов в наиболее многочисленных группах при размере рецидивной опухоли более 5см в диаметре.

Таблица 3. Частота повторных рецидивов саркомы мягких тканей в зависимости от размера и гистологического варианта опухоли после хирургического лечения

| Гистологический вариант опухоли | Размер рецидивной опухоли | | | | | |
|---|---|---|---|---|---|---|
| | $T_1$ | | | $T_2$ | | |
| | Кол-во | Рецидив | | Кол-во | Рецидив | |
| | | абс. | %±m | | абс. | %±m |
| Зл. фиброзная гистиоцитома | 9 | 6 | 66,7±16,7 | 6 | 4 | 66,7±21,0 |
| Липосаркома | 1 | 0 | - | 6 | 4 | 66,7±21,0 |
| Фибросаркома | 6 | 4 | 66,7±21,0 | 4 | 1 | - |
| Лейомио-саркома | 1 | 1 | - | 2 | 1 | - |
| Рабдомио-саркома | 2 | 0 | - | 3 | 3 | - |
| Зл. шваннома | 1 | 1 | - | 3 | 2 | - |
| Дерматофибро-саркома | 3 | 1 | - | 1 | 1 | - |
| Зл.гемангио-эндотелиома | 1 | 1 | - | - | | - |
| Зл. мезенхимо-ма | - | | - | 1 | 1 | - |
| Синовиальная саркома | - | - | - | 1 | 1 | - |
| Неклассифици-руемая саркома | 1 | 1 | - | - | - | - |
| Всего: 52 | 25 | 15 | 60,0±10,0 | 27 | 18 | 66,7±9,2 |

Количество повторных рецидивов не зависимо от размера опухоли постепенно снижается ко 2 году после хирургического лечения пациентов. Зависимость сроков появления локального повторного рецидива от размера опухоли после хирургического лечения рецидивной саркомы мягких тканей отражены в таблице 4.

Таблица 4. Сроки появления локального опухолевого роста в зависимости от гистологического варианта и размера опухоли после хирургического лечения рецидивной саркомы мягких тканей

| Период | Хирургический | | | | Количество больных | |
|---|---|---|---|---|---|---|
| | Размер рецидивной опухоли | | | | | |
| | $T_1$ | | $T_2$ | | | |
| | абс | %± m | абс | %± m | абс | %± m |
| Неизлеченность процесса | 9 | 27,3±7,7 | 10 | 30,3±8,0 | 19 | 57,5±8,6 |
| Ранний рецидив | 4 | 12.1±5,6 | 8 | 24,2±7,4 | 12 | 36,4±8,3 |
| Поздний рецидив | 2 | 6,1±4,2 | - | - | 2 | 6,1±4,2 |
| Итого | 15 | 45,5±8,6 | 18 | 54,5±8,6 | 33 | 100 |

После хирургического лечения рецидивной саркомы мягких тканей преобладает неизлеченность процесса и ранние повторные рецидивы опухоли. Подобная закономерность наблюдалась и при первичных саркомах. Исключением из данной закономерности явились только 2 случая: злокачественная шваннома и лейомиосаркома при размере опухоли до 5см, где не наблюдалась неизлеченность локального опухолевого процесса. У больного злокачественной дерматофибросаркомой при размере опухоли более 5 см также не регистрировалась неизлеченность локального опухолевого процесса.

Комбинированное лечение проводился нами тем больным, которые на предыдущем этапе получили только хирургическое лечение. Комбинированное лечение проведено нами 21 больному при повторных рецидивах саркомы мягких тканей. У 12 больных рецидивная саркома была размером до 5см. и у 9 больных более 5см.

Частота локальных повторных рецидивов в зависимости от гистологического варианта и размера опухоли после комбинированного лечения больных представлена в таблице 5.

Таблица 5. Частота локальных повторных рецидивов в зависимости от размера и гистологического варианта рецидивной опухоли после комбинированного лечения

| Гистологический вариант опухоли | Размер рецидивной опухоли | | | | | |
|---|---|---|---|---|---|---|
| | $T_1$ | | | $T_2$ | | |
| | Кол-во | Рецидив | | Кол-во | Рецидив | |
| | | абс | %±m | | абс | %±m |
| Зл. фиброзная гистиоцитома | 7 | 1 | - | 5 | 3 | - |
| Липосаркома | - | - | - | 2 | 0 | - |
| Фибросаркома | 3 | 2 | - | 1 | 1 | - |
| Рабдомиосаркома | - | - | - | 1 | 1 | - |
| Зл. шваннома | 1 | 1 | - | - | - | - |
| Синовиальная саркома | 1 | 1 | - | - | - | - |
| Итого 21 | 12 | 5 | 41,7±14,9 | 9 | 5 | 55,6±17,6 |

Статистически значимых различий зависимости частоты повторных рецидивов саркомы и ее размером после комбинированного лечения, как и в подгруппе больных с первичными саркомами мягких тканей, нет, p>0,05. Провести статистический анализ данных зависимости частоты повторных рецидивов от гистологического варианта саркомы мягких тканей у больных после комбинированного лечения невозможно из-за малого количества наблюдений. Но очевиден тот факт, что в данной группе отсутствуют больные с локальными повторными рецидивами при наличии высокозлокачественных опухолей. Их гибель произошла в первый год после лечения, за исключением одного больного с синовиальной саркомой мягких тканей.

Время появления повторных рецидивов сарком мягких тканей в зависимости от размера опухоли после комбинированного лечения больных представлены на рисунке 2.

Повторные рецидивы, как это отражено на рисунке 2 в сроки до 42 мес. наблюдались у больных после комбинированного лечения только при размере рецидивной опухоли не более 5см. Прослеживается тенденция к сдвигу по времени в сторону увеличения временного интервала от момента окончания лечения и возникновением повторного рецидива. Отсутствие повторных рецидивов у больных при размере опухоли более 5см объясняется их гибелью от генерализации опухолевого процесса.

Сроки появления локального опухолевого роста после комбинированного лечения в зависимости от размера рецидивной саркомы мягких тканей отражены в таблице 6.

Таблица 6. Сроки появления локального повторного опухолевого роста после комбинированного лечения в зависимости от размера опухоли

| Локальный опухол. рост | Комбинированный | | | | Количество больных | |
|---|---|---|---|---|---|---|
| | Размер рецидивной опухоли | | | | | |
| | $T_1$ | | $T_2$ | | | |
| | абс. | %± m | абс. | %± m | абс. | %± m |
| Неизлечен. процесса | - | - | 3 | 30,0±15,3 | 3 | 30,0±15,3 |
| Ранний рецидив | 3 | 30,0±15,3 | 2 | 20,0±13,3 | 5 | 50,0±16,7 |
| Поздний рецидив | 2 | 20,0±13,3 | - | - | 2 | 20,0±13,3 |
| Итого | 5 | 50±16,7 | 5 | 50±16,7 | 10 | 100 |

По данным, представленным в таблице 6, при размере рецидивной опухоли до 5см после комбинированного лечения в сроки до 6 месяцев локальных повторных рецидивов не наблюдалось.

Анализируя данные по срокам появления локальных рецидивов не зависимо от методов лечения и размера первичной или рецидивной саркомы мягких тканей, можно сделать вывод, что преобладает неизлеченность локального опухолевого процесса.

Частота повторных рецидивов саркомы мягких тканей в

зависимости от размера опухоли и способа лечения представлены в таблице 7.

Таблица 7. Частота локальных повторных рецидивов в зависимости от метода лечения и размера рецидивной опухоли

| Метод лечения | Размер рецидивной опухоли | | | | | |
|---|---|---|---|---|---|---|
| | $T_1$ | | | $T_2$ | | |
| | Кол-во | Повторный рецидив | | Кол-во | Повторный рецидив | |
| | | абс. | %±m | | абс. | %±m |
| Хирургич. | 25 | 15 | 60,0±10,0 | 27 | 18 | 66,7±9,2 |
| Комбинир. | 12 | 5 | 41,7±14,9 | 9 | 5 | 55,6±17,6 |
| Итого (73) | 37 | 21 | 56,8±8,1 | 36 | 22 | 61,1±8,1 |

Из представленных данных в таблице 7 повторные рецидивы при размере опухоли до 5см после хирургического лечения наблюдались у 15(60,0±10,0) больных, а после комбинированного лечения у 5(41,7±14,9) пациентов. Статистически значимых различий частоты локальных повторных рецидивов при размере опухоли до 5см нет, p>0,05.

Нарушение нормальной топографии тканей в зоне операции и дефицит здоровых тканей не только ограничивают объем оперативного вмешательства, но и затрудняют визуальный контроль.

Данные по частоте рецидивов после хирургического и комбинированного лечения больных с первичными и рецидивными саркомами мягких тканей отражены в таблице 8.

Таблица 8. Частота локальных рецидивов в зависимости от размера и метода лечения первичной и рецидивной саркомы мягких тканей

| Метод лечения | Первичная опухоль | | | | Рецидивная опухоль | | | |
|---|---|---|---|---|---|---|---|---|
| | $T_1$ | | $T_2$ | | $T_1$ | | $T_2$ | |
| | абс. | % ± m | абс. | % ± m | абс. | % ± m | абс. | % ± m |
| Хирургический | 43 | 71,7 ±6,9 | 36 | 61,0± 6,3 | 15 | 60,0 ±10,0 | 18 | 66,7 ±9,2 |
| Комбинир. | 5 | 23,8 ± 9,5 | 11 | 25,0± 6,5 | 5 | 41,7 ±14,9 | 5 | 55,6 ±17,6 |
| Итого | 48 | 57,5 ±5,3 | 47 | 45,6± 4,9 | 20 | 53,8 ±8,0 | 23 | 57,9 ±8,0 |

Представленные в таблице 8 результаты указывают на отсутствие различий частоты локальных рецидивов после комбинированного и хирургического лечения первичных и рецидивных сарком мягких тканей в зависимости от размера опухоли, p>0,05.

Снижается эффективность комбинированного метода лечения больных с локальными рецидивами сарком мягких тканей. Статистически значимых различий частоты локальных повторных рецидивов в зависимости от метода лечения рецидивной саркомы нет, p > 0,05.

## Выводы

Таким образом, локальные повторные рецидивы сарком мягких тканей сопровождаются рядом проблем при их диагностике. Регионарный фиброз и разрушенные нормальные анотомические барьеры, как результат предшествующего

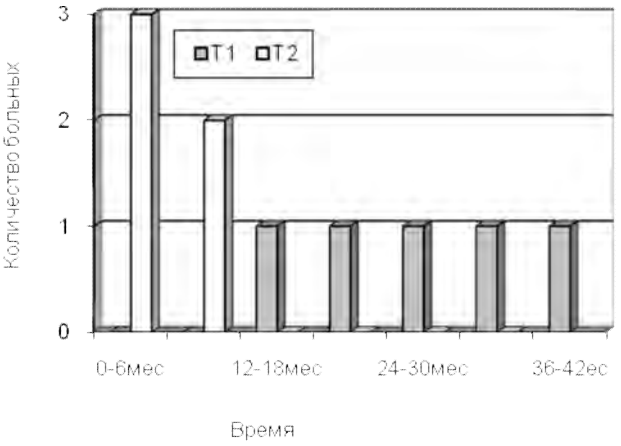


Рис. 2. Сроки появления локальных рецидивов после комбинированного лечения в зависимости от размера опухоли.

лечения, является главным препятствием в определении истинных границ распространения локального опухолевого процесса в зоне рецидива саркомы. Дефицит здоровых тканей в ряде случаев является основной причиной нарушений принципов радикализма.

Неизлеченность локального опухолевого процесса при рецидивных опухолях, как и при первичных саркомах мягких тканей, является доминирующей в большинстве случаев не зависимо от гистогенеза, размера саркомы и метода лечения.

## Литература

*1. Алиев М.Д., Соловьев Ю.Н., Хараташвили Т.К. и др. Хондросаркома кости. М.: Инфра-М, 2006. 216 с.*

*2. Алиев М.Д., Мехтиева Н.И., Бохян Б.Ю. Факторы прогноза сарком мягких тканей // Вопр. онкологии. – 2005. – Т. 51, № 3. – С. 288-299.*

*3. Горбунова В.А., Феденко А.А. Трабектедин: новые возможности химиотерапии диссеминированных сарком мягких тканей. Реферативный журнал «РМЖ» от 29 апреля 2009г.*

*4. Краевский Н.А., Смольянников А.В., Саркисов Д.С. Патологоанатомическая диагностика опухолей человека: Руководство: В 2 т. М.: Медицина, 1993. 1248 с.*

*5. Arce F.P., Pinto J., Portero I. et al. Cutaneous metastases as initial manifestation of dedifferentiated chondrosarcoma of bone. An autopsy case with review of the literature // J. Cutan. Pathol. 2000. Vol. 27 (5). P. 262–267.*

*6. Bruns J., Fiedler W., Werner M., Delling G. Dedifferentiated chondrosarcoma fatal disease // J. Cancer Res. Clin. Oncol. 2005. Vol. 131 (6). P. 333–339.*

*7. Doganavsargil B., Argin M., Sezak M. et al. Dedifferentiated chondrosarcoma of the thumb: a case report // Arch. Orthop. Trauma Surg. 2009. Vol. 129 (2). P. 161–166.*

*8. Evans H.L., Ayala A.G., Romsdahl M.M. Prognostic factors in chondrosarcoma of bone: a clinicopathologic analysis with emphasis on histologic grading // Cancer. 1977. Vol. 40. P. 818–831.*

*9. Fletcher C.D.M., Unni K.K., Mertens F. Pathology and Genetics of Tumors of Soft Tissue and Bone. Lyon, France: IARC Press; 2002. World Health Organization Classification of Tumours. Vol. 5. P. 70.*

*10. Le Cesne A et al. Phase II study of ET-743 in advanced soft tissue sarcomas: a European Organisation for the Research and Treatment of Cancer (EORTC) soft tissue and bone sarcoma group trial. J Clin.Oncol. 2005;23:576-84.*

# Клинико-генеалогический анализ семей с плоскоклеточным раком кожи

*Алиева К.А., Гасанова А.Х.*
*Бакинский государственный университет, Азербайджанская Республика*

***Клинико-генеалогический анализ семей с плоскоклеточным раком кожи***

*На основании анализа 95 родословных с плоскоклеточным раком кожи нами впервые установлен мультифактериальный тип наследования заболевания. В эксперментальной группе коэффициент инбридинга и частота эндогамных браков составили F=0,0067 и 43,98% соответственно, что не отличаются от средних Республиканских показателей.*

***Clinical-Genealogical Analysis Of Families With Skin Squamous Cell Carcinoma***

*K.A.Aliyeva, A.X.Hasanova*

*For the first time we identified multifactoral inheritance type of skin squamous cell carcinoma on the basis of 95 family trees analysis. Inbreeding coefficient and endogamous marriage frequencies comprised F=0,0067 and 43,98%, respectively, that did not differ from average indications in the Republic.*

## Актуальность проблемы

Плоскоклеточная или сквамозно-клеточная карцинома развивается из клеток, лежащих над базальным слоем эпителия. Встречается реже базалиомы, которые включаю в себя несколько основных разновидностей: болезнь Боуэна, болезнь Кейра, боуэноподобный папуллез и инвазивный плоскоклеточный рак - наиболее опасная форма заболевания, напоминающая болезнь Боуэна, но края папул нечеткие и имеют склонность к изъязвлению и легкой травматизации. Синдромы дефицита, таки,е как синдром Пламмера-Винсона, характеризующегося дисфагией, железодефицитной анемией, пищеводных пленок, встречаются все реже с улучшением условий питания в развивающихся странах (3,4,8,9). Данные экспериментальных и эпидемиологических исследований показали, что УФ-излучение является канцерогенным для человека и приводит к развитию базалиомы, плоскоклеточного рака и меланомы кожи (5).

Следует отметить недостаточную освещенность в отечественной и зарубежной литературе результатов исследований по изучению генетики плоскоклеточного рака кожи, что открывает перед исследователями определенные перспективы.

## Материалы и методы исследований

Клинико-генеалогический анализ - составление и анализ родословных для установления типа наследования, определения типа кровнородственного брака, а также вычисления коэффициента инбридинга проводили по (3,4,7). Для клинико-генеалогических исследований нами составлен и проведен анализ родословных 95 пробандов.

## Результаты собственных исследований

На основании клинико-генеалогических исследований 95 родословных больных - пробандов, нами впервые установлен мультифактериальный тип наследования плоскоклеточного рака кожи. Определена структура браков и вычислен коэффициент инбридинга в этих семьях.Среднее количество детей и средний размер семьи у пробандов с плоскоклеточным раком кожи составил 4,2 и 6,2, соответственно. Эти показатели для больных мужчин и больных женщин соответственно составили - 4,1; 6,1 и 4,3; 6,3, и отличаются статистически недостоверно. Нам было интересно узнать порядок рождения больного мальчика и больной девочки в семье. Результаты клинико-генеалогического анализа ядерных семей пробандов представлены в таблице № 1.

Как видно из таблицы № 1, наблюдалось снижение количества больных детей от количества деторождении: следовательно, больные в независимости от пола в 40,0% случаях были первенцами, в 30,53% случаях вторыми по рождению, в 17,89%) случаях третьими, 7,36% четвертыми, 3,16%о пятыми и в одном случае - 1,05% шестым. Эту закономерность также можно объяснить возрастом ребенка-больного, чем старше человек тем чаще, выше вероятность заболеть онкологическим заболеваниям, в частности плоскоклеточным раком кожи.

В наших исследованиях в трех семьях наблюдали заболевание у разнополых сибсов, т.е. у брата и сестры, и в одном случае у двух двоюродных сестер по отцовской линии. В этих четырех семьях только в одном случае выявили кровное родство между родителями больного. В остальных трех случаях наблюдали эндемичный тип брака. На рисунках № 1. и №2. представляем родословные пробандов М.К. и Т.Е.

Как видно из рисунка №1. пробанд - IV-1 является первым, а больная сестра - IV-3 третьим ребенком в семье. Отец - III-1 и мать - Ш-2 имеют кровное родство второй степени, т.е. двоюродный брат и двоюродная сестра. Их матери являются родными сестрами (П-1, П-4).

На рисунке №2. пробанд Т.Е. (III-1) и двоюродная сестра (Ш-5) имеют заболевание кожи. Пробанд Т.Е. (III-1) является первым из четырех детей, двоюродная сестра (Ш-5) также первая из двух детей в семье. П-1 и П-3 являются родными братьями.

Внутрисемейная частота плоскоклеточного рака кожи соответствует -1,23, что характерно для мультифактериального типа наследования заболевания. Следовательно, для возникновения заболевания необходимо изменение в группе генов под воздействием эндогенных и экзогенных факторов (8).

Сегрегационный анализ патологического признака в родословной не установил такие типы наследования как аутосомно-рецессивный, аутосомно-доминантный и сцепленный Х-половой хромосомой.

В структуре браков в семьях пробандов с плоскоклеточным раком кожи частота двоюродного, троюродного и четвероюродного типов кровнородственных браков составили; 5,26%, 6,32% и 9,47% соответственно.

Коэффициент инбридинга в экспериментальной группе составил -F=0,0067, что соответствовало средней популяционной частоте коэффициента инбридинга по Республике - F=0,0066 (1-4).

Частота эндогамных браков составил - 44,21%), что также соответствует средней популяционной частоте эндогамных браков по Республике -43,98%.

Таким образом, путем клинико-генеалогических исследований нами впервые установлен мультифактериальный тип наследования плоскоклеточного рака кожи. В этих семьях коэффициент инбридинга и частота эндогамных браков соответственно составили F=0,0067 и 43,98%, что соответствовало

Таблица № 1. Результаты клинико-генеалогического анализа семей пробандов

| Порядок рождения | | | девочка | | всего | |
|---|---|---|---|---|---|---|
| | кол-во | % | кол-во | % | кол-во | % |
| 1-й ребенок | 17 | 36,96 | 21 | 42,86 | 38 | 40,0 |
| 2-й ребенок | 13 | 28,26 | 16 | 32,65 | 29 | 30,53 |
| 3-й ребенок | 12 | 26,01 5 | | 10,20 | | 17 |
| 4-й ребенок | 2 | 4,35 5 | | 10,20 | | 7 |
| 5-й ребенок | 2 | 4,35 1 | | 2,04 | | 3 |
| 6-й ребенок | - | 1 | | 2,04 | | 1 |

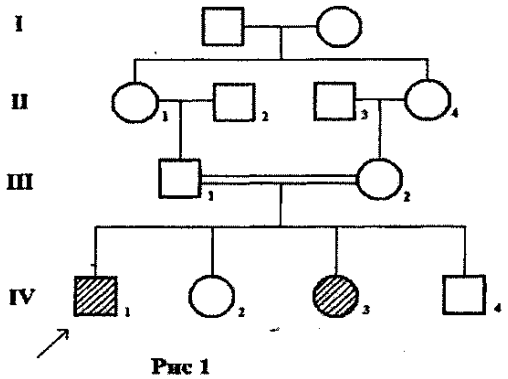

Рис 1

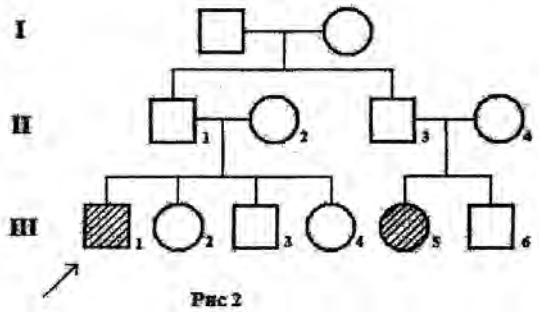

Рис 2

средним Республиканским показателям.

## Выводы

На основании анализа родословных нами впервые установлен мультифактериальный тип наследования плоскоклеточного рака кожи.

В эксперментальной группе коэффициент инбридинга и частота эндогамных браков составили F=0,0067 и 43,98% соответственно, что не отличается от средних республиканских показателей.

## Литература


1. *Алиева К.А., Расулов Э.М. Популяционно-генетические и демографические исследования некоторых районов Азербайджанской Республики. Второй Российский съезд медицинских генетиков, Курск, 17-19мая2000,т.1.с.151.*
2. *Мухтаров З.Я., Алиева К.А., Расулов Э.М. Популяционно - генетические исследования в Лерикском районе Азербайджанской Республики. Ж.Цитология и генетика, Киев, 2000, №5, с.22-29.*
3. *Козлова СИ., Демикова Н.С, Семанова Е. и др. Наследственные синдромы и медико-генетическое консультирование: Справочник. 2-е издание. Москва. Практика. 1996.*
4. *Козлова СИ., Семенова СО, Демикова Н.С, Блинникова О.Е.. Наследственные синдромы и медико-генетическое консультирование. Ленинград, 1987.*
5. *Кропотов М.А. Срединная мандибулотомия как средство оперативного доступа у больных местнораспространенным раком слизистой оболочки полости рта и ротоглотки // Рос. онкол. журн. - 2002. -№2. - С.34_37.*
6. *Лильин Е.Е., Богомазов Е.А., Гофман-Кадошников Н.Б. Генетика для врачей. Москва. Медицина. 1990. с.255.*
7. *Харпер П. Практическое медико-генетическое консультирование. Москва. Медицина. 1984. с. 280.*
8. *McKusick A. Mendelian inheritance in man. The Johns Hopkins University Press. Baltimore and London. Tenth edition. V. 1,2. 2002. p. 1167.*
9. *9. H-.Parkes M., Barmada M.M., Satsangi J. et al., The IBD2 lokus show linkage heterogeneity between ulcerative colitis and Crohn disease. AmJ.Hum.Genet.2000. 67(6): 1605-1610.*

# К вопросу о гисто-цитоморфологических особенностях плоскоклеточного рака кожи

*Мурадов Х.К., Гасанова А.Х.*
*Городской онкологический диспансер, Баку, Азербайджан*

## Актуальность проблемы

Заболеваемость злокачественными опухолями кожи характеризуется большим разнообразием на различных территориях и у отдельных групп населения. В США ежегодно регистрируется 400-700 больных раком кожи, при заболеваемости 422 на 100000 населения (16, 18, 19, 20.). Частота злокачественных опухолей кожи в Турции составляет 11,% (7), Иране – 16,6% (17) Ираке – 8,1% (6).

В последние годы во многих районах земного шара заболеваемость злокачественными опухолями кожи увеличивается (10, 11, 12) и это явление приобрело характер бесшумной эпидемии (21). В данном контексте следует отметить, что успешная диагностика и лечение больных со столь агрессивной злокачественной опухолью как плоскоклеточный рак кожи, до настоящего времени остается нерешенной и актуальной проблемой современной онкологии (11).

Сообщений об особенностях морфологической верификации плоскоклеточного рака кожи небольшое число, в немногочисленных работах (2, 4) на сравнительно небольшом числе наблюдений дается цитологическое описание плоскоклеточного рака кожи, высоко оценивается информативность цитологического исследования. При этом отмечается, что дифференциальная диагностика между базалиомой и плоскоклеточным раком кожи затруднена при наличии в препаратах одновременно реактивно измененного плоского эпителия с признаками атипии (13).

Ряд авторов сообщает о трудностях цитологической диагностики плоскоклеточного рака сопровождающимся некрозом и воспалением (5, 8, 9). У других авторов (15) уверенная диагностика плоскоклеточного рака с помощью цитологического исследования возможна лишь в 40% случаев. Результативность гистологического исследования так же как и цитологического снижается при рубцовом раке кожи часто осложненным воспалительным процессом. При плоскоклеточном раке кожи гистологическое исследование в 15,8% наблюдений дает ложно отрицательные ответы (1).

## Цель исследования

- изучение гисто-цитоморфологических особенностей плоскоклеточного рака кожи и улучшение диагностической программы у данного контингента больных.

Согласно цели исследования были осуществлены рандомизированный отбор и последующее исследование контингента больных, на основании общепринятых способов и принципов формирования аналогичных контингентов, изложенными в ряде работ.

## Материал и методы исследования

Проанализированы результаты обследования 896 больных, находившихся на лечении и динамическом наблюдении в Бакинском онкологическом диспансере с 1997 по 2006 гг. После рандомизации (отбора историй болезней и карт амбулаторного наблюдения с неполными данными, случаев повторного и многократного обращения) контингент был сформирован из 731-ти больных, распределение которых по годам выглядело следующим образом: 1997 - 66(9%), 1998 - 68(9,3 %), 1999 - 83(11.4%), 2000- - 79(10,8%), 2001 - 75(10,3%), 2002 - 78(10,7%), 2003 - 69(9,4%), 2004 - 70(9,6%), 2005 - 74(10,1%), 2006 - 69 (9,4%).

54(7,44%) пациента получили курс стационарного лечения без последующего амбулаторного наблюдения, 677(92,6%) больным проводилось стационарное лечение, последующие амбулаторные наблюдение и курсы терапии. По нашим данным, рак кожи почти одинаково наблюдался у лиц обоего пола. Было 378(51,7%) мужчин и 353(48,2%) женщины. Возраст больных варьировал от 46 до 87 лет; по конкретным возрастным диапазонам они были распределены в следующем виде: 41–50 лет - 97(13,3 %); 51-60 лет-259(35,4 %); 61-70 лет-224 (30,6 %); 71-80 лет-106(14,5 %); 80 лет и более - 45(6,2 %).

Кроме основного патологического процесса, были отмечены следующие сопутствующие заболевания: артериальная гипертензия и вегето-сосудистые нарушения–593(81,1%), ишемическая болезнь сердца–685 (93,7%), атеросклероз–701(95,9%), сахарный диабет – 262(35,9 %), бронхиты, астма–33(4,5%), болезни мочевыводящих путей–44(61%), болезни пищеварительной системы в 134(18,2%) случаях (табл. 1).

Таблица 1. Сопутствующие заболевания у больных раком кожи

| Патология | Число больных | % |
|---|---|---|
| Ишемическая болезнь сердца | 685 | 93,7 |
| Атеросклероз | 701 | 95,9 |
| Сахарный диабет | 263 | 63,3 |
| Варикозы вен и флебиты | 224 | 30,6 |
| Гипертиреоз | 68 | 9,3 |
| Патология мочевыделительной системы | 446 | 61 |
| Артериальная гипертония | 593 | 81,1 |
| Патология печени, желчевыводящих путей | 104 | 14,2 |
| Гастриты, язва желудка | 21 | 2,9 |
| Язвенный колит | 9 | 1,2 |
| Астма бронхиальная | 33 | 4,5 |
| Дерматиты, экзема | 11 | 1,5 |

Обследованию каждой больной предшествовали тщательная регистрация всех жалоб, а также сбор жизненного анамнеза у 731(100,0%). больного. Далее, во всех случаях брались мазки, наряду с общеклиническим обследованием основных органов и систем, проводился общий и биохимический анализ крови и мочи. У 654(89,4%) больных выполнялись рентгенологические исследования, у 577(78,9%) -ультразвуковое исследование, 96(13,1%) пациентам выполнена компьютерная томография.

Были применены следующие цитологические методы окрашивания: окраска по Романовскому – Гимзе, по Граму, гематоксилином-эозином. При выполнении этих методик мазки предварительно были зафиксированы, по возможности 10,0% раствором метанола в 0,2 М фосфатном буфере с pH-7,4.

Использованы следующие селективные цитохимические методы окраски: инкубация мазков в 0,05% забуференном растворе тионина; инкубация мазков в 1,0 % растворе альцианового синего при pH-5,5.

## Результаты и обсуждение

Плоскоклеточный рак, особенно его ороговевающая форма, распознавался по выраженному разнообразию форм крупных клеток атипичного плоского эпителия и резко выраженной гиперхромии ядер. При обзоре полей зрения с малым увеличением клетки этой формы рака выделялись среди других клеточных элементов яркостью окраски цитоплазмы и ядер. Часто, они располагаются по ходу полос слизи среди бесстрктурных остатков клеточных тел различной величины и формы, лишенных ядер. Последнее, отражало наличие процесса некробиоза в клетках рака.

Клетки плоскоклеточного ороговевающего рака, имея те же размеры, что и нормальные близлежащие клетки плоского эпителия поверхностного слоя, резко отличались от них интенсивностью окраски цитоплазмы и размерами ядер. Вместо нежно окрашенных, с хорошо обозначенной сетью хроматина или маленьких пикнотичных, мы наблюдали крупные, плотные, гиперхромные ядра.

Следует отметить, что нередко обращало на себя внимание разнообразие форм клеток при плоскоклеточном раке, особенно при его ороговевающей форме. Форма клеток столь причудлива, что трудно поддается сравнению с геометрическими формами. Могут встречаться клетки гигантского размера до 30 ц в диаметре и резко уменьшенного размера, немногим большего, чем лейкоцит, однако, в наших наблюдениях преобладали крупные клетки.

Нередко отличалось и раннее ороговение, когда у незрелой клетки (небольшой размер, округлая форма, крупное ядро) в цитоплазме отмечался процесс ороговения (насыщенный цвет цитоплазмы с переходом в оранжевый тон). Ядро отличалось особой грубостью строения хроматина, при том, сеть хроматина не различалась даже в крупных ядрах. Это придает ядрам вид плотных гомогенных образований. Большинство клеток плоскоклеточного ороговевающего рака не имеет в ядре выраженных ядрышек, тем не менее, в части клеток можно было увидеть и увеличенное число гипертрофированных ядрышек. В клетках плоскоклеточного неороговевающего рака обычно наблюдалось больше ядрышек и они встречались чаще. Клетки этой формы рака, как правило, имели округлую форму, тогда как змеевидные, лентовидные формы и формы ракеток были свойственны ороговевающему раку.

Мы полностью согласны с мнением многих авторов (3, 14) о том, что, несмотря на успешное развитие гисто-цитоморфологической диагностики плоскоклеточного рака кожи, не всегда представляется возможным правильно определить точную разновидность плоскоклеточного рака.

Следует отметить, что малое число встреченных клеток может не полностью отражать структуру имеющейся опухоли. Затруднения могут быть и иного рода, например, когда атипия клеток стирает различия между видами эпителия. Первое впечатление от изображенного скопления клеток направляет мысль в сторону атипии цилиндрического эпителия, однако расположение крупных ядер в широкой части клеток более характерно для выраженной атипии, наблюдающейся при плоскоклеточном раке. В наличии именно этой формы убеждают и присутствующие в том же препарате клетки, явно относящиеся к атипичному плоскому эпителию. По нашему мнению, необходимо также иметь в виду и то, что атипичные клетки плоского эпителия, встречающиеся в виде отдельных клеток или в виде групп, несмотря на их атипизм и выраженную жировую дистрофию, не всегда могут служить основанием даже для предположительного диагноза рака. Аналогичное мнение можно высказать и об атипичных клетках плоского эпителия, относящихся к парабазальному слою. Сочетание подобных клеток хотя бы с одной из клеток, уже обязывает высказать подозрение о принадлежности их к плоскоклеточному раку, а поскольку в оранжевом тоне окраски цитоплазмы отражен и процесс ороговения, можно думать о его ороговевающей форме. Мы считаем, что если атипизм клеток и ядер не столь выражен, как описано, то диагноз рака не может быть поставлен.

Согласно нашим данным, можно встретить комплексы, состоящие только из двух взаимно связанных клеток. Характер связи клеток при выраженности атипии ядер, может служить основанием для установления диагноза плоскоклеточного рака с наклонностью к ороговению. Рассмотрение клеток при иммерсии выявляет в них все критерии, характеризующие злокачественные клетки: различная степень интенсивности окраски ядер, неравномерность их контуров, неправильное распределение хроматина в виде сгущений и разрежений, анизоцитоз и анизонуклеоз, увеличение размера ядер. В некоторых клетках могут обнаруживаться и гипертрофированные нуклеолы розоватого тона. Характерно отсутствие границ между клетками в нижней части комплекса. Гомогенность структуры цитоплазмы, ее интенсивно розовый тон, переходящей в оранжево-красный, позволяют определить начало ороговения. Комплекс наглядно демонстрирует клеточный атипизм. Хорошо видна различная степень плотности сети хроматина, наличие участков неравномерного сгущения, грубости его зерен, особенно в наиболее крупном ядре.

Анализ результатов показал, что используемая нами интерпретация данных цитологического и гистологического исследований при плоскоклеточном раке кожи, с учетом комплексной оценки гисто-цитоморфологических особенностей данной патологии, способствовала улучшению диагностической программы и результатов лечения у данного контингента больных.

## Выводы

Даже незначительное число клеток, связанных между собой в комплекс, способно служить отражением строения раковой ткани.

Различная степень интенсивности окраски ядер, неравномерность их контуров, неправильное распределение хроматина в виде сгущений и разрежений, анизоцитоз и анизонуклеоз, увеличение размера ядер могут служит критерием злокачественности процесса.

Атипичные клетки плоского эпителия, встречающиеся в виде отдельных клеток или в виде групп, несмотря на их атипизм и выраженную жировую дистрофию, не могут служить основанием даже для предположительного диагноза рака кожи.

## Литература


1. *Абросимов В. Н. Предраковое состояние и рак кожи у инвалидов Великой Отечественной войны, как позднее осложнение боевых травм // Автореферат кандидатской диссертации. М., 1982. 47 с.*
2. *Акопян А. А. Цитологическая диагностика эпителиальных опухолей кожи // Автореферат кандидатской диссертации. Ереван, 1982. 47 с.*
3. *Апатенко А. К. Эпителиальные опухоли и пороки развития кожи. М.: Медицина, 1974. С. 193—215.*
4. *Кирюшкина М. Р. Цитоморфологическая характеристика новообразований кожи (меланома, рак кожи, базалиома) // Автореферат кандидатской диссертации. М., 1977, 46 с.*
5. *Плетнев С. Д., Слесарова Р. И. Ошибки и трудности диагностики первичных злокачественных опухолей кожи // Советская медицина. 1977. № 8. С. 67—72.*
6. *Al-Fuadi.A., Parkin D. M. Cancer in Iraq: Seven-year data from the Baghdad tumour registry. Cancer Prev. Dev.countries. Prof. 2nd UICC Conf. Nagoyashi, 1986. Oxford l.a. 1986.*
7. *Balic Josip, Ivar Zelyka. Epidemiologia raka koze na podzucjn*

opiina Sibenik i Drnis u vremenu od 1971 do 1980 godine. Zijecn. Vjesn. 1985, 107, №9, 375—379.
8. Bourguet Claire C., Checkonny Harvey, Hulka Barbera S. A case-control study of skin cancer in the tire and rubber manufacturing industry. American Journal Ind. Med. 1987, № 4, 461—473.
9. Casabonne D., Michael K.M., Waterboer T., Pawlita M., Forslund O., Burk R.D., et al. A prospective pilot study of antibodies against human papillomaviruses and cutaneous squamous cell carcinoma nested in the Oxford component of the European Prospective Investigation into Cancer and Nutrition. Int. J. Cancer 2007;121:1862-8.
10. Chuang T. Y., Reizner G. T., Elpern D. J., Stone J. L., Farmer E. R. Nonmelanoma skin cancer in Japanese ethnic Hawaiians in Kauai. Hawaii: an incidence report. J-Am-Acad-Dermatol. 1995 Sep; 33(3): 422—426.
11. Heinritz H., Benzel W., Hoffmann K., Iro H. Imaging superficial skin tumours of the ENT area. High frequency ultrasound in comparison with computerized tomography and magnetic resonance tomography. HNO. 1995 Jan; 43(1): 6—11.
12. Ivic Zeljko, Petric Vlado, Pipic Wedim. Hivremeni aspekti u Kirurj-kim lijecenji tumura Koze glave i vrata. «An. Klin. Boln. Dr. M. Sto-janovic». 1985, 24, №3, 207—218.
13. Karagas M.R., McDonald J.A., Greenberg E.R., Stukel T.A., Weiss J.E., Baron J.A., et al. Risk of basal cell and squamous cell skin cancers after ionizing radiation therapy. J. Natl. Cancer Inst. 1996;.88:1848-53.
14. Karagas M.R., Weinstock M.A., Nelson H.H. Keratinocyte carcino-mas (basal and squamous cell carcinomas of the skin). In: Schot-tenfeld DFJF Jr, ed. Cancer epidemiology and prevention. 3rd ed. Oxford University Press, 2006.
15. Karamlou A. Characterization of cancer indifferent regions of Iran. «Cancer Prev..Dev. Counties Proc. 2nd UICC Conf., Nagoya-Shi, 1985, Oxford l.a. 1986, 51—53.
16. Korovessis P., Repanti M., Sidiropolous P. Refracture of a haeled tibial shaft fracture after irradiation for post-traumatic squamous-cell carcinoma.Injury. 1995 Oct; 26 (8): 559—561.
17. Kubitchek H. E., Baker K. S., Plak M. J. Enhancement of mutagenesis and human skin cancer rates resulting from fluenses if solar ultraviolet radiation. «Photochem. And Photobiol.» 1986, 43, №4, 443—447.
18. Ohin A. I. Les cancers en Afrique. «Med. Biol. Environ» 1980, 8, №2, 14—22.
19. Pagani W., Carli G., Lorenzi G. Il carcinoma basocellulare degli arti inferiori: note di clinica terapia chirurgica. «Acta chir. Ital.» 1984, 40, №2, 244—249.
20. Saint-Ives lau F. M., Monari Mortelza. Skin cancers in Australia's northern territory 1981—1985 years. «J. Roy. Soc. Health.» 1981, 108, №2, 69-74.
21. Scholtens R. E., van-Zuuren E. J., Posma A. N. Treatment of recurrent squamous cell carcinoma of the hand in immunosuppressed patients..J-Hand-Surg-Am. 1995 Jan; 20 (1): 73—76.

# Опущение органов малого таза у женщин: вероятное проявление морфо-функциональной несостоятельности плотной волокнистой соединительной ткани

*Новрузов Р.М.*
*Азербайджанский медицинский университет, г. Баку*
*Больница восстановительного лечения, г. Сумгаит, Азербайджан*

***Опущение органов малого таза у женщин: вероятное проявление морфо-функциональной несостоятельности плотной волокнистой соединительной ткани***

*Новрузов Р.М.*

*Опущение органов малого таза у женщин может быть обусловлено аномальными изменениями плотных волокнистых соединительных тканей с опорно-механическими функциями. С учетом недостаточной изученности микроскопических особенностей апоневроза косых мышц передней стенки живота, круглой маточной связки, маточно-крестцовой связки, ретикулярного слоя дермы передней стенки живота и паховоподвздошных регионов, у 58 женщин морфо-гистохимически и иммуногистохимически проанализировано состояние плотноволокнистой соединительной ткани указанных локализаций. Контингент разделен на две группы: 1. Группа сравнения – 22 женщины без клинических признаков опущения внутренних органов, в том числе - малого таза. 2. Основная клиническая группа - 36 пациенток с изолированными или комбинированными клиническими формами опущения органов малого таза.*

*Установлено, в основной клинической группе фибросклероз, дисэластоз коллагеновых пучков, перераспределение и дисбаланс коллагеновых белков I, III и V типов, редукция микроциркуляторного русла, аномально-высокое содержание ГАГ и подавление активности ключевых ферментов окислительного фосфорилирования в апоневрозах и связках встречаются статистически достоверно чаще. Выявленная совокупность морфо-гистохимических отклонений расценена нами как «микроскопические признаки дисплазии соединительной ткани изученных структур». Полученные данные диктуют необходимость нового концептуального подхода к пролапсу в целом и органов малого таза – в частности. Опущение органов малого таза следует рассматривать как клиническое проявление морфо-функциональной несостоятельности («дисплазии») соединительной ткани.*

***Female Spop: Is Probable Manifestation Of Morpho-Functional Dysplasia Of Dense Fibrous Conjunctive Tissue***

*R.M.Novruzov*

*Female SPOP can be conditioned as an abnormal [pathological] changes of dense fibrous conjunctive tissues with support mechanical functions. Taking into consideration researching of microscopic particularities of oblique muscles aponeurosis of abdominal front wall, circled uterine ligament, uterosacral ligament, reticulated layer of dermis of abdominal front wall and inguinal iliac regions, the state of dense fibrous conjunctive tissue of given localizations of 58 women were morpho- histochemically and immunohistochemically analyzed. Contingent is divided into two groups: 1. Comparative group – 22 women without clinical signs of internal organs prolapsus including small pelvis; 2. Main Clinical group – 36 female patients with isolated and combined clinical forms of SPOP.*

*In main clinical group of fibrous sclerosis, diselastosis of collagenic fascicles, redistribution and misbalance of collagenic proteins of types I,III and V, the reduction of microcirculation canal, abnormally high content of glycosaminoglycan and suppression of activity of key ferments oxidative phosphorylation in aponeurosis and fascicles are statistically rather frequent. Revealed totality of morpho- histochemical declinations is estimated as "microscopic indicates of dysplasia of conjunctive tissues of researched structures". Current facts illustrate the necessity of new conceptual approach to prolapsus in whole and of small pelvis organs partially . SPOP should be considered as clinical manifestation of morpho-functional dysplasia of conjunctive tissues.*

Судя по показателям частоты рецидивирования, хирургическая коррекция изолированных и сложно-сочетанных форм опущений органов малого таза (ООМТ) нуждается в усовершенстововании и оптимизации. Так, в 12,2-28,0% наблюдений в послеоперационнном периоде имеет место рецидив опущения одного или нескольких органов малого таза [1, 7, 8, 12]. Согласно отдельным сообщениям, среди причин рецидивов, органических и функциональных нарушений органов малого таза в послеоперационном периоде важное значение может иметь морфо-функциональная недостаточность «опорных» соединительно-тканных структур. Совокупность различных проявлений подобной недостаточности (несостоятельности) все чаще обозначается как «дисплазия соединительной ткани (ДСТ)» [6, 7, 9, 11]. Судя по литературе, недостаточно изучены морфо-функциональные особенности важнейших «опорных» соединительно-тканных структур - связочного аппарата матки и апоневрозов косых мышц живота у женщин в целом [9, 12]. Более того, в абсолютном большинстве различных вариантов и модификаций операций по коррекции ООМТ практически не учтено морфологическое состояние отмеченных структур с возможными проявлениями ДСТ, что и может иметь значение в постоперационных функциональных осложнениях и рецидивах у пациенток.

## Цель исследования

Исходя из вышеизложенного, целью настоящего исследования явилось комплексное гистологическое, гистохимическое, иммуногистохимическое и морфометрическое изучение состояния плотной волокнистой соединительной ткани (ПВСТ) дермы, апоневроза косых мышц передней стенки живота и связок матки с систематизацией свето-оптических проявлений ДСТ у пациенток с ООМТ.

## Материал и методы исследования

Объектами изучения послужили образцы тканевые куски, преимущественно состоящие как из оформленной, так и неоформленной разновидностей ПВСТ. Оформленная ПВСТ была исследована на образцах апоневрозов наружных и внутренних косых мышц передней стенки живота, круглой и крестцово-

маточной связок, а неоформленная – глубокого (сетчатого; ретикулярныого) слоя дермы передней стенки живота и подвздошных областей.

Контингент исследования состоял из 58 женщин в возрасте 33,0-70,0 лет (в среднем – 52,0±6,6 л.) и был строго рандомизирован. Были исключены пациентки с системными поражениями соединительной ткани, деформациями и рубцовыми изменениями места взятия образцов, декомпенсированными сердечно-сосудистыми нарушениями, патологией эндокринной системы и злокачественными опухолями. Были сформированы 2 клинические группы. 1) «Группа сравнения» - женщины без опущения органов малого таза и без клинических проявлений ДСТ в целом – 22. 2) «Основная клиническая группа» - пациентки с различными формами и степенями тяжести опущения органов малого таза – 36. Возраст, гинекологический статус, основные лабораторные и клинико-инструментальные показатели пациенток обеих групп, в целом, были сопоставимы.

У пациенток обеих групп образцы круглой и крестцово-маточной связок брались в ходе ампутаций матки, гистерэктомий и коррекции опущений органов, а апоневроза косых мышц передней стенки живота, а также - сетчатого слоя дермы – по линии разреза при тех же операциях (табл. 1).

Таблица 1. Особенности взятия кусков плотной волокнистой соединительной ткани у пациенток (N – число пациенток)

| № п/п | Место взятия образцов плотной волокнистой соединительной ткани | «Гр. сравнения» (без опущения орг. малого таза) N = 22 | «Осн. клинич. группа» (с опущением орг. малого таза) N = 36 |
|---|---|---|---|
| 1 | Сетчатый слой дермы передней стенки живота | 22 | 36 |
| 2 | Апоневроз наружных косых мышц передней стенки живота | 22 | 36 |
| 3 | Круглая связка матки | 18 | 34 |
| 4 | Крестцово-маточная связка | 18 | 34 |

Для комплексного светомикроскопического изучения из каждой связки, апоневроза мышц и сетчатого слоя дермы было вырезано, как минимум, 3 кусочка объемом 0,4 - 1,0 см$^3$. С учетом специфики последующего исследования кусочки были зафиксированы в 10,0% забуференном нейтральном формалине, жидкостях Буэна, Ценкера и на «сухом льду» (твердой углекислоте).

Для обзорной и селективно-гистологической оценки были использованы методы окрашивания гематоксилином-эозином, пикрофуксиновой смесью по ван-Гизону, резорцином-фуксином, 1,0% раствором орсеина, 1,0% раствором альцианового синего и 0,05% забуференным раствором тионина по Гасанову (1997) [2, 15]. Были изучены: архитектоника ПВСТ, интенсивность их дисэластоза и фибросклероза, содержание и распределение в них кислых гликозаминогликанов (КГАГ), а также - состояние микроциркуляторного русла образцов.

Для гистохимического изучения активности ключевых ферментов окислительного фосфорилирования – лактатдегидрогеназы (ЛДГ), сукцинатдегидрогеназы (СДГ), цитохромоксидазы (ЦХО), а также - аденозинтрифосфатазы (АТФ-аза) были использованы криомикротомные срезы (8,0-12,0 мкм) кусочков ПВСТ, замороженных на твердой углекислоте. При выполнении отмеченных исследований и вычислении специфической активности ферментов по балльной системе были использованы прописи, приведенные в специальных изданиях по прикладной гистохимии с обязательным контролем на параллельных срезах [3, 5, 15].

Иммуногистохимически авидин-биотиновой технологией («Omni Tags; Novo Castra») с применением соответствующих моно- и поликлональных антител («Dako», «Biogenezis», «Boeringer») были изучены содержание и распределение коллагенов I, II, III, IV и V типов, наиболее часто выявляемых в плотно-волокнистых соединительно-тканных структурах.

Микропрепараты изучались в светооптическом микроскопе «Leica DMB» с видеосистемой Sony SSC-DC50P YS-W150 и цифровом видео-анализаторе.

Для количественных оценок использовали видео-анализатор изображений, дигитайзер Watcom и специализированную векторную программу Canvas 6.0 для Windows 98 и позже с учетом специальных методических изданий [3, 10, 13, 15].

## Результаты исследования

У пациенток группы сравнения изученные разновидности ПВСТ имеют гистоархитектонику, характерную для конкретного возрастного периода. При изучении гистохимических свойств коллагеновых пучков и эластического каркаса изученных структур выявлено резкое преобладание коллагенового компонента. В межпучковых прослойках – сосудистая сеть с рыхло-волокнистыми периваскулярными прослойками с фибробластами, лимфоцитами, дендритическими клетками и редкими тучными клетками. Явления фибросклероза, дисэластоза, отека и мукоидного набухания межклеточной субстанции изменчивы, но не выходят за рамки «физиологических колебаний». Содержание мелко-зернистых отложений специфического субстрата при изучении ферментов – среднее, высокое или очень высокое (2,0-4,0 бб.), особенно, при изучении активности АТФ-азы и ЛДГ. Аномальные отклонения в количественных показателях изученных фоерментов в ПВСТ у пациенток группы сравнения эпизодичны и, как правило, не превышают 4-5 женщин из 22-х (табл. 2). Иммуногистохимически преобладают пучки волокон с примерно равными соотношениями коллагенов I, II и V типов; коллаген III типа – несколько меньшего количества.

У пациенток основной клинической группы (36 больных) с различными формами и степенями клинической тяжести ООМТ, в отличие от группы сравнения, гистохимически и морфометрически выявлены изменения строения, химического состава и гисто-физиологических особенностей обеих разновидностей ПВСТ. У абсолютного большинства пациенток (32) резко повышено содержание КГАГ, что сопряжено с отеканием изученных гистологических структур. Резко выражены явления дисэластоза, фибросклероза обеих связок и апоневроза косых мышц передней стенки живота, угнетение гистохимической активности одного из ключевых ферментов клеточно-тканевого дыхания – ЦХО в тендоцитах, фиброцитах и тучных клетках.

При иммуногистохимическом анализе, в отличие от группы сравнения, у пациенток с ООМТ наблюдаются резкие колебания в количественном содержании и распределении изученных типов коллагеновых белков. Выявленные колебания – хаотичны, не укладываются в какие-либо упорядоченные рамки. Как общую закономерность можно подчеркнуть лишь повсеместное уменьшение содержания волокон и пучков с коллагенами III типа, составляющими основу ретикулинового и эластинового каркаса изученных структур, а также – аномально высокое содержание коллагенов V типа.

У подавляющего большинства пациенток с ООМТ также отмечены явления деформации, частичной или полной обтурации мелких сосудов и капиллярной сети в межпучковых прослойках, особенно – в составе апоневроза косых мышц передней стенки живота и связок матки (табл. 2).

## Обсуждение результатов

Установлено, в основной клинической группе фибросклероз, дисэластоз коллагеновых пучков, перераспределение и дисбаланс коллагеновых белков I, III и V типов, редукция микроциркуляторного русла, аномально-высокое содержание ГАГ и подавление активности ключевых ферментов окислительного фосфорилирования в апоневрозах и связках встречаются статистически достоверно чаще. В частности, обнаружена достоверная связь между пролапсом отдельных органов малого таза и дисэластозом ($p \leq 0,02$), фибросклерозом ($p \leq 0,03$), резким

Таблица 2. Корреляционно-статистические связи между некоторыми морфо-гистохимическими показателями плотной волокнистой соединительной ткани и опущением органов малого таза у женщин (число пациенток)

| №№ п/п | Параметры | Клинические группы | | | | Статистические параметры | | |
|---|---|---|---|---|---|---|---|---|
| | | Сравнение N=22 | | Основная N=36 | | p | r | $\chi^2$ |
| | | имеется | не имеется | имеется | не имеется | | | |
| 1 | Дисэластоз | 2 | 20 | 29 | 7 | 0,02 | 0,78 | 67,0 |
| 2 | Фибросклероз | 3 | 19 | 28 | 8 | 0,03 | 0,66 | 56,0 |
| 3 | Аномальное повышение содержания ГАГ (≥3,0 б.) | 2 | 20 | 32 | 4 | 0,03 | 0,53 | 34,6 |
| 4 | Редукция микроциркуляторного русла | 2 | 20 | 29 | 7 | 0,02 | 0,78 | 67,0 |
| 5 | Подавление активности ЛДГ (≤2,0 б.) | 4 | 18 | 23 | 13 | 0,74 | 0,0002 | 0,12 |
| 6 | Подавление активности СДГ (≤1,0 б.) | 6 | 16 | 32 | 4 | 0,01 | 0,78 | 67,3 |
| 7 | Подавление активности ЦХО (≤1,0 б.) | 5 | 17 | 31 | 5 | 0,01 | 0,74 | 67,1 |
| 8 | Подавление активности АТФ-азы (≤2,0 б.) | 5 | 17 | 28 | 8 | 0,03 | 0,66 | 56,0 |

Примечание: p; r; $\chi^2$ – отражают основную клиническую группу.

повышением гистохимического содержания ГАГ (p≤0,03), подавлением специфического потенциала большинства изученных ферментов (за исключением лактатдегидрогеназы) в маточных связках и апоневрозе косых мышц живота у пациенток. Особо следует остановиться на показателях ЛДГ. По нашему мнению, сохранившаяся умеренная или даже высокая гистохимическая активность указанного фермента в клетках ПВСТ у большей части пациенток основной клинической группы указывает на «вынужденное» доминирование анаэробного пути гликолиза, являющегося малоэффективным по сравнению с аэробным и пентозо-монофосфатными путями окисления глюкозы. Данное обстоятельство, возможно, усугубляет морфо-функциональную несостоятельность изученных соединительно-тканных структур у пациенток с ООМТ.

Колебания в иммуногистохимическом количественном содержании различных типов коллагеновых белков, вероятно, коррелируют с их биохимическими изменениями при урогенитальных пролапсах, описанных S.R. Jackson et al. [14].

Обнаруженные изменения расценены нами как «микроскопические признаки дисплазии соединительной ткани изученных структур», что в определенной степени согласуется также с выводами ряда других исследований [4, 6, 7, 9].

Полученные нами данные диктуют необходимость нового концептуального подхода к пролапсу органов малого таза. По нашему мнению, ООМТ следует рассматривать не как изолированную патологию конкретного анатомического региона, а как клиническое проявление морфо-функциональной несостоятельности («дисплазии») соединительной ткани, возможно – общего (генерализованного) характера.

## Литература


*1. Буянова С.Н., Смольнова Т.Ю., Иоселиани М.Н., Куликов В.Ф. К патогенезу опущения и выпадения внутренних половых органов. Вестник Российской ассоциации акушеров-гинекологов, 1998, N1, с. 77-79.*

*2. Гасанов И.А Эндокринная секреция в женском половом тракте в условиях нормы и злокачественной опухолевой трансформации: Дисс. … докт. мед. наук, Баку, 1997, 390 с.*

*3. Кононский А.И. Гистохимия, Киев, 1976, 278 с.*

*4. Корняева З.С. Тетелюгина Ф.К. Шараева П.Н. Корняева Е.П. Показатели обмена биополимеров соединительной ткани при опущении и выпадении половых органов. Юбилейный сборник, посвященный 65-летию ИГМА, Ижевск, 1998, т.36, с. 302-303.*

*5. Лойда З., Госсрау Р., Шиблер Т. Гистохимия ферментов (лабораторные методы). М., «Мир», 1982. – 272 с.*

*6. Серов В.В., Шехтер А.Б. Соединительная ткань. М., 1981, 312 с.*

*7. Смольнова Т.С., Савельев С.В., Титченко Л.И., Гришин В.Л., Яковлева Н.И. Пролапс гениталий – следствие травматичных родов или генерализованной дисплазии соединительной ткани? Акушерство и гинекология, 2001, №4, с. 33-37.*

*8. Созанский А.М. Отдаленные результаты после леваторовентропексии матки и культи шейки матки, а также некоторых других способов операции при опущениях матки и стенок влагалища. Проблемы невынашивания беременности и гнойно-воспалительные заболевания в современном акушерстве. VIII съезд акушеров-гинекологов УССР: Тез. докл., Львов, 1986, с. 245-246.*

*9. Стежковой В.В., Сапелкина И.М., Гусев С.А. Морфологическое обоснование выбора метода оперативного лечения больных с опущением внутренних половых органов. Акушерство и гинекология, 1990, N8, с. 55-57.*

*10. Юнкеров В.И., Григорьев С.Г. Математико-статистическая обработка данных медицинских исследований. – Санкт-Петербург, Воен. Мед. Академия, 2002. – 266 с.*

*11. Baba T., Koizumi M., Tanaka R., Yamashita S., Noda M., Yamanaka I., Suzuki T., Ito E., Kudo R. Surgical management of genital prolapse: is chain cystourethrography useful for evaluating anatomical corrections and urinary symptoms after surgery? J. Obstet. Gynaecol. Res., 2000, V.26, N.4, pp. 289-294.*

*12. Barber M.D., Visco A.G., Weidner A.C., Amundsen C.L. Bilateral uterosacral ligament vaginal vault suspension with site-specific endopelvic fascia defect repair for treatment of pelvic organ prolapse // Am. J. Obstet. Gynecol., 2000, v. I83, № 6, p. 1402-1410.*

*13. FLEX Ready-to-Use. Atlas of Stains – 2nd Edition. Dako, 2005. – 105 p.*

*14. Jackson S.R, Avery N.C., Tarlton J.F., Eckford S.D., Abrams P., Bailey A.J. Changes in metabolism of collagen in genitourinary prolapse. Lancet, 1996, v. 347p, 1658-61.*

*15. Mikel U.V. (Editor). Advanced Laboratory Methods in Histology and Pathology. AFIP, Washington, DC, 1994. – 254 p.*

# «Дисплазия соединительной ткани»: к практическому значению концепции на примере отдаленных результатов операций по ликвидации опущений органов малого таза у женщин

*Новрузов Р.М.*
*Азербайджанский Медицинский Университет, г. Баку*
*Больница восстановительного лечения, г. Сумгаит, Азербайджан*

***«Дисплазия соединительной ткани» : к практическому значению концепции на примере отдаленных результатов операций по ликвидации опущений органов малого таза у женщин***

*Р.М. Новрузов*

*Опущение органов малого таза нами расценено как частное проявление генерализованной дисплазии соединительных тканей с механическими фиксирующими функциями. Исходя из данного постулата, предложен новый, патогенетически более обоснованный подход к хирургическому лечению ООМТ. Предложены новые способы изготовления и укрепления лоскутов из апоневроза косых мышц передней стенки живота, усовершенствованный вариант операции Кохера, «двухэтажная» вентросуспензия матки, модифицированное хирургическое лечение генитального пролапса у женщин репродуктивного возраста с уродинамическими нарушениями. Корреляционно-статистическим анализом показателей рецидивов опущения и функциональных нарушений в послеоперационном периоде у 184-х пациенток доказана более высокая эффективность предложенных новых и усовершенствованных методов и средств хирургической коррекции по сравнению с известными («традиционными») методами устранения ООМТ, особенно – у женщин репродуктивного возраста.*

*Еще у 85 больных сравнительно-анализированы результаты применения усовершенствованных методов и традиционных методов кульдопексии с целью предотвращения опущений после оперативных вмешательств на органах малого таза. Статистически-достоверными лучшими показателями при этом характеризуются именно предложенные нами усовершенствования некоторых методов кульдопексии.*

Морфо-функциональная недостаточность соединительнотканных структур с опорно-механическими свойствами в литературе обозначается как «дисплазия соединительной ткани (ДСТ)» [1, 2, 10]. Среди клинических проявлений ДСТ хорошо изучены «фартукообразное» опущение передней стенки живота, постоперационные грыжи, геморроидальная болезнь, варикозная болезнь, плоскостопие, гипермобильность суставов, нарушения системы свертывания крови и др. [2].

Судя по литературе и выполненным ранее нами работам, опущение органов малого таза (ООМТ) у женщин может представлять собой частное проявление генерализованной ДСТ [6, 7, 8, 10, 13]. Вместе с тем, в абсолютном большинстве различных вариантов и модификаций операций, традиционно выполняемых при устранении ООМТ, практически не учитывается состояние структур, фиксирующих и подвешивающих органы малого таза у женщин [4, 5, 9, 12, 14, 15]. Возможно, наряду с другими факторами, данное обстоятельство может иметь важное значение в функциональных осложнениях и рецидивах в постоперационном периоде у пациенток [5, 13]. Сказанное придает особую актуальность патогенетически более обоснованному подходу к хирургической коррекции ООМТ у женщин.

## Цели и задачи исследования

Целью настоящего исследования явилось изучение связей между различными клинико-морфологическими проявлениями дисплазии соединительной ткани (ДСТ) и опущением органов малого таза (ООМТ) у женщин, усовершенствование хирургического лечения ООМТ укреплением ослабленного связочно-фиксирующего аппарата органов малого таза и применением лоскута из апоневроза косых мышц передней стенки живота с учетом морфо-функционального состояния указанных анатомических структур.

## Материалы и методы исследования

Контингент исследования был составлен 291-й пациенткой. Из них у 22-х больных, оперированных по патологиям, не связанным с ДСТ и опущениями, какие-либо проявления ООМТ не были зафиксированы. Образцы тканей, взятых у отмеченных пациенток, послужили материалом для сравнения при морфологическом анализе соответствующих анатомических структур у женщин с ООМТ.

Остальные 269 пациенток вошли в основной контингент исследования и были разделены на 2 суммарные клинические группы.

I. Хирургическая коррекция (ликвидация) опущений органов малого таза – 184 (68,4% от общего контингента).

II. Хирургические вмешательства с целью профилактики опущений после операций на органах малого таза – 85 (31,6% от общего контингента).

В каждой суммарной клинической группе были выделены 2 подгруппы, а именно – «подгруппа сравнения» и «основная подгруппа».

Таким образом, в I клинической группе: 1) «Подгруппа сравнения» - ликвидация пролапса органов малого таза «традиционными» (общепринятыми) операциями – 90 больных (33,5%); 2) «Основная подгруппа» - ликвидация пролапса органов малого таза усовершенствованными нами или оригинальными операциями - 94 (34,9%).

Соответственно, во II клинической группе: 1) «Подгруппа сравнения» - профилактика постоперационных опущений «традиционными» (общепринятыми) операциями – 43 пациенток (16,0%); 2) «Основная подгруппа» - предотвращение постоперационных опущений усовершенствованными нами или оригинальными операциями – 42 (15,6% от общего контингента).

В целом, «подгруппы сравнения» включали всего 133 пациенток (49,4%), а «основные» - 136 (50,6%).

Распределение пациенток по выполненным операциям отражено в табл.1,2.

Таблица 1. Распределение пациенток по выполненным «традиционным» операциям («сравнение»

| п\п | Операции | Число пациенток | |
|---|---|---|---|
| | | Абсолют. | % |
| 1 | Вентрофиксация по классическому варианту операции Кохера | 23 | 17,3 |
| 2 | Вентрофиксация по Кохеру + передняя и задняя кольпоррафия | 15 | 11,3 |
| 3 | Передняя и задняя кольпоррафия | 12 | 9,0 |
| 4 | Передняя кольпоррафия | 7 | 5,3 |
| 5 | Кольпоперинеопластика | 8 | 6,0 |
| 6 | Ампутация шейки матки + передняя и задняя кольпоррафия | 6 | 4,5 |
| 7 | Манчестерская операция | 3 | 2,2 |
| 8 | Вентросуспензия матки по Долери-Джильямс | 9 | 6,8 |
| 9 | Вентросуспензия матки по Болди-Вебстер | 2 | 1,5 |
| 10 | Вентросуспензия матки по Макколл | 5 | 3,8 |
| 11 | Вентросуспензия культи круглыми связками после гистеректомии (II клиническая группа) | 43 | 32,3 |
| | Итого | 133 | 100,0 |

Таблица 2. Распределение пациенток по усовершенствованным или оригинальным операциям («основная»)

| п\п | Операции | Число пациенток | |
|---|---|---|---|
| | | Абсолют. | % |
| 1 | Вентрофиксация по усовершенствованному варианту операции Кохера | 6 | 4,4 |
| 2 | «Двухэтажная» вентросуспензия матки | 5 | 3,7 |
| 3 | Модифицированная вентросуспензия матки апоневротическим лоскутом | 11 | 8,1 |
| 4 | Модифицированная вентросуспензия культи апоневротическим лоскутом после гистеректомии | 42 | 30,9 |
| 5 | Вентросуспензия матки или культи матки апоневротическим лоскутом и круглыми связками | 8 | 5,9 |
| 6 | Вентросуспензия матки апоневротическим лоскутом в форме «искусственной связки» | 16 | 11,8 |
| 7 | Вентросуспензия матки апоневротическим лоскутом и проленом | 7 | 5,1 |
| 8 | «Ярусно-сочетанные» операции | 41 | 30,1 |
| | Итого | 136 | 100% |

Цифровые данные, отражающие морфологические состояние соединительной ткани в изученных подвешивающих и фиксирующих структурах, а также – частоту рецидивов пролапса органов малого таза после выполненных корригирующих операций в подгруппах «сравнение» и «основная», были анализированы методами непараметрической статистики для медико-биологических исследований. Характер, направленность и выраженность двухфакторных связей были оценены корреляционно-статистическими анализами ($\chi^2$, p, r) при уровне доверительной вероятности P=0,95 (<0,05) [3, 11].

## Основные результаты и их обсуждение

Систематизирована совокупность морфологических изменений, могущих рассматриваться как проявления «дисплазии в фиксирующих плотно-волокнистых соединительных тканях». Установлено, что наиболее часто встречаемые морфологические признаки ДСТ в апоневрозе косых мышц живота, маточных связок, а также - ретикулярного слоя дермы передней стенки живота и подвздошных областей – «дисэластоз», «фибросклероз», «аномальные изменения спектра коллагенов с резким уменьшением коллагенов III типа» и «редукция (атрофия) микроциркуляторного русла».

Выявлены статистически достоверные прямопропорциональные корреляционные связи между ООМТ и рядом других клинических проявлений ДСТ у пациенток с пролапсом гениталий (итоговые статистические параметры: p<0,03-0,05; r=0,4-0,7; $\chi^2$ = 4,1-5,1).

Следовательно, опущение органов малого таза нужно расценивать как частное проявление генерализованной дисплазии соединительных тканей с механическими фиксирующими функциями.

Исходя из вышеотмеченного постулата, предложен новый, патогенетически более обоснованный подход к хирургическому лечению ООМТ. В частности, предложены новые способы изготовления и укрепления лоскутов из апоневроза косых мыщц передней стенки живота, усовершенствованный вариант операции Кохера, «двухэтажная» вентросуспензия матки, модифицированное хирургическое лечение генитального пролапса у женщин репродуктивного возраста с уродинамическими нарушениями. Указано, что при тяжелой степени и сочетанных клинических проявлениях ДСТ (дисэластоз кожи, фартукообразное опущение передней стенки живота, «вялость, рыхлость» апоневроза, гипермобильность опущенного органа), в целях предотвращения рецидивов опущения и функциональных нарушений органов малого таза, из лоскута-суспензора следут сформировать либо «связку», либо же – укрепить его аллопластическим материалом – проленом с обязательной экстраперитонеальной фиксацией к соответствующему органу.

Частоту рецидивов опущения и функциональных нарушений в послеоперационном периоде удалось проследить у 184-х пациенток.

В течение 1,0 – 4,0-х лет после операции у части пациенток (86) из «подгруппы сравнения», где были выполнены традиционные операции в общепринятых вариантах, рецидив пролапса отмечен у 16,3% (рис. 1), а нарушения функции органов малого таза – у 30,2% больных (рис. 2).

Из «основной подгруппы», где были выполнены модифицированные нами и/или оригинальные операции, в течение 1,0-4,0-х лет результаты были прослежены у 87 пациенток. За указанный период рецидив пролапса отмечен лишь у 8,1% (рис. 3), а нарушения функции органов малого таза – 14,9% больных (рис. 4).

Как явствует из представленных диаграмм, очевидна более высокая эффективность предложенных новых и усовершенствованных методов и средств хирургической коррекции по сравнению с известными методами коррекции ООМТ, особенно – у женщин репродуктивного возраста.

Еще у 85-ти больных сравнительно-анализированы результаты применения усовершенствованных (42) и «традиционных» методов (43 больных) кульдосуспензии с целью профилактики опущений культи матки и стенок влагалища после гистеректомии. Из них 63 пациентки находились под наблюдением в течение 1,0 г – 4,0-х л. после кульдосуспензии. В «подгруппе сравнения» удалось наблюдать за состоянием 34-х пациенток, из коих пролапс культи матки или стенок влагалища после гистеректомии отмечен у 14-ти (41,2%), а пролапс в сочетании с функциональными нарушениями органов малого таза – у 16-ти (47,0%). Из «основной подгруппы» же за аналогичный период под наблюдением находились 29 пациенток, из коих пролапс после гистеректомии имел место лишь у 4-х (13,8%), а пролапс в сочетании с дисфункцией органов малого таза – лишь у 7 (24,1%) пациенток.

Итак, согласно отдаленным результатам, при профилактике пролапса достоверно лучшими показателями характеризу-

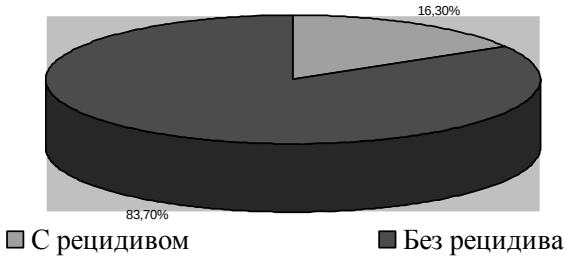


Рис. 1. – Частота рецидивов опущений у 86 (100,0%) пациенток из «подгруппы сравнения», находившихся под наблюдением 1,0 – 4,0 г.

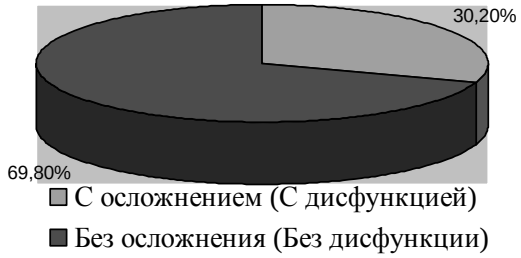


Рис. 2. – Частота функциональных нарушений у 86 (100,0%) пациенток из «подгруппы сравнения», находившихся под наблюдением 1,0 – 4,0 г.

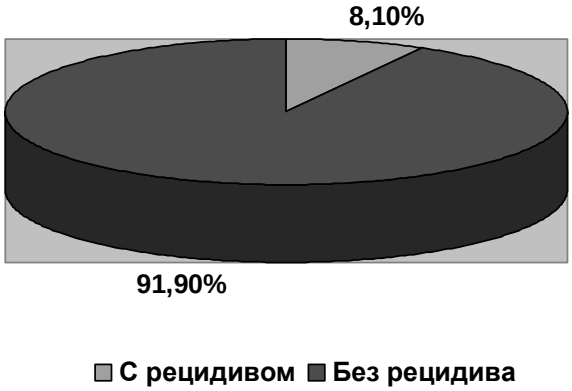


Рис. 3. – Частота рецидивов опущений у 87 (100,0%) пациенток из «основной подгруппы», находившихся под наблюдением 1,0 – 4,0 г.

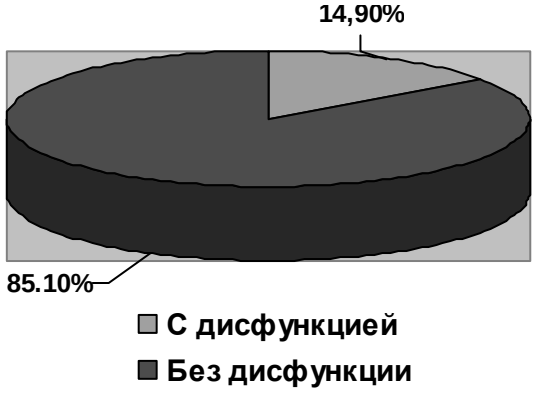


Рис. 4. – Частота функциональных нарушений у 87 (100,0%) пациенток из «основной подгруппы», находившихся под наблюдением 1,0 – 4,0 г.

ются именно предложенные усовершенствования отдельных методов кульдопексии (итоговые статистические параметы: $p<0,04-0,05$; $r=0,3-0,6$; $\chi^2 = 4,0-5,3$).

Разработан и внедрен в практическую работу ряд рекомендаций. Подчеркнуто, что диагностика, хирургическое лечение и профилактика рецидивов ООМТ, по-возможности, должны производиться в условиях специализированного хирургического отделения.

У женщин репродуктивного возраста при коррекции ООМТ рекомендуется избегать операции, сопровождающиеся нарушениями анатомической целостности тела, шейки матки и влагалища.

При хирургическом лечении сложных сочетанных ООМТ предпочтение следует отдавать комбинированной фиксации опущенных органов с использованием апоневротического лоскута, связочного аппарата малого таза и соответствующих общепринятых методов хирургической коррекции.

При сочетании ООМТ с другой хирургической патологией следует стремиться к выполнению симультанных операций.

## Литература

*1. Алексеев А.А. Интегративная (системная) соединительно-тканная медицина. Т.1-4, М., ЛЕНАРД., 2005, 214 с.*
*2. Алексеев А.А., Титов О.В. Соединительно-тканная биология и медицина 21-го века на основе Всеобщего Закона Триединства. “Лада - М”, 1997, 129 с.*
*3. Бабаев Т.А.., Мамедзаде А.И., Мурсалов Р.С., Эфендиев Г.Д. Применение вычислительной техники и математической теории эксперимента в научных исследованиях. Баку, «Эльм», 1999, 86 с.*
*4. Буянова С.Н. Принципы выбора метода хирургической коррекции пролапса гениталий и недержания мочи. Материалы II Российского форума «Мать и Дитя», 18-22 сентября 2000 г., М., 2000, с. 191-192.*
*5. Макаров О.В., Мазо Е.Б., Кривобородов Г.Г., Медведев С.Н. Комбинированное оперативное лечение генитального пролапса. Акушерство и гинекология, 2000, № 1, с.40-44.*
*6. Новрузов Р.М. Морфо-гистохимическая характеристика плотной волокнистой соединительной ткани у женщин с опущением органов малого таза. Экспериментальная и клиническая медицина, Тбилиси, 2008, № 5, с. 30-32.*
*7. Новрузов Р.М. Новый метод хирургической коррекции генитального пролапса у женщин репродуктивного возраста. Вестник хирургии Казахстана, Алма-аты, 2009, № 2 (18), с. 30-33.*
*8. Новрузов Р.М. Состояние гемомикроциркуляторного русла и популяции тучных клеток апоневроза косых мышц передней стенки живота и связок матки у женщин с опущением органов малого таза. Georgian Medical News, Тбилиси, 2008, № 11, с. 69-72.*
*9. Рижинашвили И.Д Хирургическое лечение опущений и выпадений матки и влагалища с использованием апоневротического лоскута. Дисс. . канд. мед. наук, М., 1991, 166 с.*
*10. Смольнова Т.С., Савельев С.В., Титченко Л.И., Гришин В.Л., Яковлева Н.И. Пролапс гениталий – следствие травматичных родов или генерализованной дисплазии соединительной ткани? Акушерство и гинекология, 2001, №4, с. 33-37.*
*11. Юнкеров В.И., Григорьев С.Г. Математико-статистическая обработка данных медицинских исследований. – Санкт-Петербург, Воен. Мед. Академия, 2002. – 266 с.*
*12. Barrington J.W., Edwards G. Posthysterectomy vault prolapse. Int. Uro-gynecol. J. Pelvic Floor Dysfunct., 2000, v. 11, № 4, p. 241-245.*
*13. Cespedes R.D., Cross C.A., McGuire E.J. Pelvic prolapse: diagnosing and treating cystoceles, rectoceles, and enteroceles. Medscape Womens Health., 1998, v. 3, №4, p. 4-6.*
*14. Winkler H.A., Tomeszko J.E., Sand P.K. Anterior sacrospinous vaginal vault suspension for prolapse. Obstet. Gynecol., 2000, v. 95, № 4, p. 612-615.*
*15. Winters J.C., Cespedes R.D., Vanlangendonck R. Abdominal sacral colpo-pexy and abdominal enterocele repair in the management of vaginal vault prolapse. Urology, 2000, v. 56, № 6, p. 55-63.*

# Вторичная профилактика нарушений липидного спектра больных ишемической болезнью сердца, постинфарктным кардиосклерозом

*Анаятова З.К.*
*НИИ кардиологии и внутренних болезней МЗ РК, г.Алматы*

***Постинфарктты кардиосклероз ауруларының липидті спектрінің бұзылуын салдарлық алдын алу***

*З.К. Анаятова*

*Қазақстан Республикасының Денсаулық Сақтау Министрлігінің «Кардиология мен ішкі аурулар ҒЗИ», Алматы қаласы.*

*Зерттеу мақсаты. Убихинон су фитокомпозицияның постинфарктті кардиосклероз ауруларының липидті спектрінің бұзылуында салдарлық алдын алу әсерін байқау.*

*Нәтижесі. Негізгі клеткалық антиоксидантты міндетін атқара отырып убихинон су фитокомпозициясы постинфарктты кардиосклероз ауруларының липидті спектрінің бұзылуын салдарлық алдын алу ретінде қолданылуы мүмкін.*

***Secondary Prophylaxis Disturbance Of Lipid Spectrum Of The Patients With The Ischemic Disease Of Heart By Post-myocardial Infarction Cardiosclerosis***

*Anayatova Z.K.*

*Scientific Research Institute (SRI) of cardiology and the internal diseases of Ministry of Health, republic of Kazakhstan, Almaty.*

*Purpose of a study. To study influences of fitokompozitsiyu with ubiquinone of secondary prophylaxis of disturbance lipid spectrum of the patients with the ischemic disease of heart by postmyocardial infarction cardiosclerosis.*

*Conclusions. Thus, fitokompozitsiyu with ubiquinone can be used in the secondary prophylaxis of disturbance lipid spectrum of the patients with the ischemic disease of heart by postmyocardial infarction cardiosclerosis.*

## Актуальность

В большинстве стран мира сердечно-сосудистые заболевания (ССЗ) являются причиной высокой заболеваемости, инвалидности и смертности взрослого населения. При этом, доля ССЗ в структуре общей смертности населения мира составляет 52% [1]. В Европе от ССЗ ежегодно умирает около 3 миллионов, в России более 1 миллиона, в Казахстане – более 80 тысяч человек [2-4]. Уровень заболеваемости взрослого населения Республики Казахстан от ССЗ неуклонно растет. Так, с 1981г. по 2008 год этот показатель вырос почти в 9 раз, с 31 до 281,3 случав на 10 тысяч взрослого населения [5-6]. Самой неблагоприятной в отношении выживаемости и смертности группой являются лица, перенесшие инфаркт миокарда, особенно лица молодого и среднего возраста.

В связи с этим проблема повышения эффективности лечения и вторичная профилактика больных ишемической болезнью сердца (ИБС), в том числе перенесших инфаркт миокарда (ИМ), является одной из центральных в современной кардиологии и имеет огромное медико-социальное значение.

В сложившейся кардиологической ситуации необходима мобилизация всех сил общества для эффективной борьбы с этой патологией и проведения эффективной профилактической работы. Вместе с тем, трудности подбора оптимального сочетания лекарственных средств, большое количество противопоказаний и высокая стоимость препаратов побуждают исследователей искать альтернативные методы лечения.

Необходимость развития восстановительной медицины в нашей стране подчеркнуто в Кодексе Республики Казахстан «О здоровье народа и системе здравоохранения», в статье 52 «Восстановительное лечении и медицинская реабилитация» (Назарбаев Н., 2009 г).

На этом фоне не теряет своей значимости профилактическая кардиология ИБС, ПИКС с применением лекарственных препаратов из растительного сырья. Одним из перспективных направлений в лечении и профилактике ИБС являются фитопрепараты - фитокомпозиция с убихиноном, в связи воздействием их на основные звенья патогенеза заболевания и на факторы риска, поддающихся коррекции.

Поэтому, разработана и создана сотрудниками специализированной лаборатории отдела курортологии и клиники НИИ кардиологии и внутренних болезней МЗ РК отечественная водная фитокомпозиция с убихиноном, содержащая Q-энзим и лекарственные травы.

## Цели исследования

Изучить влияния водной фитокомпозиции с убихиноном во вторичной профилактике нарушений липидного спектра больных ишемической болезнью сердца, постинфарктным кардиосклерозом.

## Материалы и методы исследования

В клинике института обследовано 98 лиц, сопоставимых по полу и возрасту (средний возраст 48±2,3 лет). Из них, 68 больных в возрасте от 35 до 60 лет, проходивших стационарное лечение и 30 здоровых лиц, без анамнестических указаний на заболевание сердечно-сосудистой системы и не состоящих на диспансерном учете. Методом случайной выборки больные были разделены на 2 группы в зависимости от проводимой терапии: 1 группа–38 больных с ишемической болезнью сердца, стенокардией напряжения, функциональный класс I-II, постинфарктный кардиосклероз, хроническая сердечная недостаточность 0-I стадия, функциональный класс I-II (ИБС. СН.ФКI-II.ПИКС.0-1стадия.ФКI-II), получавших традиционное медикаментозное лечении и водную фитокомпозицию с убихиноном, 2 группа–30 больных с ИБС.СН.ФКI-II.ПИКС.0-1стадия. ФКI-II, получавших традиционное медикаментозное лечение и плацебо. Клиническое и инструментальное обследование охватывает трехкратно всех 68 больных: в исходном состоянии (1 сутки поступления в стационар на лечение), затем в динамике лечения (на 14 сутки выписки из стационара) и на 48 сутки после завершенного курса лечения в амбулаторных условиях наблюдения. Контрольная группа из здоровых добровольцев в количестве 30 человек были обследованы двух кратно: до приема и спустя 2 месяца после приема водной фитокомпозиции с убихиноном, с целью определения её переносимости. Полученные результаты биохимических исследований крови были использованы для оценки результатов липидного спектра обследованных 68 больных.

## Результаты

Как видно из таблицы – 1 нами было установлено, что уровень содержания триглицеридов у больных 1-ой группы был в 1,9 раза выше (1,89±0,08), чем здоровых лиц (1,31±0,07 ммоль/л; t=6,6;p<0,001), а содержание ά - ХС ЛПВП было таким же (1,57±0,03 ммоль/л), как у здоровых лиц (1,57± 0,07 ммоль/л; p>0,1). Коэффициент атерогенности у больных 2-ой группы

был (4,15±0,15ед.) в 1,9 раза был выше, чем в контрольной группе здоровых лиц (2,18±0,08; t=22,6; p<0,001). Коэффициент соотношения ХС ЛПВП/ ХС ЛПНП у больных ИБС с ПИКС 2 группы составил - 0,48 ед. и был недостоверно ниже данных контрольной группы здоровых лиц (0,67 ед, p>0,1).

В процессе приема стандартного медикаментозного лечения и питья водной фитокомпозиции с убихиноном у пациентов 1-ой группы отмечено умеренное статистически достоверное снижение содержания в плазме крови уровней ХСобщ. (4,9±0,1 ммоль/л, 4,2±0,1 ммоль/л, 3,8±0,1 ммоль/л), β-ХС ЛПНП ( 2,9±0,1 ммоль/л, 2,5±0,1 ммоль/л, 2,2±0,1 ммоль/л), ТГ(1,8±0,1 ммоль/л, 1,5±0,1 ммоль/л, 1,3±0,1 ммоль/л), что свидетельствует об гиполипидемическом эффекте.

В 2-ой группе больных, исходное содержание общего холестерина крови было статистически достоверно выше данных контрольной группы здоровых лиц (4,8±0,2ммоль/л против 4,38±0,10 ммоль/л.; p <0,05). Уровень содержания триглицеридов у больных этой группы был в 1,4 раза выше (1,7±0,1), чем здоровых лиц (1,31±0,07 ммоль/л; ;p<0,05), а содержание ά - ХС ЛПВП было недостоверно ниже (1,2± 0,1 ммоль/л), чем в группе здоровых лиц (1,57±0,07 ммоль/л; p>0,05). Коэффициент атерогенности у больных ИБС с ПИКС 2 группы был (3,3±0,01ед.) в 1,9 раза был выше, чем в группе здоровых лиц (2,18±0,08; t=22,6; p< 0,0001). Коэффициент соотношения ХС ЛПВП/ ХС ЛПНП у больных ИБС с ПИКС 1 группы составил - 0,69 ед, а в контрольной группе здоровых лиц -0,67 ед.

В динамике лечения во 2-ой группе больных, получавших стандартное медикаментозное лечение и прием «Плацебо» отмечено статистически не достоверное снижение содержания в плазме крови уровней ХСобщ. (4,8±0,2ммоль/Л, 4,3±0,2 ммоль/л, 4,0±0,1ммоль/л) и снижению со стороны β- ХС-ЛПНП (2,8±0,1 ммоль/л, 2,6±0,1 ммоль/л, 2,3±0,1 ммоль/л ммоль/л).

На сегодня считается доказанным, что в большинстве случаев заболевание атеросклерозом начинается с развития первичных нарушений обмена ЛПОНП и ЛПНП, которые являются основными транспортировщиками ХС и ТГ [7].

Поскольку обе обследованные группы больных ИБС, ПИКС характеризовались на исходном уровне значительными нарушениями липидного обмена, на последующих этапах исследования для сравнения мы не использовали контрольную группу здоровых, а сравнивали полученные их данные между собой. Как видно из таблицы – 2, нами было установлено, что на 14 день лечения, в 1-ой группе было достоверно реже больных с гиперхолестеринемией (12,5% против 40,0% случаев; $\chi^2$=6,54, p=0,01) и с комбинацией гиперхолестеринемии с гипертриглицеридемией (10,52% против 40,0% случаев, $\chi^2$=6,54; p=0,01). На 48 день лечение вышеуказанное достоверное различие во встречаемости изучаемых дислипидемий в 1 во 2 группах – сохранилось как в частоте выявляемости больных с гиперхолестеринемий (соответственно: 12,5% против 36,6% случаев, $\chi^2$=5,23; p=0,01), так и в комбинации гиперхолестеринемии с гипертриглицеридемий (соответственно: 10,52% против 36,6% случаев, $\chi^2$=5,23; p=0,01).

То есть, на 14 сутки лечения в 1-ой группе больных на фоне антиангинальной медикаментозной терапии и питья водной фитокомпозиции с убихиноном, в отличий от результатов исследования 2-ой группы больных, принимавших антиангинальную терапию и плацебо, наблюдалось достоверно выраженная тенденция в уменьшении числа случаев больных с повышенным содержанием в сыворотке крови общего холестерина и с дислипидемией III типа. Возможно, восстановленная форма убихинона, входящая в водную фитокомпозицию, выполняет важную клеточную антиоксидантную функцию, предохраняя липопротеиды мембраны клеток и плазмы крови от свободнорадикального окисления. По-видимому, этим объясняется снижение уровня общего холестерина крови у больных ИБС, ПИКС 1 группы.

Таблица – 1. Показатели средних значений липидного спектра (в ммоль/л) у больных ИБС, ПИКС в комплексном лечении водной фитокомпозицией с убихиноном (M±m)

| Показатель (ммоль/л) | Этапы | Здоровые | Больные ИБС, ПИКС | |
|---|---|---|---|---|
| | | 3 группа n = 30 | 1группа n = 38 | 2группа n = 30 |
| ХС общий | 1 сутки | 4,38±0,10 | 4,9±0,1 | 4,8±0,2 |
| | 14 сутки | | 4,2±0,1 | 4,3±0,2 |
| | 48 сутки | | 3,8±0,1 | 4,0±0,1 |
| β - ХС ЛПНП | 1 сутки | 2,34±0,11 | 2,9±0,1 | 2,8±0,1 |
| | 14 сутки | | 2,5±0,1 | 2,6±0,1 |
| | 48 сутки | | 2,2±0,1 | 2,3±0,1 |
| ЛПОНП | 1 сутки | 0,26±0,01 | 2,0±0,1 | 2,1±0,1 |
| | 14 сутки | | 1,7±0,1 | 1,9±0,1 |
| | 48 сутки | | 1,6±0,1 | 1,8±0,1 |
| ТГ | 1 сутки | 1,31±0,07 | 1,8±0,1 | 1,7±0,1 |
| | 14 сутки | | 1,5±0,1 | 1,5±0,1 |
| | 48 сутки | | 1,3±0,1 | 1,4±0,1 |
| ά – ХС ЛПВП | 1 сутки | 1,57±0,07 | 1,1±0,06 | 1,2±0,1 |
| | 14 сутки | | 1,0±0,06 | 1,1±0,1 |
| | 48 сутки | | 0,9±0,06 | 1,1±0,1 |
| КА (в ед.) | 1 сутки | 2,18±0,15 | 3,4±0,1 | 3,3±0,1 |
| | 14 сутки | | 3,2±0,1 | 3,3±0,1 |
| | 48 сутки | | 3,0±0,1 | 3,0±0,1 |

## Выводы

Таким образом, выполняя важную клеточную антиоксидантную функцию, предохраняя липопротеиды мембраны клеток

Таблица – 2. Частота выявляемости случаев дислипидемий у больных ИБС, ПИКС в динамике лечения водной фитокомпозицией с убихиноном ( абс. чис. и в %)

| Дислипидемия | Здоровые лица п = 30 | 1 группа больных п = 38 | | | 2 группа больных п = 30 | | |
|---|---|---|---|---|---|---|---|
| | | 1 сут. | 14 сут. | 48 сут. | 1 сут. | 14 сут. | 48 сут. |
| Гиперхолестеринемия, (абс. числ., %) | 2 (3,6) | 16 (50,0) | 4 (12,5) * $\chi^2$=6,54 p=0,01 | 4 (12,5) * $\chi^2$=5,23 p=0,02 | 14 (46,6) | 12 (40,0) | 11 (36,6) |
| Гипертриглицеридемия, (абс. числ, %) | 2 (7,1) | 15 (46,8) | 10 (31,2) | 8 (25,0) | 13 (43,3) | 12 (40,0) | 10 (33,3) |
| Комбинация гиперхолестеринемии с гипертриглицеридемией, (абс. числ.,%) | 1 (3,6) | 8 (21,05) | 4 (10,52) * $\chi^2$=6,54 p=0,01 | 4 (10,52) * $\chi^2$=5,23 p=0,02 | 13 (43,33) | 12 (40,0) | 11 (36,6) |
| Гипоальфалипротеинемия, (абс. числ., %) | 4 (14,3) | 8 (25,0) | 14 (43,75) | 16 (50,0) | 10 (33,3) | 12 (40,0) | 12 (40,0) |

Примечания:
* - сравнение показателей в динамике лечения в 1 группе больных по сравнению со 2 группой статистически достоверно ($\chi^2$ выше $\chi^2$крит.3,84).

и плазмы крови от свободнорадикального окисления, водная фитокомпозиция с убихиноном может применяться во вторичной профилактике нарушений липидного спектра у больных ишемической болезнью сердца, постинфарктным кардиосклерозом.

## Список использованных источников

*1. Бокерия Л.А., Гудкова Р.Г. Сердечно-сосудистая хирургия.- 2004. Болезни и врожденные аномалии системы кровообращения, НЦССХ им. А.Н.Бакулева РАМН, М.-2005. - С.9.13.*

*2. Тищенко О.В. Клинико-статистическое исследование смертности населения от острого инфаркта миокарда // Здравоохранение Российск. Фед.-2000.-№5.-С.23-25. Воробьева Е.Н., Симонова Г.И., Врашавский Б.Я. Организация первичной и вторичной профилактики сердечно-сосудистых заболеваний на базе специализированного центра // Профилактика заболеваний и укрепление здоровья.-2004.-№4.-С.20-24. Отева А.Ж. Подходы к организации первичной профилактики сердечно-сосудистых заболеваний // Здравоохранение Российской Федерации.-2002.-№2.-С.21-24.*

*3. Джусипов А.К., Ошакбаев К.П., Аманов Т.И. и др. Состояние кардиологической службы в РК. Стратегия её совершенствования //Терапевтический вестник.-2005.-3 (07).-С.4-7.*

*4. Cohen-Solar A.Boudoir J.B. Theaut J.F. The management of patients with heart failure in France// Eur.J.Heart Fail.-2000.-№ 2 (2).-P.222-226.*

*5. Имантаева Г.М., Бекжигитов С.Б., Бекбосынова М.С., Шокарева Г.В., Мусгалиева А.Т., Тохтасунова С.В. Школа больного ишемической болезнью сердца //Методические рекомендации НИИ кардиологии и внутренних болезней МЗ РК, Ассоциация кардиологов Республики Казахстан, Алматы.-2009.- С.64.*

# Микробиологическая диагностика M. hominis

*Орадова А.Ш., Жусипбекова Г.А.*
*Казахский Национальный медицинский университет, г. Алматы.*
*УДК 618.15-008.87-078*

***M. hominis микробиологиялық диагностикасы***
*А.Ш. Орадова, Г.А. Жусипбекова.*
*M. hoministер шырышты қабықтар және ерекшелеулердегі 20% сау адамдарда қатысады. Балалардың M. hoministерінде ауыздың қуысы, мұрын, жұтқыншақтан, гениталийды ерекшеленуге, сулайтын бола алады, және де қыз балаларда балаға қарағандасы жиірек. Отаршылдық балаларда транзитор зәр нәпсі бекітуірек, бірақ 5-20% онда пубертат жас шамасында да сақталынады.*

***Microbiological Diagnostics M. Hominis***
*A.Sh.Oradova, G.A. Zhusipbekova.*
*M. hominis is present on the mucous membranes and secretions in 20% of healthy people. In children, M. hominis can be isolated from the mouth, nose, throat, genital, urinary, with girls more than boys. Colonization of the urinary tract in children transitory, but 5-10% is retained in the pubertal age.*

Во всем мире чаще всего для диагностики M. hominis используют культуральный метод, т. е. посев на питательные среды, поскольку он дает возможность оценить количество микоплазм, которые содержатся в исследуемом материале [1]. Посев исследуемого материала обычно производят на плотную и в жидкую питательные среды, желательно использовать два образца сред для каждого клинического материала. В качестве исследуемого материала служат мазки из влагалища, из цервикального канала шейки матки, из уретры, моча, сперма, секционные материалы, а также околоплодные воды, плацента, слизь из носоглотки. Одновременно производится посев на среды с разведениями антибиотиков для определения чувствительности к ним.

Следует подчеркнуть, что до сих пор нет отечественных стандартизированных питательных сред для определения чувствительности микоплазм к антибиотикам. Зарубежные тест-системы, выпускаемые в виде планшет, позволяют выявить микоплазмы, определить их количество (больше или меньше 104) и определить чувствительность микоплазм к антибиотикам в двух концентрациях. Новые молекулярно-биологические методы, в частности полимеразная цепная реакция (ПЦР), упрощают лабораторную диагностику, однако при высокой чувствительности ПЦР и других генных методик, основанных на амплификации нуклеиновых кислот, они не могут дать ответ о количестве уреаплазм в клиническом образце, а регистрируют лишь факт присутствия генетического материала уреаплазм. Лишь ПЦР в реальном времени с помощью специальной аппаратуры обеспечивает количественное определение копий ДНК микоплазм или уреаплазм в материале.

Сравнение результатов ПЦР и культурального метода показало, что положительный результат ПЦР не всегда совпадает с ростом микоплазм на питательных средах при посеве того же клинического образца. ПЦР значительно чувствительнее и может выявить 10 молекул ДНК уреаплазм. Вместе с тем, рост уреаплазм в питательной среде не всегда сопровождается положительной ПЦР [2].

Во всех случаях лабораторная диагностика – весьма ответственный момент и зависит от правильности взятия материала, его доставки, хранения до начала исследования. Имеет значение инструмент для взятия материала, оптимально использование пластиковых щеточек, а не ватных тампонов, которые оказывают токсическое действие на микроорганизмы.

Подводя итог, следует подчеркнуть, что генитальные микоплазмы являются комменсалами урогенитального тракта. Они способны лишь в определенных условиях вызывать воспалительные процессы урогениталий, чаще всего в ассоциации с другими патогенными и условно-патогенными микроорганизмами.

Диагноз «микоплазмоз» в большинстве случаев не соответствуют существу патологических процессов и должны употребляться с большой осторожностью, поскольку по существу находка генитальных микоплазм не более чем установление колонизации урогениталий этими микроорганизмами. Наличие микоплазменной инфекции необходимо доказать специфической иммунной реакцией организма с динамикой антител либо наличием клинических проявлений заболевания, обусловленных именно микоплазмами, а не другими микроорганизмами.

## Литература

*1. Larson B. Vaginal flora in health and disease. Clin Obstet Gynec 1993; 36:107-21.*
*2. Nugent R.P., Krohn M.A., Hillier A.L. Reliability of diagnosing bacterial vaginosis is improved by standardized method of Gram stain interpretation. J Clin Microbiol 1991; 29:297-301.*

# Выявление генов предрасположенности к сердечно-сосудистым заболеваниям

*Орадова А.Ш., Дюсембаев Б.К.*
*Казахский Национальный медицинский университет, г. Алматы*
*УДК 575.191:612.014.24*

***Ауруларға жүрек –қолқаға бейімделүдің гендерінің анықталуы***
*А.Ш. Орадова, Б.К. Дюсембаев.*
*Акырғы уақытта мийдың тамыр ауруларының дамуына бейімдеу тұқым қуу факторлардың көптеген зерттеу ізденуі арналған. Негізгі бір бағыттардың бұл зерттеулердің – ген-кандидаттардың рөлінің зерделеу. Акырғы жылдардың*

***Выявление генов предрасположенности к сердечно-сосудистым заболеваниям***
*А.Ш. Орадова, Б.К. Дюсембаев.*
*В недавно целый ряд исследований посвящен поиску наследственных факторов, предрасполагающих к развитию сосудистых заболеваний головного мозга. Одно из основных направлений этих исследований - изучение*

*ген-кандидаттардың әр түрлі класстарының байластарың зерделеу адамдарда жүрек жүрек – қолқаға аурулардың қатерлі дамуына біз молекулярлы-генетикалық зерттеу осы шақтағы шолу бойынша жүйеліндірдік.*

*генов-кандидатов. В данном обзоре мы систематизировали результаты молекулярно-генетических исследований последних лет на изучение отношения различных классов «генов-кандидатов» с риском развития сердечно-сосудистых заболеваний у человека.*

В настоящее время в связи с завершением секвенирования генома человека особый интерес вызывают перспективы расшифровки генетических основ распространенных заболеваний и возможности использования для этих целей технологии анализа однонуклеотидных полиморфных маркеров (ОНП). В отличие от наследственных нарушений, обусловленных дефектом в одном гене, большинство мультифакториальных болезней, к которым относятся и наиболее распространенные сердечно-сосудистые заболевания, не подчиняются традиционным законам менделеевской генетики.

Для идентификации генетических компонентов распространенных заболеваний все более широко применяется анализ ассоциаций, в котором в отличие от анализа сцепления при наследственных заболеваниях тестирование ассоциации между генотипом и патологическим фенотипом осуществляется на выборках неродственных индивидов. Основные перспективы расшифровки генетических основ мультифакториальных заболеваний связывают с широкомасштабным анализом ассоциаций на уровне целого генома, используя случайные генетические маркеры, равномерно распределенные по всем хромосомам.

Проект по поиску генов предрасположенности к инфаркту миокарда в ассоциативном исследовании путем массового генотипирования ОНП маркеров с помощью технологии TaqMan SNP Genotyping Assays был выполнен в казахской популяции в 2008-2010 гг. Были выбраны 3 группы ОНП маркеров: 1) маркеры в районе p21 3-й хромосомы, содержащем кластер хемокиновых рецепторов, включая ген CCR2, 2) маркеры генов других хемокиновых рецепторов и их лигандов, расположенные на других хромосомах, 3) маркеры других генов-кандидатов инфаркта миокарда [1].

Была проанализирована ДНК 409 мужчин и 114 женщин, перенесших инфаркт миокарда. Контрольная группа была представлена 184 мужчинами и 252 женщинами из жителей г. Алматы. В обследованной выборке из проанализированных на данный момент 100 ОНП маркеров 36 оказались мономорфными. Из 34 выбранных ОНП маркеров 1-й группы на данный момент прогенотипировано 27. В 4-х случаях (15%) наблюдалась достоверная ($p<0,05$) ассоциация ОНП с инфарктом миокарда, включая ОНП V64I гена CCR2. Все эти ОНП расположены в дистальной половине анализируемого района 3p21. Из 33 выбранных ОНП маркеров хемокинов и их рецепторов проанализировано 15. В одном случае (6.7%) обнаружена значимая ассоциация ОНП маркера гена CXCL5 с инфарктом миокарда, вероятно случайная. Из отобранных 80 ОНП маркеров 3-й группы проанализирован 21. В 7 случаях (33%) обнаружены значимые ассоциации для 4 локусов – гены фосфолипазы А2, Е селектина, скэвенджер рецептора класса В, тромбоспондина 4. Частота обнаружения значимых ассоциаций существенно выше, чем для аналогичных локусов в выборке японцев, перенесших инфаркт миокарда по данным Yamada et al.,2002 [2].

Вероятно, в Алматы значительно отличаются условия среды по сравнению с Японией, что способствует экспрессии патологических эффектов анализируемых генов в отношении предрасположенности к инфаркту миокарда. Частота выявления позитивных ассоциаций ОНП маркеров с инфарктом, как и у японцев, несколько выше у женщин, что, по-видимому, связано с большим вкладом генетических факторов в формирование предрасположенности к этому заболеванию у женщин по сравнению с основной частью мужчин.

## Литература

*1. Панченко Е.П., Добровольский А.Б. Тромбозы в кардиологии. Механизмы развития и возможности терапии. М: Спорт и культура 1999;55—59.*

*2. Broderick J., Brott T., Kothari R. et al. The Greater Cincinnati/ Northern Kentucky Stroke Study: preliminary first-ever and total incidence rates of stroke among blacks. Stroke 1998;29:415—421.*

# Изменение проницаемости мембран эритроцитов при гипоксии

*Орадова А.Ш., Касенова Р.К., Дюсембаев Б.К.*
*Казахский Национальный медицинский университет, г. Алматы*

***Эритроциттерінің гипоксиясының жанында мембраналарының өтімділігінің өзгерісі.***

*А.Ш. Орадова, Р.К. Касенова, Б.К. Дюсембаев.*

*Әлемінде жыл сайын 5 миллионы туған өледі. Өліммен аяқталулар себеп 40% тектердегі құрсақтағы гипоксия және асфиксия болып табылады. Ерте постнатал мерзіміндегі кернеулік және бейімделген процесстердің адекваттылығының күйін анықтауға туған жемістің ЦНС-інің тап гипоксиялық ұтылуы.*

***Изменение проницаемости мембран эритроцитов при гипоксии.***

*А.Ш. Орадова, Р.К. Касенова, Б.К. Дюсембаев.*

*Ежегодно в мире умирает более 5 млн. новорожденных. Причиной летальных исходов в 40 % является внутриматочная гипоксия и асфиксия в родах. Именно гипоксическое поражение ЦНС плода и новорожденного, определяет состояние напряженности и адекватности адаптационных процессов в раннем постнатальном периоде.*

По данным мировой практики, создаются новые предпосылки для высокой заболеваемости новорожденных, а в перспективе детей раннего возраста. Показано, что при критических состояниях в условиях недостатка кислорода у новорожденного развивается оксидативный стресс, нарушаются метаболизм и функции клеток. Эффективным механизмом как стрессовой, так и строго специфической регуляции самых разнообразных процессов в норме и при патогенезе различной этиологии являются структурные перестройки клеточных мембран. В частности, важная роль в адаптации организма человека и животных к условиям внешней среды принадлежит эритроцитам [1].

Одной из задач, поставленных в данной работе, явилось определение скорости протонного обмена через мембрану эритроцита в суспензии эритроцитов, что позволяет судить об изменениях проницаемости мембран [2]. Вторая задача: установка возможной взаимосвязи между проницаемостью мембран и патологическим состоянием новорожденных детей после перенесенной хронической внутриутробной гипоксии. В работе использовались эритроциты периферической крови новорожденных детей (n = 15) реанимационного отделения Перинатального Центра № 3 г. Алматы. Контрольную группу

(n = 4) составили новорожденные из отделения патологии новорожденных, состояние которых не требовало реанимационных мероприятий. Возраст детей на момент обследования составлял в среднем 2 недели.

Таким образом, выявлено два типа изменений проницаемости мембран эритроцитов после воздействия хронической внутриутробной гипоксии: повышение проницаемости ( = 0,043) и снижение проницаемости т (т = 0,091) по сравнению с данным показателем в контрольной группе (т = 0,057).

## Литература


1. Шабалов, Н.П. Асфиксия новорожденных. // Н. П. Шабалов, В. А.Любименко, А. Д. Пальчик. Москва, 2003.
2. Morariu V. V. Nuclear magnetic resonance investigations of the water exchange through eritrocyte membrane // Rev. Roum. Phys. – 1981, V.26. N. 6, P.617-625.


# Способность микроорганизмов к образованию биопленки как фактор хронизации инфекции у больных с гнойным отитом


*Табаева А.А., Жайсакова Д.Е., Солтанбаева К.Б.*
*Казахский национальный медицинский университет им. С.Д. Асфендиярова*



***Іріңді отиті бар науқастарда, микроорганизмдердің биопленка құру кабілеті, инфекцияның созылмалы туріне өтуінің факторы.***

*Табаева А.А., Жайсакова Д.Е., Солтанбаева К.Б.*

*Соңғы онжылдық зерттеулер бактериялардың көбісі табиғи экожүйелерде биопленка түрінде өмір сүреді. Бұл биопленкалар бір-бірінен өзара күрделі байланыстары бар бір немесе бірнеше бактериялар түрінен пайда болған құрылым. Байланыстар сыртқы орта және адам ағзасының жағымсыз әсерлерінен сақтап қалады және соңғы кездері бактериялардың өмір сүруінің негезгі стратегиясы болып табылады. Бактериялардың осындай биопленкалық өмір сүру тәсілі медициналық практикада көп кедергі келтіреді.*

*Біз созылмалы іріңді отиті бар науқастың іріңді бөліндісінен бактериялардың биопленка түзу қасиетін зерттедік. Зерттеуге мынандай клиникалық изоляторлар алынды изоляты S.aureus (8 штамм), S. epidermidis (4 шт.), E. coli (2 шт.), P. aeruginosa (13 шт.), K. pneumonia (1 шт.), барлығы 28 штамм. Нәтижесінде іріңді отиті бар науқастың іріңді бөліндісінен алынған микроорганизмдерінен 96,4% штаммы биопленка түзу қасиетін айқын көрсетті. Бұндай мағлұматтар қоздырғыштың осындай қасиеті ортаңғы құлақтың қабыну процесінің созылмалы және созылыңқы процесске өтуін көрсетті.*

***Ability of microorganisms to the biofilm formation as a factor in chronic infection in patients with suppurative otitis media.***

*A.A Tabayeva., D.E Zhaisakova., K.B Soltanbayeva.*

*Studies of the last decade have shown that the majority of bacteria exist in natural ecosystems in the form of biofilms - highly organized communities formed by bacteria of one or more species, the combined complex intercellular connections. It offers many advantages to the bacteria under the influence of environmental factors and the host organism and is regarded today as one of the main survival strategies of bacteria. Bioplastic mode of existence of bacteria creates a big problem in medical practice.*

*We studied the ability to form biofilms in bacteria isolated from purulent discharge in patients with chronic purulent otitis. In the experience were collected clinical isolates of S.aureus (8 strains), S. epidermidis (4 pcs.), E. coli (2 pcs.), P. aeruginosa (13 pcs.), K. pneumonia (1 pc.), a total of 28 strains. As a result, 96,4% of strains of microorganisms isolated from ear discharge of patients with purulent otitis, in laboratory conditions showed pronounced ability to form biofilms. These findings suggest that it is this biological property of pathogens studied and explained by a tendency of the inflammatory process in the middle ear to the protracted course and chronicity.*


Более 150 лет назад немецкий микробиолог Роберт Кох разработал метод выделения чистой культуры микроорганизмов из патологического материала. Этот метод и по сей день широко используется в клинической микробиологии, однако, существование отдельных клеток планктонных (свободно плавающих) бактерий в среде, богатой питательными веществами, отличается от их существования в естественных условиях, в том числе в организме человека (1). Исследования последнего десятилетия показали, что большинство бактерий существуют в природных экосистемах в виде биопленок – высокоорганизованных сообществ, образованных бактериями одного или нескольких видов, объединенных сложными межклеточными связями, в результате чего популяцию биопленочных бактерий можно рассматривать как функциональный аналог многоклеточного организма. Такая форма существования предоставляет бактериям массу преимуществ в условиях воздействия неблагоприятных факторов внешней среды и организма-хозяина и рассматривается в настоящее время как одна из основных стратегий выживания бактерий (1,7).

Впервые свойства биопленок исследовали Costerton J.W. et al., изучив внеклеточные полимерные вещества, удерживающие вместе сообщество бактерий (2). Когда бактерии переходят от планктонного фенотипа к формированию биопленки, процессы их биосинтеза радикально меняются. Клетки начинают синтезировать полимеры, защищающие их и связывающие между собой и с подлежащей поверхностью. Кроме того, клетки (даже разных видов) обмениваются между собой информацией с помощью феромонов и других сигнальных молекул. Скоординированная активность сообщества микробов делает биопленки малоуязвимыми для факторов защиты макроорганизма (1).

Благодаря существованию в виде биопленок популяция бактерий усиливает свою защиту от фагоцитоза, ультрафиолетового излучения, вирусов и дегидратации, а также от антибиотиков и факторов иммунной защиты макроорганизма. В частности, биопленки оказались способными выдерживать концентрации антибиотиков в 100-1000 раз больше, чем планктонные клетки (3,5,6). Фагоциты макроорганизма неспособны поглощать биопленки в отличие от отдельных бактериальных клеток. Повышает устойчивость биопленок к вредным факторам присущее им генетическое и фенотипическое разнообразие, которое позволяет им переносить большинство терапевтических воздействий (4).

Биопленочный способ существования бактерий создает большие проблемы в медицинской практике. Представления о биопленках, подтвержденные с помощью современных методов визуализации, изменили взгляды на инфекционные заболевания. Всё новые данные свидетельствуют о том, что хронические инфекции принципиально отличаются от острых, а существование биопленок при хронических инфекциях требует совершенно новых подходов к их диагностике и лечению (1).

## Целью

данной работы является выявление способности микроорганизмов, выделенных у больных с гнойным отитом, к формированию биопленки в лабораторных условиях.

## Материалы и методы

Нами была изучена способность к образованию биопленки у бактерий, выделенных из гнойного отделяемого у больных хроническим гнойным отитом. В опыт были взяты клинические изоляты *S.aureus* (8 штаммов), *S. epidermidis* (4 шт.), *E. coli* (2 шт.), *P. aeruginosa* (13 шт.), *K. pneumonia* (1 шт.), всего 28 штаммов. Для экспериментальных исследований использована лабораторная модель искусственных биосистем на покровных стеклах в пластиковых чашках Петри (7).

Чистые покровные стекла помещали в емкость с этиловым спиртом для их стерилизации. Затем стерильным пинцетом переносили стеклышки в стерильные пластиковые чашки Петри и подсушивали закрытые чашки со стеклами в термостате.

Ночные культуры тестируемых штаммов в разведении 1:100 вносили стерильно по 4 мл в чашки со стеклышками таким образом, чтобы клеточная суспензия равномерно покрывала дно чашки. В качестве контроля фона в одну из чашек со стеклышком вносили стерильную питательную среду. Чашки помещали в термостат при 37 $^0$С на 24 часа. На следующий день содержимое чашек аккуратно удаляли, чтобы не повредить сформировавшиеся биопленки. Вносили в них по 4 мл дистиллированной воды и по 400 мкл 1 % спиртового раствора кристаллвиолета и оставляли при комнатной температуре на установленный промежуток времени. После этого окрашенный раствор осторожно отсасывали и несколько раз промывали чашки со стеклышками дистиллированной водой, стараясь не повредить окрашенные биопленки, которые сформировались на стекле и на дне чашек. Подсушенные чашки со стеклышками фотографировали цифровой фотокамерой.

## Результаты и их обсуждение

Способность бактерий к образованию биопленки учитывали по наличию окрашенной кристаллвиолетом микробной пленки на покровных стеклах, её целостности и интенсивности окрашивания. Учет производили визуально и с помощью фотокамеры по системе: «-»- отсутствие пленки, «+»-«++++» наличие пленки.

Изучение результатов исследования у 28 штаммов условно-патогенных бактерий, выделенных от больных, показало, что только 1 штамм (3,6 %) не дал образования биопленки в эксперименте – штамм золотистого стафилококка. Все остальные изоляты формировали биопленку.

Наиболее выраженную способность к формированию биопленки проявляли штаммы *P.aeruginosa,* которая была оценена по-максимуму на «+++» и «++++», соответственно 53,8 % и 46,2 % (фото 1, табл. 1).

Стафилококки проявляли данную способность в различной степени: от «++» (25,0 %) до «++++» (8,3 %), в большинстве своем проявляя её на «+++» (58,3 %) (фото 1, табл. 1). Хорошую способность к образованию биопленки продемонстрировали и 2 штамма кишечной палочки, взятые в эксперимент – на «+++» и «++++». Единственный изолят *K. pneumonia* данное свойство проявил на «++».

Таким образом, 96,4 % штаммов микроорганизмов, выделенных из отделяемого уха больных с гнойным отитом, в лабораторных условиях демонстрировали выраженную способность к формированию биопленки. Эти данные позволяют полагать, что именно этим биологическим свойством изученных возбудителей и объясняется склонность воспалительного процесса в среднем ухе к затяжному течению и хронизации.

Полученные данные требуют пересмотра традиционных подходов к диагностике и лечению гнойных отитов, применения современных методов молекулярной диагностики и новых стратегий лечения, воздействующих на механизмы формирования и функционирования бактериальных сообществ в виде биопленок.

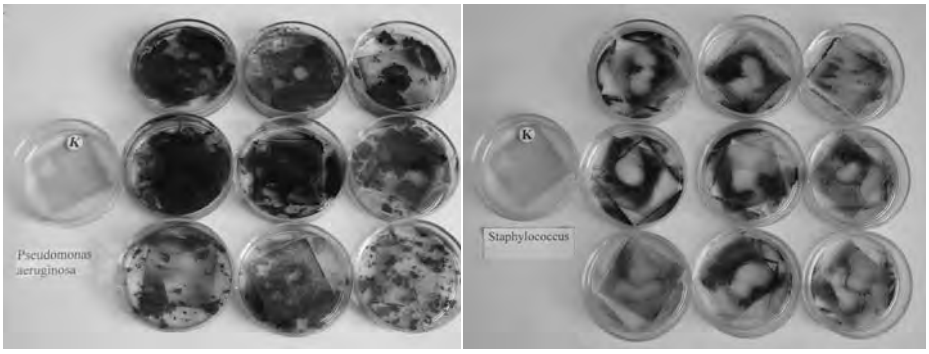


А- *P.aeruginosa* Б- стафилококки

Фото 1. Формирование биопленки клиническими изолятами бактерий

Таблица 1. Формирование биопленки возбудителями гнойного отита

| Возбудитель (№ п\п штамма) | Способность к образов. биопленки | Возбудитель (№ п\п штамма) | Способность к образов. биопленки |
|---|---|---|---|
| *S.aureus* (n=8) | | *P.aeruginosa* (n=13) | |
| 9 | - | 3 | +++ |
| 1 | ++ | 6 | +++ |
| 4 | ++ | 7 | +++ |
| 10 | +++ | 13 | +++ |
| 14 | +++ | 19 | +++ |
| 22 | +++ | 24 | +++ |
| 28 | +++ | 33 | +++ |
| 8 | ++++ | 23 | ++++ |
| *S.epidermidis* (n=4) | | 29 | ++++ |
| 12 | ++ | 40 | ++++ |
| 17 | +++ | 50 | ++++ |
| 25 | +++ | 51 | ++++ |
| 27 | +++ | 16 | ++++ |
| *E.coli* (=2) | | *K. pneumonia* (n=1) | |
| 52 | +++ | 45 | ++ |
| 48 | ++++ | | |

Наряду с применением антибактериальных препаратов терапевтическое воздействие должно быть направлено на блокирование первоначальной адгезии бактерий к поверхности кожи и слизистых ушного прохода, блокирование синтеза или разрушение полимерного матрикса, нарушение межклеточного обмена информацией бактериями в биопленке. Поиск и включение такого рода препаратов в комплексную терапию гнойных отитов будет более эффективным, чем стандартная антибактериальная терапия.

## Литература

*1. Wolcott R.D., Ehrlich G.D. //JAMA. 2008. V. 299. P. 2682.*
*2. Costerton J.W. et al. // Sci. Amer. 1978. V. 238. P. 86.*
*3. El-Azizi M. et al. //Ann. Clin. Microbiol. Antimicrob. 2005. V. 4. P. 2.*
*4. Ehrlich G.D. et al. // Clin. Orthop. Relat. Res. 2005. V. 437. P. 20.*
*5. Walters M.C. et al. // Antimicrob. Agents Chemother. 2003. V. 47. P. 317.*
*6. Prince A.S.//N. Engl. J. Med. 2002. V. 347. P. 1110.*
*7. Романова Ю.М., Алексеева Н.В., Смирнова Т.А. и др./ Способность к формированию биопленок в искусственных системах у различных штаммов Salmonella typhimurium.// Журн. Микробиол., 2006, № 4, с. 38-42.*
*8. Вознесенский Н.А. Биопленки – терапевтическая мишень при хрон. инфекциях. - АтмосферА. Пульмонология и аллергология. - №3, 2008.*

# Клиническо-функциональное обоснование применения «септофиксатора» при септопластике

*Крымова М.И.*

*УДК 616.211-089.844*

*Мақалада мұрын қалқасының өгеруі, операциядан кейінгі ерте мезгілдегі мұрын дем алуының жоқтығының задабы, перацидан кейінгі мұрын қалқасын бекіту және нәзік ринохирургияның кәзіргі әдістері маңызды мәселелердің бірі болып қаралады. Опеациядан кейінгі мұрын қалқасының бекіту және мұрын тынысын сақтау мәселесін шешу ұшын автолармен септофиксатор усынылады. Бул өзіңе меншікті құрылыстың қолдануы алдынғы тампонаданы болғызбайды және мұрын тынысын сақтайды.*

*In the station consider the actual problem of deformation of nasal septum, modern methods of spare rinosergery results of absents nose breath in the early period of post operation. For destigion of fixation problem of formation nose partition after the operation and saving nose breath propose by outers using septofixator, the owner construct, which except using front side tamponade and use to save nose breath.*

Негативные последствия передней тампонады полости носа общеизвестны. Это и развитие опосредованного воспаления, нагноения сгустков крови, травма слизистой полости носа, гиперсекреция, осложнения со стороны устья слуховой трубы и т.д. В конечном счете все эти изменения так или иначе связаны с обструкцией носового дыхания. Поэтому усовершенствование самого тампона, не приведет к устранению основного патологического последствия – отсуствие носового дыхания. Наличие современных тампонов с трубкой-воздуховодом внутри не решает проблемы, так как не обеспечивает физиологического дыхания через нос. [1]

Целью выполненных исследований явилась разработка способа бестампонного ведения больных после операций на носовой перегородке.

Для достижения поставленной цели нами было сконструировано устройство, получившее название «септофиксатор». Устройство изготовлено из пластикового материала, разрешенного для использования в медицине. Он представляет собой две бранши в виде плоских эластичных пластин, эллипсоидной формы, нижняя грань которых практически прямая (для установки но дно носовой полости), а верхняя более округла. Длина рабочей части пластин составляет 3,5 см, а высота в наиболее широком месте 2,5 см. Этой площади бывает достаточно для контакта со всей поверхности НП. Обе бранши заканчиваются рукоятками с наличием у основания изгиба, для подвижной части НП или кожи НП-колумелы. На рукоятках устройства, длиной 1,5 см, выполненных в виде крючка, загнутого кверху, имеется винт, скрепляющий обе бранши и регулирующий ширину зазора между ними. В разобранном виде обе бранши не скрепляются друг с другом.

Септофиксатор мы изготовили из биополимера. Полимерные материалы — материалы на основе высокомолекулярных соединений — веществ, состоящих из однотипных групп атомов, соединенных химическими связями. Основную массу высокомолекулярных соединений получают либо методами химического синтеза из мономеров — продуктов переработки природного сырья (нефти, газа, угля и др.), либо путем переработки природных полимеров (например, целлюлозы, лигнина). [2,3]

В настоящее время область использования полимеров чрезвычайно обширна. Полимерные материалы применяют в различных разделах медицины: в сердечно-сосудистой и пластической хирургии, в гинекологии, урологии, в ортопедии и травматологии, в гастроэнтерологии, нейрохирургии, в стоматологии. Кроме того, полимеры используются для изготовления лекарств и изделий медицинской техники. [4,5]

Помимо разработки «септофиксатора» мы определили показания к выполнению бестампонного способа ведения больных после оперативных вмешательств на носовой перегородке, технику выполнения пособия, сроки сохранения устройства в полости носа и т.д.

Разработанной методикой было прооперировано 67(56%) больных. Эта группа пациентов была названа исследуемой группой. В качестве контроля служили пациенты, которым в послеоперационном периоде устанавливалась традиционная передняя тампонада. При профузных осложнениях эта была марлевая тампонада, но чаще использовалась «пальчиковая» тампонада с паралоном, т.е. материалом неподвергающимся сжатию после намокания. Эта группа больных получила название «сравниваемой» и состояла из 52(44%) пациентов.

Клинические результаты выполненных исследований показали высокую эффективность способа бестампонного ведения больных после подслизистой резекции носовой перегородки. Введение септофиксатора в полость носа не представляло никаких трудностей, бранши вводились отдельно в каждую половину носа и фиксировались винтом. В послеоперационном периоде больной свободно дышал носом, что предотвращало дополнительную травму слизистой и гиперсекрецию. Основным клиническим преимуществом септофиксатора явилась хорошая фиксация мукоперихондральных листков в течение суток.

Так, после удаления септофиксатора ни у одного больного не наблюдалось осложнений (гематом, расхождения листков, нагноения, воспалений и т.д.)

В результате выполненных исследований, нами получены следующие результаты. До оперативного воздействия у большинства больных обструкция носового дыхания чаще проявлялась слева, чем справа, с достаточно выраженной степенью, III степень в I группе исследуемой - справа 49 -52, 12%; слева 65-69, 14%, а во II группе контрольной - справа 9-37, 5%, слева 12-50, 0%.

Как видно из приведенных данных, носовое дыхание после выполненного оперативного пособия по устранению девиации носовой перегородки восстановилось практически у всех больных как контрольной, так и исследуемой группы. При этом бестампонный способ устранения девиаций носовой перегородки не только не повлиял на восстановление функции носового дыхания, и даже восстановил свободное носовое дыхание на много лучше, чем та же операция с использованием тампонады.

Второй по частоте жалобой, предъявляемой больными с девиацией носовой перегородки, была жалоба на чувство сухости в носовой полости. Больные по-разному описывали этот симптом. Некоторые отмечали постоянное чувство сухости, другие говорили о периодичности этого симптома и описывали его, как распирание, жжение в полости носа, образование корок, затрудняющее дыхание и.т.д. Из 119 (100%) больных, 68 (57%) предъявляли подобные жалобы.

Другой, также достаточно частой жалобой были периодические носовые кровотечения, чаще всего, возникающие с одной стороны. У подавляющего числа пациентов, предъявляющих такую жалобу, носовые кровотечения были беспричинными, возникающие периодически, самостоятельно прекращающиеся и только у 2-х (2, 36%) из 119 (100%) носовые кровотечения носили профузный характер.

Достаточно часто у больных с девиациями носовой пере-

городки наблюдаются жалобы на головные боли. Причем интенсивность головных болей не бывает выраженной, чаще всего они носят периодический характер или больные отмечают чувство тяжести, полноты в голове. При этом, любое напряжение физическое или обострение риносинусита, вызывает в первую очередь головную боль. Наши наблюдения показали, что четкой локализации головных болей, как правило, не бывает. Больные отмечают общую слабость и боли в голове. Реже, боли в области проекции лобных пазух.

После выполнения подслизистой резекции на 2-ой и 3-ий послеоперационные дни, головные боли усилились практически у всех больных. Это явление было связано с тампонадой носа в течение первых послеоперационных дней (1-ые сутки). В дальнейшем интенсивность головных болей, как правило, динамично уменьшалось, а самочувствие больных улучшалось.

В период ранней реконвалесценции, когда свободное носовое дыхание становилось стабильным, головная боль практически прекращалась. Так, если до операции на головные боли не жаловались 19 человек (16, 1%) в обеих исследованных группах, то после восстановления носового дыхания жалоб не предъявляли уже 95 (80, 5%) соответственно в I группе больных 77(81, 9%) и во II-ой 18(75, 0%). С нестерпимой головной болью IV степени, также не было выявлено ни у одного из оперированных пациентов. III степень выраженности отмечена только у 2 (2, 1%) пациентов I-ой группы и ни у одного пациента II-ой группы. При головных болях II-ой степени до операции, в ранний период реконвалесценции, этот симптом сохранился у 10 (10, 6%) пациентов I-ой группы и у 2 (8, 3%) II-ой группы, а на незначительную головную боль I-ой степени сохранилась у 5 (5, 3%) I группы и 4 (16, 6%) II-й группы. Ни у одного пациента подвергнутому оперативному лечению по поводу девиации носовой перегородки, головная боль не усилилась.

Приведенные данные показывают, что больные с девиациями носовой перегородки и обструкцией носового дыхания, как правило, не страдают мучительными, интенсивными головными болями. Но достаточно большое количество пациентов жалуется на незначительные и достаточно выраженные симптомы головных болей. Восстановление носового дыхания уже к периоду ранней реконвалесценции купирует этот синдром у большинства пациентов, причем, независимо от вида выполненного оперативного пособия.

Такую положительную динамику в отношении головных болей, по- видимому, можно объяснить восстановлением сбалансированного, отрицательного давления в полости носа после оперативного лечения, сохранением адекватного сопротивления, что обеспечивает ликвородинамику в головном мозге. Так как известно, что присасывающее действие отрицательного давления при вдохе, обеспечивает циркуляцию ликвора в головном мозге. Видимо, в нашем случае восстановление носового цикла приводит к восстановлению ликвородинамики в центральной нервной системе, что и купирует симптомокомплекс головных болей.

Помимо удовлетворительного клинического результата, для доказательства эффективности разработанного нами способа ведения больных после подслизистой резекции, нами проведено динамическое исследование функционального состояния слизистой полости носа, которое заключалось в оценке исходного состояния основных физиологических функций (мукоцилиарной активности в двух тестах, секреторной активности, pH среды и дыхательной функции). Второе обследование выполнялось сразу после удаления септофиксатора и тампонов, и третье, в период ранней реконвалесценции. Функциональные исследования выполнялись в сравнительном аспекте.

Практически все показатели функциональных проб после применения септофиксатора статистически достоверно улучшились, по сравнению с показателями той группы, где для фиксации постоперационносформированной носовой перегородки была использована традиционная пальчиковая тампонада.

Результаты выполненных исследований показали, что транспортная функция реснитчатого эпителия восстанавливается, но не доходит до нормативных значений (I гр. 14,3+2,1; p1>; II гр. – исследуемая 18,5+2,3 мин, p1>). Аналогичные данные получены в сахариновом тесте(I гр. 12,1+1,2 мин; p1>0,05; II гр. – исследуемая 14,9+1,8 мин, p1<0,05)

Наиболее выраженная разница выявлена нами в показателях секреторной функции, особенно на второй день обследования, после удаления септофиксатора и тампонов (I гр. 18,5+2,1 мгр; II гр. – исследуемая 22,3+2,5 мгр, p2<0,05)

Также на 8-е сутки после операции у больных из исследуемой группы мы наблюдали показатели pH близкие по значению к нормативным (7,55±1,82 p1<0,05). У больных из контрольной группы в количественном отношении pH ниже, чем у лиц исследуемой группы (6,25±2,1 p1>0,05, p2<0,05). Доверительная вероятность высокая (p<0,001). Это связано с тем, что при применении пальчиковой тампонады возникает опосредованная воспалительная реакция на поверхности ворсинчатого эпителия в слизистом слое, в результате чего мы наблюдаем изменение pH в кислую сторону.

Таким образом, результаты клинических и функциональных исследований подтвердили значительные преимущества разработанной нами методики бестампонного ведения больных после подслизистой резекции носовой перегородки.

## Литература

*1 Волков А.Б., Бойко Н.В., Киселев В.В. Носовые кровотечения. – М.: АПП «Джашар», 2002. – С.129.*

*2 Гюсан А.О.Хирургическое лечение посттравматических деформаций и дефектов носа (восстановительная септоринопластика): автореф. к.м.н. – Санкт-Петербург, 2002. – С.45.*

*3 Козадаев Ю.Ю. Септопластика с использованием полимерного сетчатого имплантата: автореф..к.м.н. – Санкт-Петербург, 1999. – С.99-101.*

*4 Кудрявцев А.А., Кудрявцева Л.А. Гематология животных. – М., 1974. –С.102.*

*5 Пискунов С.З., Пискунов Г.З. Диагностика и лечение воспалительных процессов слизистой оболочки носа и околоносовых пазух. – Воронеж: Издание Воронежского университета, 1991. – С.181.*

# Опыт использования специального адаптера для контроля нахождения подключичного катетера

*Моисеев Ю.С.*
*ГККП «Костанайская областная больница», г.Костанай*

Катетеризация центральных вен является одним из необходимых мероприятий интенсивной терапии критических состояний. Как правило, эту операцию врачи проводят на основании знаний нормальной анатомии, руководствуясь наружными ориентирами (ключица, грудино-ключично-сосцевидная мышца, яремная вырезка и т.д.). Однако существует множество факторов, затрудняющих налаживание сосудистого доступа у больных, находящихся в тяжелом состоянии: особенности телосложения, гиповолемия, шок, врожденные деформации и аномалии развития. В связи с этим вероятность таких тяжелых ятрогенных осложнений, встречающихся при катетеризации центральных вен, как пневмоторакс, гемоторакс, лимфоторакс и их сочетаний (при ранении легкого, вены, артерии или грудного лимфатического протока), остается достаточно высокой даже при проведении процедуры опытными специалистами (1).

Количество осложнений во время катетеризации цен-

тральных вен у детей варьирует от 2,5 до 16,6% при катетеризации подключичной вены и от 3,3 до 7,5% при катетеризации внутренней яремной вены. Осложнения при катетеризации внутренней яремной вены до использования предварительного ультразвукового исследования (УЗИ) встречались в 11% случаев (2,3).

По данным ряда зарубежных авторов, механические осложнения при катетеризации центральных вен встречаются в 5-19% случаев (4,5).

Все это побуждает врачей-исследователей искать пути визуализации предполагаемой вены с целью снижения частоты осложнений.

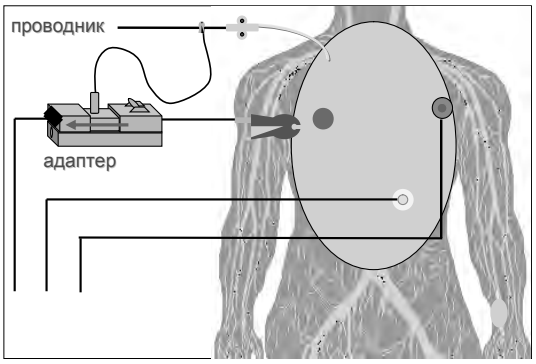


Рис.1. Схема соединения адаптера с электородом ЭКГ, проводником и монитором при помощи ЭГК-кабеля.

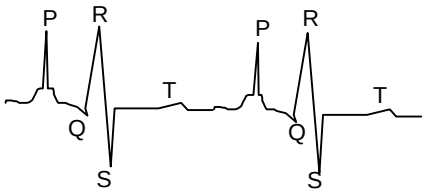


Рис.2. Пациент П.,57 лет. Катетер находится в правом предсердии.

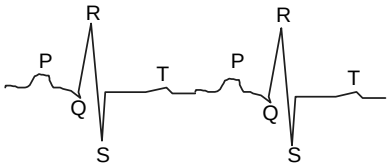


Рис.3. Пациент П., 57 лет. Нормальное положение катетера в подключичной вене.

## Цель исследования

Изучить возможности нового адаптера для визуализации катетера подключичной вены в профилактике осложнений катетеризации центральной вены.

## Материалы и методы

В работе использованы: набор для катетеризации центральных вен Цертофикс (комплектация набора содержит ЭКГ-кабель) фирмы «B.Braun» и универсальный адаптер Цертодин фирмы «B.Braun». Цертофикс и Цертодин применяли у 30 пациентов палаты реанимации отделения анестезиологии-реаниматологии. Контрольную группу представляли 35 пациентов этого же отделения, которым в разное время проводилась катетеризация подключичной вены, выбор пациентов производился методом рандомизации.

## Результаты, их обсуждение

Как показал анализ документации больных контрольной группы, количество осложнений составило в абсолютных цифрах 3 или 8,5%. Из них 2 случая пневмоторакса, 1 случай гидроторакса. Во всех случаях осложнение констатировали в первые сутки исследования. В отделении принят стандарт – после катетеризации подключичной вены больным проводится рентгенография грудной клетки. В последнее время шире стал применяться метод УЗИ-исследования - допплерография подключиной вены. Как видно и тот и другой методы требуют привлечения дополнительного персонала, дорогостоящего оборудования, применяются после осуществления процедуры и не гарантируют 100% профилактики осложнений.

Адаптер Цертодин подключали к проводнику подключичного катетера с помощью ЭКГ-кабеля, входящего в набор Цертофикс (рис.1).

Проводник катетера выполнен из токопроводящего материала, имеет метку по которой можно ориентироваться о совпадении кончика катетера и проводника. При нахождении кончика катетера в правом предсердии на мониторе наблюдали высокий пикообразный зубец Р (рис.2).

При подтягивании на себя одновременно катетера и проводника из правого предсердия в подключичную вену, на ЭКГ-мониторе исчезал пикообразный зубец Р (рис.3).

В 30 случаях использования адаптера Цертодин проводился последующий рентгенографический контроль и допплерография подключичной вены. Не отмечено никаких осложнений.

## Выводы

Таким образом, применение нового адаптера Цертодин при катетеризации подключичной вены с помощью набора для катетеризации центральных вен Цертофикс, является технически несложным методом и позволяет снизить количество ятрогенных осложнений.

## Литература

*1. М.Роузен, Я.П.Латто, У Шэнг НГ «Чрезкожная катетеризация центральных вен», Москва, «Медицина», 1981. С. 34-56.*
*2. Пауль Л.Марино «Интенсивная терапия», Москва, «Медицина», 1998. 234 с.*
*3. Э. К. Цыбулькин «Угрожающие состояния у детей», Санкт-Петербург, Специальная литература, 1999. С. 78-91.*
*4. Дж. Эдвард Морган - младший, Мэгид С. Михаил, «Клиническая анестезиология», 1-ая и 2-ая книги, Москва, «Бином», Санкт-Петербург, «Невский диалект», 2000.*
*5. David C. Mc. Gee, M. D., Michael K. Gould, M. D. http://athero.ru/cateter. htm*

# Опухоли мочеточника. Наблюдение из практики

*Айтбаев Г.А.*
*Областная клиническая больница, г. Уральск*

## Актуальность

Опухоли верхних мочевых путей (ВМП) начали изучать с середины XIX в. Первое описание первичного рака мочеточника принадлежит французскому патологоанатому P. Rayer (1841). Однако только в 1902 г J. A1- barran впервые диагностировал опухоль мочеточника до операции. Улучшение диагностики опухолей ВМП сопровождалось разработкой тактики лечения. С начала XX века при злокачественных опухолях ВМП стали производить нефроуретерэктомию.

Первичные опухоли ВМТI относительно редки и составляют около 3% всех онкоурологических заболеваний. Большинство (до 80%) новообразований ВМП обнаруживают у больных в возрасте от 40 до 70 лет. Опухоли мочеточника преимущественно развиваются в его дистальном отделе, но не редки развитие в других отделах. Дистальная локализация наблюдается в 68% случаев, в 20,3% поражается средняя треть мочеточника, в 9,4% - верхняя треть и в 2,3% - весь мочеточник.

Уротелий весьма чувствителен к различным химическим канцерогенам, находящимся в моче. Для возникновения опухоли, помимо канцерогенов, также необходимы так называемые коканцерогены или инициаторы онкогенеза. Последние вызывают гиперплазию уротелия, что увеличивает его чувствительность к химическим канцерогенам. Важную роль в развитии переходноклеточного рака отводят длительности контакта канцерогенов и

клеток уротелия. Роль застоя мочи в возникновении ВМП подтверждается чрезвычайно высокой (до 30%) частотой развития опухолей в дивертикулах мочеточников. Многие исследователи считают важным фактором развития опухолей ВМП курение, около 77% наблюдавшихся ими больных с новообразованиями ВМП курили. Риск возникновения опухолей ВМП находится в прямой зависимости от числа выкуренных за день сигарет и продолжительности курения. Полагают, что у курящих в моче повышается концентрация промежуточных продуктов метаболизма триптофана, имеющих подобную ортоаминофенолу структуру, и являющихся сильными канцерогенами. У больных с артериальной гипертензией частота развития опухолей ВМП увеличена. При этом риск возникновения новообразований повышается в два раза, при лечении таких больных диуретиками. Указывают также на незначительное возрастание риска развития переходно-клеточного рака ВМП при отягощенной наследственности по этому заболеванию.

Различают первичные и вторичные опухоли почечной лоханки и мочеточника. Под первичными понимают новообразования, исходящие непосредственно из ВМП, в то время как вторичные опухоли представляют метастазы злокачественных новообразований других органов. Вторичные поражения ВМП встречаются чрезвычайно редко, причем преимущественно в мочеточнике. На основании системы TNM Американский комитет по изучению рака (AJCC) предложил выделить шесть клинических стадий рака ВМП:

| Клиническая стадия | Соответствие классификации TNM |
|---|---|
| Оа | Та, No, Мо |
| 0is | TiS, N0, Мо |
| I | T\|, No, Мо |
| II | T2> No, Мо |
| III | T3, N0, M0 |
| IV | Любые Т, N\|, M0 |
| | Любые Т, N2, Мо |
| | Любые Т, N3, M0 |
| | Любые Т, любые N, M\| |

Опухоли ВМП разделяют на локализованные, региональные и метастатические. К локализованным относятся новообразования ВМП, не выходящие за пределы почечной лоханки, почки или мочеточника, при отсутствии поражения лимфатических узлов и отдаленных метастазов.

Наиболее частым симптомом опухолей почечной лоханки и мочеточника является гематурия. Она присутствует у 70-95% больных. Макрогематурия у 65-70% больных является первым симптомом опухоли у ВМП и в большинстве случаев служит причиной обращения к врачу, промежуток времени с момента появления гематурии до установления диагноза опухоли ВМП составляет в среднем 1 год. Другим частым симптомом опухолей ВМП являются боли в поясничной области. Они отмечены у 20-50% больных и связаны с обтурацией мочеточника или лоханочно-мочеточникового сегмента опухолью. Значительно реже опухоли ВМП проявляются дизурией (5-10%) и общими симптомами (5- 15%), такими как похудание, снижение аппетита и субфебрилитет. На поздних стадиях заболевания в 10-20% случаев можно пропальпировать в животе объемное образование, представляющее собой либо значительных размеров опухоль, либо гидронефротически измененную почку, у 13% больных с новообразованиями ВМП отсутствуют какие-либо клинические симптомы болезни. В ранней диагностике злокачественных эпителиальных новообразований ВМП перспективным представляется выявление специфических маркеров опухолевого процесса. С этой целью предлагали определять концентрацию продуктов деградации фибриногена в моче, повышение уровня которых может быть при переходио-клеточном раке.

Экскреторная урография является важным и обычно начальным методом обследования больных с подозрением на опухоль ВМП. Особенно высока ценность экскреторной урографии при опухолях почечной лоханки, поскольку почти у всех таких больных на урограммах обнаруживаются те или иные нарушения. Наиболее частым рентгенологическим признаком при этом является дефект наполнения, обнаруженный в 50-75% случаев. Реже наблюдается гидронефроз из-за обструкции мочеточниково-лоханочпого сегмента и «немая» почка.

Основным методом лечения опухолей ВМП является оперативный. Помимо хирургического лечения применяют химио- и радиотерапию, однако чувствительность опухолевых клеток к ним мала. Сегментарная резекция мочеточника выполняется при высоко (G1) и умеренно дифференцированных (G2) поверхностных (неинвазивных) опухолях дистальной третьи мочеточника при отсутствии проксимального поражения. Такая операция возможна из-за исключительной редкости распространения опухолевых клеток проксимальное первичного очага.

## Наблюдение из практики

Больной, А, 1935г.р., поступил в отделение урологии областной больницы в экстренном порядке с жалобами на приступы боли в поясничной области справа. Из анамнеза болен в течении 3-х месяцев, когда беспокоили ноющие боли в пояснице справа. Постепенно боли усиливались, приобрели приступообразный характер в течении трех суток до поступления в стационар. Пациент родился и проживал в посёлке на удалении 20км от газоконденсатных месторождений. Курит в течение 50 лет.

В общем анализе крови (ОАК) все показатели в пределах нормы, кроме усиления СОЭ — 35 мм/час. Биохимический анализ крови (БАК) без патологии. В ОАМ - макрогематурия. На УЗС - Капикопиелоуретерэктазия справа. Экскреторная урография: Почки расположены правильно, концентрация в почках контраста на 7 минуте слева, справа очень слабое контрастирование. На 20 мин ЧЛС деформирована, справа умеренно расширенна, плохо визуализируется. Форникапьные углы нечеткие. Мочеточник справа не прослеживается на всем протяжении на отсроченной урограмме через 2 часа. Мочевой пузырь - без особенностей. Заключение: Каликопиелоэктазия справа. Хронический пиелонефрит. Выделительная функция почек сохранена слева, справа ослаблена. Ретроградная уретеропиелография: Катетер установлен на уровне межпозвоночного пространства L5-S1 справа. Введенное контрастное вещество заполняет мочеточник ниже уровня препятствия. На уровне у нижнего края тела L-5 определяется дефект овальной формы, 1,0 см. шириной, длину определить затруднительно. Заключение: Уратный камень средней трети правого мочеточника.

После обследования больного выставлен клинический диагноз: МКБ. Уратный камень средней трети правого мочеточника. Нефункционирующая правая почка.

На операции, при вскрытии мочеточника вместо конкремента найдена опухоль темного цвета мягкой консистенции, размером 1,0х0,7 см. на ножке - удалена. Ригидным уретероскопом через рану произведена ревизия мочеточника вверх до лоханки и вниз до мочевого пузыря, другой патологии не выявлено. На том же месте произведена резекция участка мочеточника на расстоянии по I см вверх и вниз от раны в пределах здоровых тканей. В оба конца мочеточника заведен стент-катетер, на котором последний зашит узловыми кетгутовыми швами конец в конец. Макропрепарат: резецированный участок мочеточника вскрыт, прорастание опухоли в мышечный слой не обнаружено. Послеоперационный диагноз: Рак средней трети правого мочеточника. T1N0M0. Почечная колика справа.

Гистология: Высоко дифференцированный переходноклеточный рак. Выписан на 11-е сутки после операции с выздоровлением.

## Литература

*1.А. В. Воробьев, С. А. Тюляндин, В. М. Моисеенко. Практическая онкоурология. Санкт-Петербург, 2008г.*
*2.Матвеев Б.П. Клиническая онкоурология. Москва, 2004г.*

# Редкие формы эхинококкоза: эхинококкоз почки. Применение Тахокомба при оперативном лечении эхинококка почки (случай из практики)

*Пономаренко В.Е.*
*Областная клиническая больница, г.Уральск.*

## Цель работы

- применение Тахокомба при оперативном лечении эхино¬кокка почки, с целью гемостаза и профилактики образования свищевых ходов.

## Материалы и методы

За период 2000-2009 год был один клинический случай эхинококка почки с применением Тахокомба.

Почки поражаются эхинококком от 0,2 до 5,7 %. Встречается преимуще¬ственно в сельской местности. Процесс, как правило, односторонний. Парази¬тарная киста чаще поражает верхний и нижний полюсы почки. Иногда она мо¬жет локализоваться в паренхиме почки под фиброзной капсулой или исходить из стенки лоханки. Преимущественно поражение коркового слоя паренхимы почек связано с тем, что сосуды почечных клубочков являются хорошим фильтром, где онкосферы паразита оседают и растут.

Источником заражения являются домашние животные. От момента заражения до клинических проявлений может пройти несколько лет.

## Результаты

В урологическое отделение областной клинической больни¬цы поступил пациент Алимов Ж 36 лет, Бурлинский район, г. Аксай, работает слесарем. Жалобы при поступлении: тупые боли, ноющего характера в правой поясничной области. Из анамнеза: Данное состояние отмечает в течении 2-х лет. Нигде не обследовался. Живет в благоустроенной квартире. В доме живет кошка. Мясо- молочные продукты покупаются с рук.

Объективно: Состояние удовлетворительное. Пальпаторно определяется увеличенная правая почка, плотно-эластичной консистенции, безболезненная при пальпации. Определяется симптом «баллотирования». Симптом «поколачивания» слабо положительный справа.

При обследовании: РПГА с эхинококковым диагностикумом 1: 300. В общем анализе крови отмечалась эозинофилия.

В общем анализе мочи: белок 0,033 г/л, реакция кислая, удельный вес 1020, желчные пигменты отр.; плоский эпителий ед. в п/з, лейкоциты в боль¬шом количестве, эритроциты 1-2 в п/з.

На УЗИ почек: В нижнем полюсе правой почки определяется гипоэхогенное образование округлой формы с четкими контурами, с утолщенной капсулой d=6,0x4,0 см, сливающиеся с лоханкой.

На экскреторной и обзорной урограммах: Выделительная функция почек своевременная, отмечается деформация ЧЛС справа, ампутация нижней чашечки.

По данным обследований был выставлен диагноз: Эхинококкоз. Эхино¬кокковая киста нижнего полюса правой почки.

Нами произведена операция: Люмботомия справа по Федорову, закрытая эхинококкэктомия с последующей обработкой полости 3 % раствором формалина.

С целью гемостаза и профилактики образования свищевых ходов полость кисты была выложена пластинками Тахокомба с последующим ее ушиванием и дренированием забрюшинного пространства. Послеоперационный период протекал гладко. Дренаж удален на 4 сутки. Швы сняты на 7 сутки. Пациент выписан в удовлетворительном состоянии на 10 сутки после операции с выздо¬ровлением.

Заключение. Таким образом, данный случай подтверждает, что Тахокомб показан к применению в качестве поддерживающего средства в хирургии с целью быстрого гемостаза и профилактики образования свищевых ходов в тех случаях, когда стандартные методы недостаточны.

# Применение препарата терфалин в ступенчатой терапии отомикоза

*Бестембеков С.Т.*
*Военная поликлиника Пограничной службы КНБ РК*

В настоящее время микозы настолько широко распространены, что с уверенностью можно сказать – все люди в течение жизни имеют контакт с их возбудителями – грибами. Лишь около 5% всех микозов являются первичными заболеваниями, в остальных случаях это вторичные процессы, развивающиеся на фоне основных расстройств и болезнью становится лишь при определенных условиях: когда у человека снижена сопротивляемость, ослаблен иммунитет. Это бывает при нарушении обмена веществ, авитаминозе, хронических заболеваниях, чаще при диабете. Предрасполагающими факторами отомикоза являются: длительное лечение антибиотиками и гормонами.

Чаще грибами поражается наружный слуховой проход, так как он выстлан кожей, а в первую очередь грибами поражается кожа. По нашим данным, отомикоз диагностируют примерно в 50% случаев от всех диагностированных микозов ЛОР-органов. Удельный вес отомикоза среди отитов другой локализации составляет 18,5%- 21,5% у взрослых и 24,5%-26,3% у детей

В структуре отитов грибковой этиологии преобладает наружный грибковый отит (62%), грибковый средний отит (20%), грибковый средний послеоперационный отит (17%) и грибковый мирингит (1%).

Основными возбудителями отомикоза являются плесневые грибы родов Aspergillus (65%), Penicillium (10%) и дрожжеподобные грибы рода Candida (24%). В 15% случаев присутствует сочетанное поражение уха грибами родов Aspergillus и Candida.В основном все эти виды грибов относятся к группе условно-патогенных и вызывают заболевание только при определенных условиях, предрасполагающих развитие и размножение грибов, обеспечивая их переход от сапрофитии к патогенности.

Возникновению грибкового поражения уха предшествуют микротравма (чаще в результате неправильного туалета наружного слухового прохода), купание в открытых водоемах, длительное местное использование глюкокортикоидных и антибактериальных препаратов.

При отомикозе больные жалуются на боль, зуд в ухе, ощущение «заложенности», чувство «переполнения» в слуховом

проходе, снижение слуха, наличие окрашенных выделений из слухового прохода, цвет и консистенция которых соответствуют виду гриба-возбудителя, что, однако, не всегда является патогномоничным признаком. Например, при экзематозной форме грибкового отита пациент жалуется на сухость кожи ладьевидной ямки и слухового прохода и образование на ней сухих корочек.

Клиническая картина при отомикозе не всегда позволяет однозначно поставить диагноз, за исключением аспергиллеза, когда в слуховом проходе при эндоскопии или отомикроскопии обнаруживается воздушный мицелий. Клиническая картина при микотическом поражении наружного уха следующая: жидкие выделения (при кандидозе), образование корочек, пробок в наружном слуховом проходе (при аспергиллезе). У отдельных больных в острой стадии отомикоза – повышенная чувствительность ушной раковины, заушной области и наружного слухового прохода. При всех формах микотического наружного отита тугоухость не выявляется или имеется незначительная тугоухость по кондуктивному типу.

Терапия микотических заболеваний ЛОР-органов представляет известные трудности и не всегда бывает достаточно эффективной, несмотря на применение современных противогрибковых препаратов.

Лечение наружного грибкового отита начинают с применения местных противогрибковых препаратов. При отсутствии эффекта имо присоединяют системные противогрибковые препараты. При лечении больных с отомикозом необходимо учитывать все условия, при которых возникло заболевание, с целью их возможного устранения: отмена антибиотиков, проведение комплексного общеукрепляющего лечения, витаминотерапия. Кроме того, важно учитывать роль аллергии в патогенезе заболевания, поскольку грибы обладают выраженными аллергенными свойствами и, следовательно, одновременно с противогрибковой терапией нужно проводить и десенсибилизирующую. Непременным условием местной терапии является предварительная тщательная очистка уха от патологического отделяемого. Туалет уха производится только врачом при помощи аттикового зонда и ватника, смоченного антимикотическим препаратом. Тщательному туалету уха придается большое значение, поскольку даже незначительное количество микотических масс заметно удлиняет длительность лечения и, соответственно, удлиняет сроки выздоровления. Местное лечение антимикотическими препаратами проводится не менее 3-4 нед под еженедельным лабораторным контролем. Критерием эффективности является полное клиническое излечение в течение 1 месяца, подтвержденное как клинической картиной, так и отрицательными результатами повторного микологического исследования.

## Целью настоящего исследования

было изучение эффективности и безопасности терапии наружного грибкового отита и отомикоза различными формами препарата Терфалин: 1% крем и 1% спрей. Терфалин ( активное вещество - тербинафина гидрохлорида 300 мг), противогрибковый препарат, производное аллиламина, обладает широким спектром противогрибкового действия. В терапевтических концентрациях тербинафин оказывает фунгицидное действие на дерматофиты, дрожжеподобные грибы и некоторые диморфные грибы. Активность в отношении дрожжевых грибов, в зависимости от их вида, может быть фунгицидной или фунгистатической. Механизм действия связан с ингибированием грибкового фермента скваленэпоксидазы, что приводит к блокаде биосинтеза эргостерина, важнейшего компонента клеточной мембраны гриба, и накоплению сквалена внутри клеточной стенки, что оказывает токсическое действие на гриб. Испытания in vitro показали, что фермент скваленэпоксидаза дерматофита в 4000 раз более чувствителен к тербинафину, чем скваленэпоксидаза млекопитающих. При наружном применении активен в отношении Candida albicans, Epidermophyton floccosum, Scopulariopsis brevicaulis.

При наружном применении крема всасывается менее 5% дозы. Присутствие тербинафина в системном кровообращении минимально. Связывание с белками плазмы крови составляет 99%. Быстро проникает в дермальный слой кожи и накапливается в липофильном роговом слое. После аппликации крема Cmax тербинафина в роговом слое достигалась через 4ч. Если продолжительность лечения составляет от 1 до 7 дней, T1/2 тербинафина из рогового слоя повышается в 3 раза.

После разового нанесения концентрация препарата в коже сохраняется на уровне, превышающем МИК, в течение 4 суток. Крем дольше остается на поверхности кожи, и это его качество можно использовать не только для лечения, но и для профилактики рецидива заболевания. Тербинафин не оказывает влияния на систему цитохрома P450 у человека и, соответственно, на метаболизм гормонов или других лекарственных препаратов.

## Материал и методы исследования

В наше исследование были включены 34 пациента (23 женщин и 11 мужчин) с отомикозом наружного слухового прохода, в возрасте от 19 до 58 лет с длительностью заболевания до обращения от 10 дней до 10 месяцев. Все пациенты предъявляли жалобы на боль, зуд, снижение слуха, выделения из уха, ощущение «заложенности» в пораженном ухе. Предшествующее противогрибковое лечение больным не проводилось. Всем больным провели осмотр пораженного уха с применением эндоскопа. Установлены гиперемия и инфильтрация кожи слухового прохода, наличие в просвете слухового прохода специфического отделяемого, гиперемия барабанной перепонки, экзематозные изменения кожи слухового прохода. Была проведена также микологическая диагностика обследуемых, включавшая микроскопию нативного и окрашенного препаратов, посев на среду Сабуро с последующим определением чувствительности к противогрибковым препаратам местного действия.

В результате микологической диагностики были установлены возбудители: Candida albicans (26), Candida krusei (1), Candida guilliermondi (1), Aspergillus fumigatus (5).

После установления диагноза всем пациентам была назначена ступенчатая терапия препаратом Терфалин - 1% кремом и 1% спреем.

В первые 7 суток лечения применяли 1% крем Терфалин в виде 30-минутных аппликаций 2 раза в день, утром и вечером и 1% спрея 1 раз в день на 15 минут днем. Начиная с 8-х суток проводили противорецидивное лечение: терфалин-крем 1 раз в день в течение 3 недель, затем 1 раз в день терфалин-спрей в течение 2 недель.

Результаты этой терапии оценивались на 8, 14, 28-й сутки после начала лечения. В конце курса лечения (8-й и 28-й дни) проводили микробиологическую диагностику. На фоне проведенной терапии препаратом терфалин у 34 (100%) больных, начиная с 4-го дня лечения, уменьшался болевой синдром, проходила «заложенность» уха, значительно уменьшились инфильтрация и гиперемия наружного слухового прохода, а также количество отделяемого в нем. Сохраняющиеся симптомы классифицированы как «остаточные явления» наружного отита. На 8-е сутки у 26 (76,5%) больных воспаление полностью купировалось. При контрольном микологическом исследовании у данных больных возбудитель выявлен не был. На 14-е сутки воспалительные явления полностью купировались у 7 (20,6%) больных, на 28-е сутки еще у 1 (2,9%) больного. При повторном микологическом исследовании грибы выделены не были.

Все пролеченные больные наблюдались от 6 до 9 месяцев после начала лечения. Заболевание рецидивировало у 2 (5,8%) пациентов на 4-ый и 6-ой месяц от начала лечения. При микологическом исследовании выявлены грибы рода Aspergillus. После повторного курса терапии с использованием терфалин-крема удалось достичь излечения.

## Выводы

Анализ проведенных исследований свидетельствует, что:

1. Препарат Терфалин- крем и терфалин -спрей - является

эффективным и безопасным средством для местного лечения наружного отита грибковой этиологии.
2. Применение Терфалин-крема и терфалин - спрея снижает число рецидивов грибкового процесса.
3. Ступенчатая терапия отомикоза наружного слухового прохода с применением двух форм препарата Терфалин позволяет эффективно и быстро ликвидировать грибковую инфекцию.
4. Терфалин-крем рекомендуется в качестве средства предупреждения рецидива после перенесенного отомикоза.
5. Исходя из того, что отомикоз склонен к рецидивированию, необходимо наблюдать больных в течение 6 месяцев и проводить курс профилактического лечения.

## Литература

*1. Кунельская В.Я., Шадрин Г.Б. Современные принципы лечения и профилактики отомикоза. Пробл. мед. микол. 2008; 10 (2): 58.*
*2. Шадрин Г.Б. Воспалительные заболевания послеоперационной полости среднего уха грибковой этиологии. Усп. мед. микол. 2007; 10 (8): 224–5.*
*3. Кунельская В. Я. Микозы в оториноларингологии. - М.: Медицина, 1989. - 320 с.*
*4. Сметник В. П., Марченко Л. А., Чернуха Г. Е. Опыт применения Микофлюкана (флуконазола) для лечения кандидозного вульвовагинита // Лечащий Врач. - 2004. - № 2. - С. 2 - 3.*
*5. Крюков А.И., Кунельская В.Я., Петровская А.Н. и др. Микоз послеоперационной полости среднего уха. Методические рекомендации. М., 2003; 2: 21.*
*6. Крюков А.И., Туровский А.Б., Димова А.Д., Шадрин Г.Б. Микозы в оториноларингологии. Consilium Medicum 2004; 6 (4): 56,(8): 224–5.*
*7. Справочник Видаль. Лекарственные средства в Казахстане. 2007, стр: Б-444.*

# Беспункционное лечение экссудативного риносинусита

*Бестембеков С.Т.*
*Военная поликлиника Пограничной Службы КНБ РК*

***Экссудативтік риносинуситті пункциясыз емдеу***
*С.Т. Бестембеков*
*Жоғарыда аталғандардың нәтижелері дұрыс және толық таңдалған бактерияға қарсы терапия жедел және созылмалы риносинуситтің экссудатитвті формаларында пункциясыз әдісті қолдануға болатындығы жөнінде тұжырым жасауға мумкіндік береде.*

***Punctionless treatment for exsudative rhynosinysite***
*S.T. Bestembekov.*
*The conclusion of the article is that correctly and fully selected anti-bacterial therapy allows to applicate a n impuncturous method of treatment in cases of exsudative forms of acute fnd chronic rhynosinusite.*

Несмотря на наличие всевозможных лекарственных средств, направленных на предупреждение осложнений от ОРВИ, уровень заболеваемости острым риносинуситом в последнее время остается высоким и имеет тенденцию к увеличению. Поэтому проблематичным являются и вопросы лечения острого риносинусита для предотвращения хронизации воспалительного процесса.

По данным различных авторов, при лечении больных с острым риносинуситом назначаются антибиотики, внутрь или внутримышечно, сосудосуживающие средства, производятся пункции верхнечелюстных пазух, назначаются физиотерапевтические процедуры.

По данным зарубежных авторов (3;6), пункция верхнечелюстной пазухи через нижний носовой ход считается инвазивной, болезненной, стрессовой и опасной возможными осложнениями процедурой.

Поэтому в последнее время в зарубежных клиниках обычно применяется эвакуация гнойного содержимого из гайморовой пазухи через средний носовой ход при помощи ригидной эндоскопической техники с целью однократного дренажа и для определения чувствительности к антибиотикам. Но основным направлением в лечении острого синусита за рубежом является назначение антибиотиков широкого спектра действия новых поколений в течение 7-14 дней без проведения пункции верхнечелюстной пазухи.

В настоящее время большинство пациентов, обращающиеся в нашу поликлинику с диагностированным острым экссудативным гайморитом, отказываются от пункции верхнечелюстных пазух. В связи с чем, приходится делать выбор в сторону комплексного лечения острого экссудативного гайморита с применением беспункционного дренирования и аэрации околоносовых пазух, т.е. рационального местного воздействия на верхнечелюстную пазуху.

## Цель

- исследование эффективности лечения острого экссудативного гайморита без пункции верхнечелюстной пазухи.

## Материал и методы

В основную группу включены 37 больных с острым экссудативным гайморитом и в контрольную группу 25 больных с обострением хронического экссудативного гайморита. Возраст больных в 2-х группах варьировал от 21 года до 59 лет.

Всем 62 больным с воспалительным процессом проводилось рентгенологическое исследование, в том числе и компьютерная томография придаточных пазух носа, общеклинические и бактериологические исследования. Необходимо отметить, что у 12 больных с хроническим воспалительным процессом, имело место аллергического компонента с наличием полипов в полости носа и гайморовых пазухах. Больным, у которых имелся полипоз полости носа на фоне обострения хронического гайморита, предлагалось оперативное вмешательство после проведенного лечения.

По клиническому течению у больных были выявлены следующие формы гайморита:

- острый катарально-экссудативный - у 11 пациентов,
- острый гнойный - у 26 пациентов,
- обострение хронического экссудативного - у 13 пациентов,
- обострение хронического экссудативного с полипозом - у 12 пациентов.

Всем больным назначалась антибактериальная терапия, в зависимости от чувствительности бактериального посева микрофлоры полости носа к следующим антибиотикам: цефазолину, аугментину, тотацефу, таванику. Антибиотик назначался с 1 – го дня установки диагноза.

Выбор антибиотика для лечения пациентов беспункционным методом, основывался на результатах бактериологического посева из полости носа, где были выделены следующие штаммы: Streptococcus haemoliticus (42,3%), Staphylococcus aureus (35%), Enteribakter (9%), Staphylococcus epidermidis (4%) и др.

Все 37 больных, основной группы, с острым экссудативным риносинуситом, получали ежедневное одно или двух кратное промывание с антисепическим раствором, полости носа и околоносовых пазух методом перемещения жидкости по Про-

етцу. Положительная динамика при лечении беспункционным методом наступала у большинства пациентов на 4 – 6 день после начала лечения. Пункции гайморовых пазух не производились из-за категорического отказа больных от данной манипуляции.

Для создания разрежения в полости носа использовался электроотсос ОМ-1, создающий отрицательное давление до 1 атмосферы.

В контрольной группе с обострением хронического гнойного гайморита, 7 пациентам (преимущественно с наличием полипоза) произведены пункции гайморовых пазух, с последующим введением лекарственных средств, затем повторные пункции от 5 до 10 раз получили 3 пациента. Следует отметить, что пациенты воздерживались от последующих пункции, как только наступало некоторое улучшение и выбирали альтернативный метод лечения перемещением жидкости по Проетцу.

Общая антибактериальная терапия назначалась в течение 7 – 10 дней. В комплекс лечения входило назначение сосудосуживающих средств, общеукрепляющих препаратов, а после исчезновения гнойно-экссудативных выделений из носа, назначалась физиотерапия.

Сроки лечения пациентов с острыми и обострением хронического воспалительного процесса в верхнечелюстных пазухах существенно не различались и составили в среднем 11 – 14 дней.

В основной группе у всех 37 пациентов с острым экссудативным гайморитом при лечении беспункционным методом наступило полное выздоровление и осложнении не было.

Таким образом результаты вышеизложенного позволяют сделать следующие выводы:

1. Правильная и достаточно полноценно выбранная антибактериальная терапия позволяют применить беспункционный метод лечения при экссудативных формах острого риносинусита для полного выздоровления.
2. При обострении хронических форм экссудативного риносинусита беспункционный метод лечения является выбором альтернативного лечения.
3. Для исключения осложнений и уменьшения стрессового воздействия на больного с воспалением околоносовых пазух, беспункционный метод лечения оправдан.

## Литература

*1. Григорьева Н.В. Возможности беспункционого лечения острого гнойного гайморита. Вестник оториноларингологии 2003;2;сс 38-40.*
*2. Козлов В.С.,МарковГ.И., Вестник оториноларингологии, 1993;4;32.*
*3. Gold S.,Tami T., Laryngoscope 1997;107;12;1586-1589.*
*4. Proetz A.W., Arch. Otolaryngology 1926;4;1-12.*
*5. Vogan J., Bolger W., Keye A. Otolaryngology 2008; 122;3;370-373.*
*6. Hicker J.M., et el. Ann Emerg Med. 2001,37,6,703-710.*

# Папиллома мочеточника. Случай из клинической практики

*Исмагулов Б.Ж.*
*Областная клиническая больница, г. Уральск.*

## Цель работы –

определить значимость опухолей мочевыводящих путей, в частности папилломы мочеточника, которая является редким заболеванием, с тенденцией к озлокачествлению.

## Материалы и методы

Проанализированы истории болезни больных за период с 2000 по 2009гг, где выявлен один клинический случай с папилломой мочеточника.

## Результаты

Папиллома мочеточника - доброкачественная опухоль, раз¬вивающаяся из эпителия, в большинстве случаев папилломы имеют вирусную природу, склонны к озлокачествлению.

Риск заболевания высок у рабочих анилинокрасочного производства. Важную роль в генезе эпителиальных опухолей играет застой мочи. Именно поэтому в лоханке и мочеточнике, где срок пребывания мочи исчисляется се¬кундами, опухоли возникают значительно реже, чем в мочевом пузыре, в котором моча находится длительно.

В урологическое отделение областной клинической больницы поступил пациент Б. 75 лет, проживающий в г. Уральске, пенсионер, ранее работал трактористом, работа связана с постоянным контактом с горюче-смазочными материалами.

Жалобы при поступлении: приступообразные боли в поясничной области справа, отдающие в правую подвздошную область, в анализах мочи наличие примеси крови .

Из анамнеза: тупые боли в поясничной области справа беспокоят в течение нескольких месяцев, отмечает периодически примесь крови в моче. Не обследовался.

Данные обследования: УЗС почек и мочевых путей - каликопиелоуретероэктазия справа, признаки хронического пиелонефрита.

Обзорная, экскреторная урография - теней подозрительные на конкре¬мент в проекции мочевыводящих путей не выявлено, выделительная функция почек слева своевременная, справа несколько замедленна, уретерогидронефроз справа, в нижней трети правого мочеточника в проекции подвздошных сосудов дефект наполнения размером 1,5-1,0 см.

## Заключение

Уратный камень нижней трети правого мочеточника. Уре¬терогидронефроз справа. Назначено оперативное лечение.

На операции выявлена опухоль мочеточника в виде сосочковых разрастаний размером 2,0-1,0см, произведена резекция мочеточника с опухолью, операция закончена с наложением анастомоза мочеточника конец в конец, установлен стент-катетер. Гистологическое исследование: Переходно-клеточпая папиллома мочеточника.

Пациент выписан с выздоровлением, в последующем удален стент-катетер.

Обзорная, экскреторная урография через один год: выделительная функция почек своевременная, признаки хронического пиелонефрита, на нисходящей цистограмме контуры мочевого пузыря четкие. Признаки рецидива опухоли не выявлено.

Таким образом, папилломы мочеточника можно успешно лечить радикально. С целью профилактики озлокачествления и обсеменения опухолевого процесса,необходимы ежегодные рентгенологические исследования мочевых путей в течении 2-3 лет.

# Актовегин и Церебролизин в комплексном лечении больных с тяжелой черепно-мозговой травмой и полиорганной недостаточностью

*Шегай Л.В.*
*Городская клиническая больница №1, г. Алматы*

Наиболее тяжелой патологией в реаниматологической практике является сочетанная черепно-мозговая травма с повреждением конечностей. Сложность оказания помощи подобным больным заключается в комплексном поражении жизненно-важных органов и систем и патологических реакций, возникающих в организме пострадавшего.

Нами проведены исследования у 100 больных, получивших черепно-мозговую травму с повреждениями конечностей. Взяты все возрастные группы, однако наибольший процент выпадает на возрастную группу от 18-45лет - 56% случаев, т.е. лица трудоспособного возраста, физически здоровые люди.

Причины сочетанной черепно-мозговой травмы были различными: 1 место занимает транспортный травматизм - 76 больных (76%), 2 место, падение с высоты, - 16 больных (16%), 3 место бытовые травмы - 8 больных (8%).

В работе используются 4 степени тяжести:

1 степень - легкая черепно-мозговая травма (сотрясение головного мозга) в сочетании с мягкими повреждениями конечностей (трещины костей, вывихи, ссадины), имели место у 28 больных, из них 10 находились в состоянии шока.

2 степень - тяжелая черепно-мозговая травма (ушиб, гематома при наличии выраженных общемозговых, стволовых и очаговых симптомов) в сочетании с легкими повреждениями конечностей - у 6 больных, из них 4 в состоянии шока.

3 степень - сочетание легкой черепно-мозговой травмы с тяжелым повреждением конечностей (переломы в одном сегменте одной конечности или множественные) - у 58 больных, из них у 30 были в состянии шока.

4 степень - тяжелая черепно-мозговая травма с тяжелым повреждением конечностей - у 8 больных, из них все они находились в состоянии шока.

Травматический шок возник у 52 больных (52%). У 40 пострадавших черепно-мозговая травма являлась доминирующей и легко диагностировалась, у остальных 60, наоборот, на первый план выступали симптомы повреждения конечностей. В случае, когда травма головного мозга выступает на первый план, возникает реактивное состояние, это затрудняет выявление повреждения и шок, а повреждения конечностей при нетяжелой черепно-мозговой травме может привести к развитию тяжелого травматического шока, на фоне которого трудно распознать повреждение мозга -»синдром взаимного отягощения». По-нашему мнению, в ряде случаев большую помощь оказывают наблюдение в динамике.

Лечение больных основывалось на проведение комплекса мероприятий, направленных на борьбу с кровотечением, гипоксией, нарастающим повышением внутричерепного давления, отеком мозга, нарушением дыхания и сердечно-сосудистой системы, нормализацию вегетативных нарушений.

В комплексную терапию больных с первых часов реанимационных мероприятий и противошоковых мероприятий были включены препараты Актовегин и Церебролизин. Основной механизм действия Актовегина направлен на увеличение пенетрации кислорода и глюкозы в клетки и их потребления в патологичесиких условиях гипоксии и ишемии мозга. Церебролизин способствует улучшению обмена веществ в мозговой ткани, находящийся в угнетенном состоянии вследствие ишемии и гипоксии.

## Методика применения актовегина и церебролизина

Актовегин применяется внутривенно капельно в дозе 1000 мг до 4000 мг с первых часов нахождения больного в реанимации. Церебролизин назначают внутривенно капельно в дозе от 10-30 мл на физрастворе.

Данная терапия проводилась до 5 дней, до стабилизации положительной динамики.

Определяя неспецифические органопротекторные свойства указанного комплекса препаратов, мы в первую очередь отметили существенное снижение частоты развития синдрома острой полиорганной недостаточности и снижение тяжести его проявления по сравнению с группой больных, не получавших Актовегин и Церебролизин.

Среди результатов применения этих препаратов необходимо отметить нейротропный и нейропротекторный эффект воздействия указанных препаратов, позволяющих значительно снизить постгипоксические и посттравматические поражения центральной нервной системы.

Наш опыт показывает, что раннее включение препаратов Актовегин и Церебролизин в базовую схему лечения больных с сочетанной черепно-мозговой травмой вызывает положительную динамику и приводит к более быстрой стабилизации состояния даже при тяжелой степени поражения, снижению летальности, предупреждения осложнений.

При комплексном применении препаратов Актовегин и Церебролизин можно добиться результатов при снижении количества используемых препаратов, быстрейшему выздоровлению больного, что ведет к уменьшению пребывания больного в отделении реанимации, снижению риска смертности, снижению риска осложнений, снижению процента инвалидизации.

# Головные боли напряжения в клинике нервных болезней

*Шегай Л.В.*
*Городская клиническая больница № 1, г. Алматы*

Хроническая головная боль является наиболее частой причиной обращаемости пациентов за медицинской помощью к врачу-неврологу. Головная боль может быть единственным ведущим проявлением более чем у 50% заболеваний. Для врача важным является адекватная оценка, правильная диагностика, и, соответственно, правильное лечение. По данным различных эпидемиологических исследований, головная боль наблюдается у 80% трудоспособного населения ,а экономические потери, связанные с головной болью, занимают четвертое место после нарушения мозгового кровообращения, заболевания периферической нервной системы и деменции. Чаще всего встречается головная боль напряжения (70%), мигрень (16%), на другие типы головной боли приходится около 14%.

Хроническая головная боль, или периодически повторяющаяся головная боль, чаще является головной болью

напряжения, она не опасна для жизни, но может быть устранена только при правильной диагностики и лечении. Часто выставляются такие трафаретные диагнозы: энцефалопатии, внутричерепная гипертензия, вегетососудистая дистония, остеохондроз шейного отдела позвоночника. В основном применяют молоэффективные методы исследования: ЭЭГ, Эхо ЭГ, РЭГ, рентгенографию шейного отдела позвоночника.

Были изучены пациенты с головной болью в отделении реабилитации по существующим диагностическим критериям.

Для достижения цели работы проведено изучение клинического материала, основанного на данных обследования 64 больных реабилитационного отделения №1, г. Алматы. Среди обследованных было 34 женщины и 30 мужчин. Возрастной состав был от 30 до 50 лет.

При исследовании, включавший сбор анамнеза, жалоб, неврологический осмотр и определение головной боли по диагностическим критериям у 28 пациентов из группы обследованных больных были выявлены головные боли напряжения. Среди пациентов с головными болями напряжения было 16 женщин и 9 мужчин.

Проведенные обследования позволили установить, что в группе больных с головными болями, находившиеся на лечении в отделение реабилитации ГКБ №1, в трети случаев отмечались головные боли напряжения, которые были выделены согласно критериям Международной ассоциации по изучению головной боли.

Наиболее часто они встречаются у женщин (72,2%), что подтверждается и данными других научных исследований по головным болям напряжения. Анамнестические данные свидетельствуют о взаимосвязи с психоэмоциональным состоянием пациента, со стрессовыми ситуациями. Часто больные связывали возникновение головных болей после тягостных переживаний, пониженного фона настроения.

Возникновение головных болей часто наблюдались у лиц, перенесших черепно-мозговую травму, при вертеброгенной патологии на уровне шейного отдела позвоночника, при сосудистых заболеваний головного мозга. Это указывает на участие в патогенезе головных болей напряжения биомеханических нарушений в мышцах скальпового апоневроза, в глазных и шейных мышцах, что наиболее часто отмечается при черепно-мозговых травмах. Цервикогенные головные боли, видимо, вызывают не только мышечно-тонические реакции в перикраниальных структурах, но и вегетативно-сосудистые, нейро-психологические изменения, приводящие к дисфункции антиноцицептивной системы. Таким образом можно сделать вывод: при исследовании больных с головными болями различного генеза необходимо использовать диагностические критерии головной боли напряжения, разработанные Международной ассоциацией по изучению головной боли; головные боли напряжения являются довольно распространенными среди головных болей других видов, составляя среди них третью часть; важное значение имеет психологический фактор; важное значение имеет биомеханика в мышцах шейной и перикраниальной областях.

## Литература

*1. Вейн А.М, Колосова О.А, Яковлев Н.А, Каримов Т.К. Головная боль. М.Медицина, 1994год.*
*2. Шток В.Н, Головная боль.М.Медицина. 1987 год.*
*3.Яхно Н.Н, Парфенов В.А, Алесеев В.В. Головная боль. М. «Р-врач»2000 г.*

# Применение Алфлутопа в лечении поясничных вертеброгенных болевых синдромов

*Шегай Л.В.*
*Городская клиническая больница №1. г. Алматы*

Боль в спине достаточно часто имеет вертеброгенное происхождение и является проявлением дегенеративно-дистрофических процессов в позвоночнике (остеохондроз позвоночника) с последующим развитием рефлекторных, корешковых, а также корешково-сосудистых синдромов.

По современным данным, к врачам-неврологам в поликлинику обращаются люди трудоспособного возраста, от 30 до 65 лет. В основном это связано с характером работы: поднятие тяжести, постоянные наклоны вперед, назад, повороты туловища, оказание вибрационной нагрузки на позвоночник. Остеохондрозы являются наиболее частыми причинами инвалидизации людей трудоспособного возраста, поиск методов эффективного лечения имеет не только медицинскую, но и социально-экономическую значимость.

Для облегчения состояния больных с вертеброгенной патологией используется большая группа анальгезирующих препаратов, которая должна соответствовать правилам ВОЗ. К ним относятся НПВП.

Одним из важных факторов является разрушение хрящевой ткани как межпозвонковых дисков, так и межпозвонковых суставов. Идут активные стойкие биомеханические нарушения, которые ведут к дальнейшим прогрессирующим дегенеративным изменениям в структуре позвоночника.

В связи с этим в комплексном лечение остеохондроза целесообразно назначать препараты, способствующие замедлению дегенерации хрящевой ткани и восстановлению ее структуры.

На базе ГКБ №1 в отделении реабилитации нами был использован алфлутоп в инъекциях. Препарат содержит: биоактивный концентрат из мелкой морской рыбы, мерланг черноморский, пузонок черноморский, анчоус черноморский, мукополисахариды, хондроитин сульфат, аминокислоты, пептиды, ионы натрия, калия, кальция, магния, железа, цинка, меди.

Препарат регулирует обмен веществ в хрящевой ткани, оказывает хондропротекторное действие, основанное на угнетении активности гиалуронидазы и других ферментов, и нормализует биосинтез гиалуроновой кислоты и коллагена 2 типа. Алфлутоп стимулирует процессы восстановления в интерстициальной ткани и ткани суставного хряща, тормозит биосинтез медиаторов воспаления, включая противовоспалительные цитокины.

Для количественной оценки вертебрального синдрома может применяться модифицированный вариант шкалы G.Waddel et al.(1992), которая предусматривает оценку по 4-х бальной системе (0 до 3) 10 показателей: угла сгибания поясничного отдела, угла разгибания поясничного отдела, угла бокового наклона вправо, угла бокового наклона влево, угла подъема выпрямленной правой ноги, угла подъема выпрямленной левой ноги, напряжение паравертебральных мышц, выраженности сколиоза, способности удержать на весу выпрямленные обе ноги, усаживание в постели из положения лежа. Суммарная оценка может колебаться от 0 до 30 баллов.

Данный препарат применялся у 15 больных с болями в области пояснично-крестцового отдела позвоночника на фоне комплексной терапии в возрасте от 30-65 лет. Курс лечения составлял 10 дней.

При применении побочных реакций не отмечалось. Улучшение наступало после 3-4 инъекций. Улучшилось общее состояние, движения стали менее болезненными, в большем объеме.

Применение Алфлутопа в сочетании с неспецифическими

противовоспалительными препаратами в комплексном лечении больных с остеохондрозом позвоночника значительно уменьшает болевой синдром, способствует регрессии неврологической симптоматики, что в свою очередь ведет к быстрому выздоровлению, снижению инвалидизации больных.

## Литература


1. Верещагин Н.В. Клиническая неврология на рубеже веков. Клинический вестник-1995г.
2. Кайшибаев С.К. Патогенез и терапия ранних форм церебрального атеросклероза .Ж.Клиницист -1995г.
3. Нургужаев Е.С. Современные подходы к лечению больных с неврологическими проявлениями остеохондроза позвоночника-2009г.


# Опыт внедрения новых технологий в хирургическом отделении


*Хахазов З.Х.*

*Заведующий хирургическим отделением Центральной районной больницы г.Жаркента*


За 2008-2009 годы в хирургическом отделении Центральной районной больницы (далее ЦРБ) значительно расширен объем хирургических вмешательств: реконструктивная и восстановительная хирургия; разработан и внедрен в клиническую практику ряд методик по подготовке больных и проведению им операций, для проведения которых больные направлялись в областные и республиканские клиники, что создавало для них определенные трудности. Во-первых, это длительная процедура получения квоты на лечение в республиканских клиниках, во-вторых, дополнительные финансовые расходы для больных, в-третьих, состояние пациента порой, не позволяющее им длительные переезды (ЦРБ располагается на расстоянии 5-6 часов езды до областной или республиканских клиник). Таким образом, доступность медицинской помощи таким больным была ограничена.

В этой связи нами реализованы следующие операции, ранее не проводившиеся в условиях ЦРБ.

1. Операция по закрытию толстокишечных свищей и стом.

Пример. Больная И. 1962 г.р. поступила в хирургическое отделение 06.04.2009г. с диагнозом: Толстокишечный каловый свищ. Цекостом. В анамнезе - операция лапаротомия, ушивание поврежденной поперечно-ободочной кишки, цекостомия после проникающего ножевого ранения толстого кишечника (август 2008г.). Под общим интубационным наркозом произведена лапаротомия. Закрытие толстокишечного калового свища. Произведено иссечение краев стенки слепой кишки вместе с измененной кожей. Закрытие дефекта стенки слепой кишки произведено наложением двухрядных узловых швов в поперечном направлении. Послеоперационный период протекал гладко. Заживление раны первичным натяжением. Больная выписана на 8-е сутки после операции.

2. Операция: супрадуоденальная папиллосфинктеротомия с пластикой терминального отдела холедоха.

В условиях ЦРБ ранее не производились пластические операции на терминальном отделе общего желчного протока при стриктурах холедоха, при вклинившихся камнях терминальных отделов холедоха, Операции на холедохе носили в основном паллиативный характер, операции на желчном пузыре и желчных путях заканчивались зачастую наружным дренированием общего желчного протока. Выполнение таких операций приводило к удлинению сроков лечения больных, с обязательной последующей повторной пластической операцией на холедохе в условиях областной больницы или республиканских клиниках. В период с первой операции до второй больные оставались нетрудоспособными. Имелись частые осложнения в виде холангитов, нарастание хронической печеночной недостаточности.

Пример. Больной Л. 1955 г.р. поступил в хирургическое отделение 26.01.09г. с диагнозом: ЖКБ, острый калькулезный холецистит, калькулезный холангит, механическая желтуха. После проведенной предоперационной подготовки 03.02.09г. больному произведена операция лапаратомия, холецистэктомия, холедохолитотомия. Учитывая выраженную стриктуру терминального отдела холедоха, больному произведена супрадуоденальная папиллосфинктеротомия с пластикой терминального отдела холедоха. Операция закончена дренированием холедоха по Вишневскому. В послеоперационном периоде заживление раны первичным натяжением. Дренаж холедоха удален на 12 сутки.

3. Операция по первичным наложениям анастомозов после резекции кишечника.

До внедрения новой методики больным, оперированным по поводу проникающих ранений с повреждением тонкого и толстого кишечника, некрозом тонкого и толстого кишечника, после произведенных резекций поврежденных или же некротизированных участков кишечника, практиковалось выведение кишечных стом. Проведение операции данным способом приводило к выраженным нарушениям водно-электролитного баланса, белковым нарушениям, инвалидизации больных. По истечению 6-8 месяцев больные нуждались в повторной радикальной операции по закрытию кишечных свищей.

Пример. Больной О. 1950 г.р. поступил в хирургическое отделение 12.03.2009 г. с диагнозом: Перфоративная язва желудка, разлитой перитонит. Больному после предварительной предоперационной подготовки 12.03.09 г. произведена операция лапаротомия. При ревизии обнаружена перфоративная язва подвздошного отдела кишечника с наличием множества язв в подвздошном отделе кишечника на расстоянии 30 см. Произведена операция резекция 45 см подвздошного отдела кишечника с наложением первичного анастомоза по типу конец в конец двухрядными узловыми швами. Операция закончена интубацией тонкого кишечника зондом Шалькова. Послеоперационный период протекал гладко, без осложнений. Зонд Шалькова удален на 5 сутки после нормализации пассажа кишечника. Заживление раны первичным натяжением. Больной выписан на 8 сутки после операции.

## Выводы

1.Внедрение технологии выполнения пластической операции на терминальном отделе холедоха резко сокращает продолжительность послеоперационного лечения больных, избавляет больных от радикальных повторных оперативных вмешательств, сокращает сроки ранней реабилитации больных, снижает процент инвалидности.

2. Внедрение технологии наложения первичных анастомозов на тонком и толстом кишечнике способствует ранней реабилитации больных, восстановлению трудоспособности, исключению повторного оперативного вмешательства на кишечнике, инвалидности.

3. Разработанная методика закрытия кишечных свищей и стом ограждает больных от процедуры получения квот, от необходимости направления больных в областные и республиканские медицинские организации и от лишних финансовых расходов для пациентов.

4. Повышение эффективности работы хирургического отделения, что определяется оперативной активностью отделения, сроками пребывания больных в стационаре, ранней

реабилитацией пациентов, сроками возвращения к активной трудовой деятельности, а самое главное достижение критерий качества медицинской помощи: доступности, адекватности и своевременности.

Безусловно, введение в работу этих технологий — большой шаг вперед в развитии хирургического отделения, но нам хотелось бы большего, причем кадровые возможности и желание сотрудников больницы позволяют многое реализовать уже сегодня. Назрела острая необходимость внедрения малоинвазивных методик (лапароскопические операции), которые позволят нам не только проводить высокотехнологичные операции, но и сэкономить средства и повысить эффективность затрат на здравоохранение. Дело только за техническим оснащением больницы. Хочется надеяться, что недостающие части мозаики в скором времени найдутся и позволят воплотить в жизнь наши идеи, призванные работать на благо людей!

# Клинико-рентгенологические признаки острой кишечной непроходимости

*Хахазов З.Х.*
*Заведующий хирургическим отделением Центральной районной больницы, г.Жаркент*

Спаечная болезнь продолжает оставаться недостаточно решенной проблемой хирургии органов брюшной полости, что во многом связано с трудностями изучения патогенеза и отсутствием эффективных методов профилактики заболевания. Наиболее часто встречается спаечная непроходимость кишечника (СНК), летальность при которой (по литературным данным) достигает 13 - 55 %.

Диагностика острой спаечной непроходимости кишечника (ОСНК) не представляет особых трудностей, так как заболевание имеет четкий патогенез, то есть прекращение пассажа содержимого по кишечнику, который выявляется рентгенологически и клинически.

Проанализированы результаты клинико-рентгенологической диагностики ОСНК. За последние 5 лет (2005-2009гг.) в хирургическом отделении Центральной районной больницы (г. Жаркент) пролечено 168 больных с ОСНК: в возрасте до 60 лет было 136 (80,9 %) больных, старше 60 лет - 32 (19 %), мужчин – 147 (%), женщин – 21( %).

ОСНК возникла после аппендэктомии у 32(19%) больных, после операций по поводу травм брюшной полости у 96 (57,1%), после гинекологических операций у 32 (19 %), после операций на желудке – у 8 (4,7%).

Приступ ОСНК возник один раз у 106 (63 %) больных, два раза - у 48 (28,5 %), три раза - у 14 (8,3 %). Таким образом, 62 (36,8 %) больных страдали спаечной болезнью брюшной полости.

В диагностике заболевания учитывали клинические признаки и данные рентгенологического исследования. У всех больных выявлены признаки острой непроходимости кишечника различной степени выраженности: схваткообразные боли в животе, тошнота, рвота, задержка стула и газов. Наиболее достоверными симптомами заболевания считали задержку стула и газов, асимметрию живота (симптом Валя), «шум плеска», большое количество застоя в желудке, выделяющегося при его зондировании. Эти симптомы явились основанием для установки диагноза полной непроходимости кишечника уже во время госпитализации у 18 (10,7 %) больных. У 88 пациентов (36,9 %) эти симптомы были менее выражены, у 62 (36,9 %) - слабо выражены, что позволило предположить частичную непроходимость кишечника.

Для подтверждения диагноза всем больным проводили рентгенологическое исследование, которое начинали с обзорной рентгенографии брюшной полости. Полное соответствие клинических проявлений и рентгенологических признаков ОСНК отмечено у 108 (64,2 %) больных. Менее выраженные клинические признаки обнаружены у 60 (35,7 %) больных, но в этой группе были четкие рентгенологические признаки кишечной непроходимости - чаши Клойбера, кишечные арки.

Рентгенологическое исследование с использованием бариевой взвеси проведено у 102 (60,7 %) больных. Основными показаниями к изучению пассажа бариевой взвеси по кишечнику являлись слабо выраженные клинические признаки, небольшая длительность заболевания, а также малая эффективность операций, проведенных ранее по поводу спаечной непроходимости кишечника.

Использование подобной тактики позволило избежать операции у 9 больных, несмотря на наличие явных клинических признаков. Еще у 18 больных процесс разрешился самостоятельно, что свидетельствовало о частичной непроходимости кишечника. Это подтверждено при рентгенологическом исследовании: замедление пассажа бариевой взвеси, неравномерное заполнение петель тонкой кишки.

Прооперировано 136 (80,9 %) больных. Препятствие пассажу кишечного содержимого локализовалось в начальных отделах тощей кишки у 12 (7,1 %) больных, в средней части тощей кишки - у 36 (21,4 %), в средней части подвздошной кишки - у 56 (33,3 %), в дистальной части подвздошной кишки - у 64 (38 %) больных. Следовательно, у 71,3 % больных наблюдалась низкая спаечная непроходимость кишечника.

Результаты обзорной рентгенографии брюшной полости у ряда больных при отсутствии, либо незначительной выраженности, признаков ОСНК трудно оценить однозначно. При наличии препятствия в области дуоденоеюнального перехода отсутствие рентгенологических признаков непроходимости кишечника можно объяснить тем, что основная часть тонкой кишки находится дистальнее препятствия. Считаем, что при наличии даже незначительных признаков ОСНК отсутствие подтверждения ее во время обзорной рентгенографии брюшной полости не должно успокоить хирурга.

## Выводы

1. Наиболее часто встречается спаечная непроходимость кишечника.
2. Изучение пассажа бариевой взвеси является ценным диагностическим методом при обследовании больных с ОСНК.
3. При небольшой продолжительности заболевания с целью установления степени непроходимости кишечника (полная, частичная) необходимо динамическое рентгенологическое исследование.
4. Наличие даже незначительных признаков ОСНК должно настораживать хирурга.

# Урологическая помощь в условиях городской поликлиник

*Утегалиев Б.И.*
*Городская поликлиника №13, г. Алматы*

В городской поликлинике №13 г. Алматы консультативный прием ведут квалифицированные специалисты различного профиля, в том числе врачи-урологи. Наличие современной диагностической аппаратуры высокого класса позволяет в кратчайшие сроки провести обследование, поставить диагноз и своевременно начать лечение.

Поликлиника оснащена персональными компьютерами, имеется современная оргтехника. При обращении в поликлинику на каждого пациента, начиная с регистратуры, записывается компьютерная программа с заполнением амбулаторной карточки по типу истории болезни. Затем пациент направляется в кабинет врача, куда по локальной сети поступают паспортные данные о больном.

Врач-уролог ведет прием в урологическом кабинете, оснащенным гинекологическим креслом, цистоскопическим набором и электрокаутором. Имеется отдельная комната для проведения эндоскопических манипуляций и взятия мазков, секрета простаты, обработки инструментария.

Врач на компьютере заполняет амбулаторную историю болезни, вводит в компьютер данные об осмотре, лабораторные анализы, устанавливает диагноз и назначает лечение. Полные данные об обследовании и назначенном лечении распечатываются на принтере, приклеиваются в амбулаторную карточку.

Лабораторная диагностика включает исследования крови, мочи, спермограмму, микроскопию уретрального мазка и секрета предстательной железы.

Проводятся ультразвуковое и рентгеновское исследование.

# Диагностика и лечение болезни Пейрони

*Утегалиев Б.И.*
*Городская поликлиника №13, г. Алматы*

Болезнь Пейрони – доброкачественное заболевание неизвестной этиологии. Развивается вследствие рубца или бляшки, возникающей в области белочной оболочки кавернозных тел полового члена. Проявляется искривлением полового члена, болью в момент эрекции и часто эректильной дисфункцией.

С целью диагностика в настоящее время предложены различные методы визуализации данного заболевания. В своей работе для обследования использую ультразвуковое исследование, компьютерная томография, магнитно-резонансная томография, МРТ с контрастным усилением.

Анализ обследованных больных показал, что ультразвуковое исследование является более точным в определении толщины зоны поражения, наличия кальцификации, но уступает магнитно-резонансной томографии в оценке активности воспалительного процесса; компьютерная томография способна диагностировать только кальцифицированные бляшки.

Для лечения начальных стадий болезни Пейрони используется консервативный подход. Применяются витамины, стероиды, гормоны, ферменты, верапамил, ультразвуковая, ударно-волновая терапия. Это лечение приводит к стабилизации процесса, уменьшению боли и размягчению уплотнения, однако не приводит к уменьшению искривления

Для коррекции кривизны члена оперативных подходов может быть несколько:

1. Коррекция искривления путем укорочения более длинной стороны кавернозного тела. Используется также при врожденном искривлении.
2. Иссечение бляшки с заменой искусственным материалом или лоскутом из тканей организма (вена, оболочки, кожи и т.д.).
3. В случае одновременного нарушения эректильной функции – имплантация протеза полового члена.

# Цистоскопия

*Утегалиев Б.И.*
*Городская поликлиника №13, г. Алматы*

Цистоскопию проводят с целью установления диагноза при интерстициальном цистите, частых обострениях цистита, крови в моче, недержании мочи или гиперактивности мочевого пузыря, выявлении атипичных клеток в анализе мочи, необходимости катетеризации мочевого пузыря, болезненном мочеиспусканим, хронической тазовой боль или внутритканевом цистите, задержке мочи вследствие увеличения предстательной железы, стриктуре или сужении мочевыводящих путей, камнях в мочевых путях, полипах или опухолях мочевыводящих путей, затрудненном или частом мочеиспускании.

С помощью цистоскопии можно проводить лечебные манипуляции: удаление опухолей мочевого пузыря, разрушение и удаление камней в мочевом пузыре, удаление обструкций в мочевом пузыре, остановка кровотечения из мочевого пузыря.

Цистоскопию обычно выполняют или амбулаторно или в больнице. В процедуре цистоскопии участвуют: Врач-уролог, анестезиолог, Медицинские сестры, которые помогают во время цистоскопии. Если цистоскопия будет проходить с обезболиванием, то до цистоскопии необходимо воздержаться от приема пищи.

Поскольку цистоскоп вводят через мочеиспускательный канал, то врач-уролог осмотрит его слизистую оболочку на предмет любых аномалий или обструкций. Когда цистоскоп находится в мочевом пузыре, то уролог осмотрит весь мочевой пузырь для выявления любых патологий.

Если потребуется через цистоскоп можно ввести дополнительные инструменты, чтобы сделать биопсию или пролечить, если обнаружено поражение мочевого пузыря. Также при цистоскопии можно получить образец мочи для анализа.

# Осложненный острый бескаменный холецистит. Случай из практики

*Абдуллаев И.М.*
*Шелек ауылының «Ауылдық ауруханасы», Алматы облысы*

Острый безкаменный холецистит - наличие воспаления желчного пузыря (ЖП) при отсутствии желчных конкрементов, закупоривающих пузырный или общий желчный проток. Он обычно возникает у тяжелобольных пациентов (например, с тяжелыми ожогами, травмами, с длительным послеоперационным периодом, при длительной интенсивной терапии), и является причиной 5% холецистэктомий. Так как у таких пациентов боль в животе, повышение температуры и лейкоцитоз встречаются относительно часто, необходимо помнить об остром безкаменном холецистите, чтобы не пропустить этот диагноз. Полагают, что основой заболевания является ишемия, результатом может являться гангрена ЖП. При этом заболевании отмечается большой риск осложнений и высокая смертность.

Из лабораторных показателей у пациентов с острым безкаменным холециститом, как правило, отмечаются лейкоцитоз со сдвигом лейкоцитарной формулы влево и повышение уровня сывороточной щелочной фосфатазы. При ультразвуковом сканировании выявляется перерастянутый желчный пузырь с утолщенной стенкой, застой желчи и хлопья в его просвете. Желчные камни отсутствуют. Однако при ультразвуковом сканировании такие находки иногда выявляются и у крайне тяжело больных, находящихся в отделении реанимации и интенсивной терапии, и в отсутствие острого безкаменного холецистита. Точность этого метода исследования у таких пациентов несколько ниже, чем у пациентов с острым калькулезным холециститом, поскольку в отделении интенсивной терапии большинство пациентов нередко долгое время не принимают ни пищи, ни воды. Отсутствие контрастирования желчного пузыря у таких пациентов не подтверждает диагноз острого безкаменного холецистита, а контрастир-ование желчного пузыря позволяет полностью исключить этот диагноз. О показаниях к хирургическому лечению нет единого мнения, но большинство хирургов и терапевтов считают оперативное лечение при обычном течении болезни малоцелесообразным. Исключение составляют больные с упорным болевым синдромом и резко увеличенным в объеме желчным пузырем, а также с тяжелыми проявлениями перихолецистита. Приводим наше наблюдение.

Больной Т. 67 лет 08.07.2009 года поступил в экстренном порядке с жалобами на сильные схваткообразные боли в правой подвздошной области иррадирующие в правую поясничную область, холодный липки пот, температуру, изжогу, тошноту, рвоту, вздутие живота, снижение мочеиспускание, запоры. Последний 1,5 часа боль имеет постоянный приступообразный характер. Со слов болеет в течение 3-х дней. Анамнез не отягощенный.

Состояние больной средней тяжести, обусловленное болевым синдромом, интоксикацией. Сознание ясное. Правильного телосложения, умеренного питания. Кожные покровы розовой окраски. В легких дыхание везикулярные, хрипов нет. Сердечные ясные, ритмичные, пульс 88ударов в минуту, А/Д – 120/80 мм.рт.ст. Язык обложен бело-желтым налетом, влажный. Живот мягкий, болезненный в правой подвздошной области, в правой поясничной области, перитониальных симптомов нет. Симптом покалачивания положительно справа. Предварительный диагноз: Мочекаменная болезнь. Острая почечная колика справа. После проведенного лечения спазмолитики, обезболивающие, антибиотики, интенсивная терапия состояние улучшилось. Но 09.07.2009 года состояние в динамике ухудшилось – боли постоянного характера усилились в правой боковой области и внизу живота. При осмотре язык суховат, живот напряжен, болезненный в правой половине и внизу живота, положительный симптом раздражения брюшины. Пульс 96 ударов в минуту, А/Д – 140/90 мм.рт.ст. На обзорной рентгенографии органов брюшной полости – пневматоз кишечника. Решено оперировать с диагнозом: Острый аппендицит. Перитонит.

Операция: Под общим обезболиванием срединная нижняя лапаротомия. В брюшной полости обнаружено жёлчный выпот по всему животу. Учитывая это, лапаротомная рана расширена вверх. При ревизии жёлчный пузырь темно-багрового цвета, ближе к дну имеется перфоративное отверстие с размером 0,3х0,3 мм. Далеее рассечена печеночнодуоденальная связка. Общий жёлчный проток длиной до 5,0 см в середине имеется деформация стенки, отёчна, плотная. Пузырная артерия перевязана отсечена. Произведена холецистэктомия от дна жёлчного пузыря, в просвете камней нет, ложа коагулирована. Холедох расширен умеренно до 1,2 см, напряжен, при ревизии пальпаторно конкрементов нет. Через пузырный проток бужом проведен в сторону 12-пёрстной кишки и общий печеночный проток. При этом получена густая желчь. Холедох дренирован по Холстедо-Пиковскому промыт, проверено на герметичность. Гемостаз, сухо. Брюшная полость санирована до чистых вод. В подпеченочное пространство, левый и правый боковой канал, в малый таз подведены дренажи.

Послеоперационный диагноз: Острый гангренозно-перфоративный без каменный холецистит. Отключенный жёлчный пузырь. Аномалия желчного протока. Разлитой жёлчный перитонит.

Послеоперационный период благоприятный. Больной выписан 20.07.2009 года в удовлетворительном состоянии, под наблюдение. Осмотрено через 1 год после операции. Жалоб нет.

Таким образом, в данном наблюдении проведенная адекватная операция обеспечила успешное лечение больной.