Вестник хирургии Казахстана

№4 (20) 2009

«Вестник хирургии Казахстана», ежеквартальный научно-практический журнал Национального научного центра хирургии им. А.Н. Сызганова

Издается с 2005 г.

Собственник журнала - Национальный научный центр хирургии им. А.Н. Сызганова.

Журнал зарегистрирован в Министерстве информации, культуры и спорта РК. Регистрационный номер 5564-ж

Адрес редакции:
г. Алматы, ул. Желтоксан, 62
Тел. (327) 2795306

Журнал входит в перечень изданий, рекомендуемых Министерством образования и науки Республики Казахстан для публикации научных трудов

По вопросам публикации материалов обращаться к ответственному секретарю журнала по тел. 8 777 562 8570
Эл. почта: kbk4554@gmail.com

Ответственность за содержание публикуемых материалов несут авторы материалов.
Ответственность за рекламные материалы несут рекламодатели.

Перепечатка публикуемых материалов допускается только с разрешения редакции. При цитировании обязательны ссылки на журнал.

Тираж 400 экз. Тип. NV-service

Главный редактор
Султаналиев Т.А., профессор

Заместитель главного редактора
Рамазанов М.Е., д.м.н.

Ответственный секретарь
Кабдрахманов К.Б.

Редакционная коллегия:
Ахметов Е.А., д.м.н.
Баймаханов Б.Б., проф.
Даирбеков О.Д., д.м.н., проф.
Жураев Ш.Ш., д.м.н., проф.
Миербеков Е.М., д.м.н., проф.
Мухамеджанов И.Х., д.м.н., проф.
Поцелуев Д.Д., д.м.н.
Сейдалин А.О., д.м.н., проф.
Сейсембаев М.А., проф.
Хвостиков Е.И., д.м.н., проф.

Редакционный совет:
Абдуллаев М.Ш. (Алматы)
Апсатаров Э.А. (Алматы)
Вишневский В.А. (Москва)
Даирбеков О.Д. (Шымкент)
Доскалиев Ж.А. (Астана)
Изимбергенов Н.И. (Актобе)
Лохвицкий С.В. (Караганда)
Мамедов М.М. (Баку)
Мамекеев М.М. (Бишкек)
Назыров Ф.Г. (Ташкент)
Сабыр М.Ш. (Актобе)
Черноусов А.Ф. (Москва)

Журнал Национального научного центра хирургии им. А.Н. Сызганова

Содержание

Организация хирургической службы
Построение многоуровневой структуры хирургической помощи в здравоохранении Казахстана. *Наржанов Б.А. (3)*

Абдоминальная хирургия
Ятрогенные повреждения желчных протоков. *Сейсембаев М.А., Баймаханов Б.Б., Рамазанов М.Е., Сахипов М.М., Токсанбаев Д.С., Ибекенов О.Т. (4)*

Эндоскопическая гастростомия при стенозах пищевода . *Жураев Ш.Ш., Байтилеуов Т.А., Шайхиев Е.У., Садыков Н.К. (9)*

Результаты лечения сочетанных послеожоговых рубцовых сужений пищевода и глотки. *Шайхиев Е.У. (12)*

Механические препятствия пищеварительного тракта человека гельминтами. *Рысбеков М.М., Есиркепов М.Р., Ахметова А.А., Муканова У.А., Матвеев М.А. Ешенкулова Л.Т., Садыкбеков М.Н. (14)*

Определение прочности кожного шва в эксперименте. *Есиркепов М.М., Муканова У.А., Рысбеков Т.Т. (16)*

Өт жолдары мен зәр шығару жолдарының үйлескен литиазының жиілігі мен қауіп-қатер факторлары. *Әбуов С.М. (17)*

Кардиохирургия
Протезирование митрального клапана с сохранением подклапанных структур. *Алешкин Н. Г., Нурбай Ж. Н. (20)*

Определение степени риска хирургического вмешательства и прогнозирование возможных осложнений в раннем послеоперационном периоде у взрослых больных с ДМПП. *Тарланова С.Х. (22)*

Торакальная хирургия
Хирургическое лечение травмы грудной клетки. *Жарылкапов Н.С. (26)*

Гамартома легкого. *Сундетов М.М. (29)*

Оценка риска развития несостоятельности культи бронха после пневмонэктомии. *Назыров Ф.Г., Худайбергенов Ш.Н., Рамазанов М.Е., Ирисов О.Т., Хаялиев Р.Я., Эшонходжаев О.Д. (31)*

Онкология
Альтернативные методы предупреждения осложнений хирургического лечения туберкулеза легких. *Зетов А.Ш. (34)*

Эзофагеальное стентирование при раке пищевода. *Жураев Ш.Ш., Байтилеуов Т.А., Шайхиев Е.У., Садыков Н.К., Шокебаев А.А. (35)*

Урология
Модифицированный метод уретероцистонеостомии при послеоперационных стриктурах мочеточников. *Алчинбаев М.К., Кусымжанов С.М., Ташенов А.С., Еремьянц Г.А., Сураужанов Д.А., Нурпеисов Е.И., Абдильманов К.М. (36)*

Қуық-қынап жыланкөзіне орай фистулопластика жасау барысында ТахоКомб пластинасын қолдану тәжірибесі. *Алшынбаев М.К., Құсымжанов С.М., Сұраужанов Д.А., Еремьянц Г.А., Ташенов А.С. (39)*

Современный подход к лечению уролитиаза у детей. *Алчинбаев М.К., Малих А.М., Омаров Е.С., Кабдолдин К.Н., Сайлыбаева А.И. (41)*

Проктология
Особенности морфологических изменений ректовагинальной перегородки у больных ректоцеле II, III степени. *Мусаев Х.Н., Гасанов И.А. , Алиева С.А. (43)*

Офтальмохирургия
Новый витреосинеретик в хирургическом лечении отслойки сетчатки, осложненной ПВР. *Меерманова Ж. Б. (47)*

Ассоциация полиморфизмов длины рестрикции гена Col1A1 с миопией высокой степени и развитием отслойки сетчатки у детей. *Ботабекова Т.К., Аубакирова А.Ж., Тулетова А.С. (49)*

Общая хирургия
Особенности тиреотоксикоза, сочетанного с сахарным диабетом. *Агаев Р.А., Шахсуваров О.М., Алекперова Ш.И., Ахмедов М.Б. (50)*

Фармакология в хирургии
Профилактика и лечение келоидных и гипертрофических рубцов. *Лохвицкий С.В., Азаров С.В. (53)*

Фонофорез Гель Куриозина в местном лечении гнойно-некротических осложнений сахарного диабета. *Мукашева Л.Б., Жусупов С.М., Сторожук В.Т. (55)*

Травматология
Проблема переломов шейки бедра и чрезвертельных переломов у женщин и мужчин в старших возрастных группах. *Кобзарь Н.Н. (57)*

Вопросы диагностики
Современное состояние лучевой диагностики повреждений сухожилий и заболеваний мягких тканей верхних конечностей. Обзор литературы. *Мухамеджанова А.И., Ахметов Е.А. (60)*

Роль магнитно-резонансной томографии в диагностике коарктации аорты. *Серикова С.Э. (63)*

Техника предоперационной маркировки непальпируемых образований молочной железы. *Садуакасова А.Б. (66)*

Роль диффузионной взвешенной магнитно-резонансной томографии в дифференциации злокачественных и доброкачественных образований молочной железы. *Исаев Г.А. (69)*

Анестезиология, реанимация
Фармакологическое прекондиционирование миокарда галогенсодержащими анестетиками изофлураном и севофлураном при операциях реваскуляризации миокарда в условиях искусственного кровообращения. *Миербеков Е.М., Тнымкулов Т.Э., Артыкбаев Ж.Т., Куандыков Т.К. (72)*

Системы объективных оценок тяжести состояния больных острым панкреатитом. *Артыкбаев А.Ж. (75)*

Роль лейкоцитарных индексов в диагностике гнойных и воспалительных заболеваний. *Рысбеков Т.Т. (78)*

Юбилеи
Профессору А.Т. Токсанбаеву – 70 лет (*79)*

Некролог
Памяти профессора Г.Н. Андреева (80*)*

Построение многоуровневой структуры хирургической помощи в здравоохранении Казахстана

Наржанов Б.А.
Национальный научный центр хирургии имени А.Н.Сызганова

В настоящее время растет понимание того, что сложившаяся система здравоохранения, - если сохранить привычный порядок предоставления медицинской помощи, - несмотря на ряд проведенных в здравоохранении реформ, не изменится к лучшему. Но восстановить баланс обязательств и возможностей отрасли возможно не только методом многократного увеличения финансирования или сокращения объема бесплатных услуг. Существует и более рациональный путь решения проблемы. Он заключается в существенной модернизации самого способа обслуживания пациентов. Речь идет о создании так называемой «многоуровневой системы оказания медицинской помощи», которая предполагает увеличение количества и повышение объема услуг на негоспитальных этапах, а также реструктуризацию стационарной помощи по технологическому принципу.

В основе советской системы здравоохранения лежал жесткий двухуровневый принцип построения, представленный двумя самодостаточными и мало интегрированными между собой структурами: амбулаторно-поликлинической и госпитальной системами.

В настоящее время с технологической точки зрения поликлиника способна полноценно оказывать лишь консультативную помощь. Еще хуже дело обстоит с госпитальной помощью. Сегодня еще во многих стационарах одна и та же больничная койка в зависимости от потребностей пациента может работать и как интенсивная, и как общесоматическая, и как медико-социальная, и как реабилитационная и даже как гостиничная. Такую форму работы госпитальной койки вряд ли можно признать рациональной.

Тенденция к неограниченному экстенсивному росту функционально однородной коечной сети при одновременном отсутствии развитой системы всевозможных форм внегоспитального и полугоспитального обслуживания пациентов требовала новых организационных решений.

В последние десятилетия на Западе происходит существенное перераспределение средств и сил стационаров в сторону высоких технологий и активной внегоспитальной помощи, что позволило спрессовать курс интенсивного лечения и освободить госпитальную койку от экстенсивных функций. При этом удалось сохранить привычную номенклатуру медицинской помощи, откорректировать лишь *порядок ее предоставления.*

Многоуровневая система медицинской помощи – это способ обслуживания населения в общественном секторе здравоохранения с использованием технологически ранжированной на уровни и методологически распределенной на последовательные периоды схемы лечения пациентов, позволяющий на каждом из этапов обеспечить минимально необходимый объем медицинской, оздоровительной или реабилитационной помощи и при этом исключить использование лечебных ресурсов избыточного или недостаточного уровня.

Основными принципами работы такой системы являются:

- медицинская сортировка и определение индивидуальных маршрутов пациентов на всех этапах необходимой медицинской, оздоровительной, реабилитационной и профилактической помощи;
- регламентация целей, задач, объемов и технического уровня медицинского обслуживания на каждом последовательном этапе лечения в соответствии с государственными медико-технологическими и экономическими стандартами;
- интеграция отдельных элементов первичной (лечебно-профилактической), парагоспитальной («скорой» и патронажной), госпитальной (стационарной) и иных видов медицинской и оздоровительно-профилактической помощи в единый медико- технологический комплекс в наиболее рациональной форме и обеспечивающей преемственность, непрерывность, адекватность и своевременность всех необходимых процедур и манипуляций;
- единые подходы в методологии и технологии лечебного процесса, условиях обслуживания пациентов, системе финансирования, контроле качества и т.п. на всех уровнях и этапах оказания помощи.

В странах Запада оптимизация стационарной сети уже давно осуществляется путем развития служб скорой помощи и патронажного обслуживания именно на госпитальной базе, а также перераспределением на патронажный уровень лечебных функций врачей «первого контакта» и усилением за счет этого профилактической направленности первичного звена. Мы же, для того, чтобы уменьшить нагрузку на госпитальной сектор, решили «добавить стационара» в поликлинику вместе того, чтобы по примеру западных коллег «разбавить» стационар патронажном обслуживанием.

Таким образом, постепенный переход от устаревшей традиционной модели двухуровневого медицинского обслуживания (первичное и госпитальное) к трехуровневой (первичное, парагоспитальное (патронажное) и госпитальное) позволил бы существенно приблизить отечественную систему организации здравоохранения к более прогрессивной модели развитых государств. Речь идет о тех странах (США, Франция, Германия, Швеция, Щвейцария, Австралия, Япония и др.), где последние десятилетие все активнее развивается четырехуровневая общественная система охраны здоровья, первый уровень которой представлен развитой сетью муниципальных и общественных учреждений, обеспечивающих формирование и поддержание здорового образа жизни населения.

Литература
1. Меляниченко Н. « Здравоохранение России. Новая концепция организации и развития». – С-Пб. Изд. «Медицинская пресса », 2001. – 216 с.
2. Матвеев Э.Н., Леонов С.А., Сон И.М. Предпосылки и пути комплексной реструктуризации сети учреждений здравоохранения на региональном уровне. 2008 г.

Ятрогенные повреждения желчных протоков

Сейсембаев М.А., Баймаханов Б.Б., Рамазанов М.Е., Сахипов М.М., Токсанбаев Д.С., Ибекенов О.Т.
Национальный научный центр хирургии им. А.Н. Сызганова
УДК 616.367 – 072.1 – 089.85 – 06

Өт жолдарының ятрогенді жарақатталуы
М.А.Сейсембаев, Б.Б. Баймаханов, М.Е. Рамазанов, М.М. Сахипов,
Д.С. Тоқсанбаев, О.Т. Ибекенов
А.Н. Сызғанов атындағы Ұлттық хирургия ғылыми орталығы, Алматы
ҰХҒО бауыр хирургиясы бөлімінде 1998 – 2009 ж.ж., өт жолдарының жарақатталуымен 30 науқас емделді. Өт жолдарының ЛХЭ кезінде жарақаттануына - клиникалық көріністің ерте дамуы, жарақаттың бауыр түтігінің проксималды бөлімінде орналасуы, түтіктердің диаметрі кіші болуына байланысты анастомоз салудың техникалық қиындықтардың болуы тән. Реконструктивті операциялардан кейін жақсы нәтижелер байқалды. Қайтыс болған науқастар болған жоқ.

Iatrogenic lesions of bile ducts
M.A.Seisembaev, B.B.Baimakhanov, M.E. Ramazanov, M.M. Sakhipov,
D.S.Toxsanbayev, O.T.Ibekenov
National Scientific Centre of Surgery
The department of hepatic surgery of National Scientific Centre of Surgery has gained experience of treatment of 30 patients with injuries inficted in laparoscopic cholecystectomy (LCE). Injuries of the bile ducts in LCE characterized by early clinical manifestation, injury in proximal portion of hepatic duct, technical difficulties of anastomosis creation during the first operation due to thin-walled duct of small diameter. Reconstructive operations yielded good results. There were no lethal outcomes.

Актуальность

С внедрением в практику лапароскопической холецистэктомии (ЛХЭ) отмечено увеличение частоты повреждений желчных протоков до 0,3-3%. Причины повреждения во время лапароскопической операции те же, что и при открытой операции. Отличиями считают электротермическое поражение желчных протоков, клипирование стенки протока и большое число больных с высокими повреждениями внепеченочных желчных протоков [1-5].

Э.И. Гальперин [2] разделяет повреждения магистральных желчных протоков (МЖП) на ранние «свежие», выявленные во время операции или в раннем послеоперационном периоде, и поздние, выявленные в отдаленные сроки после первой и нередко последующих операций, к которым относятся рубцовые стриктуры желчных протоков.

И.В. Федоров и соавт. выделяют следующие факторы риска травмы желчных протоков [6].

1) Опасные анатомические варианты строения желчевыводящих путей (низкое слияние долевых протоков, впадение дополнительных протоков в желчный пузырь, короткий пузырный проток или его отсутствие, аномальное расположение пузырной артерии и др.);

2) Опасные патологические изменения (острый холецистит, склероз желчного пузыря, синдром Мириззи и др.);

3) Опасные хирургические вмешательства (недостаточная экспозиция, неправильное натяжение за шейку желчного пузыря, чрезмерная электрокоагуляция и др.) [5,6].

Цель исследования –

выбор оптимального варианта хирургического лечения «свежих» ятрогенных повреждений магистральных желчных протоков (МЖП).

Материал и методы

Анализу подвергнуты результаты хирургического лечения 30 больных со «свежими» повреждениями желчных путей, находившихся в отделе хирургии печени ННЦХ им. А.Н. Сызганова с 1998 по 2009 год. Среди больных - 3 (10%) мужчин и 27 (90%) женщин в возрасте от 21 года до 81 года. У 17 больных операция выполнена в плановом порядке по поводу хронического калькулезного холецистита, а у 13 больных по поводу острого холецистита.

В зависимости от изменений подходов в выборе вида реконструктивно-восстановительной операции при повреждениях в различное время, больные были разделены на 2 группы: основную (1) и контрольную (2).

Основную группу составили 16 больных оперированных с 2003 по 2009 год, контрольную – 14 больных, перенесших операцию с 1998 по 2003 год. У всех пациентов травмы желчных путей произошли во время холецистэктомии, из них, у 26 - при ЛХЭ, у 4 – во время открытой холецистэктомии (ОХЭ). Характер травм желчных путей, произошедших во время оперативных вмешательств, представлен в таблице 1.

Табл.1. Виды операции, во время которых произошло повреждение желчных протоков и характер травм.

Вид опер.	Характер травм МЖП	Количество больных	
		основная гр. (n=16)	контроль. гр. (n=14)
ЛХЭ	Полное пересечение	4	4
	Иссечение стенки	2	3
	Клипирование	2	3
	Пристеночное ранение	4	2
	Коагуляционная травма	1	1
ОХЭ	Полное пересечение	1	-
	Перевязка	2	1
	Всего	16	14

Во время оперативных вмешательств в ННЦХ с 1998 по 2009 годы, желчные протоки были повреждены в 14 случаях (в первой группе у 6 больных, во 2 группе у 8 больных). Все травмы желчных протоков произошли во время выполнения ЛХЭ. Частота повреждений желчных путей, составила 0,42% на 3267 ЛХЭ выполненных за этот период. 16 больных переведены из других больниц города и близлежащих областей в раннем послеоперационном периоде после диагностики повреждений желчных путей (у 12 - травма произошла во время ЛХЭ, у 4 - во время открытой холецистэктомии).

При анализе факторов, способствующих ранению МЖП во время холецистэктомии, установлено, что основными причинами повреждений стали: воспалительный инфильтрат в области шейки желчного пузыря у 8 пациентов, синдром Мириззи у 4, аномалий развития желчных протоков у 4, тактические и технические погрешности хирургов у 14.

При проведении оперативной коррекции повреждений ведущее значение имеет локализация травм желчных протоков. Для распределения больных по уровню травмы использовали классификацию рубцовых стриктур желчных путей по Bismuth [3,39], которая применима и для «свежих» повреждений желчных протоков (табл.2).

Таблица 2. Классификация стриктур желчных протоков (H. Bismuth, 2001).

Тип	Описание стриктуры
1	Низкая – культя общего печеночного протока более 2см
II	Средняя - культя общего печеночного протока менее 2см
III	Воротная стриктура – верхне-задний свод конфлюенса сохранен; долевые протоки сообщаются
IV	Деструкция конфлюэнса печеночного протока (долевые протоки разделены)
V	Сочетание I, II, III типов + вовлечение правого долевого протока в рубцовый процесс

Распределение больных по уровню травмы желчных протоков согласно этой классификации указаны в таблице 3.

Таблица 3. Распределение больных по классификации Bismuth (2001).

Уровень поврежд.	Основная гр. (n=16)	Контроль. гр. (n=14)	Всего
I	-	1	1
II	2	2	4
III	9	7	16
IV	5	4	9
V	-	-	-
Всего	16	14	30

Характер и степень повреждений желчных протоков оценивали по классификации A. Mc. Mahon и соавт., согласно которой повреждение желчных протоков делят на «большие» (ранение желчного протока более чем наполовину диаметра, полное пересечение желчного протока, иссечение стенки желчного протока, электрокоагуляцию желчного протока) и «малые» (повреждение стенки протока не превышающее 50% диаметра, несостоятельность культи пузырного протока, точечные повреждения желчного протока) [6]. Классификация дает представление о степени разрушения желчного протока и определяет возможность выполнения восстановительной или реконструктивной операции. В наших наблюдениях «малые» повреждения имели место у 4, «большие» повреждения у 26 больных. В таблице 4 указаны частота «малых» и «больших» повреждений желчных путей.

Таблица 4. Распределение больных по классификации A. Mc. Mahon

Вид поврежд.	Характер повреждения МЖП	Число больных		Всего
		осн. гр.	контр. гр.	
Малые	Точечн. ранение протока	1	-	1
	Пристен. ранение (менее 50% диам.)	2	1	3
Большие	Пристен. ранение (более 50% диам.)	1	1	2
	Полное пересечение	5	4	9
	Иссечение стенки протока	2	3	5
	Клипирование или перевязка	4	4	8
	Коагуляц. травма	1	1	2
	Всего	16	14	30

Диагностические мероприятия при повреждениях желчных путей различаются от того, обнаружены ли травма протоков во время операции или в послеоперационном периоде. По данным многих авторов, диагностика повреждений желчных путей во время операции не превышает 50%. Более половины всех травм магистральных желчных путей выявляются в послеоперационном периоде [8,9,10]. Своевременная диагностика травм желчных протоков позволяет произвести адекватную коррекцию повреждений. Правильно выполненная хирургическая тактика предупреждает развитие таких грозных осложнений, как желчный перитонит, гнойный холангит, печеночная недостаточность, являющихся причиной летальных исходов и неудовлетворительных результатов.

Выявление травм желчных протоков во время ЛХЭ основано на обнаружении желчи в операционном поле. Вероятность повреждения МЖП повышается при технических сложностях выполнения операции из-за воспалительного процесса, аномалиях строения элементов гепатодуоденальной зоны, попытке остановить внезапно возникшее кровотечение. При сомнении в целостности желчных протоков необходимо выполнить методы интраоперационной ревизии: зондирование, холангиографию через культю пузырного протока. Характер повреждения МЖП необходимо оценивать визуально, определить вид ранения (пристеночное ранение, пересечение, клипирование, иссечение протока и др.).

В наших исследованиях, из 16 больных основной группы, у 7 - травмы желчных протоков обнаружены во время операции, у 9 в раннем послеоперационном периоде. Из 14 больных контрольной группы, у 4 - повреждения протоков выявлены во время операции, у 10 больных в послеоперационном периоде. Сроки обнаружения повреждений желчных путей во время ЛХЭ и ОХЭ указаны в таблице 5.

Таблица 5. Сроки обнаружения повреждений желчных путей.

Сроки обнаруж. травм желч. путей	Во время ЛХЭ		Во время ОХЭ		Всего
	осн. гр.	контр. гр.	осн. гр.	контр. гр.	
Во время операции	7	4	-	-	11
В послеопе-рацион. периоде	6	9	3	1	19
Всего	13	13	3	1	30

Следует отметить, что из 26 травм желчных путей, произошедших во время ЛХЭ, интраоперационно обнаружены у 11 больных (у 7 в основной группе, у 4 в контрольной группе), в послеоперационном периоде – у 15 больных (у 6 в основной группе, у 9 - в контрольной группе).

Обнаружение повреждения протоков во время ЛХЭ считаем обязательным показанием к конверсии и продолжению операции традиционным способом с инструментальной ревизией желчных путей. Только в случаях четко определяемого видеоэндоскопически точечного ранения протоков и при наличии опытного хирурга, следует попытаться ушить дефект протока лапароскопическим способом.

Сложность диагностики повреждений желчных протоков в послеоперационном периоде связана со стертостью клинической картины желчного перитонита. Ранняя выписка из стационара и непродолжительное наблюдение за пациентами после ЛХЭ, также является одной из причин позднего выявления травм желчных протоков. Диагностику повреждений желчных протоков в послеоперационном периоде необходимо начинать с исследования удаленного желчного пузыря, уточнить, не были ли иссечены вместе с препаратом стенки внепеченочных желчных протоков.

Диагностика травмы желчных путей в послеоперационном периоде зависит от характера повреждения протоков. Когда сохранена целостность протоков (перевязка, клипирование) основными симптомами являются: желтуха, боли в правом подреберье, повышение температуры тела, ознобы. При наличии желчеистечения в результате незамеченной травмы желчных путей появляются боли в правой половине живота, симптомы раздражения брюшины. При выделении желчи наружу по дренажу признаки перитонита могут отсутствовать.

В наших наблюдениях, из 19 больных с диагностированной травмой протоков в послеоперационном периоде, у 8 больных превалировала картина механической желтухи и холангита, у 6 – картина желчного перитонита, у 5 – наблюдалось желчеистечение наружу по дренажу. Распределение больных, в зависимости от клинических признаков повреждения желчных протоков в послеоперационном периоде, указаны в таблице 6.

Табл. 6. Основные клинические синдромы повреждений желчных протоков в послеоперационном периоде (n = 19).

Клинические синдромы	Число больных		Всего
	осн. гр. (n = 9)	контр.гр. (n = 10)	
Механ. желтуха и холангит	4	4	8
Желчный перитонит	3	3	6
Наружное желчеистечение	2	3	5
Всего	9	10	19

В анализах крови отмечались лейкоцитоз, с палочкоядерным сдвигом влево, повышение СОЭ у 14 больных. Уровень билирубина превышал нормальное значение у 11 больных. Повышение АЛТ, АСТ, щелочной фосфатазы имело месту у 7 больных.

Решающее значение в диагностике и определений оптимальной хирургической тактики при «свежих» повреждениях имеют инструментальные исследования: УЗИ, КТ, ЭРХПГ, релапароскопия, ЧЧХГ, МРХПГ.

УЗИ выявляет билиарную гипертензию, скопление жидкости в брюшной полости, преимущественно в подпеченочном, поддиафрагмальном пространствах. При наличии желчеистечения по дренажу, в связи с отсутствием расширения внутрипеченочных желчных протоков, информативность метода снижается. УЗИ проводилось всем больным с подозрениями на травму желчных протоков, у 13 выявлены затеки желчи в брюшной полости и расширение внутрипеченочных протоков.

На основании клинической картины заболевания, данных лабораторных показателей и УЗИ, с большой долей вероятности можно заподозрить повреждения

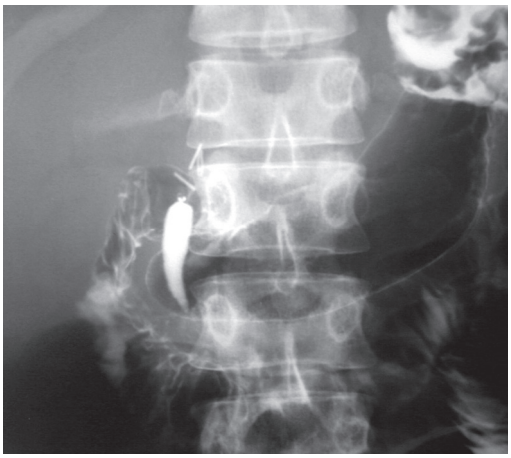

Рис. 1. ЭРХПГ. Контрастируется дистальный отдел холедоха, в печеночные протоки контраст не поступает. Клипирование гепатикохоледоха.

Чрескожно-чреспеченочная холангиография (ЧЧХГ) используется при полной обтурации желчных путей и расширении внутрипеченочных протоков (рис.2).

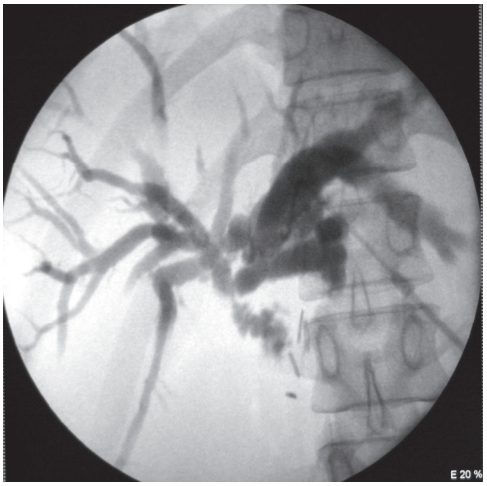

Рис.2. ЧЧХС. При контрастировании сегментарного протока заполнились расширенные протоки обеих долей печени. На уровне конфлюенса отмечается сужение протока, контраст поступает в ДПК.

зависит от характера повреждения, состояния протоков (диаметр протока, состояние стенки, выраженность воспалительных изменений), квалификации хирурга, наличия соответствующего инструментария и шовного материала. При повреждениях диагностированных в послеоперационном периоде, инфильтративно-воспалительные изменения в воротах печени, желчный перитонит ограничивают возможности хирургического лечения.

Характер выполненных оперативных вмешательств, при «свежих» повреждениях желчных протоков указан в таблице 7.

Таблица 7. Виды операции, выполненных для коррекции «свежих» повреждений желчных протоков (n=30).

Виды операции	Осн. гр. (n=16)		Контр. гр. (n=14)	
	число	%	число	%
Первичн. пластика на дренаже Вишневс.	3	18,75	5	35,71
Первичн. пластика на дренаже Кера	1	6,25	3	21,42
Бескаркасн. гепатико-еюностомия	10	62,5	1	7,14
Гепатикоеюностомия на дренаже-каркасе	1	6,25	4	28,57
Наружное дрениров. желчных протоков	1	6,25	1	7,14
Всего	16	100	14	100

В основной группе, из 4 больных с пристеночными повреждениями, у 2 произведено сшивание протока на дренаже Вишневского, у 1 - на дренаже Керра, в 1 случае произведено сшивание протока лапароскопическим способом. В контрольной группе, всем 3 больным с пристеночными ранениями произведено сшивание протоков на дренаже. У всех больных, которым произведены сшивание протоков, в отдаленном послеоперационном периоде отмечены хорошие и удовлетворительные результаты.

При больших повреждениях желчных протоков оптимальным вариантом коррекции считаем восстановление желчеоттока путем наложения гепатикоеюноанстомоза на отключенной по Ру петле тонкой кишки. В основной группе 10 больным произведен первичный бескаркасный гепатикоеюноанастомоз (ГЕА), 1 больной – ГЕА на дренаже Прадери - Смита. Анастомозы накладывали только синтетическими нитями на атравматических иглах. После наложения гепатикоеюностомии у 10 больных в сроки от 6 месяцев до 5 лет получены хорошие и удовлетворительные результаты. В этой группе, у 1 больной после первичной гепатикоеюностомии наблюдаются частые атаки холангита, купирующиеся консервативными мероприятиями.

В контрольной группе, при больших повреждениях протоков, предпочтение отдавалось наложению билио-билиарного анастомоза на дренаже холедоха. Билиодигестивные анастомозы формировались с использованием каркасных дренажей. Из 10 больных контрольной группы с полным пересечением, клипированием, перевязкой протоков, 1 пациенту наложен ГЕА, 4 - ГЕА на сменном транспеченочном дренаже (СТД). 5 пациентам с полным пересечением протоков произведены пластики протоков на дренаже Вишневского и Кера. Результаты первичных пластик протоков при больших повреждениях неудовлетворительные, у всех 5 больных в течение от 6 месяцев до 2 лет развились рубцовые стриктуры желчных протоков. Все больные повторно оперированы.

На фоне желчного перитонита 2 больным (1 – в основной группе, 1 – в контрольной группе) произведены наружное дренирование гепатикохоледоха. После стихания симптомов перитонита через 2 месяца обеим больным произведена реконструктивная операция – наложение гепатикоеюностомии. При этом серьезных трудностей с выделением травмированных желчных протоков из-за рубцово-спаечного процесса нами не отмечено.

Результаты и их обсуждение

При малых повреждениях желчных протоков хороший результат отмечен у 7 больных обеих групп. Всем больным произведены сшивание гепатикохоледоха на дренаже, при ее пристеночном ранении.

При больших повреждениях желчных протоков наилучшие результаты получены при выполнении бескаркасной гепатикоеюностомии на изолированной по Ру петле тонкой кишки. послеоперационный период протекал гладко, больные выписаны на 9-14 сутки в удовлетворительном состоянии с нормальными показателями функции печени. В основной группе хорошие отдаленные результаты получены у 9 больных, которым произведены гепатикоеюностомии без дренажа каркаса. Удовлетворительный результат отмечен у 1 больной: беспокоят периодические боли в правом подреберье, атаки холангита, купирующиеся консервативными мероприятиями. В контрольной группе, выполнение восстановительных операции при больших повреждениях привело к развитию рубцовой стриктуры желчных протоков в сроки от 6 месяцев до 2 лет.

Основными факторами, влияющими на выбор хирургического вмешательства при повреждениях желчных протоков, являются: 1) уровень травмы; 2) характер повреждения; 3) диаметр и толщина стенки пересеченного протока; 4) время диагностики повреждения; 5) наличие перитонита; 6) наличие опытного хирурга, соответствующего инструментария и шовного материала.

Выводы

Таким образом, при пристеночных ранениях МЖП выявленных во время операции, можно выполнить сшивание и дренирование через культю пузырного протока. При полном пересечении холедоха, выполнение первичной пластики, почти в 100% случаев приводит к стенозу. В случае интраоперационного обнаружения повреждения целесообразно выполнение реконструктивной операции при ширине протока не менее 4 мм, наличии опытного хирурга и атравматичного шовного материала. Операцией выбора является бескаркасный гепатикоеюноанастомоз, который выполняется с использованием прецизионной техники оперирования, с применением монофиламентных шовных материалов. Реконструктивные вмешательства необходимо выполнять в специализированном лечебном учреждений.

Литература

1. Артемьева Н.Н. Повреждение желчных протоков во время операции и способы их исправления // Анналы хирургической гепатологии, 1996.- Т.1.- Приложение.- С. 269.
2. Archer S.B. et al. Bile Duct Injury During Laparoscopic Cholecystectomy // Results of a National Survey // Ann. Surg.- 2001.- Vol.234, №4.- P.549-558.
3. Moossa A.R.,Easter D.W., van Sonnenberg E., Casola G.,D'Agostino H: Laparoscopic injuries to the bile duct. Ann Surg 1992; 215/03: 203-208.
4. Гальперин Э.И. Что должен делать хирург при повреждении желчных протоков? // 50 лекции по хирургии / Под ред. В.С. Савельева.- М., «Триада-Х», 2004, - С. 422 – 436.
5. Малярчук В.И., Пауткин Ю.Ф. Хирургия доброкачественных заболеваний внепеченочных желчных протоков. М.: «Светотон»., 2002.- 220с.
6. Федоров И.В., Славин Л.Е., Чугунов А.Н. Повреждения желчных протоков при лапароскопической холецистэктомии.- М., 2003.
7. Bismuth H., Majno P.E. Biliary strictures: classification based on the principles of surgical treatment.// World J Surg.- 2001.- Okt.- 25 (10).- P.1241-1244.
8. Вечерко В.Н., Минин В.В., Хацко В.В., Шаталов В.Ф. Повреждение
протоков в хирургии желчных путей // Хирургия. 1995. - № 5 - С. 67-69.
9. Галлингер Ю.И., Карпенкова В.И. Осложнения лапароскопической холецистэктомии. Эндоскопическая хирургия. 1996; т. 1: 3-6.
10. Lillemoe K.D., Melton G.B., Cameron J.I., Pitt H.A., Campbell K.A. et al. Postoperative bile duct strictures: management and outcome in the 1990s // Annals of surgery. -2000. -V. 232. - № 3. - P. 345-349.

Эндоскопическая гастростомия при стенозах пищевода

Жураев Ш.Ш., Байтилеуов Т.А., Шайхиев Е.У., Садыков Н.К.
Национальный научный центр хирургии им. А.Н. Сызганова

Өнештің қатерлі ісігімен ауыратын науқастарға гастростома салу тәсілі
А.Н. Сызганв атындағы Ұлттық ғылыми хирургия орталығы
Жураев Ш.Ш., Байтілеуов Т.А., Шайхиев Е.У., Садықов Н.К.
Негізгі сөздер: Өңеш, тарылуы, гастростомия, кеңейту, эндоскопия
Эндоскопиялық әдіспен гастростоманы салу әдісі құрастырылды. Оны жасау барысында жалпы жансыздандыруды қолданудың қажеті жоқ, сондықтан нуақастар бұл тәсілді оңай көтереді. Сонымен қатар, осы әдісті көп жағдайда қолдануға болады, өйткені ол қарапайым тәсіл болып табылады және де фиброэзофагоскоптан басқа арнайы аспаптарды пайдалануды қажет етпейді. Гастростомалық түтік ретінде Петцер 36 Fr сүңгісі қолданылады. Осы сұңгі түтіктің диаметрі тек сұйық тағам ғана емес, сонымен қатар ұсақталған қатты тағамдарды өткізетіндей мөлшерде болуы қажет. Гастростоманы эндоскопиялық әдіспен салу қазіргі талапқа сай, кіші инвазивті тәсіл болып табылады, жалпы жансыздандыруы қажет етпейді және өңештің жайылған өтпейқалу бар науқастардың өмір сүру сапасын жақсартуға едәуір көмектеседі.

Gastrostomy in case of esophageal cancer
National Scientific Center of Surgery n.a. A.N. Syzganov
Sh. Zhuraev, B. Bekishev, T. Baitileuov, E. Shaikhiev, N. Sadykov
Keywords: Gullet, cancer, dysphagia, gastrostomy, bougienage, endoscopy
A sparing endoscopic establishment of gastric fistula was developed. The operation does not require general anesthesia and is well tolerated by patients and doesn't require any special equipment with exception of popular fibroesophagogastroscope. Pezzer catheter № 36 is used as a gastrostomy tube. The diameter of this catheter is sufficient for capability of patients to eat not only liquid, but also solid ground food. Thus, the developed method of endoscopic gastrostomy is modern and minimally invasive. It does not require a general anesthesia and is capable to improve considerably the life quality of patients with esophageal stenosis.

Большое число различных заболеваний пищевода, а также его повреждения, занимают особое место в современной хирургической гастроэнтерологии. По данным различных авторов, встречаемость различных патологий пищевода составляет от 6 до 21% от числа всех заболеваний органов желудочно-кишечного тракта [1]. Несмотря на то, что пищевод не принимает непосредственного участия в переваривании пищи, а является лишь мышечной трубкой, по которой пища продвигается в желудок, его заболевания и повреждения приводят к тяжелым расстройствам питания. При этом, многие из них грозят опасностью тяжелых, иногда смертельных, осложнений. Врождённая непроходимость, механические травмы, пептические и ожоговые рубцовые стриктуры, доброкачественные и злокачественные опухоли, дивертикулы и свищи, грыжи пищеводного отверстия диафрагмы, нейромышечные заболевания в далеко зашедших стадиях, болезни оперированного и искусственного пищевода часто требуют проведения сложных реконструктивных операций, которые, к сожалению, далеко не всегда эффективны [2].

При любом заболевании пищевода, вне зависимости от этиопатогенетических особенностей, наиболее характерными осложнениями являются формирование стриктур и образование свищей. При этом, стриктуры пищевода могут являться весьма серьезным осложнением, вызываю дисфагию. Затруднение приема пищи и воды часто приводит к недостаточному поступлению в организм калорий и нарушению энергетического баланса. Это тяжелое осложнение неизбежно вызывает алиментарную дистрофию.

Устранение дисфагии всегда было трудной проблемой клинической медицины [3, 4]. Гастростомия является доступным в большинстве случаев методом устранения дисфагии, как в качестве временного мероприятия при рубцовых послеожоговых стенозах, либо рецидивирующих стенозирующих эзофагитах, так и в качестве паллиативной помощи больным с раком пищевода. [5, 6, 7]. При должном уходе за гастростомой, метод эффективен для длительного сохранения энтерального питания пациентов.

В последние годы в клиническую практику внедрены малоинвазивные (эндоскопические и лапароскопические) методы гастростомии, среди которых особого внимания заслуживает эндоскопическая гастростомия, ставшая в ряде стран альтернативой лапаротомной гастростомии [8, 9]. Опыт применения данного метода имеется и среди стран СНГ [10], однако, в доступной литературе крайне мало упоминаний о применении данной методики, что говорит о недостаточном внимании к данному методу и необходимости его усовершенствования и освоения.

В Национальном научном центре хирургии им. А.Н. Сызганова (Республика Казахстан) разработана и внед-

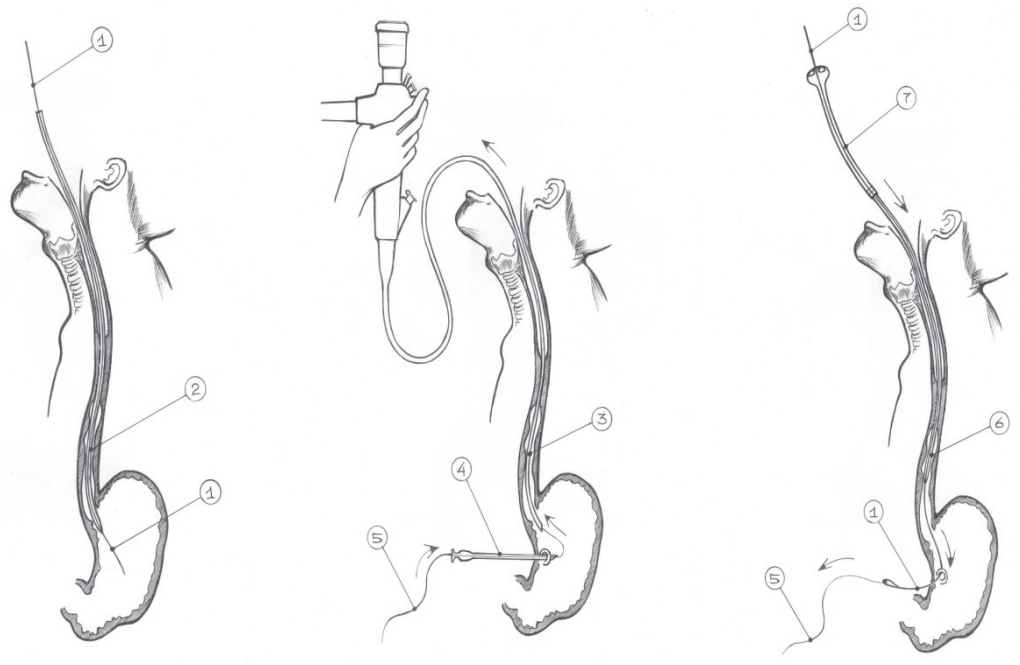

Рисунок 1 – Схема эндоскопической гастростомии. Способ эндоскопической гастростомии
1) струна-проводник; 2) полый пластиковый буж; 3) энодскоп; 4) пункционная игла с мандреном; 5) нить; 6) буж-проводник; 7) гастростомическая трубка

рена в практику собственная модификация эндоскопической гастростомии. Способ отличается от существующих тем, что для его проведения нет необходимости в наличии специальных наборов для эндоскопической гастростомии, которые дороги и труднодоступны для массового использования. Мы применяем доступные средства и материалы, не теряя при этом в эффективности результатов самой операции.

В качестве гастростомической трубки мы применяли катетер Петцера максимального диаметра – 36 Fr. Данный катетер изготовлен из прочной и эластичной резины, и оказался чрезвычайно удобным в качестве гастростомы. Внутренний диаметр данного катетера составляет около 12 мм, что достаточно для возможности употребления пациентами не только жидкой, но и твердой измельченной пищи. При этом, имеющаяся на конце «шляпка» удобна для фиксации катетера в полости желудка, способствуя герметичности в области раны и предупреждая его выпадение. Внутренняя часть катетера Петцера удаляется, чтобы не создавать препятствия для прохождения пищи.

Способ осуществляется следующим способом (рисунок 1). Первоначально, в полость желудка через рот проводится струна-проводник с атравматичным пружинным наконечником. По проведенной струне производится бужирование пищевода, для временного восстановления его проходимости. В полость желудка вводится эндоскоп, путем инсуфляции воздуха через который, раздувается полость желудка, для приближения желудка к передней брюшной стенке. В месте свечения световода эндоскопа, под местной анестезией, полость желудка чрескожно пунктируется. В просвет пункционной иглы проводится шелковая нить, которая захватывается щипцами эндоскопа, после чего последний, вместе с «захваченным» концом нити извлекается через желудок, пищевод и ротовую полость наружу.

С помощью этой нити, в полость желудка проводится металлическая струна-проводник, которая, через ранее выполненное пункционное отверстие, выводится на переднюю брюшную стенку. По проведенной струне, проводится буж-проводник (30 Fr), на обратном конце которого заранее фиксирована гастростомическая трубка (катетер Петцера). Конец бужа-проводника по струне подводят к ране на передней стенке желудка и на передней брюшной стенке. Кожа над пальпируемым концом бужа надсекается скальпелем, до соответствия диаметра раны с диаметром бужа и катетера, буж-проводник извлекается, а за ним выводится наружу и катетер Петцера. Последний подтягивается до ощущения упора – при этом, «шляпка» катетера прижимает переднюю стенку желудка к передней брюшной стенке, способствуя герметичности раны желудка и препятствуя выпадению катетера. Катетера Петцера освобождается от бужа и фиксируется к коже одним или несколькими узловыми швами. Производится контрольная фиброэзофагогастродуоденоскопия.

На описанный способ гастростомии получен предпатент РК № 2007/0276.1 “Способ гастростомии при раке пищевода”, от 26.02.2007 г.

Энтеральное питание через гастростому, как правило, нужно рассматривать показанным всем пациентам с дисфагией, при отсутствии эффекта от бужирования или в случае бесперспективности его проведения. При этом, необходимость наложения гастростомы нужно рассматривать как можно раньше у пациентов при прогрессирующих болезнях, чтобы остановить деградацию трофического статуса и последовательно стабилизировать и улучшить индивидуальное качество жизни.

На наш взгляд, диапазон заболеваний, при которых может быть использована эндоскопическая гастростомия для восстановления энтерального питания, широк:

1. Стенозирующие онкологические заболевания пищевода, в качестве паллиативного мероприятия в неоперабельных случаях, либо для подготовки пациента к лучевой терапии или химиотерапии.

2. Послеожоговые стенозы пищевода, поддающиеся бужированию, но, часто рецидивирующие – с целью

проведения предоперационной подготовки больного.

3. Стенозы пищевода при стенозирующих формах эзофагитов, часто рецидивирующие, не поддающиеся консервативному лечению – для временного восстановления энтерального питания, с целью продолжения консервативного лечения или проведения предоперационной подготовки.

Во всех вышеперечисленных случаях, гастростомия является доступным методом, и, при должном уходе за гастростомой, эффективна для длительного сохранения адекватного энтерального питания пациентов.

На сегодняшний день, вышеописанный способ гастростомии был апробирован в лечении 57 пациентов со стенозирующими заболеваниями пищевода различной этиологии, находившихся на стационарном лечении в отделении хирургии пищевода, желудка и органов средостения ННЦХ. У всех этих больных было восстановлено энтеральное питание. Питание через гастростому начиналось на 1-2 сутки после операции. Дальнейшее наблюдение данных больных показывало улучшение их самочувствия, прибавку в весе.

Тяжелых осложнений и случаев смерти, связанных с выполнением вмешательства, в нашем исследовании не было.

В послеоперационном периоде, встречались незначительные осложнения. Так, у 12 пациентов (21,1%) с раком пищевода наблюдалось послеоперационное кровотечение из опухоли малой интенсивности, которое поддавалось консервативному гемостазу.

Антибиотикопрофилактику в целях профилактики инфекции в области гастростомы мы проводили всем 57 (100%) пациентам. Воспалительные изменения в области гастростомической трубки при этом развилась в 6 (10,5%) случаях. Лечение в таких ситуациях заключалось в ежедневных перевязках полуспиртовыми повязками и антибиотикотерапии, и имело положительный эффект.

Еще у 3 (5,3%) пациентов отмечалось незначительное подтекание желудочного содержимого из полости желудка через рану. Для предупреждения мацерации кожи, использовалась паста Лассара. С течением времени, по мере формирования гастростомического канала, подтекание желудочного содержимого прекратилось.

Выпадение гастростомической трубки имело место у 1 (1,75%) больного, на 3-и сутки послеоперационного периода. Данное осложнение развилось вследствие использования катетера Петцера меньшего диаметра (30 Fr). Катетер Петцера № 30, помимо меньшего диаметра, имеет шляпку меньших размеров. Учитывая ранние сроки, прошедшие после операции, несформированность гастростомического канала, больному были вынуждены произвести экстренную операцию – лапаротомию, регастростомию.

Таким образом, как показали результаты нашего исследования, широкое внедрение в клиническую практику метода эндоскопической гастростомии обеспечивает более качественное и надежное проведение питательной поддержки пациентов, способно улучшились результаты лечения и качество жизни больных, уменьшить количество осложнений.

Таким образом, разработанный способ эндоскопической гастростомии является современным и малоинвазивным. Применение его доступно для большинства стационаров, так как не требуется наличия специальных наборов для эндоскопических гастростомий. Манипуляция сравнительно легко переносится пациентами. Способ эффективен для восстановления и длительного сохранения энтерального питания пациентов.

Литература

1. Черноусов А.Ф., Богопольский П.М., Курбанов Ф.С. Хирургия пищевода. – М.: Медицина, – 2000, 352 с.

2. Ганул В.Л., Киркилевский С.И. Рак пищевода: руководство для онкологов и хирургов. – К.: Книга плюс, – 2003, 200 с.

3. Петерсон Б.Е. и др. Критерии, оперделяющие хирургическую тактику при раке пищевода // Хирургия. – 1979. – № 2. – с. 69-72.

4. Гарин А.М., Базин И.С. Злокачественные опухоли пищеварительной системы – М., 2003. – 247 с.

5. Bremner RM, DeMeester TR. Surgical treatment of Esophagela carcinoma. Gastroenteral Clin North Am, 1991; 20:743-63.

6. Gomes MN. Esophageal cancer:Surgical approach. In:Ahlgren J, Macdonald J, eds. Gastrointestionaloncology. Lippincott JB, 1992:89-121.

7. Lambert R, et al. Endoscopic management of upper gastrointestinal cancer. Gastroenteral Int, 1993; 4:212-20.

8. Gauderer MW, Ponsky JL, Izant RJ., Jr Gastrostomy without laparotomy: a percutaneous endoscopic technique. J Pediatr Surg. 1980 Dec; 15(6): 872-875.

9. Akkersdijk W.L., van Bergeijk J.D., van Egmond T., Mulder C.J.J., van Berge Henegouwen G.P., van der Werken C., van Erpecum K.J. Percutaneous endoscopic gastrostomy (PEG): comparison of push and pull methods and evaluation of antibiotic prophylaxis. Endoscopy 1995; 27: 313-316.

10. Козин С.М., Васютык Б.М., Саввин В.Ю., Добродеев С.А., Вахонин А.Ю., Егорова В.В. Опыт применения чрескожной эндоскопической гастростомии (ЧЭГ) в интенсивной терапии по коррекции трофического статуса больных в критическом состоянии // Вестн. интенсив. тер. – 2004. – № 4. – С. 61-62.

Результаты лечения сочетанных послеожоговых рубцовых сужений пищевода и глотки

Шайхиев Е.У.
Национальный научный центр хирургии им. А.Н. Сызганова
УДК 616.329 + 616.321] – 001.17 – 003.92 – 089.844

Өңеш және жұтқыншақтың күйіктен кейінгі тыртықты тарылуының емінің нәтижелері
Шайхиев Е.О.
Сызганов А.Н. атындағы Ұлттық ғылыми хирургиялық орталығы, Алматы
1980 жылдан 2009 жылға дейін Сызганов А.Н. атындағы Ұлттық ғылыми хирургиялық орталығының торако-абдоминальды бөлімінде өңеш және жұтқыншақтың күйіктен кейінгі тыртықты тарылуына шунтталған эзофагоколопластика 25 науқасқа жасалынды. Оның ішінде 16 – дан 47 жас аралығындағы 14 (56%) ер адам, 11 (44%) әйел адам болды.
13 (52%) пациентте қышқылмен улану болды. Сілтімен улану 7 (28%) науқаста, белгісіз химиялық агентпен күйік 5 (20%) жағдайда байқалды.
Мойындағы анастомоз тігісінің кемістігі 3 (12%) жағдайда байқалды. Мойындағы анастомоздың тарылуы 7 (28%) пациентте анықталды. Пациенттердің категорияларын зерттеу нәтижелерінде өліммен аяқталу болмады.

Results of treatment of combinative post-burn cicatricial narrowings of a gullet and pharynx
Shaihiev E.U.
A.N.Syzganov,s scientific centre of surgery., Almaty.
With 1980 for 2009 shunting esophagocoloplasty concerning post-burn cicatricial narrowings of a gullet and pharynx is made 25 patients. From them men was 14 (56 %), women - 11 (44 %) in the age of from 16 till 47 years.
At 13 (52 %) patients were poisonings with acids. Poisonings with alkali it is marked at 7 (28 %) patients, a burn the unknown chemical agent in 5 (20 %) cases.
The inconsistency of anastomosis on a neck is revealed in 3 (12 %) cases. Cicatricial narrowings of anastomosis on a neck it was observed at 7 (28 %) patients. Lethal outcomes in the investigated category of patients was not.

Введение

Хирургия заболеваний пищевода включает многие хирургические специальности: эндовидеоскопическую, торакальную, абдоминальную хирургию. Несмотря на успехи, достигнутые в каждой из этих специальностей, все еще не решены проблемы тактического подхода к лечению больных с сочетанными рубцовыми стриктурами пищевода; кровоснабжения трансплантанта при пластике пищевода; состоятельности пищеводно-желудочного и кишечного анастомозов при эзофагопластике, своевременной диагностики и коррекции различных осложнений при лечении данной категории пациентов. Известно, что исход лечения во многом зависит от правильно выставленного диагноза и тактики выбранного лечения. Неутешительные показатели дооперационной и послеоперационной смертности, частые тяжелые осложнения, а также зачастую плохие полученные отдаленные результаты лечения заболеваний пищевода требуют дальнейшего изучения и решения целого ряда нерешенных задач и проблем [1, 2, 3].

В литературе мало освещены проблемы лечения больных с сочетанными послеожоговыми рубцовыми сужениями глотки и пищевода. Андрианов В.А., Зенгер В.Г., Титов В.В. (2008) представили солидный материал о результатах эзофагофарингопластики толстой кишкой при сочетанных рубцовых стриктурах пищевода и глотки, основанный на наблюдениях 61 операции, выполненных в условиях РНЦХ им. Б.В. Петровского с 1963 года [4].

Целью

исследования явилось улучшение результатов лечения сочетанных послеожоговых рубцовых сужений пищевода и глотки.

Материалы и методы

С 1980 по 2009 годы в торако-абдоминальном отделении Национального научного центра хирургии им. А.Н. Сызганова шунтирующая эзофагоколопластика по поводу послеожоговых рубцовых сужений пищевода и глотки произведена 25 больным. Из них мужчин было 14 (56%), женщин – 11 (44%) в возрасте от 16 до 47 лет.

Причиной возникновения химических ожогов пищевода и глотки у больных явилось употребление внутрь едких химических веществ. При этом у 15 (60%) больных ожог верхних отделов желудочно-кишечного тракта возник в виду случайного употребления, у 4 (16%) больных – преднамеренно с суицидальной целью, у остальных 6 (24%) – в состоянии алкогольного опьянения.

У 13 (52%) пациентов были отравления кислотами. Отравления щелочью отмечено у 7 (28%) больных, ожог неизвестным химическим агентом в 5 (20%) случаях.

Подавляющее большинство поступивших к нам пациентов имели дефицит массы тела. Дефицит массы тела был особенно выраженным у больных с тотальной рубцовой стриктурой пищевода и составлял от 3 до 25 килограммов.

Наиболее часто пациенты предъявляли жалобы на общую слабость, похудание, дисфагию, снижение трудоспособности, чувство тяжести в эпигастрии, а также на наличие изжоги, тошноты.

В группе наблюдаемых пациентов во многих случаях больные злоупотребляли алкоголем не только на догоспитальном этапе, но, к сожалению, и в условиях

стационара. Эту категорию пополняли лица, находящиеся в депрессивном состоянии, в основном молодые девушки после неудачных попыток суицида.

Всем больным, поступившим в хирургическую клинику с сочетанными послеожоговыми рубцовыми стриктурами, применялись общеклинические и специальные методы обследования.

Диагностика рубцовых изменений пищевода и глотки не вызывала затруднений, при условии комплексного диагностического подхода, который способствовал выявлению истинной картины поражения органов.

Во всех случаях выполнение одномоментной реконструктивно-восстановительной операции представлялось не возможным. В виду выраженных метаболических расстройств первым этапом производилась гастростомия, с целью наладить энтеральное питание. Следует отметить, что двум пациентам, кроме гастростомии на первом этапе была выполнена гастроэнтеростомия.

Реконструктивно-восстановительные вмешательства у всех пациентов выполнены на втором этапе, спустя 4 – 5 месяцев после первого этапа лечения.

Результаты и обсуждение

После предоперационной подготовки всем 25 пациентам выполнена шунтирующая толстокишечная пластика пищевода. Предоперационной подготовке уделялось первостепенное значение, поскольку широкий спектр патофизиологических изменений, манифестирующих, во время оперативных вмешательств по поводу послеожоговых рубцовых сужений пищевода, ставит больных в условия высокого риска развития послеоперационных осложнений.

Во всех случаях пациентам приходилось проводить профилактическую антибактериальную терапию. Данный подход обоснован ослабленным состоянием иммунной системы у больных хроническим алкоголизмом (к тому же практически все злостные курильщики), а также у больных, находящихся в состоянии хронического депрессивного синдрома. Вероятность возникновения у них инфекционных осложнений в послеоперационном периоде возрастает в несколько раз. Эта вероятность увеличивается в десятки раз, если пациент находится на стационарном лечении в условиях повсеместного сезонного обострения острых респираторных вирусных инфекций (осень, весна). Данные обстоятельства диктуют необходимость назначения за одни сутки, а то и за неделю, до оперативного вмешательства антибактериальных препаратов. В последнее время мы отдаем предпочтение антибиотикам цефалоспоринового ряда третьего поколения (в частности – цефтазидим), или комбинированным антибиотикам из класса карбоксипенициллинов, обладающих широким спектром бактерицидного действия и крайне низкими проявлениями побочных действий и аллергических реакций. Назначение антибиотиков с профилактической целью в режиме монотерапии в большинстве случаев предотвращало развитие тяжелых инфекционных осложнений в послеоперационном периоде.

Перед реконструктивно-восстановительным вмешательством, как правило, проводили бужирование глотки по струне-проводнику полыми рентгенконтрастными бужами до бужа №40 по шкале Шарьера. Данная процедура преследовала своей целью максимальное расширение рубцовых сужений глотки, для того, чтобы в последующем во время основного вмешательства «безболезненно» создать глоточно-кишечное соустье на шее, потому что с развитием рубцового процесса в гортано-, а иногда и ротоглотке нарушается сложный механизм «глотание–дыхание» [4].

Формирование колотрансплантата (искусственного пищевода) осуществлялось по известной методике из левой половины ободочной кишки на питающей средней или левой ободочной артериях. Левая половина толстой кишки использована в 17 (68%) случаях, левая половина с дополнительным подключением сегмента сигмовидной кишки в остальных 8 (32%) наблюдениях. Сформированный колотрансплантат размещали в переднем средостении, загрудинно.

Кровоснабжение искусственного пищевода в 13 (52%) случаях осуществлялось за счет средней ободочной артерии, в 7 (28%) наблюдениях кровоснабжение осуществлялось за счет средней и левой ободочных артерий, в 5 (20%) – за счет левой ободочной и первой сигмовидной артерии.

Некроза колотрансплантата в представленной группе больных не было. В наших наблюдениях несостоятельности коло-колярных, коло-гастральных анастомозов также не наблюдалось. Несостоятельность анастомоза на шее выявлена в 3 (12%) случаях. Стенозирование анастомоза на шее наблюдалась у 7 (28%) пациентов. Проходимость анастомоза восстанавливалась путем бужирования. Одному пациенту не удалось восстановить проходимость фарингоколоанастомоза в виду полной облитерации соустья. Данному пациенту предстоит реконструкция анастомоза. Летальных исходов в исследованной категории пациентов не было.

Заключение

Таким образом, адекватная дооперационная верификация характера поражения пищевода, соблюдение основных принципов подготовки к вмешательству и постановка объективных показаний к тому или иному виду реконструктивно-восстановительного лечения позволяют более чем 90% больных вернуть к нормальной жизни. Особенностью фаринго-колоанастомоза является его частое рубцовое стенозирование. Поэтому ликвидация гастростомы на этапе реконструктивно-восстановительного лечения представляется нецелесообразным.

При сочетанных послеожоговых рубцовых сужениях пищевода и глотки показана шунтирующая эзофагоколопластика.

Литература

1. Черноусов А.Ф., Богопольский П.М., Курбанов Ф.С. Хирургия пищевода. Руководство для врачей. – М.: Медицина, 2000. – 350 с.

2. Волков С.В., Ермолов А.С., Лужников Е.А. Химические ожоги пищевода и желудка (Эндоскопическая диагностика и лазеротерапия). – М.: ИД «Медпрактика-М», 2005. – 120с.

3. Методы реконструкции пищевода / Роман Л.Д., Карачун А.М., Шостка К.Г., Костюк И.П. // Практическая онкология, 2003, Т.4, №2, С.99-108.

4. Андрианов В.А., Зенгер В.Г., Титов В.В. Результаты эзофагофарингопластики толстой кишкой при сочетанных рубцовых стриктурах пищевода и глотки // Анналы хирургии, №4, 2008, С. 18-25.

Механические препятствия пищеварительного тракта человека гельминтами

Рысбеков М.М., Есиркепов М.Р., Ахметова А.А., Муканова У.А., Матвеев М.А., Ешенкулова Л.Т., Садыкбеков М.Н.
Южно-Казахстанская государственная медицинская академия г. Шымкент.
Больница скорой медицинской помощи г. Шымкента
УДК 616-002.951.21

Адамдардың ас корыту жүйесінің кейбір жолдарының бекітілуінің себептері зиянды іш құрттары болатыны, оларды емдеуге күрделі операцияларжасалатыны тұралы мәліметтер келтірілген.

In article it is underlined the possibility of occurrence of obstacles the departments of digestive system with worms-parasites.

Известно, что при малейшем препятствии в любом участке пищеварительного тракта различными причинами приводит к нарушению нормальный деятельности и появляются заболевания угрожающие жизни больного.

Так, например, причинами препятствий желчных ходов могут быть желчные камни, опухоли головки поджелудочной железы, гнойные холангиты, суживающие и/или закрывающие общий желчный проток, склеротические процессы из-за частых холангитов и т.д., а кишечную трубку могут, закрыть опухоли, спайки, а также желчные камни [1, 2, 3].

А вот, препятствия желчных ходов и кишечной трубки глистами встречались крайне редко. В последние годы среди населения участились заболевания эхинококкозом, притом одновременно в нескольких органах у одного и того же человека, а также появились заболевания людей другими гальминтами. Повлияло, на наш взгляд росту заболеваний гельминтами ослабление ветеринарного надзора, снижения санитарной культуры населения из-за повсеместного закрытия медицинских учреждений – поликлиник и больниц, особенно для детей, закрытие СУБ, ФАПов, медпунктов и т.д. Резкое ослабление ветеринарной службы, которая практически не проводит на должном уровне дегельминтизацию домашних животных, а также играет роль увеличение количества бродячих собак, кошек и диких животных – шакалов, волков, лисиц и т.д.

В результате чего встречаются случаи заболевания среди населения различными гельминтами, которые приводят к серьезным заболеваниям [1,2,3,4]. Так например, за 2008 год в хирургическое отделение № 1 БСМП г. Шымкента поступили больные с механической желтухой, вызванный кошачьей двуустской –описторхозом и с острой кишечной непроходимостью, вызванная клубком аскарид.

Приводим эти случаи:

1. Больная С. 58 л. жительница одного из районов Южно-Казахстанской области, поступила 11.09.08. с жалобами на боль в правом подреберье, зуд кожи и желтушность склер с диагнозом механическая желтуха и наличия объемного образования у ворот печени на УЗИ. В 2007г. была произведена операция – холецистэктомия по поводу острого холецистита. После операции чувствовала себя хорошо, но за 1,5 месяца до настоящего заболевания у нее появилась боль в правом подреберье, схваткообразного характера, которая начала усиливаться в последнюю неделю до поступления в БСМП. Боль в правом подреберье напоминала боль, как до операции – холецистэктомии, но желтушности склер и зуд кожи до холецистэктомии ее не беспокоили.

С целью устранения причины механической желтухи произведена операция – лапаротомия с ревизией послеоперационной области, где имелись спаечные рубцовые ткани, которые остро и тупо разъединены и при этом обнаружена оставленная длинная культя протока желчного пузыря и расширенный холедох. Длинная культя желчного пузыря удалена, а холедох вскрыт в расширенном месте и при этом выделилось желчь с примесью гноя и выпал листовидный глист, размером 3,0 х 1,0см, который закупоривал холедох над сфинктером Одди. Другой патологии не обнаружено и холедох промыт и дренирован по Вишневскому.

Послеоперационный диагноз: Постхолецистэктомический синдром. Синдром длинной культи после холецистэктомии. Печеночная двуустка холедоха, осложненная гнойным холангитом и механической желтухой.

Послеоперационный период протекал гладко и больная выписана 29.09.08г. в удовлетворительном состоянии на амбулаторное наблюдение. Подано экстренное извещение в санитарно-эпидемиологическую станцию для проведения санитарно-эпидемиологического исследования и надзора за очагом.

Описторхоз – заболевание, общее для человека и животных. Возбудителем является печеночный сосальщик или двуустка кошачья.

Собака и человек заражаются описторхозом при употреблении зараженной и плохо проваренной (прожаренной) рыбы.

Для профилактики описторхоза проводится целый ряд санитарно-гигиенических мероприятий, включающих в себя лечение больных животных и охрану окружающей среды. Немаловажное значение имеет просветительская работа – разъяснение владельцам животных опасности скармливания собаке сырой, мороженной, малосоленой или плохо обработанной пресноводной рыбы.

2. Второй больной А. поступил 12.10.08г. в хирургическое отделение БСМП г. Шымкент с жалобами на схваткообразную боль в животе, тошноту, рвоту, неотхождение газов и стула, появившиеся за 6 часов до поступления больного в стационар. Боль в животе ничем не связывает. Применение клизмы, паранефральной новокаиновой блокады и других мер результатов не дали.

В связи с усилением боли и рвоты произведена лапаротомия с диагнозом острая кишечная непроходимость под общим обезболиванием. При ревизии органов брюшной полости на расстоянии 1 м от трейтцевой связки обнаружен расширенный участок кишки, неподвижным плотным образованием внутри кишечника размером 10,0х 9,0см, который при выдавливающей пальпации постепенно начало уменьшаться, и удалось выдавить уплотнение, расширенный участок тонкой кишки спал и содержимое начало поступать далее без препятствия.

В корень брыжейки тонкого кишечника введен 250,0 мл 0,25% раствора новокаина и послойно ушита брюшная полость наглухо с оставлением индикационно-ирригационного дренажа в связи с наличием серозного выпота в брюшной полости.

Далее производились очистительные клизмы гипертоническим раствором 4 раза до выписки, и каждый раз выделились по 6 – 10 круглых червей длиной от 8 до 10 см (аскариды).

Больной выписан на амбулаторное лечение и дано экстренное извещение в СЭС для проведения санитарно-эпидемиологических мероприятий.

Данные случаи свидетельствуют о том, что наряду с эхинококкозом начали заражаться люди другими видами червей, которые раньше являлись только в странах с очень низкой санитарной культурой, а также в районах с крайне недостаточным обеспечением питьевой водой.

Эти клинические примеры свидетельствуют о недостаточном обеспечении медицинскими кадрами населения южного региона Казахстана, особенно санитарно-гигиенической направленности, что несомненно повлияло на увеличение зараженности людей разнообразными гельминтами.

Литература

1. Геллер И.Ю. «Эхинококкоз» М.М. 1989.
2. Савельев В.С. Руководство по неотложной хирургии органов брюшной полости. – М.: – Москва, 1986.
3. Хегглин Р. Дифференциальная диагностика внутренних болезней». –М.: – Москва, 1991.
4. Рысбеков М.М. Оспанов Р.М. Есиркепов М.Р. Жумагулов К.Н., Муканова У.А. Сочетанные локализации эхинококковых кист. // Сборник научных трудов «Экологические проблемы Туркестанстского региона», Туркестан, 2002. - С. 464-466

Определение прочности кожного шва в эксперименте

Есиркепов М.М., Муканова У.А., Рысбеков Т.Т.
Южно-Казахстанская государственная медицинская академия, г.Шимкент
УДК 617-7:539.41

Durability of Definition of the Skin Seam in Experiment
In article it is told about experiment on durability. In experiment durability of a skin surgical seam is defined. The new hardware method was better than a traditional seam on this indicator.

Раневой процесс – сложный комплекс биологических, физиологических иммунологических реакций в ответ на повреждение органов и тканей, заканчивающийся обычно их заживлением. В ходе заживления раны имеют место деструктивные и восстановительные изменения тканей, образующих рану и прилегающих к ней, соединительной, эпителиальной, нервной, мышечной тканей [1].

Локальное действие травмы (в том числе и послеоперационной) выражается, прежде всего, в непосредственном повреждении в зоне ранения клеток, сосудов и нервов, в результате чего возникают нарушения микроциркуляции [2,3,4], что определяет прочностные характеристики раны, что особенно важно в областях, подверженному давлениям, например, передняя брюшная стенка.

Цель исследования

Изучить одну из физико-механических характеристик раны (прочность кожного шва) при применении аппаратного метода в сравнении с традиционными швами.

Материал и методы исследования

Эксперименты проведены на 24 кроликах породы «Белый великан» в возрасте 1-2 года, средней массой 4,1 кг. Интактным животным наносились почти одновременно хирургические раны в области спины длинной 5 см до собственно фасции в симметричных участках. С одной стороны на равном расстоянии друг от друга накладывали 4-5 традиционных шва, сближающие края хирургической раны. С другой стороны рана лечилась аппаратным методом.

Предлагаемый аппаратный метод был признан изобретением с выдачей патента Республики Казахстан №13864 от 15.08.2007г.

Главным принципом действия предложенного метода является плотное смыкание краев ран друг к другу при помощи физико-механических приемов. Вдоль края раны накладывается капроновая леска достаточной длины, создающая «лигатурную дугу», которая фиксируется концами к торцам аппарата авторской конструкции. Через определенное время с кожных ран (с обеих сторон; опытная и контрольная группы) вырезался лоскут, который потом помещался в специальное стандартное исследовательское устройство, применяемое для изучения механическо-прочностных качеств резиновых изделий. Сила, применяемая устройством для определения прочности на раздир в обеих группах была одинаковой (2,6 кПа/см^2). Определялось время, которое требовалось для раздирания кожной раны.

Кожные лоскуты брались на 1, 3, 5, 7 сутки после оперативного вмешательства.

Результаты исследования

Результаты исследования отражены в таблице 1.

Таблица 1. Сравнительная характеристика механической прочности на раздир в эксперименте

№	Дни исследования	Время, требуемое для определения прочности на раздир (секунда)		Разница
		Аппаратный метод	Контрольная группа	
1	1 сутки	25±3	16±1	1,56
2	3 сутки	52±4*	36±2*	1,44
3	5 сутки	113±2	69±1	1,63
4	7 сутки	220±3*	127±4*	1,73
* - достоверность p<0,05				

Как видно из таблицы, время требуемое для раздирания кожного лоскута в опытной группе на всех временных промежутках эксперимента было выше, по сравнению с раной, ушитой традиционным методом.

Так, на первые сутки это время составляло для опытной раны – 25±3 сек., в контрольной группе – 16±1 сек (разница в 1,56 раз). На третьи сутки отмечается некоторое снижение разницы до 1,44. Далее на 5 и 7 сутки эта разница нарастает.

Таким образом, нами определено, что кожный шов на раздир, как одно из физико-механических свойств, в опытной группе был прочнее по сравнению с традиционным методом ушивания.

Выводы

1. Механико-прочностные характеристики кожного шва, леченные аппаратным методом, достоверно более лучше и надежнее по сравнению с кожными швами, ушитыми традиционным методом.

Литература

1. Раны и раневая инфекция. Под.редакцией М.И. Кузина, Б.М. Костюченок.-М.: Медицина, 1990.- С. 90-95.
2. Банин В.В. Новообразование сосудов: клеточные и молекулярные механизмы регуляции // Морфология.-2002. №2-3.-С.18.
3. Шапошников Ю.Г., Рудаков Б.Я., Чернецов А.А. Оценка течения репаративных процессов в ранах // хирургия.-1984.-№4-С.11-13.
Власов А.П. Кишечный шов в условиях нарушенного кровообращения: Автореф. дис…. д-ра мед. наук. – Самара, 1991. – 31.

Өт жолдары мен зәр шығару жолдарының үйлескен литиазының жиілігі мен қауіп-қатер факторлары

Әбуов С.М.
Алматы дәрігерлер білімін жетілдіру институты
УДК 616.63:612.357

Частота и факторы риска сочетанного литиаза желчевыводящих и мочевыводящих путей
Абуов С.М.
Алматинский государственный институт усовершенствования врачей
Сочетанное заболевание желчевыводящей и мочевыводящей систем является актуальной проблемой, так как механизмы развития и факторы, предрасполагающие к развитию сочетания желчнокаменной и мочекаменной болезни, изучены недостаточно.
Целью исследования явилось изучение частоты сочетанного литиаза желчевыводящих путей и мочевыводящей системы для выявления факторов риска сочетанного камнеобразования.
Анализированы результаты обследования и лечения 1904 больных, находившихся на стационарном лечении с 2006 по 2008 годы в Центральной городской клинической больнице г. Алматы с желчнокаменной болезнью в хирургическом отделении и с мочекаменной болезнью в урологическом отделении.
Частота сочетанного литиаза по данным нашего исследования составила 9,4% и чаще встречалась у женщин в возрасте 40-69 лет (70,4%). Сопутствующие заболевания выявлены у 74,9% пациентов с сочетанным литиазом. Особенно высок процент сердечно-сосудистой патологии (47,9%) и ожирения (25,8%). Роль бактериальной инфекции в генезе сочетанного камнеобразования желчевыводящих и мочевыводящих путей является одной из ведущих.

Frequency and risk factors of combined lithiasis of bile-excreting and urinary tracts.
Abuov S.M.
Almaty State institute of immoving physicians
Combined disease of bile-excreting and urinary systems is an actual problem, because development mechanisms and factors predisposing to development of combined bile-excreting and urinary disease are not clearly understood.
The aim of research was studying of frequency of combined lithiasis of bile-excreting and urinary systems for revealing risk factors of combined stone formation.
Results of investigation and treatment was analyzed there were 1904 patients which were on in-patient treatment from 2006 to 2008 in city's Central clinical hospital in Almaty with cholelithiasis in surgical department and urolithiasis in urological department.
By statics of our research frequency of combined lithiasis was 9,4% and often women at age of 40-69 years (70,4%) has this sickness. Concomitant illness was found in 74,9% of patients with combined lithiasis. Especially high percent of cardiovascular pathology (47,9%) and obesity (25,8%). Role of bacterial infection in genesis of combined lithiasis of bile-excreting and urinary tracts is one of the foremost.

Адам ғұмырының ұзаруына байланысты үйлескен аурулардың пайда болу қаупі ұлғайады. Бұл қартаюға байланысты өзгерістермен де, қоршаған ортаның және өмір-тіршілік жағдайларының қолайсыз факторларының ұзақ уақыт әсер етуіне де байланысты болуы мүмкін. Осы аталғандар жиі кездесетін және әлеуметтік маңызы бар аурулар - өт қабында және зәр шығару жолдарындағы тас ауруына қатысты әсіресе маңызды.

Өт қабы мен зәр шығару жолдарында тас пайда болу мәселесі қазіргі кезде медициналық мәселе шегінен асып, әлеуметтік маңызға ие болып отыр. Өйткені, аурушаңдық көрсеткіші жыл сайын жоғарлап, операциядан кейінгі асқынулар мен өлім көрсеткіші де тұрақты жоғары деңгейден төмендемей, ем нәтижесіне көңіл толмай отыр.

Өт шығару және зәр шығару жүйелерінің үйлескен аурулары келелі мәселе, өйткені олардың даму механизмі мен өт және зәр жолдарындағы үйлескен тас пайда болу ауруына әкелетін факторлар әлі толық зерттелген жоқ. Әр түрлі жүйелердің үйлескен ауруларының клиникалық көріністерін жан-жақты зерттеу олардың пайда болу механизмдерін анықтап, патогенетикалық дәлелденген емді өңдеуге көмектеседі.

Қарастырып отырған әрбір патологияны жекеше анықтау мен емдеу сұрақтарына көптеген зерттеулер арналған [5, 6, 10] және де өт қабында не зәр шығару жолдарында тас ауруы бар науқастардың санының өскені бақыланады. Бірақ, өт жолдары мен зәр шығару жолдарының үйлескен литиазына арналған зерттеулер саны мардымсыз [8].

Зерттеудің мақсаты өт жолдары мен зәр шығару жүйесінің үйлескен литиазының жиілігін зерттеп, үйлескен тас ауруының қауіп-қатер факторларын анықтау.

Материалдар мен әдістер

Алматы дәрігерлер білімін жетілдіру институтының клиникалық базасы – Орталық калалық клиникалық ауруханада 2006-2008 жылдары ем қабылдаған науқастардың зерттеу және ем нәтижелеріне сараптама жүргізілді. Осы кезеңде ауруханаға 1904 науқас қаралды, олардың 975-нің өт қабында тас болғандықтан хирургия бөлімшесіне жатқызылса, 929 науқас зәр шығару жолдарындағы тас ауруына байланысты урология бөлімшесіне жатқызылды. Барлық науқастарда жалпы клиникалық сараптамалармен қатар өт жолдары мен зәр шығару жолдары ультрадыбыспен тексерілді. Зәр шығару жолдарындағы тас ауруы бар науқастарға қосымша экскреторлы урография жүргізілді. Үйлескен литиаз 179 (9,4%) науқаста анықталды. Операция кезінде жалпы өт тармағынан және өт қабының ішінен өт, қуықтан зәр, сонымен қатар өт жолдары мен зәр шығару жолдарындағы конкременттерден шайынды алынып, бактериологиялық әдіспен тексерілді.

Нәтижелер мен талдау.

Хирургия бөлімшесіне жатқызылған өт қабында тасы бар науқастардың ішінде жасы 50-ден асқан әйелдер басым болды – 765 (78,5%). Ал урология бөлімшесіне зәр шығару жолдарындағы тас ауруымен жатқызылған науқастар арасында жасы 40-тан асқан еркектер басым болды - 514 (55,3%).

Науқастарға жан-жақты тексеру жүргізу нәтижесінде олардың 179 (9,4%) өт жолдары мен зәр шығару жолдарындағы үйлескен литиаз анықталды. Үйлескен литиаз әйелдерде жиірек кездесті, яғни 82,7% жағдайда, ал еркектер арасында 31 жағдайда, яғни 17,3%-да анықталды. 40-69 жас арасындағы әйелдерде үйлескен литиаздың жиілігі 70,4% болды (1-кесте).

143 (79,9%) науқаста өт қабындағы тас ауруының клиникалық көріністері айқын болып, ал зәр шығару жолдарындағы тас ауруының ешқандай клиникалық белгілері байқалмады. 36 (20,1%) науқаста, керісінше, зәр шығару жолдарындағы тас ауруының белгілері айқын болып, өт қабындағы тас ауруы латентті өтті.

Зерттеулердің нәтижелеріне сараптама жүргізгенде 134 (74,9%) науқаста әртүрлі жанама аурулар анықталған. Олардың ішінде жиі кездескендері: жүрек-тамыр жүйесінің аурулары (47,9%), семіздік (25,8%), асқазан-ішек жолы мен бауыр аурулары (18,3%), қант диабеті (8%). Мүмкін бұл факт дене бітімі мен биохимиялық ерекшеліктері өзара байланысқан бір топ ауруға (холелитиаз, подагра, бүйректегі тас ауруы, семіздік, атеросклероз, экзема және гипертониялық ауыру) тұқымдық бейім болу гипотезасын дәлелдейтін шығар [12].

1-кесте. Үйлескен литиазы бар науқастардың жасы мен жыныс құрамына сәйкес топтары (жалпы санын % шаққанда)

Жасы	30 -39		40 -49		50 -59		60 -69		70 ж/е >		Барлығы	
Жынысы	абс	%	абс	%	абс	%	абс	%	абс	%	абс	%
Еркек	0	0	2	1,1	7	3,9	14	7,8	8	4,5	31	17,3
Әйел	6	3,4	22	12,3	45	25,1	59	33,0	16	8,9	148	82,7
Жалпы	6	3,4	24	13,4	52	29,0	73	40,8	24	13,4	179	100

Өттегі микробты пейзаж, негізінен, аэробтардан құралды: ішек таяқшасы 72,0%, энтеробактериялар 10,5%, стафилококктар 9,1%, микробты ассоциация 3,5% және протей 4,9% жағдайларда өсіп шықты. Зәрде, негізінен, ішек таяқшасы (63,9% жағдайда), энтеробактериялар (11,1% жағдайда), стафилококктар (19,4% жағдайда) және стрептококктар (5,6% жағдайда) өсіп шықты.

159 (88,8%) науқастың өт қабы мен зәр жолдарындағы тастарының шайындыларынан ішек таяқшасы өсіп шықты. Алынған мәліметтер жалпы өт тармағы мен өт қабынан алынған өт пен қуықтан алынған зәрдің бактериалдық флорасының біртекті екендігін дәлелдейді.

Егер де әдебиеттегі мәліметтерді ескерсек, ішек таяқшасы өт жолдарында өсіп-өнеді, өт қышқылдарының бұзылуына әсер етеді және де соның нәтижесінде өттің микробтарға қарсы қасиетін төмендетеді. В-глюкорунидазаның әсерінен бактериялар билирубин диглюкорунидін бос билирубинге деконъюгациялайды, ал бос билирубин пигментті-кальцийлі тастар түрінде шөгуі мүмкін. Бұл мәліметтер бактериялардың өт жолдарындағы тас пайда болу үрдісіне қатысты екендігін дәлелдейді [2, 7, 9, 11].

Уропатогенді микроорганизмдердің уроэпителий мен бүйрек жасушаларын колонизациялауы Р-фимбриялар есесінен жүреді. Ішек таяқшаларының гендік құрылымының фимбриялары оның зәр шығару жолдарының шырышты қабатына адгезиясын, колонизациясы мен әрі қарай қозғалысын қамтамасыз етіп, инфекцияның жоғары қарай тарауына себепші болады. Бактерияларда агрессия ферменттері - ДНК-азаның, фосфатазаның, гемолизин мен эндотоксиннің болуы – жергілікті инфекцияға қарсы қорғаныс кеденінен өтуге мүмкіндік береді. Бұл факторлар қоздырғыштың уреазды және протеазды белсенділігімен қосылып, бүйректе тас пайда болуының алдын-ала факторлары болып есептеледі [1, 3, 4].

Қорытынды

Сонымен, біздің зерттеудің мәліметтері бойынша үйлескен литиаздың жиілігі 9,4%-ға тең және де 40-69 жас аралығындағы әйелдерде жиірек (70,4%) кездеседі. Бұл өт жолдары мен зәр шығару жолдарындағы тас ауруының әйелдерде жиі кездеседі деген әдебиеттегі мәліметтерге сай келеді.

Үйлескен литиазы бар науқастардың 74,9%-да жанама аурулар анықталған. Әсіресе жүрек-тамыр жүйесінің аурулары (47,9%) мен семіздік (25,8%) жиі кездеседі.

Өт жолдары мен зәр шығару жолдарындағы үйлескен тас ауруының пайда болуында бактериалді инфекция жетекші орын алады.

Өт жолдары мен зәр шығару жолдарындағы үйлескен тас ауруы көп факторлы ауру болып табылады және де бұл аурулардың үйлесуіне әкеліп соғатын факторларды анықтау үшін әрі қарай жан-жақты зерттеулер жүргізу керек.

Қолданылған әдебиет

1. Балаховский И.С. Лабораторные исследования, основанные на связывании с лигандами//Клинич. лабор. диагностика. - 2000. - №1, Ч 1. - С. 25-33.
2. Бекбергенов Б.М., Сергеева Н.А., Подачин П.В. Бактериохолия и содержание холевой кислоты в желчи при желчнокаменной болезни//Антибиотики и химиотерапия. - 1990, том 35. - № 11.- С. 37-40.
3. Бондаренко В.М., Петровская В.Г. Ранние этапы развития инфекционного процесса и двойственная роль нормальной микрофлоры //Вестн. РАМН.-1997.-Ч 3.- С.7-10.
4. Гостева В.В., Корякина И.П., Бондаренко В.М. и др. Электронно-микроскопическое изучение взаимодействия нефритогенных штаммов E.coli, несущих 3-маннозорезистентные фимбрии, с клетками линии почек человека //ЖМЭИ. - 1983. - № 7. - С. 59-62.
5. Гресь А.А., Ниткин Д.М., Вощула В.И. Коррекция метаболических нарушений при мочекаменной болезни: инструкция по применению.-Минск, 2004.-12 с.
6. Дадвани С.А., Ветшев П.С., Шулутко А.М.,Прудков М.И. Желчнокаменная болезнь. М., Медицина, 2000.
7. Наумова О.В., Белова Е.Е., Хабазова Т.И. Микрофлора кишечника и желчи у больных с воспалительными заболеваниями гепатобилиарной системы.//Респ. сб. науч. тр. «Аутофлора человека в норме и патологии и ее коррекция». - Горький, 1988, 144 с.
8. Розанов И.Б., Тепляшин А.С. Сочетание желчнокаменной и мочекаменной болезни. //Хирургия.-1987.-№ 2.-С. 55-58.
9. Руководство по неотложной хирургии органов брюшной полости //Под ред. В.С.Савельева. М., «Триада-Х», 2006.-640 с.
10. Тиктинский О.Л., Александров В.П. Мочекаменная болезнь. – СПб: Питер, 2000.
11. Швецов С.А. Клиническое значение персистентных характеристик аэробной условно-патогенной микрофлоры у больных холециститом.: Автореф. дис... канд. мед. наук. - Пермь, 1994. - 32 с.
12. Loredo-Osti J., Roslin N.M., Tessier J. et al. Segregation of urine calcium excretion in families ascertained for nephrolithiasis: evidence for a major gene. Kidney Int. 2005; 68 (3): 966-971.

Правила оформления рукописей для журнала «Вестник хирургии Казахстана»

• Формат рукописи - А4.
• Текст должен быть написан в программе Word с использованием шрифта Times New Roman, кеглем 14, с пробелами полуторными.
• Статья подается на CD-диске со вкладышем, на котором обозначается имя автора и название статьи.
• Объем рукописи: научная статья - до 5 стр, случай из практики - 3-4 стр.; обзор, лекция - не более 8 стр.
• Список литературы - минимально необходимый.
• Рукопись визируется руководителем учреждения (кафедры), научным руководителем, скрепляется печатью.
• К рукописи прилагается краткий реферат на казахском, русском, английском языках, отражающий основные положения статьи, выделяются ключевые слова, обозначается УДК.
• В конце рукописи - сведения об авторах: степень, должность, количество имеющихся публикаций.
• Адрес, телефоны (можно и мобильный), электронная почта.
• Рукопись подписывается лично автором как свидетельство полной аутентичности данных материала, ответственности автора за содержание рукописи.

Протезирование митрального клапана с сохранением подклапанных структур

Алешкин Н. Г., Нурбай Ж. Н.
Санкт–Петербургская медицинская академия последипломного образования, Санкт–Петербург

Бүгінгі күнде митральды қақпақ хирургиясында жақсы жетістектер бар, дегенменен қақпақ астындағы құрылымы сақталған митральды қақпақты протездеу методикасын пайдалану жиілігі әлі де тек артқы жақтауы сақталған митральды қақпақты "стандарттық" протездеуге жол беруде.

Considerable success was achieved in the modern mitral valve surgery; however the frequency of mitral valve prosthesis with the preservation of subvalvular structures still yields to the "standard" mitral valve prosthesis with the preservation of posterior mitral leafler.

Протезирование митрального клапана является одной из самых распространенных операций у больных с приобретенными пороками сердца, в случаях, когда реконструктивная процедура невозможна вследствие неблагоприятного или распространенного повреждения подклапанных структур. До настоящего времени, несмотря на значительные успехи в этой области хирургии, не создан идеальный искусственный протез митрального клапана (МК). В связи с этим остается актуальным поиск оптимального пути коррекции митрального порока с сохранением естественных стрктур сердца. Роль МК сводится не только к выполнению замыкательной функции [10]. Структуры клапанного аппарата активно участвуют во всем процессе сердечного цикла [6, 12]. Поэтому клапансохраняющие методики митральных пороков, являются более физиологичными и позволяют сохранить функции аппарата МК [11].

C.J.Wggers и L.M.Katz, еще в 1922 году экспериментально показали связь между стенкой левого желудочка и МК через папиллярные мышцы и сухожильные хорды, играющую важную роль в работе левого желудочка. C.W.Lillehei и соавторы в 1964 году описали и применили на практике методику митрального протезирования с сохранением задней створки МК и ее аппарата, стимулировали тем самым развитие этого направления [17].

Еще D. Hansen и соавторы [16] изучая объемные показатели сократимости миокарда в эксперементах с сердцем собаки, показали, что обе митральные створки вносят значимый вклад в систолическую функцию левого желудочка, но преобладает влияние хорд передней створки. Однако методика протезирования МК с сохранением нативного клапана не получила широкого распространения в клинической практике, а иссечение обех створок МК с подклапанным аппаратом оставалась стандартной методикой. Выбор такой методики был обусловлен использованием шаровых протезов и появлением синдрома низкого выброса, возникающего из-за несоответствия объема левого желудочка и размером протеза.

С появлением в 80-х годах современных типов протезов методика протезирования МК с сохранением подклапанных структур вновь вызвала интерес [9]. В 1983 году R.Hetzer и соавторы вновь стали использоватиь методику сохранения задней створки при протезировании МК [3]. В 80-х годах целый ряд исследователей использовали данную методику в своих работах [14, 15]. Сохранение подклапанного аппарата, по крайней мере задней створки, считается надежной мерой профилактики такого редкого осложнения как разрыв миокарда. В 1974 году R.Treasure и соавторы предложили разделить все разрывы на два типа в зависимости от локализации дефекта. К 1 типу были отнесены разрывы, возникающие вдоль задней атриовентрикулярной борозды, ко 2 типу разрывы на уровне основания папиллярных мышц. В 1977 году были описаны случаи разрыва задней стенки левого желудочка не связанные с хирургическими вмешательствами, вследствие чего они были отнесены к дополнительному 3 типу [18].

В условиях патологии, когда тот или иной элемент аппарата митрального клапана имеет значительные структурные изменения, приводящие к нарушению функции, знание и понимание анатомо-физиологических особенностей МК, помогают определить хирургическую методику.

В последнее время были предложены различные методики протезирования МК с сохранением подклапанного аппарата. Одни авторы предлагают сохранять только одну створку [1, 17], другие - заднюю и часть передней [13], третьи полностью сохраняют заднюю и переднюю створку.

Впервые методика сохранения задней створки с наложением обвивного шва была применена C.W. Lillehei и соавторы в 1964 году [17]. Сохранение передней створки с рассечением пополам и фиксацией в области комиссур было предложено S.Miki и соавт. в 1988 году [18].

Описаны и другие методики позволяющие частично или полностью сохранить переднюю створку митрального клапана и прикрепленные к ней сухожильные хорды [13,19]. По предложенной U.J. Straub и соавторами методике производилось иссечение центральной части передней створки, не затягивая ее свободные края с прикрепленными к ним сухожильными хордами. Данная методика приводит к более физиологическому ремоделированию левого желудочка после протезирования МК по сравнению с другими клапансберегающими методиками. При митральном стенозе было предложено соединять сосочковые мышцы с фиброзным кольцом при помощи искусственных хорд [8].

Проводились исследования с целью выявления наиболее эффективных хирургических методик. На сегодняшний день многие клиники сердечно-сосудистой хирургии занимаются исследованиями применения методики протезирования митрального клапана с сохранением подклапанных структур [2, 4, 5, 7]. По данным этих авторов выявлено, что данная методика

приводит к улучшению и более полному восстановлению сократительной функции левого желудочка в отдаленном послеоперационном периоде. Так же, позволяет полностью восстановить изоволюмическую фазу систолического сокращения у пациентов с митральной недостаточностью и не ухудшает фазу изоволюмии у больных с митральным стенозом. Новая методика практически исключает опасность возникновения разрывов левого желудочка по I и II типу (R.L.Treasure, 1974), за счет сохранения аннулярно-папиллярного контакта и практически не естественного распределения силовых нагрузок в зоне между фиброзны кольцом и основанием папиллярных мышц.

Анализ литературы свидетельствует об отсутствии единого подхода к методике выполнения операции протезирования митрального клапана с сохранением подклапанных структур, поэтому очень важно изучить эффективность и оценить результаты хирургического лечения митральных пороков в зависимости от вида хирургической коррекции (протезирование с и без сохранения подклапанного аппарата митрального клапана).

Литература

1. Бабаджанов К.Б., Тураев Ф.Ф. Эффективность частичного сохранения подклапанных структур митрального клапана // Бюллетень НЦССХ им. А. Н. Бакулева РАМН. – 2004. – Т. 5, № 5. – С. 51.

2. Дадаев А.Я. Протезирование митрального клапана с созданием искусственных хорд: диссертация канд.мед. наук. – М., 2002.

3. Железнев С.И., Назаров В.М., Лавинюков С.О. и др. Сохранение подклапанных структур при протезировании митрального клапана // Бюллетень НЦССХ им. А.Н. Бакулева РАМН. – 2004. – Т. 5, № 11. – С. 42.

4. Иванов В.А., Свиршевский Е.Б., Михайлов Ю.Н. Ремоделирование левого желудочка при коррекции митральной недостаточности // Кардиология и сердечно-сосудистая хирургия. – 2007. – Т. 1, № 1. – С. 78 – 82.

5. Королев С.В. Универсальное хордосохраняющее протезирование створок митрального клапана: диссертация канд. мед. наук. – М., 2002, С. 112- 119.

6. Парпиев Р.С., Аманов А.А. и др. Анатомо-физиологическая обоснованность протезирования митрального клапана с сохранением клапанных структур // Бюллетень НЦССХ им. А.Н. Бакулева РАМН. – 2005. – Т. 6, № 5. – С. 49.

7. Скопин И.И., Муратов Р.М., Мироненко В.А. Варианты сохранения подклапанных структур при протезировании митрального клапана // Грудная и сердечно-сосудистая хирургия. – 2001. - № 1. – С. 26-30.

8. Скопин И.И., Мироненко В.А., Караматов А.Ш. и др. Применение нитей PTFE для реконструкции подклапанных структур атриовентрикулярных клапанов // Бюллетень НЦССХ им. А.Н. Бакулева РАМН. – 2002. – Т. 3, № 11. – С. 48.

9. Скопин И. И., Хасан Али, Муратов Р.М. Разрыв задней стенки левого желудочка после протезирования митрального клапана // Грудная и сердечно-сосудистая хирургия. – 1993. - № 4. – С. 14-18.

10. Чигогидзе Н. А. Регионарная и общая функция левого желудочка у больных ишемической болезнью в аспекте хирургического лечения: автореферат диссертации канд. мед. наук. – М., 1983.

11. Чигогидзе Н. А., Скопин И. И., Борш П.А. Регионарная и общая функция левого желудочка сердца после реконструктивных операций и протезирования митрального клапана // Грудная и сердечно-сосудистая хирургия. – 1990. - № 5. – С. 29-33.

12. Шумаков В.И., Семеновский М.Л., Соколов В.В. Протезирование митрального клапана с полным или частичным сохранением клапанного аппарата // Грудная хирургия. – 1989. - № 3. – С. 5 – 9.

13. David T.E.Mitral valve replacment with preservation of chord tendinea // Ann. Thorac. Surg. – 1986. – Vol. 41, № 6. – P. 680-682.

14. Gams E., Hagl S. et al. Significance of the subvalvular replacement of the mitral valve// J. Thorac. Cardiovasc. Surg. – 1991. – Vol. 39. – P. 5-12.

15. Gams E., Hagl S., Schad H. Importance of the mitral apparatus for left ventricular function: an experimental approach // Eur. J. Cardiothorac. Surg. – 1992. – Vol. 6. – P. 17-24.

16. Hansen D.E., Derby G. C. Relative contribution of the anterior and posterior mitral chordae tendinea to canine to canine global left ventricular systolic function // J. Thorac. Cardiovasc. Surg. – 1987. – Vol. 93. – P. 45-55.

17. Lillechei C.W., Levy M.J. Mitral valve replacement with preservation of papillary muscles and chordae tendinea // J. Thorac. Cardiovasc. Surg. – 1964. – Vol. 47, № 4. – P. 532 - 543.

18. Miller D.W., Jonson D. D., Ivey T.D. Does preservation of the posterior chordae tendinea enhance survival during mitral valve replacement? // Ibid. - 1976. – Vol. 28. – P.22-27.

19. Rushmer R. F. Cardiovascular dynamics. Philadelphia-London. – 1961. – P. 517.

Определение степени риска хирургического вмешательства и прогнозирование возможных осложнений в раннем послеоперационном периоде у взрослых больных с ДМПП

Тарланова С.Х.
Научный хирургический центр им. М.А. Топчибашева, отделение хирургии сердца, Баку, Азербайджан

Determination of the risk degree of chirurgical intervention made in adult patients in connection with ASD and forecasting of complications, which may be arisen in the early postoperational period

Tarlanova S.X

Scientifik-Surgery Centre named after M.A.Topchubashov (Direktor academician B.A .Agayev),department of cardiac surgery,Baku, Azerbaijan

Based on analysis of clinical material concerning 164 elderly patients in retrospective manner exposed to the operation in our hospital with the diagnosis: ASD, there were determined that the below specified risk-factors exerting direct influence upon the results of surgical treatment had high level prognostic information value: age group (AG), ASD's localisation (L), the initial level of pulmonary hypertension (PHT), functional class (FC), arrhythmia of supraventricular (SVA) and ventricular (VA) origin, the adjoining cardiac pathologies (ACP), chronic heart failure (CHF) and multiple organ failure (MOF), the gross total of points indicating the prognostic value of all risk factors revealed in each patient is multiplied by the point conforming to the degree of PHT.

PI = [AG +L+FC+SVA+VA+ACP+ IHD +CHF+MOF] x (PHT)

According to the prognostic index's level, the operation risk degree is determined as follows:

PI < 25 points, - I degree (below).

Pİ 25 – 75 points, - II degree. (average).

Pİ > 75 points, - III degree. (higher).

Актуальность проблемы

Несмотря на значительные успехи хирургии сердца, проблема коррекции врожденных пороков сердца (ВПС) у больных старшего возраста далека от своего разрешения. По мере развития данной области хирургии пороки, ранее считающиеся безнадежными, пересматриваются и изыскиваются пути их коррекции.

По данным ВОЗ в настоящее время в США 85% больных с ВПС привлекаются к операции до подросткового возраста. Тем не менее, на сегодняшний день в США зарегистрировано около миллиона больных старшего возраста с диагнозом ВПС, которым ежегодно выполняется 20.000 операций на открытом сердце. Следует отметить, что отказ от хирургического лечения ВПС в большинстве случаев приводит к возникновению серьезных нарушений ритма, пульмонарной гипертензии (ПГ) и сердечной недостаточности, тяжелым формам бактериального эндокардита и ревмокардита. Однако, хирургическая коррекция дефекта межпредсердной перегородки (ДМПП) у пациентов старшей возрастной группы сложна и довольно часто сопровождаются серьезными послеоперационными осложнениями и высокой летальностью.

Как и во всех сферах хирургии, в кардиохирургии также предварительное прогнозирование результатов хирургического лечения болезней, основываясь на объективные критерии, является вопросом, имеющим важное практическое значение. Так, предварительное прогнозирование характера и частоты встречаемости осложнений, которые могут иметь место в ранний период после хирургического вмешательства, планируемого в связи с какой-либо болезнью, создает почву для осуществления превентивных профилактических и лечебных мер, направленных на их предотвращение.

Цель исследования

Учитывая это, мы поставили целью разработку специальной балльной системы, позволяющей заранее прогнозировать вероятность возникновения многих осложнений, характерных для ранее периода после устранения ДМПП хирургическим путем у больных старше 16 лет, основанной на объективные критерии. Для достижения данной цели, в первую очередь, было осуществлено решение такого важного вопроса, как установление факторов риска, вызывающих возникновение осложнений, наблюдаемых в ранний период после операций «открытое сердце», проведенных у взрослых больных в связи с ДМПП, и оценка их прогностической значимости.

Материалы и методы исследования

В результате ретроспективного анализа клинического материала, касающегося 164 взрослых больных, подвергнутых операции в нашей клинике с диагнозом ДМПП, установлено, что следующие факторы риска, влияющие непосредственно на результат хирургического лечения, обладают высокой прогностической информативностью: возрастная группа (ВГ), локализация ДМПП (Л), первичная степень пульмональной гипертензии (РНТ), функциональный класс (ФК), аритмии суправентрикулярного (СВА) и желудочкового (ЖА) происхождения, сопутствующие кардиальные патологии (СКП), хроническая сердечная недостаточность (ХСН) и полиорганная недостаточность (ПОН).

I. Возрастные группы (ВГ). В зависимости от принадлежности больных к той или иной возрастной группе, прогностические баллы установлены как нижеследующее:

1). Возрастная группа 16-20 лет - 1 балл
2). Возрастная группа 21-30 лет - 1 балл
3). Возрастная группа 31-40 лет - 2 балла
4). Возрастная группа 41-50 лет - 3 балла
5). Возрастная группа ≥ 50 лет - 4 балла

II. Локализация дефекта (Л): Так как метод устранения, время продолжения операции и травматичность различаются в зависимости от локализации ДМПП, то и прогностическое значение оценено различными баллами.

1). Центральные дефекты - 1 балл
2). Нижние и задние дефекты - 2 балла
3). Верхние дефекты - 3 балла
4). Первичный ДМПП - 4 балла

III. Степень пульмональной гипертензии (РНТ). Так как РНТ, возникающий в процессе естественного течения ДМПП у взрослых больных, является самым серьезным фактором риска, влияющим непосредственно на результаты хирургического лечения, степень ее тяжести оценена как нижеследующее:

1. 0 - I степени - 1 балл
2. II степени - 3 балла
3. III степени - 5 баллов

IV. Функциональный класс (ФК). Ввиду того, что принадлежность больных к определенному функциональному классу устанавливается согласно клиническому течению болезни, степени ограничения их физической толерантности, степени нарушения функционального состояния сердечно-сосудистой системы, внешнего дыхательного аппарата и других жизненно важных органов, он может быть оценен как прогностический критерий, оказывающий серьезное влияние непосредственно на результаты хирургического лечения:

1) I ФК - 1 балл
2) II ФК - 2 балла
3) III ФК - 3 балла
4) IV ФК - 5 баллов

V. Суправентрикулярные аритмии (СВА). Прогностическое значение СВА, которая является самой часто встречаемой в дооперационный период у взрослых больных, находившихся на лечении с ДМПП, и осложняющей течение постопереционного периода, сопровождаясь гемодинамическими нарушениями, оценено как следующее:

1) Нарушение атровентрикульярной проводимости (НАВП) - «нет» – 0 балл; «есть» – 2 балла
2) Мерцательная аритмия (МА) - «нет» – 0 балл; «есть» – 2 балла
3) Суправентрикулярная пароксизмальная тахикардия (СВПТ) - «нет» – 0 балл; «есть» – 3 балла

VI. Желудочковые аритмии (ЖА). Так как ЖА, возникающая у взрослых больных в процессе естественного течения ДМПП относительно в редких случаях, но сопровождающаяся серьезными гемодинамическими нарушениями, является более важным фактором риска, их прогностическое значение оценено еще выше:

1) Желудочковая экстрасистолическая аритмия (ЖЭА) - «нет» – 0 балл; «есть» – 3 балла
2) Желудочковая пароксизмальная тахикардия (ЖПТ) - «нет» – 0 балл; «есть» – 5 баллов

VII. Сопутствующие кардиальные патологии (СКП). Многие сопутствующие кардиальные патологии, наблюдаемые наряду с ДМПП и требующие хирургической коррекции, значительно увеличивая объем, показатели времени операции и травматичность, признаны в качестве факторов риска, обуславливающих возникновение более серьезных осложнений в постоперационный период, по своим прогностическим значениям оценены различными баллами:

1) Аномальный дренаж легочных вен (АДЛВ) - «нет» –0 балл; «есть» –1 балл
2) Трикуспидальная недостаточность (ТН) - «нет» –0 балл; «есть» –1 балл
3) Пролапс митрального клапана (ПрМК) - «нет» –0 балл; «есть» –3 балла
4) Дефект межжелудочковой перегородки (ДМЖП) - «нет» –0 балл; «есть» –3 балла
5) Пороки митрального клапана (ПМК) - «нет» –0 балл; «есть» –5 баллов

VIII. Ишемическая болезнь сердца (ИБС). Так как подключение ИБС у больных взрослой группы во всех случаях сопровождается ограничением компенсаторных возможностей коронарного кровообращения, она серьезно осложняет естественное течение ДМПП. При ДМПП, когда потребность миокарда в кислороде повышается за счет диастолической (за счет лево-правого шунта) и систолической (за счет РНТ) перегрузки, нарушение проводимости коронарных сосудов серьезно увеличивает риск хирургического лечения. Так, активизация катаболических процессов в ранний постоперационный период увеличивает вероятность ишемического поражения миокарда еще больше, создает почву для развития миокардиального ОСН и опасных аритмий. Поэтому, выявление у взрослых больных, готовящихся к операции с диагнозом ДМПП, сопутствующей ИБС оценено в 5 баллов.

ИБС- «нет» – 0 балл; «есть» – 5 баллов

IX. Хроническая сердечная недостаточность (ХСН). ХСН, возникающая у взрослых больных, у которых естественное течение ДМПП осложнено серьезным и критическим РНТ, проявляется в основном признаками недостаточности правого желудочка, и, как правило, сопровождается декомпенсацией по КБК, венозным застоем и периферическими отеками.

ХСН - «нет» – 0 балл, «есть» – 3 балла.

X. Полиорганная недостаточность (ПОН). Здесь под ПОН имеется в виду в основном хроническая печеночно-почечная недостаточность. Так как эти осложнения, как правило, развиваются на фоне хронического венозного застоя, возникшего впоследствии ХСН, они создают условие для возникновения более серьезных проблем в постоперационный период. Наличие данного осложнения, имеющего высокое прогностическое значение как серьезный фактор риска, оценено нами 4 баллами.

ПОН - «нет» – 0 балл; «есть» – 4 балла.

Прогностические значения этих факторов риска были установлены в отдельности с помощью клинических, лабораторных, ЭКГ и ЭхоКГ методов исследования, и оценены соответствующими баллами, на основе чего был вычислен *прогностический индекс (ПИ).* В то же время, в случаях, когда наблюдаются 2 и более СВА, ЖА и СП, из этой группы берется балл, соответствующий только одному фактору риска, обладающему самым высоким прогностическим значением. Для вычисления ПИ совокупность баллов, показывающих прогностическое значение всех факторов риска, обнаруженных у каждого больного в индивидуальном порядке, умножается на балл, соответствующий степени *ПГ.*

ПИ = [ВГ +Л+ФК+СВА+ЖА+СКП+ИБС+ХСН+ПОН] x (ПГ)

(здесь ВГ показывает балл, соответствующий возрастной группе, Л – локализации дефекта, ФК – функ-

циональному классу, СВА – предсердным аритмиям, ЖА – желудочковым аритмиям, СКП – сопутствующим кардиальным патологиям, ИБС – ишемической болезни сердца, ХСН – хронической сердечной недостаточности и ПОН – полиорганной недостаточности).

По уровню ПИ, вычисленного с использованием данной формулы, степень риска операции установлена в следующем порядке:

Если ПИ < 25 баллов, – *I степень* (низкая).

Если ПИ 25 – 75 баллов – *II степень* (средняя).

Если ПИ > 75 баллов – *III степень* (высокая).

С целью установления, насколько надежен данный разработанный нами прогностический метод на практике, в первую очередь, для каждого больного вычислен ПИ на основе ретроспективного анализа материалов обследования 164 больных, получивших хирургическое лечение в связи с ДМПП, и установлена степень риска операции. Далее, характер и частота встречаемости осложнений, имеющих место в ранний период после устранения ДМПП у взрослых больных, входящих в группы риска различной степени, в сопоставительном виде (Таб. 1). В данной таблице не представлены некоторые СВА и такие нарушения ритма, как блокада левой ножки пучка Гиса, наблюдаемые у большинства больных, но не сопровождающиеся гемодинамическими нарушениями.

Характер осложнение		Степени риска			Всего (n=164)
		I (n=72)	II (n=59)	III (n=33)	
Суправентрикулярные аритмии (НАВП; МА; СВПТ)	n	11	19	23	53
	%	15,3	32,2	69,7	32,3
Желудочковые аритмии (ЖЕА; ЖПТ)	n	4	9	14	27
	%	5,6	15,2	42,4	16,5
Острая дыхательная недостаточность	n	1	5	7	13
	%	1,4	8,5	21,2	7,9
Острая сердечная недостаточность	n	-	4	7	11
	%	-	6,8	21,2	6,7
Острая печеночно-почечная недостат.	n	-	3	4	7
	%	-	5,1	12,1	4,3
Гнойно-септические осложнения	n	1	3	2	6
	%	1,4	5,1	6,1	3,6
Хирургическое кровотечение	n	1	2	1	4
	%	1,4	3,4	3,0	2,4
Энцефалопатия	n	-	1	-	1
	%	-	1,7	-	0,6
Госпитальная летальность	n	-	-	2	2
	%	-	-	6,1	1,2
Всего	n	11	28	33	72
	%	15,3	47,5	100,0	43,9

* У некоторых больных встречалось 2 и более осложнений. % - частота встреча

По степени риска операции больные разделены на 3 группы – 72 больных, набравших менее 25 баллов, включены в I, 59 больных, набравших 25-75 баллов во II, и 33 больных, набравших более 75 баллов, в III группу

Как видно из таблицы у 43,9% (72 больных) из 164 больных, подвергнувшихся хирургическому вмешательству, отмечены осложнения различного характера в ранний постоперационный период – у 53 больных (32,3%) СВА, 27 больных (16,5%) ЖА, 13 больных (7,9%) ОДН, 11 больных (6,7%) ОСН, 7 больных (4,3%) ОППН, 6 больных (3,6%) гнойные септические осложнения, 4 больных (2,4%) хирургическое кровотечение и 1 больного (0,6%) энцефалопатия. В результате этих осложнений 2 больных умерли, хирургическая летальность составила 1,2% (Таб. 1).

В зависимости от принадлежности больных к той или иной группе риска, характер и частота встречаемости этих осложнений также были чрезвычайно различными.

Как видно из таблицы, из больных, входящих в I группу риска (n=72), только у 11 человек (15,3%) встречались осложнения различного характера, в основном нарушения ритма суправентрикулярного и желудочкового происхождения (у 11 и 4 больных соответственно).

Через 4 часа после операции у 1 (1,4%) больного кровотечение (гемоторакс), продолжающийся в правую плевральную полость привело к ОДН, по срочному показанию проведена рестернотомия, осуществлена остановка кровотечения.

У другого больного, входящего в данную группу, раневая инфекция, развившаяся спустя 6 дней после операции, успешно вылечено консервативным путем. Необходимо отметить, что последние осложнения (хирургическое кровотечение и раневая инфекция) не считаются характерными для больных данной группы.

Примерно у половины (47,5%) больных (n=59), входящих в группу риска средней степени (ПИ = 25-75 баллов), в первые дни после операции возникли осложнения различного характера. Несмотря на то, и в этой группе примерно половину (47,5%) осложнений составили нарушения ритма, у многих больных также наблюдались серьезные осложнения в достаточном количестве – у 5 больных (8,5%) ОСН, 4 больных (6,8%) ОДН, 3 больных (5,1%) ОППН, 3 больных (5,1%) гноение ран. Хирургическое кровотечение, отмеченное у других 2 больных (3,4%) и энцефалопатия, возникшая у 1 больного в связи с воздушной эмболией, являются осложнениями, не связанными со степенью риска операции. В данной группе случаи смерти не отмечены.

У всех 33 больных (100,0%), входящих в группу высокого риска (ПИ >75 баллов), встречены постоперационные осложнения, проявляющие в той или иной форме (Таб. 4.9). Это в основном были взрослые больные тяжелой категории (относящиеся к III-IV ФК), принятые на операцию с ДМПП, осложненный РНТ II-III степени, со сложной локализацией и сопровождающийся серьезными сопутствующими кардиальными патологиями. Многие из них были больные, получившие лечение в амбулаторных и стационарных условиях от ХСН и ПОН из-за длительных нарушений ритма. Поэтому, осложнения, отмеченные в данной группе, по своему характеру и степени тяжести значительно отличались от предыдущих групп, у более половины больных встречены одновременно 2 и более осложнений.

Можно сказать, что у всех этих больных основа нарушений ритма предсердного и желудочкового происхождения, проявляющихся постперфузионно и в первые дни после операции, и приводящих к серьезным гемодинамическим нарушениям (в 69,7% и 42,4% случаев соответственно), в большинстве случаев заложена в дооперационный период в процессе естественного течения ДМПП. Поэтому, профилактика и интенсивное лечение нарушений ритма, которые могут

возникнуть в постоперационный период, должны быть осуществлены по плану, всесторонне продуманному и полностью обоснованному с патогенетической точки зрения в дооперационный период.

Привлекает внимание тот факт, что частота встречаемости многих серьезных осложнений, возникающих у этих больных, принятых на операцию с высокой степенью риска, в постоперационный период, и представляющих реальную угрозу для жизни больных, была в 2-3 раза выше по сравнению с предыдущими группами. Как видно из цифр, представленных в таблице, у взрослых больных, входящих в группу среднего и высокого риска, в ранний период после закрытия ДМПП хирургическим путем ОДН отмечалась у 8,5% и 21,2% (больше в 2,5 раза), ОСН у 6,8% и 21,2% (больше в 3,1 раз), а ОППН у 5,1% и 12,1% больных (больше в 2,4 раза) соответственно (Таб. 1). У больных, входящих в группу риска I и II степени, случаи смерти не отмечены, тогда как смерть 2 больных (6,1%) от осложнений, имевшую место в III группе риска, следует оценить именно как логический исход вышеуказанных.

Наблюдение гнойно-септических осложнений (5,1% и 6,1%) и хирургических кровотечений (3,4% и 3,0%) в II и III группах риска с одинаковой частотой правильнее было бы объяснить не степенью тяжести больных, а в первую очередь, возникновением их в связи с допущением небрежности при выполнении асептико-антисептических правил и гемостаза.

Выводы

Таким образом, явление балльной системы, разработанной нами с целью предварительного прогнозирования осложнений, которые могут возникнуть в ранний период после закрытие ДМПП хирургическим путем у взрослых больных, высокоэффективным прогностическим методом убедительным образом доказано на основе ретроспективного анализа клинического материала, касающегося 164 больных, подвергнутых хирургическому вмешательству в нашем отделении с данным диагнозом. Оценка прогностического значения многих факторов риска, влияющих непосредственно на результаты хирургического лечения, 5-балльной системой и заблаговременное установление степени риска операции на основе вычисления ПИ индивидуально для каждого больного с использованием предложенной формулы, направлено на прогнозирование осложнений, которые могут иметь место в ранний постоперационный период, с большой вероятностью, и тем самым на их предотвращение и устранение, создает незаменимые условия для предварительного планирования и последовательного осуществления превентивных мер лечения.

Все кардиологи, работающие не только в специализированных кардиохирургических клиниках, но и в общих поликлиниках и стационарах, могут легко пользоваться данным методом прогнозирования, отличающимся крайней простотой и надежностью.

Литература

1. Амосова К.М.,Коноролова Л.П.,Ташова С.П.,Решотко Д.Ф. Особенности клиники и морфофункционального состояния сердца у больных с врожденными пороками сердца в фазе синдрома Эйзенменгера в зависимости от характера порока. Украинский терапевтический журнал. 2004; №3.стр.12-18.

2. Attie F.,Rosas M.,Granados N. Et al. Surgical treatment for secundum atrial septal defects in patients >40 years old.;J Am Coll Cardiol;2001; N38; P20035-20042.

3. Батыралиев Т.А.,Махмутходжаев С.А.,Соплевенко А.В. и др. Легочная гипертензия и правожелудочковая недостаточность. Часть III. Больные врожденными пороками сердца. Кардиология, 2006, №4, стр.64-70.

4. Бураковский В.И.,Бухарин В.А.,Плотникова Л.Р.Легочная гипертензия при врожденных пороках сердца.; М.: Медицина, 1975. 247 с.

5. Cavarocci N.C. Atrial septal defect and myocardial infarct. Ann Thorac Surg. 2002;74:1694-1695.

6. Cetta F. And Warnes C.A. Adults with congenital heart disease: Patients knowlege of endocarditis prophylaxis. Mayo Clin Proc. 1995;70:50-54.

7. Dajani A.S.,Tauber K.A.,Wilson W. et al. Prevention of bacterial endocarditis: recommendations by the American Heart Assosiation. JAMA. 1997;277: 1791-1801.

8. Simonneau G.,Galie N.,Pubin L.J. et al. Clinical classification of pulmonary hypertension. J Am Coll Cardiol. 2004;43:5S-12S.

Хирургическое лечение травмы грудной клетки

Жарылкапов Н.С.
Национальный научный центр хирургии им. А.Н.Сызганова
УДК№617. 54-001.5-07-89.

Жарақаттардың ішіндегі кеуде жарақаттары барлық механикалық жарақаттардың ішінде үшінші орында, ал өлім жағынан бірінші орында тұр.
Кеуде жарақатының емі қазіргі хирургияда ауқымды мәселелерді бірі болып табылады.
Қазіргі кезде қиын қылмыстық жағдайлардан, техниканың маңыздылығымен және өте қатты жылдамдықтың себебінен күнделікті өмірде жарақаттар туындап жатады.
Кеуде тінінің жарақатында уақытынсыз және мамандандырылған көмекте әртүрлі асқынулардың дамуы, соның ішінде ұйыған ифекциялық гемоторакс, плевра эмпиемасы, өкпе коллапсы, өкпе плевралық жылангөзінің туындауына әкеп соқтырды. Осындай асқынулардың дәлелсіз жүргізілген консервативтік емінде жәбірленушінің жалпы жағдайы өрши түсті, керекті хирургиялық ем бірнеше рет қиындатылды, осыған байланысты хирургиялық тәсіл тура әсер ету көрсеткіш болып табылды.
Жүргізілген тексеру нәтижесінде бейнеторакоскопия диагностикалық және емдік тәсілдері кеуде қуысының күдіктенген жарақаттарында қолдану торакотомияның болдырмауына әкеледі.

Chest traumas came in third place in all mechanical damages and in first place on because of injury-related deaths.
Treatment of injuries of the chest remains one of the urgent problems of modern surgery. The intensity of modern life, the richness of its technology and high-speed, complex criminal situation cause injury to the growth of our days.
Late or non-skilled care in case of chest injuries leads to the beginning and development of various complications – as s clotted infected hemothorax, pyothorax, pulmonary collapse, pulmopleural fistula. Unjustified pursue of conservative therapy of similar complications exacerbates the gravity of the overall state of the affected, significantly complicates the necessary surgical treatment, determine indications for surgical treatment and development of effective methods of surgical interventions.
According the results of the study of treatment of patients with injuries of the chest, videotoracoscopy is useful as a diagnostic and therapeutic method with suspected injury of the chest ensure the timely detection of the nature of injury. The method is minimally invasive and avoids unfounded thoracotomy.

Травма груди вышла на третье место по частоте среди всех механических повреждений и на первое место по причине смертности от травм. Лечение травм грудной клетки остается одной из актуальных проблем современной хирургии. Интенсивность современной жизни, насыщенность ее техникой и высокими скоростями, сложная криминогенная обстановка обусловливают травматизм в наши дни.

Несвоевременная или не квалифицированная помощь при травмах грудной клетки приводит к возникновению и развитию различных осложнений – свернувшийся инфицированный гемоторакс, эмпиема плевры, коллапс легкого, легочно – плевральные свищи. Неоправданно проводимая консервативная терапия таких осложнений усугубляет тяжесть общего состояния пострадавших, значительно усложняет необходимое хирургическое лечение, ставит задачи определения показаний к хирургическому лечению, разработки эффективных способов оперативного вмешательства.

По данным Г.С.Чепчерука [1], С.М.Муравьёва [2], P.F. Levis [3], Т.А. Султаналиева [4], О.К. Дарменова [5], Н.В. Миронюка [6], при повреждениях груди летальность остаётся высокой и достигает 22,4 – 30,7%, причём более половины летальных исходов приходится на поздний посттравматический период. Г.Н Цыбуляк [7] считает, что хотя до 90 годов XX века от острых травм груди погибало больше пострадавших, чем в настоящее время, однако число умерших от осложнений травмы в последние годы значительно возросло.

Вместе с тем, высокий и устойчивый уровень частоты и тяжести грудной травмы способствует тому, что у части пострадавших осложнения не диагностируются. Либо их не удаётся своевременно устранить [8,9,10], в результате чего осложнения острого периода трансформируются в поздние осложнения гнойно-воспалительного, рубцово-цирротического характера, с нарушением респираторной функции, развитием метаболических нарушений, требующих хирургической коррекции [11,12,13]. Однако из-за разрастания грубой соединительной ткани, осумкований, утолщений плевральных листков выполнение широкой торакотомии связано с травматичностью [14,15], большой интраоперационной кровопотерей [16,17,18].

Тактические вопросы диагностики, лечения и послеоперационного ведения больных, по-прежнему, остаются далекими от своего окончательного решения.

Цель исследования

Разработка способов торакоскопического лечения посттравматических осложнений травм органов дыхания.

Материал и методы исследования

В работе проведен анализ результатов лечение, за последние 20 лет наблюдались 190 больных с различными травмами грудной клетки. Больные находились в возрасте от 15 до 75 лет. До 21 года лечилось 12 пациента, от 21 до 30 лет 58 пациента, от 31 до 40 лет 53, от 41 до 50 лет 35, от 51 до 60 лет 14, свыше 61 лет 14 пациентов.

Подавляющее большинство составляли лица мужского пола в возрасте от 17 до 75 лет. Мужчин было 164, женщин - 26.

Из них 132 больных поступили в плановом порядке и 58 в экстренном порядке. Распределение больных в зависимости от возраста и пола представлено на таблице 1.

Таблица 1. Распределение больных по полу и возрасту

Пол	Возраст						
	До 20 лет	21-30 лет	31-40 лет	41-50 лет	51-60 лет	Свыше 60 лет	Всего
Мужчины	11	54	49	29	12	9	164
Женщины	1	4	4	6	6	5	26
Всего	12 (6,3%)	58(30,5%)	53(27,8%)	35(18,4%)	18(9,4%)	14(7,3%)	190

Больные разделены на 4 группы.

В первую группу включены 62 больных инфецированным гемопневмотораксом.

Вторую группу составил 27 больных с пневмотораксом.

В третью группу вошли 49 больных с эмпиемый плевры и плевритом.

В четвертую группу составили 52 больных поступившие в экстренном порядке.

У этих пациентов были установлены: посттравматический пиопневмоторакс-3, посттравматический пневмоторакс - 24, посттравматический бронхоплевральный свищ, эмпиема плевры - 22, посттравматический гемоторакс - 46, посттравматический гемопневмоторакс - 12, посттравматический фибринозный плеврит - 27, посттравматическая гематома легкого - 4, посттравматический ножевое ранение грудной клетки -41, огнестрельное ранение грудной клетки - 5, тупая травма грудной клетки - 6.

С осложненной травмой груди 132 были с закрытыми травмами и 58 с проникающими ранениями грудной клетки.

Закрытые травмы грудной клетки у 42 больных сочетались с переломами ребер: в том числе - у 15 справа, у 26 слева. В 1 случае ранения грудной клетки носили двусторонний характер. Наиболее частым осложнением в этой группе больных был гемоторакс, который наблюдался в 20 случаях; в 6 случаях сопровождался гемопневмотораксом. У 1 больной имелись гематома легкого, в 8 случаях соправождался посттравматическим пневмотораксом, у 5 больных посттравматический плеврит. У 1 больного имелись тупая травма грудной клетки, в 1 случае соправождалась огнострельное ранение грудной клетки.

Среди проникающих ранений груди осложненные травмы наблюдались у 41 больного. Из них у 17 больных имелись непроникающие ранения внутренных органов, в 5 случаях соправождалось огнострельным ранением грудной клетки, из них в 18 случаях имело место ранения с повреждением легкого, у 4 больных – ранение носили торакоабдоминальный характер. Видеоторакоскопическим способом ушивание легкого произведено 4 больным, у 3 больных произведено торакоскопическое ушивание межреберный артерии. У 10 больных произведена торакотомия, ушивание легкого. Пункционной метод лечения выполнен у 3 больных.

Всем больным с колото-резанной раной грудной стенки, с целью уточнения характера раны, производилось первичная хирургическая обработка раны. В качестве обязательного метода диагностики выполнялась обзорная рентгенография грудной клетки, которая позволяла определить наличие или отсутствие пневмоторакса, его объем и распространенность, наличие гемоторакса, гемоперикарда, степень коллапса легкого.

Проведен анализ набранного клинического материала, на основе которого были определены показания и противопоказания к проведению различных видов оперативных вмешательств в зависимости от характера, объема травмы и сроков госпитализации с момента травмы. Показаниями к экстренному оперативному вмешательству определены следующие виды травм грудной клетки:

1. Внутриплевральное кровотечение
2. Напряженный пневмоторакс
3. Тампонада перикарда
4. Пневмомедиастинум с напряжённым газовым синдромом.

Показаниями к срочному оперативному вмешательству определены следующие виды травм грудной клетки:

1. Свернувшийся гемоторакс
2. Хилоторакс
3. Ателектаз лёгкого
4. Нагноившийся гемоторакс
5. Эмпиема плевры
6. Медиастинит
7. Флегмона грудной стенки.

Показаниями к плановому оперативному вмешательству определены следующие виды травм грудной клетки:

1. Панцирный плеврит
2. Остеомиелит ребра, грудины
3. Аневризма аорты
4. Диафрагмальная грыжа
5. Инородное тело грудной полости.

Противопоказаниями явились травмы несовместимые с жизнью и агональное состояние больного.

Видеоторакоскопические операции по поводу посттравматических заболеваний грудной полости выполнены 88 пациентам, торакотомия произведена 32 пациентам, пункционным способом пролечено 28 пациентов. У 9 больных пролечено путем дренирования. У 11 больных произведено ПХО.

Наиболее часто видеоторакоскопические операции произведены по поводу гематоракса (46). (таблица 2).

Осложнения и летального исхода в послеоперационном периоде не было.

Применение видеоторакоскопии как диагностического и лечебного метода при подозрениях на ранение органов грудной клетки обеспечивает своевременное распознавания характера повреждения, является малоинвазивным методом и позволяет избежать проведение необоснованной торакотомии.

Причины развития и факторы, способствовавшие развитию поздних осложнений грудной травмы

На основании подробного анализа историй болезней 190 наблюдаемых больных нами были изучены причины развития и факторы, которые способствовали возникновению осложнений после грудной травмы. По нашему мнению, ретроспективный анализ данных случаев представляет практический интерес для ургентных хирургов, пульмонологов, терапевтов, травматологов,

врачей, которые в той или иной степени связаны с оказанием помощи пострадавшим с травмой груди и лечением её последствий. Мы посчитали целесообразным рассмотрения причин, сыгравших ведущую роль в развитии осложнений, в различные периоды травматической болезни, поскольку подобного анализа в современной литературе не встретили.

Выводы

По результатам проведенного исследования и лечения больных с травмами грудной клетки, применение видеоторакоскопии как диагностического и лечебного метода при подозрениях на ранение органов грудной клетки обеспечивает своевременного распознавания характера повреждения, является малоинвазивным методом и позволяет избежать необоснованных торакотомии.

Таблица 2- Распределение пациентов в зависимости от характера заболевания, способа лечения.

Нозология	Основ. группа	Контрольная группа				Всего
	Видео-торако-скопия	Торако-томия	Ангио-графия	Пункция, дрени-рование. ПХО	Не опе-рированных	
Гемопневмо-торакс	10	2				12
Гемоторакс	29	9		6	2	46
Гематома легкого	2				2	4
Пневмо-торакс	8			13	3	24
Пиопневмо-торакс		2	1		1	4
Эмпиема плевры	16	2		2		20
Плевриты	14	1		11	2	28
Ножевое	8	13		16	4	41
Тупая травма	1				6	7
Огне-стрельное		3			1	3
Всего пациентов	88	32	1	48	21	190

Список литературы

1. Чепчерук Г.С. Патогенез и профилактика посттравматической эмпиемы плевры //Грудная хирургия. М.1988.-№3.-С.-59-63.

2. Муравьев С.М. Комплексная профилактика гнойно-воспалительных осложнений при травме груди // Грудная хирургия.-М.1985.-№ 1.-С.-55-58.

3. Lewis F. R. Thoracic trauma //Surg. Clin. N.Amer.-1982, 62.-Nt.-P.-97-104.

4. Султаналиев Т.А., Тлеуф Б.Д., Джоробеков А.Д., Козлова М.А., Аманбаев С.М. Хирургическая тактика при гемотораксе. Сборник «Актуальные вопросы хирургии, печени и желчных путей». Нарын.1998.-С .-56-58.

5. Султаналиев Т.А., Тлеуф Б.Д., Аманбаев С.М., Дарменов О.К. Хирургическая тактика при проникающих ранениях грудной клетки. Межвузовский сборник научных работ, посвященной 60-летию профессора Э.А. Апсатарова. Клиническая хирургия.- 1999.-С.-68-69.

6. Миронюк Н.В., Сарбасова Ш.И., Бисенова Н.М. и соавт. Этиологическая структура гнойно-воспалительных заболеваний различной локализации //Перспективы развития хирургии в III тысячелетии.-Астана.- 2000.-С.-319.

7. Цыбуляк Г.Н. Синдром острой дыхательной недостаточности у взрослых при тяжелых механических повреждениях (шоковое легкое) //Вестник хирургии им. И.И. Грекова.-1998.-№2.-С.-139-143.

8. Султаналиев Т.А., Тлеуф Б.Д., Аманбаев С.М. Тактика лечения свернувшегося гемоторакса. Межвузовский сборник научных работ.- Алматы. –Новгород. 1997.-С.-51-53.

9. Султаналиев Т.А., Тлеуф Б.Д., Аманбаев С.М., Козлова М.А. Лечебная тактика при гемотораксе. Тезисы международного конгресса ассоциации хирургов им. Н.И. Пирогова.-Санкт-Петербург. 1997.-С.-61-62.

10. Султаналиев Т.А., Аманбаев С.М., Тлеуф Б.Д. Хирургическая тактика при травмах груди.- Конгресс хирургов Казахстана.- 1997.-С.-166-167.

11. Султаналиев Т.А., Тлеуф Б.Д., Козлова М.А., Аманбаев СМ. Хирургическая тактика при проникающих ранениях груди.-Тезисы международного конгресса ассоциации хирургов им. Н.И. Пирогова.- Санкт-Петербург.-1997.-С.-43-44.

12. Миронюк Н.В., Тё Л.Б., Сайбель А.Х. Ранения сердца и перикарда //Физиология и патология экстремальных и терминальных состояний.- Алматы. 1992. -С.-127-129.

13. Coselli J.S., Mattox K.Z., Beall A.C. Recvaluation of Carly evacuation of clotted haemothorax //Amer.J.Surg.- 984. -Vol. 148. №6. -P. -786-790.

14. Цыбырнэ К.А., Гладун Н.В., Балика И.М. и др. О хирургическом лечении остеомиелитов и хондритов ребер //Хирургия грудной стенки и лечение кардиоспазма: Тезисы докладов VIII расширенного пленума проблемной комиссии “Грудная хирургия”. Рига.- 1990.- С. -105-106.

15. Барский Б.В., Жестков К.Г. Новые возможности в лечении тяжёлой закрытой травмы груди: торакоскопическая фиксация флотирующих переломов рёбер //Эндохирургия XXI век №1(21).-2005.-С.-5.

16. Маслов В.И., Тахтамыш М.А., Кретов А.И. Лечение множественных переломов рёбер //Хирургия. 4. 2000.-С.-32-35.

17. Лохвицкий СВ., Ламм Я.Е., Баширов А.Б. и др. Лечение остеомиелита грудины, ребер и гнойных хондритов //Хирургия грудной стенки и лечение кардиоспазма: Тезисы докл. VIII расширенного пленума пробл. комиссии “Грудная хирургия”. –Рига.1990.-С.-61-62.

18. Вишневский А.А., Головтеев В.В., Перепечин В.И. Хирургическое лечение хронического остеомиелита грудины и ребер //Хирургия.-1999.- №9. -С.-55-57.

Гамартома легкого

Сундетов М.М.
Национальный научный центр хирургии им. А.Н.Сызганова
УДК: 616.24-006.03

Өкпенің гамартомасы
Сундетов М. М.
А.Н.Сызганов атындағы Ұлттық хирургиялық ғылыми орталығы,
Алматы, Қазақстан Республикасы
Мақалада өкпенің гамартомасы бар 28 науқасты зерттеу және хирургиялық емдеудің нәтижелері талқыланды. Өкпе гамартомасы бар 72 жасар науқасты хирургиялық әдіспен емдеудің тәжірибесі көрсетілді.
Өкпенің гамартомасын хирургиялық емдеуге дейін ерте анықтау қыйын мәселе екені айқындалды.
Кілтті сөздер: өкпенің гамартомасы

Hamartoma of the lung
Sundetov M.M.
National Scientific Center of Surgery named after A.N. Syzganov,
Almaty, The Republic of Kazakhstan
In this paper results of diagnostic and surgical treatment for 28 patients with hamartoma of the lung at the National Scientific Center of Surgery are presented. An experience of lobectomy over gamartomy lung in a patient 72 years. Established to carry out verification gamartomy lung before surgery is difficult.
Key words: hamartoma of the lung.

Гамартомы возникают в результате нарушения миграции клеток в легких в антенатальный период. Они относятся к порокам развития легких и представляют собой дизэмбриональные образования, состоящие из элементов бронхиальной стенки и легочной паренхимы [1, 2]. В научной литературе встречаются встречаются различные названия этого порока: гамартохондрома, бронхиальная гамартома, лимфоидная гамартома, гамартобластома, липогамартома, остеохондрома и др. Впервые гамартома (от греческого «гамартия» - ошибка, изъян) была описана E. Albrecht в 1904г. [3]. Частота гамартом среди хронических неспецифических заболеваний составляет 0,25-0,4% [4, 5, 6].

Дифференциальная диагностика гамартом представляет большие трудности, их приходится дифференцировать со многими заболеваниями: раком легких, эхинококковой кистой, туберкулемой, доброкачественными опухолями и кистами.

В торакальном отделении Национального научного центра хирургии им. А.Н.Сызганова с 1980 года по 2005 год оперировано 7797 больных, среди которых гамартомы были установлены у 28 (0,4%) больных. Заболевание у 25 больных протекало бессимптомно, поэтому были выявлены при проведении профилактических рентгенологических обследований. У троих пациентов новообразование в легком выявлено по обращаемости, из них у одного пациента отмечалось кровохарканье. Все они поступили на обследование с диагнозом: «Периферическое округлое образование легкого». Мужчин было больше - 17, а женщин - 11. Возраст больных составлял от 18 до 72 лет.

Таблица 1 - Распределение пациентов по полу

Пол	Больные	%
Женщины	11	39,3
Мужчины	17	60,7
Всего	28	100%

На обзорной рентгенограмме и томограммах у всех пациентов тень имела округлую форму с четкими контурами, средней интенсивности. Из них у 9 в центре образования определялись неравномерно расположенные известковые включения в виде крупинок. У всех больных изменений в окружающей легочной ткани не отмечались. Диаметр образований колебался от 2 до 5 см. Гамартомы локализовались в правом легком у 16 пациентов, в левом - у 12. Во всех наблюдениях гамартомы располагались внутрилегочно, чаще (53,6%) в верхних долях легких.

Таблица 2 - Локализация гамартом легкого

Локализация	S_{4-5}	Верхн. доля	Нижн. доля	Всего
Левое легкое	1	8	3	12
Правое легкое	5	7	4	16
Всего	6	15	7	28
%	21,4	53,6	25	100

Объем вмешательства зависит от локализации опухоли. Количество энуклеаций (13) и атипичных (12) резекций при гамартомах было примерно одинаковым, так как даже интраоперационно сложно было исключить туберкулему. Расположенные субплеврально и кортикально гамартомы энуклеируются. При локализации в толще легкого и сращена с бронхом или сосудами производили атипичную резекцию. Лобэктомию (3) производили в тех случаях, когда имелись вторичные изменения.

Клиническое наблюдение.

Больной К., 72 лет, (и.б. №6916) поступил с жалобами на боли в правой половине грудной клетки, кашель с отделением гнойной мокроты, повышение температуры тела, слабость и недомогание. Из анамнеза: у больного около 30 лет назад было обнаружено новообразование в правом легком. От предложенного оперативного лечения тогда отказался. Ухудшение состояния отмечает в последний месяц. Страдает сахарным диабетом 2-типа средней тяжести. Состояние при поступлении средней тяжести. Телосложение нормостеническое, умеренного питания. Кожные покровы и видимые слизистые обычной окраски, периферические лимфоузлы не увеличены. В легких везикулярное дыхание, справа сухие хрипы. Тоны сердца ритмичные, приглушены. АД 130/80 мм. рт. ст. Пульс 60 ударов в минуту, удовлетворительного наполнения. Язык влажный. Живот мягкий, безболезненный. Печень и селезенка не

увеличены. Щитовидная железа не увеличена. При рентгенобследовании (рис.1, 2) в верхней доле правого легкого выявлено новообразование размерами 6,5Х7,5 см неправильной формы с гладкими краями и известковыми включениями. Фибробронхоскопия: верхнедолевой катарально-гнойный эндобронхит справа в стадии обострения, вдавление извне бронха B_1. На ЭКГ: электрокардиостимулятор, ритм навязан. УЗИ сердца: склероз аорты, снижение сократительной способности миокарда левого желудочка. УЗИ органов брюшной полости: гепатомегалия, диффузные изменения паренхимы печени. Спирография: умеренное снижение вентиляционной способности легких по рестриктивному типу.

После предоперационной подготовки (антибактериальная и кардиотропная терапия) выполнена торакотомия справа. При ревизии в S_{1-2} обнаружено плотное новообразование размерами 6,5Х7,5Х8,0 см, плотно спаянное с грудной стенкой. Верхняя доля выделена из спаек, при этом выявлено, что новообразования плотно сращена с верхнедолевым бронхом и при попытке их отделить выделился густой гной. Установлено нагноение новообразования с прорывом в верхнедолевой бронх. Была выполнена верхняя лобэктомия. Патоморфологическое заключение: нагноившаяся гамартохондрома. Послеоперационный период протекал без осложнений, больной выписан в удовлетворительном состоянии.

Очаговые образования легких представляют определенную трудность при постановке диагноза, особенно при дифференцировке с эхинококковой кистой, так как эхинококкоз является противопоказанием для применения бронхоскопии с трансбронхиальной биопсией. Дифференциация процессов необходима, потому что от этого меняется тактика лечения и объем оперативного вмешательства. Для установления точного диагноза считаем необходимым проведение комплексного обследования, включающего ИФА, ПЦР, УЗИ и компьютерную томографию.

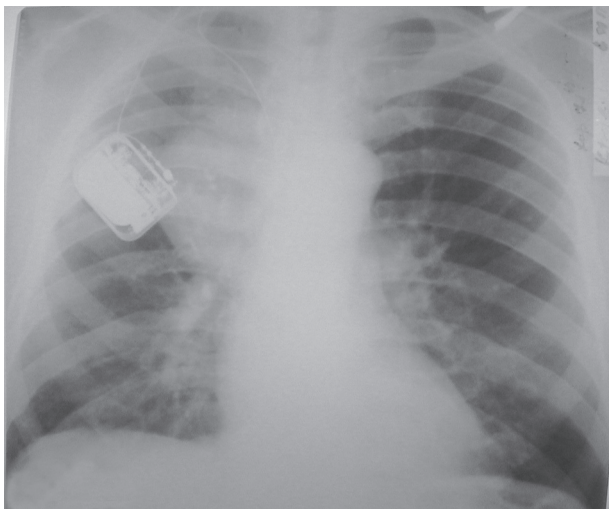

Рис.1. Обзорная рентгенограмма грудной клетки больного К., 72 лет.

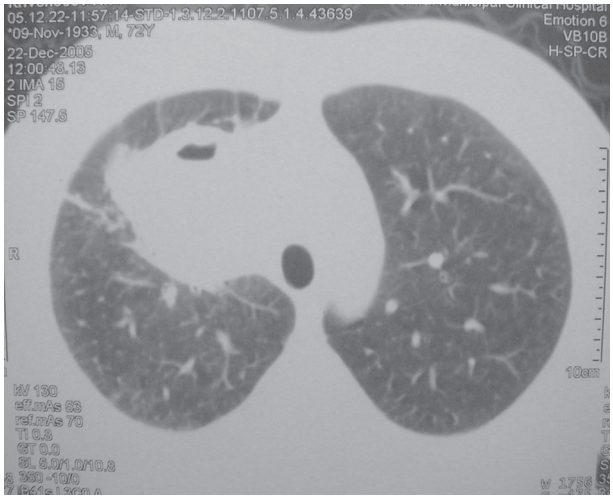

Рис.2. Компьютерная томограмма грудной клетки больного К., 72 лет.

Литература

1. Горовенко Г.Г., Клименко В.И., Когосов Ю.А., Мельник В.М. Дифференциальная диагностика и тактика лечения больных с гамартохондромой легкого// Грудная хирургия - 1985. - №5 - С.37-41.

2. Лазюк Г.И. Тератология человека.- М., Медицина, 1979. - С.234-235.

3. Albrecht E. Ueber Hamartome. - Verh. Dtsch. path. Ges., 1904, Bd 7, S.153-157.

4. Блинова О.А., Шаров Ю.К. К дифференциальной диагностике гамартохондром// Вестник рентгенологии и радиологии - 1988.- №3 -С.81-83.

5. ПикуновМ.Ю. Множественные хондроматозные гамартомы легких // Хирургия. 2004. № 9. С. 66-67.

6. Рагулин Ю.А., Ланцов Д.С., Малик С.С., Медведев В.Н. Рецидив гамартомы легкого с эндобронхиальным ростом // Грудная и сердечно-сосудистая хирургия. 2006. № 3. С. 67-69.

Оценка риска развития несостоятельности культи бронха после пневмонэктомии

Назыров Ф.Г., Худайбергенов Ш.Н., Рамазанов М.Е., Ирисов О.Т., Хаялиев Р.Я., Эшонходжаев О.Д.
Республиканский специализированный центр хирургии им. акад. В. Вахидова, Узбекистан
Национальный научный центр хирургии им. А.Н. Сызганова

Проблема профилактики и хирургического лечения бронхоплевральных свищей постоянно находится в центре внимания хирургов пульмонологов, широко и всесторонне продолжает освещаться в многочисленных публикациях [1, 2, 4, 9, 10]. Внедрение широкого спектра методик ушивания культи бронха и способов укрепления позволило качественно улучшить результаты операций у этого контингента больных, но при этом именно многочисленность вариаций ушивания и укрепления, а также индивидуально различное их предпочтение для разных хирургических школ, наряду с продолжением исследований в этом направлении оставляет проблему в разряде актуальных [3, 5, 6, 7, 8].

Анализ влияния различных факторов на частоту развития НКБ после ПЭ показал, что все предрасполагающие причины в зависимости от этиологии основного заболевания можно разделить на несколько групп. Так, для пациентов онкологического профиля выделено три группы факторов: факторы пола и возраста; факторы сопутствующих заболеваний и факторы тактики оперативного вмешательства. Для больных с гнойными заболеваниями легких опорное значение имеют только первые две группы из перечисленных. Согласно статистическому анализу для адекватной оценки влияния различных факторов необходима их унификация и определение трех групп риска: группа минимального риска, группа среднего риска и группа максимального риска.

Рассмотрим первую группу факторов риска у больных онкологического профиля. Возраст и пол имеют важное значение, что отражают результаты изучения частоты НКБ в зависимости от указанных факторов. При локализации основного процесса в левом легком в группу минимального риска можно отнести только пациентов мужского пола до 40 лет и женского пола до 60 лет. В свою очередь все мужчины старше 40 лет и женщины старше 60 лет должны быть отнесены к группе риска со средним значением.

При локализации основного процесса в правом легком в группу минимального риска могут быть отнесены только мужчины и женщины до 40 лет. Тогда как женщины старше 40 лет и мужчины 40-60 лет составляют группу среднего риска, а пациенты мужского пола старше 60 лет, в виду высокой частоты НКБ, должны быть отнесены в группу максимального риска развития этого осложнения.

Следующая группа – это факторы сопутствующей патологии. Доказанное влияние на повышение риска развития НКБ обострения после операции ХОБЛ, а также высокий удельный вес этого осложнения в группе больных с сопутствующей патологией сердечнососудистой системы обуславливают необходимость учета этих заболеваний на этапе планирования хирургического лечения. При этом профилактика обострения ХОБЛ должна осуществляться на всех этапах лечения и уже до операции необходима не только верификация сопутствующей патологии легких, но и включение в предоперационную подготовку специфических мер, направленных на снижение риска развития НКБ.

При локализации основного процесса в левом легком в группу минимального риска могут быть отнесены только те пациенты, у которых на дооперационном этапе не выявлено сопутствующей патологии легких и (или) сердечно-сосудистой системы. Пациенты с выявленной сопутствующей хронической патологией легких или сердечно-сосудистыми заболеваниями, а также при их сочетании, должны быть отнесены в группу среднего риска.

В свою очередь локализация процесса в правом легком, при отсутствии указанных сопутствующих заболеваний, также обуславливает минимальный риск развития НКБ. Выявленные сопутствующие ХОБЛ или патология сердечно-сосудистой системы у больных онкологического профиля повышает риск до среднего значения, тогда как сочетание указанных сопутствующих заболеваний сопровождается самым высоким риском развития НКБ, что соответственно требует включения этих пациентов в группу максимального риска.

Третья группа факторов для больных онкологического профиля – это факторы тактики оперативного вмешательства. Эта группа является наиболее принципиальной, так как определенный риск имеют фактически все этапы операции. При локализации процесса в левом легком группу минимального риска составляют пациенты, которым планируется стандартная ПЭ или ПЭ с расширенной лимфодиссекцией. Расширение объема оперативного вмешательства с резекцией трахеи и наложением ТБА обуславливает среднюю степень риска, но только для пациентов после левосторонней ПЭ. В свою очередь при правосторонней локализации опухоли, минимальный риск вмешательства будет только при выполнении стандартной ПЭ, тогда как расширенная лимфодиссекция повышает риск развития НКБ после ПЭ до среднего уровня, а расширение объема до резекции трахеи обуславливает самый высокий риск – группа максимального риска.

На рисунке 1 отображена схема определения группы риска развития НКБ после ПЭ у больных онкологического профиля с учетом трех основных предрасполагающих факторов.

Для оценки эффективности внедренного алгоритма мы разделили больных в зависимости от предпринятой тактики лечения. Контрольную группу (КГ) составили 477 пациентов. Из них 390 больных были с различными опухолями легких и 87 пациентов с гнойными заболеваниями легких. Все больные были госпитализированы до 2006 года. Основную группу (ОГ) составили 98 пациентов (72 больных были с опухолями легких и 26 пациентов с гнойными заболеваниями легких),

поступившие за 2006-2008гг, у которых предпринята разработанная тактика хирургического лечения, основанная на определении групп риска развития НКБ после ПЭ (табл.1).

Таблица 1. Распределение больных КГ и ОГ по патологии

Патология	КГ		ОГ		Всего	
	abs	%	abs	%	abs	%
Онкологич. заболеван. легких	390	81,8%	72	73,5%	462	80,3%
Гнойные заболеван. легких	87	18,2%	26	26,5%	113	19,7%
Итого	477	100,0%	98	100,0%	575	100,0%

В контрольной группе НКБ развилась у 52 (10,9%) пациентов, при этом у больных онкологического профиля частота этого осложнения составила 10,5% (41 пациент), а с гнойными заболеваниями легких – 12,6% (11 пациентов) (рис.2).

В ОГ НКБ отмечена у 3 (3,1%) больных, при этом у больных онкологического профиля частота этого осложнения составила 2,8% (2 пациента), а с гнойными заболеваниями легких – 3,8% (1 пациент).

Для адекватной оценки произведено ретроспективное распределение больных по группам риска в КГ и проспективное в ОГ (табл.2).

Таблица 2. Распределение больных КГ и ОГ в зависимости от группы риска развития НКБ после ПЭ

Группа	Группа риска развития НКБ					
	Миним. риск		Средн. риск		Максим. риск	
	abs	%	abs	%	abs	%
КГ	234	49,1%	181	37,9%	62	13,0%
ОГ	37	37,8%	39	39,8%	22	22,4%
Всего	271	47,1%	220	38,3%	84	14,6%

В группу минимального риска включен 271 больной, что составило 47,1%, в группу среднего риска – 220 пациентов, что составило 38,3% и в группу максимального риска отнесено 84 больных, что составило 14,6%.

В среднем внедрение тактики хирургического вмешательства на основе разработанной факторной оценки степени риска развития НКБ после ПЭ позволило снизить частоту этого осложнения с 10,9% до 3,1%.

В зависимости от стороны поражения отмечено, что недооценка факторов риска после ПЭ слева в контрольной группе привела к НКБ у 6,2% больных при минимальном риске, 12,7% – при среднем риске и 18,8% – при максимальном риске. Тогда как в основной группе отмечен только один (8,3%) случай НКБ у больного со средним риском развития НКБ.

Недооценка факторов риска в КГ при ПЭ справа обусловила развитие НКБ у 13,6% пациентов со средним риском и 26,7% с максимальным риском, тогда как этот показатель в ОГ составил 3,7% и 6,7% соответственно.

Внедрение тактики хирургического вмешательства на основе разработанной факторной оценки степени риска развития НКБ после ПЭ позволило снизить частоту этого осложнения с 10,9% до 3,1%, при этом в зависимости от стороны поражения недооценка факторов риска обуславливает повышение частоты НКБ с 1,9% до 8,8% – после ПЭ слева и с 4,3% до 15,4% – после ПЭ справа.

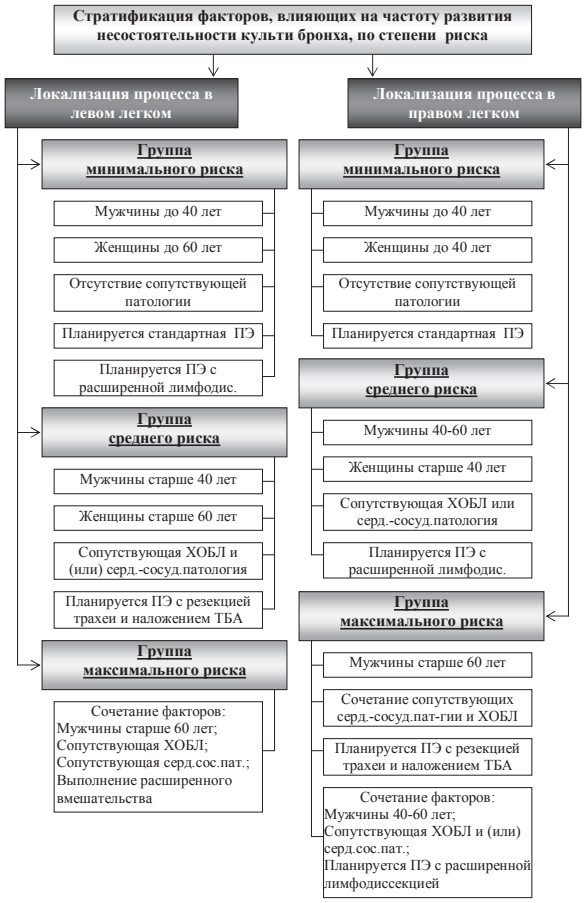

Рис. 1 Определение группы риска развития НКБ после ПЭ у больных онкологического профиля

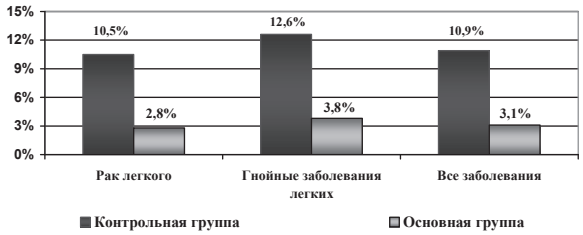

Рис.2 Частота развития НКБ после ПЭ у больных в исследуемых группах в зависимости от патологии

Среди других осложнений после ПЭ отмечены различные специфические и неспецифические осложнения, частота которых колебалась от 0,6% до 32,9% у пациентов контрольной группы и до 10,5% среди больных в ОГ. Всего больных с осложнениями в КГ было 173 (36,3%), а в основной 15 (15,3%), при этом их частота особо не отличалась внутри групп в зависимости от стороны поражения. Наиболее часто в группах исследования отмечались такие специфические осложнения как эмпиема плевры, обострение ХОБЛ, дыхательная недостаточность и неспецифические осложнения как нагноение послеоперационной раны. В 9 (1,9%) случаях в КГ и 2 (2,0%) случаях в ОГ после ПЭ отмечено развитие аррозивного кровотечения, при этом консервативные мероприятия оказались неэффективны у 6 и 1 больных, что потребовало проведение реопераций для остановки кровотечения.

Частота развития специфических осложнений со-

ставила в КГ 29,8% (142 пациента) и в основной группе 13,3% (13 пациентов), при этом после ПЭ слева частота составила 29,6% (97) и 11,5% соответственно и справа 30,2% и 15,2%.

Таким образом, внедрение тактики хирургического вмешательства на основе разработанной факторной оценки степени риска развития НКБ после ПЭ позволило снизить частоту различных послеоперационных осложнений с 36,3% (173) до 15,3% (15), при этом развитие специфических осложнений сократилось 29,8% до 13,3%.

Среди всех специфических осложнений следует отметить обострение ХОБЛ, которое отмечено у 143 (30,0%) больных КГ и 10 (10,2%) пациентов в ОГ.

Частота выявленной ХОБЛ составила у больных КГ онкологического профиля – 50,8% слева и 58,1% справа, тогда как среди пациентов с гнойными заболеваниями легких частота ХОБЛ достигла 80,6% и 64% соответственно. Обострение ХОБЛ у больных онкологического профиля после операции послужило фактором риска развития НКБ у 14,8% после ПЭ слева и 22,% после ПЭ справа, среди пациентов с гнойными заболеваниями легких 12,0% и 18,8% соответственно.

Внедрение небулайзерной терапии позволило в ОГ снизить риск обострения ХОБЛ до 16,1% после ПЭ слева и 17,2% после ПЭ справа, при этом частота развития НКБ на фоне сопутствующей ХОБЛ уменьшилась до 3,2% и 6,9% соответственно.

В зависимости от стороны поражения и степени риска этот показатель был также различный. Так, после левосторонней ПЭ умерло 16 (4,9%) больных в КГ и 1 (1,9%) в ОГ.

После левосторонней ПЭ при минимальном риске развития НКБ летальности не отмечено, при среднем риске в КГ летальность составила 11,3%, в ОГ фатальных исходов не отмечено, при максимальном риске в КГ летальность была 18,8%, в ОГ 14,3%. Следует отметить, что в ОГ при максимальном риске умер один пациент от инфаркта миокарда.

После правосторонней ПЭ всего умерло 18 (12,1%) больных в КГ и 2 (4,3%) пациента в ОГ. При минимальном риске развития НКБ летальности также не отмечено, при среднем риске в КГ летальность составила 10,9%, в ОГ 3,7%, при максимальном риске в КГ летальность была 20,0%, в ОГ 6,7%.

В структуре летальности на долю НКБ после ПЭ приходится 50,0% (17 из 34 больных) среди пациентов КГ и 33,3% (1 из 3 больных) в ОГ. Среди других причин летальности отмечены пневмония единственного легкого, инфаркт миокарда, острое нарушение мозгового кровообращения, острая сердечнососудистая недостаточность и аррозивное кровотечение.

Таким образом, в зависимости от степени риска развития НКБ после выполнения ПЭ частота летальности может достигать 11,0% – при среднем риске и 22,6% – при максимальном риске, при этом внедрение тактики хирургического вмешательства на основе разработанной факторной оценки степени риска развития НКБ после ПЭ, позволило снизить частоту летальности с 7,1% (34 из 477 пациентов в КГ) до 3,1% (3 из 98 пациентов в ОГ).

Литература

1. Порханов В.А., Поляков И.С., Кононенко В.Б. с соавт. Анализ результатов профилактики и лечения несостоятельности культи бронха после пневмонэктомии //Материалы первой международной конференции по торако-абдоминальной хирургии, 5-8 июня 2008г. Москва С. 292-293.

2. Лишенко В.В. Профилактика и лечение несостоятельности культи бронха и бронхиальных свищей после пневмонэктомии //Материалы первой международной конференции по торако-абдоминальной хирургии, 5-8 июня 2008г. Москва С. 292

3. Bauman JE, Mulligan MS, Martins RG. et al. Salvage lung resection after definitive radiation (>59 Gy) for non-small cell lung cancer: surgical and oncologic outcomes. //Ann Thorac Surg. 2008 Nov;86(5):1632-8; discussion 1638-9.

4. Galetta D, Veronesi G, Solli P. et al. A safe and effective method for an immediate bronchopleural fistula repair //Minerva Chir. 2007 Apr;62(2):137-9

5. Hamad AM, Marulli G, Sartori F, Rea F. Pericardial flap for bronchial stump coverage after extrapleural pneumonectomy; is it feasible? //Eur J Cardiothorac Surg. 2008 Dec;34(6):1255-6. Epub 2008 Oct 9.

6. Harenberg PS, Viol AW, D'Amico TA. et al. Thoracic wall defect reconstruction and dead space obliteration with an intra-extrathoracic free flap //Chirurg. 2009 Mar 12.

7. Karamustafaoglu YA, Yoruk Y. Non-treated late bronchopleural fistula //Eur J Cardiothorac Surg. 2008 Jul;34(1):208

8. Kakadellis J, Karfis EA. The posterior membranous flap technique for bronchial closure after pneumonectomy //Interact Cardiovasc Thorac Surg. 2008 Aug;7(4):638-2.

9. O'Neill A, Beddy P. Bronchopleural cutaneous fistula //AJR Am J Roentgenol. 2008 May;190(5):W315.

10. Souilamas R, Mostafa A, Guillemain R. et al. Single-lung transplantation for cystic fibrosis and metachronus pneumonectomy: case reports. //Transplant Proc. 2008 Dec;40(10):3594

Альтернативные методы предупреждения осложнений хирургического лечения туберкулеза легких

Зетов А.Ш.
Национальный центр проблем туберкулеза, г.Алматы

При хирургическом лечении туберкулеза легких многие известные виды дополнительной герметизации культи усеченного бронха не всегда решают проблему развития ее несостоятельности. [1, 2,].

В Национальном центре проблем туберкулеза с 1999 года стали применять адсорбирующее раневое покрытие Тахокомба компании «Никомед» при операциях на легких. В отделении легочной хирургии пластина Тахокомба использована у 30 пациентов. У 3 (10,0%) пациентов был туберкулезный процесс в виде туберкулем, у 24 (80,0%) был фиброзно-кавернозный туберкулез легких. У остальных 3 (10,0%) больных была пострезекционная эмпиема плевры плевры с бронхиальными свищами.

Бактериовыделителей было 16 (53,3%), из них у 8 (26,6%) выявлена полирезистентность к противотуберкулезным препаратам первого ряда. Больным произведено 30 оперативных вмешательств, из них прецизионных резекций – 3 (10,0%), сегментарных резекций – 5 (16,6%), лобэктомий – 5 (16,6%), пневмонэктомий – 10 (33,3%), трансстернальных трансперикардиальных окклюзий главного бронха – 4 (13,3%), окклюзий главного бронха из контрлатерального доступа – 2 (6,7%), а пластика бронхиального свища была выполнена 1 (3,3%) пациентке.

Из 30 больных, которым для дополнительной герметизации культи было применено адсорбирующее раневое покрытие Тахокомб, эффективнсоть хирургического лечения достигнуто у 28 (93,3%). У 2 (6,7%) больных, перенесших трансстернальную трансперикардиальную окклюзию главного бронха с дополнительной герметизацией центрального и периферического концов бронха, в сроки 7 и 18 дней возникла реканализация.

В 2002г. был разработан и внедрен в практику – способ пластики культи бронха аутоангиотрансплантатом после пневмонэктомий и лобэктомий у больных туберкулезом легких. Оперирован 21 пациент с применением аутоангиопластики культи резецированного бронха. У всех пациентов установлен диагноз фиброзно-кавернозного туберкулеза легких. Бактериовыделителей было 20 (95,2%), из них у 16 (76,2%) была выявлена резистентность к противотуберкулезным препаратам основного ряда. Среди оперативных вмешательств было 5 (23,8%) лобэктомий, 16 (76,2%) пневмонэктомий. В ближайший послеоперационный период у 2 (9,5%) больных после пневмонэктомии развилась клиника бронхиального свища.

Отсутствие реакции иммунного отторжения, надежность пластики бронха, предохраняющая шов культи в период ее вторичного заживления от формирования сообщения между культей и плевральной полостью, позволили достигнуть эффективности применения аутоангиотрансплантата 90,5%.

С 2009 года стала применяться проленовая сетка фирмы «Джонсон и Джонсон» при различных видах операций на легких с целью профилактики возникновения бронхиальных свищей, которая использована у 26 больных туберкулезом легких.

По клиническим формам туберкулома была в 2 (7,7%) случаях, кавернозный туберкулез легкого в 4 (15,4%) и фиброзно-кавернозный туберкулез легкого в 20 (76,9%) случаях, один из которых был с эмпиемой плевры с бронхиальным свищом. У всех больных установлена резистентность к противотуберкулезным препаратам первого и второго ряда.

Бацилловыделение при поступлении было у 8 (30,7%) больных, непосредственно перед операцией у 6 (23,0%) больных.

Всего было выполнено 26 оперативных вмешательств. Способ заключался в укреплении механического шва или культи усеченного бронха путем наложения поверх него лоскута проленовой сетки и фиксации П-образными швами на атравматической игле

В ближайший послеоперационный период осложнения в виде развития бронхиального свища не наблюдалось. Преимуществом способа явилось то, что при резекции легкого укрепление механического шва путем наложения и фиксации поверх него проленовой сетки улучшает условия для заживления и предупреждает развитие бронхиального свища.

В лечении туберкулеза первостепенное значение имеет рациональная химиотерапия с учетом лекарственной чувствительности МБТ к противотуберкулезным препаратам. Хирургические методы используются при неэффективности консервативного лечения, и ввиду роста лекарственно-устойчивого туберкулеза они требуют постоянного совершенствования. Разработанные методы применения пластины Тахокомба, аутоангиотрансплантанта и проленовой сетки показал их высокую эффективность (более 90,5%) и позволили сделать вывод, что они являются эффективными альтернативными дополнительными средствами профилактики бронхиальных свищей, которых следует рекомендовать для более широкого применения во фтизиохирургии.

Литература

1. Абисатов Х.А. Плевризация культи бронха после обработки ее аппаратом УКБ -25. //Здравоохранение Казахстана. – 1963, №3, С. 31-34.
2. Григорян В.А., Скляров П.М. Влияние способа укрытия культи бронха на исходы оперативного лечения. //Грудная хирургия, 1987, №2, С.59-63.

Эзофагеальное стентирование при раке пищевода

Жураев Ш.Ш., Байтилеуов Т.А., Шайхиев Е.У., Садыков Н.К., Шокебаев А.А.
Национальный научный центр хирургии им. А.Н. Сызганова

Карцинома пищевода является относительно часто встречающимся заболеванием с неблагополучным прогнозом. В Республике Казахстан проблема заболеваемости раком пищевода является одной из наиболее актуальных. Ежегодно в республике выявляется свыше 1500 новых пациентов с данной патологией, при этом, смертность от данного заболевания занимает третье место среди всех злокачественных новообразований [1].

К сожалению, более половины больных данной патологией, на момент обращения в онкологический стационар, не подлежат хирургическому лечению [2]. Радикальная хирургическая резекция возможна менее чем в половине случаев. Основной причиной отказа пациенту в операции является местная распространенность опухолевого процесса, либо обширное лимфогенное и гематогенное метастазирование – более, чем у 75% пациентов, на момент выявления заболевания, имеется поражение лимфатических узлов [3]. Даже после радикальной операции, около 20% больных страдают от дисфагии, вызванной либо рецидивом опухоли, либо стриктурой анастомоза.

По этой причине, паллиативные методы выходят на первый план в лечении пациентов с опухолевой обструкцией пищевода. Эти методы включают в себя паллиативные резекции и шунты, лучевую и химиотерапию, периодическое бужирование и баллонную дилатацию, абляцию опухоли с помощью неодим-иттриевого-алюминий-рубинового лазера, установку пищеводного стента или эндопротеза, чрескожную гастростомию или комбинацию вышеперечисленных методов [4]. Основой для решения вопроса о тактике паллиативного лечения является возможность улучшения качества жизни и социальной адаптации пациентов с учетом распространенности заболевания, функционального статуса, а главное – прогноза его дальнейшего течения [5].

Опухолевые обструкции пищевода лечат с помощью паллиативного эндопротезирования вот уже более 100 лет. Первые протезы из слоновой кости и самшита устанавливались через рот и фиксировались снаружи, в одном случае даже с помощью привязывания протеза к усам [6]. Наступление эры гибкой эндоскопии и использование флюороскопического контроля позволило существенно увеличить безопасность установки жестких пищеводных стентов, хотя ее ни в коей мере нельзя было назвать нерискованной процедурой. Стандартом являлась подготовительная дилатация пищевода за 4-5 дней до введения жесткого эндопротеза до размеров, на 2-4 Fr превышающих диаметр самого протеза (48-51 Fr – 16-17 мм). При этом количество непосредственных осложнений превышало 20%, а летальность при метаанализе опубликованных серий составила 8,6% [7]. Непосредственными осложнениями являлись кровотечение, перфорации, нарушение дыхания вследствие сдавления трахеи, смещение эндопротеза. Отдаленные осложнения включали миграцию протеза, эрозию пищевода с последующим кровотечением или образованием эзофаготрахеальной фистулы. Описаны обрастание протеза опухолью, хроническая аспирация и окклюзия просвета трубки комками пищи. Вот почему жесткие пластиковые стенты практически перестали применяться в клинике после появления существенно более безопасных и эффективных саморасширяющихся стентов.

Разработка и внедрение саморасширяющихся пищеводных стентов преследовали цель уменьшения числа осложнений, связанных как с процедурой, так и с самими стентами. В отличие от жестких эндопротезов установка саморасширяющегося стента технически проще и сопряжена с меньшим риском кровотечения или перфорации, к тому же не требуется избыточной предилатации пищевода. Упругая и в то же время гибкая конструкция саморасширяющихся стентов позволяет использовать их даже при наличии существенной извитости сужения. Несмотря на значительно более высокую стоимость металлических саморасширяющихся стентов, исследования подтверждают их большую безопасность и эффективность по сравнению с пластиковыми эндопротезами за счет снижения частоты и тяжести осложнений и как следствие – количества повторных вмешательств. При этом уменьшается время пребывания пациента в стационаре и достигаются лучшее качество и большая продолжительность жизни больных [8].

Для определения локализации и протяженности стриктуры вначале выполняется эзофагография. Пациент размещается на флюороскопическом столе на левом боку. Используется седация, область глотки обрабатывается лидокаиновым спреем. Для прохождения стриктуры применяют подходящие ангиографические проводники и катетеры. Проводник и катетер заводят в 12-перстную кишку, чтобы обеспечить максимально стабильное их положение, после чего обычный проводник меняют на более жесткий. Для предилатации стриктуры перед установкой стента используют 15-миллиметровый баллон, заполняемый контрастом, разбавленным наполовину водой. После предилатации по проводнику под флюороскопическим контролем в пищевод проводится стент на доставляющей системе. Необходимо, чтобы он по длине покрывал дополнительно по 2-3 см пищевода от каждого края опухоли. Рекомендуется примерно 60% длины стента располагать над серединой стриктуры, чтобы уменьшить риск возможной его миграции. Протяженные стриктуры могут потребовать несколько стентов, перекрывающих друг друга.

Сразу после стентирования с целью выявления возможных осложнений процедуры (например, перфорации пищевода) и для подтверждения проходимости стента в пищевод через катетер вводится неионный контрастный препарат. После прекращения действия седативных препаратов больному можно позволить выпить небольшое количество воды. На следующий день

снова выполняется эзофагография для уточнения необходимости дополнительных вмешательств. Например, недостаточно раскрывшийся стент может потребовать дополнительной баллонной дилатации. При миграции устройства возможна установка дополнительного стента. При этом следующий стент устанавливается коаксиально с наложением на предыдущий эндопротез, что предотвращает дальнейшую миграцию. Если по данным эзофагографии подтверждается правильное положение и проходимость стента, пациент может быть переведен на пероральное питание. Рекомендуется употребление размельченной пищи с тщательным ее пережевыванием и употребление карбонатной минеральной воды после еды для уменьшения рефлюкса и очищения просвета стента.

Пищеводный рефлюкс периодически возникает у любого пациента после установки стента, особенно после стентирования пищеводно-желудочного соединения. Симптомы рефлюкса хорошо контролируются назначением омепразола после процедуры. В последнее время появились также стенты с антирефлюксным клапаном, который, однако, не исключает рефлюкс полностью.

Непосредственный технический успех может быть достигнут в 100% случаев с уменьшением степени дисфагии у 83-100% пациентов [9, 10, 11]. Непокрытые стенты прорастают опухолью в 20-30% наблюдений, в то время как покрытые стенты только в 2%. С отсутствием покрытия связано, однако, то, что непокрытые стенты почти не мигрируют. Миграция стента встречается в 30% использования покрытых Wallstent'ов и только в 10-15% случаев использования стентов Gianturco (COOK, Дания), особенно если они устанавливаются в пищеводно-желудочный переход, когда свободный конец протеза открывается в желудок. Новая конструкция стентов с непокрытыми участками по краям значительно уменьшает вероятность миграции [12].

Таким образом, паллиативное лечение дисфагии при неоперабельной карциноме пищевода или рецидиве карциномы на месте анастомоза – важная проблема, требующая решения. Стентирование пищевода является современным, малоинвазивным и эффективным методом лечения данной патологии.

Литература

1. Арзыкулов Ж.А., Ермекбаева Б.Е., Сейтказина Г.Д., Науанова Л.Т. Показатели онкологической службы Республики Казахстан за 2000 год (статистические материалы). – Алматы. – 2001. – 48 с.

2. Давыдов М.И., Полоцкий Б.Е., Стилиди И.С., Тер-Ованесов М.Д. Рак пищевода: современные подходы к диагностике и лечению. – М., «Русский медицинский журнал», том 14, № 14. – 2006. – с. 28-32.

3. Renkin S., Mason R.// Clin. Radiol. – 1992. – Vol. 461. – P. 373-377.

4. Low D.E., Kozarek R.A.// The esophagus: medical and surgical management // Hill L.E., McCallum R. W., Mercer D.E. et al. – Philadelphia: Sanders, 1998. - P. 47-59.

5. Скобелкин О.К., Топчиашвили З.А., Тельных М.Ю., Коньков М.Ю. Палиативное лечение рака пищевода (современные направления). – М., «Русский медицинский журнал», том 4, № 7. – 1996. – с. 3-6.

6. Knyrim K., Wagner H.J., Bethge N. et al. // N. Engl. J. Med. – 1993. – Vol. 329. – P. 1302-1307.

7. Kozarek R.A. // Gastroenterologist. – 1994. – Vol. 2. – P. 264-272.

8. Low D.E., Kozarek R.A. // The esophagus: medical and surgical management // Hill L.E., McCallum R.W., Mercer D.E. et al. – Philadelphia: Sanders, 1998. – P. 47-59.

9. Cwikiel W., Stridbeck H., Tranberg K.G., et al. // Radiology. – 1993. – Vol. 187. – P. 661-665.

10. Saxon R.R., Barton R.E., Katon R.M. et al. // Journal of Vascular and Interventional Radiology. – 1995. – Vol. 6. – P. 747-754.

11. Song H.Y., Do Y.S., Han Y.M. et al. // Radiology. – 1994. – Vol. 193. – P. 689-695.

12. Sander R.R., Poesl H. // Endoscopy. – 1993. – Vol. 25 (suppl). – P. 679-682.

Модифицированный метод уретероцистонеостомии при послеоперационных стриктурах мочеточников

Алчинбаев М.К., Кусымжанов С.М., Ташенов А.С., Еремьянц Г.А., Сураужанов Д.А., Нурпеисов Е.И., Абдильманов К.М.
Национальный центр урологии им. Б.У. Джарбусынова

Политано-Леттбеттер әдесі бойынша уретероцистонеоанастомоз құру және қосымша Блохин әдісі бойынша антирефлюксті механизмі қолдана отырып жаңа құрылған анастомоздық орныннан шығу мүмкіндігін Анастомоз қысылудың дамуы жәненесепағар қуық рефлюкс даму мүмкіндігін айтарлықтай төмендетуге болады.

Thus, the probability of newly framed anastomosis separation, anastomic stricture development and rising of vesicoureteral reflux can be decreased by the creation of ureterocystoneoanastomosis (Politano-Letbetter) and additional anti-reflux mechanism according to Blokhin's method.

Основным принципом хирургического лечения больных с послеоперационными стриктурами мочеточников и мочеточниково-влагалищными свищами и является хирургическое восстановление целостности мочеточника, восстановление естественного адекватного оттока мочи из почки на стороне поражения. Травмы мочеточника происходящей во время операции и связаны, как правило, со следующими причинами: пересечением мочеточника перевязкой мочеточника, прошиванием мочеточника, рассечением стенки мочеточника. По данным авторов такого рода повреждения мочеточников являются следствием гинекологических вмешательств в 1- 12,3% случаев (Dowenig R.F., Corriee J.N.,1986.). Реже мочеточники повреждаются при акушерских операциях. Описаны случаи повреждения мочевыводящих путей при выполнений эндоскопических операций в гинекологии (Лоран О.Б., Годунов Б.Н., 2000.). Особую актуальность проблеме придает то, что эта патология возникает чаще всего в молодом, детородном и трудоспособном возрасте, нередко принимает затяжное течение, трудно поддается лечению, рецидивирует, приводит к длительной и стойкой утрате трудоспособности, а также к тяжелым моральным и физическим страданиям женщин и поэтому имеет не только медицинское, но и социальное значение [Кан Д.В.,1972]. Интраоперационная травма различных отделов мочеточников может иметь самый разнообразный характер. Кроме непосредственного, разной степени тяжести механического воздействия на мочеточник в ходе самого оперативного вмешательства, послеоперационное скопление экссудата и присоединение вторичной инфекции усиливают риск ишемического некроза его стенки (Комяков Б.К., Гулиев Б.Г., 2007., Газимагомедов Г.А. 1998., Lambaudie E., Boukerrou M., 2000.).

Для хирургического лечения повреждений нижнего отдела мочеточников, как правило, применяются операция уретероцистонеостомии в различных модификациях. Предложено около 100 методов реимплантации мочеточников в мочевой пузырь. Однако, несмотря на большое разнообразие методов уретероцистонеостомии остается высокая частота таких послеоперационных осложнений, как отхождение культи мочеточника от мочевого пузыря, образование стриктуры вновь созданного соустья, появление пузырно-мочеточниковго рефлюкса и другие. В настоящее время наибольшее распространения получили методы уретероцистонеостомии по методам Сампсона, Фрича, Боари, Н.А.Лопаткина, Д.В.Кана и другие. Вместе с тем, несмотря на достаточное большое разнообразие существующих методов уретероцистонеостомии остается на высоком уровне частота таких послеоперационных осложнений, как отхождение культи мочеточника от мочевого пузыря, образование стриктуры вновь созданного соустья и развитие обструктивного уретерогидронефроза, развитие послеоперационного пузырно-мочеточникового рефлюкса.

По нашему мнению развитие подобных послеоперационных осложнений во многом связано с несовершенством техники используемых операции. В своей повседневной клинической практике (на протяжении более 5 лет) мы используем модифицированный нами метод уретероцистонеостомии по методу Политано-Летбеттера с выполнением, при формировании анастомоза, дополнительного антирефлюксного механизма по Блохину и установкой в просвет мочеточника внутреннего стент-катетера. Использование данной модифицированной методики выполнения уретероцистонеостомии позволило нам значительно улучшить результаты операции, существенно снизить количество послеоперационных осложнений за счет особенностей выполнения хирургического вмешательства создающего более благоприятные условия для скорейшего приживления имплантированного мочеточника к стенке мочевого пузыря за счет соединения посредством узловых швов (атравматический викрил и кетгут 3/0 и 4/0) однородных тканей и формирования из дистального конца мочеточника слизистой «манжетки». Последняя предотвращает, по нашим данным, как вероятность развития послеоперационной стриктуры сформированного устья мочеточника, так развитие пузырно-мочеточникового рефлюкса. Использование при этом способа внутреннего дренирования почки на стороне поражения посредством стента, в отличие от ранее широко используемого мочеточникового интубатора, позволяет создать асептические и более физиологические условия для заживления раны и формирования анастомоза, а также является профилактикой инфицирования нозокомиальной инфекцией мочевого тракта так как исключает прямой контакт последнего с внешней средой.

Операция уретероцистонеостомия по Политано-Летбеттеру в нашей модификации осуществляется следующим образом. Производится мобилизации расширенного дистального отдела мочеточника (рис.1) до места его ятрогенного сужения (перевязки, пересечения). В этом месте мочеточник прошивается и пересекается в пределах здоровых тканей (рис.2)

После вскрытия стенки полости мочевого пузыря на соответствующей боковой его стенке выше старого устья производится подслизистый тоннель длиной до 1,5 – 2,0 см (рис.3), переходящий в мышечно-серозный слой стенки мочевого пузыря наружу (рис.4). Через сформированный таким образом тоннель в полость мочевого проводится дистальный конец резецированного мочеточника. Таким образом, чтобы без натяжения из под слизистого тоннеля выступала часть мочеточника длиной 1,0 – 1,5 см (рис.5). Накладывается 3 – 4 серо-серозных атравматических викриловых шва (3/0) на прилегающие стенки мочеточника и мочевого пузыря (рис.6). После этого дистальный конец мочеточника выворачивается по типу «манжетки» и при помощи атравматических кетгутовых швов (4/0) формируется анастомоз со стороны слизистой мочевого пузыря таким образом, чтобы с друг с другом соприкасались слизистые стенки мочеточника и мочевого пузыря (рис.7) после чего по просвету мочеточника в сторону почки проводится стент (рис.8). Клиническую эффективность данного метода уретероцистонеостомии положительно демонстрируют результаты представленных ниже урограмм.

Больной Д., 40 лет поступившей с диагнозом – ятрогенная травма нижнего отдела левого мочеточника осложненного мочеточниково-влагалищным свищем. Больной была выполнена операции уретероцистонеостомия по вышеизложенной методике. На экскреторной урограмме выполненной до операции отмечается выраженное расширение левой лоханки и мочеточника до уровня его ятрогенного повреждения (рис.9). На контрольной экскреторной урограмме выполненной через 3 месяца после операции отмечается удовлетворительная функция почки с оперированной стороны и отсутствие признаков уретеропиелэктазии и пузырно-мочеточникового рефлюкса (рис.10).

Уретероцистонеостомия по модифицированной нами методике произведена в 27 клинических наблюдениях. Во всех случаях достигнуты положительные результаты, выражающиеся в отсутствии объективных жалоб со стороны больных, удовлетворительное состояние секреторно-экскреторной функции почки на стороне поражение, отсутствие признаков стриктуры в области анастомоза и пузырно-мочеточникового рефлюкса, отсутствие признаков наличия мочевого свища

Таким образом, снижение вероятности отхождения вновь созданного соустья, развития стриктуры анастомоза и возникновения пузырно-мочеточникового рефлюкса можно достигнуть путем создания уретероцистонеоанастомоза по методу Политано-Летбеттера с созданием дополнительного антирефлюксного механизма по методу Блохина.

Литература

1. Комяков Б.К., Гулиев Б.Г., Родыгин Л.М. Оперативное лечение ятрогенных повреждений мочевыводящих путей и их осложнений// Урология. – 2007. - № 3. – с.7-11.
2.Klusia S.B. Eltratamiento guirurgicode las fistulas urogenitales.– Sinop. absl. Ginee.- 1970.-V.17.- №1.- P. 41-48.
3.Dowenig R.F., Corriee J.N., Sandier C.M. Jatrogenic uretral injury// J. Urol. – 1986. – Vol.135. - №1. - p.912-915.
3. Покровский В.А., Юмашева З.А. Мочеполовые фистулы, их возникновение и локализация//Акушерство и гинекология.– 1972.– № 2.- С. 36-38.
4. Кан Д.В. Руководство по акушерской и гинекологической урологии.–М.: Медицина,1986.– 488 с
5. Лопаткин Н.А. Руководство по урологии.– М., 1998.
6. Кан Д.В. Повреждения мочеточников в акушерской и гинекологической практике.– М.,1967.– 125 с.
7. Лоран О.Б. О функции почек при мочеточниковых свищах у женщин: Автореф. дис. ... канд. мед. наук.– М., 1972.– 14 с.
8. Uden N. Simple management of difficalt vesicovaginal fistulas by anterior trans-vesical approach //J. Urol.– 1985.–V. 133.– № 4,– P. 591-593.
9. Райкевич Н.П., Спирин ВА, Митряев Ю.И. О лечении мочеточниковых свищей // Материалы четвертого съезда урологов Украинской ССР.– Киев, 1985.– С. 357-358.
10.Токсанбаев А.Т. Ятрогенные травмы мочевой системы у женщин. Алматы, 2003. – 128 с.
13. Комяков Б.К., Гулиев Б.Г., Новиков А.И. и др. Оперативное лечение повреждений мочевых путей и их последствий в акушерско-гинекологической практике// Акуш. И гин. – 2004. - №6. – с.39-42.
14. Газимагомедов Г.А. Мочеточниково-влагалищные свищи: Дис… д-ра мед.наук. М.; 1998;
15. Переверзев А.С. Клиническая урогинекология. Харьков: Факт, 2000.

Қуық-қынап жыланкөзіне орай фистулопластика жасау барысында ТахоКомб пластинасын қолдану тәжірибесі

Алшынбаев М.К., Құсымжанов С.М., Сұраужанов Д.А., Еремьянц Г.А., Ташенов А.С.

Алчинбаев М.К., Кусымжанов С.М., Сураужанов Д.А., Ташенов А.С., Еремьянц Г.А.
В статье представлены данные о хирургической коррекции ятрогенных пузырно-влагалищных свищей с использованием гемосорбирующей пластины с клиническим примером.
Все больные были ранее подвергнуты различным акушерско-гинекологическим вмешательствам 27.
В большинстве случаев нами получены положительные результаты реконструктивно-пластических, восстановительных операций и дальнейшей медицинской реабилитации у данной категории больных.

Using absorbing plate at fistuloplastic
M. Alchinbaev, S. Kusymzhanov, D.Surauzhanov, A. Tashenov, G. Yeremyans
In this article authors present material about clinical experience of surgical corrections of strictures and obliterations of different sections of ureterius.
Generally, in observation were 27 patients who before had different gynecological, oncological, surgical, endoscopy and urological interventions.
For the most part of patients who were had reconstruction plastic operations and medical rehabilitations we get positive results.

Түрлі гинекологиялық және акушерлік әрекеттерді жүзеге асыру барысында қуық пен зәрағардың емқателік зақымданулары салдарынан пайда болатын несеп жыланкөздерін хирургиялық жолмен емдеу клиникалық урологияның өзекті мәселелерінің бірі болып қалуда. Осы тәрізді емқателердің неғұрлым жиі кездесетін күрделенулерінің бірі болып, түрлі авторлардың мәліметтері бойынша 10-15% көлемінде кездесетін қуық-қынап жыланкөздері саналады.

Жыланкөз қабырғасын кесу және қынаптың алдыңғы қабырғасы мен қуықтың онымен жанасатын артқы қабырғасын бөліп, оларды кейін қабаттап тігу арқылы жүзеге асырылатын қуық-қынап жыланкөздерін хирургиялық емдеудің кеңінен қолданылатын тәсілдері клиникалардың көпшілігінде дәстүрлі болып саналуда, дегенмен олардың нәтижелері тәжірибе урологтарын қажетті дәрежеде қанағаттандыра алмайды (Д.В.Кан Акушерлік және гинекологиялық урология бойынша нұсқау. - М. Медицина, 1986). Аталған операция барысында жіктердің жеткілікті герметикалылығы қамтамасыз етілмейді, бұл қуық қуысын тұрақты үрпілік түтік сүңгі көмегімен ұзақ уақыт аралығында білте қою мен ұзақ уақыт төсек тартып жатудың қажеттілігін шарттайды, ал бұл өткізілетін хирургиялық фистулопластиканың тиімділігіне өз әсерін тигізеді де, ақырында жыланкөздің қайта пайда болуына әкеледі.

Жіктердің герметикалылығын жақсарту мен хирургиялық әрекеттің тиімділігін арттыру мақсатымен, шарбының, ішперде қиығының, толық қабатты қуық қиығының және т.б. пластикалық қасиеттері қолданылды (М.Н.Зильберман, 1985; А.Д.Никольский, Л.Б.Коффи, 1980; W.Petty, Rhowy, A.Oyama, 1976). Дегенмен, пластиканың аталған танымал тәсілдерінің айтарлықтай кемшіліктері ретінде оларды өткізу барысында операцияның айтарлықтай қиындайтындығын, оның өткізілу уақытының ұзаратындығын, операция барысында (қансырау, құрсақ қуысы органдарының зақымдануы) және операциядан кейінгі (қиықтың өлі еттенуі, кесілген фистула аймағының іріндеуі) күрделенулердің пайда болу мүмкіндіктері артатындығын, ақырында аурудың қайталануларының саны арта түсетіндігін атауға болады. Бұл мақсатта, сонымен қатар, цианокрилат желімі (Е.Н.Вагнер, В.А.Орлов, 1973) және КЛ-3 полиуритан желімі (А.А.Поляков, П.С.Вукалович, 1985) сияқты синтетикалық желімдердің композициялары пайдаланылады. Дегенмен, мұндай жағдайларда синтетикалық материалдарды пайдалану да кесілген фистула аймағында ісіп қызару процесіне және синтетикалық материалдың қабылданбауына әкелетін болғандықтан, тиімсіз болып табылады.

Біздің жұмысымыздың мақсаты қуық-қынап жыланкөздерін емдеу барысында қынаптың алдыңғы қабырғасының берік бекітілуі мен герметикалануын, сондай-ақ, қолданылуының қарапайымдылығы мен ыңғайлылығын қамтамасыз етуге мүмкіндік беретін емдеу тәсілін жасау болып табылады. Біз жалпы хирургиялық тәжірибеде кеңінен қолданылып жүрген, тіндер мен гемостазды желімдеуге арналған жара жабынын абсорбциялайтын арнайы ТахоКомб препаратын пайдаландық.

«ТахоКомб» препараты жергілікті қолдануға арналған абсорбциялайтын гемостатикалық құрал болып табылады, ол бір жағынан фибрин желімінің компоненттері: қан ұйысуына септігін тигізетін жоғары қойылтылған фибриноген мен тромбинмен қапталған коллаген пластинадан тұрады. Қансыраған жарамен немесе ағза сұйықтықтарымен жанасу барысында қаптама қабатта орналасқан ұйыстыру факторлары босап шығады да, нәтижесінде тромбин фибриногенді фибринге айналдырады. ТахоКомб пластинасы полимерлену арқасында жара бетімен бірігіп желімденеді; бұл процесс барысында (3-5 минут) пластина жара бетіне жапсырылып тұруы қажет. ТахоКомб пластинасы таралады да, кейін 3-6 апта аралығында дәнекер тінмен ауыстырылады, және де ол созылып, қысқартыла алады. ТахоКомб хирургиялық тәжірибеде паренхима-

тозды органдарда гемостазға қол жеткізу мақсатында, лимфалық, өттік, ликворлық фистулаларды жабу үшін, тамырлы және абдоминальді хирургияда анастомоздарды бекіту үшін, қатты милық қабықтың ақауларын жабу және т.б. үшін кеңінен пайдаланылады.

Тәсіл мынадай жолмен жүзеге асырылады. Фистуланы кесу сатысын орындап, қынап қабырғаларына жарақаттандырмау жіктерін салғаннан кейін, алдын ала физиологиялық ерітіндіге салынып алынған ТахоКомб пластиналарын жік маңына аппликациялау жүргізіледі. ТахоКомб полимерлену арқасында жараның бетімен желімденеді.

Мұндағы пластика диаметрі қынап қабырғасы жарасының жігінің ұзындығынан біршама артық болуы тиіс. Пластина жара бетіне 3-5 минут аралығында қысқышқа қыстырылған құрғақ дәке салфеткасының көмегімен жапсырылады. Сонымен бір уақытта қынап жағынан арнайы элеватордың көмегімен оның алдыңғы қабырғасы бекітіледі. Бұдан кейін қуық қабырғасымен жанасатын жараға түйіншекті кетгут жіктері салынады. Қуық қуысы ішіне Фоли уретралық түтік сүңгісі және терідегі контрапертура арқылы эпицистостомиялық түтік орнатылады. Қуықтың алдыңғы қабырғасының жарасы Карпенко бойынша үздіксіз жікпен саңылаусыз тігіледі.

Клиникалық мысал: Науқас В., 54 жаста, емханаға қуық-қынап жыланкөзі диагнозымен келіп түскен. Анамнезден анықталғаны: оған осыдан 4 ай бұрын жатырды экстирпациялау операциясы жасалған, ол операциядан кейінгі кезеңде тесік қалыптасуы мен несеп тоқтамауының пайда болуымен күрделенген. Стационарда қажетті тексеру мен операция алдында жасалатын дайындықтан кейін, біздің ұсынылған әдістемеміз бойынша қынап қабырғасы жігін аппликациялау үшін ТахоКомб пластинасын пайдалана отырып, қуық-қынап жыланкөзінің пластикасы операциясы өткізілді. Операциядан кейінгі кезең еш күрделенусіз өтті. 4-ші тәулікте эпицистостомиялық түтік алынып тасталынды. 5-ші тәулікте науқас белсенділік таныта бастады – оған төсектен тұрып, жүруге рұқсат етілді. 7-ші тәулікте операциядан кейінгі жараның жіктері мен уретралық түтік сүңгі алынып тасталды, мұның нәтижесінде науқастың өз бетімен несеп шығаруы қалпына келді. Операциядан кейінгі 10-шы тәулікте науқас урологтың амбулаторлық бақылауына шығарылды.

Ұсынылып отырған қуық-қынап жыланкөздерін ТахоКомб пластинасын пайдалану арқылы емдеу тәсілі 27 науқаста апробацияланған. Операциядан кейінгі алғашқы кезеңдегі өткізілген клиникалық бақылаулар ұсынылып отырған тәсілдің айтарлықтай тиімділігін көрсетіп отыр, ол науқастарды ерте белсендендіру мүмкіндігінде (4-5 тәуліктерде науқастарға төсектен тұруға рұқсат етілді, ал дәстүрлі операцияларда бұл мерзім 14 тәуліктен бастап, 21 тәулік аумағында болып келді) және стационардағы операциядан кейінгі кезең мерзімдерінің 9-10 тәулікке дейін қысқаруында байқалады (дәстүрлі операцияларда бұл мерзім 20 тәуліктен бастап, 30 тәулік аумағында болып келді).

Сөйтіп, өзіміздің жеке клиникалық материалымыздың негізінде алынған мәліметтер емқателік несеп жыланкөздерін емдеу тұжырымдамасын жасауға мүмкіндік берді, оның негізіне операция алдында мұқият дайындық, сондай-ақ, хирургиялық әрекеттердің операция тиімділігін арттырып, аурудың қайталануларының пайда болу қаупін барынша төмендетуге мүмкіндік беретін жаңа тәсілдерін қолдану алынды.

Литература

1. Токсанбаев А.Т. Ятрогенные травмы мочевой системы у женщин. Алматы, 2003. – 128с.

2. Кан Д.В. Руководство по акушерской и гинекологической урологии.– М.: Медицина, 1986.– 488 с.

3. Краснопольский В.И., Буянова С.Н. Генитальные свищи.- М.: Медицина, 1994.-224с.

4. Возианов А.Ф. Пузырно- и уретрогенитальные свищи у женщин // Материалы Чевертого съезда урологов Украинской ССР.- Киев, 1985.-С.307-315.

5. Трдатьян А.А. Клинические, экспериментально-морфологические и гистологические исследования травм и свищей мочевых органов у женщин: Дис. …д-р. мед. наук. – Барнаул, 1968. – С.26.

6. Мажбиц А.М. Оперативная урогинекология. – Л.: Медицина, 1964.- 415 с.

Современный подход к лечению уролитиаза у детей

Алчинбаев М.К., Малих А.М., Омаров Е.С., Кабдолдин К.Н., Сайлыбаева А.И.
Научный центр урологии им. Б.У. Джарбусынова

Актуальность

В детской урологической практике мочекаменная болезнь (МКБ, уролитиаз) занимает одно из ведущих мест по частоте и тяжести клинического течения. Более того, настораживает тот факт, что за последние годы отмечается рост заболеваемости не только среди взрослого населения, но и среди детей практически всех возрастных групп.

Так, по данным российских авторов, с 1996 по 2004 г. в младшей возрастной группе на 100 000 населения число случаев мочекаменной болезни выросло с 17,8 до 20,1 (первично выявленной — с 5,4 до 6,0), в подростковой группе — с 25,4 до 28,9 (первично выявленной — с 68,7 до 81,7). В СНГ наибольшая распространенность МКБ, отмечается у жителей Центральной Азии, Северного Кавказа, Закавказья, Поволжья, Белоруссии, Казахстана, Алтая, Дальнего Востока, т.е. в регионах с сухим жарким климатом. Уролитиаз здесь в 2–3 раза выше, чем в других регионах.

Еще большую значимость проблеме придает тот факт, что, несмотря на широкое внедрение в урологическую практику высокоэффективных и менее травматичных методов лечения МКБ, таких как ударно-волновая литотрипсия и эндоурологические вмешательства, у детей до настоящего времени лечение мочекаменной болезни осуществляется часто при помощи открытого оперативного вмешательства, производимого детскими хирургами без участия урологов. И это притом, что в 57 – 70 % случаев при открытых операциях наступает снижение функции почки на стороне поражения и 96,2% - осложняется инфекцией мочевых путей. (Лопаткин Н.А., Дзеранов Н.К., Пугачев А.Г.,СтепановаИ.П.)

Поэтому *целью нашего исследования* стало определение современных подходов к лечению уролитиаза у детей с учетом их эффективности.

Материалы и методы

За 10 лет в НЦ урологии им. Джарбусынова пролечено более 414 детей в возрасте от 1 года до 15 лет, страдавших самыми различными формами мочекаменной болезни. 28(6,7%) детей с коралловидными формами, из которых 7 имели двусторонний нефролитиаз, 269 (64,9%)- с одиночными камнями от 0,8 до 3,0 см, 89 (21,4%) ребенка с множественными камнями и 28(6,7%)–с камнями различных отделов мочеточника. Преимущество составляли камни до 1,5 см – 76%, в то же время размер некоторых коралловидных камней достигал 6 см. Заболеваемость МКБ у мальчиков - 67%, что составило соотношение к девочкам 2:1.

В комплекс обязательного обследования входило УЗИ, обзорная и экскреторная урография, компьютерная томография, клинические и биохимические исследования крови и мочи.

Результаты и обсуждение

Лечение данных детей осуществлялось по 3 направлениям: экстракорпоральной ударно-волновой литотрипсией (ЭУВЛ), перкутанной нефролитотрипсией (литоэкстракцией) (ПН, ПЛ) и открытым оперативным вмешательством.

Более 31%(129) пациентов ранее перенесли от 1 до 3 хирургических вмешательств по поводу МКБ, что в немалой степени отразилось на функциональном состоянии почек, которое было снижено на стороне рецидива на 57%. Снижение секреторной функции составляло до 66%. 28% (40)детей имели рецидивный нефролитиаз после неоднократных оперативных вмешательств.

Применение экстракорпоральной ударно-волновой литотрипсии в качестве монотерапии имело место у 36% детей и комбинированной - у 24%. К особенностям применения экстракорпоральной ударно-волновой литотрипсий у детей следует отнести близкое прилежание почки к поверхности кожи и тот факт, что процесс развития почки у ребенка не завершен. Вот почему у детей можно осуществлять дробление на аппаратах с минимальным отрицательным давлением и с использованием преимущественно низкоэнергетичных импульсов. Уже на ранних стадиях исследования анализ показал, что у детей камни разрушаются значительно легче и при меньшем количестве импульсов, чем у взрослых, даже при минимальных режимах литотриптера.

Экстракорпоральная ударно-волновая литотрипсия нами осуществлялась на литотриптере «Litostar 2 Plus». Основным достоинством данного литотриптера является возможность гибкого варьирования энергии ударной волны низкоэнергетических импульсов применительно к особенностям детского организма. Более того, у детей из-за более выраженных ретенционных особенностей фрагменты, а также «каменные дорожки» начинают отходить в первые сутки после ЭУВЛ и в более короткие сроки с меньшими болевыми ощущениями, чем у взрослых.

Эффективность метода составила в среднем 92,4%. Самому маленькому пациенту с камнем было 1 год. Сроки наблюдения за больными детьми в отдаленном периоде составляют от 6 месяцев до 8 лет.

В сравнении с данными предоперационного обследования улучшение секреторно-эвакуаторной функции отмечено в 68,2% случаев, неизменной функция оставалась в 22,8% наблюдений. Ухудшение секреторной функции почек в отдаленном периоде и рецидив заболевания отмечался в 7% случаев.

Перкутанная нефролитотрипсия и литоэкстракция выполнена 33%(136) детям в возрасте от 1 года до 14 лет. Показаниями к вмешательству были: осложненные формы мочекаменной болезни – крупные, множественные и коралловидные камни почек (в том числе рецидивные) – 56% детей, сочетание камня почки и стриктуры лоханочно-мочеточникового сегмента –36 % (этим пациентам выполнено перкутанное удаление камня), а также неэффективной дистанционной литотрипсии – 8%.

Вмешательство проводилось в рентгеноперационной, в положении больного на животе, под внутривенной или внутримышечной анестезией в 1 этап, когда сразу же после создания пункционного доступа осуществлялась чрескожная нефроскопия и удаление камня тем или иным способом. Применяли стандартный набор для перкутанной нефроскопии, контактной литотрипсии (ультразвуковой, пневматический и электрогидравлический литоприпторы) и литэкстракции. Вмешательство заканчивали установлением нефростомического дренажа. Продолжительность операции составляла от 25 до 40 мин. После перкутанного вмешательства 76% (103) детей удалось полностью избавить от камней, 24%(33) – потребовалась дополнительная дистанционная литотрипсия для разрушения фрагментов, недоступных для эндоскопического удаления. При прослеживании динамики воспалительного процесса в почках у данных детей, до и после операции, активность его в послеоперационном периоде значительно уменьшалась. Улучшение функционального состояния почек отмечалось у 59% детей, неизменной - 31% и ухудшение наблюдалось в 10% случаев.

Ухудшение функции почек при ЭУВЛ и перкутанных вмешательств можно объяснить рядом причин: отсутствие должного амбулаторного наблюдения и комплексного лечения детей, больных мочекаменной болезнью; стойким течением воспалительного процесса мочевых путей, особенно при коралловидной форме нефролитиаза; сопутствующими аномалиями почек и верхних мочевых путей (губчатая, подковообразная, удвоенная почка).

Таким образом, подведя итоги изучения результатов вышеуказанных методов лечения уролитиаза у детей, следует отметить, что наибольший процент случаев ухудшения функции почек приходится на долю детей, перенесших открытую операцию (66%) и наименьший у детей после ЭУВЛ (7%) и перкутанной литотрипсии и литоэкстакции (10%). Учитывая, данный факт можно сделать выводы, что наиболее рациональным лечением уролитиаза у детей является экстракорпоральная ударно-волновая литотрипсия. При осложненной форме МКБ перкутанная нефролитотрипсия и литоэкстракция бесспорно является операцией выбора. Перкутанная литотрипсия и литоэкстракция не должны противопоставляться ЭУВЛ, поскольку во многих случаях эти методы взаимно дополняют друг друга. И последнее, невозможно решать вопросы лечения мочекаменной болезни без применения комплексного междисциплинарного подхода к послеоперационному лечению детей (консультации уролога, педиатра, эндокринолога, диетолога), которая также является одним из важных этапов к успешному выздровлению.

Литература

1. Н. К. Дзеранов. Современная диагностика и лечение мочекаменной болезни у детей // Материалы пленума правления Всероссийского общества урологов. М., 2007.
2. Табынбаев Н.Б.Современные методы лечения мочекаменной болезни у детей // Методические рекомендации. - Алматы, 2007г.
3. Табынбаев Н.Б. показания к применению внутреннего дренирования в лечении нефролитиаза у детей // Медицинский журнал Казахстана. - №2-3. – 2004.- С.130-133.
4. Reisiger K, Vardi I, Yan Y, Don S, Coplen D, Austin P, Venkatesh R, Bhayani S, Hmiel P, Figenshau R. Pediatric urolitiasis // Division of Urology, Washingto University School of Medicine, St. Louis, Missouri 63110, USA.Urology. 2007 Jun;69(6):1190-4.
5. Raza A., Turna B., Smith G., Moussa S., Tolley D. A. 15 years of local experience with minimally invasive endourological management of pediatric calculi//J.Urol. 2005; 174(2): 682.

Особенности морфологических изменений ректовагинальной перегородки у больных ректоцеле II, III степени

Мусаев Х.Н., Гасанов И.А. , Алиева С.А.
Азербайджанский медицинский университет, Баку.

The histologic and histochemical structure of back wall of vagina, which is the part of the rectovaginal septum have been researched in 20 patients among 109 operated with rectocele from 1997 to 2006 inclusive. The deep changes, consisting of morphologic triad "fibrosis-diselastosis-reduction and thrombosis of microcirculation " have been generally observed in patients with rectocele of III degree, who suffered from this diseases for a long period of time (more than 10 years). This morphologic changes increases the degree of risk of postoperative complications and recurrences.

Актуальность проблемы

Впервые Чарльз Денонвиль в 1836 году описал тонкий слой плотной ткани, отделяющей прямую кишку от мочевого пузыря, семенных пузырьков и предстательной железы и представил ее, как «простатоперитонеальный» мембранозный слой. Впоследствии перегородка была названа его именем и термин - фасция Денонвиля- до сих пор широко используется урологами и проктологами.(1,2,7,8) Подобная структура, отделяющая прямую кишку от влагалища и состоящая из тех же тканевых компонентов была найдена в женском тазе. В настоящее время этот слой в клинической литературе обозначается как ректовагинальная или ректогенитальная перегородка. Она состоит из коллагеновых и эластических волокон и гладких мышечных клеток, среди которых проходят нервные волокна, получающие импульсы из нижнего подчревного сплетения. (9).

Одной из патологий ректовагинальной перегородки является ректоцеле, заболевание встречающееся более чем у 13- 45% молодых рожавших женщин и характеризующееся дивертикулообразным выпячиванием передней стенки прямой кишки во влагалище.(1,8). При проктологическом осмотре ректоцеле обнаруживается у 85% женщин, жалующихся на запоры и затрудненную дефекацию (4). У 85,2% женщин непосредственной причиной заболевания является родовая травма, в основном разрывы промежности II или III степени во время родов впоследствии неушитые или неадекватно ушитые, нагноение и несостоятельность наложенных при разрывах швов, грубые акушерские манипуляции (2). Немалая роль в развитии ректоцеле принадлежит также факторам, приводящим к хроническому повышению внутрибрюшного давления, таким как упорные запоры, тяжелый физический труд. Предрасполагают к заболеванию такие факторы, как системная дисплазия соединительной ткани из-за врожденного нарушения метаболизма коллагена, нарушение иннервации мышечных структур тазового дна, возрастные изменения организма женщины, в частности потеря эластичности соединительной ткани и атрофические изменения мышц таза вследствие снижения уровня эстрогенных гормонов в период менопаузы (3,7,10).

Все вышеуказанные причины способствуют ослаблению мышечного и эластического каркаса ректовагинальной перегородки и его истончению, расхождению передних порций леваторов. В результате декомпенсации мышц таза ослабленная стенка между прямой кишкой и влагалищем вместо того, чтобы участвовать в эвакуации содержимого кишки выпячивается во влагалище по типу грыжи, затрудняя опорожнение при акте дефекации(7,9,10). Принцип лечения больных с ректоцеле II, III степени заключается в хирургическом восстановлении анатомической структуры ректовагинальной перегородки, причем при оценке конечных результатов лечения основную роль играет восстановление моторно-эвакуаторной функции прямой кишки.

Материалы исследования

В научном центре хирургии им.М.А. Топчибашева, начиная с 1997 по 2006 гг. включительно нами прооперировано 109 больных с диагнозом ректоцеле II, III степени. Возраст женщин колебался от 24 до 67 лет. Длительность заболевания варьировала от 1 года до 30 лет. Хирургическая коррекция ректоцеле осуществлялась трансвагинальным путем путем выполнения задней кольпорафии, передней леваторопластики.

Причем прослеживалась закономерность, что чем старше в возрасте была женщина и длительный анамнез с момента появления первых жалоб, тем трудновыполнима была в техническом отношении осуществление основных этапов операции в связи с крайним истончением ректовагинальной перегородки, атрофией и рубцовым перерождением со временем разошедшихся концов леватора, анального сфинктера. Это во время операции значительно усложняло отсепаровку лоскута задней стенки влагалища, выделение пучков леватора из окружающих тканей во время операции. Накладывание же швов при выполнении леваторопластики на атрофированные, с нарушенной трофикой ткани увеличивает риск прорезывания швов и возникновения в последующем рецидива заболевания (7).

С целью определения оптимального времени с момента начала заболевания, когда наиболее легко и быстро выполнима операция с наименьшей травматизацией тканей, минимальной кровопотерей и наименьшим риском развития рецидива заболевания в последующем нами проведено морфологическое исследование лоскута, выкраиваемого из задней стенки влагалища во время операции у 20 больных. Больные были разделены на 2 группы в зависимости от длительности заболевания: так 10 больных имели анамнез до 10 лет, остальные же 10 отмечали, что с момента про-

явления первых клинических проявлений прошло более 10 лет. 8 больных из первой группы страдали ректоцеле II степени, оставшиеся 2 из первой и все женщины из 2 группы имели ректоцеле III степени. Подробному общегистологическому и гистохимическому анализу подверглись все слои задней стенки влагалища, составляющую большую часть ректовагинальной перегородки, а именно слизистая, мышечная и адвентициальная оболочки, были изучены сеть микроциркуляции, артериоло-венулярные анастомозы (шунты), сеть иннервации стенки влагалища, гистохимически-морфометрически оценены такие важные элементы, характеризующие дистрофию, как тканевой отек, уровень глюкозоаминг-ликанов, интенсивность дегрануляции в тучных клетках, интенсивность фиброза и склероза.

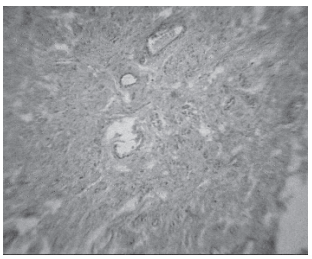

В слизистой оболочке обнаружены изменения в двух направлениях. Так у 33,7% контингента отмечалась атрофия, сглаживание и истончение покрова, которое сопровождалось значительным снижением темпа обновления эпителия и уменьшением пролиферативной активности до 1.0-3.0‰. Для 36,4 % исследуемых больных наоборот было характерно гиперплазия и утолщения покрова с достаточно высокой пролиферативной активностью, доходящей вплоть до уровня «дисплазии» (4,0-9,0%). Данная картина прослеживалась у больных второй группы с анамнезом заболевания более 10 лет. Как известно собственный слой слизистой оболочки обладает планом строения «волокнистой соединительной ткани», здесь в норме отмечается более сильное развитие коллагеновых и эластических волокон. Данный тип строения отмечался лишь у 30,0% женщин. У 70,0% исследуемых собственная пластинка слизистой оболочки подверглась атрофии, склерозу, гомогенизации и потере эластических волокон, в 40% случаев изменения носили более выраженный характер с развитием диффузного фиброза, склероза.



Рис.2.– Полосато-прерывистый склероз собственной пластинки слизистой оболочки влагалища. Частичная фрагментация пучков. Стаз в сети микроциркуляции. Женщина 56 лет, анамнез заболевания – около 30 лет.Краска: пикрофукцин;Увеличение: об. 40, ок.10.

Кстати, в собственной пластинке слизистой оболочки фиброз носил диффузный характер и его интенсивность в нашем исследовании была высокой (2,0- 4,0 у.е.; 3,3±0,19 у.е.). Этот факт относится и к склерозу (1,0-4,0 у.е.; 3,1±0,18); но, в отличие от фиброза, склероз будучи более тяжелым патологическим изменением не приобрел все же непрерывно-тотального характер и больше отмечался его полосато-очаговый вид (рис.2).

Общепринятая в литературе четкая дифференциация мышечной оболочки на два слоя (циркулярный и продольный) встречалась у очень малого количества женщин первой группы, включенных в исследование

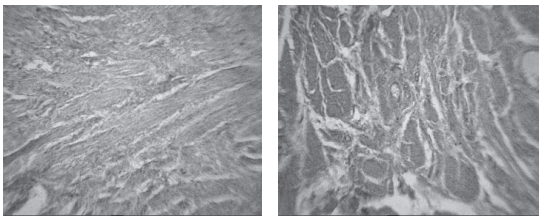

Рис.3-4 Общий микроскопический план строения мышечной оболочки влагалища. Внутренние циркулярные (3) и наружные продольные (4) векторные гладкие мышечные пучки, перегородки соединительной ткани между пучками, сеть микроциркуляции. Женщина 24 лет, анамнез 1 год.Краска: 3 – пикрофукцин; 4 – гематоксиллин-эозин;Увеличение: об. 10, ок. 12,5.

(12%; рис.3-4).

Так у подавляющего числа исследуемого контингента больных (90,0%) внутренний циркулярный слой подвергся диффузному миофиброзу, потерял пучки.

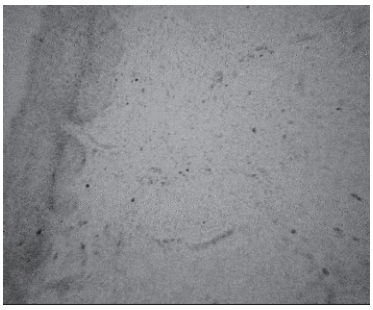

Рис 5. – Тотальный фиброз и полная потеря (замещение фиброзом) внутреннего циркулярного слоя мышечной оболочки влагалища. Тотальный фиброз стенки. Женщина 63лет, анамнез – около 20 лет. Краска: пикрофукцин;Увеличение: об. 3,2, ок.10.

Вектор наружного мышечного слоя сохранил продольный характер лишь у 12,0% больных, у 88,0% же приобрел косое направление. Отмечено, что данный вид косого продольного вектора охватывал у этих больных не только наружный слой, но в целом всю мышечную оболочку (рис.6).

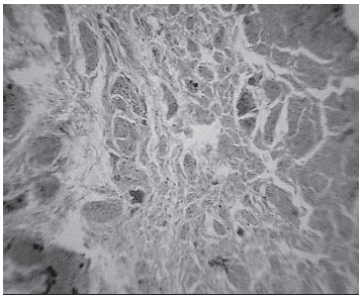

Рис. 6. – Фиброз и косой продольный характер вектора гладких мышечных пучков мышечной оболочки влагалища. Женщина 42 лет, анамнез – более 10 лет.Краска: пикрофукцин;
Увеличение: об.10, ок. 12,5.

Наружная оболочка (адвентиция) влагалища достаточно толстая, у части больных составляет можно сказать половину общей толщины стенки. Адвентиция обладает каркасом, состоящим их волокнистой соединительной ткани, но здесь были обнаружены неравномерно разбросанные жировые островки (рис.7-8).

В общем, отмечалось замещение нормального тканевого состава адвентициальной оболочки влагалища практически у всех больных аномальной, неадекватной в функциональном отношении грубоволокнистой, несформированной соединительной тканью и жиром.

В сети микроциркуляции стенки влагалища были обнаружены глубокие изменения, выражающиеся в артериальном фиброзе, ангиодеформации, венуляр-

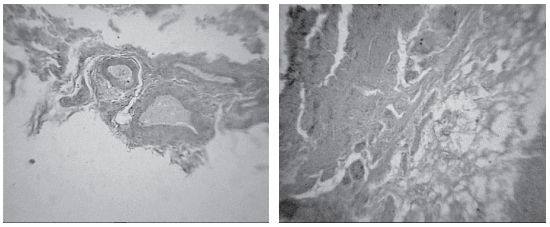

Рис.7 - 8 – Общий план строения адвентициальной оболочки влагалища. Каркас, состоящий из волокнистой соединительной ткани, сосуды (7); 8- женщина 24 лет, анамнез – 1 год. Краска: 7 – тионин; 8- гематоксилин-уранин;
Увеличение:об.10, ок.12,5.

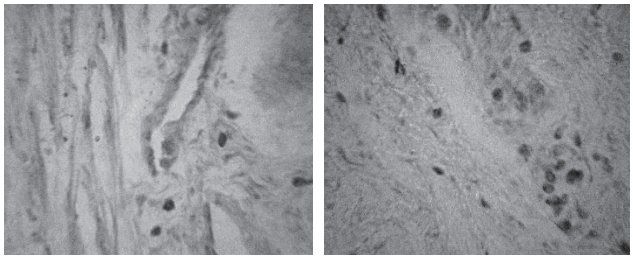

Рис.9-10 – Микроскопическая картина тучных клеток в стенке влагалища. В основном периваскулярная (9) и перинневральная (10) локализация. Полиморфизм. Дегрануляция.9 – женщина 37 лет, длительность заболевания - 5-6 лет; 10 – женщина 42 лет, длительность заболевания - более 10 лет. Краска: тионин;
Увеличение: 4.27-об. 25, ок. 12,5.

ном стазе, минимально-максимальные показатели микрососудов в различных оболочках были в пределах 31,0-39,0/мм² (в среднем – 36,6±2,0/мм²).У 88,0% больных наблюдался массивный фиброз, закупорка тромбами, частичная или же субтотальная облитерация артериоло-венулярных анастомозов, имеющих важное значение в функционировании органа. Соответствующие показатели плотности также были не высокие (23,0-40,0; 33,3±2,1/мм²).

Выраженные изменения были прослежены в пучках микронервов адвентициальной и мышечной оболочек и нервных окончаниях, являющихся морфологической основой чувствительной иннервации стенки. Большая часть нервных пучков у 90,0% больных находилась в состоянии фиброза (нейрофиброза). Во многих случаях же наблюдался фиброз и склероз даже в нервах крупного калибра.

У больных исследуемого контингента в оболочках стенки влагалища гистохимически-морфометрически оценен один из важнейщих элементов, характеризующих дистрофию – тканевой отек и уровень глюкозоамингликанов. Фактически во всех случаях, даже на фоне выраженного фиброза и склероза, в собственной пластинке слизистой оболочки, мышечной оболочке и особенно в каркасе адвентициальной оболочки обнаружен интерстициальный отек. Его интенсивность варьировала от низкого уровня (1.0 у.е., у больной I группы) до максимума (4,0 у.е., у больной II группы), в основном же была на средне-высоких уровнях (2,5±0,13). Аналогичные изменения касались и глюкозамингликанов, непосредственно характеризующих отек.

В микрозонах тканевой стенки исследованы и воспалительные инфильтраты. Несмотря на то, что у исследуемого контингента больных не отмечались кольпо-вагиниты тяжелой степени, у большего их числа обнаружен «катаральный асептический или же бактериальный кольповагинит».

Тучные клетки также были специально исследованы морфо-гистологически и морфометрически. Выяснено наличие прямо пропорциональных взаимоотношений между интенсивностью отека в стенке влагалища, повышением гистохимического количества глюкозоамингликана и нейродеформации между уровнем секреции биологически активных веществ тучных клеток (рис.9-10).

Таким образом, у исследуемого контингента больных в стенке влагалища было более выражено гипоплазия и гиперплазия покровного эпителия, фиброз, склероз, дисэластоз различной интенсивности начиная с собственной пластинки вплоть до наружных границ адвентициальной оболочки; деформация, редукция сетей микроциркуляции, микроиннервации; частичная редукция и тромбоз артериоло-венулярных шунтов; повышение степени отека и количества характеризующих его кислых глюкозоамингликанов, гиперплазия и гиперфункция тучных клеток. Принципиальные изменения состояли из морфологической триады «фиброз –дисэластоз -редукция и тромбоз микроциркуляции ». Эти морфологические изменения были выражены у больных с анамнезом заболевания более 10 лет, страдающих ректоцеле III степени и сопровождались значительным искажением нормального анатомическо-гистологического строения ректовагинальной перегородки. Все это приводит к тому, что при выполнении хирургического вмешательства в данных условиях в техническом отношении усложняется препаровка задней стенки, дифференцировка элементов ректовагинальной перегородки при накладывании швов, понижается степень надежности выполненной леваторопластики в условиях фиброза- дисэластоза стенки и повышается угроза несостоятельности наложенных швов и последующего рецидива. Морфологический анализ препаратов, взятых из задней стенки влагалища у больных с анамнезом менее 10 лет и ректоцеле II степени выявил относительно более поверхностный характер изменений. Возрастной фактор также играет достаточно важную роль в выраженности морфологических изменений, прослеживается прямо-пряпропорциональная зависимость между ними, то есть чем больше возраст женщины, тем глубже была степень отклонения нормального гистологического строения исследуемых препаратов от норм, принятых в литературе. В таблице 1. приводятся средние значения морфометрических показателей стенки у больных, разделенных на 2 группы в зависимости от длительности заболевания.

Условные единицы (у.е.) оценены нижеследующим образом – 0,0 – «отсутствует», 1,0 – «мало, низкая интенсивность», 2,0 – «среднее количество, средняя интенсивность », 3,0 – «много, высокая интенсивность», 4,0 – «максимальное количество». При осуществлении оценок с помощью условных единиц использованы стандарты общепринятые в медико-биологической морфометрии и практической гистохимии.(3,5,6)

Сравнительный анализ данных таблицы объективным образом подтверждает большую выраженность изменения нормальной структуры ректовагинальной перегородки у больных с длительным анамнезом заболевания.

Вывод

Целесообразно раннее хирургическое вмешательство больным ректоцеле II, III степени при сохраненных

полноценных тканях ректовагинальной перегородки в молодом возрасте и при анамнезе заболевания не более 10 лет во избежания осложнений в ближайшем послеоперационном периоде и рецидива заболевания в отдаленном периоде.

Таблица. 1 Средние значения морфометрических показателей стенки влагалища в зависимости от длительности заболевания у 2 групп исследуемого контингента больных (N - 20).

№	Параметры	Анамнез менее 10 лет.	Анамнез более 10 лет
1.	Толщина покровного эпителия, мм	256	306
2.	Пролиферат. активность покрова (микроиндекс) –‰	4.4	2
3.	Интенсивность кератоза-у.е.	2.4	3.6
4.	Плотн. сети микроциркуляции – число микрососудов в 1 мм².	3.8±2.0	35.2±2.0
5.	Плотность артериоло-венулярных анастомозов (АВА) – число в 1мм ².	37	29.6
6.	Интенсивность отека-у.е.	1.8±0.13	3.2±0.13
7.	Интенсивность воспалительной инфильтрации – у.е.	0.8±0,08	1.4±0.08
8.	Гистохимическое количество глюкозоамингликанов (ГАГ) -у.е.	1.8±0.15	3.4±0.15
9.	Интенсивность дегрануляции в тучных клетках – у.е.	2±0.15	3.4±0.15
10.	Интенсивность фиброза – у.е.	2.8±0.19	3.8±0.19
11.	Интенсивность склероза – у.е.	2.6±0.18	3.6±0.18

Литература

1. Воробьев Г.И., Шелыгин Ю.А., Титов А.Ю., Подмаренкова Д.Ф., Зароднюк И.В., Мудров А.А. Особенности клинической картины и характер функциональных нарушений у больных ректоцеле.// Колопроктология, 2004, 8, №2, с. 8-13.
2. Дульцев Ю.В., Саламов К.Н., Рубинштейн Л.С., Калаев Т.Н. Причины послеродовой недостаточности анального сфинктера.// Хирургия, 1986, №4, с. 68-72.
3. Канонски А.И. Гистохимия, Киев, «Вища школа», 1976, 277 с.
4. Кулжабаев Т., Айбасов Н. Б., Коаленко Н.А. Сочетание ректоцеле с хроническим геморроем, задней анальной трещиной и недостаточностью анального жома.// Актуальные проблемы колопроктологии – 1999, Иркутск, с. 56-57.
5. Лакин Г.Ф. Биометрия, Москва, «Наука», 1999, 328 с.
6. Луппа Х. Основы гистохимии. Москва, «Мир», 1980, 343 с.
7. Стежковой В.В., Сапелкина И.М., Гусев С.А.. Морфологическое обоснование выбора метода оперативного лечения больных с опущением и выпадением внутренних половых органов.// Акушерство и гинекология, 1990, №8, с.55-57.
8. Федоров В. Д., Воробьев Г. И., Ривкин В. Л.. Клиническая оперативная колопроктология.// М., 1994, 430 с.
9. Aigner F., Zbar A.P.,Ludwikowcki B., Kreczy A. et al. The rectogenital septum: morphology, function and clinical relevance.// Dis Colon Rectum, 2004, vol.47, №2, 131-140.
10. Aronoff C. K., Aronoff D.R., Shah D., Badlani G. Pelvic organ prolapse.

Новый витреосинеретик в хирургическом лечении отслойки сетчатки, осложненной ПВР

Меерманова Ж. Б.
Казахский НИИ глазных болезней, г. Алматы, РК
УДК 617.735-007.281:616-089.8(574)

In 38 patients with retinal detachment complicated by PVR the analysis of surgical treatment with use of vitreosyneretic Vitrenal. The use of new vitreosyneretic allows to remove more radically the vitreous that leads to increase in efficacy of treatment by 13% and allows to prevent the relapses of retinal detachment.

Отслойка сетчатки с пролиферативной витреоретинопатией (ПВР) на сегодняшний день остается одной из самых тяжелых офтальмопатологий во всем мире. Клеточная пролиферация на структурах стекловидного тела и на поверхности сетчатой оболочки тесно связана с ее отслойкой. Несомненно, что ПВР во многих случаях является причиной образования разрывов сетчатки и ее отслойки (Greven CM., Slusher M.M., Weaver R.G., 1988; Rayan S.J., 1985; Sahel J., 1985). Без хирургического лечения это заболевание в 100% случаев приводит к слепоте. Для удаления измененной структуры СТ и освобождения сетчатки от эпиретинальных мембран производится витрэктомия.

По мнению Глинчука Я.И. с соавторами, витрэктомия, выполненная без удаления ЗГС СТ, является патогенетически необоснованной, так как недостаточно радикальное его удаление приводит к ятрогенным осложнениям, рецидивированию отслойки сетчатки и снижению эффективности лечения.

Во время проведения субтотальной витрэктомии с целью облегчения удаления стекловидного тела, в частности, заднего гиалоида, интраоперационно возможно применение полимерного материала, способного сморщить и уменьшить стекловидное тело в размере, т.е. вызвать витреосинерезис и заднюю отслойку СТ.

Нами совместно с сотрудниками института химии им. А.Б. Бектурова разработан и предложен отечественный полимерный препарат для витреосинерезиса, который обладает выраженным свойством сморщивать стекловидное тело и имеет высокую биосовместимость. Выбранный полимер получил название «Vitrenal».

Цель

- провести клинические исследования результатов хирургического лечения отслоек сетчатки, осложненных ПВР, с применением отечественного витреосинеретика «Vitrenal».

Материалы и методы исследований

Отечественный препарат «Vitrenal» утвержден приказом Председателя Комитета Фармацевтического контроля МЗ РК от 12 сентября 2008 г. № 219 «Об утверждении перечня лекарственных средств, рекомендованных на проведение клинических испытаний» на проведение 1-2 фазы клинических исследований в качестве витреосинеретика при хирургическом лечении отслойки сетчатки, осложненной пролиферативной витреоретинопатией.

Под наблюдением находилось 38 больных с отслойкой сетчатки, осложненной ПВР, лечившихся в Казахском НИИ глазных болезней с 2007 по март 2009 г. Все пациенты были разделены на 2 группы:

- 1 группа - контрольная - 20 пациентов с отслойкой сетчатки, осложненной ПВР. Им была произведена субтотальная витрэктомия.
- 2 группа - основная - 18 больных, которым был введен препарат «Vitrenal» с последующей субтотальной витрэктомией.

Больным в обеих группах проведены офтальмологические исследования, включающие: визометрию, биомикроскопию, офтальмоскопию, периметрию, циклоскопию, ультразвуковое А, В- сканирование, электрофизиологические исследования.

По степени выраженности пролиферативной витреоретинопатии преобладали больные с тяжелым процессом: стадия С posterior (17 глаз), стадия С anterior+posterior (14 глаз).

Хирургический метод включал закрытую субтотальную витрэктомию с тампонадой витреальной полости жидким перфторорганическйм соединением, эндолазеркоагуляцией сетчатки (I этап), через 5-7 дней производили замену ПФОС на силиконовое масло (II этап).

В основной группе перед субтотальной витрэктомией в центральные отделы стекловидного тела вводили «Vitrenal» 0,3-0,4 мл, больные оставались на операционном столе в течение 7-10 мин., после чего приступали к закрытой субтотальной витрэктомии.

Результаты исследований

Во время операции в основной группе затруднений с введением «Vitrenal»-а в полость стекловидного тела не возникало. После интравитреального введения «Vitrenal»-а через 7-10 мин наблюдалось уплотнение стекловидного тела, которое приобретало матовый цвет и его структуры становились видимыми и конрастируемыми в проходящем свете. Происходило отслоение заднего гиалоида, что значительно облегчило проведение закрытой субтотальной витрэктомии. Манипуляции в непосредственной близости от сетчатки таким образом были сведены к минимуму.

Критерием достоверности удаления задней гиалоидной мембраны мы считали наличие протяженной, единой мембраны-пленки с перипапиллярным отверстием в удаляемой мембране, а также исчезновение характерного блеска с глазного дна при боковом освещении эндовитреальным осветителем.

Во время операции наличие протяженной, единой мембраны, то есть отслоенной задней гиалоидной мембраны стекловидного тела в 1 контрольной группе не наблюдалось. В основной группе отслоение ЗГМ СТ

Таблица 1 - Результаты клинических исследований

Сроки исслед.	Группа	Кол-во боль-х	Острота зрения, ед.	Границы поля зрения, градус	ЭФИ	
					волна «а» мкв	волна «в» мкв
До лечен.	Контр.	20	0,03±0,02	49,25° ±18,4°	10,77±2,64	31,93±6,24.
	Осн.	18	0,04±0,03	72,5° ±27,23°	15,31±2,89	31,96±6,43
После лечен.	Контр.	20	0,15±0,04	317,7° ±12,91°	12,51±1,42	47,36±6,87
	Осн.	18	0,25±0,05	345,5° ±14,11°	19,31±2,23	49,56±6,43

имело место у всех больных. Ятрогенные повреждения сетчатки во время операции вследствие отсутствия отслоения задней гиалоидной мембраны стекловидного тела наблюдались у 4 больных (20%) в 1 группе, во 2 группе -у 1 больного (5,5%) вследствие недостаточной визуализации патологически измененных структур стекловидного тела.

После II этапа хирургического лечения (замена ПФОС на силиконовое масло) в контрольной группе в 7 (35%) случаях наблюдалось неполное прилегание сетчатки, в основной группе - в 1 случае (5,5%).

Как видно из таблицы, в контрольной группе острота зрения после операции достоверно повысилась, в среднем с 0,03±0,02 до 0,15±0,04 ($p<0.001$). В основной группе повысилась с 0,04±0,02 до 0,25±0,05 ($p<0.001$).

Границы поля зрения в контрольной группе после операции увеличились с 49,25±18,4 до 317,7± 12,91, в основной группе - с 72,5±27,23 до 345,5±14,11.

Динамика электрофизиологических показателей: в 1 группе волна «а» электроретинограммы после операции повысились с 10,77±2,639 мкв до 12,51±1,415 мкв, во 2 группе - с 15,31±2,888 мкв до 19,31±2,232 мкв. В контрольной группе волна «в» после операции повысилась с 31,93±6,243 мкв до 47,36±6,87 мкв, в основной группе - с 31,96±6,432 мкв до 49,56±6,432 мкв.

В послеоперационном периоде офтальмоскопически и при ультразвуковом исследовании в обеих группах регистрировался силикон в стекловидной камере. Сетчатая оболочка прилежала на 13 глазах (65%) в контрольной группе, в основной группе - на 14 глазах (78%). В-сканированием регистрировался «отслоенный» эхосигнал, в основном, в нижних отделах глазного дна на 7 глазах (35%) в 1 контрольной группе, на 4 глазах (22%) - в основной группе.

В отдаленном периоде наблюдения (6-12 месяцев) в контрольной группе в 4 случаях было рецидивирование отслойки сетчатки вследствие прогрессирования пролиферативной витреоретинопатии. В основной группе не выявлено случаев рецидивирования отслойки сетчатки.

Таким образом, использование нового отечественного витреосинеретика «Vitrenal» в хирургическом лечении отслойки сетчатки, осложненной пролиферативной витреоретинопатией, позволяет более радикально удалять стекловидное тело. Это обеспечивает повышение эффективности лечения на 13% и предупреждает рецидивирование отслойки сетчатки.

Выводы

Использование нового витреосинеретика «Vitrenal» в хирургическом лечении отслойки сетчатки, осложненной пролиферативной витреоретинопатией, позволяет более радикально удалять стекловидное тело, что обеспечивает повышение эффективности лечения на 13% и предупреждает рецидивирование отслойки сетчатки.

На основании клинической апробации витреосинерика «Vitrenal» мы рекомендуем его использование в клинике в качестве вспомогательной процедуры, облегчающей проведение закрытой витрэктомии и способствующей профилактике рецидивирования отслойки сетчатки.

Литература

Greven CM., Slusher M.M., Weaver R.G. Retinal arterial occlusions in young adults. Am. S. Ophthalmology. 1995 Dec; 120 (6): 776-83.

Rayan S.J. Combined rhegmatogenous and traction retinal detachment. Medical Surgical retina. St. Louis Mo.:Mosby. Yearbook; 1994:290-303

Sahel J. course and prognosis of serous detachment of the retinal pigment epithelium klinische monatsblatter fur augenheilkunde 08/1986; 189 (2)

Глинчук Я.И. Роль витрэктомии в лечении заболеваний глаз травматической, дегенеративной и воспалительной этиологии: Дис. ...д.м.н. -М., 1987.-с.378.

Глинчук Я.И., Субанбаева З.К., Киселев А.В., Шкворченко Д.О. Использование жидких перфторорганических соединений нового поколения в хирургическом лечении отечно-геморрагических форм диабетической ретинопатии // Новые технологии микрохирургии глаза: Матер. 4-ой науч-практ. конф. - Оренбург, 1995. - с.50-51

Ассоциация полиморфизмов длины рестрикции гена Col1A1 с миопией высокой степени и развитием отслойки сетчатки у детей

Ботабекова Т.К., Аубакирова А.Ж., Тулетова А.С.
КазНИИ глазных болезней, Казахстан

Балалардағы жоғары дәрежелі миопия мен тор қабықтын сылынуы кезіндегі Col1A1 генінің рестрикция ұзындығының полиморфизмдер ассоциациясы
Т.К.Ботабекова, А.Ж. Аубәкірова, А.С. Төлетова
ҚазКАҒЗИ - Алматы
Молекулярлы-генетикалық зерттеулердің нәтижелері балалардағы жоғыра дәрежелі миопия мен тор қабықтың сылынуы кезінде, осы патология дамуының басталуы механизмі болып табылатын Col1A1 ген рестрикциясы узындығының полиморфизм ассоциациясы болып корсетеді. Балалардағы миопия мен тор қабақтың сылынуы кезінде коллаген гендеріндегі табылатын өзгерістер коллаген метаболизмі мен құрылысындағы бұзылыстарымен дәлелделінді.

Несмотря на многочисленные исследования роли генетических факторов в развитии миопии, молекулярно-генетические основы формирования заболевания и ее осложнений до конца не ясны.

Целью

нашего исследования явилось изучение ассоциации полиморфизмов длины рестрикции гена Col1A1 с миопией высокой степени и развитием отслойки сетчатки у детей.

Материал и методы

Молекулярно-генетическое исследование полиморфизмов длины рестрикции фрагментов (ПДРФ) проведены в генах альфа-цепи коллагена (Col1A1) проведено у 17 детей в возрасте 7-12 лет.

I группа – 7 детей с близорукостью высокой степени, осложненной периферической хориоретинальной дегенерацией сетчатки.

II группа – 5 детей с регматогенной отслойкой сетчатки на фоне близорукости высокой степени.

Контрольная группа – 5 клинически здоровых детей с эмметропической рефракцией.

Материалом для молекулярно-генетического исследования явилась ДНК, выделенная из периферической крови по стандартной методике.

Молекулярно-генетическое исследование полиморфизмов длины рестрикции фрагментов проведено в гене альфа – цепи коллагена (Col I A1). Проведен метод ПДРФ с последующей регистрацией результатов в 7% полиакриламидном геле. Маркер молекулярного веса 100 b.p. Проводили контроль ДНК до рестрикции и по нормальной аллели контрольной ДНК.

Association of the Col1A1 gene polymorphisms with high myopia and its complications
T.K. Botabekova, A.Zh. Aubakirova, A.S. Tuletova
Kazakh Research Institute of Eye Disease, Almaty
Our results are evidence of association between high myopia, its complication as rhegmatogeneus retinal detachment and Col1A1 gene. The results allow improving understanding of the predisposing genetic factors for high myopia and its complications.

Результаты

Результаты ПДРФ в гене альфа – цепи коллагена (Col I A1), у детей представлены в таблице 1.

Таблица 1. Результаты ПДРФ в гене альфа – цепи коллагена (Col I A1), у детей.

Генотип	I	II	Контроль. группа
S/S(171bp)	-	-	100%(5)
S/s(171bp и 158 bp)	100%(7человек)	-	-
s/s(158 bp)	-	100%(5)	-
Всего	100%(7)	100%(5)	100%(5)

При проведении молекулярно-генетического исследования полиморфизмов в гене альфа – цепи коллагена (Col I A1) в 100% случаев у детей с высокой близорукостью установлено гетерозиготное носительство аллелей S/s(171bp и 158 bp).

У всех детей с регматогенной отслойкой сетчатки на фоне близорукости выявлено гомозиготное носительство s/ s (158 bp).

Молекулярно-генетический анализ в гене альфа – цепи коллагена (Col I A1) в группе контроля соответствовал нормальным аллелям S/S(171bp).

Вывод

Результаты молекулярно-генетического исследования свидетельствуют о наличии ассоциации полиморфизма длины рестрикции гена Col1 A1 с миопией высокой степени и развитием отслойки сетчатки у детей, которая может быть пусковым механизмов развития данной патологии. Выявленные изменения в коллагеновых генах у детей с близорукостью и отслойкой сетчатки являются доказательством нарушений структуры и метаболизма коллагена и возрастанием генетического груза у данной категории больных.

Особенности тиреотоксикоза, сочетанного с сахарным диабетом

Агаев Р.А., Шахсуваров О.М., Алекперова Ш.И., Ахмедов М.Б.
Научный центр хирургии им. акад. М.А.Топчибашева, г. Баку, Азербайджан

Актульность проблемы

Клиницисты отмечают, что у больных тиреотоксикозом (ТТ), сахарный диабет встречается чаще, чем среди общей популяции (3, 4). При ТТ повышается концентрация гормонов роста, глюкокортикоидов, кетахоламинов, глюкагона, обладающих антиинсулинным действием (2, 4). Избыток гормона роста приводит к инсулинорезистентности и снижению утилизации глюкозы мышцами (1, 6). Глюкокортикоиды усиливают процессы липолиза, катаболизма белков и глюкогенеза в печени. К тому же избыточное поступление гормонов щитовидной железы в кровь приводит к понижению толерантности глюкозы тканями (3, 8). Токсический зоб наблюдается у 1,1-7,6% больных сахарным диабетом.(4, 5). Сочетание эндокринных синдромов (ТТ, гипергликемии, гипокортицизма) взаимно отягощают друг друга, что должно найти отражение в выборе метода и способа лечения. (4;7).

Цель исследования –

определить степени взаимотягощения при сочетании сахарного диабета с тиретоксикозом и на основании объективных критериев предложить эффективные способы до- и послеоперационного лечения этих больных.

Материал и методы исследования

В Научном центре хирургии им. М.А.Топчибашева с 1997 по 2008 гг. в отделении хирургической эндокринологии находились 88 больных с тиреотоксикозом (ТТ), протекавшим на фоне сахарного диабета, в возрасте от 25 до 80 лет. Из них 36 мужчин и 52 женщины. Из 88 больных ТТ у 6 (6,8%) больных сахарный диабет впервые установлен нами; у 11 (12,5%) больных длительность заболеванием СД составил до трех лет; у 49 (55,7%) больных от 3 до 10 лет - у 22 (25%) больных, при этом длительность сахарного диабета составляла свыше 10 лет.У 9 больных гликозурии не было отмечано, у 13 больных уровень гликемии достигал 7,5 ммол/л, у 27 больных от 7,5 – 10,5 ммол/л, у 25 больных от 10,6-15,5 ммол/л, у 15 больных уровень гликемии колебался от 15,6 до 20,5 ммол/л. Среди последней группы у 15 больных в 6 случаях ацетонурия достигала (++) и у 2-х больных (+++). У 8 больных показатель гликемии превысел 20,5 ммол/л и все они находились в состоянии кетоацидоза (у 3-х из них ацетон в моче был (+++), а у 5 больных ацетон достигал (++++)).

Изучая анамнез, удалось установить, что у 35 больных ТТ развивался на фоне уже имеющегося сахарного диабета. У 23 больных, как они отмечали, сахарный диабет и ТТ развивались одновременно, у 19 больных не удалось определить первичности заболеваний. У 11 больных с ТТ сахарный диабет был выявлен впервые при их обращении к врачу по поводу заболевания щитовидной железы (из них впервые сахарный диабет нами выявлен у 6 больных).

У 36 больных также были выявлены друтие заболевания: гипертония у 22 больных, ишемическая болезнь сердца у 7 пациентов, диабетическая нефропатия у 6 пациентов, хронический бронхит у 8 больных.

У всех больных при поступлении, определяли уровень холестерина, билирубина, АлАТ и AsAT, щелочной фосфатазы, иммуноглобулинов А, М, G, Т-лимфоцитов, показателей свертывающей системы, остаточного азота, креатинина, мочевины и ацетона в моче, состояние пероксидации липидов и антиоксидантной защиты.

Обсуждение полученных результатов

На основании полученных результатов выше перечисленных исследований выяснилось, что они изменяются в зависимости от тяжести сахарного диабета и ТТ. По сравнении с показателями больных с ТТ не страдающих сахарным диабетом, они существенно отличаются в худшую сторону; в то же время нами выявлены ухудшение течения сахарного диабета после заболеванием ТТ. Одним словом, сочетание сахарного диабета и ТТ отягошают течение обеих заболеваний и развивается «синдром взаимного отягощения» (СВО) в котором можно различить 3 степени тяжести – 1, 2, 3 степени. Для каждой степени СВО можно выделить объективные клинические параметры, которые нами отражены в таблице №1.

Таблица 1. Показатели степени тяжеси СВО

Показатели	Степени тяжести СВО		
	I	II	III
Глазные симптомы	+	++	+++
Снижение libido	-	+	++
Потеря веса	3-6	5-10	>8,5
Тахикардия	90-120	110-130	120-140 и >
Аритмия	-	+	++
Изменение на ЭКГ	+	++	+++
Гликемия (ммол/л)	6,5-10,5	10,6-20,5	10,6-20,5 и >
Гликозурия (ммол/л)	0-2,0	2,1-4,0	2,1-5,0 и >
Ацетонурия	-	+,++	+++,++++
Гемоглобин (г/л)	80-110	70-100	60-95
AlAT (МЕ/л)	25-45	31-53	37-57
AsAT (МЕ/л)	30-49	35-51	38-54
Щелочная фосфотаза (МЕ)	2,3-4,2	3,3-5,0	4,3-6,2

Общий белок (г/л)	55,2-70,2	54,3-68,8	40,2-61,1
Альбумин (г/л)	32-44	27-39	20-35
Билирубин (мкмол/л)	40-50	46,0-52,0	48-55
Креатинин (мкмол/л)	66-88	70-90	76-98
Остаточный азот (ммол/л)	17-25	17-27	19-31
Мочевина (ммол/л)	6,6-8,3	7,5-9,7	8,3-10,6
Иммуноглобулин (г/л) А	2,2-3,7	2,6-4,5	3,3-5,3
М	0,83-1,40	0,84-1,35	0,92-1,47
G	8,9-20,3	9,9-22,3	12,7-24,1
Т-лимфоциты %	35-56	25-47	25-45
Время свертывания в сек.	290-520	280-490	280-470
Протромбин. активность %	70-98	81-109	110-134
Фибринолит. активность (%)	11,7-19,8	9,7-16,8	7,5-13,5
Фибриноген (мг%)	270-416	350-570	486-678
Время рекальцификации плазмы (сек.)	57-138	48-120	45-102
Тест толерантности к гепарину (сек.)	394-576	316-509	263-427
ДК (Д233/мл)	4,3-6,3	4,9-7,4	5,0-8,0
МДА(ммол/мл)	9,6-14,7	10,6-18,3	12,7-25,8
ОАА (%)	28,6-48,7	22,5-42,3	12,8-36,3

На основании тяжести СВО наши больные распределились следующим образом: СВО I степени - 40 больных. СВО II степени – 25 и СВО III степени 23 больных.

В лечении ТТ в настоящее время применяются 3 метода: консервативно-медикаментозное, хирургическое и метод с использованием радиоактивного йода (из-за отсутствия последнего метода в нашей республике мы не имеем возможности применения его в лечении больных заболеваниями щитовидной железы).

Наличие СВО при сочетании ТТ и СД считается показанием к оперативному лечению.

Из 40 больных поступивших с СВО I степени - у 13 больных при наличии диабета лечение не проводили и диету не соблюдали. 11 больных соблюдали только диету, 13 больных принимали сульфаниламидные препараты и только 3-е больных получали 8-10 ед. инсулина длительного действия за сутки.

Перед операцией в течение 2-3 суток всех больных с СВО 1 степени переводили на коррекцию углеводного обмена инсулином, повышая суточную дозу на 30%. После струмэктомии у 3 больных, ранее получавших инсулин, после операции углеводный обмен удавалось коррегировать одной таблеткой сульфаниламидным препаратом за сутки. До операции из 13 больных, получившие сахароснижающие препараты, спустя один месяц после струмэктомии только путем соблюдения диеты удавалось поддерживать углеводный обмен в адекватном уровне.

У больных с СВО I степени в до- и послеоперационном периоде назначали антиоксидантную терапию в виде витамина С по 1,0-1,5 мг/кг/сутки + natrium tiosulfat 40-60 мг/кг + солкосерил 2,0 за сутки в течение 2-3 дней до и после операции.

С СВО II степени (или средней тяжести) поступили 25 больных: у 2-х из них сахарный диабет и ТТ появились одновременно, у 4-х больных сахарный диабет был выявлен при обращении больных в поликлинику по поводу ТТ, у 15 больных зоб развился на фоне существующего диабета, у 4-х больных не удалось выяснить первичности СД или ТТ.

Из 25 больных с СВО II степени 5 больных получали инсулин 10-20 Ед за сутки, 11 больных принимали сульфаниламидные препараты, 7 больных путем соблюдения диеты УО поддерживали в приемлемом уровне: 2 больных диету не соблюдали и лекарств не принимали.

У больных с СВО П степени использовали так же УФО крови: к АОТ добавляли унитол 10-15 мг/кг + токоферол 4 мг/кг + эссенциал 15 мл 1 раз за сутки.

УФО выполнено на аппарате «Izolda - МД - 73 М». После 2-х сеансов УФО отмечали улучшение белкового обмена, показателей функции печени, снижение гипериммунизации, увеличение Т-супрессоров, улучшение гемодинамических показателей и ЭКГ. У 25 больных с СВО II степени проведено 50 сеансов УФО (по 2 на каждого больного).

После УФО уровень гликозурии и гликемии снижались, что требовало снижения дозы инсулина. Применяя подобное дооперационное лечение у 25 больных с СВО II степени в среднем за 4,28±0,09 дня удавалось коррегировать имеющиеся биохимические изменения и функции внутренних органов и провести операции струмэктомии. После струмэктомии -у 17 больных из 25-и СД перешел в легкую форму (гликемия 8,5±1,5 ммол/л), у 3-х больных уровень сахара в крови не превышала 7,5 ммол/л, а у 2-х больных отмечали нормогликемию. Только у 3 больных уровень сахара в крови была 10-12 ммол/л, а гликозурия не отмечалась.

С СВО III (тяжелой) степени были 23 больных; у 7-и из них ТТ развивался на фоне существующего СД; у 1 больного на фоне ТТ появился СД, а у 15 больных оба заболевания примерно появились одновременно. Из 23 больных с СВО III степени 13 больных принимали сульфаниламиды и 10 больных - инсулин. При поступлении у 13 больных отмечали субкомпенсированный, а у 5-и декомпенсированный ацидоз.

У всех больных с СВО III степени отмечали существенное нарушение функции печени, азотемии, гипербилирубинемии и резкое похудание, тахикардия превышала 120 уд. в минуту.

Высокая эмоциональная напряженность, нарушение функции сердечно-сосудистой системы также были характерны для больных с СВО III степени.

Для достижения «операбельного состояния» у больных с СВО III степени кроме мероприятий применяемой у больных с СВО II степени проводили активную коррекцию КЩС, ЭО, функции сердца, почек и печени. Для этого им кроме УФО применяли плазмаферез (ПФ) 23 больным с СВО III степени выполнено по 51 сеансов УФО и ПФ (из них у 5 больных по 3 сеанса УФО + ПФ, а у остальных 18 больных по 2 сеанса УФО + ПФ).

К антиоксидантной терапии применяемые при СВО II степени, у больных с СВО III степени добавляли 2-3 мг/кг преднизалона + 10 000. МЕ контрикала и даларгина по 4-8 мл/засутки.

Таблица 2. Динамика некоторых показателей интоксикации до и после ПФ (n=18)

Время исслед.	Среднемолекулярные токсины в у.ед.	Индекс интоксикации (ЛИИ) в у.ед.	Лейкоцитарный индекс в у.ед.
До ПФ	0,386±0,018 (0,305-0,470)	10,8±0,82 (7,9-14,1)	1,04±0,07 (0,8-1,2)
После I сеанса	0,322±0,02 (0,260-0,4) <0,05	9,2±0,8 (6,8-13,3) >0,05	0,86±0,04 (0,61-1,0) <0,05
После II сеанса	0,296±0,018 (0,220-0,37) <0,001	8,8±0,5 (5,7-10,2) <0,05	0,7±0,09 (0,5-0,9) <0,01
После III сеанса	0,242±0,02 (0,170-0,30) <0,001	7,2±0,6 (4,9-9,9) <0,001	0,5±0,04 (0,32-0,71) <0,001

В таблице 2 отражена динамика некоторых показателей интоксикации до и после ПФ. Отмечено, что после 2-го сеанса ПФ ЛИИ снизилась на 1,4 у.ед., а после 3-го сеанса на 3,1 у.ед. от исходного. Так же после УФО + ПФ отмечали улучшение функции паренхиматозных органов и сердечно-сосудистой системы.

В лечении больных с СВО Ш степени в дооперационном периоде один из главнейших задач является коррекция УО; мы с этой целью за сутки назначали 4 ед. инсулина на 1 ммол/л уровня гликемии. Перед операцией больному вводили инсулин в количестве от 30% полученной больным за день до этой дозы. После завершения операции определяли уровень гликемии и исходя из ее уровня назначали инсулина (при уровне гликемии до 10.0 ммол/л - 8 ед. инсулина, по 20,0 ммол/л - 12 ед. и свыше 20,0 ммол/л -20 ед.инсулина). На этом фоне глюкозурия у 6 больных отмечалась 2 дня, у 4-х 3 дня и у 5 больных - 5 дней. У 10 больных в послеоперационном периоде глюкозурии не отмечали. При выписке из стационара из 23 больных с СВО III степени только у 3-х больных имело место глюкозурии не превышающей 0,5-0,9 ммол.

После операции у 6 из 23 больных отмечалась аритмия сердца, которая постепенно перешла в синусовой ритм.

У больных с СВО III степепи в послеоперационном периоде отмечали у пятерых больных осложнения: гипогликемия – у 2пациентов, нарушение мозгового кровообрашения – 1больного, сердечно-сосудистые нарушения – 2 пациентов, однако после соответствующей терапии удалось их устранить.

В то же время у 10 больных с тиреотоксикозом тяжелой степени, без сахарного диабета (контрольная группа) в послеоперационном периоде у 3-х больных имели место тиреотоксический криз и у 2-х пациентов гипертонический криз, которые требовали реанимационных мероприятий с последующим выздоровлением.

Больные с СВО III степени до операции находились в стационаре в среднем 14,8±0,4 дней, а после операции 11,8±0,6 дней.

Выводы

1. Сочетание СД и ТТ приводит к «синдрому взаимного отягощения» в котором можно различать 3 степени тяжести (I, II, Ш).
2. При СВО I степени комплекс дооперационных лечебных мероприятий включает в себя адекватную коррекцию углеводного обмена повышением на 30% дозы инсулина, антиоксидантной и коррегируюшей деятельности сердечно-сосудистой системы терапией.
3. У больных с СВО II степени наряду с медикаментозной терапией, проведение УФО крови позволяет в кратчайшие сроки устранить токсикоз и урегулировать УО, а при СВО III степени проведение одновременно УФО крови и плазмафереза, можно считать хорошим способом доопераціоиной подготовки у этих больных, позволяющих улучшить результаты хирургического лечения.

Литература

1. Бабичев В.Н. Биосинтез, секреция, регуляция и механизмы действия гормонов гипофиза. В кн.; Руководство по клинической эндокринологии. М. 1996. ст.28-43.
2. Благосклонная Я.В., Шляхто Е.В., Бабенко А.Ю. Эндокринология. Санкт-Петербург 2004. ст. 126-157.
3. Косовский М.И., Каткова С.П., Маннанова Г.М., Мирахмедов М.М., Хашимов Р.М. Причины развития диабетического синдрома у больных диффузным токсическим зобом. / Пробл. эндокринологии. 1991. 37 N 6. с. 20-23.
4. Камынина Т.С., Монынкина Р.П., Калинин А.П., Степанова Е.В., Древаль А.В., Сидорова О.П. Клинико-генетические аспекты сочетания диффузного токсического зоба и сахарного диабета. / Москва 1994. с.1-11.
5. Мышкин К.И., Блувштейн Г.Л., Корженевич В.И., Немировская Т.Я. Хирургическое лечение токсического зоба у больных сахарным диабетом. Вестн.хир. 1984. №2. стр. 19-21.
6. Laron Z., Bulenaudt O. Evalution of growth hormone secretion. Physiology and clinical application - Basel. 19-83.
7. Moreno P., Gomez J.M., Gomez N. Diabetes and thyrotoxicosis . Problems of comsality WID. J. Curg.-2006/ vol 30. N11/ P-1950-1956.
8. Raul D.T., Mollah F.H., Alam M.K., Fariduddin M., Azad K., Arslan M.J. Clycemic status in hyperthyroid subjects. Mymensingh Med. J. 2004. Jan ; 13 (1): 71-5.

Профилактика и лечение келоидных и гипертрофических рубцов

Лохвицкий С.В., Азаров С.В.
Карагандинский государственный медицинский университет,
ТОО «Клиника проф.С.В.Лохвицкого»

Келоидный и гипертрофический рубец - это незлокачественное разрастание фиброзной соединительной ткани, которое возникает при патологическом заживлении раны с развитием на месте хирургического доступа или травмы выступающего над поверхностью кожи образования. Подобные рубцы представляют не только косметологическую, но и серьезную хирургическую проблему, ухудшая эффект проведенной операции и снижая качество жизни пациента.

Различия келоидного и гипертрофического рубца выявляются в послеоперационном процессе наблюдения. Гипертрофический рубец обычно образуется при недостаточной адаптации краев хирургической раны, он остается в пределах раны и со временем бледнеет, уплощается и спонтанно частично регрессирует. Келоидный рубец, напротив, через определенное время после заживления раны начинает разрастаться, постепенно возвышаясь над уровнем кожи на 0,5-1 см.

Келоиды могут развиваться после случайных порезов, ожогов, вскрывшихся фурункулов. Келоид, развившийся в рубце на месте хирургической или случайной раны, ожога, вскрывшегося гнойника, называют ложным, в отличие от истинного келоида, возникшего самопроизвольно (БМЭ, изд.3., 1979, т.10, с.246-247). Последний чаще локализуется на передней поверхности грудной клетки в области грудины.

Происхождение келоидных рубцов объясняют абнормальной реакцией кожи у предрасположенных к нему индивидуумов вследствие фиброзного роста соединительной ткани в ответ на травму (English R.S., Shenefelt F.D., 1999). Характерным проявлением келоида является частое рецидивирование с увеличением размеров келоидного очага после оперативного вмешательства.

В лечении келоидных рубцов использовалось множество различных способов – иссечение келоида, рентгенотерапия, местное и общее применение кортикостероидов, интерферон, гиалуронидаза, силиконовые обтурирующие повязки, криотерапия, лазерная терапия, компрессионная терапия. Л.А.Болховитина и М.Н.Павлова (1977) в лечении келоидных рубцов применили сочетание пирогенала с кортикостероидами и лидазой.

В 1984-2004 гг в клинике госпитальной хирургии КГМУ и клинике проф.С.В.Лохвицкого мы наблюдали 36 больных с келоидными рубцами. Среди них было 25 женщин и 11 мужчин. У 7 келоидные рубцы развились после проведенных у нас операций, 29 обратились с уже сформировавшимися келоидными рубцам после хирургических разрезов на животе (18), на груди (5), на конечностях (6).

Консервативное лечение этих пациентов включало аппликации стероидных мазей, электрофорез и фонофорез кортикостероидов и лидазы, инъекции дипроспана под рубец. У половины пациентов после курса лечения было отмечено некоторое побледнение и уплощение келоида, однако через 2-4 месяца этот эффект полностью нивелировался, а у 4 – келоидный рубец стал более заметным.

7 пациенткам мы выполнили иссечение келоидного рубца, руководствуясь при этом «правилами проведения операций у лиц, склонных к келоидозу» (Я.Золтан, 1983). Операции выполняли под общим обезболиванием. Использовали одноразовые лезвия, причем при большой протяженности рубца их 2-3 раза меняли. Рану ушивали однорядным непрерывным швом проленом, обеспечивая максимальную адаптацию краев кожи.

У пациентки 16 лет с рецидивным келоидным рубцом в надплечьи шириной 5 см после иссечения келоида образовавшаяся рана была закрыта путем аппаратной дерматензии (С.В.Лохвицкий и соавт., 2006). После всех этих операций каждые 2 дня местно вводили дипроспан

При наблюдении в продолжение 1- 2 лет у 3 пациенток после иссечения келоидного рубца образовался рецидив келоида, причем размеры его превышали дооперационные. Это свидетельствует о недостаточной эффективности оперативного лечения келоидных рубцов.

С 2004 г мы применили с целью профилактики образования келоидных и гипертрофических рубцов трехкомпонентный препарат, выпускаемой фирмой «Мерц Фарма Гмбх и Ко, КГаА» - Контрактубекс. Препарат представляет собой гель, содержащий 10% экстракт лука Allium Cepae, 1% раствор аллантоина и гепарин в концентрации 50 ед/мл. Экстракт Cepae обладает противовоспалительным, противоотечным и антибактериальным действием, замедляя избыточный синтез соединительной ткани. Аллантоин улучшает микроциркуляцию. Гепарин имеет противотромботическое и противовоспалительное действие и способствует гидратации рубцовой ткани. Эти составные части Контрактубекса удачно дополняют друг друга. Препарат проникает в соединительную ткань дермы и ингибирует пролиферацию келоидных фибробластов.

Для обеспечения оптимального заживления кожной раны после различных операций, предупреждения неэстетичных грубых рубцов мы применили аппликации Контрактубекса у 58 больных после различных хирургических операций: струмэктомия – 7, лапаротомия - 12, видеолапароскопические операции - 33, удаление больших липом – 6. Принципиальным вопросом было тщательное ушивание раны со стремлением к полной адаптации кожи съемным внутрикожным швом по типу шва Холстеда или Холстеда-Золтана или швами Донати для обеспечения «оптимального заживления раны» по Я.Золтану (1983).

Аппликации Контрактубекса начинали через 2-3 дня после операции, сначала 1 раз в день, а затем при отсутствии реакции (гиперемия, зуд) – 2 раза в день. С целью профилактики грубых и гипертрофических рубцов пациенты продолжали эти манипуляции до

14-15 дней, а при наклонности кожи к патологическому рубцеванию или желанию пациентки обеспечить максимальный косметический эффект – до 30-40 дней. Ожидаемый результат – малозаметный, подвижный, «эстетичный» кожный рубец был достигнут у всех оперированных женщин.

У 15 больных Контрактубекс был применен с целью воздействия на гипертрофические (12) и келоидные (3) рубцы. Втирание геля проводили сами пациенты три раза в день, а при келоидном рубце кроме того на ночь накладывалась давящая окклюзионная повязка с Контрактубексом.

Результат – гипертрофические рубцы у 8 человек побледнели и стали менее заметными, у 4 - лечение продолжается. Келоидные рубцы также несколько побледнели и у 2 стали менее выпуклыми, но площадь их не уменьшилась. Лечение этих пациентов также продолжается.

Заключение

Аппликация Контрактубекса на ушитую кожную рану способствует получению малозаметного, подвижного, безболезненного кожного рубца и предупреждает патологическое рубцевание. При сформировавшемся гипертрофическом рубце применение Контрактубекса приводит к уменьшению симптоматики, наблюдение продолжается. При келоидном рубце проводится длительное лечение, в перспективе – фонофорез с Контрактубексом.

Литература

1. Болховитина Л.А., Павлова М.Н. Келоидные рубцы. М.: «Медицина», 1977. – 135 с.
2. Золтан Я. Cicatrix optima. Операционная техника и условия оптимального заживления ран. Будапешт, 1983. -175 с.
3. Лохвицкий С.В., Цхай Б.В., Нурлыбаев Е.Ш. Аппаратная дерматензия. Караганда, 2006. – 125 с.
3. Engish R.S., Shenefelt F.D. Dermatologic surgery. – 1999. – V.25. - № 8.- P.631.

Фонофорез Гель Куриозина в местном лечении гнойно–некротических осложнений сахарного диабета

Мукашева Л.Б., Жусупов С.М., Сторожук В.Т.
Павлодарский филиал Семипалатинского государственного медицинского университета, факультет усовершенствования врачей
УДК 616.379–008.64–08:534.292

В связи с увеличением заболеваемости сахарным диабетом в последнее время, увеличивается и количество его осложнений. По данным ВОЗ во всех странах мира насчитывается более 150 млн. больных с данной патологией. В хирургической практике наиболее частым осложнением сахарного диабета, с которым приходится сталкиваться являются гнойно-некротические заболевания нижних конечностей, при этом они характеризуются длительным и тяжелым течением. Это обусловлено тем, что инфекция развивается на фоне уже существующей ангиопатии, нейропатии, сниженной функции иммунной системы. В связи с этим, лечение подобных осложнений представляет определенные трудности, а при ее безуспешности приводит к неизбежной ампутации конечности. В мирное время 50-70% всех ампутаций приходится на долю больных с сахарным диабетом [1]. Вышеизложенное диктует необходимость постоянного поиска и апробации средств, улучшающих результаты лечения подобных ран. В последнее время особую роль в процессе заживления придают протеогликанам. Они образуют основную субстанцию межклеточного матрикса, и на их долю приходится до 30 % сухой массы соединительной ткани. Одним из лекарственных препаратов в состав, которого входят протеогликаны, в частности гиалуроновая кислота, является раствор куриозина. Еще одним составляющим компонентом куриозина является цинк, который обладает противомикробным действием и входит в состав многих ферментов, участвующих в заживлении ран. В норме в первые сутки заживления ран в фазе грануляции и реэпителизации потребность в цинке повышается. Энтеральное введение цинка обоснованно лишь в случае уменьшения его поступления в организм с пищей. Поэтому местное применение раствора куриозина является патогенетически обоснованным. Изучению клинической эффективности раствора куриозина посвящено много работ, и он, зарекомендовал себя как хороший препарат в лечении вялогранулирующих ран [2,3]. Вместе с раствором куриозина был создан гель куриозин, изначально как препарат для лечения воспалительных заболеваний кожи.

Так же следует отметить, что кроме лекарственной терапии в лечении вялогранулирующих ран мягких тканей в литературе описана и доказана на практике высокая эффективность большого арсенала физических методов. Одним из эффективных методов физического лечения считается ультразвук терапевтической частоты.

В нашей клинике во второй фазе раневого процесса у больных с гнойно-некротическими заболеваниями нижних конечностей на фоне сахарного диабета, кроме местного лечения раствором куриозина, мы использовали дополнительно фонофорез гель куриозина. В качестве контактной и лекарственной среды при фонофорезе был использован гель куриозин. Для оценки клинической эффективности сочетанного применения фонофореза гель куриозина и местного с раствором куриозина в отличие от изолированного применения раствора куриозина мы взяли две группы больных.

Основная группа состояла из 29 человек, которым проводилось лечение раствором куриозина местно и фонофорез с гелем куриозина. Контрольная группа, состояла из 25 человек, которым проводилось локальное лечение только раствором куриозина. Обе группы были сопоставимы по возрасту, полу и нозологиям. Возраст больных в обеих группах колебался от 46 до 75 лет. Все больные страдали тяжелой формой сахарного диабета, в том числе первого типа 6 человек, второго типа 48 человек. Характер поражения нижних конечностей выглядел следующим образом: трофические язвы подошвенной поверхности стоп – 5 больных, латеральной поверхности стоп – 2, язвы пяточной области – 5, язвы с/з и н/з голени – 6, вялогранулирующие раны после ампутации пальцев – 9, после операции Шопара – 4, поле операции Лисфранка – 3, после вскрытия флегмон и абсцессов стопы – 13, после вскрытия флегмон голени – 7. Кроме того, у пациентов обеих групп имелись сопутствующие патологии: ИБС у 42 больных, гипертоническая болезнь у 31, инфаркт миокарда в прошлом у 7, перенесенный инсульт у 3.

В основной и контрольной группах во второй фазе раневого процесса рану обрабатывали раствором фурацилина, затем физиологическим раствором. На раневую поверхность наносили раствор куриозина из расчета одна капля на 1 см^2, выжидали 1-2 минуты после чего закрывали стерильной салфеткой. В первой группе дополнительно в радиусе до 5 см. от краев раны и более наносили гель куриозин на кожу и проводили фонофорез.

Для физиолечения использовался аппарат «УЗТ–107–Ф» с частотой 880 кГц и интенсивностью 0,4 или 0,6 Вт/см^2. Фонофорез проводился ежедневно один раз в день в течение 5-10 дней. Первую процедуру проводили в течение 8 минут, затем увеличивали время сеанса до 15 минут в последующие дни. В контрольной группе лечение проводили только раствором куриозина. Результаты лечения в обеих группах оценивали по клинической эффективности. В комплекс клинической эффективности лечения были включены следующие параметры:

а) сроки очищения ран, б) время появления грануляций, в) время появления эпителизации, г) скорость заживления ран (СЗР) в процентном выражении.

Индекс СЗР = (S-Sn) x 100 /S x t, где СЗР – скорость

заживления раны; S – величина площади раны при предшествующем измерении; Sn – величина площади раны в настоящий момент; t – число дней между первым и последующим измерением.

Следует отметить, что показатель СЗР при оценке течения раневого процесса в обеих группах характеризовался статистическими достоверными различиями. СЗР в основной группе была интенсивнее, чем в контрольной. Проведение фонофореза гель куриозина в сочетании с местным применением раствора, в отличии от изолированного применения раствора куриозина, позволило создать большую концентрацию препарата в ране и вокруг нее. Ультразвук потенциировал и продлевал время действия куриозина, быстрее купировался воспалительный процесс, улучшалась микроциркуляция и обмен веществ в ране и вокруг нее. Фонофорез гель куриозина в сочетании с раствором куриозина позволил ускорить сроки заживления ран. При сеансах фонофореза гель куриозина не отмечалось общих и местных аллергических реакций.

Таким образом, наши клинические наблюдения показали успешное применение фонофореза гель куриозина в лечении гнойно-некротических осложнений сахарного диабета во второй фазе раневого процесса.

Литература

1. Покровский А.В. Комплексный подход в лечении критической ишемии при диабетической стопе / А.В.Покровский, В.Н.Дан, А.В.Чупин, А.К.Федосеева. Современные аспекты диагностики, лечения, профилактики поражения нижних конечностей у больных сахарным диабетом: Труды научно-практической конференции / М.. 1996. – С. 157-163.

Гостищев В.К. Клинико-цитологические особенности местного лечения вялогранулирующих ран мягких тканей 0,2% раствором куриозина во фазе раневого процесса / В.К. Гостищев, А.Г. Ханин // Хирургия.-1999.-№10.-С.72-74.

2. Лисенко В.М. Тактика лечения трофических язв нижних конечностей при посттромбофлебитической болезни / В.М.Лисенко, О.Ю.Меняйленко // Научно-информационный медицинский журнал «Гедеон Рихтер в СНГ».-2002.-№2(10).-С.13-15.

Проблема переломов шейки бедра и чрезвертельных переломов у женщин и мужчин в старших возрастных группах

Кобзарь Н.Н.
Управление здравоохранения г.Алматы

Жоғарғы жас топтарындағы әйелдер мен ер адамдардың арасында жамбас мойынының сынуы мәселелері
Н.Н.Кобзарь
Алматы қаласы Денсаулық сақтау басқармасы
Алматы қаласы бойынша 2006-2008 жж. кезеңнің аралығында 50 жас пен одан жоғарғы жастағы адамдар тобындағы әйелдер мен ер адамдар арасында жамбас сүйегінің сыну жағдайларының саны көбейген. Осындай сынықтардың жиілігі ер адамдар арасында жиірек кездеседі, өлім-жітім көрсеткіші әйелдер арасында көбірек тіркелген. Жамбас сүйегі сынған науқастарды стационарлық емдеу біраз экономикалық шығындармен байланысты.

The problem of fractured neck of femur and trochanteric fractures in females and males of senior age groups
N.Kobzar
Health department of Almaty city
The frequency of proximal femur fracture and trochanteric fractures in males and females of the age of 50 and more kept on growing in 2006-2008. Their frequency prevailed in males, though lethality rate registered in women is higher compared to that of men. In-hospital case management of patients with proximal femur and trochanteric fractures entails considerable economic costs.

Резкое повышение частоты переломов, связанных с возрастом, наблюдается в большинстве регионов мира. Основными факторами, определяющими величину минеральной плотности костной ткани у взрослого человека, являются пик костной массы, возраст начала ее потери и скорость ее потери. Возраст, в котором начинается потеря костной массы, точно не определен. У мужчин скорость потери костной массы составляет всего лишь 0,3-0,5% в год и остается неизменной в течение жизни. У женщин динамика этого процесса более сложная. До начала периода менопаузы костная масса снижается медленно, примерно, на 0,7-1,3% в год (3). Резкое ускорение наступает в период перименопаузы, в течение которого скорость потери костной массы растет экспоненциально, достигая наибольших значений в первые годы постменопаузы.

Потеря костной ткани у постменопаузальных женщин имеет 2 фазы: быструю и медленную. Быстрая наблюдается в первые 5 лет постменопаузы, когда ежегодная потеря составляет около 3%. Медленная потеря костной массы начинается с 55 лет и старше и составляет ежегодно 0,5-1% в зависимости от участка скелета (4).

Обмен костной ткани находится под гормональным контролем, причем особое место отводится контролю со стороны половых гормонов, прежде всего, эстрогенов. Известно, что изменения гормонального статуса, происходящее в пубертатном и перименопаузальном периодах, оказывают выраженное влияние на состояние органов и систем организма, в том числе и на костную ткань. Ускоренная потеря массы кости после наступления менопаузы в настоящее время признается в качестве одного из факторов риска развития остеопороза и последующих переломов (2).

Самое серьезное осложнение остеопороза – перелом проксимального отдела бедренной кости. Показатели смертности, инвалидности и медицинской стоимости услуг при переломе бедра выше, чем при всех других остеопоротических переломах вместе взятых (5, 7). Смертность в течение первого года после этого перелома составляет от 12 до 40% в зависимости от исследованной популяции (9,10), она выше среди мужчин по сравнению с женщинами. Примерно 3% женщин в возрасте 50 лет умирают в стационаре, будучи госпитализированными в связи с переломом бедра (11). У половины больных, выживших после перелома бедра снижается качество жизни, треть из них утрачивает способность к самообслуживанию и нуждается в длительном постоянном уходе (1).

По данным различных исследований частота переломов проксимального отдела бедренной кости в возрасте 50 лет и старше у женщин колеблется от 26,0 на 100000 населения в ЮАР до 1391,0 в Швеции. В большинстве стран частота переломов проксимального отдела бедренной кости встречается в 2-3 раза чаще у женщин, чем у мужчин. Среди негритянского населения Африки и Америки отмечены почти одинаковые частоты у мужчин и у женщин, причем в 3-4 раза более низкие, чем у белых. В Сингапуре у мужчин уровень данного показателя составил 100,0, у женщин 75,0, в ЮАР соответственно 38,0 и 26,0 на 100000 населения (8, 6).

Цель исследования

- определить частоту переломов шейки бедра и чрезвертельных переломов у женщин и мужчин в старших возрастных группах, уровень летальности, рассчитать стационарные затраты на лечение. Определить зависимость частоты переломов данной локализации от возраста у женщин в сравнении с мужчинами.

Материалы исследований

Изучены отчетно-учетные формы №12 «Отчет о числе заболеваний, зарегистрированных у больных, проживающих в районе обслуживания медицинской организации и контингентах больных, состоящих под

диспансерным наблюдением», форма №59 «Отчет о травмах, отравлениях и некоторых других последствиях воздействия внешних причин», отчеты травматологических отделений г.Алматы за 2006-2008гг. Изучались только бытовые и уличные травмы. Не учитывались травмы дорожно-транспортные, производственные, несчастные случаи. Численность населения определялась по ежегодным справочникам «Женщины и мужчины г.Алматы» Департамента статистики.

Результаты исследований

Для сравнения данных литературы, по частоте переломов проксимального отдела бедренной кости, которые приводятся среди населения 50 лет и старше (6,8), проведен анализ данного показателя по г.Алматы в указанной возрастной группе.

Таблица №1. Частота переломов шейки бедра и чрезвертельных переломов у женщин и мужчин (на 100000 населения) в возрасте 50 лет и старше, 2006-2008 гг.

Показатель	2006г		2007г		2008г	
	Жен.	Муж.	Жен.	Муж.	Жен.	Муж.
Всего насел. по г.Алматы 50 лет и ст.	174983	104959	179733	107903	184603	111070
Количество переломов, абс.	234	130	236	153	258	161
Частота переломов на 100000	133,7	123,9	131,3	141,8	139,8	145,0
Умерло в стационаре	8	2	11	4	3	2
Показатель летальн. %	3,4	1,5	4,7	2,6	1,2	1,2

Как видно из представленной таблицы, имеет место увеличение частоты переломов бедра и чрезвертельных переломов у женщин в возрастной группе 50 лет и старше с 133,7 на 100000 населения в 2006г до 139,8 в 2008г. Среди мужчин данный показатель также имеет тенденцию к росту соответственно с 123,9 до 145,0. В 2006г частота данных переломов зарегистрирована выше у женщин в сравнении с мужчинами (133,7 и 123,9 на 100000), в последующие годы данный показатель превалировал у мужчин. В то же время, показатель летальности в 2006г был в 2,3 раза, в 2007г в 1,8 выше у женщин, в сравнении с мужчинами, в 2008г уровень летальности среди мужчин и женщин был одинаковым.

Стоимость 1 законченного случая по травматологии в 2007г оценен в 48932 тенге, в 2008г в 52413 тенге. Консервативное лечение (по клинико-затратным группам) перелома области тазобедренного сустава и бедра определено коэффициентом 1.429, оперативного лечения – 2.006. Таким образом, стоимость 1 случая при консервативном лечении составила в 2007г 69923 тенге, в 2008г 74898 тенге, при оперативном лечении соответственно 98157 и 105140 тенге. В 2007г консервативно пролечено 20 и оперативно 369 больных, в 2008г соответственно 25 и 394. Затраты на лечение больных с переломами области шейки бедра и чрезвертельных переломов в возрасте 50 лет и старше в 2007-2008гг составили в стационаре 80916003 тенге.

Таблица №2. Частота переломов шейки бедра и чрезвертельных переломов у женщин 40 лет и старше в сравнении с мужчинами, 2006-2008гг по данным стационаров (на 100000 населения).

Возраст	2006г		2007		2008	
	жен.	муж.	жен.	муж.	жен.	муж.
40-44	7,9	21,8	6,0	33,9	16,1	43,8
45-49	6,1	50,4	11,8	40,9	24,7	53,7
50-54	44,6	68,2	41,2	85,7	57,9	108,3
55-59	64,0	113,1	47,3	111,1	64,6	100,5
60-64	76,3	77,5	85,9	182,8	88,3	122,7
65-69	85,5	143,0	96,8	115,3	120,7	107,7
70-74	222,8	156,8	215,1	240,0	276,5	306,1
Всего	51,6	72,1	51,5	84,4	66,8	89,8

Как видно из представленной таблицы №2, у женщин в зависимости от возраста, частота переломов увеличивается динамически. Особенно отмечается рост частоты переломов данной локализации у женщин от 50 до 54 лет в сравнении с предыдущей возрастной группой. Так, в 2006г рост частоты переломов произошел в 7,3 раза (от 6,1 до 44,6), в 2007г в 3,5 (от 11,8 до 41,2) в 2008г в 2,3 раза (от 24,7 до 57,9). У мужчин отсутствует прямо пропорциональная зависимость возраста и частоты переломов.

Удельный вес женщин с переломами бедра, к общему количеству госпитализированных женщин с переломами в стационары города в возрастной группе 40-74 года, составил в 2006г 9,2%, в 2007г-15,2%, в 2008г-11,7%. В то же время, удельный вес проведенных койко-дней женщинами с травмами бедра значительно выше и соответственно составил 16,5%, 27,0%, 18,2%., что свидетельствует о значительных экономических затратах при лечении данных видов переломов.

Таблица №3. Удельный вес переломов шейки бедра и чрезвертельных переломов к общему количеству травм у женщин, госпитализированных в стационар, 2006-2008

	2006 г.			2007 г.			2008 г.		
	абс	Из них. с		абс	Из них. с		абс	Из них с переломами шейки бедра и чрезверт.	
		абс	%		абс	%		абс	%
Госпитал-но женщин с переломами 40-74 лет	1446	125	8,7	909	128	8,9	1592	171	10,7
Проведено Койко-дней	19006	3074	16,2	11724	3018	25,7	19137	3305	17,3

Обсуждение результатов

В большинстве стран мира частота переломов проксимального отдела бедренной кости встречается в 2-3 раза чаще у женщин, чем у мужчин. В Сингапуре и в ЮАР у мужчин уровень данного показателя выше, чем у женщин (6,8). По г.Алматы в 2006г частота данных переломов зарегистрирована выше у женщин в сравнении с мужчинами (133,7 и 123,9 на 100000), в последующие годы данный показатель превалировал у мужчин.

Частота переломов проксимальной части бедренной кости у женщин возраст-

ной группы 50 лет и старше по г.Алматы приближается к данному показателю женщин штата Калифорнии, США (144,0 на 100000 населения), у мужчин к показателям в Югославии (127,0), Мальты (131,0), Гонконга (153,0). Госпитальная летальность по данным литературы при переломах проксимальой части бедра у мужчин составляет 8% у женщин 3% (6,8,11). По г.Алматы показатель летальности в 2006г был в 2,3 раза, в 2007г в 1,8 выше у женщин, в сравнении с мужчинами, в 2008г уровень летальности среди мужчин и женщин был одинаковым.

У женщин г.Алматы частота переломов проксимального отдела бедра увеличивается динамически и находится в прямопропорциональной зависимости от возраста, что подтверждает данные литературы о гормональном контроле за обменом костной ткани со стороны половых гормонов, прежде всего, эстрогенов.

По г.Алматы отмечается значительный рост частоты переломов проксимальной части бедра у женщин от 50 до 54 лет в сравнении с предыдущей возрастной группой, что совпадает с быстрой фазой потери костной массы в первые 5 лет постменопаузы, когда ежегодная потеря составляет около 3% (4).

Выводы

1. За период 2006-2008гг имеет место рост частоты переломов бедра и чрезвертельных переломов у женщин и мужчин в возрастной группе 50 лет и старше.
2.В 20006г частота данных переломов зарегистрирована выше у женщин в сравнении с мужчинами, в последующие годы данный показатель превалировал у мужчин.
3.Затраты на лечение больных в стационаре с переломами области шейки бедра и чрезвертельных переломов в возрасте 50 лет и старше в 2007-2008гг значительны и составили 80916003 тенге.
4. У женщин г.Алматы частота переломов проксимального отдела бедра увеличивается динамически и находится в прямопропорциональной зависимости от возраста.
5. Показатель летальности в 2006г был в 2,3 раза, в 2007г в 1,8 выше у женщин, в сравнении с мужчинами, в 2008г уровень летальности среди мужчин и женщин одинаковый.
6.Имеет место высокий удельный вес проведенных койко-дней женщинами с травмами проксимальной части бедра к общему количеству койко-дней при переломах, что свидетельствует о значительных экономических затратах.

Литература

1.Ершова О.Б., Семенова О.В., Дегтярев А.А. // Результаты проспективного изучения исходов переломов проксимального отдела бедра у лиц пожилого возраста. Остеопороз и остеопатии, 2000; №1: 9-10
2.Михайлов Е.Е., Беневоленская Л.И. Остеопороз. Руководство по внутренним болезням. Ревматические болезни, под ред. В.А. Насоновой, Н.В.Бунчука. Изд. «Медицина», Москва, 1997; 439-446
3.Citron J.T., Ettinger B., Genant H.K. Spinal bone mineral loss in estrogen-repleted, calcium-repleted, premenopausal women. //Osteoporosis Int., 1995; 5: 228-233.
4. Eastell R. |Pathogenesis of postmenopausal osteoporosis. In: Primer on the Metabolic Bone Diseases and Disorders of Mineral Metabolism, 4 Ed. FSBMB, 1999; p.260-262.
5. Johnell O. The socioeconomic burden of fractures: today and in the 21 century.//Am.j Med., 1997; 103: 20S-26S
6. Johnell O., Gulberg B., Alander E., et al. Osteoporosis Int., 1992, 2, 298-302)
7. Kannus P.,Parkkari J., Sievanen H., et al. Epidemiology of hip fractures. //Bone, 1996; 18: S57-S63
8.Maggi S., Kelsey L., Kitvak J., et al. Osteoporosis Int. 1991, 3, 232-242
9.National osteoporosis Foundation. Osteoporosis: review of the evidence for prevention, diagnosis, and treatment and cost-effectiveness analysis.//Osteoporosis int//1998, 8 (Suppl. 4): S51-S88
10.Ray N., Chan J., Thamer M., Melton J.LIII. Medical expenditures for the treatment of osteoporotic fractures in the United States in 1995: Report from the National Osteoporosis Foundation.// J.Bone Miner.Res., 1997; 12:24-34
11.Shurch M-A., Rizolli R., Mermillod B., et al. A prospective study on socioeconomic aspects of fracture of the proximal femur.//J Bone Miner., Res., 1996; 11:1935-1942

Современное состояние лучевой диагностики повреждений сухожилий и заболеваний мягких тканей верхних конечностей. Обзор литературы

Мухамеджанова А.И., Ахметов Е.А.
Национальный научный центр хирургии им. А.Н. Сызганова

В Казахстане ежегодно около 600 тысяч людей получают различные травмы [1]. По данным литературы, повреждения мягких тканей кисти и предплечья встречаются часто: от 30 до 70% [2,3]. Нередки гнойно-воспалительные заболевания и опухоли мягких тканей верхних конечностей (липомы, фибромы, гемангиомы, лимфангиомы и др.). По данным Миронова С.П. и соавт., (2009) ежегодный прирост больных с патологией костно-мышечной системы составляет 3,7%. При клиническом обследовании больных с повреждениями сухожилий и заболеваниями мягких тканей верхних конечностей, ошибки диагностики колеблются в значительных пределах от 35 до 69% [4]. Дифференциальная диагностика повреждений сухожилий и заболеваний мягких тканей верхних конечностей затруднена. В связи с этим исследователи обращаются к лучевым методам исследования, позволяющим получить дополнительную информацию о состоянии поврежденных мягкотканых структур кисти и предплечья.

На современном этапе рентгенография используется только для выявления костной патологии. Для уточнения состояния мягких тканей, сухожилий и мышц применяются следующие методы лучевой диагностики, такие как магнитно - резонансная томография (МРТ), рентгеновская компьютерная томография (КТ) и ультрасонография.

Имеющиеся публикации об использовании КТ показывают ее достоинства и недостатки. КТ позволяет получать срезы только в аксиальной проекции. Реконструкция в других проекциях не всегда решает диагностические трудности. Основным недостатком КТ является наличие лучевой нагрузки.

МРТ – один из самых современных методов лучевой диагностики. Из всех методов лучевой диагностики только МРТ дает картину, наиболее приближенную к анатомической. Это обстоятельство, а также безвредность метода, способствуют широкому внедрению его в клиническую практику. Установлено, что МРТ позволяет диагностировать повреждения сухожилий и связок, а также отек мягких тканей [5]. Буковская Ю.В. и соавт., (2006), обследовали с помощью МРТ кистевые суставы 50 здоровых добровольцев. Была подробно изучена МР-анатомия кистей. Брюханов А.В., Финк Л.И. (2007) уточняли ультразвуковую и МРТ – семиотику повреждений мягкотканых структур плечевого сустава у 80 больных и сообщили о полном совпадении данных УЗИ и МРТ.

Общим недостатком КТ и МРТ является высокая стоимость исследования. Вместе с тем, среди лучевых методов, неинвазивными способами визуализации являются УЗИ и МРТ. Поэтому мы считаем, что в первую очередь при обследовании травматических повреждений кисти, должны быть использованы диагностические возможности именно этих методов.

Впервые эхограмма конечности была осуществлена Howry D. в 1965 году. В последующие годы более детальное изучение выполнили Fornage B. и соавторы (1986). В этот период за рубежом появился ряд работ, посвященных ультразвуковому исследованию при травмах и заболеваниях суставов, мышц, связок и сухожилий [7,8,9]. Впервые в Российской Федерации УЗИ в травматологии и ортопедии использовал С.А. Горбатенко (1989). УЗИ стали применять в диагностике не только повреждений сухожилий, а также в выявлении тендинитов, перитендинитов, теносиновитов и сухожильных кист [10,11,12,13].

С помощью ультразвука американские исследователи [14,15,16] определили полный или частичный разрыв сухожилий сгибателей. Были использованы функциональные пробы, позволяющие различить повреждение поверхностных или глубоких сгибателей. Отдельные авторы используют ультрасонографию для визуализации нервов конечностей [17,18].

Однако работы в этом направлении еще далеки от завершения. В настоящее время ультразвуковое исследование нервов и сухожилий еще не находит должного клинического применения. При продольном исследовании пучки нервов легко могут быть приняты за сухожилия и мышечную ткань. Для внедрения УЗ – диагностики сухожилий необходимы хорошие знания эхоанатомии мышц, связок, сухожилий и нервов.

Достаточно подробно нормальная ультразвуковая анатомия нервов и сухожилий была освещена в работе Н.А.Еськина и соавт. (2005), которые считают, что эти сведения необходимы для лучшей диагностики дегенеративных, посттравматических и воспалительных изменений, а также новообразований конечностей. Сонографические данные авторы сравнивали с операционными находками. По мнению Н.А. Еськина и соавт., ультрасонография занимает ведущее место среди лучевых методов исследования. При этом главным преимуществом сонографии они считают возможность получения динамического изображения в реальном режиме времени, в отличие от статических изображений МРТ и КТ. Вместе с тем, недостатком ультрасонографии, по мнению этих авторов, является зависимость интерпретации полученного изображения от опыта оператора, т.е. имеется субъективизм при оценке полученных данных.

Сравнительное исследование возможностей рентгенографии, КТ, МРТ и УЗИ при травме скелетно-мышечной системы провели Витько Н.К., Зубанов А.Г., Бирюкова Н.В. (2009). Авторы отмечают преимущества ультразвукового исследования в виде доступности, неинвазивности, возможности динамического полипроекционного исследования мягких тканей, а также мобильность и портативность ультразвуковых сканеров. Недостатком ультразвукового исследования авторы также считают операторозависимость.

Эхосемиотику патологических процессов в сухожи-

лиях кисти (тендинитов, теносиновитов и кист) изучали Bianchi S. и соавт., (1999), Ferrara M.A. и соавт. (1997), Lanteri M. и др. (1997), Lee D.H. и соавт. (2000).

Миронов С.П. и соавторы (2004) выполнили ультразвуковое исследование 610 больным с патологией сухожилий и нервов конечностей, и практически в 100% случаев отметили совпадение данных УЗИ с операционными находками. Эти авторы считают, что УЗИ имеет преимущества перед КТ и МРТ, а также позволяет оценить степень повреждения сухожилия. Сведения о диастазе между концами сухожилия помогают хирургу в выборе оптимального лечения.

Дудариков С.А. и соавт., (2007), считают, что ультразвуковое исследование приобретает наибольшую ценность после восстановительных операций на сухожилиях, так как клинически сложно дифференцировать повторный разрыв от перетяжения регенерата.

На большом клиническом материале (218 больных) Чуловская И.Г. и соавт., (2006), изучили возможности ультрасонографии в диагностике послеоперационных осложнений у больных с повреждениями сухожилий сгибателей пальцев кисти. Авторы описали сонографические признаки течения и осложнения послеоперационного периода: замедленной регенерации сухожилий, тендинита, спаечного процесса, дистрофических изменений, теносиновита, несостоятельности шва сухожилия. В 76,6% случаев данные УЗИ послужили основанием для корректировки тактики лечения больного.

Сравнение двухмерного и трехмерного УЗИ в определении объема поражений сухожилий провели Ferrari M. И соавт., (2006). Полученные ими данные показали, что фантомные эксперименты являются воспроизводимыми методиками измерения объема сухожильных повреждений. Преимуществ трехмерного ультразвукового исследования авторами не было выявлено. Особенностью указанных исследований является то, что они основаны на небольшом клиническом материале, эхосемиотика поражений сухожилий раскрыта недостаточно, не отражены возможности УЗИ при динамическом контроле в процессе восстановительной терапии.

Возможность использования ультрасонографии в диагностике мягкотканых образований конечностей была подтверждена рядом исследователей. Так Зубарев А.В. и соавт. (2003) –описывают липомы как образования, эхогенность которых может быть как гипер- так и гипоэхогенной. Фибромы выглядели как гипоэхогенные, овальной формы образования в толще подкожно-жировой клетчатки. По данным Финешина А.И. (2006), липома определялась как округлое, неваскуляризованное образование имеющее неоднородную структуру, характерную для жировой ткани.

Ряд работ посвящен ультразвуковой диагностике гнойно-воспалительных процессов мягких тканей [19,20]. По данным Вуйцик Н.Б. и соавт. (2007) абсцесс мягких тканей на эхограммах определялся в виде зоны с наличием жидкостного скопления у 13 пациентов (84,6%), эховзвесь определялась в 6 наблюдениях (46,1%), преобладала смешанная эхогенность (62%). Результаты проведенного ультразвукового исследования совпали с данными пункционных биопсий в этих наблюдениях: обнаружены элементы воспаления. По мнению авторов, ультразвуковое исследование является основным и порой единственным методом как диагностики абсцессов мягких тканей так и динамического послеоперационного наблюдения, помимо этого при ультразвуковом исследовании выявляется зона наибольшего расплавления, что определяет место оперативного доступа.

По данным Синюковой Г.Т. (2004) При флегмоне на эхограммах определяется отек тканей, структура подкожно - жировой клетчатки отличается от неизмененной клетчатки, становится однородной, утолщается. Абсцесс, расположенный в мышце, выглядит при ультразвуковом исследовании как объемное образование, контур его нечеткий, структура с участками средней и повышенной интенсивности расположенными беспорядочно. Гематомы и гнойно-воспалительные процессы подробно описаны в работах Миронова С.П. (2004, 1997), Митькова В.В. 1998, 2002г, Мухамеджанова К.Х. (2008). Но гематомы верхних конечностей составляли в их материалах небольшой процент.

Финешин А.И. (2006) считает, что в диагностике мягкотканых образований неясной этиологии УЗИ должно широко использоваться, однако внедрению метода мешает недостаточная изученность эхосемиотики.

Таким образом, анализ отечественной и зарубежной литературы, посвященной лучевой диагностике повреждений сухожилий и заболеваний мягких тканей верхних конечностей, показал, что многие вопросы эхосемиотики изучены недостаточно. Отсутствуют данные детального количественного анализа эхосимптомов, нет сведений о диагностической ценности отдельных эхопризнаков и их сочетаний. Не уточнена роль ультразвукового исследования в послеоперационном периоде и в оценке эффективности выполненного хирургического лечения. Эхосемиотика мягкотканых образований также требует уточнения, сведения об эхопризнаках этих образований, встречающиеся в литературе разноречивы.

Вместе с тем, в клинической практике нужны точные данные, позволяющие дифференцировать различные мягкотканые образования конечностей.

Литература

1. Батпенов Н.Д. Достижения и перспективы развития НИИ травматологии и ортопедии Министерства здравоохранения Республики Казахстан //Травматология және Ортопедия.- Астана. -2006. № 1. - С. 3-6.

2. Горбатенко С.А. Ультразвуковая диагностика повреждения и заболевания мяких тканей опорно-двигательного аппарата. Практические рекомендации. — М.: 1991. 25 с.

3. Hoglund M, Tordai P, Engkvist 0. Ultrasonography for the diagnosis of soft tissue conditions in the hand. // Scand J Plast Reconstr Surg Hand Surg. — 1991.—V. 25.—P. 225-231.

4. Дегтярева С.И. Анализ ошибок и осложнений при лечении свежих повреждений сухожилий сгибателей пальцев кисти // Хирургия сухожилий. Волгоград, 1974.- С.129-131.

5. Терновой С.К., Синицин В.Е., Стукалова О.В., Беличенко О.И. Клиническое применение магнитно-резонансной томографии // Рус.мед.журн. – 1996. – Т. 7, №3. – С. 7-12.

6. Буковская Ю.В., Васильев А.Ю. Магнитно - резонансная томография кистевого сустава: нормальная анатомия и ошибки интерпретации изображения // Вестник травматологии и ортопедии. - 2006, №2. - С. 61 - 65.

7. Khaleghian R.,Tonkin L. J.,Degeus J.J., Lee J. P. K. Ultrasonic examination of the flexor tendons of the fingers // J. of Clin. Ultr. -1984.- 12.-N9.-P.547-551.

8. Laine H.R., Harjala A., Peltokallio P. Ultrasound in the evaluation of the knee and patellar regions // J. Ultrasound Med.- 1987.-N6.-P.33-36.

9. Kaplan P.A., Matamoros A., Anderson J.C. Sonography of Musculoskeletal System //AJR. – 1990. - № 155. – P. 237-245.

10. Голубев В.Г., Еськин Н.А. Сонографические признаки патологии сухожилий // Невский радиологический форум 2005.- С. 265-266.

11. Serafini G., Derchi L.E., Quadri P. et al. High resolution sonography of the flexor tendons in trigger fingers. // J.Ul.Med. -1996.- V.15.- P. 213-219.

12. Lanteri M., Ptasznik R., Constable L., Dawborn J.K. Ultrasound changes in the wrist and hand in hemodialysis patients. // Cl. Neph. 1997. V. 48. № 6.P. 375-80.
13. Breidahl W.H., Stafford Johnson D.B., Newman J.S., Adler R.S. Power Doppler sonography in tenosynovitis: significance of the peritendineous hypoechoic rim. //J. Ultrasound Med. — 1998.—V. 17.—P. 103-107.
14. Connell D., Burke F., Coombes P. et al. Sonographic examination of lateral epicondylitis. //Am. J. Roentgenol. —2001. —V. 176. — P. 1763-1777.
15. Lee D.H. , Robbin M.L., Galliot R., Graveman V.A. Ultrasound evolution of flexor tendon lacerations. // J. Hand Surg. [Am]. —2000. — V. 25. — P. 236-241.
16. Peetrons P.A., Silvestre A., Cohen M., Creteur V. Ultrasonography of ankle ligaments. //Can. Assoc. Radiol. J. —2002.—V. 53. .№l. —P. 6-13.
17. Финешин А.И. Ультразвуковая диагностика при заболеваниях и повреждениях мягких тканей кисти и предплечья: автореф. ...канд. мед. наук:14.00.19. М.-2006. - 33 с.
18. Martinoli C., Bianci S., Dahmane M., Bianci-Zuvfrani et al. Ultrasound of tendos and nervs // Eur. Radiol. - 2002. - № 12. - P. 44-55.
19. Завадовская В.Д. Использование современных лучевых диагностических технологи в практической медицине //Бюллетень сибирской медицины. – 2002. - № 1. - С. 110-113.
20. Atanasov Z., Prgova Kirijas N., Toltvska V. Muskuloskeletal infections of the extremities: Ultrasound features //ECR. - 2003. - № 5. - P. 55-56.

Роль магнитно-резонансной томографии в диагностике коарктации аорты

Серикова С.Э.
Национальный научный центр хирургии им. А.Н.Сызганова

Введение

Коарктация аорты – врожденное сужение участка аорты вплоть до полного закрытия её просвета. Сужение может располагаться в любом месте грудного или брюшного отдела аорты. Наиболее часто коарктация располагается в области перешейка дуги аорты, ниже места отхождения левой подключичной артерии. Частота порока составляет от 6 до 15% всех ВПС. Коарктация аорты часто сочетается с другими ВПС [1]. Наличие сужения аорты в нетипичном месте рассматривается некоторыми авторами как коарктация атипичной локализации [2], другими расценивается как патологический процесс, вызванный другими причинами, в частности аортитом [3].

По статистике Ю.А. Березова с соавт. (1964) сужение в типичном месте расположено у 90% пациентов. Коарктация аорты относится к «бледным» аномалиями и составляет 13-18% всех врожденных пороков сердца и сосудов, наблюдается в 2-5раз чаще у мужчин, чем у женщин[4].

Диагностика коарктации аорты

Рентгенологическая картина типичной коарктации аорты достаточно точно описана в многочисленных работах. К признакам коарктации аорты относятся сглаженность «клюва» аорты, увеличение левого желудочка, выбухание сосудистого пучка справа за счет расширения восходящей аорты, отклонение контрастированного пищевода в области постстенотического расширения по правому контуру, узурация ребер, возможно присоединение признаков клапанных пороков сердца.

Классическим методом лучевой диагностики коарктации аорты, да недавнего времени, была рентгеноконтрастная ангиография. Хотя метод был высокоинформативным, он представлял определенную опасность при исследовании детей. К сожалению, возможна аллергическая реакция на вводимый контрастный препарат при ангиографии. К тому же ангиография дает определенную лучевую нагрузку, что нежелательно при исследовании детей раннего возраста [5,6].

Магнитно-резонансная томография (МРТ) и магнитно-резонансная ангиография (МРА) позволяют избежать эти моменты риска.

МРТ, в силу своих преимуществ, таких как хорошее качество изображений, тканевой контраст и возможность функциональной оценки органов и систем, стало важной современной технологией в клинической практике и научных исследованиях. МРТ имеет возможность визуализации анатомических структур в любой произвольно выбранной плоскости. С использованием сверхбыстрых техник сканирования стало возможным получение изображений области интереса в очень короткие промежутки времени с устранением физиологических двигательных артефактов. При проведении бесконтрастной МР-ангиографии (МРА) в настоящее время возможно получить детальные изображения сосудистой системы. МРА изображения сравнимы с рентгеноконтрастной ангиографией при многих сосудистых заболеваниях. [7,8,9].

Дополнительную информацию несут на себе стандартные последовательности SE, FSE, FE в T1 и T2 взвешенных изображениях. - Оценивая аксиальные, сагиттальные и корональные сканы, определяют толщину стенок, диаметр просвета. Учитывая наличие артефакта от сердцебиения и пульсации аорты, необходимо проведение МРТ с синхронизацией ЭКГ.

Для правильной постановки диагноза в своей работе мы придерживались определенных классификаций, потому что они наиболее эффективны в определении тактики хирургического лечения пациентов.

Выделяют три степени коарктации аорты:

- умеренный стеноз, когда диаметр аорты в месте сужения составляет более 0,5 см;
- выраженный стеноз – диаметр в месте сужения менее 0,5 см;
- крайний стеноз, когда сквозь суженный участок можно просунуть лишь тонкий зонд;

По анатомическим особенностям можно выделить три варианта коарктации аорты:

- изолированная коарктация;
- коарктация в сочетании с открытым артериальным протоком (ОАП).

Материал и методы обследования

В нашем исследовании группа пациентов с коарктацией аорты составила 9 пациентов в возрасте от 6 лет до 17 лет. У всех обследованных отмечены симптомы, типичные для коарктации грудной аорты: напряженный пульс на верхних конечностях и пульс слабого наполнения на нижних конечностях. Артериальное давление на верхних конечностях превышало возрастную норму. Изолированная коарктация грудной аорты в типичном месте выявлена у 8 пациентов, нетипичная коарктация аорты - у 1 пациента. С рекоарктацией аорты в типичном месте был 1 пациент. У 2 пациентов выявлено расширение стенки аорты.

Магнитно-резонансная томография проводились на сверхпроводящем магнитно-резонансном томографе «VISART» с напряженностью магнитного поля 1,5 Тесла, фирмы TOSHIBA (Япония), с использованием катушки QD body и синхронизацией ЭКГ. После проведения прицельных сканов в трех проекциях, выполнялась ангиография с использованием импульсной последовательности 2D TOF. Поле исследования FOV покрывало брахиоцефальные артерии, подключичные артерии, восходящую аорту, дугу аорты и 2/3 нисходящей аорты.

Блок пресатурации установлен снизу. После выведения на экран монитора всех «сырых» данных, проводилась реконструкция с применением алгоритма проекции максимальной интенсивности (MIP).

По данным последовательности 2D TOF возможно

1. Типичная коарктация аорты в сагиттальной проекции. С ЭКГ синхронизацией.

2. Коарктация аорты в нетипичном месте, т.е. ниже отхождения левой подключичной артерии в корональной проекции.

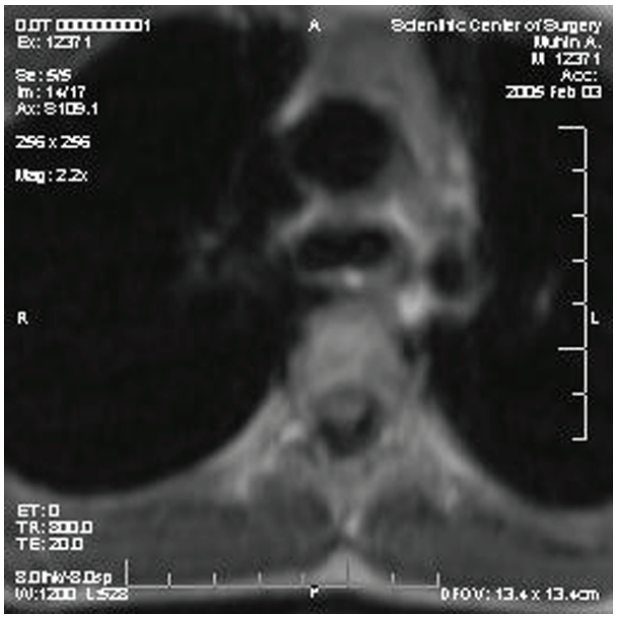

3. Аксиальная проекция коарктации аорты.

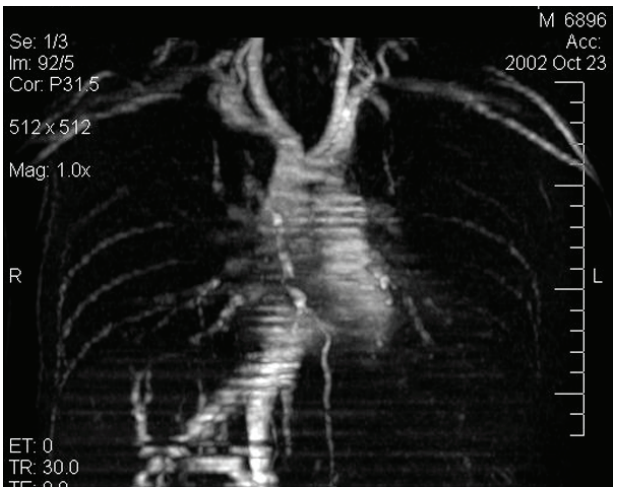

4. 2D TOF MP-ангиография, определяются дилятированные межреберные артерии.

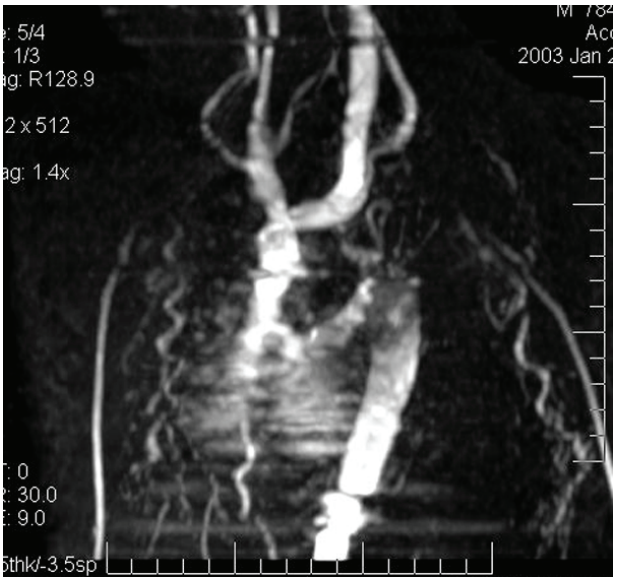

5. Выраженные развитые коллатерали, дилятированные межреберные артерии. 2D TOF MP-ангиография.

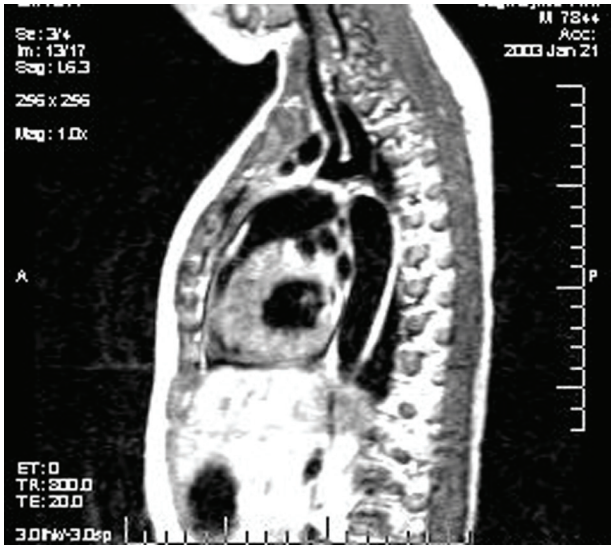

6. Коарктация аорты в типичном месте с ЭКГ синхронизацией.

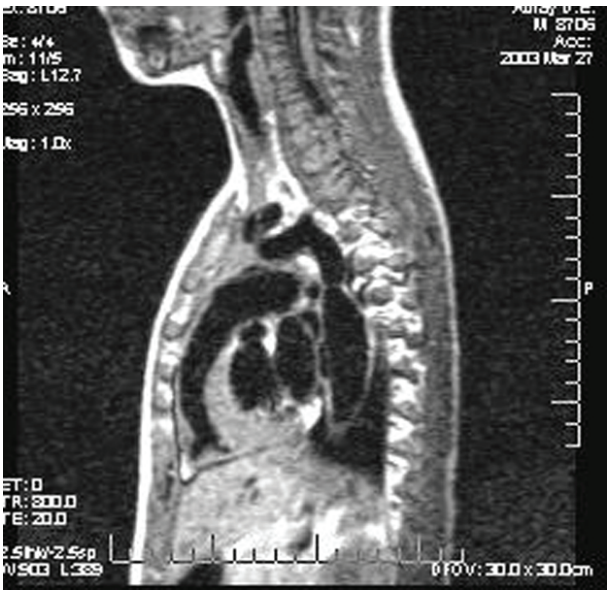

7. Коарктация аорты в типичном месте с ЭКГ синхронизацией.

определить наличие сужения сосуда. Однако данная методика вследствие длительности не всегда может применяться у детей. Поэтому, помимо ангиографической последовательности, протокол исследования также включал применение SE последовательностей в T2 и T1 взвешенных изображений в аксиальной, корональной и сагиттальной проекциях с ЭКГ синхронизацией.

Применение импульсных последовательностей с ЭКГ синхронизацией позволяет избежать появления артефакта от сердечных сокращений. Применение спин-эхо последовательностей дает возможность оценить сосудистую стенку, место сужения аорты, протяженность сужения.

Результаты и обсуждение

У 8 пациентов коарктация аорты была выявлена в типичном месте, т.е ниже отхождения левой подключичной артерии. Коарктация аорты визуализировалась в виде сужения просвета аорты до 0,8 - 1,5см, и прослеживалась на протяжении 1,0 см (рис.1).

У одного пациента выявлена коарктация аорты в нетипичном месте, т.е. на 7 см ниже отхождения левой подключичной артерии (рис.2).

Для достижения лучшей визуализации исследование проводилось в трех взаимно перпендикулярных проекциях. Для определения толщины стенок аорты применяли аксиальную проекцию (рис.3). Лучшая визуализация коарктации аорты была в сагиттальной проекции. Для определения коллатеральных артерий исследование проводили в последовательности 2D TOF (рис.4,5). У 5 пациентов выявлены дилатированные внутренние грудные, реберно-шейные и надгрудные артерии (thoracica suprema), что связано с артериальной гипертензией в сосудах.

Современные методы диагностики патологии аорты включают в себя применение последовательностей с ЭКГ синхронизацией, которые позволяют отсекать артефакты от биений сердца и пульсации сосудов, а также уменьшало дыхательные артефакты (рис.6,7).

Применение исследования с задержкой дыхания не всегда дает хороший результат при обследовании детей, особенно в младшем возрасте. При исследовании аорты с ЭКГ синхронизацией задержка дыхания

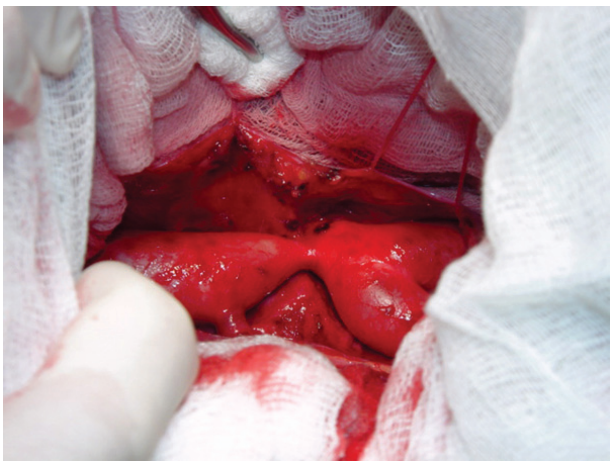

8. Интраоперационная фотография коарктации аорты.

не производится.

МР-ангиография проводилась без введения контрастного препарата по методу 2D TOF. Используя методику с ЭКГ синхронизацией можно избежать применение контрастных препаратов и улучшить визуализацию аорты.

Результаты исследования были подтверждены интраоперационно (рис.8).

Заключение

Результаты исследования пациентов с коарктацией аорты и последующий их анализ показали, что наиболее эффективный и безопасный метод лучевой диагностики - МРТ, который в сочетании с методикой ЭКГ синхронизации позволяет устранить артефакты от биения сердца и дыхания, и тем самым улучшить визуализацию данной патологии.

Литература

1. Никитаев Н.С., Кармазановский Г.Г., Черняк Б.Б. Коарктация аорты - возможности спиральной КТ // Мед. визуализация. 2001. № 1. С.54-61.

2. Королев Б.А., Охтин И.К., Соловьев С.И. и соавт. Хирургическое лечение коарктации аорты у взрослых больных// Хирургия. 1983. №2. С. 3-6.

3. Julsrud P.R., Breen J.F., Felmlee J.P. et al. Coarctation of the aorta: collateral flow assessment with phase-contrast MR angiography // A. J. R. - 1997. - Vol.169.-P. 173 5-1742.

4. Березов Ю.И., Покровский А.В., Мельник И.З. Коарктации аорты атипичной локализации // Грудная хирургия. - 1964. - №5. - С. 51-57.

5. Erbel R., Bednarezik J., Pop T. et al. Detection of dissection of the aortic intima and media after angioplasty of coarctation of the aorta. An angiographic, computertomographic, and echocardiographic comparative study// Circulation. 1990.V.81. P. 805-814.

6. Glasow P.F., Huhta J.C., Yoon G.Y. et.al. Surgery without angiography for neonates with aortic arch obstruction //Int. J.Cardiol. 1988.V.18. №3. P.417-425.

7. Marchal G., Bogarert J. Non invasive imaging of great vessels of the chest// Eur. Radiol. 1998. V. 8.№ 7. P.1099-1105.

8. Синицин В.Е., Дадвани С.А., Артюхина Е.Г. и др. Компьютерная томографическая ангиография в диагностике атеросклеротических поражений аорты и артерий нижних конечностей II Ангиология и сосудистая хирургия. - 2000. - Т.6. С.37 - 44.

9. Синицин В.Е.,Дадвани С.А.,Мершина Е.А.и др. Магнитно-резонансная ангиография в диагностике и хирургическом лечении заболеваний брюшной аорты и артерий артерий нижних конечностей 1/Ангиология и сосудистая хирургия . - 2001.-Т.7. С.23 33.

Техника предоперационной маркировки непальпируемых образований молочной железы

Садуакасова А.Б.
РГП «Национальный научный медицинский центр», АО «Медицинский университет Астана»
УДК 616 – 073.75:618.19 – 002/.006.65.194

Операция алды маркировкасының пальпацияланбайтын сүт бездерінің түзілісі
Садуақасова А.Б
Хирургиялық емделген 34 науқастың, операциядан кейінгі пальпацияланбаған сүт бездерінің қорытындысы. Маммографиядағы берілген анықтамалардың операция алдындағы ұсынған маркировкасы.Берілген методика өзінің қарапайым орындалуымен және әр бір емханаларда қолдануымен ыңғайлы.

Техника предоперационной маркировки непальпируемых образований молочной железы
Садуакасова А.Б.
Проанализированы результаты хирургического лечения 34 больных, оперированных женщин с непальпируемыми образованиями молочных желез. Предложена предоперационная маркировка образований по данным маммографии. Данная методика отличается простотой выполнения и доступна для использования в любом лечебном учреждении.

Preoperational labelling tumors of breast
Saduakassova A.B.
Analyzed the results of surgical treatment of 34 patients operated women with breast nepalpiruemymi entities. A predoperatsionnaya marking entities according to mammography. This technique is simple implementation and is available for use in any hospital.

Диагностические проблемы в современной маммологии являются доминирующими над проблемами радикального лечения большинства новообразований молочной железы, в особенности при непальпируемых очаговых поражениях органа. Именно от эффективного использования основных диагностических методов в определяющей степени зависят результаты лечения заболеваний молочной железы. [1, 2]. Стремление к получению исчерпывающей информации о топографической локализации патологического образования и уменьшению объема операции, вызывает необходимость точного предварительного определения местонахождения непальпируемого очага в железе.

Целью

настоящего исследования явилось определение оптимального способа предоперационной маркировки образований молочной железы по данным маммографии.

Материалы и методы

Проанализированы результаты хирургического лечения 34 больных, оперированных в хирургическом отделении Национального научного медицинского центра. Всем больным была проведена дооперационная маркировка патологического образования с последующей интраоперационной секторографией и морфологическим анализом полученного материала. По возрасту, больные распределились следующим образом: от 28 до 35 лет- 6 (17,6%) человека, от 36 до 40 лет - 10 (29,4%) человек, от 41 года до 45 лет – 8 (23,5%) пациентки, от 46 до 50 лет – 6 (17,6%) человека, с 51 до 61 года – 4 (11,9%) человека. Всем женщинам проводилось ультразвуковое исследование и маммография в стандартных проекциях. Маммография проведена на аппарате «Mammodiagnost 4000», фирмы Philips. Ультразвуковое исследование проводили на аппарате «HDI-1500» фирмы «Philips», с частотой датчика 7,5 – 9,0 МГц, с применением линейного формата, в режиме реального времени. По локализации патологического образования выделены следующие группы: в правой молочной железе опухоль располагалась у 9 (26,5%) женщин, в левой – у 21 (61,8%), двухсторонняя локализация отмечена у 4 (11,7%) женщин. В проекции верхненаружного квадранта патологическое образование располагалось у 15 (44,1%) женщин, на границе двух верхних квадрантов – у 5 (14,8%) женщин, в проекции центрального квадранта – у 12 (35,3%) пациентки, на границе двух наружных квадрантов – у 2 (5,8%) женщины.

Результаты гистологического исследования оперативного материала представлено в таблице №1.

Таблица №1. Гистологические варианты, выявленные при операции

Гистологические варианты	Количество больных	
	абс	%
Периканаликулярная фиброаденома	9	26,5
Интраканаликулярная фиброаденома	7	20,6
Фиброаденома смешанного строения	4	11,8
Ангиофиброма	1	2,9
Внутрипроток. рак	5	14,8
Инфильтрирующая карцинома	1	2,9
Фиброзно-кистозн. б-нь с призн. пролиферации	4	11,8
Фиброзно-кистозн. б-нь, склерозирующий аденоз	2	5,8
Фиброзно-кистозн. б-нь, пролиферативная форма, хр. продуктивный мастит	1	2,9
Всего	34	100

Результаты и обсуждение

Применяемые в современной маммологии устройства и методики для предоперационной стереотак-

сической маркировки непальпируемых новообразований молочной железы разнообразны, и не лишены определенных недостатков. Поиск выявленного на маммограммах узлового уплотнения в молочной железе вызывает серьезные затруднения, так как маммография выполняется в условиях дозированной компрессии молочной железы, которую невозможно воссоздать на операционном столе, где молочная железа распластана на грудной стенке.

Попытка удаления опухоли «наугад», приводит к напрасному удалению значительных по объему участков ткани молочной железы, что наряду с серьезными косметическими и хирургическими недостатками, отнюдь не гарантирует адекватного удаления опухоли, что зачастую выявляется только на контрольных маммограммах [3].

Некоторыми авторами уточнение локализации патологического очага, выявленного на маммограммах, производилась на основании изучения снимков, выполненных в двух взаимно перпендикулярных проекциях. Авторы дополняли изучение маммограмм вычерчиванием схемы молочных желез в двух проекциях, на которую наносили изображение патологического очага, а затем в сантиметрах измеряли расстояние от очага до продольного и поперечного перпендикуляров, проведенных через центр железы, и расстояние от очага до кожи. Ориентируясь на произведенные измерения, в соответствующий сектор железы вводили иглу с мандреном, или иглу в рентгеноконтрастном пластиковом чехле[4]. Положение иглы в ткани молочной железе по отношению к образованию уточняли повторной маммографией. Этот метод не обладал достаточной точностью за счет того, что молочная железа не являлась фиксированным в пространстве геометрическим объектом, и при изучении двух перпендикулярных проекций оказывались сравниваемыми железы с несколько разным пространственным расположением опухоли в них. Недостатком данного способа являлось инвазивность метода, длительность процедуры манипуляции, повышение лучевой нагрузки на пациента.

В настоящее время, применяют несколько методик искусственного контрастирования непальпируемых образований: внутритканевая маркировка патологического очага перед операцией, рентгенография удаленного сектора молочной железы и разметка его для последующего патоморфологического исследования [5].

Большое количество разных методик, и, наряду с этим, отсутствие одной, общепризнанной, свидетельствуют о необходимости поиска оптимального способа предоперационной маркировки образований молочной железы, обеспечивающей достаточную точность, отличающейся простотой, возможностью массового использования и экономической эффективностью. Современные маммографические аппараты снабжены специальной стереотаксической установкой. Но многие стационары, диспансеры не имеют такой дорогостоящей аппаратуры, поэтому вопрос о предоперационной маркировки непальпируемых образований, на сегодняшний день остается открытым.

В нашем исследовании предоперационная маркировка проводилась по данным маммограмм следующим образом. Молочную железу располагали между компрессионными пластинами в маммографе, в прямой проекции. На верхнюю пластину устройства помещали маммограмму, выполненную накануне, либо в день исследования. Создавали дозированную компрессию до момента, чтобы контур железы на снимке

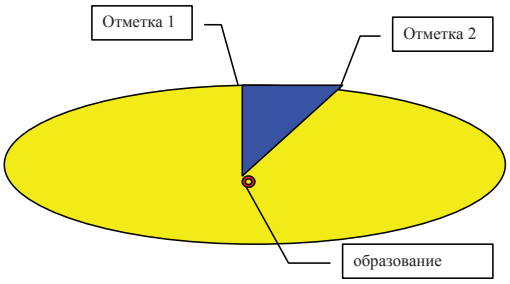

Рисунок 1. Фронтальный разрез молочной железы в прямой проекции (схема)

соответствовал таковому, расположенной в аппарате маммографа. Таким образом, получали соотношение тканей молочной железы в пространстве, аналогичное таковому при выполнении маммографии. Наносили отметку 1 на коже, в проекции образования на снимке. Затем, молочную железу перемещали в медиолатеральную проекцию, под углом 45^0. Ставили отметку 2 на коже, соответствующей локализации образования на рентгенограмме в косой проекции (рис. 1). После осуществления отметок, проводили измерение расстояния между ними. Таким образом, получившаяся в разрезе фигура есть треугольник, одной из сторон которого является отрезок от отметки 1 до образования (сторона 1), а второй стороной является отрезок от отметки 2 до образования (сторона 2). По условиям съемки сторона 1 перпендикулярна, а сторона 2 расположена под углом 45^0 к поверхности исследуемой молочной железы. Следовательно, образованный треугольник является прямоугольным равнобедренным. На основании вышеизложенного можно сделать вывод о том, что искомая глубина залегания непальпируемого образования равна расстоянию от отметки 1 до отметки 2, как катеты равнобедренного прямоугольного треугольника (рис. 2).

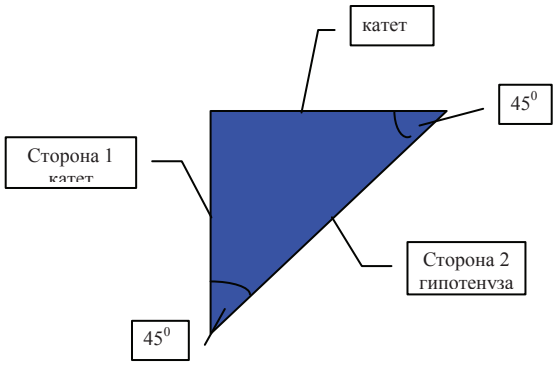

Рисунок 2. Схема получаемого прямоугольного равностороннего треугольника, с равными катетами и углами 45^0

Контроль адекватности выполненной маркировки мы осуществляли путем проведения маммографии удаленного сектора молочной железы и последующим макроскопическим и микроскопическим анализом.

Приводим клинический пример. Больная С., 1956 г.р. Диагноз до операции: Фиброаденома правой молочной железы. При осмотре данное образование не пальпируется. На маммографии в проекции верхне-наружного квадранта визуализируется округлой формы интенсивная тень, с четкими, ровными контурами, размером 1,4 х 1,3 см, окруженная «ободком» просветления по периферии, что характеризует экспансивный рост об-

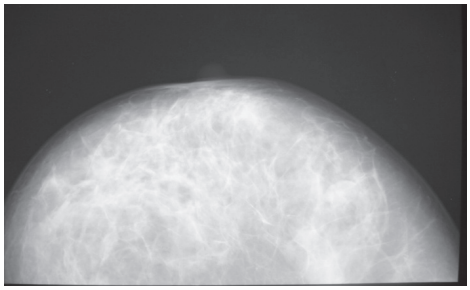

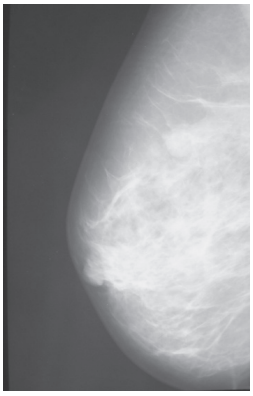

Рисунок 3. Маммограмы в прямой и косой проекции правой молочной железы больной С., 1956 г.р.

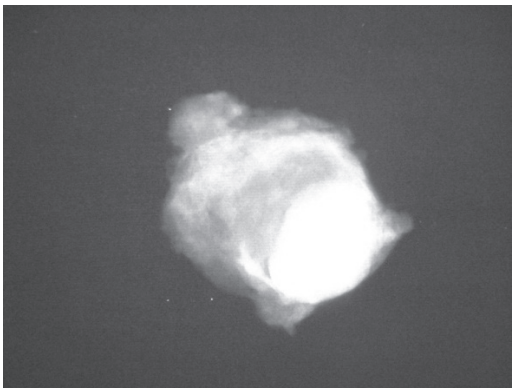

Рисунок 5. Интраоперационная секторография (больная С., 1956 г.р.)

разования – фиброаденома (рис.3).

При ультразвуковом исследовании в проекции верхне-наружного квадранта определяется гипоэхогенная тень, размером 1,3 х 1,2 см, с четкими, несколько неровными контурами, без эффекта «дистального усиления звука» и боковых теней. (рис.4.)

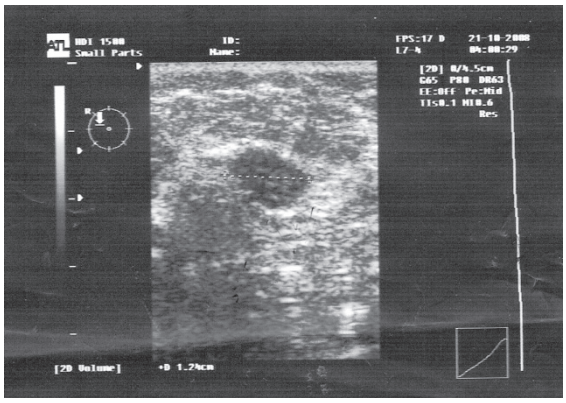

Рисунок 4. Эхотомограмма правой молочной железы больной С., 1956 г.р.

При интраоперационной секторографии визуализируется данное образование, размером 1,4 х 1,3 см, с четкими ровными контурами (рис. 5). При гистологическом исследовании: фиброзно-кистозная болезнь, пролиферативная форма, периканаликулярная фиброаденома.

Таким образом, благодаря описанному способу маркировки, мы смогли дать информацию о локализации, глубине расположения патологического процесса и подсказать доступ к секторальной резекции.

Становится возможным выполнение, так называемых, «малых» хирургических операций, что способствует предотвращению осложнений в послеоперационном периоде и значительно снижает ущерб психоэмоциональному статусу пациенток. Данная методика отличается простотой выполнения и доступна для использования в любом лечебном учреждении.

Литература

1. Fields S., Leichter I., Sklair-Levy et al. The percentage of equivocal cases in breast biopsies could be eliminated by computerized analysis of mammograms //European Radiology. – 2007. – March. – P. 148

2. Dershaw D.D; Liberman L. Stereotactic breast biopsy: indications and results // Oncology (Huntingt) 2001. - Jun. - 12 (6):907-16

3. Simon H., Lesnick G.J., Lere W.H., Bachman A.L. Roentgenographic localisation of small lesions of the breast.- Surg. Gyn. Obt., 2000, v. 134, № 4, P. 572-574.

4. Методика и техника выявления «непальпируемых» (доклинических) форм рака молочной железы. Э.Л. Нейштадт, Р.Т. Попова, В.Ф. Семиглазов, М.Ф. Черномордикова. // Ранняя диагностика рака молочной железы.-Л.-1980.- С. 128- 133

5. Рожкова Н.И., Харченко В.П., Якобе Л.Ц. Современный взгляд на диагностику узловой мастопатии. // Вестник рентгенологии и радиологии.- 1995.-№ 6.-С.15-18.

Роль диффузионной взвешенной магнитно-резонансной томографии в дифференциации злокачественных и доброкачественных образований молочной железы

Исаев Г.А.
Центральная больница нефтяников. Баку, Азербайджан

The role of Diffusion-Weighted Imaging for differential diagnosis of malign from benign breast lesions.
The main aim of the study is to investigate role of diffusion-weighted imaging (DWI) in differentiating malign breast neoplasms from benign neoplasms. With DWI was measured the apparent diffusion coefficient (ADC) value of breast neoplasms. The sensitivity and specificity of DWI in differentation for benign and malign neoplasms was counted. The ADC value (mean±SD x10^{-3}mm^2/s) were for benign lesions (1.59±0.39) and for malignant lesions (0.94±0.12). A ADC threshold value of 1.165×10^{-3}mm^2/s discriminated malignant breast lesions from benign lesions with a sensitivity of 100% and specificity of 77.3%.

Актуальность проблемы

В настоящее время первичными методами, используемыми для профилактического и диагностического исследования молочной железы, является маммография. При исследовании заболеваний, возникающих в молочных железах, насыщенных железистой тканью чувствительность и специфичность данного метода снижается (1). Это в свою очередь вынуждает обращаться к другим методам исследования. Несмотря на то, что контрастная Магнитно-Резонансная Томография (МРТ) молочной железы обладает высокой чувствительностью к выявлению патологии молочной железы, специфичность этого исследования невысока (2-5). Для увеличения специфичности к стандартным методам исследованиям МРТ молочной железы дополнительно используют Диффузионную взвешенную Магнитно-Резонансную Томографию (ДВМРТ) (6-9), которая отражает характер диффузии молекул воды и связана с Броуновским движением (10). Внутритканевые Броуновские движения ограничиваются микроскопическими структурами. Молекулярная диффузия происходит в трехмерном пространстве и оценивается Коэффициентом Визуальной Диффузии (КВД). Молекулярная диффузия используется в дифференциальной диагностике: зло-доброкачественных опухолей головного мозга (11), кистозных образований головного мозга (12), локальных образований печени (13) и дифференциации опухолей молочной железы. (6-9). В результате, ДВМРТ можно использовать при дифференциации образований молочной железы. Основная цель нашего исследования определить роль ДВМРТ в дифференциации опухолевых образований молочной железы.

Материалы и методы исследования

В период с июля 2006 – по май 2008 года на кафедре радиологии университета Эгея, 45 пациенткам было проведено МРТ исследования молочной железы, дополнительно используя ДВМРТ. В результате исследования у 40 из них было выявлено по одному образованию, у 5 множество образований. Итого всего 52 образований было исследовано. Всех больных обследовали на 1.5 тесла МРТ (Symphony; Siemens Medical Systems, Erlangen, Germany). Исследования ДВМРТ в поперечном направлении в экоплановом режиме, следующими параметрами: TR/TE 2400/86 мсек.; matrix 128x128; FOV 300 мм; толщина среза 7 мм; межсрезовое расстояние 2.1 мм; NEX 8. Молочные железы обследованы в 16 срезах с применениями fatset техники. Для каждого среза было исследовано два разных b параметра (коэффициент чувствительности к диффузии) b=0 и b=1000. Градиенты диффузии перпендикулярно друг другу были использованы в трех направлениях (x,y,z) и были получены (trace) ДВМРТ. С помощью программ, находящихся на панели МРТ оборудования были вычислены КВД значения и определились КВД карта и вся информация была сохранена в архивной системе PACS.

В исследовании были определены признаки ДВМРТ и оценки КВД образований, анормально накапливающих контраст. Используя измерительный круг, определили КВД параметры из контраст скапливающей твердых частей образования. Мы старались, чтобы некрозные части образования и нормальные ткани молочной железы не входили в измерительный круг. Параметры КВД определялись с предусмотрением погрешностей КВД в измерительном круге. Основываясь на патогистологических заключениях (n=46) и признаках наблюдения (n=6) и учитывая параметры КВД определили на чувствительность, специфичность, негативное предиктивное значение, позитивное предиктивное значение и точность ДВМРТ с использованием программы SPSS 15,0 (for windos version). Были определены КВД параметры, определяющиеся в цифровой шкале с помощью РОК анализа и уточнения критического значения КВД. Между параметрами КВД и патогистологическими заключениями с помощью теста Бенферон была определена разность между статистическими величинами, при p<0,05 разница считается правильной.

Результаты

При обследовании больных в возрасте 20-69 лет (в среднем 47.41), мы наблюдали 52 образования, средние размеры которых были 18.2 mm (10.0 – 62.0 mm). На основании патогистологических заключений (n=46) и признаков наблюдения (n=6) образования делятся на группы: злокачественные (n = 30) и доброкачественные (n=22) (таб.1).

Таблица 1. Группирование на основании патогистологических заключений и признаков наблюдения образований.

		n
Доброкач. образования (n=22)	Фиброаденома	9
	Фиброкистозные болезни (фиброзис, аденозис, дуктальная гиперплазия)	5
	Жировой некроз	1
	Гамартома	1
	Стабильное образование при наблюдении	4
	Регрессирующие образования при наблюдении	2
Злокач. образования (n=30)	Инфильтративный дуктальный рак	17
	Инфильтративный дуктальный + Инфильтрат. лобулярный рак	4
	Инфильтративный дуктальный + Инфильтрат. микропапиллярный рак	1
	Воспалительная форма рака молочной железы	2
	Злокачественный интрадуктальный папиллярный рак	1
	Тубуло-лобулярный рак	1
	Мультицентральный апокриновый рак	2
	После лучевая саркома	2

Было выявлено ограничение диффузии в визуальном и цифровом значении в ДВМРТ среди 30 злокачественных и 7 доброкачественных образований. Полученные результаты КВД показаны в таблице 2. Среди образований злокачественных и доброкачественных опухолей разница КВД параметров значительна ($p= 0.000$ то есть $p< 0.05$).

Таблица 2.Параметры КВД по группам образования (КВД параметры х 10^{-3}см^2/сек).

Патогистол. заключение	ср. знач. ± погрешность	Миним.	Максим.
Злокачеств. (n=30)	0.94±0.12	0.64	1.15
Доброкачест. (n=22)	1.59±0.39	0.99	2.39

При использовании критических КВД значений, таких как 1.165 х10^{-3}см^2/сек в дифференциации злокачественных образований статистические данные ДВМРТ чуствителность 100% , специфичность 77.3%, позитивное предиктивное значение 85.7%, негативное предиктивное значение 100% и точность 90.4%. А при критических КВД значений, как 0.98 х10^{-3}см^2/сек в дифференциации злокачественных образований статистические данные ДВМРТ чуствителность 66.7% , специфичность 100%, позитивное предиктивное значение 100%, негативное предиктивное значение 68.8%, и точность 80.8%.

Обсуждение

В зависимости от возраста больного, структуры ткани молочной железы, особенности образования и клинического состояния больного, молочную железу можно обследовать разными методами. Наряду с первоначальными методами исследованиями, такими как маммография и УЗИ (ультразвуковое исследование) при первичных и рецидивных злокачественных опухолях молочной железы, особенно при планировании частичной мастэктомии, МРТ молочной железы играет важную роль. При дифференциации опухолей молочной железы наряду с такими данными, как морфология и динамика контрастирования, определенные стандартным МРТ, можно использовать дополнительные признаки ДВМРТ. На ДВМРТ можно определить водный состав ткани, проникновение клеточных мембран, отек тканей и деструкцию клеток (14). При начальных исследованиях молочной железы с ДВМРТ, были определены различия параметров КВД в нормальных и в обогащенных жировой тканью молочных железах (15), а также в разные периоды менструального цикла, КВД параметры меняются (16). В период менструального цикла разница между максимальным и минимальным КВД составляет минимально 5,5% (16). Во избежание этой разницы мы обследовали больных на 7-17 дни менструального цикла. В последнее время в нескольких исследованиях было выявлено значение ДВМРТ при дифференциации зло-доброкачественной опухолей молочной железы (6-9), а также прямолинейная зависимость между КВД параметрами и клеточными концентрациями (6).

Исходя из вышеизложенного, чтобы определить функцию ДВМРТ мы внедрили этот метод в ежедневное обследование. Для того чтобы минимизировать действия перфузии на диффузию, мы использовали высокие b параметры в ДВМРТ (b=1000 сек/мм^2). Параметры КВД у 30 злокачественных (рис.1) и 22 доброкачественных опухолей (рис.2) идентичны в существующей литературе (таб.3). Тесное скопление клеток в злокачественных опухолях, ограничивает диффузию молекулы воды и это объясняется снижением КВД параметров.

Наряду с этим мы определили имеющие insitu компоненты в некоторых инфильтративных злокачественных опухолях. В инфильтративных частях этих опухолей снижение КВД параметров больше чем в insitu части. Это объясняется тем, что интродуктально локализирующаяся опухоль (insitu), имеет меньшую концентрацию клеток, подобные случаи описаны в литературе (18). В исследовании мы выяснили, что КВД параметры между зло- и доброкачественными опухолями различны (p=0,000).

Таблица 3. Параметры КВД по группам образования (в исследовании и в литературе) (КВД параметры х 10^{-3}см^2/сек).

	Злокачеств. образования	Доброкачеств. образования
Guo и др. (6)	0.97±0.20	1.57±0.23
Rubesova и др. (17)	0.95±0.027	1.51±0.068
Marini и др. (18)	0.95±0.18	1.48±0.37
В исследовании	0.94±0.12	1.59±0.39

С помощью цифровых параметров КВД можно определить критические значения и исследовать их при дифференциации. В различных исследованиях были определены критические значения КВД при дифференциации зло-доброкачественных опухолей и при этом были вычислены статические значения ДВМРТ (таб.4). В нашем исследовании, принимая критическое значение, за 1,165 х10^{-3}см^2/сек при дифференциации злокачественных опухолей с ДВМРТ были определены следующие значения - чувствительность 100%, специфичность 77.3%, позитивное предиктивное значение 85.7%, негативное предиктивное значение 100%, и точность 90.4%. Принимая критическое значения за 1,165 х10^{-3}см^2/сек было поставлено 5 ложно положительных диагнозов наличия образования в молочной железе.

Таблица 4. При определенных критических параметров КВД статические данные ДВМРТ при дифференциации зло-доброкачественных опухолей (у нас и в литературе).

	Критические параметры КВД x10^{-3}см^2/сек	Чувствительность	Специфичность	Точность
Guo и др. (6)	1.30	%93	%88	%91
Rubesova и др.(17)	1.13	%86	%86	
Marini и др.(18)	1.1	%80	%81	
Marini и др.(18)	1.3	%100	%67	
В исследовании	1.165	%100	%77.3	90.4

В исследованиях Dorenbeck и др. (19), при наличии центрального некроза злокачественных опухолей определено увеличение КВД параметров и отмечено, что в некоторых случаях толщина периферичных жизнеспособных тканей настолько минимальна, что невозможно разместить измерительный круг в пределах контуров контрастированных тканей, следовательно, невозможно определить правильные результаты КВД. Подобные случаи не встречались в проведенных иследованях. В работах Woodhams и др. (20), было определено, что при определении КВД параметров in situ ductal cancer в измерительный круг входят также и нормальные ткани, что осложняет получение правильных результатов КВД параметров. В наших исследованиях не была выявлена такая форма образований.

В исследованиях Hatakenaka и др. (21), было определено, что при злокачественных инфильтративных опухолях, таких как муцинозный рак, имеющие высокий T2 сигналы, и показывающие первый тип динамического контрастирования, типичный для доброкачественных опухолей, а так же по сравнению с другими злокачественными опухолями имеющие разную клеточную структуру с ДВМРТ как и с стандартным МРТ, можно поставить неверный диагноз. Hatakenaka и др. (21), утверждают, что в отличие от других типов злокачественных опухолей и доброкачественных фиброаденом высокие КВД параметры специфичны и можно использовать их при дифференциации. Это объясняется недостаточной концентрацией клеток и широким межклеточным пространством в муцинозном раке. Помимо этих данных в литературе отмечается, что при фиброзных фиброаденомах (9), а также при фиброкистозных болезнях сопровождающихся пролиферацией и фиброзированием происходит снижение диффузии (17,18,20). В наших исследованиях было обнаружено 5 фиброкистозных образований, в которых по сравнению с другими доброкачественными образованиями отмечается снижение диффузии. Для этой группы КВД параметры составляли 1.17±0.03 x 10^{-3}см^2/сек, и были высоки в сравнению с КВД параметрами злокачественных опухолей и низки в сравнению с КВД параметрами доброкачественных опухолей. В доброкачественной группе: для 9 фиброаденом КВД параметры 1.81±0.29 x 10^{-3}см^2/сек, для одной гамортомы 1.50±0.26 x 10^{-3}см^2/сек. В нашем исследовании следующая доброкачественная образования это жировой некроз и она показала низкие КВД параметры, которые в литературе не существует.

В связи с такими преимуществами как кратковременность манипуляции (в среднем 40-50 сек.), не используя контрастные вещества, не нанося вреда больным, мы получаем возможность дополнительно проводить ДВМРТ иследование больным, клинически нуждающимся в МРТ молочной железы для получения КВД параметров, отражаюших тканевую структуру, которые помогают в дифференцации образований. Другими словами этод метод с минимальными затратами позволяет выявить структуру образований.

1. Swedish Organized Service Screening Evaluation Group Reduction in breast cancer mortality from the organized service screening with mammography: validation with alternative analytic methods. Cancer Epidemiol Biomarkers Prev 2006; 15: 52–56.

2. Macura KJ, Ouwerkerk R, Jacobs M, et al. Patterns of Enhancement on Breast MR Images: Interpretation and Imaging Pitfalls. Radiographics 2006; 26: 1719-1734.

3. Jacobs MA, Barker PB, Bluemke DA, et al. Benign and malignant breast lesions: diagnosis with multiparametric MR imaging. Radiology 2003; 229: 225–232.

4. Huang W, Fisher PR, Dulaimy K, et al. Detection of breast malignancy: diagnostic MR protocol for improved specificity. Radiology 2004; 232: 585–591.

5. Pediconi F, Catalano C, Occhiato R, et al. Breast lesion detection and characterization at contrast- enhanced MR mammography: gadobenate dimeglumine versus gadopentetate dimeglumine. Radiology 2005; 237: 45–56.

6.Guo Y, Cai YQ, Cai ZL, et al. Differentiation of clinically benign and malignant breast lesions using diffusion-weighted imaging. J Magn Reson Imaging 2002; 16: 172–178.

7. Woodhams R, Matzunaga K, Kan S, et al. ADC Mapping of benign and malignant breast tumors. Magn Res Med Sci 2005; 4: 35–42.

8. Sinha S, Lucas-Quesada FA, Sinha U, et al. In vivo diffusion-weighted MRI of the breast: potential for lesion characterization. J Magn Reson Imaging 2002; 15: 693–704.

9.Kinoshita T, Yashiro N, İhara N et al. Diffusion- weighted half-Fourier single-shot turbo spin echo imaging in breast tumors: differentiation of invasive ductal carcinoma from fibriodenoma. J Comput Assist Tomogr. 2002; 26: 1042-1046.

10. Basser PJ, Mattiello J, Le Bihan D. Estimation of the effective self diffusion tensor from the NMR spinecho. J Magn Reson B 1994; 103: 247–255.

11. Hamstra DA, Chenevert TL, Moffat BA, et al. Evaluation of the functional diffusion map as an early biomarker of time-to-progression and overall survival in highgrade glioma. Proc Natl Acad Sci USA 2005; 102: 16759–16764.

12. Bukte Y, Paksoy Y, Genc E, et al. Role of diffusion-weighted MR in differential diagnosis of intracranial cystic lesions. Clin Radiol 2005; 60: 375–383.

13. Taouli B, Vilgrain V, Dumont E, et al. Evaluation of liver diffusion isotropy and characterization of focal hepatic lesions with two single-shot echo-planar MR imaging sequences: prospective study in 66 patients. Radiology 2003; 226: 71–78.

14.Norris DG. The effects of microscopic tissue parameters on the diffusion weighted magnetic resonance imaging experiment. NMR Biomed 2001; 14: 77–93.

15. Englander SA, Ulug AM, Brem R et al. Diffusion imaging of human breast. NMR Biomed 1997; 10: 348–352.

16. Partridge SC, McKinnon GC, Henry RG, et al. Menstrual cycle variation of apparent diffusion coefficients measeured in the normal breast using MRI. J Magn Res Imaging 2001; 14: 433–438.

17.Rubesova E, Grell AS, De Maertelaer V, et al. Quantitative diffusion imaging in breast cancer: a clinical prospective study. J Magn Reson Imaging 2006; 24: 319-324.

18.Marini C, Iacconi C, Giannelli M, et al.Quantitative diffusion-weighted MR imaging in the differential diagnosis of breast lesion. Eur Radiol 2007; 17: 2646-2655.

19.Dorenbeck U, Butz B, Schlaier J et al. Diffusion-weighted echo-plenar MRI of the brain with calculated ADCs: a useful tool in the differential diagnosis of tumor necrosis from abscess? J Neuro-imaging 2003; 13: 330-338.

20.Woodhams R, Matsunaga K, Iwabuchi K, et al. Diffusion-weighted imaging of malignant breast tumors: the usefulness of apparent diffusion coefficient (ADC) value and ADC map for the detection of malignant breast tumors and evaluation of cancer extension. J Comput Assist Tomogr 2005; 29: 644-649.

21.Hatakenaka M, Soeda H, Yabuuchi H, et al. Apparent diffusion coefficients of breast tumors: clinical application. Magn Reson Med Sci 2008; 1: 23-29.

Фармакологическое прекондиционирование миокарда галогенсодержащими анестетиками изофлураном и севофлураном при операциях реваскуляризации миокарда в условиях искусственного кровообращения

Миербеков Е.М., Тнымкулов Т.Э., Артыкбаев Ж.Т., Куандыков Т.К.
Национальный научный центр хирургии им. А.Н. Сызганова
УДК. 616.127 – 005.4 – 02: 616.132.2 – 089.86

Изофлюран мен севофлюранның кардиопротективті әсерлері кең зерттеліп жатыр. Біз миокардты реваскуляризациялау кезіндегі осы галогендердің прекондициондық әсерін салыстырдық.. . 90 науқас 3 топқа болінді: 1- тоталды тамыр іші анестезиясы; 2- изофлюран негізінде ингаляциялық анестезия; 3- севофлюран негізінде анестезия.
Изофлюран мен севофлюран миокардттың ишемиялық зақымдану қаупін азайтады, ал севофлюранның бұл қасиеті басымырақ екені дәлелденді.

Comparison cardioprotective properties isoflurane and sevoflurane is widely studied. We had been spent a comparative estimation preconditioning effect of these halogens at patients at revascularisation a myocardium. 90 patients have been divided into 3 groups: 1 total intravenous anaesthesia, 2 inhalation anaesthesia on a basis isoflurane and 3 on a basis sevoflurane. Isoflurane and sevoflurane reduce risk of ischemic damage of a myocardium and at the last this effect is more expressed.

Несмотря на успехи в развитии кардиохирургии за последние годы, нельзя не признать наличие серьезных нерешенных проблем. Частота осложнений после операций на сердце с искусственным кровообращением (ИК) составляет 20–30%. К наиболее частым причинам гибели больных в раннем послеоперационном периоде относят острую сердечную недостаточность, синдром острого повреждения легких, острую почечную недостаточность, дисфункцию нервной системы, синдром полиорганной недостаточности. Патофизиологической основой органных дисфункций служат ишемические и реперфузионные нарушения и системный воспалительный ответ [1, 6]. Одним из способов повышение устойчивости кардиомиоцитов к ишемии в ответ на применение определенных препаратов яляется фармакологическое прекондиционирование миокарда (ФПМ), к которым относят галогенсодержащие анестетики [1, 2, 3, 4]. Основным механизмом фармакологического прекондиционирования является активация сарколеммальных и митохондриальных К+ АТФ-каналов, приводящая в конечном итоге, к замедлению клеточного метаболизма и снижению потребления энергии клеткой [5, 7, 8, 10]. Особая роль отводится активации протеинкиназы С, которая также активирует К+ АТФ-каналы и дополнительные факторы защиты клетки. Несмотря на общие механизмы кардиопротекции, выраженность ее у этих препаратов может быть различной [2, 6, 9].

Цель работы

Изучить влияние ингаляционных анестетиков изофлурана и севофлурана на динамику изменения биохимических и клинических маркеров периоперационного повреждения миокарда при операциях аорто-коронарного шунтирования в условиях искусственного кровообращения (ИК).

Материал и методы

Нами были обследованы 90 пациентов (возраст 55,4±6,9 лет; степень кардиохирургического риска 1,5±1,3 балла по шкале EuroScore; фракция изгнания левого желудочка 54±12,9 %), которым были выполнены операции реваскуляризации миокарда в условиях ИК. Пациенты были разделены на 3 группы. В 1 группе (n=30) проводили тотальную внутривенную анестезию на основе кетамина, во 2 группе (n=30) - ингаляционную анестезию на основе изофлюрана (МАК 0,9±0,5), в 3 группе (n=30) - ингаляционную анестезию на основе севофлурана (МАК 1±0,6 %). Во время перфузии во всех группах подержание анестезии осуществляли рекофолом и фентанилом в расчетных дозах. Общая характеристика пациентов представлена в таблице 1. Всем больным применяли стандартную премедикацию: накануне вечером и утром в день операции per os 5 мг седуксена, фенобарбитал 100 мг, димедрол 10 мг. За 30-40 минут до операции внутримышечно вводили: промедол 0,3 мг/кг и димедрол 0,1 мг/кг. У всех больных индукцию осуществляли последовательным введением фентанила (5-7 мкг/кг), кетамина (1,5-2 мг/кг) и диазепама (0,07 мг/кг) дробно на фоне ингаляции 100% кислородом через маску. В качестве миорелаксанта у всех больных применялся пипекурония бромида (0,1 мг/кг). Поддержание анестезии в 1 группе проводили введением кетамина и диазепама, во 2 группе - ингаляцией изофлурана, в 3 группе - ингаляцией севофлурана. В качестве анальгетика во всех группах применяли фентанил. Для поддержания миорелаксации использовали пипекурония бромид. ИК проводили в условиях умеренной гипотермии 30-32ºС. Всем больным проводили фармакохолодовую кристаллоидную кардиоплегию. Ингаляционную анестезию и искусственную вентиляцию легких проводили наркозно-дыхательным аппаратом «Primus» (Drager, Германия), с контролем показателей

сатурации, механики вентиляции, капнометрии, концентрации ингаляционных анестетиков на вдохе и выдохе, их минимальная альвеолярная концентрация (МАК).

По данным характеристикам в группах различий не было выявлено. Оценку эффекта фармакологического прекондиционирования проводили определением специфических маркеров повреждения миокарда: тропонина Т, креатинфосфокиназы (КФК-МВ) и миоглобина на 3 этапах: 1 - исходный уровень; 2 - по прибытии в отделение интенсивной терапии; 3 - через 24 часа после операции. Клинические данные включали анализ частоты периоперационной ишемии и инфаркта миокарда, потребность в инотропной поддержке, необходимость в повторном подключении ИК, частоту использования внутриаортальной баллонной контрпульсации, длительность искусственной вентиляции легких, пребывания в ОИТ и стационаре.

Статистическую обработку данных проводили на компьютере Pentium 4. Полученные данные обрабатывали статистическими методами с использованием t-критерия Стьюдента для количественных данных. Различия считали статистически значимыми при $p < 0,05$.

Результаты и их обсуждение

Результаты исследования показали на достоверно меньший уровень биохимических маркеров ишемического и реперфузионного повреждения миокарда (тропонина Т, КФК-МВ и миоглобина) в группах с использованием ингаляционных анестетиков. Через сутки после операции в 3 группе (0,2 ± 0,1 нг/мл) по сравнению со 2 (0,27 ± 0,23 нг/мл) был выявлен меньший уровень (почти в 1,5 раза) тропонина Т ($p<0,05$), что указывало на более выраженный кардиопротективный эффект севофлурана, по сравнению с изофлураном. По сравнению с ТВА, миоглобин на 2 этапе достоверно уменьшается только в группе с использованием севофлурана. Отсутствие значимых различий в его уровне у больных с изофлураном и ТВА указывало о его недостаточной специфичности [8].

В динамике клинических маркеров повреждения миокарда в периоперационном периоде имелись достоверные изменения только в частоте использования кардиотонической поддержки в постперфузионном периоде. В группах с использованием галогенов частота применения инотропов в послеоперационном периоде (23,3-26,7%) была намного меньше по сравнению с ТВА(70%).

Выводы

1. Применение у больных при аортокоронарном шунтирования с искусственным кровообращением для фармакологического прекондиционирования миокарда галогенсодержащих анестетиков уменьшает риск его ишемического повреждения
2. Севофлуран, по сравнению с изофлураном, в большей степени способствует развитию эффекта фармакологического прекондиционирования миокарда.

Таблица 1 - Характеристика исследуемых пациентов с реваскуляризацией миокарда в условиях ИК.

Показатели	ТВА (n- 30)	Изофлюран (n-30)	Севофлуран (n-30)
Пол, М/Ж	28/2	28/2	28/2
Возраст, лет	58 ± 7,6	55,4 ± 6,9	57,7 ± 7,5
Вес, кг	81,7 ± 11,9	81,7 ± 12,8	84,5 ± 9,4
Рост, см	167,6 ± 5,4	167,9 ± 6,6	170,4 ± 7,5
Фракция изгнания, %	50,1 ± 9,9	54 ± 8,3	54 ± 10,7
EuroScore, баллы сред. (диапазон).	1,8 ± 1,1 (0-4)	1,3 ± 1,1 (0-5)	1,5 ± 1,2 (0-4)
Кол-во шунтов сред. (диапазон)	3,7 ± 1,2 (2-6)	3,9 ± 1,3 (1-7)	4,2 ± 0,8 (2-5)
Время пережатия аорты, мин	80,6 ± 30,4	78 ± 30,8	75,1 ± 20,2
Время ИК, мин	131,5 ± 55,8	123,9 ± 45,9	121,2 ± 25,2

Таблица 2 - Динамика кардиомаркеров (нг/мл) при различных видах анестезии на 3 этапах (М ± σ).

	этап	ТВА (n-30)	Изофлюран (n-30)	Севофлуран (n-30)
Тропонин Т, нг/мл	1	0,02 ± 0,02	0,02 ± 0,02	0,01 ± 0,002
	2	0,6 ± 0,8	0,26 ± 0,26#	0,2 ± 0,1*
	3	0,7 ± 0,7	0,27 ± 0,23#	0,2 ± 0,1*°
КФК- МВ, нг/мл	1	3,8 ± 1,7	3,1 ± 1,1	4,1 ± 2,1
	2	26 ± 20,5	16,3 ± 9,3#	17,4 ± 5,4*
	3	27,9 ± 25,9	19,1 ± 10,2#	20,9 ± 8,3
Миоглобин, нг/мл	1	101,9 ± 67,2	89,3 ± 40,5	94,5 ± 88,0
	2	467,4 ± 226,9	465,2 ± 226,6	460,8 ±156,1*
	3	410,7 ± 190,1	699,8 ± 920,3	374,1 ± 379,9

*- $p< 0,05$ между 1 и 3 группой, #- $p< 0,05$ между 1 и 2 группой
°- $p< 0,05$ между 2 и 3 группой

Таблица 3 – Клиническая эффективность примененных анестезий у исследуемых больных с реваскуляризацией миокарда.

	ТВА (n-30)	Изофлюран (n-30)	Севофлуран (n-30)
Интраоперационные инотропы, n (%)	19 (63,3 %)	13 (43,3 %)	14 (46,7 %)
Послеоперационные инотропы, n (%)	21 (70 %)	8 (26,7 %)#	7 (23,3 %)*
Ишемия миокарда, n (%)	9 (30 %)	9 (30 %)	6 (20 %)
Инфаркт миокарда, n (%)	4 (13,3 %)	1 (3,3 %)	3 (10 %)
Длительность ИВЛ Часы	22,7 ± 12,7	16,6 ± 12,5	20,4 ± 18,0
Длительность пребывания в ОИТ, часы.	59,2 ± 66,6	38,9 ± 25,2	46,4 ± 32,8
Длительность госпитализации, дни.	15,6 ± 6,4	15,9 ± 9,9	17,7 ± 12,0
Повторное ИК, n (%)	2 (6,7 %)	1 (3,3 %)	0 (0 %)
Использование ВАБК, n (%)	2 (6,7 %)	1 (3,3 %)	0 (0 %)
Смерть в течение 30 дней, n (%)	4 (13,3 %)	1 (3,3 %)	0 (0 %)

*- $p< 0,05$ между 1 и 3 группой
#- $p< 0,05$ между 1 и 2 группой

Литература

1. Швец О.И., Мазур Н.А., Танхилевич Б.М. и др. // Кардиология.- 1998. - № 9. - С.23-26.
2. Задорожный М.В., Яворовский А.Г., Зюляева Т.П.и др. // Анестезиол. и реаниматол. - 2008.- № 5. - С. 4-8.
3. Задорожный М.В., Яворовский А.Г. // Анестезиол. и реаниматол. - 2006. - № 5. - С. 95-98.
4. Мизиков В.М., Бунятян А.А. // Анестезиол. и реаниматол. - 2006. - № 5. - С. 91-94.
5. Сидоренко Г.И., Гурин А.В., Соколева Ю.В., Иосава И.К. // Кардиология. 1997. - №10. - С. 4-16.
6. DeHert S.G. Anesthetic preconditioning: How important is it in todays cardiac anesthesia // J. Cardiothorac. Vasc. Anesth. – 2006. – Vol.20, №4. – P.473 – 476.
7. Cope D.K., Impastato W.K., Cohen M.V., Downey J.M. // Anesthesiology. 1997.Vol. 86. P. 699-709.
8. Kemp M., Donovan J., Higham H., Hooper J.// Br. J. An 2004. Vol. 93 P.63-73.
9. Miyawaki H., Ashraf M. // Circ. Res. 1997. Vol. 80 P. 790-799.
10. Zaugg M., Lucchinetti E., Spahn D.R. et al. // Anesthesiology. 2002. Vol. 97.P.414.

Системы объективных оценок тяжести состояния больных острым панкреатитом

Артыкбаев А.Ж.
Кафедра хирургии Алматинского государственного института усовершенствования врачей

В последние годы острый панкреатит (ОП) выдвинулся на одно из первых мест среди основных нозологических форм острого живота. Важными факторами развития некротического панкреатита, также летальности, служит поздняя или ошибочная диагностика, недооценка тяжести состояния больных и, соответственно, неадекватный выбор необходимых консервативных и хирургических мероприятий [1]. При госпитализации больных в первые 6-12 часов от начала заболевания различия между прогностически благоприятными и потенциально тяжелыми формами заболевания не столь очевидны, в результате чего многие хирурги необоснованно применяют лапаротомию. Часто наблюдается развитие шока, полиорганной недостаточности и, в конечном итоге, ухудшении результатов лечения. Все это указывает на необходимость объективных и эффективных систем оценки тяжести заболевания [2].

В 1971-72 годах Ranson J. и Pasternak B.S. [3] создали первую многопараметрическую систему оценки тяжелого течения ОП. Методом дискриминантного анализа определили корреляцию 43 параметров с исходом заболевания. В результате были установлены 11 факторов риска или «ранних объективных знаков»: 5 — при поступлении и 6 — через 48 часов. При поступлении в стационар ими оказались: сахар крови более 200 мг%, лейкоцитоз свыше 16 000, ЛДГ более 700 ед., аминотрасфераза свыше 250 ед. и возраст старше 55 лет; а после 48 ч лечения: снижение Ht более чем на 10 % и уровня кальция в крови ниже 8 мг%, дефицит BE более 4 мэкв/л, повышение азота мочевины более чем на 5 мг%, ориентировочная секвестрация жидкости свыше 6 л и напряжение pO2 крови менее 60 мм рт. ст. Наличие более 3-х ранних объективных знаков свидетельствует о потенциально тяжелом ОП. Среди пациентов, имевших менее 2-х факторов риска, летальность не достигала 1%, при 3-4-х факторах - равнялась 16%, при 5-6 - 40%, а при 7-8 - 100%.

В 1982 г. Ranson J. модифицировал свою систему для дифференцированной оценки тяжести билиарного и небилиарного ОП. Являясь признанным «золотым стандартом», широко используемая система Ranson ограничена тем, что невозможно точно идентифицировать этиологию ОП, а также нечеткостью категории «тяжелый панкреатит».

Очень близкие системы Imrie C.W. и Glasgow [4], подобны системе Ranson, но проще нее. В ней используются 8 критериев (исключены гематокрит, дефицит оснований, объем секвестрированной крови, но внесен сывороточный альбумин). При сравнении критериев Ranson и Glasgow обнаружено, что первые обладают большей чувствительностью, но меньшей специфичностью. Общим недостатком этих систем являются поздние сроки прогнозирования (48 часов в стационаре). В Великобритании система Glasgow одобрена и утверждена для использования на официальном уровне. Указанием на тяжелый ОП является выявление 3-х или больше признаков как при первичной оценке, так и при повторной, на 48-й час пребывания в стационаре. Imrie C.W. рекомендует сочетать различные методы оценки. Например, систему Glasgow с определением С-реактивного белка и оценкой индекса массы тела. Если положительны не менее 3-х критериев Glasgow или С-реактивный белок > 150 мг/л, или индекс массы тела более 30 кг/м^2, ОП следует считать тяжелым [4].

Прогностическая шкала Leese [5] оценивает вероятность развития панкреонекроза, основываясь на анализе трех параметров. Это количество баллов по шкале Imrie при поступлении от 3 до 9, С-реактивный белок на 3-и сутки > 0,15 г/л, лейкоциты крови на 7-е сутки >15 х 10^9 /л. При этом чувствительность и специфичность данной шкалы - 65 и 83% соответственно, при наличии двух баллов и 35 и 98% соответственно при наличии трех баллов.

Прогностическая система, разработанная *Chen D.Z. с соавт. (1991),* основана на 6 критериях, преимущественно лабораторного характера: шок, содержание альбумина в плазме крови менее 30 г/л, гипербилирубинемия, гипергликемия более 11 ммоль/л, патологический анализ мочи и PO_2 менее 8 кПа [6].

Для определения диагностической и лечебной тактики в материалах симпозиума в г. Atlanta в 1992 г. [7] было рекомендовано классификация, основанная на выделении внутрибрюшных и системных осложнений ОП с учетом особенностей развития воспалительного и деструктивного процесса и степени тяжести заболевания. Международным симпозиумом были также определены и рекомендованные клинические критерии полиорганной недостаточности, разработанные и предложенные E. Bradley [7], при котором представлена сниженная функция с соответствующим критерием оценки. Так критерием дыхательной функции является гипоксемия, ИВЛ; миокардиальной – адреномиметическая поддержка; почечная - олигоанурия, гиперкреатининурия; печеночная - гиперферментемия, гипербилирубинемия; желудочно-кишечного тракта - желудочно-кишечное кровотечение; церебральная - делирий, сопор, кома; гемореологические нарушения - ДВС-синдром.

Земсков В.С. [8] выделил 12 прогностических критериев, которые разделил на клинические (6) и лабораторные (6). Лабораторные критерии аналогичны критериям Ranson. Клинические признаки, анализируемые без строго установленных сроков заболевания, включают: отсутствие или атипичный болевой синдром; повышение температуры до 38^{0}С; наличие инфильтрата в надчревной области или левом подреберье; цианоз и сухость кожных покровов; выявление перитонита или кровотечения, непроходимости кишечника, энцефалопатии, комы; наличии сахарного диабета или ИБС, гипертонической болезни и т.д. Значение критериев определяли по индексу тяжести (ИТ), который вычисляли по формуле ИТ =N / 12, где N – количество критериев у данного больного, 12 – общее число критериев. При N = 3 и ИТ = 0,250 преобладают деструктивные поражения в ПЖ вплоть до тотального поражения с общими тяжелыми осложнениями и высокой летальностью.

Известен способ прогнозирования течения ОДП, предложенный Савельевым В.С. [9]. По данной методи-

ке выделены критерии: 1) респираторный синдром, 2) гемодинамический синдром, 3) синдром динамической кишечной непроходимости, 4) перитонеальный синдром, 5) септический синдром. Из лабораторных критериев максимальной разделительной способностью между группами больных обладали: уровень глюкозы более 180 мг%, парциальное давление кислорода меньше 65 мм рт. ст., ЛДГ более 400 ЕД/л, дефицит ОЦК более 1500 мл, эластаза более 3,4 мкг/мл/мин, мочевина более 100 мг%. Согласно данному способу выделены три группы больных в зависимости от тяжести течения панкреатита: первая – больные с относительно благоприятным течением ОП (положительны 1 клинический и 1-2 лабораторных прогностических критерия); вторая - больные с высоким риском развития тяжелых осложнений (положительны 32 клинических и не менее 3 лабораторных прогностических критериев); третья - больные с высоким риском летального исхода (положительны как минимум 3 клинических и 4 лабораторных прогностических критерия)

Шалимов С.А. с соавт. [10] предложили 10 равнозначных критериев прогноза течения и исхода заболевания: 1) развитие и нарастание сердечно-сосудистой недостаточности, резистентности к консервативной терапии в первые 3-4 суток после начала заболевания; 2) прогрессирующий диффузный или разлитой ферментативный перитонит; 3) механическая непроходимость кишечника; 4) аррозивное кровотечение; 5) некроз стенок полых органов; 6) местные и общие признаки инфицирования очага деструкции; 7) механическая или смешанная желтуха с тенденцией к нарастанию; 8) прогрессирующая дыхательная недостаточность; 9) снижение диуреза до 700 мл в сутки; 10) панкреатические психозы. По мнению авторов, наличие 2-х признаков свидетельствует о высокой вероятности панкреонекроза; при 3-х и более признаков вероятность панкреонекроза достигает 100%, а смерти больных - более 80%. Если 6 из предложенных признаков могут быть отнесены к ранним проявлениям, остальные (3, 4, 5 и 6 признаки) являются поздними и характеризуют некротические осложнения ОП. Существенным недостатком такой системы прогноза является отсутствие конкретной трактовки анализируемых признаков, объективных клинических и лабораторных критериев. Таким образом, данная система в полном объеме может быть реализована лишь в фазе гнойно-некротических проявлений ОП и по сути констатирует тяжесть течения болезни, и ее прогностическая ценность сомнительна.

Филин В.И., Костюченко А.Л. [11] опубликовали другую многопараметрическую прогностическую систему, включающую 8 клинических, 10 лабораторных и 3 рентгенологических критериев. Получение сведений, хотя бы о половине таких критериев позволяет прогнозировать состояние больного ОП, определить необходимость стационарного лечения и профиль отделения, куда следует госпитализировать пациента. Прогноз тем точнее, чем больше количества критериев включается в анализ. Прогностический индекс тяжести (ПИТ) вычисляют по формуле:

ПИТ = n / m, где n - число выявленных критериев, m – общее число анализированных критериев. Авторы считают, что при ПИТ менее 0,30 больной может лечиться в общехирургическом отделении, а при индексе более 0,35 больному показано лечение в отделении интенсивной терапии. Если ПИТ более 0,55-0,65, то течение ОП следует оценить как крайне тяжелый с прогнозом развития гнойно-некротического процесса и реальной угрозой для жизни больного.

Для определения тяжести состояния больного Филимоновым М.И. с соавт., (8) предложена шкала тяжести физиологического состояния (ТФС) [12]. Шкала ТФС создана на принципах систем APACHE II и SAPS, но основана на учете признаков, выявляемых при стандартном обследовании больного. Тяжесть состояния определяется по общему баллу шкалы ТФС: 0-3 балла - легкая степень, 4-7 баллов - средняя степень тяжести, 8-11 баллов - тяжелая степень, 12 баллов и более - крайне тяжелая. Для оценки объема поражения брюшной полости и забрюшинного пространства этим же автором предложен индекс поражения брюшной полости при панкреонекрозе – ИПБП (в баллах).

Ретроспективный анализ большого клинического материала позволил Толстому А.Д. [13] создать прогностическую схему, состоящую из 6 основных и 10 дополнительных клинико-лабораторных критериев. При этом наличие 2 основных или 1 основного и 2 дополнительных признаков свидетельствует о тяжелом деструктивном панкреатите, требующем лечения в ОИТ в «обрывающем режиме».

Вашетко Р.В., Толстой А.Д., Курыгин А.А. и др. [14] разработали многопараметрическую прогностическую систему бальной оценки тяжести течения ОП, состоящую из 30 клинических, инструментальных и лабораторных критериев. Количество баллов в данной системе соотносится с тяжестью течения ОАП следующим образом: если сумма баллов 0, то ОП отсутствует, либо легкий; если сумма баллов более 0, но менее 1 имеется «потенциально легкий» ОП, т.е. состояние пациента без интенсивной терапии не ухудшится; при сумме баллов от 1 до 2 – «потенциально тяжелый» ОП: состояние без интенсивной терапии будет прогрессивно ухудшаться; при сумме баллов более 2 (2-6) имеется тяжелый ОП с плохим прогнозом.

Боженков Ю.Г. с соавт. [15] предложили систему для скриннинговой оценки степени тяжести течения ОП, позволяющую определить прогноз течения ОП уже в первые 6 ч заболевания. Прогностическое значение такой схемы заключается в следующем: наличии 3-х клинико–инструментальных или 2-х клинико-лабораторных критериев указывает на наличие ОП средней тяжести или тяжелого течения. При выявлении меньшего количества вышеуказанных критериев в первые 6 ч заболевания прогноз течения заболевания следует считать легким. К недостаткам такой схемы следует отнести невозможность дифференцировки прогноза средней тяжести и тяжелого течения ОП.

Система APACHE (Acute Physiology And Chronic Health Evaluation) была предложена Knaus W.A. в 1981 году [16] для оценки тяжести любого заболевания как при первичном исследовании, так и в динамике. В 1985 году она была усовершенствована и в этом виде известна как APACHE II. Классификация APACHE II состоит из двух частей: 1) степень тяжести состояния, 2) преморбидный фон. Ранжирование 34 показателей по четырехбалльной шкале отражает выраженность нарушений 7 физиологических систем. Общий балл коррелирует с летальностью. Так, при среднем балле 15-20 каждый дополнительный балл увеличивает вероятность летального исхода на 2%, а при сумме баллов более 31 летальность составляет 70%. При суммарном числе баллов, равном или более 9, ОП можно считать тяжелым, хотя часть больных с осложненным течением в этот диапазон не попадает. При сумме баллов, равной или более 6, выявляются практически все больные с осложнениями (чувствительность равна 95%, а предсказанное значение — 50%). Преморбидный статус пациента в системе APACHE II оценивается

по четырем категориям (А, В, С, Д) на основе частоты обращаемости в медицинские учреждения, ограничении трудоспособности, наличии хронических заболеваний и т.д. Вероятность летального исхода при А и В — 12%, при С - 16,5%, при Д - 25%.

Система SAPS (Simplified Acute Physiology Score) является упрощенной моделью системы APACHE [17]. SAPS также оценивает нарушения функций основных систем организма, используя 15 показателей. При оценке менее 4 баллов вероятность смерти равна нулю, при 5-6 баллах — 10,7%, а при значениях не менее 21 балла риск смерти достигает 81%.

При использовании системы APACHE и для выявления тяжелого ОП получены достоверные результаты: чувствительность — в пределах от 66,7 до 70,4%, а специфичность — 79,1%. Однако использование этих систем ограничивает низкое позитивное предсказанное значение [18]. К многопараметрическим системам оценки тяжести заболевания, разработанным для использования у больных ОП, также относятся несколько разработок, использующих клинические параметры [19, 20, 21]. S. Bank [20] в своих клинических критериях использовал 8 групп признаков. Потенциально летальный исход при ОП признавался возможным при наличии более одного критерия. AP. Corfield (1985) [21] учитывал наличие шока, перитонита и респираторного дистресс-синдрома.

Имеются также сведения о применении при оценке тяжести ОП системных шкал TISS (Therapeutic Intervention Scoring System) [22], SOFA (Sepsis-Related Organ Failure Assessment) [23], MODS (Multiple Organ Dysfunction Score) [24], MRM (Mortality Prediction Model) [25].

Прудков М. И. с соавт. [26] анализировали факторы, влияющие на эффективность балльных систем, и пришли к выводу, что развернутая характеристика изменений, обусловленный деструктивным панкреатитом будет далеко не полной, если в ней не отразить основные виды системных нарушений – легочной, сердечной, почечной и т. д. Кроме того, оценка состояния пациента по предлагаемым шкалам и системам (APACHE, SAPS) осуществима только при соответствии лабораторно-диагностических возможностей научного центра, разработавшего шкалу.

Появление и широкое внедрение ЭВМ привело к прорыву в области прогнозирования, и были созданы устройства обработки информации, основанные на принципах работы биологических нейронных систем. Искусственные нейронные сети (ИНС) обладают уникальными возможностями, к числу которых относятся способность к решению задач классификации и к самообучению, функционирование при недостатке фактического материала, использование неограниченного количества параметров, использование обычного персонального компьютера и возможности клинического моделирования. Перечисленные достоинства способствовали применению ИНС в решении различных медицинских задач, в том числе в оценке тяжести и прогнозирования ОП [27, 28, 29]. Однако данный подход пока редко используется в ургентной хирургии.

Приведенные данные свидетельствуют об отсутствии единых взглядов в вопросах определения тяжести ОП, соответственно, выборе лечебной тактики при тяжелых формах заболевания. Однако очевидно, что избирательный подход к выбору метода лечения на основе объективных и достоверных критериев тяжести процесса в железе и степени угнетения основных жизненных функций организма позволит решить многие вопросы лечения этого грозного заболевания.

Литература

1. Руководство по неотложной хирургии органов брюшной полости. Под редакцией В.С. Савельева. М., Издательство «Триада-Х», 2004.
2. Яицкий Н.А., Седов В.М., Сопия Р.А. Острый панкреатит. – М.: МЕДпресс-информ, 2003, 2003. – 224 с.
3. Ranson J. H. C and Pastemack B. S. Statistical methods for quantifying the severity of clinical acute pancreatitis // Journal of Surgical Research. — 1977. — Vol.22, - P. 79-91.
4. Imrie C W. Classification of acute pancreatitis and the role of prognostic factors in assessing severity of disease. Schweiz Med Wochenschr, 1997 May, 127:19, 798-804.
5. Leese T., Shaw D., Hollidau M. Prognostic markers in acute pancreatitis: can pancreatic necrosis be predicted? //Annals Royal College Surgeons of England. – 1988. – Vol. 70. – P. 227-232.
6. Chen D.Z., Van S.Q., ZufngX.Y. Prognostic factors and treatment of severe acute pancreatitis // Chung Hua Ko TsaCHich. 1991. V. 30(2). - P. 82-85.
7. Sammary of the International Symposium on Acute Pancreatitis, Atlanta, GA, Sept. 11-13, 1992. Arch Surg 1993; 128: 586-590.
8. Земсков В. С., Нганга Ж. Л., Колесников Е. Б. Прогнозирование течения острого панкреатита// Клин. хир. – 1984. - №. 4. - С. 21-23.
9. Савельев В.С., Кубышкин В А., Казанцев Г.Б. Роль прогнозирования течения панкреонекроза в выборе лечебной тактики // Хирургия. —1981. — № 12. — С. 22-26.
10.Шалимов А.С., Радзиховский А.П., Нечитайло М.Е. Острый панкреатит и его осложнения . – Киев: Наукова думка, 1990. –272 с.
11.Филин В.И., Костюченко А.Л. Неотложная панкреатология. – СПб.: Питер, 1994. – 416 с.
12.Филимонов М.И., Гельфанд Б.Р., Бурневич С.З. Деструктивный панкреатит - комплексная диагностика и лечение. Нов. мед. журнал. - 1997. - №3. – С. 10-13.
13.Толстой А.Д. Острый панкреатит: трудности, возможности, перспективы /СПб., 1997. – 139 с.
14.Вашетко Р. В., Толстой А. Д., Курыгин А. А., Стойко Ю. М., Краснорогов В. Б. Острый панкреатит и травмы поджелудочной железы: руководство для врачей. — СПб.: Издательство «Питер», 2000. — 320 с.
15.Боженков Ю.Г., Шербюк А.Н., Шалин С.А. Практическая панкреатология. Руководство для врачей. – Москва: Медицинская книга. Н.Новгород: НГМА, 2003. – 211 с.
16. Knaus WA., Draper E.A., Wagner D.P. et al. APACH-II: A severity of disease classification system // Crit Care Med. - 1985. - Vol. 13, - P. 818-829.
17. LeGall J.R., Loirat P., Alperovitch A. Et al. A simplified acute physiology score for ICU patients // Crit Care Med. - 1984. - Vol. 12, N11. P. 975-977.
18. Dominguez-Munoz J. E., Carballo F, Garcia MJ. et al. Evaluation of the clinical usefulness of APPACHE II and SAPS systems in the initial prognostic classification of acute pancreatitis: a multicenter study // Pancreas. — 1993. - Vol. 8, N6. — P. 682-686.
19. Schonbom. H, Neher, M. And DormeyerH.H. (1980). Fruhdiagnostikund Klassifizierung bei acuter Pankreatitis. In Schonborn H., Neher M.,Schuster and Mangold (eds) Intensivmedizin bei gastroenterologischen Erkrankungen, pp. 99-105. Stuttgart: George Thieme Verlag.
20. Bank S., Wise, L. and Gersten M. Risk factors in acute pancreatitis // American Journal of Gastroenterology. - 1983. - Vol. 78, N 10. — P. 637-640.
21. Corfield A., Williamson R., McMahon M. et al. Prediction of severity in acute pancreatitis: Prospective comparision of three prognostic indices // Lancet. — 1985. — Vol. 2, — P. 403-407.
22. Cullen D., Civetta J., Briggs B. Therapeutic Intervention Scoring System: A method for quantitative comparison of patient care. Crit Care Med 1974; 2: 57.
23. Пугаев А.В., Ачкасов Е.Е. Острый панкреатит. М.: ПРОФИЛЬ, 2007. – 336 с.
24. Кукош М.В., Петров М.С. Острый деструктивный панкреатит: учеб пособие. Н.Новгород: Изд-во Нижегородской государственной медицинской академии, 2006. – 124 с.
25. Lemeshow S., Teres D., Pastides H. A method for predicting survival and mortality of ICU patients using objectively derived weights. Crit Care Med 1985; 13: 519.
26. Прудков М. И., Шулутко А. М., Галимзянов Ф. В., Левит А. Л., Ковалевский А. Д., Алферов С. Ю. Использование индекса полиорганных дисфункций у больных некротизирующим панкреатитом // Минимально инвазивная хирургия некротизирующего панкреатита, Екатеринбург, 2001; 18-20.
27. Назаренко Г.И., Сидоренко В.И., Лебедев Д.С. Прогнозирование характера течения острого панкреатита методом нейронных сетей // Вестник хирургии. 2005. Т. 164., - №1 – С.50-54.
28. Темирбулатов В.М., Лутфарахманов И.И., Ишмухаметов И.Х., Боронилова А.П., Миронов П.И. Нейросетевой подход в определении тяжести острого панкреатита. // Анналы хирургической гепатологии. - 2006. - № 4. – С. 58- 62.
29. Миронов П.И., Лутфарахманов И.И., Ишмухаметов И.Х., Темирбулатов В.М. Искусственные нейронные сети в прогнозировании развития сепсиса у больных тяжелым острым панкреатитом // Анналы хирургической гепатологии. - 2008. - № 2. – С. 85- 89.

Роль лейкоцитарных индексов в диагностике гнойных и воспалительных заболеваний

Рысбеков Т.Т.
Южно-Казахстанская государственная медицинская академия, г.Шымкент

Течение многих воспалительных и гнойных заболеваний в последние десятилетия значительно изменилось и приобрело скрытый, торпидный характер благодаря широкому применению антибиотиков, нарушениям иммунологической реактивности макроорганизма под влиянием различных факторов в том числе загрязнения окружающей среды химическими веществами и радионуклидами [1, 2].

Актуальность темы гнойно-воспалительных заболеваний обусловлена также ростом гнойно-воспалительных осложнений после операций, что иногда при скрытости их течения может представлять значительные трудности в диагностике. Для диагностики гнойно-воспалительных заболеваний и определения степени интоксикации предложены ряд методик, из которых наибольшее применение нашли определение уровня средних молекул, лейкоцитарные индексы [3, 4].

В хирургии чаще всего применяются лейкоцитарные индексы, основанные на интерпретации данных лейкоцитарной формулы. Одним из таких индексов является индекс Я.Я.Кальф-Калифа [2], названный автором лейкоцитарным индексом интоксикации (ЛИИ). Индекс имеет следующий вид:

$$ЛИИ = \frac{(4МЦ+3Ю+2П+С)х(Пл.\ кл.+1)}{(Лимф.+Мон.)х(Э+1)} \qquad (1)$$

где МЦ – миелоциты, Ю – юные, П – палочкоядерные, С –сегментоядерные, Пл. кл. – плазматические клетки Тюрка, Лимф. – лимфоциты, Мон. – моноциты, Э – эозинофилы. В норме ЛИИ равен 1+0,5.

Показатель ЛИИ по Я.Я.Кальф-Калифу был тем выше, чем тяжелее был процесс. Кроме того, отмечено, что по показателям ЛИИ можно судить о динамике процесса более достоверно, чем по другим критериям, особенно на фоне антибиотикотерапии и нечеткой симптоматики. По этим же соображениям рекомендуется применение ЛИИ в послеоперационном периоде.

В соответствии с таблицей представлены показатели лейкоцитарного индекса интоксикации по Я.Я.Кальф-Калифу у больных с различными хирургическими заболеваниями

Изучение ЛИИ при остром холецистите показало, что чем выше ЛИИ, тем значительнее морфологические изменения в желчном пузыре. Так, при флегмонозном холецистите – 4,3; гангренозном – 6,4, при сочетании острого холецистита с механической желтухой – 4,5, а сочетание острого деструктивного холецистита с механической желтухой сопровождалось повышением ЛИИ до 10,7.

Важное значение придается динамике ЛИИ в послеоперационном периоде. При этом показатель ЛИИ зависел от тяжести операции, и при благоприятном течении послеоперационного периода он снижался на 2-е сутки и приходил к норме на 7-9-е сутки. При послеоперационных осложнениях ЛИИ возрастал.

Особенно ценным было использование этого индекса у людей пожилого возраста со смазанной клинической картиной заболевания.

Таблица – Показатели лейкоцитарного индекса интоксикации по Я.Я.Кальф-Калифу у больных с различными хирургическими заболеваниями

Нозологическая форма	Показатели ЛИИ до операции	Показатели ЛИИ после операции
Острый аппендицит	3,6 ±1,5	2,5±1,1
Острая кишечная непроходимость	4,2±0,5	3,1±0,8
Язвенная болезнь желудка и ДПК	4,5±1,1	4,0±0,5
Острый панкреатит	8,6±1,5	6,6±0,8
Грыжа передней брюшной стенки	2,4±1,8	2,9±1,0
Тупая травма живота и проник. ранения орг. брюшной полости	1,2±1,0	3,5±0,5
Эхинококкоз печени и/или брюшн. полости	1,5±0,5	1,8±1,1
Острый холецистит.	7,6±1,5	6,5±0,8
Гнойно-септические заболевания	5,5±1,1	2,6±1,1

Кроме ЛИИ, в разных модификациях предложен индекс, в который ЛИИ входит как один из его компонентов. Таким индексом является индекс резистентности организма (ИРО) [1], он вычисляется по формуле;

где Л – лейкоциты крови (в тыс. на л крови), В – возраст больного, ЛИИ по Я.Я.Кальф-Калифу.

Установлено, что снижение ИРО указывало на возможность развития инфекционных осложнений. Кроме того, ИРО повышался на 4–7-й день у больных, не имевших гнойных осложнений, а у больных с гнойными осложнениями ИРО снижался.

$$ИРО = \frac{Л}{ВхЛИИ} \qquad (2)$$

Таким образом, ЛИИ в разных модификациях получил широкое применение в диагностике как самих острых воспалительных и гнойных заболеваний, так и их осложнений.

Литература

1. Островский В.К., Алимов Р.Р., Мащенко А.В. Лейкоцитарные индексы в диагностике гнойных и воспалительных заболеваний и в определении тяжести гнойной интоксикации // Вестн. хир. 2003. Т. 162, –№ 6. –С.102-105.
2. Кальф-Калиф Я.Я. О лейкоцитарном индексе интоксикации
и его практическом значении// Врач.дело. 1947. –№1. – С.31-33.
3. Карашуров Е.С., Островский А.Г., Лузгина Е.В. Методы определения степени интоксикации // Врач. дело. 1988. –№ 7. – С. 47-49.
4. Свитич Ю.М. Выбор лечебной тактики при остром холецистите у больных пожилого и старческого возраста с учетом факторов риска: Автореф. дис... канд. мед. наук. Иркутск, 1991.– 22 с.

Профессору А.Т. Токсанбаеву – 70 лет

Профессор Ашимбек Токсанбаевич Токсанбаев родился 12 сентября 1939 г. в колхозе Ызагуль Шаульдерского района, Южно-Казахстанской области. После окончания средней школы в 1956 г. А.Т. Токсанбаев поступил на лечебный факультет Казахского государственного медицинского института, который закончил в 1964 г.

В период с 1964 по 1965 гг. работал врачом-хирургом в г. Чардаре. В 1965 г. А.Т. Токсанбаев приглашен на работу в КазНИИ онкологии и радиологии, где занимался научно-практической деятельностью под руководством выдающихся онкологов и радиологов Республики Казахстан, академика НАН РК, профессора С.Б. Балмуханова и профессора С.Н. Нугманова. В 1971 г. под руководством профессора М.Т. Таукенова и к.м.н. А.С. Ермоленко успешно защитил кандидатскую диссертацию на тему «Уретероцистонеостомия при раке мочевого пузыря».

С 1974 г. А.Т. Токсанбаев работает на кафедре урологии и оперативной нефрологии, где прошел путь от ассистента до заведующего кафедры. В 1999 г. под руководством основателя НИИ урологии РК, талантливого ученого, профессора Б.У. Джарбусынова успешно защитил докторскую диссертацию на тему «Диагностика и лечение ятрогенных мочеполовых свищей».

С 2008 г. возглавляет кафедру урологии и оперативной нефрологии Казахского национального медицинского университета им. С.Д. Асфендиярова.

Профессор А.Т. Токсанбаев является крупным специалистом в области урогинекологии и одним из основоположником уронефрологии Казахстана, в течение 25 лет является бессменным консультантом Научного центра охраны материнства и детства.

Профессор А.Т. Токсанбаев, будучи блестящим урологом, выполняет сложные операции на органах мочеполовой системы, проводит реконструктивно-пластические операции, является пионером в лечении ятрогенных мочеполовых свищей в Казахстане.

А.Т. Токсанбаев является соавтором учебника «Урология» на государственном языке, имеет боле 100 научных работ, в том числе монографии: «Ятрогенные мочеполовые свищи», «Ятрогенные травмы мочевой системы у женщин», обладатель 6 предпатентов на изобретение.

Впервые в Казахстане под его руководством на государственном языке защищена кандидатская диссертация по урологии.

Медицинская общественность Казахстана знает профессора А.Т. Токсанбаева как видного ученого, прекрасного клинициста и талантливого педагога, внесщего большой вклад в медицинскую науку и подготовку кадров практической урологии.

Вся жизнь профессора А.Т. Токсанбаева посвящена урологии, в настоящий момент он весь свой богатый практический опыт высококвалифицированного уролога, педагогический талант отдает важнейщему делу – подготовке врачебных кадров Республики Казахстан.

А.Т. Токсанбаев создал школу хирургов-урологов, которые трудятся во всех уголках республики и известны не только в Казахстане, но и далеко за его пределами.

Профессор А.Т. Токсанбаев встречает свой юбилей на боевом посту, полный жизненной энергии, плодотворно совмещая научно-педагогическую деятельность и практическую работу, пользуется заслуженным авторитетом среди научной и медицинской общественности, студентов.

Дорогой Ашимбек Токсанбаевич! Ваши ученики и коллеги желают Вам крепкого здоровья, счастья, долгих и творческих лет, удач и успехов во всех сферах Вашей многогранной деятельности!

Кафедра урологии и оперативной нефрологии,
кафедра хирургических болезней №3

Памяти профессора Г.Н. Андреева

13 июля 2009 года ушел из жизни один из крупных ученых Казахстана и России, академик, профессор Геннадий Николаевич Андреев.

Г.Н.Андреев родился 7.01.1934 года в селе Никольском Екатерининского района Оренбургской области в семье служащих. Отец- Николай Емельянович Андреев, доктор химических наук, партийный работник. Репрессирован в 1937 году. Мать - Фаина Даниловна Концевая-Андреева – преподаватель истории и географии средней школы, парторг школы. Репрессирована в 1938 году, сослана в Казахстан, в Актюбинскую область.

Г.Н.Андреев закончил среднюю школу в 1951 году с серебренной медалью в поселке Шубар-Кудук Темирского района Актюбинской области. В том же году поступил на лечебный факультет Казахского государственного медицинского института, который окончил с отличием в 1957 году. Был рекомендован в аспирантуру, но добровольно уехал работать в Хобдинскую районную больницу Актюбинской области, где проработал 5 лет.

В 1962 году Г.Н.Андреев поступил в клиническую ординатуру на кафедру госпитальной хирургии Алма-Атинского медицинского института. По окончании клинической ординатуры был оставлен на кафедре аспирантом. В 1968 году защитил кандидатскую диссертацию.

В последующем, будучи ассистентом кафедры госпитальной хирургии, уделял много внимания ургентной хирургии, был ведущим хирургом больницы скорой медицинской помощи города Алма-Аты, отвечал за лечебную и научную работу кафедры. С 1971 года бессменно руководил научным студенческим кружком кафедры, был членом совета НИРС лечебного факультета и института.

С 1970 года проводил экспериментально-клинические исследования по проблеме портальной гипертензии и подготовил докторскую диссертацию.

В 1990 году во втором Московском медицинском институте имени Н.И.Пирогова Г.Н.Андреевым была успешно защищена докторская диссертация на тему «Диагностика и лечение осложнений портальной гипертензии». По проблеме портальной гипертезии под руководством профессора Г.Н. Андреева защищено 2 докторских и 12 кандидатских диссертаций. Им создана школа гепатологов-хирургов Казахстана.

С 1997 года профессор Г.Н.Андреев работал по контракту в институте медицинского образования на кафедре госпитальной хирургии в городе Великий Новгород.

Профессор Г.Н.Андреев - автор 524 работ, посвященных вопросам ургентной хирургии и портальной гипертензии, из них 24 монографии, таких как «Диагностика и лечение осложнений портальной гипертензии», «Эндоваскулярные методы диагностики и лечения портальной гипертензии», «Современные методы хирургической коррекции асцитического синдрома при циррозе печени», «Патогенез, диагностика и лечение циррозов печени, осложненных резистентным асцитом», «Эфферентная терапия в комплексном лечении осложнений цирроза печени», «Сидром гиперспленизма при циррозе печени», «Полисиндромность циррозов печени, осложненных резистентным асцитом», «Лимфодренирующие операции при сочетанных гепато-билиарных поражениях» и др. Под его редакцией вышло 2 учебные пособия для студентов старших курсов медицинских институтов, 28 научных и учебно методических рекомендаций, капитальные руководства по гепатологии с курсом клинической биохимии.

Под руководством профессора Г.Н. Андреева было защищено 5 докторских и 24 кандидатских диссертаций.

В 1998 году профессор Г.Н.Андреев был избран академиком Российской Академии естественных наук. С 1996 года являлся действительным членом Ассоциации хирургов стран СНГ имени Н.И.Пирогова, членом международной ассоциации хирургов-гепатологов, членом интернационального клуба гастроэнтерологов-гепатологов.

Профессор Г.Н.Андреев дважды награжден значком отличника здравоохранения СССР (1961 и 1990 гг.), медалью ветерана труда СССР (1990). Работая в Новгородском университете, профессор Г.Н.Андреев продолжает готовить научные кадры и для Республики Казахстан. Под его руководством за последние 5 лет защищены 5 кандидатских диссертаций преподавателями Казахского Национального медицинского университета города Алматы.

Всю свою жизнь профессор Геннадий Николаевич посвятил делу спасения человеческих жизней, ибо ему было свойственно глубокое сострадание к пациентам, их боли, человечность и бескорыстие.

Профессор Г. Н. Андреев воспитал не одно поколение своих последователей и многочисленных учеников как в России, так и в ближнем зарубежье, которые продолжают дело своего любимого учителя.

Многочисленные ученики и коллеги глубоко скорбят по поводу кончины большого ученого, клинициста и педагога профессора Геннадия Николаевича Андреева.

Заведующий кафедрой хирургических болезней
Казахского национального университета
им. С.Д. Асфендиярова,
профессор А.С. Ибадильдин