Вестник хирургии Казахстана

№1 (21) 2010

«Вестник хирургии Казахстана», ежеквартальный научно-практический журнал Национального научного центра хирургии им. А.Н. Сызганова

Издается с 2005 г.

Собственник журнала - Национальный научный центр хирургии им. А.Н. Сызганова.

Журнал зарегистрирован в Министерстве информации, культуры и спорта РК. Регистрационный номер 5564-ж

Адрес редакции:
г. Алматы, ул. Желтоксан, 62
Тел. (327) 2795306

Журнал входит в перечень изданий, рекомендуемых Министерством образования и науки Республики Казахстан для публикации научных трудов

По вопросам публикации материалов обращаться к ответственному секретарю журнала по тел. 8 777 562 8570
Эл. почта: kbk4554@gmail.com

Ответственность за содержание публикуемых материалов несут авторы материалов. Ответственность за рекламные материалы несут рекламодатели.

Перепечатка публикуемых материалов допускается только с разрешения редакции. При цитировании обязательны ссылки на журнал.

Тираж 400 экз. Тип. NV-service

Главный редактор
Султаналиев Т.А., профессор

Заместитель главного редактора
Рамазанов М.Е., д.м.н.

Ответственный секретарь
Кабдрахманов К.Б.

Редакционная коллегия:
Ахметов Е.А., д.м.н.
Баймаханов Б.Б., проф.
Даирбеков О.Д., д.м.н., проф.
Жураев Ш.Ш., д.м.н., проф.
Миербеков Е.М., д.м.н., проф.
Мухамеджанов И.Х., д.м.н., проф.
Поцелуев Д.Д., д.м.н.
Сейдалин А.О., д.м.н., проф.
Сейсембаев М.А., проф.
Хвостиков Е.И., д.м.н., проф.

Редакционный совет:
Абдуллаев М.Ш. (Алматы)
Апсатаров Э.А. (Алматы)
Вишневский В.А. (Москва)
Даирбеков О.Д. (Шымкент)
Доскалиев Ж.А. (Астана)
Изимбергенов Н.И. (Актобе)
Лохвицкий С.В. (Караганда)
Мамедов М.М. (Баку)
Мамекеев М.М. (Бишкек)
Назыров Ф.Г. (Ташкент)
Сабыр М.Ш. (Актобе)
Черноусов А.Ф. (Москва)

Журнал Национального научного центра хирургии им. А.Н. Сызганова

Содержание

Абдоминальная хирургия

Лечение сочетанных рубцовых сужений пищевода. *Шайхиев Е.У. (3)*

Резекция желудка при перфоративных дуоденальных язвах сочетающихся с пенетрацией и стенозом. *С.И. Ботабаев, М.Т. Кудербаев, Б.М. Тулеуов, М.Т. Калкенов, А.Н.Аширбаев (6)*

Использование итракорпоральной МИЛ-терапии в комплексном лечении осложненных форм эхинококкоза печени. *Мамедов М.М., Гасанов Н.М (10)*

Материалы научно-практической конференции, посвященной Дням КазНМУ. г. Алматы, 3.12. 2009 «Перитониты»

Клиническая классификация перитонита. Алгоритм диагностики и лечения. *Ибадильдин А.С., Нокербекова Б.М., Ибадильдина С.А. (12)*

Третичный перитонит: вопросы диагностики лечения. *Ибадильдин А.С., Масалин М.М. (15)*

Желчный перитонит: современные подходы к лечению. *Ибадильдин А.С., Шарунов Г.И (18)*

Значимость абдоминального компартмент-синдрома при асцит-перитоните. *Амантаева К.К., Ибадильдин А.С. (20)*

Эфферентные методы лечения больных с асцитическим синдромом. *Ибадильдин А.С., Амантаева К.К., Ибадильдина С.А. (22)*

Алгоритм диагностики и принципы лечения мочевого, уремического перитонита. *Мамбеталин Е.С., Токсанбаев А.Т, Абдужапаров С.С., Тен Н.С. (24)*

Диагностика неотложных состояний в урологии и в хирургии брюшной полости. *Мамбеталин Е.С., Абдужапаров С.С., Тен Н.С., Нурсан Е., Ибрагимов Р.П. (26)*

Острый живот при инфекционных болезнях. *Дмитровский А.М., Дуйсенова А.К., Степанов В.М., Шерметова М. (28)*

Сравнительная фармакокинетика антибактериальных препаратов при интраабдоминальных инфекциях. *Жанпеисова А.А. Ералиева Б.А., ЕркинбековаГ.Б., Низтаева Э.Н., Киекова Б.Х. (31)*

Экстренная хирургия

Влияние санаций брюшной полости супероксидисмутазой на развитие эндогенной интоксикации при перитонитах. *Гараев Г.Ш., Султанов Г.А., Гасымов А.Ш., Гасанов М.Д., Дадашова Н.Р. (33)*

Сосудистая хирургия

Хирургическое лечение поражений брахиоцефальных артерий при мультифокальном атеросклерозе. *Коспанов Н.А. (36)*

Урология

Применение гольмиева ИАГ-лазера (Ho:YAG) при окклюзирующих камнях мочеточников у беременных. *Шалекенов Б.У., Гильязов А.Х., Анафин Т.Г., Куандыков Е.А., Танекеев Р.У. (40)*

«Экстренная ТУР ДГПЖ как профилактика постгеморрагических осложнений». *Асубаев А.Г. (42)*

Значение инструментальных обследований в диагностике эректильной дисфункции. *Хамзин А.А. (45)*

Мониторирование пенильных тумесценций в диагностике эректильной дисфункции. *Хамзин А.А. (47)*

Нейрохирургия

Новая тактика хирургического лечения множественных глиом головного мозга. *Этибарлы С.А, Новрузов Э.Г. (49)*

Челюстно-лицевая хирургия

Алгоритм лечения больных с переломами скуло-орбитального комплекса. *Алиева М.С. (51)*

Офтальмохирургия

Эффективность и безопасность свободной аутоконъюнктивопластики с 5-фторурацилом в хирургии первичного птеригиума (20-летний опыт применения). *Медведев М.А. (53)*

Оперативная гинекология

Результаты реабилитации заболеваний промежности неопухолевой этиологии у женщин. *Мусаев Х.Н.,Агаев Б.А.,Алиева Э.М. (55)*

Анестезиология, реаниматология

Обеспечение адекватного газообмена при двусторонних и сочетанных операциях на органах грудной и брюшной полостей. *Миербеков Е.М., Батырханов М.М., Тугельбаев Д.С. (59)*

Неинвазивная масочная вентиляция легких у пациентов с травмой грудной клетки. *Конкаев А.К., Лебига Т.А., Гурбанова Э.И. (61)*

Динамика изменений уровней адреналина и эндорфинов в крови у больных с холецистопанкреатитом и развившимся тромбогеморрагическим синдромом. *Гасанов Ф.Д., Намазова К.Н., Гасанова Л.В., Асланов А.А., Гулиев Ю.Г., Керимов Г.А. (63)*

Годовщины

Доценту М.Н. Кушекбаеву - 70 лет *(67)*

Профессору Т.Ж. Егембердиеву – 60 лет *(68)*

Профессору С.О. Ордабекову – 60 лет *(69)*

Памяти профессора К. Д. Дурманова *(70)*

Лечение сочетанных рубцовых сужений пищевода

Шайхиев Е.У.
УДК 616.329 – 007.271 – 003.92 – 089.844
Национальный научный центр хирургии им А.Н. Сызганова, Алматы

Лечение сочетанных рубцовых сужений пищевода
Шайхиев Е.У.
Национальный научный центр хирургии им А.Н. Сызганова, Алматы
Ключевые слова: пищевод, эзофагоколопластика, несостоятельность, кровоснабжение, ободочная кишка.
С 1980 по 2009 годы шунтирующая эзофагоколопластика произведена 109 больным. Из них мужчин было 52 (47,7%), женщин – 57 (52,3%) в возрасте от 16 до 71 года, средний возраст составил 45 лет.
У 67 (61,5%) пациентов были отравления кислотами. Отравления щелочью отмечено у 33 (30,3%) больных, ожог неизвестным химическим агентом в 9 (8,2%) случаях. У 72 (66,1%) пациентов установлено сочетанное поражение пищевода и желудка. В 25 (22,9%) случаях наблюдалось сочетанное послеожоговое рубцовое сужение глотки и пищевода и у 12 (11,0%) больных выявлены изолированные рубцовые стенозы пищевода.
Несостоятельность анастомоза на шее наблюдалась в 11 (10,1%) случаях. Отдаленные результаты были изучены у 102 (93,6%) больных в сроки от 5 месяцев до 15 лет. Положительный отдаленный результат достигнут у 85% больных. Четверо пациентов умерло после эзофагоколопластики, летальность при этом составила 3,7%.
Постановка объективных показаний к тому или иному виду реконструктивно-восстановительного лечения позволяют достичь положительных результатов практически во всех наблюдениях.

Өңештің бірлескен тыртықты тарылуының емі
Шайхиев Е.О.
Сызғанов А.Н. атындағы Ұлттық ғылыми хирургиялық орталығы, Алматы
1980 жылдан 2009 жылға дейін шунтталған эзофагоколопластика 109 науқасқа жасалынды. Оның ішінде 16 – дан 71 жас аралығындағы 52 (47,7%) ер адам, 57 (52,3%) әйел адам болды, орташа жас 45 жасты құрады.
67 (61,5%) пациентте қышқылмен улану болды. Сілтімен улану 33 (30,3%) науқаста, белгісіз химиялық агентпен күйік 9 (8,2%) жағдайда байқалды. 72 (66,1%) пациентте өңеш пен асқазанның бірлескен зақымдануы болды. 25 (22,9%) жағдайда өңеш пен жұтқыншақтың күйіктен кейінгі тыртықты тарылуы және 12 (11,0%) науқаста өңештің шектелген тыртықты тарылуы байқалды.
Мойындағы анастомоз тігісінің кемістігі 11 (10,1%) жағдайда байқалды. 102 (93,6%) науқас 5 – 15 жыл бойы бақыланды. 85 пайыз мөлшерінде қолданған шунттау операциясы нәтижелі болды, бұл әдісті пайданалудың болашағы бар екендігі анықталды.
Эзофагоколопластикадан кейін төрт адам қайтыс болды, өлім көрсеткіші 3,7% құрады. Әр түрлі реконструктивті – қалпына келтіру әдісімен емдеудің объективті қолдану көрсетілімдері барлық бақылауларда жағымды нәтижелерге жетуге мүмкіндік береді.

Treatment of combinative cicatricial narrowings of a gullet
Shaihiev E.U.
A.N.Syzganov,s scientific centre of surgery., Almaty.
With 1980 for 2009 shunting esophagocoloplasty it is made 109 patients. From them men was 52 (47,7 %), women - 57 (52,3 %) in the age of from 16 up to 71 years, middle age has made 45 years.
At 67 (61,5 %) patients were poisonings with acids. Poisonings with alkali it is marked at 33 (30,3 %) patients, a burn the unknown chemical agent in 9 (8,2 %) cases. At 72 (66,1 %) patients it is established combinative defeat of a gullet and a stomach. In 25 (22,9 %) cases were observed post-burn cicatricial narrowing pharynx and a gullet and at 12 (11,0 %) patients are revealed isolated cicatricial stenoses of a gullet.
The inconsistency anastomosis on a neck was observed in 11 (10,1 %) cases. The remote results have been investigated at 102 (93,6 %) patients in terms from 5 months till 15 years. The positive remote result achieve at 85 % of patients. Four patients has died after esophagocoloplasty, lethality thus has made 3,7 %.
Statement of objective indications to this or that kind of reconstructive - regenerative treatment allow to achieve positive results practically in all supervision.

Введение

Лечение ожогов пищевода и их последствий в течение многих лет продолжает оставаться актуальной проблемой. Это связано с тем, что число пострадавших с каждым годом не уменьшается, а увеличивается. Несмотря на несомненные успехи реаниматологии и хирургии в лечении этой группы больных, смертность остается высокой, а результаты восстановления проходимости пищевода и желудка оставляют желать лучшего. Послеоперационные осложнения (несостоятельность швов пищеводных анастомозов, некроз трансплантанта, стенозы анастомозов, пептические язвы искусственного пищевода и т.д.) с неизбежной инвалидизацией больных составляют от 24% до 42%.

У взрослых первое место по частоте занимают изолированные поражения пищевода или сочетанные поражения пищевода и глотки; на втором месте следуют сочетанные поражения пищевода и желудка; на третьем месте находятся сочетанные поражения гортаноглотки и изолированные поражения желудка; в единичных случаях встречаются изолированные поражения других отделов пищеварительного тракта – двенадцатиперстной или тощей кишки.

При сочетанных поражениях пищевода, основным лечебным направлением у данного тяжелого контингента больных является медикаментозная и хирургическая коррекция возникших нарушений алиментарного статуса. Вследствие неполноценного приема пищи и несвоевременном обращении за медицинской помощью пациенты прогрессивно теряют в весе. Развивается алиментарное истощение, которое влечет за собой дистрофические необратимые изменения в жизненно важных органах. Сопутствующие заболевания и их обострение усугубляют течение основного процесса. Среди этих заболеваний следует отметить хронический алкоголизм, туберкулез легких, хронические неспецифические заболевания легких,

различные психоневрологические нарушения. Обострение вышеуказанных патологических состояний нередко может определять неблагоприятный прогноз в лечении, что необходимо учитывать клиницистам [1, 2, 3, 4, 5].

Целью

исследования явилось улучшение результатов лечения сочетанных послеожоговых рубцовых сужений пищевода.

Материалы и методы

С 1980 по 2009 годы в торако-абдоминальном отделении Национального научного центра хирургии им. А.Н. Сызганова шунтирующая эзофагоколопластика по поводу послеожоговых рубцовых сужений пищевода произведена 109 больным. Из них мужчин было 52 (47,7%), женщин – 57 (52,3%) в возрасте от 16 до 71 года, средний возраст составил 45 лет.

Причиной возникновения химических ожогов пищевода, глотки и желудка у больных явилось употребление внутрь едких химических веществ. При этом у 69 (63,3%) больных ожог верхних отделов желудочно-кишечного тракта возник в виду случайного употребления, у 27 (24,8%) больных – преднамеренно с суицидальной целью, у остальных 13 (11,9%) – в состоянии алкогольного опьянения.

У 67 (61,5%) пациентов были отравления кислотами. Отравления щелочью отмечено у 33 (30,3%) больных, ожог неизвестным химическим агентом в 9 (8,2%) случаях. Сочетанные рубцовые стриктуры сформировались до поступления в хирургическую клинику, в сроки от одного месяца до трех лет. У 2 пациентов формирование ожоговой непроходимости эзофагогастродуоденального тракта продолжалось в стационаре с длительностью анамнеза заболевания от начала получения химической травмы 3-7 недель. Ожог желудка являлся чаще всего поздним осложнением, проявляющимся грубыми анатомическими изменениями конфигурации органа (рубцовая деформация и сморщивание), которые приводили к выраженным функциональным расстройствам.

У 72 (66,1%) пациентов установлено сочетанное поражение пищевода и желудка. В 25 (22,9%) случаях наблюдалось сочетанное послеожоговое рубцовое сужение глотки и пищевода и у 12 (11,0%) больных выявлены изолированные рубцовые стенозы пищевода.

Подавляющее большинство поступивших к нам пациентов имели дефицит массы тела. Дефицит массы тела был особенно выраженным у больных с тотальной рубцовой стриктурой пищевода и составлял от 3 до 25 килограммов.

Наиболее часто пациенты предъявляли жалобы на общую слабость, похудание, дисфагию, снижение трудоспособности, чувство тяжести в эпигастрии, а также на наличие изжоги, тошноты.

У лиц старше 40 лет имелись различные сопутствующие заболевания органов сердечно-сосудистой системы, дыхания, мочевыделительной системы и другие. Следует указать, что нередко больные злоупотребляли алкоголем не только на догоспитальном этапе, но, к сожалению, и в условиях стационара. Эту группу тяжелых больных дополняли лица, находящиеся в депрессивном состоянии, в основном молодые девушки после неудачных попыток суицида.

Больным, поступившим в хирургическую клинику с сочетанными послеожоговыми рубцовыми стриктурами, применялись общеклинические и специальные методы обследования.

Диагностика рубцовых изменений пищевода у большинства больных не вызывала затруднений, при условии комплексного диагностического подхода, который способствовал выявлению истинной картины поражения органов.

Во всех случаях выполнение одномоментной реконструктивно-восстановительной операции представлялось не возможным. В виду выраженных метаболических расстройств первым этапом производилась гастростомия, с целью наладить энтеральное питание. Следует отметить, что многим пациентам (в основном в группе сочетанных поражений пищевода и желудка, n=78), кроме гастростомии на первом этапе были произведены различные хирургические вмешательства. Так, у 15 (13,8%) больных выполнена резекция желудка, в 3 (2,8%) случаях пациенты перенесли торакотомию, вследствие перфорации рубцово-суженного пищевода, в оставшихся 60 (55,1%) наблюдениях выполнена гастроэнтеростомия.

Реконструктивно-восстановительные вмешательства у всех пациентов выполнены на втором этапе, спустя 4 – 5 месяцев после первого этапа лечения.

Результаты и обсуждение

После предоперационной подготовки всем 109 пациентам выполнена шунтирующая толстокишечная пластика пищевода. Предоперационной подготовке уделялось первостепенное значение, поскольку широкий спектр патофизиологических изменений, манифестирующих, во время оперативных вмешательств по поводу послеожоговых рубцовых сужений пищевода, ставит больных в условия высокого риска развития послеоперационных осложнений.

В виду того, что толстокишечная пластика пищевода имеет свои особенности – выкраивание трансплантата из левой половины ободочной кишки, создание трех, а то и пяти анастомозов по восстановлению непрерывности желудочно-кишечного тракта, вероятность возникновения у этой категории пациентов инфекционных осложнений в послеоперационном периоде возрастает в несколько раз. Данные обстоятельства диктуют необходимость назначения высокоэффективных, недорогих антибактериальных препаратов. В последнее время мы отдаем предпочтение новому комбинированному антибиотику из класса карбоксипенициллинов – тиментин с широким спектром бактерицидной активности и ингибитором бета-лактамаз необратимого действия. Назначение данного антибиотика в большинстве случаев предотвращало развитие тяжелых инфекционных осложнений в послеоперационном периоде.

В многих случаях формирование колотрансплантата (искусственного пищевода) осуществлялось по известной методике из левой половины ободочной кишки на питающей средней или левой ободочной артериях. Левая половина толстой кишки использована в 62 (56,9%) случаях, левая половина с дополнительным подключением сегмента сигмовидной кишки в 46 (42,2%) наблюдениях, в одном случае (0,9%) для создания искусственного пищевода был использован правый отдел ободочной кишки. Сформированный колотрансплантат размещали в переднем средостении, загрудинно.

Кровоснабжение искусственного пищевода в 57 (52,3%) случаях осуществлялось за счет средней ободочной артерии, в 31 (28,4%) наблюдениях кровоснабжение осуществлялось за счет средней и левой ободочных артерий, в 21 (19,3%) – за счет левой ободочной и первой сигмовидной артерии.

Учитывая наш собственный опыт, мы считаем, что пациентам с последствиями щелочных ожогов пищевода (особенно при тотальном сужении), а также лицам, перенесших перфорацию рубцово-суженного пищевода и медиастинит не следует проводить резекцию или экстирпацию

пищевода с последующей пластикой желудком. При таких обстоятельствах это вмешательство не оправдано, за счет своей травматичности. При щелочных ожогах, особенно, если пациент принял эту химическую жидкость преднамеренно с суицидальной целью, поражение пищевода носит более тяжелый характер и при этом наиболее выражены патологические морфологические процессы в травмированном органе и в окружающих его тканях, как правило, наблюдаются выраженные рубцовые изменения в заднем средостении. В связи с этим выделение и удаление пищевода из заднего средостения в таких случаях технически очень сложно и чревато возникновением интраоперационных серьезных осложнений. Данные интраоперационные осложнения значительно усугубляют тяжесть проводимого вмешательства и послеоперационного состояния больных, неся непосредственно угрозу жизни таким пациентам.

Таким образом, 12 (11,0%) больным с изолированными рубцовыми стенозами пищевода также выполнена шунтирующая эзофагоколопластика. Из них у 7 пациентов протяженная стриктура пищевода развилась вследствие ожога щелочью, а у 5 больных в анамнезе имелась перфорация пищевода, возникшая в результате слепого бужирования, предпринятого по месту жительства.

В наших наблюдениях несостоятельности коло-колярных, коло-гастральных анастомозов не наблюдалось. Несостоятельность анастомоза на шее (сформированного с пищеводом или глоткой) наблюдалась в 11 (10,1%) случаях. Отдаленные результаты были изучены у 102 (93,6%) больных в сроки от 5 месяцев до 15 лет. Положительный отдаленный результат достигнут у 85% больных. Стенозирование анастомоза на шее наблюдалась у 20 (18,3%) пациентов. Проходимость анастомоза восстанавливалась путем бужирования. Четверо пациентов умерло после эзофагоколопластики, летальность при этом составила 3,7%. Причиной смерти служили в основном бронхолегочные, сердечно-сосудистые и гнойно-септические (при некрозе трансплантата) осложнения.

Заключение

Таким образом, адекватная дооперационная верификация характера поражения пищевода и желудка, соблюдение основных принципов подготовки к вмешательству и постановка объективных показаний к тому или иному виду реконструктивно-восстановительного лечения позволяют достичь положительных результатов практически во всех наблюдениях. Долю неблагоприятных исходов после лечения составляют, в настоящее время, случаи, так называемых трудноконтролируемых фатальных осложнений.

Литература

Черноусов А.Ф., Богопольский П.М., Курбанов Ф.С. Хирургия пищевода. Руководство для врачей. – М.: Медицина, 2000. – 350 с.

Волков С.В., Ермолов А.С., Лужников Е.А. Химические ожоги пищевода и желудка (Эндоскопическая диагностика и лазеротерапия). – М.: ИД «Медпрактика-М», 2005. – 120с.

Методы реконструкции пищевода / Роман Л.Д., Карачун А.М., Шостка К.Г., Костюк И.П. // Практическая онкология, 2003, Т.4, №2, С.99-108.

Андрианов В.А., Зенгер В.Г., Титов В.В. Результаты эзофагофарингопластики толстой кишкой при сочетанных рубцовых стриктурах пищевода и глотки // Анналы хирургии, №4, 2008, С. 18-25.

Бакиров А.А. Реконструктивно-восстановительное лечение больных с доброкачественными заболеваниями пищевода и желудка // Автореф. дис. докт. мед. наук, Уфа, 2001, 19 с.

Резекция желудка при перфоративных дуоденальных язвах сочетающихся с пенетрацией и стенозом

С.И. Ботабаев, М.Т. Кудербаев, Б.М. Тулеуов, М.Т. Калкенов, А.Н.Аширбаев
Государственный медицинский университет г. Семипалатинск

Актуальность

Несмотря на современные достижения хирургической гастроэнтерологии, проблема лечения прободных гастродуоденальных язв в последние годы приобрела особую актуальность. Это связано с ростом частоты осложнения язвенной болезни на фоне тяжелого социально-экономического положения страны, психо-эмоционального состояния населения и часто с невозможностью проведения полного курса консервативной терапии вследствие социальных причин [1, 2, 3]. Таким образом, можно предполагать, что хирургическое лечение перфоративных язв в ближайшем будущем будет занимать значительное место в неотложной хирургии органов брюшной полости [4]. При этом отмечается увеличение количества больных с перфоративными язвами, характеризующимися грубыми морфологическими изменениями и большими размерами язвенной ниши с признаками нарушения эвакуации из желудка, обусловленными выраженными рубцово-воспалительными изменениями вокруг язвенного дефекта.

Ушивание прободных язв хотя и спасает жизнь больным, но не избавляет от язвенного страдания. Летальность при перфоративных язвах остается высокой и составляет 5-15% [5, 6]. В отдаленном периоде часто возникают рецидив перфорации (от 2,5 до 16%) и заболевания (от 50 до 83,3%), требующие повторной хирургической операции [7]. Данные обстоятельства диктуют необходимость прибегать к радикальным оперативным вмешательствам при перфорации гастродуоденальных язв [8, 9].

Ваготомия явилась крупнейшим вкладом в развитии хирургии язвенной болезни во второй половине XX столетия и в настоящее время многие авторы методом выбора считают органосохраняющие операции, в основе которых лежат различные виды ваготомии [10, 11].

Изящной и малотравматичной СПВ наряду с преимуществами, главным из которых является сохранение желудочного резервуара, присущ ряд недостатков вследствие денервации и деваскуляризации органа. Связанные с этими последствиями ваготомии патологические состояния объединяются под названием «поставготомические синдромы» и обнаруживаются у 15-40% оперированных больных. Эти синдромы являются тяжелыми заболеваниями оперированного желудка, часто требующими повторных реконструктивных вмешательств, которые также сложны и опасны. Операцией выбора при этих заболеваниях является реконструктивная резекция желудка [12, 13].

В хирургии перфоративных дуоденальных язв часто встречаются хронические каллезные язвы с пенетрацией в головку поджелудочной железы, гепатодуоденальную связку и выраженным язвенно-рубцовым стенозом. Многими авторами эти язвы выделены в отдельную группу, так называемых «трудных» дуоденальных язв и они являются сторонниками радикальных операций т.е. резекции желудка [14, 15].

В многочисленной доступной литературе имеются единичные сообщения о резекции желудка при перфоративных дуоденальных язвах сочетающихся с пенетрацией и стенозом, что послужило основанием для проведения настоящего исследования.

Цель исследования

Улучшение результатов лечения перфоративных дуоденальных язв, сочетающихся с пенетрацией и стенозом.

Материал и методы

Работа основана на анализе результатов хирургического лечения 165 больных с перфоративной язвой двенадцатиперстной кишки, поступивших и оперированных по экстренным показаниям в хирургическом отделении Больницы скорой медицинской помощи г. Семей с 1997 г. по 2007 г., где базируется клиника общей хирургии Семипалатинской государственной медицинской академии.

В зависимости от проведенного лечения все больные были распределены на 2 основные группы – группу исследования и группу сравнения. В первую из них были включены 80 больных (48,5%), которым была проведена радикальная операция в виде резекции желудка по методу Бильрот I. В группу сравнения вошли 85 пациентов (51,5%), которым проводились паллиативные операции – ушивание перфоративной язвы двенадцатиперстной кишки.

В обеих обследованных группах возраст больных составил от 30 до 60 лет. Критериями исключения больных в группе исследования был молодой возраст (до 30 лет), поскольку у больных данной категории мы не считаем показанным проведение резекции желудка и возраст больных старше 60 лет, так как у них в большинстве случаев имеется тяжелая сопутствующая патология, не позволяющая осуществить радикальную операцию, т.е. резекцию желудка. В обеих группах обследованных больных наблюдалось абсолютное преобладание количества мужчин – 139 (84,2%), наиболее многочисленной возрастной группой была 31-40 лет – 87 (52,7%) и существенных различий по возрастно-половому составу между группами не было.

«Скорая помощь» доставила в приемное отделение всех больных в первые 6 часов от момента перфорации.

При поступлении всем 165 больным проводилась идентичная диагностическая программа: лабораторные, клинико-биохимические исследования – общие анализы крови и мочи, биохимический анализ крови, коагулограмма, определение группы крови, обзорная рентгенография органов брюшной и грудной полости, фиброгастродуоденоскопия.

Сравнительная клиническая характеристика обследованных больных в обеих группах представлена в таблице 1.

Из представленных сравнительных данных видно, что показатели длительности язвенного анамнеза были несколько большими в группе исследования за счет подгруппы с длительностью анамнеза 5-10 лет.

Частота случаев без язвенного анамнеза была более высокой в группе сравнения

Однако, имелись определенные клинические различия, связанные с отбором больных для проведения радикального и паллиативного оперативного вмешательства.

Так, при повторной перфорации язвы чаще (8,5%) против (4,7%) в группе сравнения выполнялась резекция желудка. Аналогично, в 2 раза чаще (20,0%) против (11,8%) радикальное оперативное лечение проводилось при наличии кровотечения из язвы в анамнезе.

Таблица 1. Клиническая характеристика больных в обеих группах

Клинические критерии	Число больных			
	группа исслед. n=80		группа сравн. n=85	
	абс.	%	абс.	%
Длительн. язвенного анамнеза (в годах):				
без язвенного анамнеза	13	16,3	28	32,9
3-5 лет	14	17,5	18	21,2
5-10 лет	46	57,5	31	36,5
более 10 лет	7	8,8	8	9,4
Перфорация язвы:				
первичная	73	91,3	81	95,3
рецидивная	7	8,7	4	4,7
Кровотечение из язвы ДПК в анамнезе	16	20,0	10	11,8
Язвенно-рубцовый стеноз	9	11,2	3	35,2
Ранее проведенные операции по поводу язвы ДПК:				
СПВ	4	5,0	2	2,4
Ушивания язвы	7	8,8	4	4,7

Мы чаще всего выполняли радикальные операции при рецидивах перфоративных дуоденальных язв после проведенной в плановом порядке селективной проксимальной ваготомии.

В обеих исследуемых группах наиболее частой сопутствующей патологией у обследованных больных была гипертоническая болезнь - 14,1%, на втором месте находился хронический обструктивный бронхит -7,5%. Сопутствующие заболевания со стороны желудочно-кишечного тракта (холецистопанкреатит, спаечная болезнь) чаще имели место у больных в группе исследования, вероятно, за счет большей частоты в анамнезе оперативных вмешательств по поводу осложнений язвенной болезни. Частота остальной сопутствующей патологии была не высокой и не имела существенных различий в сравниваемых группах.

В клинике у больных с перфоративными язвами нами использована модифицированная классификация перитонита по распространенности и характеру экссудата [16]. По характеру экссудата перитонит оценивали как серозный, серозно-фибринозный или гнойный.

Отграниченный перитонит отмечен в 12,0% наблюдений, распространенный диффузный перитонит в 68,0% и распространенный разлитой в 20,0% случаев. Серозный перитонит выявили у 72,1%, серозно-фибринозный – 27,9% наблюдений.

Изучая данные бактериологического исследования экссудата брюшной полости установлено, что в большинстве случаев в качестве возбудителя абдоминальной инфекции высевалась Eschirichia coli (в 55,3% случаев в группе сравнения и в 56,3% - в группе исследования). На втором месте находились микроорганизмы рода Staphylococcus, высевавшиеся чаще в монокультуре или в ассоциации с кишечной палочкой, а на третьем – Streptococcus, имевшие место в ассоциации.

Прочие энтеробактерии и условно-патогенные бактерии были возбудителями абдоминальной инфекции в меньшем проценте случаев.

Результаты и обсуждение

В группе исследования (80) резекция желудка произведена по разработанному нами способу*. (* А.с. № 55494)

Сущность разработанного способа резекции заключается в том, что при пенетрирующей язве задней стенки двенадцатиперстной кишки в головку поджелудочной железы произвели экстрадуоденизацию язвенной ниши вне просвета двенадцатиперстной кишки по Штрауссу и

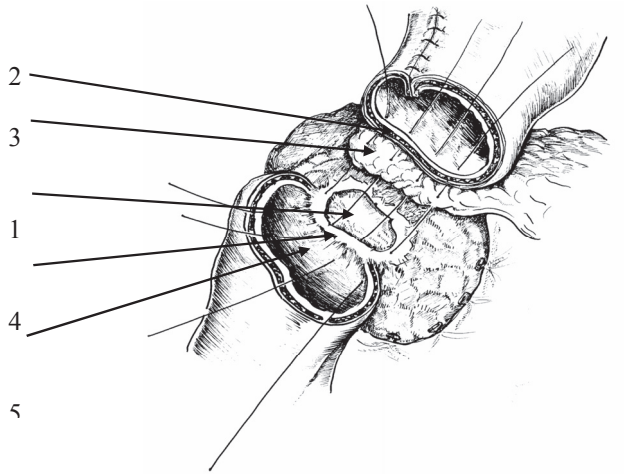

Рисунок 1 – Формирование прямого гастродуоденоанастомоза

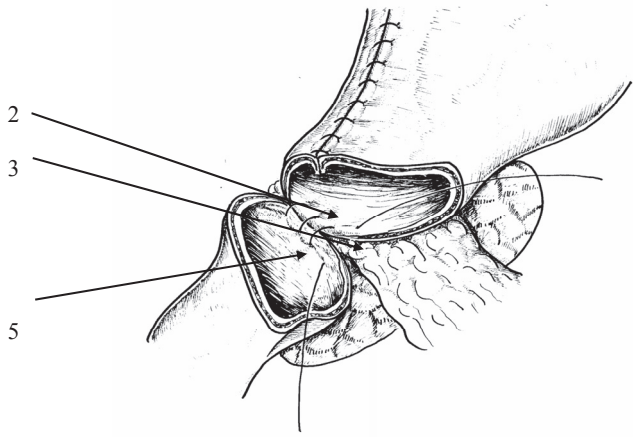

Рисунок 2 - Формирование узловых однорядных швов на задней губе гастродуоденоанастомоза

накладывали прямой гастродуоденоанастомоз с закрытием язвенной ниши краем сальника и задней стенки культи желудка (рисунки 1 и 2).

1 – язвенная ниша
2 – задняя стенка культи желудка
3 – край сальника
4 – край язвенной ниши
5 – слизистая просвета двенадцатиперстной кишки

При этом на заднюю губу анастомоза накладываются однорядные узловые швы, с проведением швов через края задней стенки культи желудка, сальника и язвенной ниши снаружи внутрь ее просвета, что улучшает адгезивные процессы в этой области, обеспечивая герметичность соустья и, тем самым, предупреждая несостоятельность анастомоза.

Способ осуществляли следующим образом:

После резекции 2/3 желудка с выведением язвенной ниши (1) вне просвета двенадцатиперстной кишки с оставлением ее на головке поджелудочной железы, т.е. экстрадуоденизации, формируют узловой однорядный шов с захватом задней стенки культи желудка 2 с краем сальника 3, вкол иглы через край язвенной ниши 4 на головке поджелудочной железы, непосредственно прилегающий к двенадцатиперстной кишке с выколом через слизистую последней 5.

На рисунке 2 представлен вид анастомоза после затягивания швов на задней губе.

2 – задняя стенка культи желудка
3 – край сальника
5 – слизистая просвета двенадцатиперстной кишки

После завершения резекции желудка и дренирования

брюшной полости приступали к герметизации лапоротомной раны, которая сводилась к следующему. Париетальную брюшину ушивали обвивным капроновым швом. Поверх ушитой брюшины укладывали при помощи пинцета препарат коллагена – сангвикол, полностью прикрывающий обнаженный участок брюшины. Мы пользовались сангвиколовой пленкой, выпускаемой в России.

Коллагеновая пленка, в состав которой входят антибактериальные препараты, при помещении ее на ушитую париетальную брюшину способствует уменьшению раневых гнойно-воспалительных осложнений.

В зависимости от предполагаемой микробной флоры брюшной полости для этой цели могут применяться коллагеновые пленки, в состав которых включены различные антибиотики, антисептики и препараты, стимулирующие регенеративные процессы.

Поверх сангвиколовой пленки ткани брюшной стенки ушивали послойно с применением известных методик, а на кожу накладывали узловые швы. Мы применили сангвиколовую пленку у всех пациентов в группе исследования при ушивании лапоротомной раны.

В группе сравнения общая частота раневых гнойно-воспалительных осложнений в послеоперационном периоде была значительной и составила (18,8%). Более чем в 70% случаев это были инфильтраты и нагноение послеоперационной раны, у 4 больных (4,7%) – серома и в 1 случае после операции развилась гематома подкожной клетчатки.

В группе исследования общая частота послеоперационных гнойно-воспалительных осложнений была более чем в 2 раза ниже (8,8%, $p<0,05$).

В том числе, нагноение послеоперационной раны развилось у 2 больных (2,5%), инфильтрат – у 3 - (3,8%). У 2 больных - (2,5%) от общей численности группы развилась серома. При соотношении полученных результатов с группой сравнения видно, что частота нагноений послеоперационной раны в 2,5 раза и инфильтратов – в 2,0 раза ниже.

В группе сравнения из ранних послеоперационных интроабдоминальных осложнений отмечены 2 случая несостоятельности швов ушитой язвы и 3 случая кровотечения из язвы задней стенки двенадцатиперстной кишки. Эти осложнения оказались грозными, требующими повторного оперативного вмешательства - релапаротомии.

В группе исследования таких грозных осложнений не отмечено, 2 случая гастростаза удалось купировать консервативными мероприятиями.

Развитие тяжелых раневых гнойно-воспалительных и ранних послеоперационных осложнений в большем числе случаев привело к относительному увеличению сроков стационарного лечения в группе сравнения, где они составили 13,5±0,6 койко-дня. В группе исследования данный показатель составил 11,8±0,6 койко-дня ($p<0,05$).

Изучая отдаленные результаты в двух группах больных к числу выявленных осложнений отнесены: рецидивы язвы двенадцатиперстной кишки, в том числе рецидивные язвенные кровотечения и повторные перфорации, развитие рефлюкс-гастрита, язвенно-рубцового стеноза.

Определяющую роль в структуре отдаленных послеоперационных осложнений в группе сравнения играли рецидивы язвы, потребовавшие повторного хирургического лечения, развившиеся в 24 случаях, т.е. в (28,9%). Язвенным кровотечением они сопровождались в 6 случаях (7,2%) в общей структуре, повторной перфорацией – в 7 случаях - (8,4%).

Еще в 12 случаях (14,5%) у больных имелся рефлюкс-гастрит, а в 14 (16,9%) – язвенно-рубцовый стеноз.

В структуре осложнений у больных группы исследования отмечен только рефлюкс-гастрит (у 10 больных – (12,5%).

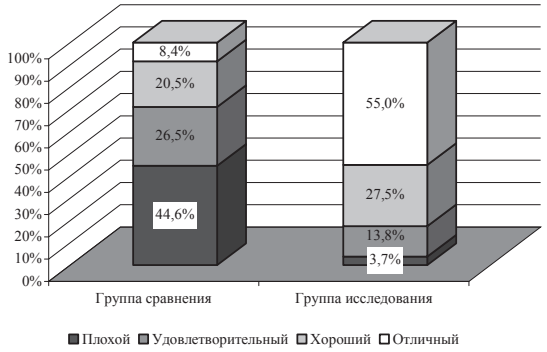

Рисунок 3 – Отдаленные результаты операции у больных с перфоративной язвой (по шкале Visick)

В целом частота развития осложнений в отдаленном периоде была выше в группе сравнения в 5 раз, причем различия по данному показателю были достоверными, $p<0,05$.

Повторные оперативные вмешательства потребовались только у больных группы сравнения и были осуществлены в экстренном и плановом порядке в 38 случаях в сроки от 6 месяцев до 3 лет после ушивания перфоративной язвы.

Далее нами был проведен анализ отдаленных результатов операции у больных с перфоративной язвой по шкале Visick (рисунок 3).

Результаты проведенного исследования позволили нам сделать следующие выводы:

1. Разработанный способ хирургического лечения пенетрирующих и стенозирующих перфоративных дуоденальных язв обеспечивает осуществление резекции желудка по Бильрот I с наложением прямого гастродуоденоанастомоза не выключая двенадцатиперстную кишку из акта пищеварения.

2. Применение разработанного способа резекции желудка и герметизации лапаротомной раны с применением препаратов коллагена обеспечивают улучшению непосредственных результатов операций у больных с пенетрирующими и стенозирующими перфоративными дуоденальными язвами, заключающегося в снижении частоты раневых гнойно-воспалительных и ранних послеоперационных осложнений в 2 раза, сокращении сроков стационарного лечения.

3. В отдаленном периоде общая частота осложнений была в 5 раз ниже у больных, подвергнутых радикальным оперативным вмешательствам с применением разработанных способов. Не было случаев рецидива язвы и необходимости в повторных оперативных вмешательствах. Отличные результаты по шкале Visick были зарегистрированы в 55,0% случаев, хорошие – в 27,5%, удовлетворительные – в 13,8%, плохие – в 3,7% (в группе сравнения – 8,4%, 20,5%, 26,5% и 44,6% соответственно).

Литература

1. Панцырев Ю.М., Михалев А.И., Федоров Е.Д. Хирургическое лечение прободных кровоточащих гастродуоденальных язв // Хирургия. – 2003. - № 3. – С. 43-49.

2. Бронштейн П.Г., Сажин В.П., Шляхова М.А. и др. Механический шов в хирургии перфоративной язвы // Хирургия. - № 9. – 2007. – С. 23-25.

3. Johnson A.G. Proximal gastric vagotomy: does it have a place in the future management of peptic ulcer? // Wid J Surg. - 2000. – Vol. 24. – P. 259-263.

4. Лобанков В.М. Хирургия язвенной болезни на рубеже XXI века // Хирургия. – 2005. - № 1. - С. 58-64.

5. Курыгин А.А., Стойко Ю.М., Багненко С.Ф. Неотложная хирургическая гастроэнтерология. - С-Петербург.: Питер, 2001. – 483 с..

6. Leung K.L. High mortality of patients operated for perforated

peptic ulcers and its prophylactic // Arch Surg. – 2003. – Vol.138: 2. – P.177-180.
7. Сацукевич В.Н. Хирургическое лечение прободных гастродуоденальных язв // Хирургия. – 2001. - № 5. – С. 24-27.
8. Жерлов Г.К., Фурсова О.Н., Гибадулина И.О. и др. Диагностика и хирургическое лечение при постбульбарных язвах двенадцатиперстной кишки // Вестник хирургии. – 2001. – С. 21.-24.
9. Гостищев В.К., Евсеев М.А., Головин Р.А. Перфоративные гастро-дуоденальные язвы: взгляд на проблему // Русский медицинский журнал. - 2005. - № 11. - С. - 3-7.
10. Булгаков Г.А., Кубышкин В.А. Современные проблемы хирургического лечения неосложненной язвенной болезни двенадцатиперстной кишки // Хирургия. – 2001. - № 5. – С. 31-35.
11.Курбонов К.М., Назаров Б.О. Хирургическая тактика при перфоративных гастродуоденальных язвах, сочетающихся с пенетрацией и стенозом // Хирургия. – 2005. - № 12. – С. 33-35.
12. Хаджибаев А.М., Мехманов А.М. Некоторые вопросы восстановления непрерывности желудочно-кишечного тракта при повторной и реконструктивной резекции желудка по поводу постваготомных рецидивных и пептических язв // Хирургия Узбекистана. – 2001. - № 3. – С. 25-31.
13. Ширинов З.Т., Курбанов Ф.С., Домрачев С.А. Повторные операции после ваготомии при язвенной болезни двенадцатиперстной кишки // Хирургия. – 2005 - № 2. – С. 34-37.
14. Асадов С.А., Ширинов З.Т., Алиев Э.А., и др. Пластическое укрытие «трудной» дуоденальной культи с тампонадой язвенного кратера // Хирургия. – 2004. - № 6. – С. 17-23.
15. Синенченко Г.И., Долгоруков М.И., Михайлов А.П. и др. Способ укрытия «трудной» культи двенадцатиперстной кишки при резекции желудка // Хирургия. – 2005. - № 11. – С. 37-41.
16. Ермолов А.С., Богницкая Т.Н. Современные представления о классификации перитонита и оценке тяжести состояния больных. Объективные методы оценки тяжести состояния больных и пострадавших. Материалы городского семинара. – Москва, 2000. - С.19-41.

Правила оформления рукописей

для журнала «Вестник хирургии Казахстана»

- Формат рукописи - А4.
- Текст должен быть написан в программе Word с использованием шрифта Times New Roman, кеглем 14, с пробелами полуторными.
- Статья подается на CD-диске со вкладышем, на котором обозначается имя автора и название статьи.
- Объем рукописи: научная статья - до 5 стр, случай из практики - 3-4 стр.; обзор, лекция - не более 8 стр.
- Список литературы - минимально необходимый.
- Рукопись визируется руководителем учреждения (кафедры), научным руководителем, скрепляется печатью.
- К рукописи прилагается резюме на казахском, русском, английском языках, ключевые слова, УДК.
- В конце рукописи - сведения об авторах: степень, должность, количество имеющихся публикаций.
- Адрес, телефоны (можно и мобильный), электронная почта.
- Рукопись подписывается лично автором как свидетельство полной аутентичности данных материала, ответственности автора за содержание рукописи.

Использование итракорпоральной МИЛ-терапии в комплексном лечении осложненных форм эхинококкоза печени

Мамедов М.М., академик ЛАН РФ, Гасанов Н.М
Научный центр хирургии им.М.А. Топчибашева

Актуальность проблемы

Эхинококкоз - тяжелое эндемическое паразитарное заболевание, которое из-за широкой распространенности и тяжести, вызываемой ими патологии, представляет серьезную медицинскую, социальную и экономическую проблему. В настоящее время довольно хорошо изучены вопросы эпидемиологии, патогенеза и диагностики эхинококкоза. Известно, что эхинококкозом поражаются практически все органы человеческого организма, однако наиболее часто наступает паразитарное поражение печени от 50 до 80%. (1,4,5,6,12)

Не смотря на определенные успехи в лечении, проблема эхинококкоза остается актуальной. Во многих странах мира, особенно в эндемических зонах, заболеваемость эхинококкозом не только не снижается, но неуклонно растет. Эхинококкозом страдают люди всех возрастов, при этом до 70% заболевших составляют лица от 20 до 60 лет, т.е. трудоспособного возраста, что определяет социальную значимость проблемы. (1,2,5,7.11)

В связи с большой частотой локализации кисты в печени и анатомо-функциональными особенностями, обусловленным этой локализацией, наиболее часто развиваются осложнения печени(прорыв кисты в желчные пути и нагноение остаточной полости). (3,4,6,8,10,12).

Нагноение эхинококковых кист по данным большинства авторов, самое частое осложнение этого вида поражения колеблется от 10-51% всех осложнений. Вопрос о причинах нагноения кист в печени окончательно не решен.(1,2,5,7.11)

Применение новых высокоинформативных методов диагностики, таких как ультразвуковое исследование (УЗИ) и компьютерная томография (КТ), частота выявления осложненных форм эхинококкоза печени значительно увеличилась, что требует более пристального внимания к данному виду поражения печени. Если ранее в литературных источниках сообщалось о десятках случаев очаговых поражений печени, то в настоящее время указывается о сотнях больных, лечившихся в различных хирургических клиниках(1,5,10,11,12). Интерес клиницистов к этой теме не ослабевает, несмотря на значительные успехи в диагностике полостных образований печени и определенные достижения в их лечении.

Проблемы, связанные с хирургическим лечением полостных образований печени, настоятельно требуют поиска новых малоинвазивных вмешательств, которые позволили бы избежать сложной и травматичной операции.

В последние годы современное оснащение хирургических стационаров лазерной и магнитолазерной техникой позволило изменить хирургическую тактику и открыло новые возможности лечения больных с осложненными формами эхинококкоза печени.

Всё вышеизложенное послужило основанием для проведения научно-клинического исследования с применением традиционных и магнитолазерных методов лечения больных с осложненными формами эхинококкоза печени.

Цель исследования

- улучшение результатов лечения больных с осложненными формами эхинококкоза печени, на основе применения инфракрасного лазерного излучения в сочетании с переменным электромагнитным полем

Материалы и методы исследования

В научном центре хирургии им.М.А. Топчибашева, в отделение хирургии печени, внепеченочных путей и поджелудочной железы на стационарном лечении находились 28 больных с осложненными формами эхинококкоза печени, это больные с эхинококкозом печени и с нагноением остаточной полости.

Больные были разделены на две группы:

1. Контрольная группа-18 больных, где лечение проводилось традиционными методами.

2. Основная группа-10 больных, лечение проводилось с использованием интракорпорального метода при-

Рис.1. Аппарат АБА (Агаев Б.А.) и силиконовая трубка с вмонтированным магнитным индуктором.

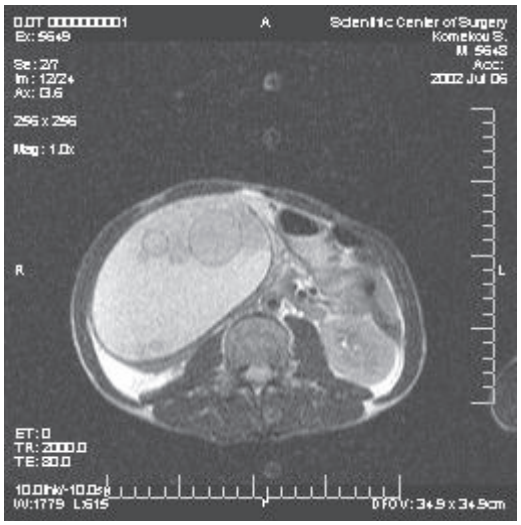

Рис 2. Эхинококковая киста правой доли печени

менения магнитолазерного индуктора установленного в остаточной полости в лечение осложненных формах эхинококкоза печени в раннем послеоперационном периоде

Интракорпоральная МИЛ-терапия проводилась пациентам основной группы в послеоперационном периоде. Устройство для интаркорпоральной магнито-инфракрасной лазерной терапии устанавливали интраоперационно. Силиконовую трубку с магнитным индуктором и световодом устанавливали после завершения основного этапа операции. Эффекторный конец устанавливали в остаточной полости, противоположный конец с коннекторами для соединения с аппаратами АБА и МИЛТА выводится через прокол брюшной стенки в правом подреберье и фиксируется к коже.

Воздействие лазерного излучения осуществляется через световод от аппарата «Милта-Ф», а пульсирующих электромагнитных волн от аппарата АБА (Рисунок - 4). Параметры интракорпоральной МИЛ-терапии:

Переменное магнитное поле:
- частота - 50 Гц,
- индукция 40 мТл,
- выходная мощность - 3 Вт.

Лазерное излучение:
- длина волны излучения - 0,85 мкм,
- режим - импульсный, 1500 Гц,
- мощность выходная - 6 Вт в импульсе
- частота 600 Гц

Экспозиция МИЛ-терапии – 10-14 минут. Сеансы интракорпоральной МИЛ-терапии проводились ежедневно, начиная с 1 суток послеоперационного периода, на протяжении 8-14 суток. После окончания курса интракорпоральной МИЛ-терапии на 14 сутки послеоперационного периода после последнего сеанса силиконовая трубка с магнитным индуктором и лазерным световодом удалялась, по общепринятой методики удаления дренажей брюшной полости.

Результаты исследования

Перед удалением индуктора проводилась контрольная ультрасонография, для определения облитерации остаточной полости и их размеров. Основанием для удаления катетеров были следующие, отсутствие признаков интоксикации, уменьшение остаточной полости не менее, чем на 3-4см в диаметре

Контрольную фистулографию выполняли всем больным, что позволяло уточнить размеры полости и герметичность вокруг трубки. Полученное гнойное содержимое отправляли на бактериологическое исследование для чувствительности к антибиотикам.

При этом отмечено благоприятное течение раннего послеоперационного периода, что клинически проявлялось улучшением общего состояния, нормализации температуры тела, уменьшением отделяемого из остаточной полости и раннее появление грануляции в остаточной полости.

Больные проходили контрольное обследование через месяц, на контрольной УЗИ остаточные полости были полностью облитерированы.

Выводы

Таким образом, метод интракорпоральной МИЛ-терапии, эффективен, безопасен, экономичен, не требует рискованного наложения капитонажа, а облучение полости интракорпоральной МИЛ-терапией ускоряет процессы заживления, облитерации полости и сокращается пребывания больных в стационаре.

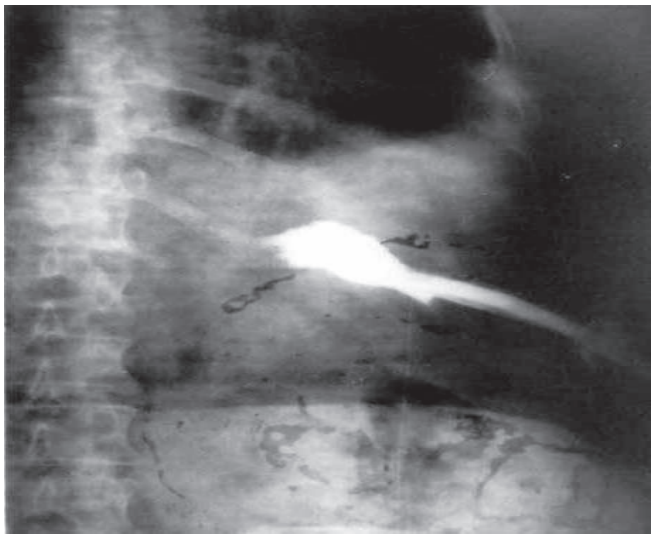

Рис. 3. Фистулография остаточной полости

В раннем послеоперационном периоде позволяет значительно сократить количество нагноений остаточной полости, желчеистечений и сопровождается хорошими отдаленными результатами.

Целесообразность его применения диктуется его антисептическими свойствами, которые продолжают бороться патогенной микрофлорой, осуществлением профилактики нагноения остаточной полости, способностью ускорять облитерацию остаточной полости, благодаря своим репаративным и регенерационными свойствами.

Литература

1.Алиев В.М., Сексенбаев Д.С. Антибактериальная терапия абсцессов печени // Вестник хирургии, 1985, № 11, С. 43-46.

2.Алиев М.А., Сейсембаев М.А., Джорабеков А.Д. Современные подходы хирургического лечения эхинококкоза печени // Хирургия Казахстана, 1997, №№ 1-2, С. 98-99.

3.Агаев Б.А., Гадиев С.И.,Мусаев Б.А. Диагностика и лечение эхинококкоза печени.Азерб.мед.журнал.№5,1990.С-52-55

4.Агаев Б.А.Мамедов А.А.Мамедов М.М. Интраоперационная переменная магнито-лазерная терапия в коррекции перекисного окисления липидов у больных с механической желтухой. Материалы международного конгресса Актуальные проблемы гепатологии. Алматы. 2006,С 84-85

5.Агаев Р.М. Хирургическое лечение эхинококкоза печени и его осложнений // Хирургия, № 2, 2001, С. 76.

6.Агаев Б.А.Мамедов А.А.Мамедов М.М Интракорпоральный магнито-лазерный индуктор Патент Республики Азербайджан. I.2007. 0108. Опубл.17.05.2007.

7.Агаев Б.А., Агаев Р.М.,Курбанов Ф.С. Хирургическое лечение эхинококкоза печени.Хирургия №2,1997.С-89-90

8.Алиев И.М. Магнито-лазерная терапия в комплексном лечении и профилактики печеночной недостаточности при механической желтухе: Автореф. дисс…. канд.мед. наук.- М., 1989. – 26 с.

9.Алиев М.А., Мамедов М.М., Сейсембаев М.А., Джафаров Х.З. Использование эндовидеоскопической техники при непаразитарных кистах печени // Материалы VI междунар. конгр. хирургов и гастроэнтерологов Евразия-Баку, 2003, С. 48-49.

10.Алиев М.А., Сейсембаев М.А., Джорабеков А.Д. Современные подходы хирургического лечения эхинококкоза печени // Хирургия Казахстана, 1997, №№ 1-2, С. 98-99.

11. Мамедов М.М., Ахмедов Г.Х., Агаев Р.М. Использование гелий-неонового лазера у больных после эхинококкэктомии // Материалы 6-ой Рос. конф. по гастроэнтерологии, М., 2000, Т. X, № 5, С. 12-13.

12.Агаев Р.М., Джафарли Р.Э. Применение озонотерапии при хирургическом лечении больныз эхинококкозом печени / «Хирургия» 2005№2- 23-26

Материалы научно-практической конференции, посвященной Дням КазНМУ. г. Алматы, 3.12. 2009 «Перитониты»

Клиническая классификация перитонита. Алгоритм диагностики и лечения

Ибадильдин А.С., Нокербекова Б.М., Ибадильдина С.А.
КазНМУ им. С.Д.Асфендиярова, кафедра хирургических болезней №3

***Резюме**. В статье авторы делятся опытом лечения 468 больных с заболеваниями и травмами органов брюшной полости, осложненными перитонитом за 2006-2009гг. Использование современных классификаций с обновленным подходом к идентификации клинической тяжести перитонита с учетом клинической классификации сепсиса, систем-шкалы - APACHE II, SAPS, SOFA,MODS, Ranson для объективизации оценки тяжести состояния больных и прогноза заболевания - позволило более точно определить клинические стадии, синдромы перитонеального сепсиса, оптимизировать лечебную тактику и прогнозировать течение болезни.*
Ключевые слова: перитонит, шкалы органной недостаточности, синдром системной воспалительной реакции, перитонеальный шок, абдоминальный сепсис

Перитонит. Жаңа жіктелуі және емдеу тәсілдері
А. С. Ибадильдин, Б. М. Нокербекова
Резюме. Мақалада авторлар 2006-2009 жылдар аралығында перитонитпен асқынған құрсақ қуысы мүшелерінің жарақаттары мен аурулары бар науқастарды емдеу тәсілдерімен бөліседі. Перитониттің клиникалық ауырлығын идентификациялау үшін сепсистің клиникалық жіктемесін есепке ала отырып жіктеменің соңғы жаңа тәсілдерімен APACHE II, SAPS, SOFA, MODS, Ranson-жүйе-шкалаларымен науқастардың ауырлық жағдайын және аурудың болжамын бағалауын объективтеу, клиникалық сатыларды, перитонеальді сепсистің синдромдарын дәлірек анықтауға, емдеу тактикасын оптимальді етіп және аурудың ағымын болжауға мүмкіндік берді.
Негізгі сөздер: перитонит, ағза жетіспеушілігінің шкалалары, жүйелі қабыну реакциясының синдромы, перитонеальді шок, абдоминальді сепсис.

Peritonit. The modern classification and principle of treatment.
A.S. Ibadildin, B.M. Nokerbekova
The key words: a peritonit, a scale of the organ insufficient, a syndrome of the system inflammation reaction, a peritoneus shok, an abdomination sepsis.
Resume. In the article the authors share with experimental of treatment...quantities of the patients with diseases and traumas the organs of the abdominis volume, complication with the peritonit at 2006-2009 years. Make use of the modern classification with renovate approach for identification a clinical weight of the peritonit with calculation of a clinical classification of the sepsis, the system-scale-APACHE II, SAPS, SOFA, MODS, Ranson for objectivisation of the estimation weight condition of the patients and prognosis of the disease allow more correct define the clinical stages, the syndroms of the peritonealis sepsis, to optimisate a medical tactics and to prognose course of the disease.

Актуальность

Перитонит - воспаление брюшины, сопровождающееся как местными, так и общими симптомами. Частота: первичные перитониты встречаются редко, в 1% случаев. Вторичные перитониты - осложнение острых хирургических заболеваний и травм органов брюшной полости. Прогноз: летальность при тяжелых формах гнойного перитонита составляет 25-30%, а при развитии полиорганной недостаточности - 80-90% (1) .

Цель

– изучить ценность применения современных классификаций перитонита, систем-шкал - APACHE II, SAPS, SOFA, MODS в прогнозировании сроков возможных внутрибрюшных осложнений и пути снижения летальности при перитоните.

Материал и методы

В 2006-09 гг. в клинике прошли лечение 468 больных острой хирургической патологией, осложненной перитонитом. Возраст 16-79 лет, средний возраст – 42,7 лет. Женщин – 213, мужчин 255.

Источником перитонита явились: червеобразный отросток – 63%, желудок и двенадцатиперстная кишка - 12%, желчный пузырь -10%, органы малого таза у женщин - 1%, кишечник - 9%, поджелудочная железа - 5%.

В настоящее время по этиологическим факторам различают:

- Первичный перитонит: редкие формы заболевания, результат спонтанной гематогенной транслокации в брюшинный покров или транссудат специфической моноинфекции из других органов - спонтанный перитонит у детей, асцит-перитонит при циррозе печени у взрослых, туберкулезный перитонит.

- Вторичный перитонит: перитонит, вызванный перфорацией и воспалительной деструкцией органов брюшной полости; послеоперационный перитонит; посттравматический перитонит. За последние 3 года в клинике оперировано 468 больных с вторичным острым перитонитом. Среди них:

- Острый деструктивный аппендицит, осложненный перитонитом -296
- Перфоративная язва желудка и 12 п.к. – 56
- Острый деструктивный холецистит – 45
- Острый некротический панкреатит – 23
- Острая кишечная непроходимость, в т.ч. опухолевого генеза, ущемленные грыжи – 27
- Травматические повреждения органов брюшной полости и прочие заболевания – 21
- Третичный перитонит: формы гнойного перитонита, которые развиваются и протекают без выраженных кли-

нических проявлений на фоне продолжающегося лечения ослабленных больных с вторичным перитонитом и нередко — с нарушениями иммуногенеза различной природы. Ранее такой перитонит обычно обозначался как “вялотекущий” или “персистирующий”.

Индуцирующим фактом для формирования обновленного подхода к идентификации клинической тяжести распространенного перитонита как абдоминального сепсиса, явилась клиническая классификация сепсиса как синдрома системной воспалительной реакции (ССВР) – Sistemic inflammatory response syndrome (SIRS, Чикаго,1991), которая утвердила четыре согласованных признака: 1-температура тела более 38^0 или менее 36^0С, 2-тахикардия более 90 в 1 минуту, тахипноэ более 20 в 1 минуту или Ра CO_2 менее 32 мм рт.ст., лейкоцитоз более 12000/мм^3 или лейкопения 4000 мм^3 либо более 10 % незрелых форм.

Наличие более двух из четырех признаков ССВР при установленном диагнозе инфекционно-деструктивного процесса расценивается как комплексный признак сепсиса. Дополнение этого комплекса синдромом полиорганной несостоятельности (ПОН) – тяжелый сепсис, а проявление неуправляемой артериальной гипотонии ниже 90 мм рт. ст. - признак терминальной фазы сепсиса, выражающийся в инфекционно-токсическом шоке (ИТШ).

Взамен градации распространенного перитонита по тяжести в последние годы утверждается градация по фазам:

Градация по фазам	Кол-во	Летальн. общая (n = 468)	В группе РП (распростран. перитонита n=146)
Перитонит с отсутствием признаков сепсиса	322	0	
Перитонеальный сепсис SIRS3	67	4%	12%
Тяжелый перитонеальный сепсис SIRS4	30	6%	20 %
Инфекционно - токсич. шок (ИТШ)	49	11%	34%
ИТОГО	468	21%	66%

При анализе мы использовали классификацию, основанную на характеристике патологического процесса с учетом наличия ССВР и оценки тяжести состояния больных с помощью современных шкал как наиболее соотвествующую сегодняшним реалиям:

Классификация перитонита (принята 21-22.04.99г., Ростов-на –Дону, Ассоциацией хирургов стран СНГ – в 2003г.)

I. Основное заболевание

II. По этиологии:

- *Первичный*
- *Вторичный*
- *Третичный*

III. По распространенности:

1. Местный

А) отграниченный (абсцесс)

Б) неотграниченный

2. Распространенный

IV. По характеру экссудата:

- Серозный
- Серозно-фибринозный
- Гнойный
- Каловый
- Геморрагический
- Химический (мочевой, желчный, хилезный и др.)

V. По фазам течения перитонита:

- перитонит с отсутствием признаков сепсиса
- перитонит, осложненный сепсисом - SIRS -3
- перитонеальный сепсис – SIRS -4
- тяжелый перитонеальный сепсис
- инфекционно-токсический шок (ИТШ)

VI. Осложненные и неосложненные формы

Внебрюшинные осложнения - обусловлены контактной контаминацией

(нагноение операционной раны, флегмона забрюшинной клетчатки) или

гематогенной транслокацией (деструктивные формы нозокомиальной пневмонии или бактериальный эндокардит при перитонеальном сепсисе и др.).

Для объективизации оценки тяжести состояния больных и прогноза заболевания применяли системы-шкалы, позволяющие более точно определить клинические стадии, синдромы перитонеального сепсиса, оптимизировать лечебную тактику и прогнозировать течение болезни. APACHE II – Acute Physiology and Chronic Health Evaluation – США, Канада, SAPS – Simpliefied Acute Physiology Score - Европа. Шкала APACHE разработана с целью оценки состояния пациента в любой отрезок времени нахождения больного в стационаре и переводом качественных показателей состояния здоровья в количественные. Отмечено влияние предшествующих оперативных вмешательств на конечную оценку по данной шкале в сторону ее увеличения.

Система APACHE-П имеет преимущества при поступлении пациента в стационар. При оценке состояния по этой системе учитываются возраст, наличие хронических заболеваний и различных психофизиологических нарушений. Суммарный коэффициент < 7 соответствует легкой форме заболевания, тогда как более высокий коэффициент, соответственно, более тяжелой форме. При анализе выявлено, что по сравнению с SAPS шкала APACHE II у больных с абдоминальным сепсисом отличается более высокой чувствительностью.

SAPS несет привычную клиническую информацию, более доступна в широкой практике.

APACHE II	Наши данные	Литерат. данные	SAPS Наши данные	Литерат. данные
Перитонеальный сепсис - SIRS - 3 - SIRS - 4	7,3 9,5	9,3±3,3 13,6±2,8	4,5 6,9	5,4±1,5 8,9±1,7
Тяжелый перитонеальный сепсис	11,2	18,4±2,1	8,2	13,2±1,4
Инф.-токсическ. шок (ИТШ)	34,5	21,5±2,5	18,9	17,6±1,3

Алгоритм диагностики перитонита

После установления предварительного диагноза обследование больного продолжается в комплексе с предоперационной подготовкой. При этом главной целью диагностики становится определение тяжести процесса, фазы его развития, наличия проявлений перитонеального сепсиса и полиорганной недостаточности, а также выявление индивидуальных особенностей патогенеза.

Вопрос о предполагаемом источнике перитонита решается на основе анамнестических и клинических данных. Наряду с комплексным лабораторным обследованием и функциональной диагностикой по показаниям используется ультразвуковое исследование органов живота, обязательно выполняются ЭКГ и рентгенография (-скопия) груди, рентгенография живота.

Точность УЗИ – 94-96,1%

Чувствительность Р-исследования – 64-70%

Основной метод лечения перитонита – хирургический,

предусматривающий лапаротомию, раннее удаление или изоляцию источника перитонита, интра- и послеоперационную санацию брюшной полости, декомпрессию тонкой кишки – оперированы все 468 больных.

В общем лечении ведущая роль принадлежит массивной антибиотикотерапии направленного действия (наиболее адекватный режим эмпирической антибактериальной терапии до микробиологической верификации возбудителя - комбинация цефалоспоринов (мандол), аминогликозидов (гентамицин или ванкомицин) и метронидазола).

Проводится медикаментозная коррекция нарушений гомеостаза, стимуляция либо временное замещение важнейших детоксикационных систем организма методами эктракорпоральной гемокоррекции - плазмаферез, УФО крови, ГБО; иммунная терапия, т.к. использование антибиотиков широкого спектра действия сопровождается иммунодепрессией.

Из специфических препаратов, улучшающих иммунореактивные свойства организма, применяли внутривенно иммуноглобулин, антистафилококковый гамма-глобулин, а также (по показаниям) лейкоцитарную массу, антистафилококковую плазму, левамизол, тималин.

При запущенных формах перитонита использовали програмированную лапаротомию – в 12 случаях с целью проведения в послеоперационном периоде систематической санации, ревизии и дренирования брюшной полости.

Показания:

- перитонит, осложненный сепсисом SIRS 3 – 4 случая
- перитонеальный сепсис – SIRS 4 – 5 случаев
- тяжелый перитонеальный сепсис - 3 случая
- инфекционно-токсический шок (ИТШ) – 0

Таким образом, применение современных классификаций перитонита, использование объективных систем-шкал определения состояния больных позволило:

- дать клиническую стратификацию абдоминального сепсиса
- оценить прогноз заболевания, прогнозировать возможность местных и внутрибрюшных осложнений, связанных с острой хирургической патологией и внебрюшинных осложнений как проявление абдоминального сепсиса и/или вследствие отягощения течения фоновых заболеваний
- оптимизировать активную хирургическую тактику,
- своевременно предпринимать повторные оперативные вмешательства
- снизить летальность при перитоните

Выводы

1. Для улучшения результатов лечения больных абдоминальным сепсисом необходимо перейти на новые классификации перитонита, использовать их в практической хирургии.
2. Применение объективных систем-шкал показало свою состоятельность в определении лечебной тактики и выбора сроков повторных оперативных вмешательств
3. Общая летальность при тяжелом абдоминальном сепсисе составила 66 %, что объясняется пожилым возрастом, поздним поступлением, наличием тяжелых сопутствующих заболеваний, кратковременностью пребывания в стационаре больных в группе риска

Выбраннный алгоритм диагностики и лечения позволил снизить общую летальность при перитоните - 21%.

Литература

1. Ерюхин И.А., Шляпников С.А. Гнойный перитонит. В кн.: «Хирургические болезни» под ред. В.С.Савельева. М. 2006
2. Симонян К.С. - Перитонит.- //М., Медицина.- 1971
3. Савчук Б.Д. - Гнойный перитонит.-// М. Медицина.- 1979
4. Савельев В.С., Гельфанд Б.Р. и др. -Абдоминальный сепсис: современная концепция и вопросы классификации // Анналы хирургии.- 1999.- № 6.С. 14- 18
5. Шуркалин Б.К - Гнойный перитонит // М.- Два Мира.- 2000

Материалы научно-практической конференции, посвященной Дням КазНМУ. г. Алматы, 3.12. 2009 «Перитониты»

Третичный перитонит: вопросы диагностики лечения

Ибадильдин А.С., Масалин М.М.
КазНМУ им. С.Д.Асфендиярова
УДК 616. 381-002:616.94-0227-07

Резюме. *Третичный перитонит отличается от ещё не купированного вторичного перитонита по патогенезу и клинической картине. В дифференциальной диагностике этих двух форм перитонита полезны физикальные и лабораторные данные, получаемые при исследовании по особой программе. Лечение больных сводится к повторной хирургической санации брюшной полости и проведению терапии от полиорганной недостаточности.*
Ключевые слова: *перитонит, релапаротомия, навигационная хирургия, бактериологические исследования, карбапенем, микосан, цефалоспорины четвертогопоколения.*

Тұжырым. *Үшіншілік перитниттің патогенезімен клиникалық көрінісі басылмаған екіншілік перитониттен өзгеше. Науқасты ерекше жоспар бойынша зерттегенде, айтылмыш екі түрді ажыратуға болады. Сауықтыру мақсатында қайталап операция жасалады және полиоргандық жетіспеушілікке қарсы күрделі емдеу шаралары жүргізіледі.*

Summary. *Diagnostic and treatment methods of the third peritonit*
Third peritonit are different from second peritonit because it depends on pathogenesis and clinic forms. For the differential diagnostics we use physician and laboratorial methods. While treating the third peritonit we must repeat surgical sanation and do full conservative therapy of multiorganical disfunctions.

Актуальность темы

В последние годы послеоперационный вялотекущий перитонит стал называться в литературе третичным перитонитом. Доля его среди всех форм перитонита не превышает 10%. Диагностика третичного перитонита трудна из-за того, что недостаточно изучены и недостаточно систематизированы клинические критерии, дифференцирующие его от ещё не купированного вторичного. Несмотря на постоянное усовершенствование лечебных мероприятий и хирургической тактики, летальность при этой патологии остается высокой (А.И.Ерюхин, С.А.Шляпников, 2006).

Цель исследований

- выделение клинических и лабораторных критериев третичного перитонита, а также улучшение результатов лечения больных от него.

Материал и методика исследований

Были учтены 320 случаев перитонита. Третичный перитонит наблюдался у 18 (5,62%) пациентов (12 мужчин и 6 женщин в возрасте 23-61 года). Им первичные операции производились по поводу распространенного вторичного перитонита, возникшего на почве деструктивного заболевания или повреждений органов брюшной полости при травмах. Часть этих больных имела хронические сопутствующие заболевания различных органов и систем. До развития третичного перитонита все они перенесли от одного до трех релапаротомий из-за некупирования вторичного перитонита, а также осложнений предыдущих операций. Время, прошедшее со дня выполнения первичной операции до диагностики третичного перитонита составило в среднем 17 суток. Для диагностики третичного перитонита использовались методы: физикальные, лабораторные, УЗИ, КТ, лапароскопия, тонкоигольная пункция брюшной полости, снятие швов с раны и ревизия на перевязках. Для оценки степени интоксикации у больных пользовались интеграционными шкалами Ranson и APACHE II.

Результаты

Диагностике третичного перитонита способствовала совокупность ряда клинических и лабораторных признаков. Так, у пациентов с третичным перитонитом стабильно наблюдались следующие параметры: 1) состояние после недавно перенесенной операций на органах брюшной полости, 2) короткий (1-3 суток) период благополучного течения, а затем - вновь ухудшение, 3) прогрессирующее истощение на фоне интенсивного лечения, 4) комплекс физикальных и лабораторных данных, свидетельствующих об ослаблении или истощении механизмов противоинфекционной защиты, 5) «стертость» местных признаков перитонита, 6) эндотоксикоз и полиорганная недостаточность, плохо поддающиеся проводимой терапии, 7) выявление «проблемных» возбудителей инфекции, резистентных к антибиотикам основной группы, 8) на релапаротомии отсутствует источник перитонита.

Значение лабораторных исследований в дифференциальной диагностике третичного перитонита (на фоне проводимой интенсивной терапии!) отражено в таб.1.

Всем пациентам производились повторные операции (релапаротомия) и комплексная консервативная терапия. Поправились 15, умерли 3 больных. Причиной летальных исходов была рефрактерная полиорганная недостаточность. Средняя продолжительность пребывания больных в стационаре составила 27 дней.

Обсуждение полученных результатов

По данным литературы (М.И.Кузин, 2005; Б.Р.Гельфанд, Д.И.Проценко, 2006,2007), из числа биохимических анализов цитокины, прокальцитонин (PCT), наряду с С-реактивным белком (СРБ), лактатдегидрогеназой (ЛДГ) могут служить как диагностическими, так и прогностическими критериями при хирургической инфекции, включая перитонит. В условиях нашей работы изучение цитокинов и PCT было затруднительно из-за сложности методики. Бактериемия не выявлялась ни разу. В клинической практике данный тест не играет решающего значения в подтверждении или

исключении перитонеального сепсиса, так как, во-первых, даже при явном сепсисе бактериемию удается обнаружить только у 50% больных; во-вторых, и у здоровых людей имеет место транзиторная бактериемия, как физиологическая реакция иммунитета (Р.В.Петров,1987; А.Ройт,1996).

Изучение состава и свойств микрофлоры образцов экссудата брюшной полости, взятых во время первичной операции и произведенных в последующем, т.е. в момент выполнения релапаротомии, показало на существенные различия. Так, из экссудата, взятого во время первичных операций (при вторичном перитоните), в основном, высевалась микрофлора желудочно-кишечного тракта. Из экссудата повторно оперированных, наряду с прежними, культивировались другие виды. В обоих вариантах случаев некоторые виды микроорганизмов были нечувствительны к антибиотикам основной группы. Обращало на себя внимание ещё то, что видовой состав микроорганизмов, резистентных к антибиотикам основной группы, был идентичным во всех случаях третичного перитонита, что позволяет назвать их «госпитальными» или «проблемными» и отнести к характеристике третичного перитонита.

п \ п	Виды исследований	При перитоните	
		Вторичном (ВП)	Третичном (ТП)
1	Лейкограмма	Характерна для тяжелой гнойной инфекции	Склонность к снижению лейкоцитоза, «сглаживанию» сдвига влево; высокая степень токсогенной зернистости и «вакуолизации» цитоплазмы нейтрофилов
2	Протеинограмма	Гипо- и диспротеинемия, повышение уровня СРБ	Рефрактерная к лечению гипо- и диспротеинемия, тенденция к снижению СРБ по сравнению со ВП
3	Энзимограмма	Значительное повышение ЛДГ, остальные не претерпевают резких изменений	ЛДГ повышается, но ниже, чем при ВП
4	Свертывающая система крови	На фоне других изменений умеренно выраженная тромбоцитопения	Тромбоцитопения более выражена
5	Электролит	Тенденция к снижению кальция	Более заметное снижение кальция
6	Бактериеми	Выявление её не имеет значения по ряду причин	То же самое, что и при ВПё
7	Возбудители перитонита	Ассоциация грамотрицательных аэробных и неклостридиальных анаэробных бактерии, населяющих ЖКТ	Ассоциация бактерии, составляющих госпитальную флору, резистентных к антибиотикам основной группы

При лечении больных пользовались известными схемами терапии, включая антибактериальные средства, с учетом особенностей каждого случая. Кроме того, по мере обнаружения осумкованного или неотграниченного экссудата в брюшной полости выполнялись хирургические вмешательства для удаления его под общим обезболиванием из лапаротомного доступа (в 15 случаях), лапароскопически (в 3) и без обезболивания чрескожной тонкоигольной пункцией брюшной полости (в 1). Операции из лапаротомного доступа под общим обезболиванием позволяют ad oculus санировать брюшную полость и установить назоинтестинальный зонд (если он не был установлен на предыдущей операции), но является травматичной для ослабленного больного. Изучение интегральных шкал интоксикации сразу после этих операций указывает на отрицательную динамику на несколько часов в состоянии больных, несмотря на полный объем проведенных санационных мероприятий. Лапароскопический вариант применялся в тех случаях, когда достижение очагов технически безопасно по данным УЗИ и КТ. Эти случаи завершались также санацией и дренированием трубками указанных областей. Чрескожная тонкоигольная пункция гнойника с аспирацией гноя и промыванием пиогенной полости через эту же иглу была выполнена под КТ-контролем только в 1 случае обнаружения выпота в правой боковом канале. Широкому применению данного метода препятствуют сложности навигации по брюшной полости иглой в тех случаях, когда: 1) скопления экссудата находятся между или под петлями кишок, вблизи крупных кровеносных сосудов, 2) глубина залегания указанного скопления превышает длину иглы, 3) гной имеет густую консистенцию, затрудняющую аспирацию. Во всех случаях релапаротомии и лапароскопии по поводу третичного перитонита в брюшной полости не был обнаружен источник перитонита.

При проведении комплексного консервативного лечения базовым мероприятием была полноценная нутритивная, противоинфекционная, детоксикационная и посистемная патогенетическая терапия под контролем лабораторных анализов. Практически все препараты вводились в организм больного инфузионным способом.

Эскалация антибактериальной терапии на эмпирической основе весьма вредна (побочные действия) даже опасна для жизни (возможность нечувствительности к ним микроорганизмов - возбудителей инфекции), особенно, в случае её большей продолжительности. Необходимым является быстрое получение антибиотикограмм (за 2-3-суток максимум), используя параллельно аэробные и анаэробные способы культивирования материалов, отправленных на бакпосев. Быстрота выполнения и достоверность результатов этих исследований позволяют перейти к своевременной и в большинстве случаев спасительной для больного деэскалации и целенаправленному продолжению противоинфекционного лечения (И.А.Ерюхин, С.А. Шляпников, 2006; М.М.Масалин и соавт., 2009). С учетом результатов проведенных бактериологических исследований и тяжести клинических случаев, мы, при лечении наших больных, применяли цефалоспорины четвертого поколения или карбапенемы в сочетаний с метрогилом и флунолом или микосаном.

У нас сложилось положительное мнение от применения активированного протеина С, смеси иммуноглобулинов G, A, M внутривенно, не сложилось подобного мнения от применения ронколейкина. С целью экстракорпоральной детоксикации в двух случаях применялся плазмоферез, в одном - гемодиализ. Всем больным по показаниям периодически оказывалась респираторная поддержка путем искусственной вентиляции легких.

Во всех случаях местонахождение сосудистых катетеров менялось через каждые 4-5 суток (!), по возможности старались скорее отказаться от них и перейти к чрезигольному способу инфузии лекарств, дренажные трубки удалялись из брюшной полости в течение третьих суток, назоинтестинальный зонд – в среднем на 6-е сутки.

Раннее кормление больных через назоинтестинальный зонд (до восстановления физиологической перистальтики) не было полезным, о чем свидетельствовали запаздывание

появления её и ухудшение показателей, составляющих интеграционные шкалы интоксикации в дни проведения этого варианта кормления. По-видимому, механизмы отрицательной роли раннего кормления через указанный зонд заключаются в поддержании пищевыми массами процессов кишечной контаминации в условиях застоя, с вытекающими отсюда отрицательными последствиями. Вредность «доставки» пищевой смеси сразу и одновременно в различные отделы тонкой кишки по всей длине зонда также и соответствует понятиям об антифизиологичности. Здесь нет и не может быть аналогии с кормлением через назогастральный или назодуоденальный зонд при сохранности пищеварительной перистальтики.

Ранняя попытка восстановить кишечную перистальтику соответствующими лечебными препаратами и блокадами известных зон была неэффективной. По всей вероятности, для возобновления миоэлектрической активности кишечника неизбежно потребуется определенное время, в течение которого должна произойти морфологическая и функциональная реабилитация пострадавших от токсической и механической агрессии миоцитов и метасимпатической нервной системы кишечника. По-видимому, этому процессу больше способствует создание условий для деконтаминации и улучшения внутриполостной экологии, чем нанесение медикаментозного стимула, когда объекты временно толерантны к нему.

Выводы

1.Третичному перитониту присущ ряд физикальных и лабораторных признаков, отличающих его от ещё не купированного вторичного. В патогенезе третичного перитонита большую роль играют постепенное истощение защитных сил организма, «проблемная» госпитальная микрофлора и трудно поддающаяся коррекции полиорганная недостаточность.

2. Результаты лечения от третичного перитонита зависят от эффективности хирургической санации брюшной полости, нутритивой, детоксикационной, иммунокоррегирующей и антибактериальной терапии, проводимой в комплексе под контролем лабораторных анализов, включая бактериологический с культивированием видов в условиях аэро- и анаэробиоза параллельно и с определением антибиотикограмм.

3. Летальные исходы обусловливает рефрактерная полиорганная недостаточность.

Литература

1. Гельфанд Б.Р., Проценко Д.Р. Системная воспалительная реакция и сепсис. В кн.: Хирургические болезни, под ред. В.С.Савельева. М.2006.

2. Гельфанд Б.Р., Бурневич С.З., Е.Б.Гельфанд, Т.Б.Бражник, Н.А.Сергеева
Биохимические маркеры ССВР: роль кальцитонина в диагностике сепсиса. Инфекция в хирургии. Том 05\ № 1, 2007.

3. Ерюхин И.А., Шляпников С.А. Гнойный перитонит. В кн.: «Хирургические болезни» под ред. В.С.Савельева.М.2006.

4. Кузин М.И. Синдром системной воспалительной реакции. В кн.: «Хирургические болезни» под ред. М.И.Кузина. М. 2005.

5. Масалин М.М., И.А. Карибаева, А.А.Алтаева, Е.М. Джуринская, Н. Сарманов. Вопросы диагностики и лечения при третичном перитоните. Вестник КазНМУ, №4, 2009, 205-208.

6. Петров Р.В. Иммунология. М, 1987.

7. Ройт А. Основы иммунологии (перевод с англ.). М. 1996.

Материалы научно-практической конференции, посвященной Дням КазНМУ. г. Алматы, 3.12. 2009 «Перитониты»

Желчный перитонит: современные подходы к лечению

Ибадильдин А.С., Шарунов Г.И
КазНМУ им. С.Д. Асфендиярова г. Алматы

Ключевые слова: желчный перитонит, релапаротомия.
Резюме. Авторы анализируют результаты лечения 158 больных с желчным перитонитом.Женщин 105. мужчин 53. Объём операций: холецистэктомия(ХЭ) санация, дренирование брюшной полости; ХЭ, холедохотомия, наружное дренирование холедоха;ХЭ, холедохолитотомия с трансдуоденальной папиллосфинктеротомией, пластикой; устранение внутреннего желчного свища.
В результате оптимального применения алгоритма лечения желчного перитонита с использованием неинвазивных методов , своевременности выполнения релапаротомии авторам удалось снизить послеоперационную летальность до 14,6%.

Негізгі сөздер: өт перитониті, релапаротомия.
Авторлар өт перитонитіне байланысты операция жасаған 158 науқастың қорытындыларын талқылайды, оның ішінде 105 әйел науқас, 53 ер науқас.
Операция көлемі: холецистэктомия (ХЭ), іш қуысын санациялау, дренаждау; ХЭ, холедохотомия, холедохты сыртқа дренаждау; ХЭ, холедохолитотомия, ХДА; ХЭ, холедохолитотомия мен трансдуоденальды папиллосфинктеротомия, пластикамен; ішкі өт жолының жыланкөзін жою. Перитониттің диагностикасын және емдеу алгоритмін тиімді қолдану нәтижесінде, инвазивті емес әдістерді қолдану және дер кезінде релапаротомияны орындау нәтижесінде өлім көрсеткіші 16,4% құрады.

Keywords: a cholic peritonitis, relaparotomy.
Authors analyze results of 158 patients operated with a cholic peritonitis, women 105, men 53.
Operation volume: cholecystectomy, sanation, dranaige of abdominal cavity; cholecystectomy, choledochotomy, external drainage choledochi; cholecystectomy, choledocholititomy, choledochoduadenoanastomosis, choledocholititomy with transduodenal papillosphincterotomy, plasty; elimination of internal cholic fistula.
As a result of an optimum application algorithm of diagnostic and peritonitis treatment, with application non-invasive methods, timeliness of performance relaparotomii the postoperative lethality has made 16,4%.

Введение

Неослабевающий на протяжении последних десятилетий интерес хирургов к проблеме лечения больных с желчным перитонитом обусловлен целым рядом обстоятельств, прежде всего, тяжестью состояния больных, высокой летальностью при развитии перитонита после операций на печени, желчных протоках, поджелудочной железе (1,2,3,4,5,6). Летальность при данной патологии очень высока и составляет от 20,6% до 37,4% (Т.А.Малюгина, 1973 - 37,4%, Курбонов К.М, 2007 - 20,6%). Мы в своей работе придерживались классификации перитонита по В.С. Савельеву, М.И. Филимонову, Б.Р. Гельфанду, 2000 (4).

Среди немногочисленных классификаций желчного перитонита заслуживает внимание классификация Т.А.Малюгиной (1973), которая различает прободной и пропотной желчный перитонит, в свою очередь, которые делятся на отграниченный и разлитой (распространённый по последней классификации). Разлитой и отграниченный перитонит имеют стадийное течение: острая, подострая и хроническая стадия.

Цель исследования

- определение рациональной хирургической тактики при желчном перитоните.

Материал и методы исследования

Нами изучены особенности клинического течения, осложнений, результаты хирургического лечения у 158 больных с желчным перитонитом, находившихся в клиниках г. Алматы в 1977-1982 гг., в клинике ГКБ №7 за 1999-2009 гг.

На сегодняшний день в диагностике желчного перитонита значительная роль отводится динамическому УЗИ, лапароскопии, КТ брюшной полости. Женщин было 105 (66,5%), мужчин 53 (33,5%). Возраст больных колебался от 20 до 80 лет, 57 больных (36,1%) составили лица пожилого и старческого возраста. В экстренном порядке поступило 136 (86,1%) больных, 22 (13,9%) госпитализированы в плановом порядке. Экстренные больные по срокам доставки в стационар распределились следующим образом: до 24 ч поступило 38 (24 %), после 24 ч- 120 (76%), что, конечно, отразилось на сроках и исходе лечения. Перитонит, как осложнение холецистита, наблюдался в 150 случаях (94,9%), как результат травмы печени и желчных протоков у 5 (3,2%), при панкреонекрозе у 3 (1,9%). Калькулёзный холецистит был у 146 (92,4%) больных, у 12 (7,6%) бескаменный. Желтуха с холангитом развилась при желчном перитоните у 47 больных (29,7%). Показатели билирубина колебались от 25 до 200 мкмоль/л. В комплекс лечения включалась интенсивная противовоспалительная терапия (цефалоспорины 4-го поколения, карбапенемы, метрид внутривенно), дезинтоксикационная, плазмаферез, ГБО.

Проведенные операции перечислены в таблице 1.

Таблица 1

№	Операции	Остр. холецистит	Хрон. холецистит	Травмы	Панкреонекроз	Всего
1	Холецистэктомия, санация, дренирование брюшной полости (ХЭ)	107	7	3	1	118
2	ХЭ,холедохотомия, наружное дренирование холедоха	18	4	2	2	26
3	ХЭ, холедохолитотомия, ХДА	2	2	-	-	4
4	ХЭ, холедохотомия с трансдуоденальн. папиллосфинктеротомией,пластикой	-	6	-	-	6

5	ХЭ,холедохолитотомия, устранение внутреннего желчн. свища	1	3	-	-	4
6	Всего	128	22	5	3	158

По характеру воспалительного процесса больные распределились следующим образом: хронический калькулёзный холецистит у 22, флегмонозный холецистит у 79, гангренозный у 57 больных. По распространённости перитонита: местный у 116 больных (73,4%), (отграниченный 103 (88,8%), неотграниченный 13 (11,2%), распространенный у 42 больных (26,6%); по характеру экссудата: желчный у 24 больных, серозно-желчный у 78, гнойный у 56 больных. Основными причинами желчеистечения, скопления крови и развития послеоперационного желчного перитонита (ПЖП) у наших больных явились: 1) недостаточная герметизация раны желчного протока или ткани печени, недостаточный гемостаз; 2) недостаточность лигатуры пузырного протока, прорезывание; 3) операционная травма внепечёночных желчных протоков; 4) недостаточность швов печени и расхождение швов билиодигестивного анастомоза; 5) выпадение дренажа из просвета протока; 6) продолжающийся перитонит; 7) недоучёт вариантов анатомического развития желчных протоков, ходы Люшка и т.д; 8) наличие сопутствующей патологии: каллёзные пенетрирующие язвы двенадцатиперстной кишки, развитие панкреонекроза.

Клиника ПЖП специфична, в отличие от гнойного перитонита, так лейкоцитоз и сдвиг формулы влево у наших больных развились через 1-2 суток после развития перитонита. В диагностике ПЖП помогает выделение желчи из дренажей брюшной полости, у 15 больных на УЗИ диагностировано наличие свободной жидкости в брюшной полости. В 3 случаях диагноз установлен на КТ брюшной полости. При постановке диагноза ПЖП проводилась срочная релапаротомия. Повторная операция в данном случае не должна быть минимальной и ограничиваться в основном релапаротомией и тампонадой с дренированием брюшной полости.

Релапаротомия у наших больных проведена у 12 пациентов (7,6%). По поводу местного желчного перитонита релапаротомию выполнили 6 больным, при распространенном у 6 больных. При местном перитоните у больных, перенесших операцию на желчном пузыре и желчных протоках, произведены следующие операции: ушивание ложа желчного пузыря - 2, дренирование подпечёночного пространства и вскрытие абсцесса печени -1, дренирование холедоха - 2, повторное установление дренажа в общий желчный проток -1.В 2-х наблюдениях распространённый перитонит возник в результате травмы печени, при закрытой травме живота, подпечёночной гематоме. В послеоперационном периоде в одном случае наблюдалось развитие распространенного перитонита, что потребовало релапаротомии, через несколько дней ререлапаротомия с резекцией желудка, гастроэнтероанастомозом по поводу хронической язвы 12-перстной кишки с пенетрацией в поджелудочную железу и перфорацией с развитием распространённого желчного перитонита.У 4-х больных с распространённым перитонитом, возникшем после операции на желчном пузыре и желчных путях, релапаротомия в одном случае вследствие соскальзывания лигатуры пузырного протока в послеоперационном периоде, в другом случае в связи с несостоятельностью билиодигестивного анастомоза при раке поджелудочной железы, одна релапаротомия в связи с повторным установлением дренажа в общий желчный проток, 1 релапаротомия при продолжающемся перитоните вследствие каллёзной язвы 12-перстной кишки с пенетрацией в поджелудочную железу, развитием панкреонекроза.В послеоперационном периоде 2 больных умерли от интоксикации, прогрессирующего перитонита и полиорганной недостаточности.

При релапаротомии по поводу местного или намечающегося распространенного желчного перитонита в первые часы и даже первые сутки, когда не определяется абдоминальный сепсис, а воспалительно-деструктивные изменения в стенке желчных протоков или в паренхиме печени не выражены и состояние больного позволяет провести расширенное вмешательство, оно является безусловно обоснованным и оправданным.

При желчном перитоните в послеоперационном периоде умерло 23 из 158 больных, что составило 14,6%. Основным средством профилактики ПЖП является рациональная патогенетически обоснованная хирургическая тактика и щадящая техника оперативного вмешательства на печени и желчных путях, должен быть неукоснительно соблюден принцип анатомического выделения сосудистосекреторных элементов печени с адекватным гемо- и желчестазом, а также беспрепятственного оттока желчи в кишечник и исключения возможности случайного нарушения целостности желчных протоков.

Таким образом желчный перитонит, несмотря на успехи хирургии и анестезиологии, продолжает оставаться одним из тяжёлых осложнений после операций на печени, желчных путях, 12-перстной кишки и поджелудочной железе. В целях ранней диагностики перитонита показано проведение динамического УЗИ, лапароскопии и КТ брюшной полости. Оптимальным при релапаротомии по поводу желчного перитонита является ликвидация или отграничение источника перитонита, дренирование общего желчного протока и тонкого кишечника, санация и дренирование брюшной полости, при необходимости программированная ревизия и санация брюшной полости.

В условиях перитонита без признаков абдоминального сепсиса и стабильном состоянии больного показано выполнение радикальных операций.

Литература

1. Ш.Н.Абдулаев, П.И .Коркан, Г.И.Шарунов «О степени печёночной недостаточности у больных желчным перитонитом». Тезисы докладов по эзофагогастродуоденальному кровотечению и разлитому гнойному перитониту. IV съезд республик Средней Азии и Казахстана 22-24 июня 1982 г., Алма-Ата,1982.

2. Проф. К.М.Курбонов, к.м.н Н.М.Даминова « Диагностика и тактика лечения послеоперационного желчного перитонита». Хирургия 2007; 8; стр 38-42.

3. А.С.Ибадильдин, Г.И.Шарунов и др. «Симультанные операции при калькулёзном холецистите». Клиническая медицина т.9, часть 2.Великий Новгород-Алматы, 2003.

4. Перитонит. Под редакцией В.С.Савельева, Б.Р.Гельфанда, М.И.Филимонова. М; 2006.

5. Руководство по неотложной хирургии органов брюшной полости.
Под редакцией В.С.Савельева. М; 2004.стр 461-522.

6. А.А.Шалимов, В.Ф.Саенко «Хирургия кишечника». Киев, «Здоровье» 1977; стр 234-236.

7. Проф .Б.К.Шуркалин, к.м.н А.П.Фаллер, проф. В.А.Горский «Хирургические аспекты лечения распространённого перитонита» Хирургия ,2007;2, стр 24-28.

Материалы научно-практической конференции, посвященной Дням КазНМУ. г. Алматы, 3.12. 2009 «Перитониты»

Значимость абдоминального компартмент-синдрома при асцит-перитоните

Амантаева К.К., Ибадильдин А.С.
КазНМУ, кафедра «Хирургические болезни №3»

Асцит перитонит кезіндегі компартмент синдромның маңызы
Қ.Қ.Амантаева, А.С.Ибадильдин
Түйін: Жұмыстың негізгі мақсаты іш қуысындағы қысымды өлшеу арқылы асцит -перитонит кезінде емдік тактиканы анықтау және аурудың дамуын болжау.
Негізгі сөздер: абдоминальды компартмент- синдром, асцит- перитонит, іш қуысының декомпрессиясы

The importance of Compartment syndrome at ascites peritoneum
K.K.Amantaeva, A.S. Ibadildin.
Resume: In this work presented example of endo-abdominal pressure at patients with ascites peritoneum to find treatment and prognoses.
Key words: abdominal Compartment syndromes, ascites peritoneum, decompression abdominal cavity.

В последние годы в специальной литературе много внимания уделяют роли интраабдоминального давления в развитии различных патологических состояний и синдромов, рассматривая его повышение в критическом варианте как синдром интраабдоминальной гипертензии? или абдоминальный компартмент-синдром (Compartment (англ.) — купе, отделение). Актуальность проблемы обусловлена довольно высокой частотой абдоминального компартмент-синдрома (АКС): до 5,5% больных с перитонитом, панкреонекрозом, пострадавших с тяжелой сочетанной травмой живота, хотя значительное повышение внутрибрюшного давления в этой группе отмечается в 30% наблюдений по данным различных авторов, а также высокой летальностью - до 68% при установленном диагнозе абдоминального компартмент-синдрома. В настоящее время причины, приводящие к развитию абдоминального компартмент-синдрома, могут быть объединены в 4 группы: 1) послеоперационные, 2) посттравматические, 3) осложнения основных заболеваний, 4) предрасполагающие факторы.

В доступной литературе мы не нашли информацию о значении компартмент-синдрома в определении лечебной тактики при осложненном циррозе печени. Одним из частых осложнений цирроза печени с портальной гипертензией является резистентный асцит, консервативное лечение этих больных малоуспешно и эффект непродолжительный, а оперативное лечение сопровождается высокой послеоперационной летальностью (Шалимов А.А.и соавт., 1988). Эффективность проводимой терапии больных циррозом печени, осложненной резистентным асцитом, находится в прямой зависимости от глубины нарушения функционального состояния печени и связанных с ним гомеостатических расстройств и изменений функций почек.

Клиническая диагностика абдоминального компартмент-синдрома довольно сложна и субъективна: данный синдром можно заподозрить при резком увеличении объема живота с последующим развитием полиорганной недостаточности (дыхательная, печеночно-почечная, сердечно-сосудистая недостаточность, энцефалопатия). Окончательный диагноз уточняется при измерении внутрибрюшного давления. Важно также подчеркнуть, при подозрении на абдоминальный компартмент-синдром внутрибрюшное давление необходимо измерять через каждые 2- 4 ч, диагноз правомочен при наличии интраабдоминального давления выше 15 мм рт.ст. и ацидоза, а также при наличии одного из следующих патологических изменений: гипоксемии, повышения центрального венозного давления или давления заклинивания легочной артерии, гипотонии или снижения сердечного выброса, олигурии, улучшения состояния после декомпрессии.

Цель исследования

- определение значимости компартмент-синдрома в выборе лечебной тактики и прогнозировании течения заболевания при осложненном циррозе печени.

Материал и методы

Наиболее простым в исполнении остается способ оценки давления в брюшной полости по уровню давления в мочевом пузыре. Метод прост, не требует специальной, сложной аппаратуры, позволяет осуществлять мониторинг за данным показателем на протяжении длительного срока лечения больного. Все, что нужно для измерения внутрибрюшного давления — катетер Фолея: отсоединить его от собирательного мешка; ввести 150 мл физиологического раствора в мочевой пузырь, вновь соединить катетер с прозрачной трубкой и поднять ее конец перпендикулярно к постели больного. Высота столбика мочи в трубке и будет величиной внутрибрюшного давления в сантиметрах водяного столба (1 см вод.ст. = 0,735 мм рт.ст.). Выделяют 4 степени интраабдоминальной гипертензии: I степень — 10-15 мм рт.ст., II степень — 15-25 мм рт.ст., III степень — 25-35 мм рт.ст., IV степень — более 35 мм рт.ст.

Мы использовали данный метод для определения ВБД у 12 больных с асцитом на фоне цирроза печени. У 6 больных выявлен абдоминальный компартмент - синдром I и II степени, у 3- III степени, у остальных 3 больных - IV степени. Больным первых 2- х групп декомпрессия не применялась, проводилось стандартное лечение с применением диуретиков, гепатопротекторов, внутривенным вливанием альбумина, и больным с III –IV степенью АКС, дополнительно к основному традиционному лечению производилась аутореинфузия асцитической жидкости, с декомпрессией брюшной полости. В результате получен лучший результат со стабилизацией общего состояния, и асцитического синдрома, у больных с III степенью АКС. У больных с установленной АКС IV степени, декомпрессия в виде лапароскопической эксфузии асцитической жидкости, санацией брюшной полости положительного эффекта не дала, нарастала дыхательная, сердечно-сосудистая и печеночная недостаточность, в результате которой наступил летальный исход.

Таким образом, измерение внутрибрюшного давления доступным способом, по уровню давления в мочевом пузыре, позволяет определить тактику лечения этих больных в плане первоочередности лечебных мероприятии.

Выводы

1. У больных с асцитическим синдромом необходимо определять внутрибрюшное давление для выбора алгоритма лечения
2. При выявлении компартмент синдрома III-IV степени необходима декомпрессия брюшной полости в ближайшие часы, так как задержка декомпрессии до 7-8 часов чревато декомпенсацией функциональной способности жизнеобеспечивающих органов

Литература

1. Д.Ф.Бердников, В. А. Белобородов. Коррекция компартмент синдрома при распространенном гнойном перитоните 2008 г.
2. Иванов В.И. Острый внутритканевой гипертензионный «компартмент синдром» при закрытых травмах нижних конечностей у больных с сочетанными и множественными повреждениями. Клинико-анатомические и экспериментальные исследования. Ростов на Дону, 2005 г.

Материалы научно-практической конференции, посвященной Дням КазНМУ. г. Алматы, 3.12. 2009 «Перитониты»

Эфферентные методы лечения больных с асцитическим синдромом

Ибадильдин А.С., Амантаева К.К., Ибадильдина С.А.
КазНМУ, кафедра «Хирургические болезни №3»

Асциттік синдроммен асқынған бауыр циррозын эфферентті әдістермен емдеу нәтижесі
А.С. Ибадильдин, Қ.Қ. Амантаева, С.А.Ибадильдина.
Түйін: Бұл жұмыста асқынған цирроз ауруында асциттік сұйықтықты эфферентті әдістермен детоксикация жүргізудің түрлері сипатталып, олардың оң нәтижесі берілген.
Түйінді сөздер: асцит, эфференттік терапия, лазермен белсендіру, активация, асцитосорбция, озонмен белсендіру.

The results of efferent treatment methods Cirrhosis of hepar complicated with ascites syndrome
A.S. Ibadildin, K.K.Amantaeva, S.A.Ibadildina
Resume: In this work presented the results of efferent detoxication methods cirrhosis of hepar complicated with ascites syndrome.
Key words: *ascites, efferent treatment, activation with laser, ascitesorbation, activation with ozone.*

До настоящего времени нет единой точки зрения на проведение эфферентной терапии у больных циррозом печени, осложненным резистентном асцитом, не приводятся полноценные сведения о составе асцитической жидкости (АЖ). Большинство исследователей считают ее простым плазмозамещающим раствором, тогда как по нашим исследованиям в ней содержится большое количество липопротеидов высокой плотности с фосфолипидами, то есть асцитическая жидкость является не только белоксодержащим субстратом с высоким уровнем альбуминов, но и обладает антиатерогенными свойствами. С внедрением в клиническую практику методов эфферентной терапии появилась возможность посиндромного, патогенетически обоснованного воздействия на различные патогенетические факторы, предопределяющие активность цирротического процесса. Это подтверждается низкой и кратковременной эффективностью лечения асцитического синдрома мочегонными препаратами, которые зачастую приводят к обезвоживанию больных, электролитным нарушениям и прогрессированию асцита. Основой лечения острой печеночной недостаточности на фоне резистентного асцита является экстракорпоральная детоксикация.

Цель работы

- анализ различных методов эфферентной терапии при лечении цирроза печени, осложненном резистентным асцитом в стадии суб- и декомпенсации.

Материалы и методы

Под нашим наблюдением находились 247 больных: со II стадией – 102, с III – 145. Женщин было 95, мужчин – 152, среди них больные трудоспособного возраста (от 30-59 лет) составили – 84%.

Порционная гемосорбция 300-400 мл крови с УФО на аппарате “Изольда” приводила к купированию острой печеночной недостаточности, уменьшению асцита, создавая условия для проведения дальнейшей асцитокорригирующей терапии с последующими этапными патогенетически направленными хирургическими вмешательствами. Умер 1 из 14 больных от прогрессирующей печеночной недостаточности.

Асцитосорбция (АС) выполнена 69 больным, из них по первому варианту – 24, по второму – 45. По I варианту АС проводилась ежедневно, один курс составлял 6-10 сеансов, всего проводилось от 2 до 10 курсов, с интервалом в одну неделю. Умерли 3 из 19 больных (15,7%). По II варианту асцитосорбция проводилась больным с тяжелой печеночной недостаточностью, с развитием прекомы и комы, сочеталась с наружным дренированием грудного лимфатического протока (НДГП). Асцитосорбция способствовала снижению токсичности АЖ, лимфы и улучшению показателей гомеостаза. К 5-6 неделе нормализовались агрегационная способность эритроцитов, вязкость, гематокрит, значительно улучшились деформируемость эритроцитов. Летальность при АС по I варианту – 15,7%, по II варианту – 10,3%, в контрольной –33,3%.

Восполнение дефицита высокотоксичной лимфы сорбированной АЖ в 5 ($p<0,05$) раз эффективнее, чем временное замещение белково-коллоидными растворами. Наилучшие результаты получены у 16 больных, где дефицит лимфы замещался сорбированной АЖ и дополнялся лазерной активацией.

Лазерная активация проведена 73 пациентам, из них лазерное облучение аутокрови – 22, АЖ – 51 (во II стадии – 43, III стадии – 8).

Лазерное облучение аутокрови перед гемотрансфузией способствует купированию гиперспленизма и стабильному повышению уровня клеток крови до момента операции (1-3 нед.). Если клетки крови даже после однократного облучения аутокрови перед гемотрансфузией приводили к коррекции гиперспленизма, то применение необлученной аутокрови (26 больных контрольной группы) способствовало временному улучшению показателей клеточного состава крови до 1 недели с последующим снижением до исходного уровня. В последующем 35 больным из этой группы выполнены малоинвазивные вмешательства.

Ультрафильтрация АЖ проведена 56 больным, показанием к ней явилось низкое содержание белка в АЖ (10-20 г/л) и тяжелое состояние больных с сердечно-легочной недостаточностью, что не позволяло проведение переливания большого объема жидкости.

Применение озона с целью десенсибилизации и детоксикации АЖ предпринято после изучения его воздействия in vitro для определения оптимальной концентрации озоно-воздушной смеси в АЖ и влияние на белковый состав и вязкость. Взаимодействие озона с белковым (альбуминовым) раствором, которым является АЖ, при соотношении озона в АЖ 1:10 увеличивается вязкость этой жидкости до величин, нормальных для плазмы крови (при исходно

низкой вязкости) и повышение нативности альбуминов АЖ с одновременным небольшим уменьшением их общего количества. Больным вводилось по 1000-2000 мл озонированной АЖ при соотношении озона в ней 1:10. Как АЖ, озонированная во флаконе, так и в брюшной полости хорошо переносились при реинфузии, аллергических реакций не было, асцит уменьшался уже к 6 дню, восстанавливался нарушенный гомеостаз, диурез увеличивался в два раза. Ремиссия 1-3 года.

Выводы

1. Порционная гемосорбция с ультрафиолетовым облучением крови во флаконе приводит купированию проявлении гиперспленизма.
2. Асцитосорбция, особенно с лазерной активацией АЖ, способствует улучшению показателей гомеостаза.
3. Озонирование АЖ увеличивает вязкость, реологию асцитической жидкости до величин, нормальных для плазмы крови, тем самым улучшая качество АЖ, применяемое для реинфузии.

Литература

1. Андреев Г.Н. Диагностика и лечение осложнений портальной гипертензии. – Алматы: «Казахстан», 1994.-396с.
2. Г.Н.Андреев и соавт. Патогенез, диагностика и лечение циррозов печени, осложненных резистентным асцитом. В.Новгород. 1999, 316с.
3. Г.Н.Андреев, А.С.Ибадильдин, К.К.Амантаева. Эффферентные методы терапии осложненного цирроза печени. В.Новгород. – 2003, 132с.
4. А.С.Ибадильдин и соавт. Полисиндромность циррозов печени. В.Новгород: НовГУ, 1999.-196с.

Материалы научно-практической конференции, посвященной Дням КазНМУ. г. Алматы, 3.12. 2009 «Перитониты»

Алгоритм диагностики и принципы лечения мочевого, уремического перитонита

Мамбеталин Е.С., Токсанбаев А.Т, Абдужапаров С.С., Тен Н.С.
Кафедра урологии и оперативной нефрологии КазНМУ им.С.Д.Асфендиярова

Ключевые слова: внутрибрюшинный разрыв, мочевой перитонит, диагностика, лечение

Түйін: Қуықтың ішперде қуысына жарылуының, несепті перитониттің патогенезі, клиникалық ағымы, қазіргі аңғарымы, емделуі баяндалады.

Algorithm of diagnosis and principles of treatment of uremic peritonitis.
Resume : expound pathogenesis, clinical course, present-day diagnosis and treatment of intraperitoneal rupture urinary bladder, uremic peritonitis.

Актуальность

Внутрибрюшинные разрывы мочевого пузыря возникают нередко после незначительной травмы и распозна.тся несвоевременно, приводят к тяжелому осложнению - мочевому перитониту.

Цель

- улучшить раннюю диагностику и лечение внутрибрюшинного разрыва мочевого пузыря, мочевого перитонита.

Материалы и методы

Нами излагаются особенности патогенеза, клинического течения, диагностики и лечения на основании собственных наблюдений и литературных данных.

Внутрибрюшинные разрывы мочевого пузыря наступают, если травма нанесена при переполненном мочой пузыре, т.е. когда стенка его значительно истончена. Разрыв в этих случаях локализуется на покрытой брюшиной верхней или верхнезадней стенке органа по срединной линии или вблизи нее, где мышечный слой наименее развит, вследствие чего этот участок оказывает наименьшее сопротивление внезапно возросшему внутрипузырному давлению. Внутрибрюшинные разрывы мочевого пузыря – опасные повреждения, в течении которых ведущую роль играет развивающийся перитонит.

При внутрибрюшинном разрыве мочевого пузыря кровотечение обычно невелико, моча поступает в брюшную полость, где постепенно накапливается в значительном количестве. К ней примешивается экссудат, образовавшийся в результате раздражения брюшины излившейся мочой. Постепенно нарастает интоксикация, вызванная процессом всасывания поверхностью брюшины и продуктов ее распада. Развивается гнойный перитонит, который приводит больного к гибели.

Клиническое течение

Первым симптомом внутрибрюшинного разрыва мочевого пузыря является боль, иногда резкая, в надлобковой области, иногда менее выраженная, имеющая разлитой, редко схваткообразный характер и распространяющемуся по всему животу. Иногда вначале боль отсутствует и появляется позже, спустя некоторое время после травмы, чаще одновременно с позывом к мочеиспусканию. Трудность оценки болевого симптома у больных с внутрибрюшинными разрывами мочевого пузыря состоит прежде всего в отсутствии достаточных анамнестических данных. Внезапные и острые, иногда схваткообразные боли в животе без определенной локализации и при отсутствии четкого анамнеза вызывают подозрение о наличии острого хирургического заболевания одного из органов брюшной полости.

Отсутствие самостоятельного мочеиспускания при ложных позывах к нему – характерный симптом травмы мочевого пузыря. Сохранение акта мочеиспускания при внутрибрюшинном разрыве мочевого пузыря обычно объясняют тампонадой образовавшегося дефекта его стенки петлей кишки или сальником.

Важным симптомом, внутрибрюшинного разрыва мочевого пузыря является наличие свободной жидкости в брюшной полости, что подтверждается клинически или рентгенологически спустя 8-10 часов после травмы. Составными частями этой жидкости с высоким содержанием белка (10 г/л и более) является моча и экссудат. Наличие свободной жидкости в брюшной полости также подтверждает данные пункции заднего свода влагалища и определения нависания передней стенки прямой кишки при ректальном исследовании.

Различают 3 периода в клиническом течении внутрибрюшинного разрыва мочевого пузыря: 1-й - ранние симптомы; 2-й - «вялотекущий перитонит»; 3-й - выраженный перитонит. Период ранних симптомов, к числу которых следует относить боли внизу живота, отсутствие самостоятельного мочеиспускания при ложных позывах к нему, гематурию, мышечное напряжение и болезненность при пальпации нижней части живота, умеренное вздутие живота за счет реактивного пареза кишечника, в среднем продолжается 8-10 часов со времени травмы. Наступлением следующего, 2-го периода следует считать четко определяемые признаки раздражения брюшины, наличие свободной жидкости в брюшной полости. В среднем он переходит в 3-й период через 24-72 ч. со времени травмы. Признаками наступления 3-го периода следует считать резкое ухудшение состояния больного, картину выраженного перитонита (1,2).

Методы диагностики

1. Катетеризация мочевого пузыря:

- отсутствие или незначительное количество мочи в мочевом пузыре или большое количество мочи, превышающее максимальную емкость пузыря;

- несоответствие объемов вводимой и выводимой по катетеру жидкости (положительный симптом Зельдовича).

2. Для выявления свободной крови и мочи в брюшной полости в последние годы широко используется УЗИ, лапароскопия, лапароцентез. Иногда при лапароцентезе, лапароскопии предварительно в мочевой пузырь вводят красящий раствор метиленового синего или индигокармина.

3. Цистография. Вводят по катетеру 10-15% раствор урографина не менее 250-300 мл, выполняют три снимка наполненного мочевого пузыря в прямой проекции (1), в косой проекции (2), после опорожнения мочевого пузыря (3). Для внутрибрюшинного разрыва мочевого пузыря характерно наличие контрастного вещества в брюшной полости.

4. Эскреторная урография с отсроченной цистографией ч/з 1-1,5 часа.

5. Введение 100 мл 0,5% раствора флюоресцеина в мочевой пузырь, который не всасывается оболочкой мочевого пузыря, но легко всасывается брюшиной и через 15 мин его находят в крови (3).

6. Диагностическая лапаротомия.

Лечение

Нижнесрединная лапаротомия и ушивание внутрибрюшинного разрыва мочевого пузыря. Жидкость, находящуюся в брюшной полости, удаляют. Ушивают рану мочевого пузыря двумя рядами узловых швов. Если нет выраженных признаков перитонита, брюшную полость зашивают наглухо или дренируют.

Мочевой пузырь следует дренировать при любых его разрывах, используя преимущественно эпицистостому, причем дренажную трубку лучше устанавливать как можно ближе к верхушке пузыря. Лишь в отдельных случаях у женщин допустимо дренирование с помощью постоянного катетера в течение 7-10 дней.

Наиболее опасным осложнением послеоперационного периода при внутрибрюшинных разрывах мочевого пузыря является перитонит. Причинами развития перитонита являются: поздно произведенное оперативное вмешательство, тяжелое сопутствующее повреждение других полых органов брюшной полости, реже негерметичное ушивание стенки мочевого пузыря.

Выводы

1.Тщательный сбор анамнеза, применение современных диагностических методов позволить установить диагноз в раннем периоде мочевого перитонита.

2. При внутрибрюшинном разрыве мочевого пузыря основной метод дренирования эпицистостомия.

Литература

1.Материалы X съезда урологов России, Москва ,2002 г.с.493-650.

2.Устименко Е.М. Травматические разрывы мочевого пузыря.1978.135 с.

3.Руководство по урологии.1998 г.Т.3. с.34-54

Материалы научно-практической конференции, посвященной Дням КазНМУ. г. Алматы, 3.12. 2009 «Перитониты»

Диагностика неотложных состояний в урологии и в хирургии брюшной полости

Мамбеталин Е.С., Абдужапаров С.С., Тен Н.С., Нурсан Е., Ибрагимов Р.П.
Кафедра урологии КазНМУ им. С.Д. Асфендиярова, урологическое отделение городской клинической больницы №7 г.Алматы

Түйін: Алғашқыда ауруханаными урология (8 науқас) және хирургия (4 науқас) бөлімдерінде емделген, жедел жәрдем қажетті 12 науқастың аңғарымдарының күрделілігі талқыланады.

Resume : discussion complication of diagnosis 12 patients, needed in urgent treatment in urology and surgery departments of hospital.

Ключевые слова: мочекаменная болезнь, острый аппендицит, перитонит, пиелонефрит, острые заболевания брюшной полости, дифференциальная диагностика

Актуальность

Ранняя диагностика и неотложная помощь при острых заболеваниях в хирургии и в урологии была и остается актуальной задачей. Литературные данные разных лет указывают на трудность дифференциальной диагностики между мочекаменной болезнью и острым аппендицитом. По данным (1) частота ошибочно произведенной аппендэктомии при патологии мочевыводящих путей достигает 40%. О трудностях дифференциальной диагностики правостороннего уретеролитиаза и острого аппендицита на основании анализа 268 больных с МКБ(162) и острого аппендицита (106) сообщил (2).

Цель –

анализ больных, поступивших в клинику с острыми хирургическими заболеваниями и находившихся под наблюдением у уролога, хирурга.

Материалы и методы

На лечении находились 12 больных, из них 8 больных в урологическом и 4 больных в хирургическом отделении. Возраст больных до 30 лет - 4, 31 - 40 лет -3, 41 - 50 лет - 2, свыше 50 лет - 3.

Результаты

При поступлении все 12 больных предъявляли различные жалобы: схваткообразные боли в животе с локализацией боли больше в правой половине живота, боли в поясничных областях, внизу живота. Боли сопровождались диспепсическими и дизурическими расстройствами. Трое больных поступили с высокой температурой и лихорадкой. При объективном исследовании определялись болезненность и мышечное напряжение в правом пояснично-реберном углу, поясничных областях, над лоном. У 2 больных симптомы раздражения брюшины были положительные, у остальных оценивались как слабоположительные и сомнительные.

В урологическую клинику поступили 8 больных, где находились до установления клинического диагноза в течение одних суток - 3, от 3 до 5 дней - 3, до 9-11 дней - 2 больных. При поступлении им были установлены следующие диагнозы: правосторонняя почечная колика - 2, острый двухсторонний пиелонефрит - 3, острый паранефрит - 2 , опухоль малого таза 1 больному.

У 8 больных из урологического отделения в моче определялись: лейкоцитурия и пиурия - у 4, микрогематурия - у 2 , в моче не было изменений - в 2 случаях.

Произведены специальные урологические исследования: 8 больным обзорная и экскреторная урография, 3 больным хромоцистоскопия, 2 больным выполнена ретроградная пиелография.

В хирургическую клинику поступили 4 больных и находились в течении 8, 13, 21, 25 дней с диагнозами: острый аппендицит у 2 больных, криптогенный сепсис – у 1, кишечная непроходимость у 1 больного.

У больных, поступивших в хирургическое отделение, у 3 больных была микрогематурия, но врачи в первые дни заболевания не придали этому должного значения.

Больные обеих групп при поступлении либо не нуждались в осмотре консультанта, либо ими при первичном осмотре были исключены соответственно урологические и хирургические заболевания.

В результате проведенного клинического обследования больных в урологическом и хирургическом отделениях установлены окончательные диагнозы.

Больные из хирургического отделения переведены в урологическое отделение с диагнозами: у 2 камень правого мочеточника, 1 больная с правосторонним пиелонефритом, которой произведена аппендэктомия, 1 больной с доброкачественной гиперплазией предстательной железы (ДГПЖ). У больного с ДГПЖ с хронической задержкой мочи и почечной недостаточностью, диспепсическими расстройствами, парез кишечника симулировал клинику кишечной непроходимости, ему произведена цистостомия, лечение почечной недостаточности и больной выздоровел. Больная в возрасте 67 лет с правосторонним пиелонефритом после аппендэктомии умерла от пиелонефрита, перитонита.

Из урологического отделения в хирургическое отделение переведены больные с диагнозами: острый аппендицит у 2, аппендикулярный инфильтрат у 4, острый холецистит у 2 больных. В двух случаях причиной инфильтрата явился тазовый аппендицит и один из них поступил с диагнозом опухоль малого таза, у них была дизурия, в моче пиурия.

В хирургическом отделении произведены оперативные вмешательства: аппендэктомия по поводу деструктивного аппендицита - 3, аппендэктомия с дренированием абсцесса - 1, консервативное лечение аппендикулярного инфильтрата - 2, одному больному произведена холецистэктомия.

Причинами ошибок в диагностике больных из урологического отделения послужили мочекаменная болезнь в анамнезе у 2 больных, нетипичное расположение червеобразного отростка у 2 больных (тазовое и ретроцекальное расположение отростка), изменения в моче, указывающие на воспалительный процесс в мочевых путях.

Известный патологоанатом И.В. Давыдовский делит причины ошибок на субъективные и объективные. К субъективным ошибкам относит неполноценное обследование, легкость и неосторожность суждений. В наших случаях к ошибкам уролога привели объективизация анамнестических данных о мочекаменной болезни, а также недостатки специальных знаний, клинического опыта в диагностике острых хирургических заболеваний брюшной полости.

Выводы

1. Во избежание диагностических ошибок следует тщательно собирать анамнез, наблюдать больного в динамике, правильно расценивать объективные данные.
2. В неясных, трудных случаях диагностики больные должны наблюдаться в хирургическом отделении.

Литература

1. Колесов В.И.Трудности и ошибки в дифференциальной диагностике правосторенного уретеролитиаза и острого аппендицита. Ж.Хирургия.1972.№5.с.7-10.
2. Турысбеков К.Т. Дифференциальная диагностика правостороннего уретеролитиаза и острого аппендицита. Диссертация на соиск. канд. мед. наук. Алматы, 2006г.107 с.

Материалы научно-практической конференции, посвященной Дням КазНМУ. г. Алматы, 3.12. 2009 «Перитониты»

Острый живот при инфекционных болезнях

Дмитровский А.М., Дуйсенова А.К., Степанов В.М., Шерметова М.
Кафедра инфекционных и тропических болезней КазНМУ им. С.Д. Асфендиярова

Острый живот при инфекционных болезнях
Дмитровский А.М., Дуйсенова А.К., Степанов В.М., Шерметова М.
Хирургическую патологию брюшной полости приходится дифференцировать от абдоминальных форм инфекционных заболеваний. С другой стороны мезентериальный аденит, терминальный илеит, острый (или «хронический») аппендицит, абсцессы, кровотечения могут быть обусловлены инфекционной микрофлорой. Такие больные должны вестись совместно инфекционистом и хирургом, чтобы своевременно провести хирургического вмешательства при развитии нагноения. Вне этой ситуации хирургическое вмешательство противопоказано.
Ключевые слова: абдоминальные формы инфекционных заболеваний мезентериальный аденит, терминальный илеит, аппендицит, абсцессы, кровотечения.

Жұқпалы аурулар кезіндегі «жедел іш» синдромы
Дмитровский А.М., Дүйсенова А.Қ., Степанов В.М., Шерметова М.
Іш қуысының хирургиялық патологиясын жұқпалы аурулардың абдоминальді түрлерінен ажырату керек. Басқа жағынан, мезентериальді аденит, терминальді илеит, жедел (немесе «созылмалы») аппендицит, абсцесстер, қан кетулер микробты флорамен шақырылуы мүмкін. Іріңдеу пайда болған кезде өз уақытында хирургиялық операция өткізу үшін, бұндай науқастарды инфекционисттер мен хирургтар бірігіп, жүргізуге тиісті. Басқа жағдайда хирургиялық ем қарсы көрсетілген.
Кілтті сөздер: жұқпалы аурулардың абдоминальді түрлері, мезентериальді аденит, терминальді илеит, аппендицит, абсцесстер, қан кетулер.

Abdominal emergencies and infectious diseases
Dmitrovsky A., Duisenova A., Stepanov V., Shermetova M.
Abdominal Surgical Pathology need to be differentiate with abdominal forms of infectious diseases. The other part mesenteric adenitis, terminal ileitis, acute or chronic appendicitis, different abscesses, haemorrhages can be associate with infectious microbial factors. Cooperative surgical and infectious pathient management and treatment must be in such cases. Surgical treatment must be provide in the cases with necrosis and suppuration; in other cases of infectious disiases surgical treatment is contraindicated.
Key words: abdominal forms, infectious diseases, mesenteric adenitis, terminal ileitis, appendicitis, abscesses, haemorrhages

Значение инфекционной патологии в XXI веке не только не снижается, а, наоборот, в значительной степени возрастает. Так, по данным ВОЗ из 57 млн. человек, умерших в 2002 г. 15 млн. (или 26%) погибло от инфекционных (и паразитарных) заболеваний, т.е. инфекционная патология вышла на второе место по причине смертности после сердечно-сосудистых заболеваний. У детей до 5 лет доля инфекционной патологии среди причин смерти превышает 60% [1]. В этой связи особое значение приобретает проблема своевременной диагностики и дифференциальной диагностики инфекционных болезней. Чаще всего инфекционные болезни приходится дифференцировать с хирургической патологией. Положение осложняется тем, что многие «хирургические» синдромы обусловлены микробными агентами, поэтому в ряде случаев подобная дифференциация в принципе невозможна, а врачебная тактика должна включать совместное (инфекционист – хирург) наблюдение за больными с целью принятия решения о том, в какой момент недостаточно консервативной терапии и необходимо оперативное вмешательство.

Целью настоящей работы

явилось описание проблемы взаимоотношения синдрома «острого живота» и инфекционной патологии и выработка критериев подхода совместному ведению и лечению таких больных.

Актуальность

Проведено описательное исследование выборочного контингента больных, у которых при различных инфекционных заболеваниях возникали признаки синдрома «острого живота» и они, как правило, подвергались оперативному лечению.

Достаточно часто синдром «острого живота» развивается при кишечных инфекциях, обусловленных сальмонеллами, а также некоторыми представителями условно-патогенной микрофлоры (клебсиеллы, гафнии и др.).

Для сальмонеллеза характерны боли в животе, чаще разлитые или в эпигастральной области, причем иногда они могли локализоваться и в правом подреберье, что может симулировать явления острого холецистита. У 13% больных сальмонеллезом имели место острые режущие боли, в том числе и внизу живота, что требовало проводить дифференциацию с синдромом «острого живота». У 1% больных сальмонеллезом с резкими болями в правой подвздошной области диагностировался острый аппендицит [2]. Для сальмонеллеза характерна цикличность, присущая инфекционным болезням, резкие боли и симптомы «раздражения брюшины», которые появляются не с самого начала, а на 4-8 дни болезни на фоне других проявлений инфекции: повышения температуры, интоксикации, жидкого стула, увеличения печени.

Если у большей части больных в результате динамического совместного наблюдения (инфекционист – хирург) удавалось ограничиться консервативным этиопатогенетическим лечением, то у некоторых в результате развития аппендицита сальмонеллезной этиологии приходилось подключать оперативное лечение. В таких случаях наблюдались инъекция сосудов стенки кишечника, кровоточивость, выпот в илеоцекальном углу, явления типичного

аппендицита (вплоть до эмпиемы) и местного перитонита. Возбудитель может быть выделен из содержимого и стенки аппендикса. В периферической крови развивается умеренный лейкоцитоз с выраженным нейтрофилезом и сдвигом влево.

Е.С.Гуревич [3] описывал явления инфильтративно-язвенного терминального илеита салмонеллезной этиологии у умерших больных, А.А. Вальдман [4] – воспалительную лейкоцитарную инфильтрацию стенки червеобразного отростка с очагами некроза при экспериментальном салмонеллезе; А.И. Абрикосов и А.И. Струкова [5] наблюдали флегмонозную реакцию подслизистого слоя кишечника. Некоторые авторы выделяют аппендикулярную или псевдоаппендикулярную форму салмонеллеза [2].

Особняком в этой патологии стоит брюшной тиф, закономерно вызывающий язвенные поражения слизистой толстого кишечника, что также нуждается в оперативном лечении.

Пожалуй, самыми частыми инфекционными агентами обусловливающими триаду синдромов: острый аппендицит, мезентериальный аденит и терминальный илеит, - являются представители группы иерсиниозов (Yersinia enterocolitica, pseudotuberculosis, реже – kristensenii, frederiksenii, intermedia).

Синдром «острого живота» может также развиваться при листериозе и пастереллезе [7,8].

Условиями развития синдрома «острого живота» при инфекционных болезнях является, по-видимому, гиперергическая реакция лимфоидной ткани (правого подвздошного угла) на предварительно сенсибилизированном фоне.

Необходимо помнить, что такие возбудители, как листерии, иерсинии, реже – другие, могут обусловливать развитие абсцессов различной локализации в брюшной полости.

Острый живот может развиваться и при более редких инфекциях.

Так, при туляремии (абдоминальная форма) преобладает болевой синдром и синдром мезентериального аденита [9]. Именно такой диагноз может быть выставлен больным и они могут подвергнуться оперативному лечению. Надо сказать, что в некоторых ситуациях некроза и нагноения мезентериальных лимфоузлов оперативное вмешательство показано, тогда как в большинстве случаев хирургическое лечение не показано. Показанием к операции служат синдром «острого живота» и нарастание лейкоцитоза.

При абдоминальных формах сибирской язвы и чумы [10,11,12] имеют место крайне тяжелое состояние, шок, ДВС-синдром, сильные боли в животе (преимущественно в правой подвздошной области), рвота и жидкий стул с кровью, при этом в периферической крови может быть выражен нейтрофильный лейкоцитоз, однако оперативное вмешательство категорически противопоказано. Дифференциальными признаками служат острое начало с лихорадки и интоксикации, рано появляющиеся шок и ДВС-синдром, опережающие или развивающиеся параллельно с абдоминальным синдромом. При этом преобладает не «раздражение» брюшины, а явления желудочного и/или кишечного кровотечения (Рис. 1).

В поле зрения хирургов могут попадать и больные геморрагическими лихорадками, реже - геморрагической лихорадкой с почечным синдромом и закономерно - конго-крымской геморрагической лихорадкой (ККГЛ).

Любой контакт с больными инфекционными заболеваниями, в том числе и контакт медицинских работников, опасен в плане заражения контактных, в особенности при особо опасных инфекциях (чума), но особенно опасен контакт с больными (кровью) ККГЛ. Закономерно, что почти при каждой вспышке этой инфекции заражаются и погибают медицинские работники.

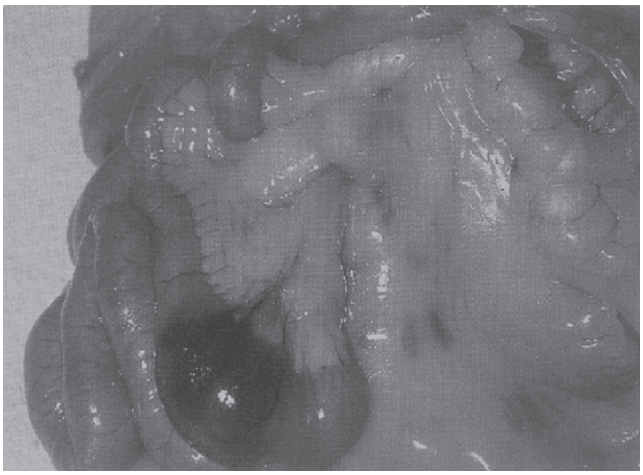

Рисунок 1. Поражение кишечника при абдоминальной форме сибирской язвы

В качестве примера можно привести вспышку ККГЛ в Туркестанском регионе в 2009 г.

В июне 2009 г. в роддоме прошли срочные роды у женщины, имевшей в анамнезе укус клеща (однако ни женщина не сообщила об этом, ни медработники не уточнили это обстоятельство). Мать и ребенок были выписаны в нормальном состоянии. Дома у матери повысилась температура и появилось маточное кровотечение. Женщина снова поступает в роддом, где 2 июля ее прооперировали. Кровотечение не только не прекратилось, а, напротив, усилилось, и она была подвергнута повторной операции, с участием приглашенного из области ангиохирурга. При этом ни анамнез болезни, ни эпидемиологический анамнез не были собраны в достаточном объеме, и, соответственно не был установлен диагноз ККГЛ.

В результате заболело 5 медицинских работников (2 хирурга, гинеколог, неонатолог и анестезист), из них трое погибли (оба хирурга и неонатолог). Мать и ребенок тоже умерли.

Причиной такого трагического исхода послужило незнание узкими специалистами стандартного определения случая ККГЛ (приказ № 623 МЗ РК от 15 декабря 2006 г.), а также нарушение санитарно-эпидемиологических норм – контакт с кровью больных без перчаток.

Таким образом, хирургическую патологию брюшной полости зачастую приходится дифференцировать от абдоминальных форм различных инфекционных заболеваний. С другой стороны, такие синдромы, как мезентериальный аденит, терминальный илеит, острый (или «хронический») аппендицит и другие проявления синдрома «острого живота» могут быть обусловлены различной инфекционной микрофлорой. Учитывая это, в ряде случаев такие больные должны вестись совместно инфекционистом и хирургом, чтобы своевременно решить вопрос о проведении хирургического вмешательства при развитии локальной гиперергической реакции, сопровождающейся некрозом и нагноением, развивающейся по-видимому после повторного контакта с возбудителем. Вне этой ситуации хирургическое вмешательство противопоказано.

Выводы

1. Дифференциация синдромов инфекционной и неинфекционной этиологии в хирургической практике представляет значительные трудности, так как имеет место закономерное присутствие патогенной или условно-патогенной микрофлоры в очаге воспаления.
2. Ряд возбудителей инфекционных болезней (иерсинии, листерии, салмонеллы, франсизеллы, пастереллы, клебси-

еллы, гафнии и др.) на сенсибилизированном фоне может вызывать гнойные очаги воспаления, которые в этой фазе развития инфекционного процесса нуждаются в хирургическом оперативном лечении.

3. При развитии тяжелых абдоминальных форм без образования локальных очагов гнойно-некротического воспаления при таких инфекциях как чума, сибирская язва, туляремия, пастереллез, при которых не характерно наличие перитонита оперативное лечение противопоказано, поскольку оно неминуемо утяжеляет течение шока и ДВС-синдрома.

4. Необходимо дифференцировать такую хирургическую патологию как кровотечения (маточное, кишечное, желудочное, носовое и т.д.) от кровотечения как синдрома тяжелых и опасных инфекционных заболеваний (ККГЛ, чума, сибирская язва и т.д.).

5. Для инфекционных заболеваний присуща цикличность, начало с общих проявлений инфекции (лихорадка, интоксикация), появление признаков хирургической патологии не с начала болезни, а в процессе ее развития, как один из многих ее проявлений, а также характерный эпидемиологический анамнез.

6. Для улучшения диагностики и дифференциальной диагностики инфекционных и хирургических синдромов необходимо разрабатывать и внедрять в практику стандартные определения случая.

7. Алгоритм диагностики должен идти от диагностики синдрома к определению предположительного случая, далее вероятного и при наличии лабораторно-этиологического подтверждения – подтвержденного случая.

Литература

1. Emerging Infectious Diseases, Vol 11, № 4, 2005.

2. Т.И.Дмитровская Клинико-эпидемиологическая характеристика салмонеллеза в Казахстане, Дис. докт., - Алма-Ата, 1971, - 520 с.

3. Е.С.Гуревич Салмонеллезы (клиника и лечение) // Клин. мед.,- 1957, - № 7, - С. 24-32.

4. А.А. Вальдман Паратифозная инфекция, Ленинград, 1955.- 275 с.

5. А.И. Абрикосов и А.И. Струкова Патологическая анатомия.,Москва,- 1954, - 306 с.

6. А.М.Дмитровский Клиническая характеристика псевдотуберкулеза и иерсиниоза : Дис. канд.- Москва,1985.- 265 с.

7. Степанов В.М., Мека-Меченко Т.В., Дмитровский А.М., и другие Руководство по листериозу (этиология, эпидемиология, патогенез, клиника, лечение и лабораторная диагностика).- Алматы, 1995.- 55 с.

8. Степанов В.М., Безрукова Л.С., Дмитровский А.М. и другие Руководство по клинике, лечению, эпидемиологии, профилактике и лабораторной диагностике пастереллеза.- Алматы, 1993.- 36 с.

9. Дмитровский А.М., Дуйсенова А.К., Сыздыков М.С. и др. Стандартные определения случая особо пасных инфекций.- Алматы 2009б – 500 с.

10. Г.А.Утепбергенова, А.М.Дмитровский Клинико-эпидемиологические проявления сибирской язвы в Южно-Казахстанской области за 1969-2001 гг. // Развитие международного сотрудничества в области развития инфекционных болезней: Материалы международной конференции.- Новосибирск, Россия, 2004.- С. 94.

11. Дмитровский А.М. Проявления чумы при заражении через рот: абдоминальная форма // Профилактика и меры борьбы с чумой: Материалы межгосударственной научной конференции, посвященной 100-летию открытия возбудителя чумы.- Алматы, 1994.- С. 13-15.

12. Дмитровский А.М. Патогенез, клинические проявления, современные принципы лечения и система медицинской помощи больным чумой: Дисс. докт.- Алматы, 1997.- 320 с.

Материалы научно-практической конференции, посвященной Дням КазНМУ. г. Алматы, 3.12. 2009 «Перитониты»

Сравнительная фармакокинетика антибактериальных препаратов при интраабдоминальных инфекциях

Жанпеисова А.А. Ералиева Б.А., ЕркинбековаГ.Б., Низтаева Э.Н., Киекова Б.Х.
Кафедра клинической фармакологии, ЛФК и физиотерапии КазНМУ им. С.Д. Асфендиярова

Резюме. При выборе антибактериальной терапии для лечения интраабдоминальной инфекции, необходимо знать фармакокинетические параметры антибактериальных препаратов для проведения грамотной, эффективной и безопасной терапии.

Тұжырым. Интраабдоминальды инфекцияларды емдеудегі антибактериалды терапияны таңдауда тиімді және қауіпсіз терапияны жүргізу үшін антибактериалды препараттардың фармакокинетикалық көрсеткіштерін ескеру қажет.

Ключевые слова: интраадбдоминальная инфекция, антибактериальная терапия, цефалоспорины,фторхинолоны, карбапенемы, аминогликозиды.

Актуальность проблемы

В настоящее время проблема лечения больных с интраабдоминальной инфекцией остается одной из актуальных в связи с высоким уровнем летальности и большим числом послеоперационных гнойно-септических осложнений. Успех лечения больных обеспечивается комплексом мероприятий, в котором важную роль играет грамотная антибактериальная терапия. Основой выбора антибактериальной терапии являются данные о микробиологической активности препаратов, их переносимости и знание фармакокинетических параметров.

Интраабдоминальные инфекции имеют полимикробную этиологию, состоящую из широкого спектра анаэробных и аэробных микроорганизмов, причем большая роль отводится Грам- энтеробактериям (E. coli, Proteus sp., Klebsiella) псевмомонадам, неспорообразующим анаэробам.

Внедрение цефалоспоринов 3, 4 поколений, указанных в таблице №1, расширило возможности антибактериальной терапии при интраабдоминальных инфекциях.

Таблица 1. Фармакокинетические показатели цефалоспоринов 3 и 4 поколений.

Фармакокинетические параметры	Цефтриаксон	Цефепим 1 г в/в
С мах мг/л	70-80	67-82
Абсолютная биодоступность	40-50	100
Связь с белками %	85-95%	16-19
Период полувыведения, час	5-7 час	1,3- 2,3
Особенности распределения, проникновение через гематоэнцефалический барьер	распределяются во многие органы, ткани, секреты (легкие, почки, печень, мышцы, синовиальную, перикардиальную и перитонеальную жидкость, хорошо проникают через гематоэнцефалический барьер)	
Стационарный объем распределения		18
Общий клиренс	почки 60%	почки 85 %
Метаболизм	нет	нет

Как видно из таблицы, выявлена наиболее абсолютная биодоступность у цефепима (100%). Большинство цефалоспоринов не метаболизируется, исключением является цефатоксим, так как 50% введенной дозы подвергается биотрансформации с образованием активного метаболита дезацетилцефотаксима с антимикробной активностью, что больше в сравнении с цефотаксимом, период полувыведения составляет 1,5 часа. У цефалоспоринов 4 поколения короткий период полувыведения, что требует введения препарата до 3-4 раз в сутки, чтобы обеспечить высокую антимикробную активность. Наиболее длительный период полувыведения у цефтриаксона (5-7 часов), что позволяет введение препарата 2 раза в сутки.

Цефалоспорины 3 поколения (цефотаксим цефтриаксон, цефтазидим), а также цефалоспорины 4 поколения (цефепим) хорошо проникают через гематоэнцефалический барьер. Все цефалоспорины выводятсяя почками (50-60% дозы) в неизменном виде и с желчью (40-50%) в виде неактивных метаболитов.

В клинических исследованиях для лечения интраабдоминальных инфекций применялся цефепим в комбинации с метронидазолом, была доказана эффективность этой комбинации, так как цефепим не эффективен в отношении анаэробных микробов, последняя устраняется добавлением метронидазола.

Цефалоспорины 4 поколения в настоящее время занимают ведущее место при лечении инфекции в стационарных условиях, так как обладают широким спектром антибактериальной активности, хорошие фармакокинетические параметры, низкую токсичность, в то же время имеются ограничения - развитие резистентных к ним штаммов микроорганизмов.

Биполярная структура обеспечивает проникновение молекулы через наружную мембрану, положительный заряд служит проводником молекулы для нахождения благоприятной позиции в пориновом канале бактерии. Аминотиазолин-метокси-иминогруппа обладает более выраженным действием на микробы и придает устойчивость к В-лактамазам. Проникая в микробную клетку, цефалоспорины 4 поколения достигает высоких концентраций в периплазматическом пространстве. Фармакокинетические свойства (быстрое проникновение, низкое сродство, эффект связывания с пенициллином связывающими белками) обеспечивает их активность на Грам-, в том числе штаммов, резистентных к цефалоспоринам 3 поколения.

Цефалоспорины 4 поколения плохо всасываются из желудочно-кишечного тракта, поэтому применяются парентерально. При внутривенном введении терапевтическая концентрация сохраняется в течение 12 часов, что требует применения 2 раз в сутки.

Карбопенемы обладают непревзойденной устоичивостью к бета-лактамазам, Грам-, Грам+, анаэробам. Карбопенемы (имипенем, циластатин, меропенем) обладают активностью в отношении Грам-, Грам+, анаэробам, устойчивы ко всем видам бета-лактамаз.

Таблица 2. Фармакокинетические характеристики карбапенемов

Фармакокинет. параметры	Меропенем	Имипенем
Связывание с белками %	2	13-21
Период полувыведения , час	0,96	0,93
Особенности распределения, проникновение через гематоэнцеалический барьер	Создают высокие концентрации в большинстве органов и тканей, проникают через гематоэнцефалический барьер, при воспалении мозговых оболочек концентрации в спинномозговой жидкости составляют 15-20% уровня в плазме	
Метаболизм	Нет	Инактивируется в почках ферментов дегидропептидазой I, для ингибирования которой необходим циластатин; внепочечный метаболизм 25%
Пути выведения	Почки, 65-79% в неизмененном виде	Почки 70% в неизмененном виде, 25-29% в виде метаболитов

Как видно из таблицы, карбапенемы имеют низкую связь с белками (2-21%), после парентерального введения быстро и в высокой концентрации распределяются в жидкостях и в тканях организма, хорошо проникают через гематоэнцефалический барьер. Меропенем в 65-79% выводится почками в неизменном виде, а 25-29% имипенема выводится в виде метаболитов. Имепенем и меропенем в одинаковых дозах обладают равной клинической эффективностью. Монотерапия карбапенемами является такой же эффективной, как традиционно применяемые препараты и их комбинации.

Показано, по данным различных исследований, что карбапенемы, в частности, меропенем превосходит комбинацию цефуроксима с гентамицином, имепенем-комбинацию ципрофлоксацинна с метранидазолом, цефоперазон/сульбактам-комбинацию клиндамицина с гентамицином

Фторхинолоны (ципрофлоксацин, офлоксацин, экоксацин) получены путем введения в молекулу хинолона одного, двух, трех атомов фтора и отличаются по своим свойствам от нефторированных соединений, которые отличаются широким спектром антимикробного действия, высокой бактерицидной активностью, и хорошими фармакокинетическими показателями, что указано в таблице 3.

Таблица 3. Фармакокинетические показатели фторхинолонов

Фармакокинет. параметры	Спарфолоксацин	Ципрофлоксацин
Связывание с белками %	44	40
Период полувыведения , час	18-20	3-5
Особенности распределения, проникновение через гематоэнцефалический барьер	Создают высокие концентрации в большинстве органов и тканей, проникают через гематоэнцефалический барьер.	
Метаболизм	Нет	Инактивируется в почках ферментов дегидропептидазой I, для ингибирования которой необходим циластатин; внепочечный метаболизм 25%
Пути выведения	Почками	Почками, коррекция дозы при почечной недостаточности.

Как видно из таблицы, фторхинолоны достаточно долго циркулируют в организме, период полувыведения составляет – 5-10 часов, их назначают 2 раза в сутки, у некоторых препаратов (руфлоксацин, моксифлоксацин) период полувыведения значительно больше, что позволяет их применять 1 раз в сутки. Все фторхинолоны метаболизируются, ряд метаболитов обладают некоторой антимикробной активностью, что является положительным моментом.

В тканях фторхинолоны распределяются хорошо, так как имеют высокий объем распределения, хорошо проникают через гематоэнцефалический барьер, создают высокие концентрации в синовиальной и перитонеальной жидкости.

Возможно применение комбинации фторхинолонов с аминогликозидами, цефалоспоринами, пенициллинами, макролидами, метранидалозом.

Рациональная антибиотикотерапия является неотъемлемым компонентом лечения интраабдоминальных инфекций, но в условиях широкого распространения антибиотикорезистенстности ее рациональное проведение сложная задача.

Таким образом, при назначении антибактериальных препаратов должен быть рациональный подход с учетом фармакокинетических показателей.

Литература

1. Кукес В.Г., Стародубцев А.К. Клиническая фармакология и фармакотерапия. 2-е издан, исправ.-М. ГЭОТАР-Медиа, 2006г.-640 стр (Серия XX1 век).
2. Кукес В.Г. Клиническая фармакология .2004.
3. Евтихов Р.М, М.Е Путин. Клиническая хирургия. М. 2005.
4. Зординова К.А. Современные аспекты использования фторхинолонов в клинической практике. Методические рекомендации для врачей. Алматы 2007 год.

Влияние санаций брюшной полости супероксидисмутазой на развитие эндогенной интоксикации при перитонитах

Проф. Гараев Г.Ш., проф. Султанов Г.А., Гасымов А.Ш., к.м.н. Гасанов М.Д., к.м.н. Дадашова Н.Р.
НИЦ (директор з.д.н. проф. Г.Ш.Гараев)

Резюме. *Исследования проводились у 19 больных с перитонитом после проведенных операций. Изучалось влияние промывания брюшной полости раствором супероксидисмутазы на течение и развитие эндогенной интоксикации при перитоните в токсической фазе. У 10 больных брюшная полость промывалась физраствором с фурацилином, а 9 больным, помимо этого, добавлялся раствор супероксидисмутазы.*
Результаты исследований показали, что добавление супероксидисмутазы усиливает ингибирование интенсивности перекисного окисления липидов (имеющихся в перитонеальном экссудате) и приводит к быстрому снижению повышебнных маркеров эндотоксикоза в послеоперационном периоде.

Среди острых хирургических заболеваний органов брюшной полости перитонит занимает особое место. Он наиболее часто встречается и в большинстве случаев заканчивается летальным исходом. Несмотря на то, что в последнее десятилетие в хирургическую практику внедряются новые диагностические и лечебные технологии, смерть от перитонита имеет довольно высокий процент (А.Г. Кригер с соавт., 2001;, Ю.В. Стручков, И.В. Горбачева 2007).

Ученые считают, что основной причиной летальных исходов является полиорганная недостаточность, вызванная развитием эндогенной интоксикации (Г.Б. Исаев, С.И. Алиев 1994; Б.Р. Гельфанд с соавт., 1997; Эолдстеин 2005). Доказано, что степень развития эндогенной интоксикации (ЭИ) в послеоперационном периоде в значительной степени зависит от качества санации брюшной полости (Э.А.Алиева 2005; Б.К. Шуркалин с соавт., 2007). Исходя из этого, усовершенствование существующих методов санации брюшной полости занимает особое место в хирургии (В.К. Гостишев с соавт., 1992; А.П. Чадаев, А.И. Хрипун 2003). В связи с этим предложены различные составы растворов для санации брюшной полости. Однако большинство этих растворов рассчитаны для ликвидаций патогенной микрофлоры, накопившихся в брюшной полости.

НИЦ Азербайджанского медуниверситета установлено, что в перитонеальном экссудате (возникающем при перитоните), имеется большая концентрация продуктов перекисного окисления липидов (ПОЛ) и других метаболитов. Учитывая их роль в развитии ЭИ, нами была поставлена цель ингибировать продукты ПОЛ в перитонеальном экссудате.

Исследования проводились на 19 больных, оперированных в токсической фазе перитонита. Больные разделены на 2 группы.

В 1-й группе, 10 больных, во время операции, а также в послеоперационном периоде, санация брюшной полости проводилась физраствором и раствором фурацилина.

У больных 2-й группы, 9 больных, брюшную полость обрабатывали тем же методом, однако дополнительно промывали раствором супероксидисмутазы (СОД).

Всем больным под интубационным наркозом проводилась срочная операция для ликвидации причины перитонита. Эвакуировалось перитонеальное содержимое из брюшной полости. Затем брюшная полость промывалась до появления «чистой воды», устанавливалась дренажная трубка в обоих подвздошных ямках и ушивалась брюшная полость послойно.

Таблица 1.

№	Этиологические факторы	Число больных	
		1-ая группа	2-ая группа
1	Перфорация язвы желудка	2	1
2	Перфорация желчного пузыря	3	1
3	Панкреонекроз	-	1
4	Перфоративный аппендицит	1	3
5	Непроходимость тонкой кишки	4	3
6	В с е г о	10	9

Причины перитонита представлены в таблице 1.

Содержимое, взятое из брюшной полости, обработано методикой, разработанной НИЦ Азербайджанского медуниверситета. В полученном эксудате определен МДА (по методу Ужщийама, Мижщара 1978), ДК (по методу И.Д. Стальная 1997), общая антоксидантная активность (по методу Е.В. Спектор с соавт., 1984). Кроме того, МДА и ДК определялись в крови тем же методом.

Контроль за развитием ЭИ проводился, кроме клинических проявлений, также определением содержания креатинина, остаточного азота, мочевины, общего билирубина, общего белка, альбумина в крови с помощью автоматизированного закрытого микроанализатора финского производства стандартным набором реактивов, выпускаемых Чешской республикой. Концентрация средней молекулы пептидов (СМП) также определялась с помощью стандартных наборов, производимых Чехией. Измерение оптической плотности проводили спектрофотометром (длиной волны 254 нм).

Результаты исследований показали, что в перитонеальном экссудате, взятом из брюшной полости во время операции,у больных 1-ой группы концентрация МДА была 1,68±0,13 н мол/мг, ДК 3,44±0,18 н мол/мг-а, ОАА 24,87±0,53%. Полученные данные свидетельствуют о том, что в токсической фазе перитонита в содержимом брюшной полости концентрируется достаточное количество продуктов ПОЛ, которые являются пусковыми факторами ЭИ.

Через день после операции (экссудаты взяты из дренажной трубки) концентрация МДА имела тенденцию к снижению, она составляла 1,65±0,14 н мол/мг. Концентрация ДК увеличивалась на 7% (М±м = 3,68±0,24 н мол/мг) по сравнению с предыдущими днями. ОАА тоже увеличивалась на 10%.

Таким образом, промывание брюшной полости способствовало удалению токсических продуктов. Однако продукты перекисного окисления липидов (МДА) составляли ту же концентрацию, которая имелась до промывания брюшной полости. Тем не менее, имелась и положительная динамика, которая выражалась увеличением антиоксидантной активности.

3-й день после операций концентрация МДА вновь увеличивалась и достигала 1,66±0,14 н мол/мг. Правда, величина концентрации СМП была не очень велика. Однако имелась тенденция к увеличению. В отличие от

МДА, концентрация ДК продолжала увеличиваться. По сравнению с исходной (во время операций), уровень этой разницы составлял почти 28%. Также в значительной степени (на 45%) увеличивалась ОАА. Следовательно, на 3-й день концентрация ДК стала 4,39±0,43 н мол/мг, общая антиоксидантная активность 36,01±2,44 н мол/мг.

Таким образом, промывание брюшной полости растворами фурацилина и физраствора способствует увеличению антиоксидантной активности. Однако, несмотря на это, концентрация МДА существенно не изменялось.

В результате исследований нами было установлено, что до операции среднее количество некоторых показателей (общий билирубин, общий белок, альбумин, креатинин) токсикоза были в пределах нормы. Однако у 50% больных содержание билирубина, у 40% больных креатинина было выше нормы. Также у 50% больных содержание общего белка и альбумина было ниже нормы.

Другие маркеры токсикоза (остаточный азот, мочевина, СМП, МДА и ДК) были повышены у всех поступавших больных (таб.2). Так, повышение содержния остаточного азота и мочевины составляло 12%, ДК 15%, МДА 14%, СМП 46,5%. Причем повышение остаточного азота и мочевины отмечалось у 60% больных. А концентрация СМП, МДА и ДК у всех наблюдавшихся больных.

Через день после операций в содержании общего билирубина, общего белка, альбумина, остаточного азота, мочевины и креатинина существенных изменений не обнаружено. Тем не менее, происходила нормализация содержания альбумина у 60% больных, мочевина – у 50%. Однако, концентрация средней молекулы пептидов повышалась на 6%, МДА на 4% и ДК на 8%.

Все это свидетельствует о том, что, несмотря на ликвидацию причин перитонита, продолжалось развитие эндотоксикоза. Увеличение концентраций продуктов ПОЛ мы связывали с достаточно высоким количеством его содержания в перитонеальном экссудате. Полагаем, что резорбция из перитонеального экссудата в кровь токсических продуктов, в том числе продуктов ПОЛ, способствует его высокой концентрации в крови.

Таблица 2.Динамика изменений показателей эндогенной интоксикации в крови больных, входящих в 1-ю группу

№	Маркеры	Статистические показатели	Время контроля		
			До операции	Через 1 день	Через 3 дня
1	Общий билирубин мкмол/л	мин	8,7	8,7	20
		мах	23,3	23,2	23
		м±м	19,34±1,38	19,18±1,36	21,48±0,45
2	Общий белок г/л	мин	57	57	58
		мах	81	81	62
		м±м	66,5±2,65	66,2±2,74	59,6±0,81
3	Альбумин г/л	мин	32,1	32	32,6
		мах	48	48	35
		м±м	38,2±1,7	38,83±1,91	33,98±0,54
4	Мочевины ммол/л	мин	5,4	5,4	8,2
		мах	12,8	13	12,4
		м±м	9,3±0,71	9,21±0,74	10,22±0,6
5	Остаточн. азот ммол/л	мин	15,2	14,6	16,1
		мах	23,7	24	23,2
		м±м	18,27±0,91	18,05±0,97	19,13±1,11
6	Креатинин мкмол/л	мин	61	61	83,6
		мах	87,1	87	86
		м±м	74,29±3,32	74,14±3,33	84,57±0,73
7	СМП й.е.	мин	0,7	0,74	0,63
		мах	1,14	1,2	1,1
		м±м	0,87±0,05	0,93±0,05	0,84±0,05*
8	МДА н мол/л	мин	11	11,8	11,2
		мах	13,6	14	14
		м±м	12,14±0,24	12,59±0,24	12,23±0,29
9	ДК н мол/л	мин	3,8	4	3,7
		мах	5	5,3	5,3
		м±м	4,26±0,12	4,59±0,14	4,44±0,17

P > 0
*P <0,05

На 3-и сутки после операции содержание общего билирубина определялось у 6 больных. Из них у 2-х (30%) содержание общего билирубина снижено до нормы, у 4-х (60%) оставалась повышенным. Однако, следует отметить, что среднее содержание общего билирубина было снижено на 11% по сравнению с уровнем дооперационного периода.

Определение общего белка и альбумина показало, что их средние арифметические показателей увеличивались на 10% и 11% соответственно. Однако, несмотря на это, уровень обоих показателей белкового обмена не доходил до нормы. В отличие от этих показателей содержание мочевины и остаточного азота в крови увеличивалось на 9% и 10% соответственно. Можно сказать, что увеличение содержания мочевины и остаточного азота отмечалось у 83% больных. Только у одной больной эти показатели нормализовались, которые составляют 17% наблюдаемых.

Уровень креатинина нормализовался у 7 больных. Поэтому определение его содержания проводилось у 3-х больных. Следует отметить, что у всех троих было повышено содержание креатинина на 14% по сравнению с дооперационным периодом.

Концентрация СМП по сравнению с дооперационным периодом было уменьшено на 4%. Однако, несмотря на это, у всех 10-и больных уровень СМП в крови был выше нормы.

Продукты ПОЛ тоже сохраняли высокую концентрацию по сравнению с нормой. Правда, повышение МДА по сравнению с дооперационным периодом было незначительно. Однако концентрация ДК составляла 4%.

Таким образом, результаты наших исследований показали, что промывание брюшной полости физраствором и раствором фурацилина не способствует нормализации уровня продуктов ПОЛ и СМП в крови. Следовательно, продолжается ЭИ.

У 9-ти больных, входивших во 2-ю группу, взяты перитонеальные эксудаты во время операции и концентрация МДА и ДК была повышена у всех больных. Средний арифметические показатели МДА составляли 2,52±0,14 н мол/мг, ДК 3,24±0,13 н мол/мг. Уровень ОАА составлял 24,17±0,47%.

Через день после дополнительной санации брюшной полости раствором СОД значительно уменьшились продукты ПОЛ и увеличилась общая антиоксидантная активность в перитонеальной жидкости. Уменьшение концентрации на 23% (по сравнению с дооперационным периодом) составляло 1,94±0,11 н мол/мг ($p < 0,05$).

Концентрация ДК увеличилась на 63% (5,28±0,37 н мол/мг; $p < 0,001$), общая антиоксидантная активность – на 12% (27,94±1,18 н мол/мг; $p < 0,05$).

Через 3 дня в перитонельном экссудате, взятой из дренажной трубки, концентрация МДА была снижена на 70% (0,77±0,07 н мол/мг; $p < 0,001$), увеличилась концентрация ДК на 211% (10,09±0,68 н мол/мг; $p < 0,001$) и общая антиоксидантная активность на 67% (38,8±2,08% ; $p < 0,05$).

Таким образом, результаты наших исследований показали, что дополнительное промывание брюшной полости раствором супероксидисмутазы в значительной степени повышает антиоксидантную активность, тем самым уменьшает интенсивность ПОЛ.

До операции в крови содержание общего билирубина и креатинина достигало верхней границы нормы (табл. 3). Однако у 6 больных (67%) содержание общего билирубина (44%) и креатинина были выше нормы. Содержание общего белка и альбумина тоже было в норме. Однако общий белок (57% больнх), альбумины (43% больных) были ниже нормы. Содержание мочевины и остаточного азота было выше нормы на 6% и 5% соответственно. Также отмечено повышение концентраций СМП на 8%, МДА на 3%, ДК на 2%.

Через день после операций происходило уменьшение содержания общего билирубина на 4%. У 33% больных происходила нормализация содержания общего билирубина в крови. У остальных больных сохранялось выше нормы. Наряду с этим, существенных изменений со стороны содержания общего белка и альбумина не отмечалось. Содержание мочевины и остаточного азота было снижено на 8% и 2% соответственно. У больных (44%) даже отмечена нормализация, а у 56% больных высокий уровень мочевины в крови сохранялся. Более выраженные изменения отмечены со стороны СМП, МД и ДК. Указанные показатели токсикоза снижены на 7%, 5% и 1% соответственно. Однако, несмотря на это, у всех больных сохранялся высокий уровень по сравнению с нормой.

Таблица 3. Динамика изменения содержания маркеров эндогенной интоксикации у 2-ой группы больных

№	Маркеры	Статистические показатели	Время контроля		
			До операции	Через 1день	Через 3 дня
1	Общий билирубин мкмол/л	мин	8,7	8,7	20
		мах	23,3	23,2	23
		м±м	19,34±1,38	19,18±1,36	21,48±0,45
2	Общий белок г/л	мин	57	57	58
		мах	81	81	62
		м±м	66,5±2,65	66,2±2,74	59,6±0,81
3	Альбумин г/л	мин	32,1	32	32,6
		мах	48	48	35
		м±м	38,2±1,7	38,83±1,91	33,98±0,54
4	Мочевины ммол/л	мин	5,4	5,4	8,2
		мах	12,8	13	12,4
		м±м	9,3±0,71	9,21±0,74	10,22±0,6
5	Остаточн. азот ммол/л	мин	15,2	14,6	16,1
		мах	23,7	24	23,2
		м±м	18,27±0,91	18,05±0,97	19,13±1,11
6	Креатинин мкмол/л	мин	61	61	83,6
		мах	87,1	87	86
		м±м	74,29±3,32	74,14±3,33	84,57±0,73
7	С М П й.е.	мин	0,7	0,74	0,63
		мах	1,14	1,2	1,1
		м±м	0,87±0,05	0,93±0,05	0,84±0,05*
8	М Д А н мол/л	мин	11	11,8	11,2
		мах	13,6	14	14
		м±м	12,14±0,24	12,59±0,24	12,23±0,29
9	Д К н мол/л	мин	3,8	4	3,7
		мах	5	5,3	5,3
		м±м	4,26±0,12	4,59±0,14	4,44±0,17

На 3-и сутки, за исключением общего билирубина, у остальных показателей зарегистрированы значительные изменения (табл. 3).

Уровень общего билирубина повышен на 2%. У 5 больных (56%) из 9 отмечен нормальный уровень общего белка и альбумина. Однако у 4-х больных содержание общего белка было ниже нормы на 7%, альбумина на 8%. Также нормализовалось содержание мочевины в крови у 4-х больных (44%), а остаточный азот у 3-х больных (33%). У остальных больных содержание мочевины и остаточного азота было повышенным по сравнению с нормой на 18% и 11% соответственно. Нормализовалось содержание креатинина в крови у 5 больных (56%). У остальных больных содержание креатинина в крови было выше нормы на 4%.

Концентрация СМП была повышена у 8 (89%) больных. Только у одного больного она снизилась до нормы, которая составляла 11%. Однако, по сравнению с дооперационным периодом она снизилась на 21%. По сравнению с нормой было повышено на 25%. Определенные сдвиги были отмечены со стороны концентраций МДА и ДК. Они снизились на 8%, а по сравнению с нормой оставались повышенными на 8%. Кроме того, если концентрация МДА была повышенной у 8 обследованных больных, то у 33% больных концентрация ДК нормализовалась.

Таким образом, результаты наших исследований показали, что промывание брюшной полости раствором супероксидисмутазы способствует ингибированию интенсивности ПОЛ, имеющихся в перитонеальном эксудате, в результате чего ее резорбция в кровь относительно уменьшилась. Благодаря этому в циркулирующей крови уменьшилось содержание продуктов перекисного окисления липидов и тем самым уменьшился риск их повреждающего действия на жизненно важные органы. Следовательно, создаются условия предупреждения развития полиорганной недостаточности.

Литература

Алиева Э.А. Причина внутрибрюшинных осложнений при перитоните в послеоперационном периоде и пути их устранения. Хирургия. Баку. 2005 №2, с.98-101

Гельфанд Б.Р., Гологорский В.А., Бурневич С.З. Абдоминальный сепсис: современный взгляд на нестареющую проблему. Вестн. интенсивной терапии, 1997 №1, с.73-79

Гостищев В.К., Сажин В.П., Авдовенко А.А. Перитонит. М.: Медицина 1992, 224с.

Исаев Г.Б., Алиев С.И. Перитонит. Баку, Азернешр, 1994, 312с.

Кригер А.Г., Шуркалин Б.К., Горский В.А. и др. Результаты и преспективы лечения распространенных форм перитонита. Хирургия 2001 №8, с.8-12

Спектор Е.В., Ананенко А.А., Политова Л.Н. Метод определения антиокислительной активности сыворотки крови. Лаб. дело, 1984, №1, с.26-28

Стальная И.Д. Метод определения дисновый коньюгации ненасыщенных высших жирных кислот. Современные методы в биохимии. М.: Медицина 1997, с.63-64

Стручков Ю.В., Горбачева И.В. Оценка тяжести течения послеоперационного перитонита. Хирургия 2007 №7, с.12-15

Чадаев А.П., Хрипун А.И. Перитонит и внутрибрюшное давление. Патогенетические аспекты. Диагностика и лечебная тактика. М.2003, 150с.

Шуркалин Б.К., Фаллер А.П., Горский В.А. Хирургические аспекты лечения распространенного перитонита. Хирургия 2007 №2, с.24-28

Ужщийама М., Мижщара М. Детерминатион оф малондеалдещйде ин тиссуес бй тщиобрабитуре ажид тест. Бтожщем. 1978 №1. п.271-278

Хирургическое лечение поражений брахиоцефальных артерий при мультифокальном атеросклерозе

Коспанов Н.А.
Национальный научный центр хирургии имени А.Н.Сызганова

Мультифокалды атеросклероз барысындағы брахиоцефалды артериялардың зақымданудың хирургиялық емдеуі.
Қоспанов Н.А.
А.Н. Сызғанов атындағы Ұлттық ғылыми хирургиялық орталық.
Зерттеудің мақсаты: Брахиоцефалды артерияларының жанамаласқан атеросклерозбен зақымданған науқастарды хирургиялық емдеудің нәтижелерін анықтау.
Мәліметтер мен әдістер: қолқа, оның бұтақтарының және басқа артериалды бассейндердің жанамаласқан зақымдануындағы 198 науқастың хирургиялық емдеудің нәтижелері зерттелді.
Нәтижелер мен талқылау: қолқаның доғасының бұтақтардың зақымдануы 198 науқастың (100%) ішінде 188-іне операция жасалды. Барлығы 335 операция жасалынды, оның ішінде 294 көп сатылы түрде, ал 41-і бір сатылы түрде жасалынды.
Тұжырым: Мультифокалды атеросклерозы бар науқастарды жақсы емдеу үшін тексеру және емдеу жүйелеу керек. Брахиоцефалды артерияларының жанамаласқан атеросклерозбен зақымданған науқастарға көп сатылы түрде хирургиялық тактиканы қолданған жөн.

По определению ВОЗ (2004 г.), церебральный инсульт является чрезвычайно важной медицинской и социальной проблемой (1, 2). В смертности, вызванной болезнью системы кровообращения в целом, доля цереброваскулярных заболеваний составляет 36,6%. По данным Российского регистра инсультов, ежегодное количество инсультов в стране достигает 450 тыс. (Скоромец А.А., 1997; Гусев Е.И., 2003). Из них до 60% остаются инвалидами. У больных, перенесших инсульт, повторные инсульты возникают в течение последующих трех лет. В структуре этиологии цереброваскулярных заболеваний ведущее место занимает (до 80%) атеросклероз. При этом в 80% случаев поражения локализуются экстракраниально и лишь 20% интракраниально (Спиридонов А.А., Лаврентьев А.В., Морозов К.М., Пирцхалаишвили З.К., 2000, А.В. Покровский с соавт. 2004).

Хирургическое лечение стенозирующих поражений ветвей дуги аорты позволяет в значительной степени уменьшить возможность развития инсульта, повысить качество жизни многочисленного контингента больных и занимает очень важное место в системе оказания медицинской помощи (3).

Асимптомные больные со стенозами ветвей дуги аорты попадают в поле зрения врачей по поводу поражения других сосудистых бассейнов: коронарного, почечного, артерий нижних конечностей, аневризм аорты. В ряде сообщений частота подобных сочетаний достигает 50-60% (1, 2). В настоящее время в большинстве случаев таким больным оперативные вмешательства на ветвях дуги аорты выполняются первым этапом перед реконструкцией других магистральных сосудов. Однако до настоящего времени многие тактические аспекты этой проблемы остаются дискутабельными. Поэтому в последние годы особое внимание уделяется диагностике и лечению больных с сочетанными атеросклеротическими поражениями коронарных, брахиоцефальных артерий и ветвей терминального отдела аорты (Вагнер Е.А., 1992; Покровский А.В., Зотиков А.Е., 1996; Казанчян П.О., Попов В.А., Алуханян О.А.; Амбатьелло С.Г., 2000).

Все вышеизложенное свидетельствует об актуальности выбранного направления исследования и необходимости совершенствования хирургического лечения.

Цель исследования –

оценить результаты хирургического лечения сочетанных поражений брахиоцефальных артерий при атеросклерозе.

Материал и методы

Работа основана на изучении результатов обследования и хирургического лечения 198 больных с сочетанным поражением ветвей дуги аорты и других артериальных бассейнов пролеченных в ННЦХ им. А.Н. Сызганова с 1998 по 2009 годы. Все больные были мужского пола, возраст больных варьировал от 41 до 78 лет. У всех пациентов было выявлено поражение ветвей дуги аорты с клиникой цереброваскулярной недостаточности различной степени. Длительность клинических проявлений заболевания составила от 1 года до 29 лет. Всем больным помимо общеклинических методов исследования было выполнено дуплексное сканирование, рентгеноконтрастная ангиография, при наличии показаний компьютерная томография и/или магнитнорезонансная томография головного мозга.

Результаты и обсуждение

Анализ результатов обследования пациентов показывает следующую частоту поражений различных артериальных бассейнов (Рисунок 1).

У 198 (100%) больных было выявлено поражение ветвей дуги аорты. При оценке неврологического статуса мы придерживались классификации А.В. Покровского (Рисунок 2.). Как видно, пациентов в стадии хронической сосудистой мозговой недостаточности было большинство.

Из 198 больных 188 больных были оперированы. Всего выполнено 335 операции, из них 294 поэтапно, а 41 операция выполнена одномоментно. Каждому больному выполнено от одного до 4 оперативных вмешательств. На одного больного выполнено 1,78 операции. В зависимости от количества операций пациенты распределились, как указано на рисунке 3. Одна операция выполнена 65 (34,6%) пациентам, из них 41 (22%) пациент перенес одномоментую операцию. Две операции выполнено у 102 (53%) пациентов, три операции – у 18 (10%) пациентов, а четыре операции - 3 (2%) пациентов.

В этапном порядке на бассейне ветвей дуги аорты выполнено 138 реконструктивных вмешательств, из них у 108 больных - каротидная эндартерэктомия, у 25 - сонно-подключичное шунтирование, 2 случая формирования левого брахиоцефального ствола, 2 пациентам выполнен общесонно-позвоночный анастомоз, и 1 больному выполнено подключично-бисонное шунтирование. Надо отметить, что в данной группе в 12 случаях каротидная эндартерэктомия, как этапная операция, была выполнена, не выписывая из стационара, то есть за один период госпитализации.

Клинический пример

Пациент О., 74 лет, госпитализирован с жалобами на периодические головокружения, перемежающуюся хромоту, возникающую при ходьбе на расстоянии 20-30 м., чувство онемения, зябкости обеих стоп. Из анамнеза: болеет в течение многих лет. Перенес 2 операции, в 2000 году – АБАШ, в 2001 году – каротидная эндартерэктомия справа. В 1998 г. установлен электрокардиостимулятор. В марте 2009 г. перенес ОНМК по ишемическому типу в бассейне средней мозговой артерии справа. Страдает сахарным диабетом 2 типа с 2008 г. Пациент обследован, заключение ультразвукового дуплексного сканирования**:** «Атеросклероз. Стеноз общей, внутренней, наружной сонных артерий слева. Тромб в просвете ВСА справа. Состояние после АББШ, протезы проходимы. Снижение кровотока в левой голени». Ангиографическое исследование показывает, что аорто-бедренные бифуркационные шунты полностью проходимы, имеется стеноз шейной части ВСА до 80% с обеих сторон (рисунок 4), левой почечной артерии до 60%. Облитерирующий атеросклероз артерии нижних конечностей.

Рисунок 1. Распределение поражений различных артериальных бассейнов.

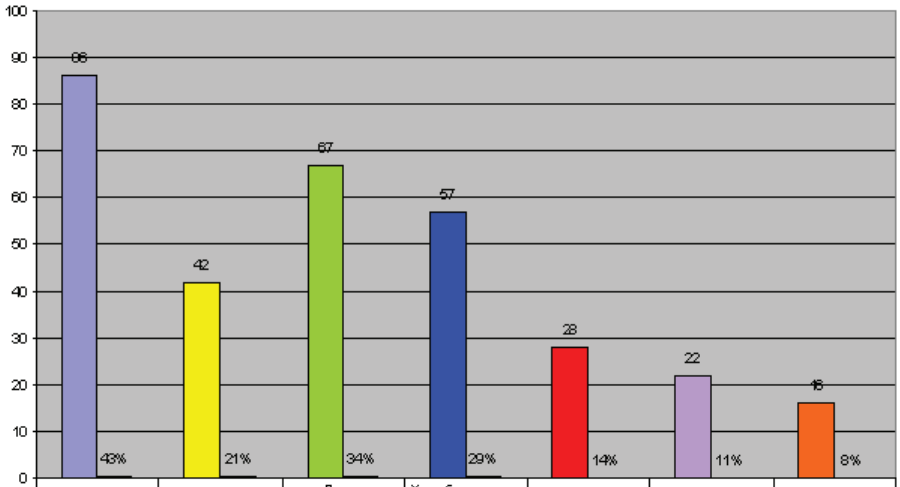

	АГ	Язвенная б-нь ЖКТ	Другие хр.воспалит.заболевания ЖКТ	Хр.заб-ния почек и мочевыводящих путей	Сахарный диабет	Хр.неспец.заболевания легких	Варикозная болезнь
Сопутствующие заболевания	86	42	67	57	28	22	16
процент	43%	21%	34%	29%	14%	11%	8%

Рисунок 2. Распределение пациентов по классификации А.В. Покровского.

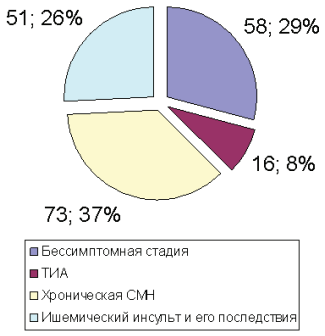

Рисунок 3. Распределение пациентов по количеству выполненных операций.

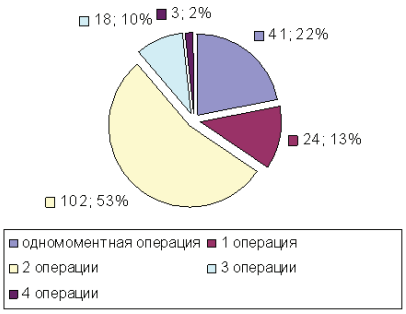

Первым этапом пациенту было выполнена *каротидная эндартерэктомия справа* (рисунок 5). Ближайший послеоперационный период протекал без осложнений, признаков неврологического дефицита не наблюдалось. На 9-е сутки после операции вторым этапом была выполнена *каротидная эндартерэктомия слева*. Интраоперационно при ревизии внутренняя и наружная сонные артерии на грани окклюзии за счет изъязвленной атеросклеротичес-

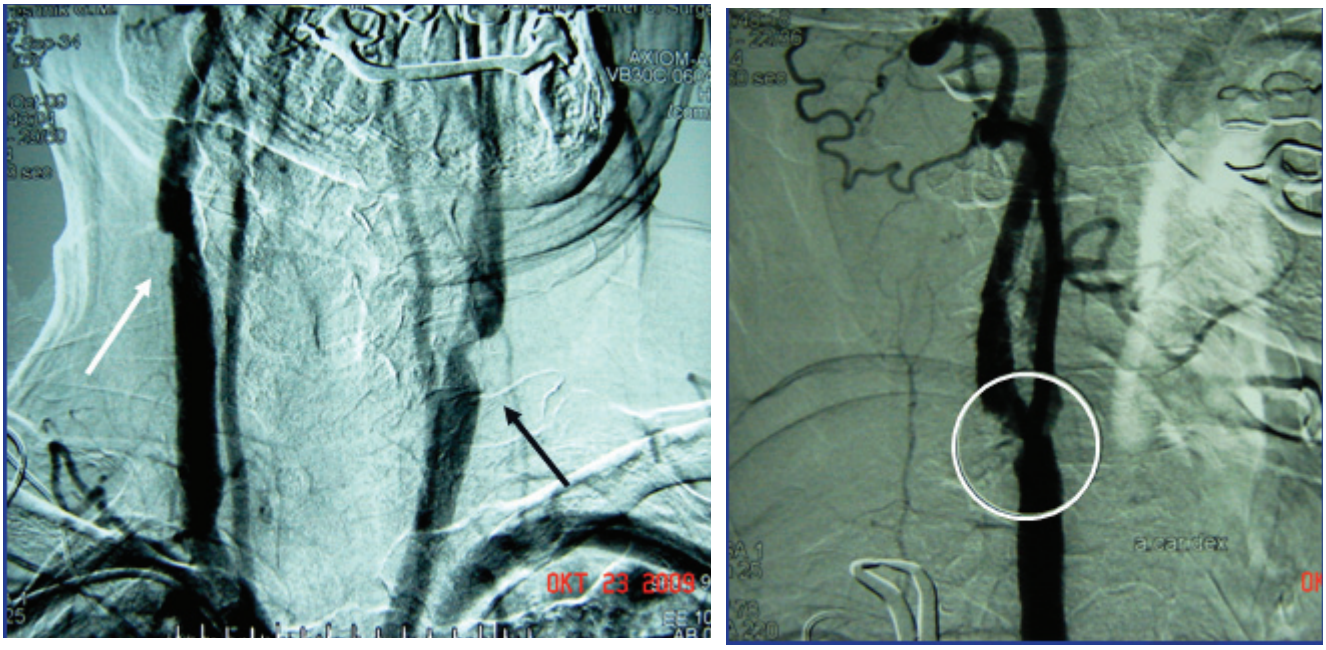

Рис. 4. Ангиограмма. Критический (до 80%) стеноз шейной части обеих сонных артерий (рис. слева). Стеноз до 80% правой внутренней сонной артерии (рис. справа)

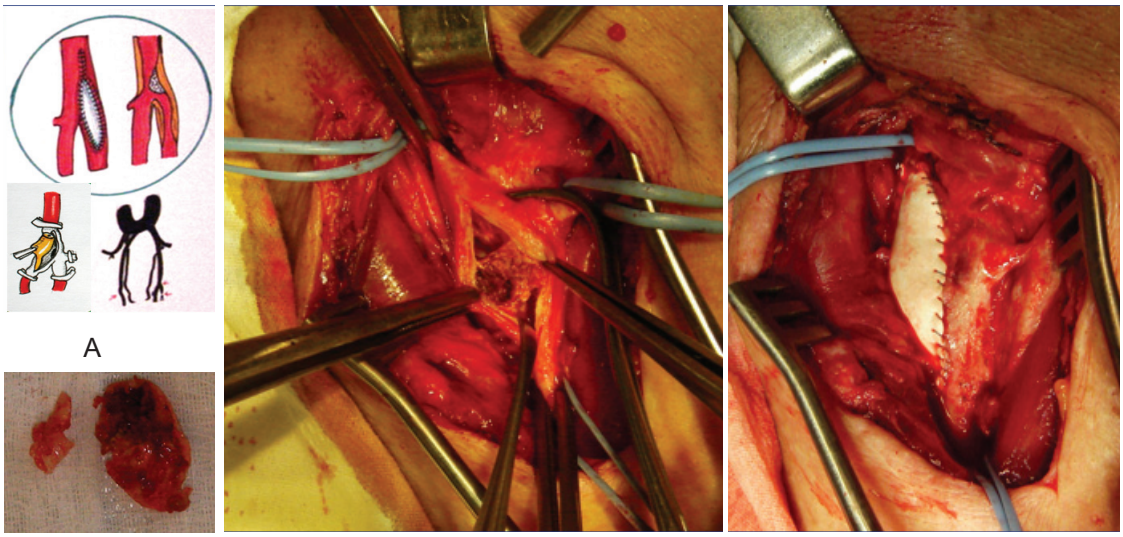

А Г Б В

Рис. 5. Схема каротидной эндартерэктомии (а). Интраоперационное фото. Изъязвленная атеробляшка, резко стенозирующая просвет ВСА (б). Бляшка удалена единым блоком, выполнена боковая пластика ВСА синтетической заплатой Гортекс (в). Удаленная атеробляшка (г).

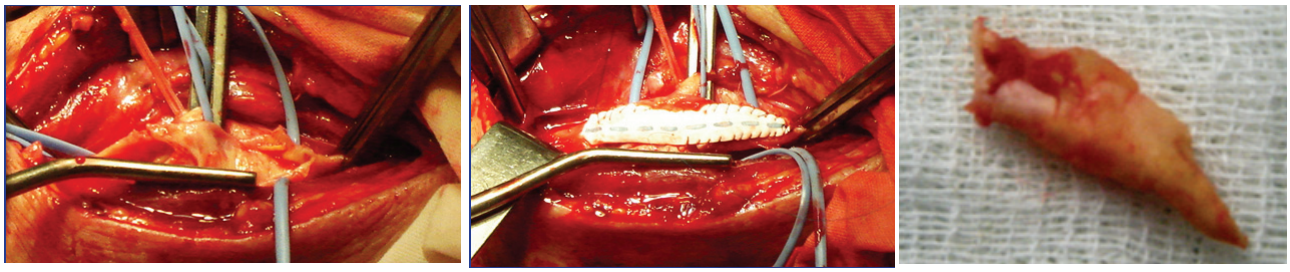

А Б В

Рис. 6. Интраоперационное фото. Изъязвленная атеробляшка, резко стенозирующая просвет ВСА (а). Бляшка удалена единым блоком, выполнена боковая пластика ВСА синтетической заплатой Гортекс (б). Удаленная атеробляшка (в).

кой бляшки (рисунок 6), последняя распространяется на ВСА выше бифуркации на 1,5 см, дополнительно выделена проксимальнее. Послеоперационный период протекал без осложнений. Головные боли, головокружения прекратились. В отделении проводилась комплексная терапия, на фоне которой увеличилась дистанция безболевой ходьбы, стопы потеплели. На 6-сутки пациент выписан для дальнейшего лечения в амбулаторных условиях удовлетворительном состоянии.

Рисунок 7. Одномоментные операции.

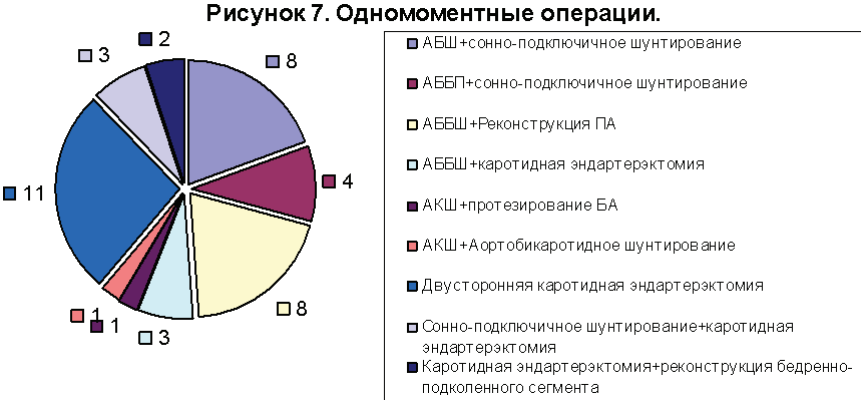

Сонно-подключичное шунтирование выполнено 25 больным. В качестве трансплантата аутовена использована у 8 больных. Во всех случаях показанием к хирургическому лечению явилось наличие синдрома обкрадывания с клиникой вертебробазилярной недостаточности.

Одномоментные хирургические вмешательства (рисунок 7) в двух артериальных бассейнах выполнялись после определения степени приоритетности как вынужденная мера у больных с тяжелым конкурирующим поражением. При этом преобладали сочетания операций на аорто-подвздошной зоне и брахиоцефальных артериях (31 больной из 41). В одном случае одному больному аортобикаротидное шунтирование выполнено одномоментно с реваскулиризацией миокарда. Одномоментных сочетанных операции на ветвях дуги аорты выполнено всего 32 больным. Каротидная эндартерэктомия во всех случаях выполнена в классическом варианте.

Осложнения

Непосредственно после первого этапа хирургического лечения на брахиоцефальных артериях ишемический инсульт, приведший к летальному исходу, наблюдался у одного больного. Причиной смерти явилась материальная эмболия из бляшки во время выполнения эндартерэктомии. Послеоперационные кардиальные осложнения, такие как инфаркт миокарда, нарушения ритма, наблюдались у 5 больных. Кровотечение из послеоперационной раны, требовавшее проведения повторной операции в виде ревизии

раны и удаления гематомы, наблюдалось у 2 больных, лимфорея у 1 больного, травматизация черепно-мозговых и дифрагмальных нервов у 4 больных.

После второго этапа оперативного лечения на брюшной аорте и артериях нижних конечностей ишемического инсульта не было. Повторная операция по поводу кровотечения из зоны операции выполнено 5 больным. Тромбоз протеза наблюдался у 7 больных. У 2 больных по причине неудовлетворительного состояния приемного русла после неоднократных попыток тромбэктомий выполнена ампутация конечности. Послеоперационные кардиальные осложнения наблюдались у 16 больных. Из-за инфаркта миокарда умерло 3 больных.

После одномоментных реконструкций двух артериальных бассейнов инсульта не наблюдалось. Инсульт имел место у 2 больных после двусторонней одномоментной каротидной эндартерэктомии. Причиной инсульта у 1 больного был заворот дистального сегмента внутренней сонной артерии. В другом случае у больного на 7-сутки после операции появилась клиника несостоятельности швов. Больной был повторно оперирован, после операции был констатирован ишемический инсульт, приведший к смерти. Послеоперационные кардиальные осложнения наблюдались у 5 больных. Один больной умер от инфаркта миокарда. Эвентерация кишечника после операции развилась у 1 больного, нагноение послеоперационной раны у 2, лимфорея из области дистальных анастомозов наблюдалось у 3 больных.

Вывод

Для успешного лечения больных с мультифокальным атеросклерозом необходимо систематизировать программу обследования и лечения больных. При сочетанном поражении брахиоцефальных артерий целесообразно проводить поэтапную тактику лечения.

Список литературы

1. Покровский А.В., Зотиков А.Е. Перспективы и действительность в лечении атеросклеротического поражения аорты.-М.- 1996.

2. Белов Ю.В., Кузьмин А.Л. Каротидная эндартерэктомия под местной анестезией у больных с изолированными, множественными и сочетанными поражениями брахиоцефальных артерий //Ангиология и сосудистая хирургия №3/2002г.

3. Фокин А.А., Прык А.В. Реконструктивные операции на сонных артериях без ангиографии.-М., 2006.-192 с.

Применение гольмиева ИАГ-лазера (Ho:YAG) при окклюзирующих камнях мочеточников у беременных

Шалекенов Б.У., Гильязов А.Х., Анафин Т.Г., Куандыков Е.А., Танекеев Р.У.
Алматинский государственный институт усовершенствования врачей, кафедра урологии
УДК: 616.6-089-03

Целью нашей работы является определение эффективности использования гольмиева лазера при дроблении оклюзирующих камней мочеточников у беременных женщин. За 2008г в нашей клинике прооперировано 7 женщин на сроках беременности от 25 до 32 недель с оклюзирующими камнями мочеточников разной локализации и размера, причем у 4 пациенток осложненные острым серозным пиелонефритом. Оперативное лечение произведено по причине не купирующихся приступов почечной колики и безуспешной попытки катетеризации мочеточника. Всем 7 больным была произведена контактная литотрипсия с использованием гольмиева лазера. Операционных и послеоперационных осложнений не наблюдалось. Использование гольмиева лазера при дроблении оклюзирующих камней мочеточника у беременных, в том числе и с развитием обструктивного (калькулезного) серозного пиелонефрита в комплексе с адекватной антибактериальной, дезинтоксикационной терапией позволяет достичь лучших результатов по сравнению с другими методами лечения.
Ключевые слова: гольмиевый лазер, мочекаменная болезнь у беременных, эндоскопическое лечение.

Біздің жұмысымыздың негізгі мақсаты жүкті әйелдердің несеп жолындағы кептелген тастарын майдалаудағы гольмий лазерін пайдалану әсерін анықтау. 2008 жылы біздің ауруханада орналасуы әртүрлі және әртүрлі колемді несеп жолынының кепетлуші тастары бар 25-32 апталық жүкті әйелдерге 7 операция жасалынды, соның ішінде 4 науқаста жедел серозды пиелонефритпен асқынған түрі бар. Бүйректің ұстамасынын емге берілмеуі және несеп ағардың катетиризациясы нәтиже бермегенде оперативті ем жүргізіледі. Барлық 7 науқасқа гольмии лазерін пайдаланып контактты литотрипсия жолымен жасалынды. Операция кезінде және операциядан кейін асқыну болған жоқ. Тасты (калькулезді) серозды пиелонефрит емінде гольмии лазрін адекватты антибактериальды, улануға қарсы емімен қоса пайдалану басқа емдеу әдістерімен салыстырғанда жоғары әсері байқалған.

The purpose of our work is to determine the efficiency of holmium laser at occlusion stones crushing of urether at pregnant women. In 2008г 7 women from 25 to 32 weeks pregnancy terms with occlusion stones of urether with different localization and the size were operated in our clinic, 4 patients had complication as a sharp serous pyelonephritis. Operative treatment were made for the reason of not stopped attacks nephritic gripes and unsuccessful attempt of urether catheterization. All 7 patients has undergone contact lithotription with use of holmium laser. Operational and postoperative complications were not observed. Using of holmium laser at crushing of occlusion stones of urether at pregnant women with developed obstructive (calculous) serous pyelonephritis in a complex with adequate antibacterial, desintoxicate therapy allows to reach the best results in comparison with other methods of treatment.

Введение

Мочекаменная болезнь является одной из главных проблем современной урологии, как наиболее часто встречающаяся патология органов мочевой системы и составляющая 30-50 % всех больных урологических стационаров. Республика Казахстан является эндемичным районом по заболеваемости МКБ. Так по данным М.К. Алчинбаева, Е.К Сарсебекова, Б.С. Кожабекова, М.А. Малиха за 2008г заболеваемость МКБ в РК имеет тенденцию к росту. В 1988г она составила 36,1, в 1990г – 40,0 на 10.000 населения, в 2003г составила 42,2, а в 2007г – 44,5 на 10.000 населения. Таким образом, рост показателя заболеваемости за 4 года вырос на 5,2%.

Динамика роста заболеваемости МКБ представлена на диаграмме.

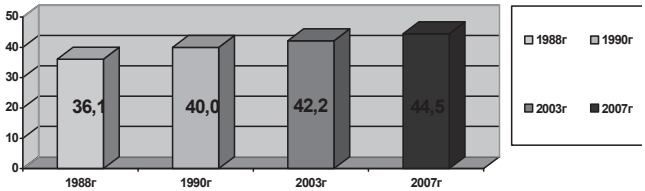

Заболеваемость МКБ на 10.000 населения

Мочекаменная болезнь встречается у 0,2-0,8% беременных. В развитии данной патологии играют роль: изменение фосфорно-кальциевого обмена, нарушение обмена мочевой и щавелевой кислоты, расширение мочеточников и лоханок, снижение их тонуса, затруднение оттока и повышение концентрации мочи - все это способствует образованию камней. Большая роль так же принадлежит инфекции. Хронический пиелонефрит осложняется мочекаменной болезнью у 85% беременных, у 80% к мочекаменной болезни присоединяется пиелонефрит. Изменения уродинамики за счет расширения лоханок и мочеточников предрасполагают к продвижению камней, поэтому течение мочекаменной болезни при беременности ухудшается. Нередко заболевание впервые обнаруживают во время беременности. Одним из сложнейших вопросов современной урологии является вопрос лечения оклюзирующих камней мочеточника у беременных женщин. Трудность заключается в том, что не все методы лечения возможно применить в данной ситуации. Например, метод дистанционной литотрипсии при беременности противопоказан. Возможно лишь применение методов открытого оперативного, либо эндоскопического лечения. Открытый метод оперативного лечения травматичен, а кроме того имеет многообразные и частые осложнения (стриктура мочеточника, нагноение

послеоперационной раны и др.). Считаем, что открытое оперативное вмешательство целесообразно только в случае развития гнойно-деструктивного пиелонефрита. Таким образом, на первый план выходят эндоскопические методы лечения (стентирование, контактные литотрипсии). Одним из таких методов является метод контактной литотрипсии с использованием гольмиева ИАГ-лазера, который в отличие от стентирования устраняет причину оклюзии мочеточника.

Цель работы -

оценка эффективности применения гольмиева ИАГ-лазера при дроблении окклюзирующих камней мочеточников у беременных женщин.

Материалы и методы

Наши исследования проводились на базе кафедры урологии АГИУВ в ЦГКБ за 2008г. Мы провели анализ результатов лечения 7 женщин репродуктивного возраста на сроках беременности от 25 до 32 недель с окклюзирующими камнями мочеточников. Причем 4 женщины с острым обструктивным пиелонефритом в фазе серозного воспаления. По локализации - 2 женщины с камнями с/3 мочеточника и 5 женщин с камнями н/3 мочеточника. Срок от первого приступа почечной колики не более 3 суток. Диагноз выставлялся на основании анамнеза, клиники, лабораторных данных, и УЗИ. Всем этим женщинам предпринималась попытка катетеризации мочеточника - безуспешно, по причине непреодолимого препятствия. Т.к. у больных не купировались приступы почечной колики решено было произвести операции контактно-лазерные литотрипсии. Основная цель операции контактно-лазерной уретеролитотрипсии устранение окклюзии, посредством дробления конкремента гольмиевым лазером, для восстановления нормального пассажа мочи. Использовалась лазерная установка Medilas H фирмы Dornier MedTech (Германия).

Результат

Все 7 операций прошли успешно, все камни (диаметр от 0,7 до 1.0 см) раздроблены, фрагменты удалены, пассаж мочи восстановлен. С учетом наличия отека слизистой мочеточника в месте стояния конкремента, с целью профилактики нарушения оттока мочи, устанавливался внутренний стент- катер № 5-6 по Fr сроком на 2-3 месяца (до родоразрешения). Время проведения операций составило 10-20 минут. Интраоперационных и послеоперационных осложнений не отмечено. В послеоперационном периоде всем пациентам проводилась адекватная а/бактериальная (уназин- по 750 мг 4 раза в сутки 5-7 дней в/м и в/в, перорально ровамицин по 3 млн. 2 раза в сутки 10 дней), дезинтоксикационная терапия. Послеоперационный мониторинг за больными проводился на основании общепринятой методики (ОАК, ОАМ, УЗИ почек, органов малого таза), в которых наблюдалась положительная динамика. У всех больных воспалительный процесс в почке купировался, оперативное лечение (люмботомия) не проводилось. Токсического действия препаратов, использованных при даче наркоза, на плод не выявлено. Продолжительность пребывания в стационаре пациенток после контактно-лазерной литотрипсии составила 4-6 суток.

Выводы

С учетом выше сказанного нами предлагается активная тактика лечения окклюзирующих камней мочеточника и обструктивного (калькулезного) серозного пиелонефрита с использованием малоинвазивного, малотравматичного метода, контактной лазерной литотрипсии. Метод литотрипсии с использованием гольмиевого ИАГ-лазера является наиболее безопасным и эффективным методом дробления камней мочеточника любого химического состава и размера, а также локализации.

Литература

1. *Алчинбаев М.К, Сарсебеков Е.К, Кожабеков Б.С., Малих М.А. Мочекаменная болезнь. Алматы. - 2004г.*
2. *Алчинбаев М.К «Новые перспективы диагностики и лечения мочекаменной болезни». // Вестник Южно-Казахстанской Медицинской Академии №3, материалы Республиканского Пленума Научного Общества Урологов Казахстана. Шымкент. 2008г.*
3. *Козинова О.В., Шехтман М.М. Мочекаменная болезнь и беременность. Гинекология. Москва. 2006г.*
4. *Грачев С.В. Гольмиевый лазер в медицине. Москва 2003г.*
5. *Мазо Е.Б., Чепуров А.К., Коздоба А.С. Гольмиевый лазер в лечении урологических заболеваний. Москва 2003г.*
6. *Колпаков Н.С. Мочекаменная болезнь. 2006г.*
7. *Д.Багли, М.Экхард Применение гольмиевого лазера для лечения камней верхних мочевых путей. Techniques in Urology. 1995г.*
8. *Мазо Е.Б., Чепуров А.К., Плакатин Л.А. Применение гольмиева лазера в оперативной урологии. «Вестник РГМУ», МЗ РФ, М., 1996г-№12.*
9. *Reuter H.J. Atlas der urologyschen endoscopie/ Diagnostik and operative endoscopie , Zurich. 1984.*

«Экстренная ТУР ДГПЖ как профилактика постгеморрагических осложнений»

Асубаев А.Г.
Алматинский институт усовершенствования врачей, кафедра урологии

Резюме
Целью нашей работы – определить эффективность использование ТУР как экстренная помощь при ДГПЖ осложненной макрогематурией. За период с 2004 г. по 2006 гг. в экстренную урологию ЦГКБ поступило 91 больных с макрогематурией обусловленной ДГПЖ. Возраст пациентов колебался от 51 до 82 лет. 72 больным проведена ТУР простаты аппаратом Karl Storz, со средним объемом железы 94,2 см³. 19 больным была проведена одномоментная черезпузырная аденомэктомия, по экстренным показаниям. Больные которым проведена ТУР ДГПЖ были разделены на две группы: оперированные в течении первых 24 часов (42 пациентов), оперированные на 4-5 сутки от момента (30 пациентов) поступления после коррекции сопутствующей соматической патологии. Больным обеих групп проводился контроль показателей красной крови и коагулограммы на 1 и 5 сутки. По данным анализов отмечается ухудшение показателей красной крови и коагулограммы при отсроченных операциях. Послеоперационные постгеморрагические осложнения встречались у 14 (19.5%) пациентов виде постгеморрагической анемии и острой сердечной патологии. Острая сердечная патология встречалась в 2 случаях. У 1 больного во второй группе наблюдался летальный исход в связи с обширным интрамуральным инфарктом миокарда. Применение экстренной трансуретральной резекции предстательной железы у больных ДГПЖ осложненной макрогематурией, позволяет снизить уровень постгеморрагических осложнений и улучшить показатели красной крови и коагулограммы по сравнению с плановой ТУР ДГПЖ.

Ключевые слова: *ТУР, доброкачественная гиперплазия предстательной железы, макрогематурия, постгеморрагические осложнения.*

Тұжырым
Біздің жұмыстың мақсаты қуықасты безінің аденомасының макрогематуриясы кезінде жедел ТУР қолдануын анықтау болып табылады. 2004 жыл мен 2006 жыл аралығында қуықасты безінің аденомасының макрогематуриясымен 91 науқас жедел урология болімшесіне тускен. Науқастардың 51 жастан 82 жасқа дейінгілері ауытқыды. 72науқасқа ТУР Karl Storz аппаратымен жасалынды, қуық асты безінің орташа көлемі 94,2 см³. 19 науқасқа қуық арқылы аденомэктомия жасалынды. ТУР жасалынған науқастар екі топқа бөлінді: бірінші 24сағат ішіндегі операция жасалғандар (42 науқас), 4-5 күндеріндегі жасалған науқастар (30 науқас). Екі топтағы нуқастарға 1 және 5 күндерінде қызыл қан және коагулограмма алынды. Анализдер бойынша екінші топтағы науқастарда қызыл қан және коагулограмма деректері нашарлады. Операциядан кейінгі постгеморрагиялық асқынулар 14 (19.5%) науқаста байқалынды, олар: постгеморрагиялық анемия және жедел жүрек патологиясы. Жедел жүрек патологиясы 2 науқаста байқалынды. Екінші топтағы бір науқаста өлім байқалынды, оның себебі миокардтың интрамуралды инфарктісі. Қуықасты безінің аденомасының макрогематуриясы кезінде жедел ТУР қолдануы постгеморрагиялық асқынуларды азайтады, шұғыл операция жасалған науқастарда қызыл қанның және коагулограмманың деректерін жақсартады.

Resume
The purpose of our work is to determine efficiency of TUR as the emergency help to patients with BPH complicated with macrohematuria. For the period since 2004 to 2006 years 91 patients with BPH complicated with macrohematuria were arrived into emergency urology department of Central Clinical Hospital. The age of patients varied from 51 to 82 years. 72 patients were undergone TUR of BPH with instrument of Karl Storz, average volume of gland was 94,2 sm ³. 19 patients were undergone one-stage through bladder adenomectomy, by emergency indications. Patients who undergone TUR of BPH were divided into two groups: operated during the first 24 hours (42 patients), operated on the 4-5 day from the moment of their arrival (30 patients) after receipts correction of an accompanying somatic pathology. The control of parameters of red blood and coagulogramm was carried out at the 1 and 5 day to the patient of both groups. According to analyses parameters of red blood and coagulogramm became worse at the patients of the 2 group. Postoperative posthaemorrhagic complications marked at 14 (19.5 %) patients, such as posthaemorrhagic anemias and acute heart pathology. The acute heart pathology marked in 2 cases. The lethal outcome was observed at 1 patient in the second group because of the extensive intramural heart attack. Application of emergency transurethral resection at patients with BPH complicated with macrohematuria, allows to decrease a level of posthaemorrhagic complications and to improve parameters of red blood and coagulogramm in comparison with planned TUR of BPH.

Введение

ДГПЖ влияет на качество жизни пациентов и может привести к острой задержке мочеиспускания, рецидивирующим воспалительным процессам мочевого тракта, гематурии и почечной недостаточности. ДГПЖ характеризуется патологической пролиферацией стромальных и ацинарных клеток и сопровождается усиленной васкуляризацией (неоангиогенезом).

В клиническом течении ДГПЖ одним из грозных осложнений является макрогематурия, которая наблюдается в 15-18% случаев (Портной А.С., 1989). В 8% наблюдений она может выступать в качестве основного симптома заболевания (Люлько А.В., 1984). Ее источником наиболее часто становятся расширенные и варикозно- измененные вены шейки мочевого пузыря. Нередко интенсивность кровотечения и образование сгустков крови требуют выполнение экстренного оперативного вмешательства в связи с возникновением тампонады мочевого пузыря.

При макрогематурии обусловленной ДГПЖ наиболее оптимальным методом купирования являются эндоскопические методы.

В течении десятилетий стандартом оперативного лечения ДГПЖ остается трансуретральная резекия простаты (ТУР) (Мартов А.Г., Камалов А.А., 1999; Effort P., and oth., 1994; Reynard J. 1992).

Целью нашей работы – определить эффективность использование ТУР как экстренная помощь при ДГПЖ осложненной макрогематурией.

Материалы и методы

За период с 2004 г. по 2006 гг. в экстренную урологию ЦГКБ поступило 91 больных с макрогематурией обусловленной ДГПЖ. Возраст пациентов колебался от 51 до 82 лет.

Все больные проходили обследование:

1. Общеклинические лабораторные анализы, бактериологическое исследование и PSA крови.
2. Пальцевое ректальное исследование
3. Трансректальное и надлобковое УЗИ предстательной железы.
4. Рентген исследование (экскреторная урография, цистограмма, уретроцистограмма, компьютерная томография).
5. Цистоскопия
6. Консультация терапевта и реаниматолога.

Больные с ДГПЖ осложненной макрогематурией, были все оперированы. 72 больным проведена ТУР простаты аппаратом Karl Storz, со средним объемом железы 94,2 см³. Средний возраст больных составил 61,3 года. 19 больным была проведена одномоментная черезпузырная аденомэктомия, по экстренным показаниям. Средний объем предстательной железы данной группы больных составлял 109,3см³. Больные, которым была проведена ТУР ДГПЖ разделены на две группы (таблица 1).

Таблица 1. Распределение больных по экстренности проведенной ТУР ДГПЖ.

Экстренность проведения ТУР	Количество больных (%)
Экстренная операция, в течении первых 24 часов (1 группа)	42(58,3%)
Плановая операция на 4-5 сутки (2 группа)	30 (41,7%)
Всего	72 (100%)

Результаты и обсуждение

Больным проводился контроль показателей красной крови и коагулограммы на 1 и 5 сутки от момента поступления (таблица 2), среди данных учитывались показатели эритроцитов, уровень гемоглобина, гематокрит, протромбиновый индекс, тромбиновое время, фибриноген, фибриноген Б, время кровотечения с целью наблюдения динамики изменения показателей в зависимости от экстренности проведенной операции.

Больным первой группы было проведено ТУР ДГПЖ в экстренном порядке после предварительного обследования и коррекции основных показателей гомеостаза.

Больные второй группы были оперированы в плановом порядке на 4-5 сутки от момента поступления, после коррекции сопутствующей соматической патологии. Данной группе пациентам проводилась лечение гемостатическими препаратами, орошение мочевого пузыря.

Как видно из таблицы, у больных первой группы снижение показателей эритроцитов в среднем снижалось на 0.5±0.2, у больных второй группы на 0.8±0.3. В первой группе уровень гемоглобина снижался на 10±5, во второй группе больных на 26±5. По показателям коагулограммы в первой группе больных протромбиновый индекс снижался на 10±3%, во второй группе на 18±2%; уровень фибриногена в первой группе снизился на 1.1±0.6, во второй группе на 2.5±0.8. Время кровотечения удлинялось в первой группе на 2.3±1.2 минут, во второй группе на 6.2±1.4 минут.

Таблица 2. Изменения средних показателей красной крови и коагулограммы у больных двух групп.

Показатели красной крови и коагулограммы	1-е сутки		5-е сутки	
	1 гр.	2 гр.	1 гр.	2 гр.
Эритроциты (x10^{12})	4.0±0.2	3.9±0.2	3.5±0.2	3.1±0.3
Гемоглобин (г/л)	115±5	112±5	105±3	86±5
Гематокрит (%)	45±3	43±3	40±5	37±5
Протромбиновый индекс (%)	88%±4	89%±4	78%±3	71%±2
Тромбиновое время	14.5±1.5	13.8±1.5	18.5±2.5	22.4±3.0
Фибриноген (мкмоль/л)	7.3±1.1	7.3±1.1	6.2±0.6	4.8±0.8
Фибриноген Б	Отр.	Отр.	Отр.	Отр.
Время кровотечения (мин)	6.3±1.0	7.5±1.0	8.6±1.2	13.7±1.4

Таким образом показатели красной крови и коагулограммы напрямую зависят от экстренности проведения операции. Отмечается ухудшение всех показателей при отсроченных операциях.

Оценка результатов лечения больных включала анализ течения интра- и послеоперационного периода. Существенных интраоперационных осложнений не отмечалось.

В послеоперационном периоде больные получали антибактериальную терапию, терапию направленную на восстановление показателей красной крови и симптоматическую терапию.

В послеоперационном периоде эффективность лечения оценивалась по наличию постгеморрагических осложнений (таблица 3).

Таблица 3. Структура постгеморрагических осложнений у больных в послеоперационном периоде

Структура осложнений	Количество больных (%)	
	1 группа	2 группа
Постгеморрагическая анемия	3(4.2%)	9 (12.5%)
Острая сердечная патология	0	2 (2.8%)
Всего	3(4.2%)	11 (15.3%)

В послеоперационном периоде осложнения встречались у 14 (19.5%) пациентов виде постгеморрагической анемии, острой сердечной патологии. Возникновение постгеморрагической анемии обусловлено тем, что у больных был длительный период некупируемой макрогематурии. Острая сердечная патология встречалась в 2 случаях, что обусловлено уменьшением ОЦК, снижением артериального давления, наличия сердечной патологии в анамнезе. У 1 больного во второй группе наблюдался летальный исход в связи с обширным интрамуральным инфарктом миокарда.

Кровотечение из ложа удаленных аденоматозных узлов наблюдалось при выраженных коагулопатиях в послеоперационном периоде, повторного оперативного лечения не проводилось и было купировано консервативными мероприятиями.

Заключение

Применение экстренной трансуретральной резекции предстательной железы у больных ДГПЖ осложненной макрогематурией, позволяет снизить уровень постгеморрагических осложнений и улучшить показатели красной крови и коагулограммы по сравнению с плановой ТУР ДГПЖ.

Литература

1. Лопаткин Н.А. Руководство по урологии. – Москва, «Медицина» - 1998. том 3. – с. 262-265.
2. Переверзев А.С., Сергиенко Н.Ф. Аденома предстательной железы. – Киев. – 1998. – с. 251-262;
3. Reuter H.J. Atlas der urologyschen endoscopie/ Diagnostik and operative endoscopie: Liehrbuch u atlas. Zurich. – 1984. – S. 376.
4. Абоян И.А. Современные методы диагностики и лечения доброкачественной гиперплазии предстательной железы. Дисс. ... дом. мед. наук. - Ростов-на-Дону, 1999.
5. Камалов А.А., Толстова С.С., Мартов А.Г., Осмоловский Ь.О. Оптимизация гидродинамических условий при трансуретральной резекции доброкачественной гиперплазии предстательной железы. // Урология и Нефрология. - 1998. - № 1. - С. 35-37.
6. Коган М.Н., Павлов СВ., Ромоданов ДА.. ТУР простаты в лечении ДГП. // Тез. докл. II Съезда ассоциации урологов Дона. - Ростов- на Дону, 1996. - С.64-66.
7. Лопаткин Н. А., Мартов А. Г., Козлов С. А. // Матер, пленума Всероссийского научного общества урологов. - Курск, 1993. - С. 112-113.
8. Asano K, Omono H, Sasaki H, Miki J, Naruoka T, Yamoda H, Maeda S, Shimoinura T, Shiono Y, Sugaya S, Oishi Y. [Clinical studies on TUR-P using clinical path: report of 50 cases and review of literature] Nippon Hinyokika Gakkai Zasshi. 2003 Mar,94(3):413-9.
9. Chander J; Gupta U; Mctira R and o; Safety and efficacy of transuretliral resection of the prostate under sedoanalgesia; BJU Lit 2000 Aug; 86(3): p220-2.
10. Blanchard K; Hanancl A; Rutchik S and o; Transurethral resection ol the prostate: failure patterns and surgical outcomes in patients with symptoms refractory to alpha-antagonists; South Med J 2000 Dec; 93(12): pi 192-6.

Значение инструментальных обследований в диагностике эректильной дисфункции

Хамзин А.А.
Центральная клиническая больница Управления делами президента РК, г. Алматы, Казахстан
УДК 616.69-008.1:616.43

Эректильдік дисфункцияны анықтаудағы инструментальды тексерудің маңызы
Хамзин А.А.
Тексерудің нәтижесінде эректильді дисфункцияларды анықтауда инструментальды тексерулердің маңызы көрсетілген.
Өзекті сөздер: эректильді дисфукция, инструментальды тексеру, диагностика.

По результатам исследования показана роль инструментальных обследований в диагностике эректильных дисфункций.
Ключевые слова: эректильная дисфункция, инструментальные обследования, диагностика.

Value of tool inspections in diagnostics erectile of dysfunction
Hamzin A.A.
By results of research the role of tool inspections in diagnostics erectile dysfunctions is shown.
Keywords: erectile dysfunction, tool inspections, diagnostics.

При использовании фармакодопплерографии нами определено, что артериогенная эректильная дисфункция в чистом виде была диагностирована у 28% пациентов основной группы (n=1148), вено-окклюзивная эректильная дисфункция **(ЭД)** в чистом виде выявлена у 9% пациентов. Пациенты со смешанной формой эректильной дисфункции (31%) кроме васкулогенных нарушений имели признаки эндокринопатий и нарушений функций нервной системы.

Исследования парных сосудов полового члена проводилось отдельно с каждой стороны. В подавляющем большинстве случаев одностороннего изменения параметров пенильного кровотока не наблюдалось. Сильная корреляционная зависимость кровотока по кавернозным артериям с обеих сторон представлена на рисунке 1.

В основной группе пациентов выявлено снижение пиковой систолической скорости кровотока по кавернозным артериям в зависимости от возраста.

При анализе данных выявлены достоверные отрицательные корреляции между пиковой систолической скоростью кровотока по кавернозным артериям полового члена и уровнем холестерина (Критерий Пирсона -0,881, p=0,015) и триглицеридов (Критерий Пирсона -0,8, p=0,000000003), при этом обращает на себя внимание более выраженное статистическое взаимодействие скорости пенильного кровотока с плазменным уровнем триглицеридов.

Определение скоростных параметров пенильного кровотока статистически взаимосвязано с данными, полученными при анкетировании. Так, максимальная систолическая скорость по кавернозным артериям прямо пропорциональна показателю эректильной функции, определяемому по шкале МИЭФ.

Определяемые индексы резиситентности кавернозных артерий были взаимозависимы с обеих. Наблюдения показали, что значение величины индекса резистентности кавернозных артерий зависит от уровня холестерина плазмы крови и триглицеридов.

Величины конечной диастолической скорости кровотока с обеих сторон были пропорционально статистически зависимы.

Кроме этого, выявлена корреляционная зависимость максимальной скорости кровотока по глубокой дорзальной вене полового члена с длительностью анамнеза ЭД у пациентов (рисунок 2).

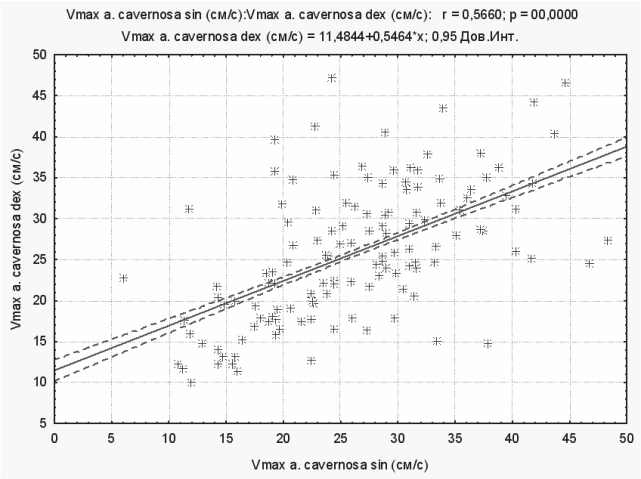

Рисунок 1 - Корреляция пиковой систолической скорости по кавернозным артериям с обеих сторон.

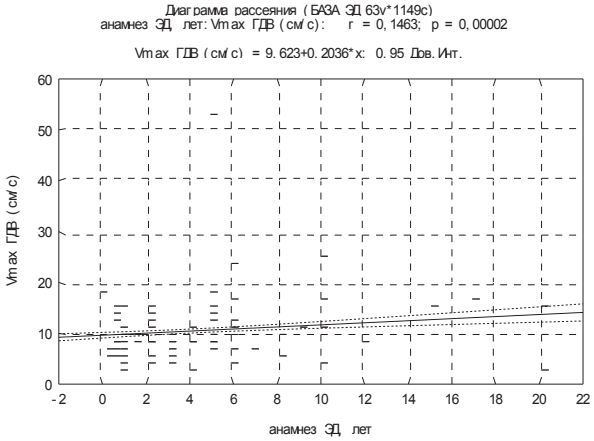

Рисунок 2 - Корреляция максимальной скорости кровотока по глубокой дорзальной вене с возрастом пациентов

В ходе настоящего исследования мы применяли метод визуальной эротической стимуляции (ВЭС-тест), который позволил внести коррекцию в формируемый диагноз. Так, на фоне визуальной эротической стимуляции в 45%

случаев характер эректильного ответа менялся в сторону увеличения, что способствовало объективизации получаемых данных ультразвукового исследования сосудов полового члена.

Одним из примечательных результатов является то, что некоторые случаи васкулогенной ЭД после применения теста с эротической стимуляцией были пересмотрены в качестве неваскулогенных (нейрогенная, эндокринная, смешанная неваскулогенная), в результате диагноз был уточнен. Так, при анализе применения ВЭС-теста получены следующие результаты (таблица 1).

Таблица 1 - Характер предполагаемой этиологии ЭД до и после применения ВЭС-теста

ЭД	До ВЭС-теста (%, n)	После ВЭС-теста (%, n)
Неваскулогенная органическая	8(n=78)	32 (n=312)
Артериогенная	36(n=351)	28(n=273)
Вено-окклюзивная	4(n=39)	9(n=88)
Смешанная	52(n=508)	31(n=303)

Наблюдение показывает, что тест с визуальной эротической стимуляцией в реальном времени способствует демонстрации наиболее приближенного к индивидуальному уровню физиологического эректильного ответа. Это позволяет значительно повысить диагностическую ценность проведения фармакодопплерографии.

В случаях выявления у пациентов патологического венозного сброса при выполнении ультразвуковой фармакодопплерографии выполнялась динамическая кавернозография (рисунок 3).

При обработке данных динамической кавернозографии были получены следующие результаты: венозная утечка выявлена у 81,8% пациентов (n=72), патологические шунты между головкой полового члена и кавернозными телами у 29,5% (n=26), склерозирование кавернозных тел полового члена у 21,5% (n=19), болезнь Пейрони выявлена у одного пациента (1,14%, n=1), патологическое строение кавернозного бассейна полового члена у 14,8% пациентов (n=13). Сочетанная патология наблюдалась 64,8 % (n=57) ($P<0,05$).

Следует отметить, что большинство патологических шунтов между кавернозными телами и головкой полового члена начинали функционировать при достижении определенного давления крови в кавернозных телах во время введения рентгенконтрастного препарата. Данные шунты функционируют в течение короткого промежутка времени (менее минуты). После сброса крови по этим шунтам и снижения давления в кавернозных телах они не визуализировались. Таким образом, выявленный феномен позволяет утверждать, что диагностика таких патологических шунтов возможна только при непрерывной съемке кавернозографии в динамическом режиме в реальном времени. Схожая картина наблюдалась в некоторых случаях и при наличии патологического венозного сброса вследствие несостоятельности веноокклюзивного механизма при патологическом венозном сбросе из кавернозных тел.

Этот факт существенно ограничивает применение метода КТ-визуализации, так как это требует определенного периода времени без возможности непрерывной визуализации пассажа контрастного вещества по сосудам. Несмотря на это, применение мультиспиральной компьютерной томографии обладает значительным преимуществом в качестве полученного изображения, а также за счет возможности построения трехмерных компьютерных моделей.

Рисунок 3 - Динамическая кавернозография. Патологический венозный сброс по системе глубоких пенильных вен в момент достижения максимальной эрекции

Полученные кавернозограммы были классифицированы и распределены по вариантам патологического венозного дренажа (таблица 2) после проведения анализа данных ангиографических снимков и видеозаписей кавернозографии в режиме скопии с цифровых носителей.

Таблица 2 - Выявленные коллекторы патологического венозного сброса крови из кавернозного бассейна полового члена при эректильной дисфункции

Патология кавернозного бассейна полового члена	Количество пациентов	
	абс.	%
Подвздошные вены малого таза	49	55,7
Эпигастральные вены	16	18,18
Выраженный кавернозный фиброз	12	13,61
Смешанный вариант утечки: подвздошные + эпигастральные венозные бассейны	11	12,51
Всего	88	100

Как следует из представленных в таблице данных, наибольшая доля встречающейся патологии кавернозного бассейна – патологический венозный сброс в подвздошные вены малого таза (55,7%), второй по распространенности - патологический венозный сброс в эпигастральные вены (18,18%), ($p<0,05$).

Сравнивая полученные данные, можно сделать вывод о том, что эффективность диагностики патологической венозной утечки из кавернозного бассейна полового члена методом ультразвуковой индикации сосудистой системы кавернозного бассейна полового члена значительно ниже методики динамической кавернозографии. Кроме того, динамическая кавернозография позволяет диагностировать не только сам факт наличия патологической утечки, но также определять количество патологических коммуникантных вен, их уровень и бассейн сброса.

Мониторирование пенильных тумесценций в диагностике эректильной дисфункции

Хамзин А.А.
Центральная клиническая больница Управления делами президента РК, г. Алматы, Казахстан
УДК 616.69-008.1:616.61

Эректильді дисфункцияны анықтаудағы пенилдік тумесценцияның мониторингі
Хамзин А.А.
Зерттеу нәтижесінде ер адамдардың эректильді дисфункциясында анықталатын пенилдік тумесценцияның өзгеруінің ерекшеліктері анықталған.
Өзекті сөздер: эректильді дисфункция, мониторинг, пенилдік тумесценция.

Monitoring of penil tumescentic in diagnostics erectile of dysfunction
Hamzin A.A.
By results of research features of changes of parameters of registration penil tumescentic at men with erectile dysfunction are revealed.
Keywords: erectile dysfunction, RigiScan-monitoring

По результатам исследования выявлены особенности изменений параметров регистрации пенильных тумесценций у мужчин с эректильной дисфункцией.
Ключевые слова: эректильная дисфункция, RigiScan-мониторинг.

Нами были проанализированы результаты исследования 402 пациентов, которые обратились амбулаторно с жалобами на снижение качества адекватных эрекций. В ходе инструментального исследования пациентам выполнена фармакодопплерография по стандартной методике с одновременным мониторированием индуцированных эрекций с помощью аппарата RigiScan в режиме реального времени. При этом пациенты располагались в положении лежа на спине на функциональной кушетке. Петлевые датчики прибора RigiScan были размещены на расстоянии не менее 2 см друг от друга (в области основания полового члена и в непосредственной близости от головки соответственно). Аппарат RigiScan был активизирован, и в течение 15-20 минут пациент адаптировался к ощущениям от датчиков в спокойной тихой обстановке. После этого интракавернозно вводился препарат простагландина Е1 (Каверджект в стандартной дозировке 10 мкг) в средней трети полового члена на 2-х или 10-ти часах условного циферблата. Производился контроль гемостаза. Затем линейным датчиком (7,5, 8 и 10 МГц) в течение времени не менее 30 минут исследовались параметры гемодинамики во все фазы развития эректильного ответа. Угол наклона используемых ультразвуковых датчиков был приближен к 60 градусов, для того, чтобы минимизировать ошибку в измерении скоростных характеристик кровотока. За время исследования оценивались максимальные значения пиковой систолической скорости, конечной диастолической скорости и индекса резистентности. Максимально регистрируемая ригидность при мониторировании использовалась для дальнейшей оценки. Ригидность более 70% считалась соответствующей максимальной (V степень эрекции по шкале Junemann) и рассматривалась как максимальный ответ на введение вазоактивного препарата. Мониторирование тумесценции продолжалось в течение 60 минут. После выполнения исследования каждый пациент наблюдался в течение 2-х часов для исключения приапизма и других осложнений. Кроме того, для всех пациентов был произведен инструктаж о том, что следует возвратиться в нашу клинику в случае, если в течение 4-х часов окончательно не произойдет детумесценция. В ходе нашего наблюдения исследовались корреляционные взаимосвязи между характеристиками гемодинамики при выполнении фармакодопплерографии и параметрами ригидности полового члена при RigiScan-мониторировании. Методом статистической обработки при этом являлся корреляционный коэффициент Пирсона (при уровне достоверности менее 0,05).

Возраст пациентов в данной выборке был от 18 до 80 лет. Средний возраст составил 48,8±8,14 лет.

Анализ данных проведенного обследования позволил разделить все регистрируемые риджисканограммы по форме получаемых кривых.

Чаще всего мы получали так называемые «логарифмические» кривые (из-за схожести получаемых кривых с соответствующим графиком математической функции) (рисунок 1).

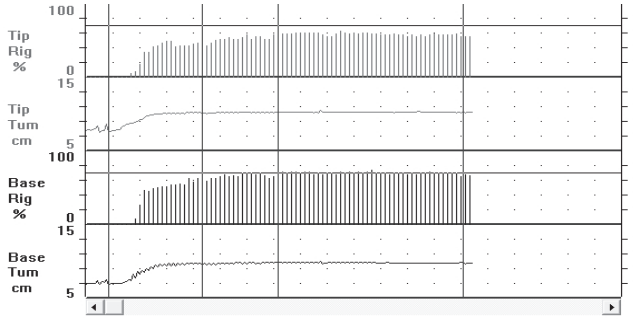

Рисунок 1 - Типичная «логарифмическая» кривая, отражающая ригидность полового члена во время проведения комплексного исследования эректильной функции

В нашем наблюдении «логарифмическая» кривая мониторинга ригидности встречалась наиболее часто (31%, n=121). Если достигался уровень относительной ригидности в 70%, что соответствует достижению 5 степени ригидности по шкале Юнеманна, мы рассматривали такой тип кривой как относительную норму эректильного ответа на введение вазоактивного препарата. Возможные варианты кривой связаны со снижением амплитуды уровня ригидности.

В случае полного отсутствия эректильного ответа (3%, n=12) относительная ригидность полового члена отсутствовала.

В своем исследовании после проведения в течение получаса ультразвукового исследования сосудов полового члена мы использовали тест с визуальной эротической стимуляцией. Пациент оставался в одиночестве в спокойной тихой обстановке кабинета в течение часа, мониторирование параметров жизнедеятельности пациента, в том числе ригидности полового члена велось врачами из смежного помещения. Видеоматериалы для просмотра

пациентом компоновались намеренно в виде видеороликов эротического и нейтрального содержания длительностью каждый по 5 минут.

У 183 пациентов (31%) это позволило получить волнообразную кривую, отражающую дискретный эректильный ответ на аудио-визуальную стимуляцию. За сходность по внешнему виду с графиком математической функции получены так называемые «синусоидные» кривые (рисунок 2).

Возможные варианты «синусоидной» кривой связаны со снижением амплитуды уровня ригидности.

Регистрируемая ригидность полового члена, возникающая только во время эротической стимуляции, несмотря на предварительное введение вазоактивного препарата, расценивалась как наличие у пациента выраженного психогенного компонента, препятствующего без психологической стимуляции реализовать эректильный ответ.

У 12 пациентов (3%) при мониторировании тумесценции определялась диссоциация показателей ригидности между областью головки и основания полового члена, что указывало на патологические изменения сосудов полового члена. Диссоциация показателей ригидности встречалась в виде частичной и полной.

Ригидность в области головки и основания полового члена достоверно коррелировали между собой в подавляющем большинстве случаев (97%, n=390).

Данное исследование показало отрицательную корреляционную зависимость между показателями ригидности и возрастом пациентов.

Сравнительный корреляционный анализ показал положительную связь ригидности полового члена в области головки и основания полового члена и максимальной систолической скоростью кровотока, определяемой при выполнении фармакодопплерографии.

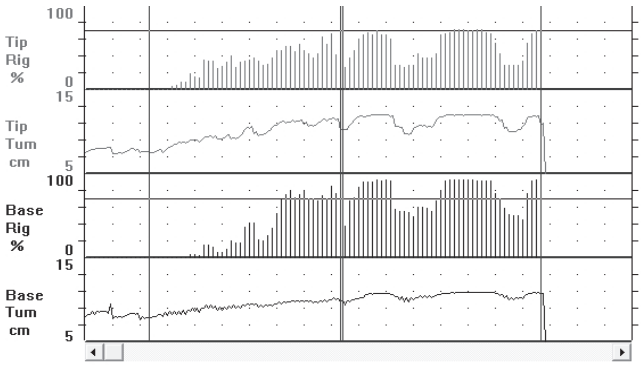

Рисунок 2 - Типичная «синусоидная» кривая, отражающая ригидность полового члена во время проведения комплексного исследования эректильной функции

Также определена положительная связь ригидности полового члена в области головки и основания полового члена с индексом резистентности кавернозных артерий, определяемых при выполнении фармакодопплерографии.

По данным нашего наблюдения у пациентов с эректильной дисфункцией пиковая систолическая скорость пенильного кровотока и индекс резистентности достоверно коррелировали с уровнем ригидности полового члена в области основания полового члена, определяемого с помощью аппарата RigiScan. При этом в нашем исследовании корреляции между конечной диастолической скоростью и ригидностью выявлено не было. Полученные формулы можно применять для количественной оценки степени ригидности полового члена во время выполнения фармакодопплерографии при отсутствии аппарата RigiScan.

Новая тактика хирургического лечения множественных глиом головного мозга

Этибарлы С.А, Новрузов Э.Г.
Кафедра нейрохирургии Азербайджанского медицинского университета, г. Баку

Резюме. *Анализированы результаты хирургического лечения 24 больных со множественными интрацеребральными опухолями астроцитарного ряда больших полушарий головного мозга. Больные были госпитализированы в нейрохирургическую клинику в период с 1985-2007гг.*
Окончательный диагноз устанавливался на основании сопоставления полученных клинических данных с приоритетными итогами энцефаловизуализационных феноменов КТ и МРТ (соответственно 11 и 13 наблюдений).
Неврологические констатирована медленно прогрессирующая, до 3 лет, полиморфная, очаговая и общемозговая симптоматика из разных полушарий мозга.
У всех больных с момента дебюта заболевания до обращения в клинику отмечались стойкие комбинированные общесудорожные и Джексоновские эпиэквиваленты.
Обнаружены по 2-3 независимых объемных очагов в разных долях правого, левого полушарий мозга, а у 6 больных одновременно в обеих полушариях.
Удовлетворительные исходы хирургического лечения множественных внутримозговых опухолей астроцитарного ряда были получены при одномоментном их удалении через одно операционное поле у 19 больных (катамнез 2 года).
Оперативное вмешательство только на одном очаге с повторной операцией с целью удаления оставшихся очагов на II этапе не оправдано (5 больных).
Подчеркнута решающая роль КТ и МРТ в установлении наличия множественных очагов и выработке адекватных методов хирургического лечения.

Resume. New tactics of surgical treatment for multiple cerebral gliomas.
Etibarli S.A., Novruzov E.H.
Department of Neurosurgery Azerbaijan Medical University.
Results of surgical treatment for 24 patients for multiple cerebral gliomas operated of the Neurosurgery Center of Baku between 1985-2002 are analyzed.
CT and MRT were ultimate diagnostic modality.
Neurologically patients presented with local and generalized signs attributed to both hemispheres. All patients had a history either generalized or Jackson seizures.
2-3 Space occupying lesions in various lobes of left hemisphere were detected, and in 6 patients lesions were detected in both hemispheres. Favorable out comes were obtained in 19 patients treated in a single procedure through a single approach. (Fellow-up 2 years) Surgical intervention in multiple stages is not justified. (5 pts.)
CT and MRT are indispensable in terms of diagnostic accuracy and determining surgical tactics and technique.
Key words: *Glial tumors, multiple, surgical treatment.*

Нейроэпителиальные опухоли составляют, по разным оценкам, до 50% всех опухолей головного мозга (1, 4). Среди них самой представительной группой, до 35-40%, являются опухоли астроцитарного ряда - астроцитомы. Имеются как единичные отграниченные, так и диффузные, множественные варианты астроцитом, локализующихся интрацеребрально в больших полушариях мозга (1,2,6,7,10,12).

Достоверно диагностировать наличие множественных астроцитом в разных долях одного или обеих полушарий мозга стало возможным только после введения в нейрохирургическую практику высокоинформативных, революционных, неинвазивных методов КТ и МРТ (2,9,11). Фактически стало возможным расширить показания к хирургическому лечению безнадежных больных с множественными астроцитомами головного мозга.

В нейрохирургической литературе последних десятилетий мало уделяется внимания выработке показаний и противопоказаний к хирургическому лечению множественных астроцитом головного мозга с учетом их количества, локализации, темпов прогрессирования и гистобиологических свойств. Это требует большого количества публикаций разных авторов для выработки общих надежных критериев хирургического лечения. (2, 5,6).

Целью

настоящего сообщения является выделения некоторых основных принципов хирургического лечения множественных астроцитом больших полушарий головного мозга.

Материалы и методы исследования

Мы располагаем опытом лечения 24 больных разных возрастных групп, госпитализированных в нейрохирургическую клинику за период с 1985 по 2007 гг. Всем больным произведено современное комплексное обследование, которое включало в себя подробные неврологический и соматический статусы, эхоэнцефалоскопию, ЭЭГ, состояние зрительного анализатора, УЗИ-внутренних органов, развернутый анализ крови. У 1/3 больных изучено состояние ликвора, проведен необходимый комплекс клинико-лабораторного обследования, КТ и МРТ. Окончательный диагноз устанавливался на основании сопоставления полученных клинических данных с итогами энцефаловизуализационных картин КТ (11 набл.) и МРТ (13 набл.) исследований.

Неврологическая картина у наших больных при медленном прогрессировании заболевания отличалась полиморфностью и своеобразием. Так, единственным проявлением внутримозгового опухолевого процесса у всех больных в течение 2-3 лет являлись общесудорожные или Джексоновские припадки. Другие неврологические симптомы, такие, как головная боль, афотические, двигательные и чувствительные расстройства, нарушение высших корковых функций, гемианопсии, статокинетические нарушения, а также дисфункция черепномозговых нервов появлялись позднее. У 1/3 больных можно было констатировать различной степени градации медленное нарастание супратенториальных дислокационных симптомов. У 13 больных те или иные неврологические симптомы отражали заинтересованность разных долей одного, у остальных больных - обоих полушарий головного мозга.

Произведенные КТ и МРТ выявили у наших больных объемные, очаговые поражения в глубинных структурах больших полушарий головного мозга размерами от 3 до 5 см в поперечнике.

Так, одновременно независимые объемные очаги выявлялись только в правой лобно-височной у каждого из 6, в теменно-височной долях - у 2 больных. Аналогичная картина поражения левого полушария мозга имело место у 7 боль-

ных, у которых одиночные объемные очаги обнаруживались только в лобно-височной, а у 3 - в височно-верхне-теменной долях мозга. У остальных 6 больных по 2 или 3 объемных очага обнаруживались одновременно в обоих полушариях головного мозга, преимущественно в лобно-теменно-височной долях.

Энцефаловизуализационные феномены, определяемые на КТ и МРТ, позволяли с высокой достоверностью определять гистоструктуры астроцитом. Этому способствовал факт позднего обращения в нейрохирургическую клинику больных в фазе выраженного проявления заболевания, что, несомненно, сказалось на морфологических изменениях в очагах поражения головного мозга. Так, у 20 больных были констатированы доброкачественные медленно растущие опухоли астроцитарного ряда, из них: фибриллярные - 15, диффузные - 2, пилоцитарные - 3. За доброкачественный характер процесса на КТ и МРТ свидетельствовали их основные признаки, в частности, округлая, овальная или многоугольная формы объемных очагов с их гиподенсивной плотностью; кистозные перерождения разной величины с отсутствием некротической массы, со слабо выраженной ограничительной капсулой, невыраженным объемным эффектом. В 8 наблюдениях на одной из стенок кист выделялась солидная часть опухолевой массы.

Ни в одном из 21 наблюдений не прослеживался сколько-нибудь выраженный вазопаренхиматозный отек и отсутствовала патологическая сосудистая сеть по периферии опухоли. На тенденцию к множественному очаговому поражению полушарий указывают и другие авторы (3,6,7,10). У 4 больных диагностированы анапластические астроцитомы относительно крупной величины с локализацией объемных очагов в одном или обоих полушариях мозга. При этих астроцитомах прежде всего отмечался выраженный паренхиматозный отек с некротическими массами внутри опухолей, вероятнее всего, имело место озлокачествление раннее доброкачественных опухолей.

На основании общеклинического обследования всем больным произведены адекватные варианты оперативного вмешательства.

В предоперационном периоде для предотвращения или уменьшения различных вариантов супратенториальных вклинений мозга проводилась противоотечная терапия на протяжении 2-3 суток. Также осуществлялись мероприятия по стабилизации показателей общей гемодинамики и дыхания, реологических свойств крови.

При оперативном вмешательстве, как правило, с целью минимизации повреждения мозговых структур использовали операционный микроскоп и микрохирургический инструментарий. Для облегчения удаления опухолей использовали максимально дозволенную, обширную, костно-пластическую трепанацию.

В наблюдениях, в которых опухоли находились вне операционного поля, применяли особую методику: к лоскутной добавляли резекционную трепанацию до 3-4 см. На использование широкой костно-пластической трепанации с целью удаления нескольких опухолевых очагов указывают и другие авторы (4,5,7,8,13).

При оперативном вмешательстве нам представилось возможным удалить опухолевые очаги одномоментно из правого полушария у 7, из левого у 9 и одновременно из обеих полушарий у 3 больных в один этап.

У остальных 5 больных в связи с глубинным расположением опухолей в функционально значимых зонах (в левом полушарии по 2-3 и в правом по 2 объемных очага) их удаление осуществили лишь в 2 этапа. Если у 19 больных после одномоментного, тотального удаления опухолей отмечалось относительно удовлетворительное послеоперационное течение и они были выписаны из стационара с медленным регрессом неврологического статуса, то у 5 больных с неполностью удаленными опухолями отмечалось тяжелое послеоперационное состояние.

В ближайшие недели у 42 больных констатирован летальный исход на почве прогрессирующего отека мозга с нарушением витальных функций или кровоизлияния в мозг. Еще 1 больной этой группы скончался через 2 месяца после выписки от эпистатуса. Еще 2 больных от повторной операции отказались. Все оставшиеся 19 больных направлены на лучевую и химиотерапию. Катамнез этих больных прослежен в течение 3 лет. У 16 из них сохранились основные параметры качества жизни, 3 больных получили высокую инвалидность.

Анализируя итоги хирургического лечения больных со множественными внутримозговыми опухолями астроцитарного ряда, следует акцентировать внимание на том, что практически высокодостоверные, диагностические, энцефаловизуализационные возможности КТ и особенно МРТ (фактически на гистологическом уровне) создают фундамент для того, чтобы по-новому взглянуть на лечение множественных глиальных опухолей в щадящем режиме. Поэтому целесообразно разработать алгоритм комплексного лечения множественных глиальных опухолей на большем материале, поскольку современный технический прогресс в медицине создает определенные предпосылки для продления жизни этому контингенту больных.

Выводы

1. В настоящее время КТ и МРТ в совокупности с общеклиническими данными обладают высокой информативностью в определении всех параметров множественных внутримозговых опухолей астроцитарного ряда, необходимых для оптимального варианта их хирургического лечения.
2. Удовлетворительные исходы хирургического лечения множественных внутримозговых опухолей астроцитарного ряда возможны при одномоментном их удалении через одно операционное поле. Оперативное вмешательство только на одном очаге с повторной операцией с целью удаления оставшихся очагов на II этапе не оправдано.

Литература

1. Буравцева В.П., Смирнова Г.Е. О множественных астроцитомах головного мозга.// Вопросы нейрохирургии. 1950; №5; 52-53.
2. Коновалов А.Н., Корниенко В.Н., Пронин И.Н. Магнитно-резонансная томография.// «Видар», Москва, 1997, с.471.
3. Коршунов А.Г., Сычева Р.В. Анализ взаимосвязей между пролиферативный активностью доброкачественных и анопластических астроцитом больших полушарий головного мозга и особенностями их гистоструктуры// Вопросы нейрохирургии, 1997, №1, с.30-34.
4. Марченко С.В. Комплексное лечение злокачественных глиом больших полушарий головного мозга.//Вопросы онкологии. 1997, №6, с.61-612.
5. Никифоров Б.М., Мацко Д.Е. Опухоли головного мозга./ Питер; 2003// 311с.
6. Пригара В.Д. Первично множественные опухоли головного мозга// Дис. канд. мед. наук, Киев, 1988.
7. Этибарлы С.А. Диагностика и тактика хирургического лечения множественных опухолей головного мозга. Бюллетень Украинской Ассоциации нейрохирургов, Киев, 1998; 5:129.
8. Danks R.A., Chopra Q.C. et al Aberrant p.53, expression does not correlate with the prognosis of Ana plastic astrocytoma.//Neurosurg.- 1995.- Vol.37. - P.246-254.
9. Mark S Greenberg, M.D. Handbook of Neurosurgery sixth edition. Greenberg Graphics Jnc. Tampa, Florida, 2006, p.939.
10. Osborn A. Diagnostic neyroradiology St. Zones Mosby-Year Back, 1994, p.936.
11. Russell D.S., Rubinstein Z.S. Pathology of tumors of the nervous system. Baltimore: Williams and Wilkins, 1989, p.470.
12. Tatter S.B., Wilson C.B., Harsh Q.R. Neuroepithelial tumors of the adult brain in Yomans. Neurological Surgery. Fourth edition.- Vol.4.- 1996.- p.2635.

Алгоритм лечения больных с переломами скуло-орбитального комплекса

Алиева М.С.
Кафедра хирургии полости рта и челюстно-лицевой области, Азербайджанский медицинский университет

M.S.Aliyeva
Algorithm of treatment of patients with fracture of zygomatic-orbital complex
Department of oral and maxillofacial surgery, Azerbaijan Medical UniversityWe used conservative treatment at patients with fracture of zygomatic bone without displacement. Reposition of fragments with aid of hook of Limberg with further finger revision through oral cavity was carried out in early terms after trauma at isolated fractures of malar arch and bone with slight displacement of fragments. The osteosynthesis with titan mini-plates was carried out at patients with fracture of zygomatic bone with slight displacement of bone fragments received at later terms after getting a trauma and with its fracture of zygomatic bone in three points and simultaneous linear fracture of the bottom of orbit. At multi-fragmentary fractures the bottom of orbit used to be formed with the help of perforated grid. Treatment of patients with post-traumatic defects and deformations of cheek-bone orbital complex is consisted of plasticity of bottom of orbit with the aids of auto-transplant. So thanks to algorithms developed by us the treatment of patients with fractures of cheek-bone-orbital complex the opportunity of getting positive results of treatment is achieved.

Актуальность проблемы

Повреждения средней зоны лица, в частности переломы скуло-орбитального комплекса являются одной из самых сложных патологий в травматологии (10). Актуальность проблемы диагностики и лечения переломов скулового комплекса диктуется многими причинами, среди которых главное место занимает неуклонное возрастание числа травм лицевой области, в первую очередь, за счет увеличения дорожно-транспортного и производственного травматизма (2,6,9).

Особенность данной проблемы еще и в том, что изолированные переломы скуловой кости встречаются довольно редко и почти всегда наблюдаются повреждения стенок верхнечелюстной пазухи, орбиты, что, в свою очередь, создает определенные трудности в диагностике и лечении этих больных (1,5,8).

На сегодняшний день предложены различные методы лечения: репозиция фрагментов посредством крючка Лимберга и различного рода элеваторов, скуловых щипцов, фиксации костных отломков проволочными швами, аппаратами компрессионно-дистракционного действия, многоблоковой конструкцией из нелегированного титана, мини-пластинами (3,4,7).

Учитывая вышеизложенное, в лечении переломов скулового комплекса необходимо участие врачей различных специальностей: челюстно-лицевых хирургов, травматологов, невропатологов, нейрохирургов, офтальмологов, отоларингологов, терапевтов, хирургов и др. Наряду с этим, в литературе нет четких критериев для определения тактики лечения соответственно виду и характеру перелома скуло-орбитального комплекса. Приведенное выше подтверждает важность дальнейших научных исследований в области диагностики, лечения, выбора хирургической тактики, реабилитации больных с переломами скуло-орбитального комплекса.

Целью исследования

является улучшение результатов комплексного лечения и реабилитации больных с переломами скуло-орбитального комплекса.

Материалы и методы

В начале исследования мы провели анализ архивного материала, включающий 120 больных с переломами костей скуло-орбитального комплекса за период с 1996-го до 2003 года.

Наряду с этим, с 2003-го по 2007-й год под нашим наблюдением находилось 104 больных с различными переломами скуло-орбитального комплекса, которым нами было проведено соответствующее лечение. Нами были разработаны алгоритмы лечения, согласно которым больные были условно разделенные на 6 групп, соответственно виду и характеру перелома скуло-орбитального комплекса.

Из наблюдаемых 224-х больных мужчины составляли большинство – 147 (65,6%). Женщин было 77 (34,4%). Возраст больных колебался от 8 до 65-ти лет. Основную группу составляли больные в возрасте 21 – 50 лет, (78,1%). Наибольший процент имели бытовые и автотранспортные травмы (47,4 и 38,4%) – соответственно.

Больным проводилось общеклиническое обследование, включающее в себя сбор анамнестических данных, осмотр, пальпацию, лабораторные, рентгенологические, электрокардиографические, антропометрические исследования, а также консультации специалистов (офтальмологов, невропатологов, нейротравматологов, отоларингологов и др.). Лабораторные тесты включали в себя общие анализы крови и мочи, биохимические исследования крови.

Проводилось рентгенологическое обследование лицевого скелета, заключающееся в рентгенографии в 2-х проекциях (боковая и аксиальная), по показаниям – проводилась компьютерная или магнитно-резонансная томография.

Полученные цифровые данные подверглись статистической обработке методами медицинской статистики с учетом современных требований. Для оценки разницы между вариационными рядами использован непараметрический критерий – W-критерий Уайта, а для качественного анализа критерий согласия Пирсона–χ^2.

Результаты и обсуждения

Наряду с анатомическими нарушениями у больных с переломами скуло-орбитального комплекса наряду с анатомическими нарушениями наблюдаются и функциональные нарушения. Наши исследования показали, что положительные результаты лечения, проведенного нами у 104-х больных, значительно превышали таковые среди больных, истории болезней которых нами анализировались.

Анализ архивного материала показал, что у 18 (15,0±3,3%) больных с повреждениями скулового комплекса выявлялось отсутствие или незначительное смещение скуловой кости, не сопровождающееся деформацией скуловой области. В 41-м случае (34,2±4,3%) была произведена репозиция

отломков с помощью крючка Лимберга. При этом, фиксации скуловой кости не проводили. Впоследствие, через 3 – 38 месяцев после травмы контрольное обследование выявило деформацию скуловой области у 9 (22,0±6,5%) больных. У 33-х больных (27,5±4,1%) была проведена гайморотомия с тампонадой пазухи. 28 больных (23,3±3,9%) были оперированы и им производилась фиксация костных отломков с помощью проволочных швов. У этих больных лишь в 2-х случаях (7,1±4,9%) впоследствии отмечалась деформация скуловой области. При контрольном обследовании больных неудовлетворительное положение скуловой кости было установлено в 18-ти случаях, что составило 15,0±3,3 % от всего количества больных. Рентгенологическое исследование подтверждало ненормальное положение скуловой кости, выявляло деформацию контуров верхне-челюстной пазухи, глазницы, затемнение верхне-челюстной пазухи.

Согласно анализу архивного материала данных, наименьший процент деформаций скуловой области наблюдался у больных, которым фиксация отломков производилась при помощи проволочных швов (7,1±4,9%), а наибольший - в случаях репозиции костных отломков с помощью крючка Лимберга (22,0±6,5%).

Деформация скуловой области имела место как среди больных, которым репозиция производилась без фиксации, так и среди больных, репозиция у которых сопровождалась фиксацией скуловой кости йодоформным тампоном или с помощью проволочных швов, однако процент осложнений был выше в группе больных, леченных без фиксации скуловой кости.(χ^2=4,50; p<0,05).

В процессе лечения больных с переломами скуло-орбитального комплекса нами были выработаны некоторые принципы, которых мы, в основном, придерживались. При переломах скуловой кости без смещения костных отломков, мы ограничивались консервативной терапией. Таких больных было 4 (3,8%). Они вошли в 1-ю группу больных. Осложнений у этой группы больных в процессе и после лечения мы не наблюдали.

Во 2-ю группу больных вошли 10 (9,6%) человек с изолированными переломами скуловой дуги и кости с небольшим смещением отломков в ранние сроки после травмы. При осмотре выявлялись западание или выпячивание скуловой области на стороне травмы (5 больных – 50,0±15,8%), подкожная эмфизема, симптом ступеньки – 5 больных (50,0±15,8%) (через 3-4 дня после травмы), иногда крепитация отломков. Всем больным мы производили репозицию отломков с помощью крючка Лимберга, с последующей пальцевой ревизией через ротовую полость.

Больные с переломами скуловой кости с небольшим смещением костных фрагментов поступившие в поздние сроки после получения травмы составили 3-ю группу. Осмотр больных выявлял асимметрию лица, его деформацию (14 – 70,0±10,2%), пальпаторно определялась крепитация отломков в области перелома у 18 больных (90,0±6,7%) и симптом «ступеньки» у 12 больных (60,0±11,0%). Основным методом лечения этой группы больных являлся хирургический – остеосинтез мини-пластинами.

В 4-ю группу вошли 26 больных с переломами скуловой кости в 3-х точках и одновременным линейным переломом дна орбиты. Осмотр у 10 больных (38,5±9,5%) выявлял наличие отека и гематомы в области перелома, деформацию лица. В 21 случае (80,8±7,7%) возможны пальпация отломков скуловой кости и у 15 больных (57,7±9,7) положительный симптом «ступеньки» у наружного или нижнего края орбиты. При нарушениях целостности нижней стенки глазницы или повреждениях стенок верхне-челюстной пазухи 4-м больным (15,4±7,1%) нам пришлось производить гайморотомию с тампонадой полости. В 2-х случаях это были дети, которым невозможно было произвести остеосинтез мини-пластинами. У 22-х (84,6±7,1%) из 26-ти больных этой группы мы после промывания и санации гайморовой полости производили остеосинтез мини-пластинами минимум в 2-х точках.

При лечении больных 4-й группы из осложнений следует отметить незначительное вторичное смещение скуловой кости после удаления тампона из верхнечелюстной пазухи у одного из больных (3,8±3,8%), не потребовавшее повторного вмешательства; развитие синусита - у 2-х (7,7±5,2%) человек.

32 больных (30,8%) с многооскольчатыми переломами дна орбиты в сочетании с переломами скуловой кости в трёх точках вошли в 5-ю группу. Из них, в 17-ти случаях (16,3±3,6%), наблюдались мелкооскольчатые, а у 15-ти больных (14,4±3,4%) – крупнооскольчатые переломы. Клинически у больных определялись деформация области травмы (западание или выпячивание тканей), подкожная эмфизема, положительный симптом «ступеньки» у нижнего или наружного края орбиты (17больных 53,1±8,8%), ограничение подвижности нижней челюсти (10 больных 31,3±8,2%). Всем больным проводился остеосинтез мини-пластинами минимум в двух точках с одномоментной пластикой дна орбиты перфорированной сеткой.

Некоторые сложности возникали при лечении больных с посттравматическими дефектами и деформациями скуло-орбитального комплекса. Больные жаловались на западение мягких тканей подглазничной области, деформацию лица (7–58,5±14,2%), диплопия (4 – 33,3±13,6%), нарушение подвижности нижней челюсти и акта жевания (2 - 16,7±10,8%) деформацию век и глазной щели (4 – 33,3±13,6%).

У больных этой группы, вместе с изменением расположения костных структур, имели место смещение глазного яблока (4–33,3±13,6%) с нарушением его нормальной подвижности (2–16,7±10,8). Лечение больных этой группы заключалось в пластике дна орбиты с помощью аутотрансплантата.

Результаты наших исследований показали, что благодаря разработанным нами алгоритмам лечения больных с переломами скуло-орбитального комплекса создается возможность получить положительные результаты лечения.

Литература

1. Арутюнов А.С., Лебеденко И.Ю., Арутюнов С.Д. Эстетическое формирование лицевого протеза при дефектах средней зоны лица // Институт Стоматологии, 2008, №3(40), с.40-43

2. Асланова А.Ф. Особенности клиники, диагностики и тактики лечения сочетанных повреждений органа зрения и средней зоны лица: Автореф. дис. … канд.мед.наук. Баку, 2002, 14 с.

3. Бельченко В.А. Черепно-лицевая хирургия: Руководство для врачей. М.: Медицинское информационное агенство,2006, 340 с.

4. Ипполитов В.П., Рабухина Н.А., Колескина С.С. Сравнительная клинико-рентгенологическая оценка методов остеосинтеза при лечении больных с посттравматическими дефектами и деформациями костей верхней и средней зон лица // Стоматология, 2003, № 1, с.23-26

5. Пластическая и реконструктивная хирургия лица / Под ред. Пейпла А.Д. М.: 2007, с.781-790

6. Филатов А.В. Способ лечения переломов скуловой кости и дуги // Институт стоматологии, 2003, № 4, с.44-46

7. Ellis III E. Systematic treatment of zygomatico-orbital fractures / Abstracts of the 18th International Conference on Oral and Maxillofacial Surgery 14-18 th November, 2007, Bangalore, India, 1072 p.

8. Salman S., Iqbal N., Shafique S. et al. Reconstruction of facial buttresses in the management of midface fractures / Abstracts of the 18th International Conference on Oral and Maxillofacial Surgery 14-18 th November, 2007, Bangalore, India, 1112 p.

9. Tripathi N., Goyal M., Marya K. Zygomatic complex fracture : a comparative evaluation of stability using titanium and biodegradadle plates as one point fixation / Abstracts of the 18th International Conference on Oral and Maxillofacial Surgery 14-18 th November, 2007, Bangalore, India, 1111 p.

10. Ventorre D., Corrocher G., Trevisiol L. et al. The role of zygomatic implants in preprosthetic surgery // J. Craniomax.-fac. Surg., 2008, V.36, Supplement 1, 147 p.

Эффективность и безопасность свободной аутоконъюнктивопластики с 5-фторурацилом в хирургии первичного птеригиума (20-летний опыт применения)

Медведев М.А.
Национальный иоспиталь при Министерстве рдравоохранения Кыргызской Республики
УДК 617.711-004.5+617.711-004.5-089.843

Эффективность и безопасность свободной аутоконъюнктивопластики с 5-фторурацилом в хирургии первичного птеригиума (20-летний опыт применения)
Птеригиумом поражено от 0.7% до 37% всей популяции в зависимости от географического расположения местности. Для региона Центральной Азии птеригиум является краевой патологией. В связи с этим медицинская и социальная значимость проблемы птеригиума не вызывает сомнения. Основным способом операции первичного птеригиума, на сегодняшний день, является свободная аутоконъюнктивопластика с возможным применением дополнительных противорецидивных методик. Данное сообщение посвящено отдаленным результатам применения свободной аутоконъюнктивопластики с интраоперационной аппликацией 5-фторурацилам в хирургии первичного птеригиума.

Птеригиуммен барша популяциядағы географиялық орналасқан жерінен тәуелсіз 0.7 пайыздан 37 пайызға дейін зақымдалған. Орталық Азия аудандар үшін птеригиум аймақтық патология болып саналады. Осыған байланысты птеригиумның медициналық және әлеуметтік маңызды түйінді мәселелері күмән тудырмайды. Алғашқы птеригиум операциясының негізгі әдісі ретінде, бүгінгі күні, рецидивке қарсы қосымша әдістерді қолдана мүмкіншілігімен еркін аутоконъюнктивпластикасы ғана болып табылады. Берілген хабарлама алыстатылған алғашқы птеригиум хирургиясында 5-фторурацилына интраоперациялық аппликациясымен еркін аутоконъюнктивпластикасын қолдану қорытындыларына арналған.
Ключевые слова: птеригиум, еркін аутоконъюнктивопластика, 5-фторурацил.

Effectiveness and safety of free autoconjunctivoplasty with 5-fluorouracile in primary pterygium surgery (20-year experience of treatment)
M.A.Medvedev
From 0.7% to 37% of population is affected by pterygium depending on a geographical arrangement of district. For region of the Central Asia pterygium is endemic pathology. In this connection the medical and social significance of pterygium problem does not raise the doubts. For today, the basic method of operation of primary pterygium is free autoconjunctivoplasty with possible application of additional antirecurrency techniques. The given article is devoted to the late-term results of use of free autoconjunctivoplasty with intraoperational application of 5-fluorouracile in surgery of primary pterygium.
Key words: pterygium, autoconjunctivoplasty, 5-fluorouracile.

Медицинская и социальная значимость проблемы птеригиума для региона Центральной Азии не вызывает сомнения. По результатам достаточно репрезентативных скриннингов, проведенных в этом регионе, крыловидной плевой поражено не менее 1% всей популяции. На сегодняшний день в развитых странах основной техникой, применяемой в хирургии птеригиума, является свободная аутоконъюнктивопластика [1]. Широко распространено и применение антиметаболитов, из которых, благодаря своей доступности, в последние годы все большее внимание привлекает 5-фторурацил [2]. 5-фторурацил для этих целей впервые был применен нами [3]. Данное сообщение обобщает 20-летний опыт применения технологической комбинации свободной аутоконъюнктивопластики с однократной интраоперационной аппликацией 5-фторурацила.

Цель

Изучить в отделенном периоде эффективность и безопасность удаления первичного птеригиума со свободной аутоконъюнктивальной пластикой и однократной интраоперационной аппликацией 5-фторурацила. Особенное внимание уделялось послеоперационным осложнениям, в первую очередь, характерным именно для этой оперативной техники.

Материалы и методы

77 больных (99 глаз) с первичным птеригиумом II-III возрасте от 27 до 73 лет (средний 65.4) прооперированы с использованием стандартной техники свободной аутоконъюнктивопластики, дополненной интраоперационной 3 минутной аппликацией 5-фторурацила. Все больные прослежены в сроки от 1.5 лет до 21 года (средний срок наблюдений 3.7 ± 0.75 лет).

Основным критерием успеха операции в данном исследовании считали отсутствие рецидива птеригиума. За рецидив считали любое нарастание конъюнктивы за зону лимба более чем на 1.0 мм.

Результаты и обсуждение

Рецидивы отмечены у 3 больных (3 глаза), то есть в 3.03% случаев. При этом на 2 (2.02%) глазах рецидивы произошли в сроки от 3 до 9 месяцев после операции, что соответствует и литературным данным. В 1 случае (1.01%) рецидив произошел через 7 лет после операции, что, на наш взгляд, может быть объяснено развившимся возрастным синдромом сухого глаза. Из осложнений, которые могут быть отнесены специфические для данной технологии, а именно аппликации 5-фторурацила, нужно отметить точечную эпителиопатию, которая зарегистрирована на 8 глазах (8.8%). Образование гранулем в области фиксационных швов отмечено на 3 глазах (3.3%). Все осложнения бесследно купированы на фоне адекватной терапии. Больным проводилось анкетирование с целью выяснения их удовлетворенности результатами операции. Полностью удовлетворены исходами операции 65 больных (84.4%), удовлетворены 5 больных (6.49%), не полностью удовлетворены 7 больных (9.09%). В категорию больных, не полностью удовлетворенных результатами хирургии,

попали все случаи рецидива и больные с выраженным остаточным астигматизмом после удаления птеригиума. Обращает на себя внимание тот факт, что ни в одном случае пациенты не предъявляли жалоб на косметические исходы операции.

Выводы

1. Удаление первичного птеригиума со свободной аутоконъюнктивальной пластикой и интраоперационной аппликацией 5-Фторурацила является достаточно эффективным и безопасным методом лечения данного заболевания.
2. Остаточный астигматизм после удаления птеригиума является одной из причин неудовлетворенности пациентов результатами хирургического лечения.

Литература

1. Hirst L.W. The treatment of pterygium // Sur. Of ophthalmology.-2003-Vol.48.-No.2.-P.145.-180.
2. Todani A, Melki SA. Pterygium: current concepts in pathogenesis and treatment. Int Ophthlm. Clin. 2009 Winter; 49(1); 21-30.
3. Медведев М.А., Медведев А.Н. Новый способ профилактики рецидивов птеригиума//Межд.конфер, посвященная 60летию Каз.ОНИИ ГБ, Тез.докл.-Алма-Аты, 1993.-С. 125-126.

Результаты реабилитации заболеваний промежности неопухолевой этиологии у женщин

Мусаев Х.Н.,Агаев Б.А.,Алиева Э.М.
НЦХ им. М.А.Топчибашева, НИИ акушерства и гинекологии МЗ Азербайджанской Республики

Актуальность проблемы

Проблема лечения больных с заболеваниями промежности неопухолевой этиологии, их социальная и медицинская реабилитация остается далеко не решенной проблемой. Основным этиологическим фактором неопухолевых заболеваний промежности являются травматические роды, наблюдающиеся в 10,3-39% (1, 3, 6, 14, 16, 24, 28). За последние 10 лет при стойкой тенденции к повышению рождаемости в Азербайджанской Республике увеличилось количество разрывов промежности III ст.

Тяжелые клинические проявления каждого из заболеваний промежности неопухолевой этиологии вынуждали пациенток избегать общества, делали их нетрудоспособными, создавали непреодолимые препятствия в интимной жизни и нередко становились причинами распада семьи.

Клиническая картина при заболеваниях промежности неопухолевой этиологии разнообразна: от анального недержания и патологических выделений из половых путей до симптомокомплекса? известного как “дискомфорт при дефекации” (2, 4,5, 7, 8, 11, 19, 20, 21, 22). Если жалобы больных с послеродовым анальным недержанием и разрывами промежности в целом схожи, то у женщин, страдающих ректоцеле, клинические проявления разнообразны (9, 10, 12, 13, 15, 17, 18, 23).

Диагностика заболеваний промежности неопухолевой этиологии в большинстве случаев не представляет трудностей. Однако дифференцированный выбор лечебной тактики вызывает необходимость тщательной оценки сложности патологических изменений. Основные его характеристики складывает из данных клинического, эндоскопического, рентгенологических, функциональных методов обследования (14, 15, 16, 25, 26, 27, 28, 29, 30, 31, 32).

Пессимизм, вызванный послеоперационными результатами, явился причиной постоянного внедрения в практику все новых и новых методов операций. Однако это не позволило решить проблему в целом из-за отсутствия дифференцированного подхода к выбору метода лечения (1, 8, 16, 18).

Целью исследования

является улучшение результатов лечения больных с заболеваниями промежности неопухолевой этиологии с использованием новых технологий и методов.

Материалы и методы исследования

Работа основана на результатах обследования и лечения 612 больных с заболеваниями промежности неопухолевой этиологии. Проведен анализ историй родов 237 (38,7%) родильниц, перенесших разрыв промежности и их обследование. По поводу кишечно-влагалищных свищей произведено обследование и лечение 84 (13,7%) больных; 88 (14,4%) с послеродовым анальным недержанием; 139 (22,7%) страдали ректоцеле и 64 (10,5%) со свежими разрывами промежности.

Возраст больных от 17 до 73 лет. В детородном возрасте находились 81,3% женщин.

В самые оптимальные сроки в течение первого года от начала заболевания в клинику поступили 33,1% пациенток. Более 50% больных, обращаясь к врачам различных специальностей, не получали реальной помощи в течение нескольких лет. Эти женщины являлись жительницами районных центров.

Наиболее частой причиной неопухолевых заболеваний промежности явились разрывы в родах - 83,3%. Следует подчеркнуть, что разнообразием этиологического фактора отличались кишечно-влагалищные свищи. Здесь доля травм промежности в родах составила 39,2%. Последствия перенесенных оперативных вмешательств были у 38,1%, острого парапроктита в 16,7%. Бытовые травмы явились причиной заболевания в 6,0% .

В результате обследований установлено, что локализация внутреннего и наружного свищевых отверстий в подавляющей части случаев была аналогичной. У 46,4% пациенток внутреннее свищевое отверстие располагалось в анальном канале, у 42,9% на высоте 3-6 см от края заднего прохода и в 10,7% выше 6 см.

Больные по признаку строения свищевого хода по отношению к ЗАПК распределились следующим образом: у 9 (10,7%) - интрасфинктерный ход, транссфинктерный у 54 (64,3%) и в 21 (25,0%) случаях экстрасфинктерный. Высокое расположение свищевых отверстий было у 9 (10,7%) больных от общего числа.

Рубцовый процесс I ст. выявлен у 35,7% больных, II ст. в 42,9% случаев и III ст. в 21,4%. Воспалительные инфильтраты в ректо-вагинальной перегородке обнаружены у 16,7%, а гнойные полости у 7,6% пациенток.

Жалобы на недержание кишечного содержимого предъявили 51 (60,7%) пациентки. Недержание газов отмечали 14 (16,7%) из них, 41 (48,8%) больных не удерживали жидкий кал, полное недержание кишечного содержимого было у 10 (11,9%). При обследовании губовидные свищи выявлены у 71,4% больных с послеродовыми свищами и у 24 больной был трубчатый свищ. Низкая локализация свищевых отверстий выявлена у 39 (46,4%) больных, соустья среднего уровня у 36 (42,9%) и у (10,7%) высокий свищ.

По данным клинического обследования, инконтиненция у больных с послеродовыми свищами обусловлена нарушением целостности анатомических структур ЗАПК. Грубых нарушений нервно-рефлекторной деятельности - отсутствия анального рефлекса не было.

Нами выделены характерные признаки послеоперационных фистул:

- клинические признаки фистул определялись адекватностью наложенной разгрузочной колостомы;
- внутреннее отверстие, расположенное в низведенной кишке, в большей части случаев располагалось в области коло-анального анастомоза;
- наружное отверстие свища локализуется в средней или верхней трети влагалища;
- характерно рубцовое поражение тканей промежности III ст.

Свищи воспалительной этиологии, обнаруженные у 14 (16,7%) больных, имели следующие топографо-анатомические особенности:

- внутреннее отверстие локализуется в анальном

канале;

- только при воспалительных фистулах внутреннее отверстие может быть на задней стенке прямой кишки;
- свищи отличаются небольшими размерами;
- у каждой пятой больной выявлено анальное недержание;
- характерны I-II ст. рубцового поражения.

Бытовые травмы промежности явились причиной свища у 5 (7,2%) больных. В 4 случаях повреждение произошло при насильственном половом акте и в 1 при падении на металлический предмет. Все больные, кроме типичных признаков свища, имели анальную инконтиненцию II и III ст.

Среди больных с заболеваниями промежности неопухолевой этиологии вторые по количеству - пациентки с послеродовым анальным недержанием 88 (14,4%). Анализ клинического материала показал, что тяжелая родовая травма промежности чаще встречалась у жительниц города и первородящих старших возрастов.

Самой частой причиной разрыва в 51,1% был крупный плод. Затем следовали родовспомогательные операции - 22,7%. Разрыв при стремительных родах произошел у 18,2% обследованных. Тазовое предлежание плода было у 8,0%.

Тяжесть разрыва промежности влияла на выраженность анальной инконтиненции. Выяснилось, что 58 (65,9%) больных имели в анамнезе разрыв III ст. и лишь 25 (18,2%) разрыв II ст.

Недержание газов было у 5 (5,7%) больных. Наиболее часто встречалась II ст. инконтиненции - 58 (65,9%), а III ст. была выявлена у 25 (28,4%) обследованных.

У 9 (10,2%) больных промежность отсутствовала и представляла собой клоаку. Нормальный рефлекс с перианальной кожи был у 79 (89,8%) больных, ослабленный у 12 (10,2%). Это свидетельствовало о сохранной нервно-рефлекторной деятельности. Исследованиями прослежена четкая зависимость степени недержания от протяженности дефекта анального жома. У больных II-III ст. недостаточности выявлено уменьшение длины анального канала.

Группа больных ректоцеле состояла из 139 (14,8%) пациенток. Затруднение при дефекации являлось наиболее характерной жалобой отмеченной у 127 (91,4%) больных. При дефекации они прибегали к ручному пособию, 123 (88,5%) пациентки испытывали чувство неполного опорожнения прямой кишки, необходимость ручного вспоможения возникала у110 (79,1%) больных. Двухмоментный акт дефекации отмечали 57 (58,8%) обследованных.

Ведущей причиной ректоцеле явились травматические роды, которые были у 134 (97,7%) женщин. Более двух раз рожали 79 (56,8%). Нерожавшие 2 женщины были старше 60 лет, занимавшиеся ранее тяжелым физическим трудом.

В отличие от предыдущих групп больных, у пациенток, страдавших ректоцеле, преобладали разрывы промежности в родах I и II ст. Лишь 23 (16,6%) женщин перенесли разрыв промежности III ст.

Следующим этиологическим фактором, влияющим на развитие ректоцеле, явились операции на прямой кишке или промежности. При обследовании выяснилось, что 71 (51,0%) больных обратились за помощью после оперативных вмешательств на аноректальной области. Все они ранее перенесли разрывы промежности в родах.

Установлено, что при сочетании ректоцеле без клинических проявлений с каким-либо другим заболеванием аноректальной области, излечение последнего действует подобно декомпенсирующему механизму. В результате манифестирует клиника ректоцеле.

Сумма данных клинических исследований позволила выявить основные причины развития ректоцеле:

- травмы промежности в родах;
- перенесенные операции на аноректальной области или промежности;
- избыточные физические нагрузки.

При пальцевом исследовании прямой кишки пролабирование ее перерастянутой передней стенки до преддверия влагалища выявлено в 67(48,2%) случаях, у 72 (51,8%) больных мешок ректоцеле выпячивался за пределы влагалища.

У всех больных обнаружено истончение ректо-вагинальной перегородки. Ослабление рефлекса с перианальной кожи обнаружено в 6 (4,3%) случаях.

В целях объективизации клинических данных разработана и внедрена в практику методика рентгенологической диагностики ректоцеле. Она не требует специального оборудования, отличается простотой, процедура обследования занимает 15-20 мин. Способ предусматривает обследование больных при тугом заполнении прямой кишки бариевой взвесью в покое и при натуживании.

Анализ результатов показал, что исследование позволяет достоверно судить о степени заболевания, изменении аноректального угла и его влиянии на нарушение дефекации.

Все госпитализированные имели II и III ст. ректоцеле, поскольку при легкой форме применяются консервативные методы лечения, направленные на коррекцию сократительной способности мышц ЗАПК.

Больных ректоцеле II ст. было 67 (48,2%), с III ст. 72 (51,8%). Среди них с анальным недержанием было 17 (10,8%). Недостаточность анального сфинктера I ст. выявлена у 4, II ст. в 11 случаях.

Исследования показали, что основной причиной развития заболеваний промежности неопухолевой этиологии являются травматичные роды. Это побудило нас к анализу 237 (38,7%) историй родов родильниц, перенесших разрывы промежности. Обследованы методом анкетирования и путем личного осмотра с применением функциональных методов исследования ЗАПК 64 (67,5%) женщины.

Из 237 родильниц у 144 (60,8%) произошел разрыв промежности I ст., у 81 (34,2%) II ст. и у 12 (5,0%) III ст.

Получены следующие результаты обследования:

- в 23,2% случаев после операций ушивания родового разрыва промежности наблюдались гнойно-воспалительные осложнения;
- 76,2% обследованных больных отмечали боли при дефекации, они были вынуждены использовать слабительные и очистительные клизмы;
- разрывы промежности I и II ст. сопровождаются ослаблением сократительной способности наружного сфинктера;
- у 12,5% обследованных больных были выявлены различные степени анального недержания;
- в 11,5% случаев выявлены ректоцеле I и II ст.;
- у 2 больных выявлены ректо-вагинальные свищи.

Проведено обследование и лечение 64 (10,5%) родильниц со свежими разрывами промежности. В итоге получены следующие данные:

- у 32 родильниц имел место разрыв промежности I ст. (по традиционной классификации). В 14 случаях из них выявлено нарушение сократительной способности мышц ЗАПК со спазмом внутреннего сфинктера;
- разрывы промежности II ст. наблюдались у 14 родильниц. При этом установлено нарушение сократительной способности мышц ЗАПК со спазмом внутреннего сфинктера и нарушением целостности лонно-прямокишечной мышцы;
- разрывы промежности III ст. отмечены у 4 родильниц. У этих больных кроме грубых нарушений анатомической целостности промежности выявлены нарушения

нервно-рефлекторных реакций.

Проведенные исследования и их анализ показали несоответствие положений традиционной классификации разрывов промежности сложности характера патофизиологических изменений.

Изучение особенностей функционального состояния ЗАПК у больных неопухолевыми заболеваниями промежности было необходимо для установления критериев оценки степени недостаточности и изучения эффективности проведенного консервативного и хирургического лечения.

Электромиографическими исследованиями у больных ректоцеле без нарушения удержания кишечного содержимого выявлено снижение функции мышц тазового дна. У больных ректоцеле, осложненного анальным недержанием, выявлено нарушение функциональной активности наружного жома и рубцовые изменения леваторов с резким ухудшением их функции.

В целом исследования показали, что у подавляющего числа больных ректоцеле без нарушения удержания кишечного содержимого ухудшается функциональное состояние ЗАПК, усугубляющееся по мере увеличения продолжительности заболевания.

Полученные данные клинических и специальных методов исследований позволили не только уточнить функциональное состояние ЗАПК у больных ректоцеле, но и с их учетом внести коррективы в его классификацию.

1. Ректоцеле без нарушения функционального состояния ЗАПК.

2. Ректоцеле с ослаблением функционального состояния ЗАПК.

3. Ректоцеле, осложненное анальным недержанием.

Такое дополнение, на наш взгляд, является важным с точки зрения диагностики заболевания и выбора адекватного способа лечения больных с учетом патологических изменений со стороны дистальных отделов толстой кишки и мышц ЗАПК.

Результаты обследования больных со свежими разрывами промежности и изучение ретроспективного материала привели к необходимости разработки клинической классификации разрывов промежности в родах.

Востребованность любой клинической классификации обеспечивается, на наш взгляд, ее рациональностью в практическом отношении. С хирургической точки зрения это предполагает компактность систематики, возможность на ее основе четко выбрать метод лечения и впоследствии объективно оценить эффективность различных вмешательств при каждом заболевании.

Предложенная нами клиническая классификация выглядит следующим образом:

I степень - линейные надрывы слизистой задней стенки и спайки влагалища, не сопровождающиеся развитием подслизистых гематом, воспалительными явлениями в окружающих тканях и нарушениями сократительной способности мышц ЗАПК;

II степень - нарушение целостности слизистой оболочки влагалища, кожи промежности с изменением складчатости перианальной кожи по переднему сегменту. Сопровождается ухудшением сократительной способности мышц ЗАПК;

III степень - нарушение целостности мышц тазового дна и анального сфинктера при визуальном осмотре. При этом наблюдается нарушение сократительной способности мышц ЗАПК с ослаблением нервно-рефлекторных реакций;

IV степень - кроме отмеченных выше повреждений характеризуется нарушением целостности стенки прямой кишки.

В процессе работы мы убедились в рациональности разработанной систематики, поскольку степень разрыва четко определяет объем комплексного лечения и позволяет оценить его эффективность.

Накопление значительного клинического материала и арсенала оперативных вмешательств убедило нас в том, что основной путь реабилитации больных с неопухолевыми заболеваниями промежности заключается в индивидуальном подходе как в выборе метода консервативного лечения, так и в выборе хирургического пособия.

В предоперационном периоде обращалось внимание на санацию влагалища, лечение сопутствующих воспалительных заболеваний кишечника и мочеполовой сферы, коррекцию иммунных нарушений и дисбиотических сдвигов. Благоприятными сроками для операций являлись 7-10 дни после окончания месячных.

Для создания оптимальных условий при выполнении пособий необходим рациональный выбор оперативного доступа. Любой из трех “промежностных” доступов - трансперинеальный, трансвагинальный и трансректальный - имеет преимущества и недостатки.

Обсуждение

Как известно, нагноение ран после пластических операций, особенно на тканях промежности, сводит практически к минимуму эффект пособия. Частота вторичного заживления ран промежности после пластических операций достигает 30,5%. С целью профилактики гнойно-воспалительных осложнений в послеоперационной ране промежности разработан и внедрен способ гидропрепаровки раствором диоксидина+ низкоинтенсивное лазерное облучение раны. Этот препарат обладает высокой антибактериальной активностью. Используется 1% раствор диоксидина с 0,25% раствором новокаина в соотношении 1:1. В результате зона операционного поля орошается антисептиком в ходе вмешательства, а проникающий в окружающие ткани диоксидин заполняет “глухие” полости, если они образуются после ушивания ран. Таким образом, в ходе хирургического лечения 84 больных с толстокишечно-влагалищными свищами выполнено 92 операции.

В итоге хорошие результаты достигнуты в 58 (77,3%) наблюдениях, удовлетворительные в 16 (21,4%), неудовлетворительный в 1 (1,3%).

Из 84 оперированных больных по поводу послеродового анального недержания отдаленные результаты прослежены у 80 (95,2%). Хорошие результаты получены в 63 (78,8%) случаях, улучшение удержания констатировано у 15 (18,8%). Лечение оказалось неэффективным у 3 (2,5%) больных.

Неудовлетворительные результаты мы связываем с глубокими дистрофическими изменениями в мышцах ЗАПК на фоне выраженного рубцового процесса и снижения чувствительности прямой кишки.

Среди больных, оперированных по поводу ректоцеле, нагноение ран отмечено в 6 (4,3%) случаях. У 5 больных гнойно-воспалительный процесс был купирован дренированием ран. У 1 больной с сочетанной операцией наблюдалось нагноение раны после иссечения заднего прямокишечного свища. Интрасфинктерный мостик тканей был рассечен на желобоватом зонде. Рана зажила.

Отдаленные результаты лечения ректоцеле прослежены у 125 (89,9%) пациенток. Хорошие результаты получены у 112 (89,6%), удовлетворительные у 12 (9,6%). Неудовлетворительный исход в 1 случае (0,8%) получен у больной ректоцеле с недостаточностью анального сфинктера II ст. Через 6 месяцев ей произведена передняя сфинктеролеваторопластика по поводу анального недержания. Получен удовлетворительный результат.

Таким образом, в ходе хирургического лечения 355

больных с заболеваниями промежности неопухолевой этиологии выполнено 465 оперативных вмешательств. Отдаленные результаты прослежены у 317 (86,9%).

В целом, в ходе первичного и корригирующего хирургического лечения с применением комплекса консервативной терапии удалось добиться реабилитации 313 (98,7%)больных.

Выводы

Медицинская реабилитация каждого из заболеваний промежности неопухолевой этиологии складывается из следующей технологической цепочки: диагностика - определение показаний и выбор метода лечения - предоперационная подготовка в комплексе с консервативными лечебными мероприятиями - техническое выполнение хирургического пособия - послеоперационное лечение - оценка результатов. В ходе работы мы убедились, что каждый пункт этой цепочки имеет свои особенности, которые создают существование проблемы в целом.

Мы убедились в том, что нельзя добиться полного излечения больных, если рассматривать проблему в чисто хирургическом аспекте. В успехе лечения важную роль выполняют тактические факторы, базирующиеся на следующих общих моментах:

1) заболевания промежности неопухолевой этиологии нельзя считать обычным исходом анатомических нарушений в ректо-вагинальной перегородке, излечения которого можно достичь простым сшиванием тканей;

2) при наличии в подавляющем большинстве случаев схожего этиологического фактора возникают полярные анатомо-физиологические нарушения, требующие дифференцированного подхода в выборе метода лечения;

3) оценка результатов лечения должна опираться не только на коррекцию анатомо-топографических нарушений, но и на восстановление утраченных функций.

Литература

1. М.Ш. Абдуллаев, Н. Н. Полетов. Недостаточность анального сфинктера при ректоцеле. // Проблемы проктологии. Вып. 7, Москва- 1986, с. 51-53.

2. Г.И. Воробьев, А. М. Кузьминов, И. В. Зароднюк, С. В. Чуприна. Лечение ректоцеле методом трансанальной эндоректальной циркулярной резекции слизисто-подслизистого слоя нижнеампулярного отдела прямой кишки.// Актуальные проблемы колопроктологии; Москва-2005, с. 53-55.

3. Ф. А. Даутов, Ш. Б. Юсупов. Сочетанные операции промежности у проктологических больных.// Актуальные проблемы колопроктологии; Москва-2005, с. 60-61.

4. Д. Б. Дзанаева. Новый подход к хирургической коррекции ректоцеле III и опущения задней стенки влагалища у пациентов пожилого возраста. // Актуальные проблемы колопроктологии; Москва-2005, с. 63-64.

5. А. В. Дрыга, В. А. Привалов, Е. Э. Мединская. Некоторые аспекты рентгенодиагностики ректоцеле.// Актуальные проблемы колопроктологии; Москва-2005, с. 65-66.

6. А. В. Китаев, В. Ф. Куликовский, Н. В. Олейник, Е. В. Швец. Опыт использования циркулярного степплера для резекции слизисто- подслизистого слоя нижнеампулярного отдела ппрямой кишки в комплексном лечении ректоцеле.// Актуальные проблемы колопроктологии; Москва-2005, с. 90-91.

7. С. В. Масленников, В. К. Татьяченко, Е. В. Андреев, А. И. Лукашин. О лечении ректоцеле фасциомиопластическим способом. // Актуальные проблемы колопроктологии; Москва-2005, с. 109-110.

8. Н. В. Олейник, В. Ф. Куликовский, А. В. Китаев, Е. В. Швец. Выбор оптимального оперативного доступа и оценка его преимуществ при хирургической коррекции ректоцеле.// Актуальные проблемы колопроктологии; Москва-2005, с. 114-116.

9. Ю. П. Савченко, Н. Б. Косинец, Н. К. Старков. Применение квантовой терапии комплексном лечении послеоперационных ран промежности после пластических операций по поводу ректоцеле.// Актуальные проблемы колопроктологии; Москва-2005, с. 122-123.

10. Г. В. Лазарев, А. В. Китаев, С. В. Леонов, Е. В. Швец, Р. Н. Неживов. Применение циркулярного степлера PPH-33 при комбинированном лечении ректоцеле. // Актуальные проблемы колопроктологии; Москва-2005, с. 137-138.

11. Ю. А. Шелыгин, А. Ю. Титов, Л. Ф. Подмаренкова, И. В. Зароднюк, А. А. Мудров. Особенности клинической картины и характер функциональных нарушений у больных ректоцеле. // Актуальные проблемы колопроктологии; Москва-2005, с. 143-145.

12.Аминева В.А. К вопросу о восстановлении сфинктера прямой кишки после разрыва при родах// Элементы проктологии: Сб.тез.докл. III Всероссийской конф. хирургов по заболеваниям толстой и прямой кишок. -Куйбышев.-1969.- С.43-44.

13.Подмаренкова Л.Ф. и соавт. Консервативное лечение недостаточности анального сфинктера // Актуальные вопросы колопроктологии:Тезисы докладов первого съезда колопроктологов России с международным участием.-Самара.-2003.- С.111-112.

14.Глебова Н.Н., Мухаметшина Н.Г. Опыт лечения и реабилитации женщин, перенесших травмы мягких тканей родовых путей.// Акуш.и гинек.- 1983.- N4- С. 49-50.

15.Дульцев Ю.В. Лечение недостаточности анального сфинктера: Дисс. ...докт.мед.наук. - М., 1981.

16.Основы колопроктологии (Под редакции Г.И.Воровьева. М.2006.

17.Мусаев Х.Н.,Ахундова Н.Н. Разрывы промежности в родах и их пос-
ледствия Cərrahiyyə j.(Surgery) №1(17)2009.-с.59-63.

18.Musayev X.N.,Cavadov E.A.,Xəlilov A.C. Rektovaginal sahənin patologiyasında cərrahi müalicə taktikası. Azərbaycan Tibb Jurnalı.№1.1999.s.84-86.

19.Musayev X.N.,Novruzova Ş.A.,Mirzəxanova S.A.,Əliyev F.V. Surgical correktion of unsuffciency of rektovaginal area/ YI Beynəlxalq Avroasiya və Qastroenteroloq və Cərrahlar konqresinin materialları.Bakı.2003.s.91.

20.MusayevX.N.,Əliyev F.V.,Əliyeva S.A.. Rektosele zamanı defekasiya aktının xronometriyası.Sağlamlıq jurnalı.№7.2008. ы.166-170.

21.Мусаев Х.Н. Пути улучшение результатов хирургического лечение ректоцеле. Sağlamlıq jurnalı.№2.2009.s.45-51.

22.Мусаев Х.Н.Ректовагинальные свищи-перспективы хирургического лечения.Azərbaycan Tibb Jurnalı.№2.2009.c.82-85.

23.Мусаев Х.Н.Ректовагинальные свищи-реальность и перспективы хирургического лечения (обзор литературы). Sağlamlıq j.№3.2009.c.7-14.

24.Musayev X.H.,Əliyeva S.A.,Novruzova Ş.A., Məmmədov N.İ. Rektosele xəstəliyində DBQA-nin funksional vəziyyəti. Azərbaycan Təbabətinin Müasir Nailiyyətləri j.№2.2009.s.77-80

25.Мусаев Х.Н.Консервативное лечение заболеваний промежности неопухолевой этиологии. Вестник хирургии Казахстана №2.2009.c.52-54.

26.Мусаев Х.Н.,Алиева Э.М.,Ахундова Н.Н. Эффективность сочетанного применения новых методов оперативных вмешательств и послеоперационного лечения при родовых разрывах промежности и послеродовом анальном недержании . Sağlamlıq j. 2009.№6.c.21-28.

27.Ağayev B.A.,Əliyeva E.M.,Musayev X.N.,Doğuşdan sonra bağırsaq möhtəviyyatını saxlama qabiliyyəti pozulmuş xəstələrdə DBQA-nin funksional vəziyyəti. Cərrahiyyə j(Surgery).2009.№2(18). s.3-6.

28. Sultanova S.H.Araliğin kohnə III dərəcə cırılmasının diaqnostika və müalicəsi Cərrahiyyə(Surgery) 2008.4(16).86-89

29. Алиев Э.А.,Султанова С.Г. Методы диагностики и коррекция послеродовой недостаточности анального жома. Sağlamlıq j.2009.№6.c.38-42.

30.Bek K.M., Laurberg S. Risks of anal inkontinence from subsequent vaginal delivery after a complete obstetric anal sphincter tear// Br. J. Obstet. Gynaecol.- 1992. - V.99. - N9. - P.724-726.

31.Brusciano L., Limongelli P., Pescatori M. Ultrasosnographic patterns in patients with obstructed defecation.// Dis. Col. Rect.- 2007.- V.22.- P.969-977.

32.Chang H-S., Myung S-J., Yang S-K., Yoon I.J., Kwon O.R., Jung H-Y., Hong W-S., Kim J-H., Min Y. II. Effect of electrical stimulation in constipated patients with impared rectal sensation. // Dis. Col. Rect.- 2003.- V.18.- N4.- P.433-438

Обеспечение адекватного газообмена при двусторонних и сочетанных операциях на органах грудной и брюшной полостей

Миербеков Е.М., Батырханов М.М., Тугельбаев Д.С.
Национальный научный центр хирургии им. А.Н. Сызганова

Разработан способ комбинированной ИВЛ, основанный на применении традиционной и высокочастотной вентиляции. Клинико-физиологические исследования были проведены у 44 больных. Результаты исследования отражают изменения показателей внутрилегочного давления, бронхиальной проходимости и адекватности газообмена. Комбинированная ИВЛ создает более благоприятные условия как для газообмена, так и для гемодинамики малого круга кровообращения. Улучшается артериальная оксигенация, нормализуется микроциркуляция в легких, тем самым увеличивается транспорт и потребление кислорода.

We have worked out the method of combined artificial lung ventilation, based upon the traditional and highly sensitive. The clinik and physiologic investigation were carried out in 44 patients. The results of the investigation has showed changes of intrapulmonari pressure, bronchial passage and abeguate gas exchange. Combined artificial lung ventilation provides optimal condition for as exchange and so also for haemodynamics of pulmonari dlood circulation, improves arterial oxigenation, normalizes microcirculation in lungs, and also increases the transport and oxygen usage.

Одна из важных задач современной анестезиологии – повышение безопасности пациента во время хирургического вмешательства. Операции на легких в силу их специфичности (боковая позиция на валике, открытый пневмоторакс, раздражение обширных шокогенных зон, наличие исходной дыхательной недостаточности и легочной гипертензии), относятся к числу наиболее травматичных, им сопутствуют высокий риск и значительное количество осложнений. Это объясняется тем, что легкие при торакальных операциях являются объектом и хирургических, и анестезиологических воздействий.

В последние годы наблюдается увеличение числа хирургических больных с одновременным поражением обоих легких, либо легких и органов брюшной полости. По данным разных авторов, частота таких сочетанных заболеваний составляет около 15%. Это связано с усовершенствованием диагностических методов, а также с учением о продолжительности жизни населения.

При хирургическом лечении таких больных наметилась тенденция к отказу от поэтапной (несколько операций) тактики в пользу хирургической коррекции, выполняемой за одно оперативное вмешательство. При этом отпадает необходимость в повторных оперативных вмешательствах, снижается связанный с ними риск периоперационных осложнений, сокращаются сроки лечения и экономические затраты, пациенты избавляются от тягостного ожидания повторных операций.

Вместе с тем, такие операции более травматичны и продолжительны, значительно возрастает риск проведения анестезиологического пособия. Длительная общая анестезия достоверно увеличивает частоту развития послеоперационных ателектазов, пневмоний и сердечно-сосудистой недостаточности. В литературе мало работ, посвященных оценке вентиляционного обеспечения сочетанных двусторонних операций на легких, а также на легких и органах брюшной полости.

Цель работы –

совершенствование методов вентиляционной поддержки при двусторонних одноэтапных операциях на легких.

Материал и методы

Исследование проведено у 21 пациента с двусторонними и сочетанными поражениями органов грудной и брюшной полостей (таблица 1).

Таблица 1 – Распредление больных в зависимости от характера заболевания

Диагноз	Число больных
Эхинококкоз обоих легких и печени	7
Эхинококкоз обоих легких	14
Всего	21

Характер выполнения оперативных вмешательств отражен в таблице 2.

Таблица 2 – Распределение больных в зависимости от характера хирургических вмешательств

Хирургическое вмешательство	Число больн.
Двусторонняя торакотомия, затем лапаротомия, эхинококкэктомия из легких и печени	7
Двусторонняя торакотомия, эхинококкэктомия из легких	14
Всего	21

В Национальном научном центре хирургии им. А.Н. Сызганова разработан способ комбинированной искусственной вентиляции легких (ИВЛ), основанный на применении традиционной ИВЛ, но с индивидуально рассчитанными параметрами, в зависимости от механики вентиляции оперируемого легкого и подключением высокочастотной ИВЛ для неоперируемого легкого.

После вводного наркоза всем пациентам производили интукбацию трахеи двухпросветной трубкой для разделения дыхательных путей обоих легких. После укладки больного в боковое положение через канал интубационной трубки, ведущий в оперируемое легкое, осуществляли традиционную ИВЛ аппаратом «Chirana» (Словакия) с параметрами, рассчитанными по механике вентиляции, позволяющей осуществлять адекватный газоток без чрезмерного подъема внутрилегочного давления (не выше 10 см вод.ст.). В канал, ведущий в неоперируемое легкое, вводили катетер для подачи газовой струи при рабочем давлении 0,3 – 0,5 атм и частоте 300-150 циклов в минуту с помощью аппарата Рохус (Алматы).

Анализ изменений показателей газов крови, механики вентиляции внутрилегочного шунтирования и альвеоляр-

Таблица 3 – Изменения показателей газообмена на этапах операции (n =21), (M±Q)

Показатель	Этапы операции			
	1	2	3	4
p_aO_2 мм рт.ст	180,1±51,6	198,4±64,6*	181,3±53,8	188,4±53,6
p_nCO_2 мм рт.ст	38,08±5,13	37,6±4,82	37,2±4,55	38,3±4,03
Q мм рт.ст.	96,3±10,07	92,05±13,3	97,3±12,9	95,8±12,8
W, %	7,3±1,9	7,8±1,8*	8,7±2,1* **	8,0±1,7* ***
Сл, л/см вод.ст.	0,053±0,012	0,049±0,011	0,042±0,011	0,045±0,010
$R_{бр.}$ см вод.ст./л/с	3,9±1,9	6,2±1,8*	7,02±1,94* **	6,17±1,8* ***
$P_{в/л.}$ см вод.ст.	9,3±1,3	8,2±1,9	9,3±1,2	9,1±0,9

Примечание: Q - альвеолярно-артериальный градиент по напряжению кислорода; W – внутрилегочный шунт; Сл – растяжимость легких; $R_{бр}$ - бронхиальное сопротивление; $P_{в/л}$ – внутрилегочное давление.
* - достоверное отличие от этапа 1 при P<0,05; ** - достоверное отличие от этапа 2 при P<0,05; *** - достоверное отличие от этапа 3 при P<0,05.

но-артериального градиента по напряжению кислорода проводили на следующих этапах: 1 – интубация трахеи и укладывание больного на бок; 2 – вскрытие грудной клетки; 3 – лосновной момент операции; 4 – окончание (таблица 3).

Показатели кислотно-основного состояния определяли с помощью аппарата ABL-5 («Radiometer», Копенгаген), механику вентиляции – с помощью аппарата «Dear 1000» (США) и CAPNOMAC ULTIMA («Datex», Финляндия). По данным газового состава артериальной и венозной крови рассчитывали внутрилегочный шунт и альвеолярно-артериальный градиент по напряжению кислорода по формулам:

$$W = \frac{(p_aO_2 - p_nO_2) * 0.0031}{(p_aO_2 - p_vO_2 + (p_aO_2 - p_nO_2) * 0.0031}, \quad (1)$$

$$Q = (p_aO_2 - \frac{p_nCO_2}{R}), \quad (2)$$

где W - внутрилегочный шунт (в %); Q - альвеолярно-артериальный градиент по O_2 (в мм рт.ст.)

Результаты и обсуждение

Результаты исследований (таблица 3) отражают изменения показателей газообмена, механики вентиляции, внутрилегочного шунтирования и альвеолярно-артериального градиента по напряжению кислорода на этапах анестезии и операций.

Коррекцию дыхательного объема и объемной скорости потолка газа проводили в зависимости от показателей механики вентиляции (поддержание внутрилегочного давления в пределах 8,2 – 9,3 см вод.ст.).

При проведении комбинированной ИВЛ показатели механики вентиляции на всех этапах операции оставались на физиологически доступных цифрах (бронхиальное сопротивление – 5,9 – 7,02 см вод.ст/л/с, растяжимость легких 0,041 – 0,053 л/см вод.ст.). При стабильных показателях механики вентиляции в течение всего операционного периода поддерживался адекватный газообмен (р O_2 180,1 – 198,4 мм рт.ст., pCO_2 37,2 – 38,3 мм рт.ст.). На всех этапах операции при адекватных показателях газообмена данные внутрилегочного шунта и альвеолярно-артериального градиента по напряжению кислорода оставались практически на исходных цифрах и соответствовали физиологически допустимым нормам (W 7,3 – 8,7%, Q 92,05 – 97,3 мм рт.ст.).

Это объясняется тем, что создаваемое в дыхательных путях и альвеолах низкое давление не препятствует кровотоку, способствует более равномерному распределению газов и вентиляции альвеол, отсутствие чрезмерного раздражения барорецепторов паренхимы легкого при низком внутригрудном давлении и стимуляции мышц благоприятствует более быстрому восстановлению самостоятельного дыхания после операции.

При легочных заболеваниях к адаптационным системам организма предъявляются особенно высокие требования, так как операции на органах дыхания нередко длительны, травматичны, при них раздражаются обширные рефлексогенные зоны, а сами вмешательства часто протекают на фоне хронической гипоксии и интоксикации.

Одной из важнейших задач анестезии является предупреждение вентиляционных нарушений при одноэтапных двусторонних, сочетанных операциях на легких и органах брюшной полости путем определения показаний и противопоказаний к различным видам ИВЛ, разработки новых методов вентиляционной поддержки.

Разработанная и внедренная в Национальном научном центре хирургии им. А.Н. Сызганова методика комбинированной искусственной вентиляции легких при двусторонних и сочетанных операциях на органах грудной и брюшной полостей создает благоприятные условия как для газообмена, так и для гемодинамики малого круга кровообращения. Что касается хирургии легких, то здесь очевидны все преимущества высокочастотной ИВЛ. При операциях на легких высокочастотная ИВЛ обладает высокими оксигенирующими способностями вследствие наличия внутреннего PEEP; кроме того, низкое пиковое давление в дыхательных путях и его слабовыраженное влияние на структуры и органы средостения повышают приток крови к правому отделу сердца и стабилизируют сердечный выброс, а постоянство сердечного выброса – важный компонент поддержания нормальной оксигенации и стабильных показателей гемодинамики.

Выводы

1. Сочетание вентиляционной поддержки с индивидуально рассчитанными параметрами в зависимости от механики вентиляции оперируемого легкого и высокочастотной вентиляции интактного легкого обеспечивает постоянство параметров газообмена на всех этапах анестезии и операции.
2. Методика комбинированной вентиляционной поддержки способствует созданию хирургического комфорта при одноэтапной хирургической коррекции у больных с двусторонними и сочетанными поражениями органов грудной и брюшной полостей.

Литература

1. Бунатян А.А., Выжигина М.А., Лукинов М.В. Влияние традиционной и высокочастотной ИВЛ на легочную системную гемодинамику и циркуляцию легких // Анестезиология и реаниматология. -1993. -№ 5. -С. 16-22.

2. Батырханов М.М. Определение параметров искусственной вентиляции легких в зависимости от показателей механики вентиляции при операциях на легких: Автореф. дис. ... канд. мед. наук. -Алматы, -1999.

3. Выжигина М.А., Гиммельфарб Г.Н. Современные аспекты анестезии в хирургии легких. -Ташкент: Медицина. -1988.

4. Выжигина М.А., Пиляева И.Э., Мизиков В.М. и др. Гемодинамические эффекты искусственной однолегочной вентиляции в торакальной хирургии // Анестезиология и реаниматология. -1985. -№ 5. -С. 16-22.

5. Зильбер А.Ж., Шурыгин И.А. Высокочастотная вентиляция легких. – Петрозаводск. 1993.

6. Отс О.Н. Хирургия оперированного легкого и плевры (повторные и двусторонние операции). Дис. … докт. мед. наук. М. 1993.

7. Рудаков А.А. Плановые и сочетанные операции как метод интенсифткацтт лечения хирургических больных. Дис. … канд. мед. наук. СПБМИ. 1993.

Неинвазивная масочная вентиляция легких у пациентов с травмой грудной клетки

Конкаев А.К., Лебига Т.А., Гурбанова Э.И.
НИИ травматологии и ортопедии, г. Астана

Введение

Искусственная вентиляция легких (ИВЛ) является одним из главных инструментов терапии в руках анестезиолога-реаниматолога. Продолжительная ИВЛ, более 7 суток, составляет 5% всех случаев механической вентиляции легких. Стоимость протезирования дыхания – более 15% общебольничных затрат без учета физического и эмоционального вклада медицинского персонала. [Make B.J., Hill N.S., Goldberg A.I. Mechanical ventilation Beyond the ICU/ Chest 1998 (Vol 113). P. 289-344).

Продолжительная вентиляция легких ассоциирована с множеством осложнений, частота которых неуклонно возрастает у больных травматологического профиля с сочетанными травмами на фоне течения травматической болезни.

Летальность при ИВЛ более 7 суток составляет 7-10%. Кроме того, пациенты, успешно «пережившие» ИВЛ, сталкиваются еще с одной важной проблемой - «отлучение» от респиратора. В настоящее время четко разработаны основные и дополнительные показания для интубации трахеи. (В.В. Агаджанян «Политравма», Новосибирск, Наука,2003г., стр. 205-206). Однако, не у всех больных эндотрахеальная интубация является методом выбора обеспечения проходимости дыхательных путей и проведения ИВЛ. Это преимущественно касается больных с тяжелой дыхательной недостаточностью, но сохраненным сознанием. Наиболее оптимальным методом у данной категории пациентов является проведение неинвазивной вентиляции легких (НИВЛ) через лицевую (ороназальную) маску или шлем.

Принципиальными различиями неинвазивной респираторной поддержки от вентиляции легких с использованием интубационной или трахеостомических трубок являются:

1. При проведении НИВЛ всегда присутствует «утечка», поэтому доставляемые дыхательный объем и минутная вентиляция превышают их эффективные величины. (Mehta& Hill, 2001)

2. При НИВЛ важное значение имеет дополнительное динамически меняющееся сопротивление верхних дыхательных путей, прежде всего обусловленное гортанью, которая расположена между респиратором и легкими. (Parreira et al., 1996,1997)

О доказанной эффективности НИВЛ можно судить на основании баз данных Cochrane Medline и Embase, где упоминается около 15 рандомизированных клинических исследований, проведенных до 2005г в 13 европейских странах. Первичными объектами для метаанализа явились частота неудачного лечения, определяемого как потребность в интубации и внутригоспитальная летальность.По результатам указанных исследований методики неинвазивной вентиляции легких вызывали 57% снижение риска « потребности в интубации».Однако в настоящее время применение НИВЛ в нашей стране крайне ограничено, о чем свидетельствует отсутствие данных в отечественной специализированной литературе. В этой связи целями нашего исследования явилось определение эффективности неинвазивной вентиляции легких у больных с травмами грудной клетки в сравнении с традиционной методикой ИВЛ посредством эндотрахеальной интубации и определение возможности проведения НИВЛ в соответствии со степенью тяжести состояния больного по шкале тяжести SAPSII и степени депримации ЦНС (по шкале ком Глазго).

Материал и методы

В исследование включены 32 пациента с тяжелыми сочетанными травмами с доминированием в клинической картине патологии грудной клетки, осложненной пневмотораксом, гемотораксом, множественными переломами ребер. Пациенты были разделены на 2 группы. В первой группе (17 пациентов) проводилась масочная НИВЛ. Во 2 группе (15 пациентов) - искуственная вентиляция легких через интубационную трубку. В обеих группах проводилась стандартная медикаментозная терапия (гемостатическая, антибактериальная, муколитическая, бронхолитическая, включая небулайзерную терапию), проводилось дренирование плевральной полости по Бюлау, а при сохраняющемся коллапсе легкого – активная аспирация содержимого.

Критерии включения в исследование:

1. Тахипноэ более 30 в мин.

2. Сатурация менее 90% при фракции кислорода во вдыхаемом воздухе более 50%.

3. Тяжесть состояния по SAPSII – 35 -50 баллов.

Респираторная поддержка в обеих группах осуществлялась при помощи аппаратов искусственной вентиляции « Newport E-500» (США) и « Drager Evita XL»(Германия). Указанные типы респираторов опционно полноценны, позволяют поддерживать режим неинвазивной вентиляции легких, мониторировать основные показатели легочной механики. Масочная неинвазивная вентиляция осуществлялась посредством ороназальной маски марки Respironics® с мягкими фиксаторами, обеспечивающими герметичность крепления неинвазивного интерфейса больным в соответствии с контуром лица (фото). У больных проводилось мониторирование сатурации, частоты дыхательных движений, артериального давления, частоты сердечных сокращений. Мониторинг осуществлялся при помощи полноопционных мониторов Philllips MP20. Для оценки эффективности проводимого метода респираторной поддержки осуществлялась оценка частоты развития нозокомиальной пневмонии, количества проведенных койко-дней, летальности, в группе, где проводилась традиционная ИВЛ посредством эндотрахеальной интубации – необходимость трахеостомии.

Также велось наблюдение за субъективным комфортом пациентов на НИВЛ. Кроме того, при поступлении больного и в динамике на фоне проводимой респираторной поддержки оценивалась тяжесть состояния больных по шкале ком Глазго (GCS) и SAPSII. Обработка полученных данных проводилась при помощи пакета прикладных программ Biostatistica по критерию Стьюдента. Различия считались достоверными при $p<0,05$.

Результаты и их обсуждение

При сравнении исследуемых групп по возрасту, степени тяжести по шкале SAPSII существенных различий выявлено не было. Оценка тяжести состояния больных по SAPSII в первой группе составила 37,3±1,9 баллов, в контрольной группе – 48,6±5,4 баллов (табл.1)

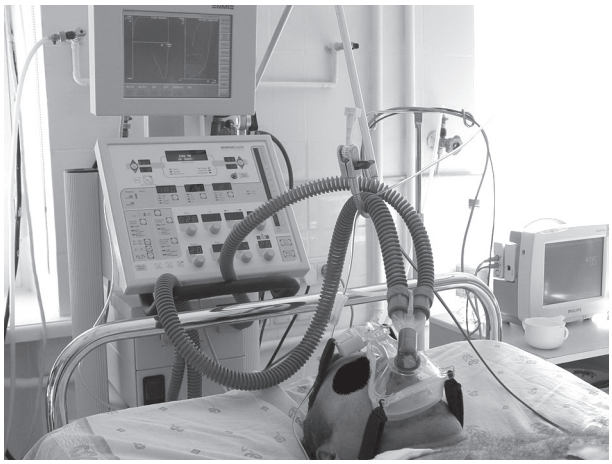

Таблица 1. Состояние пациентов при поступлении.

Группа	Число наблюдений	Возраст	Оценка по SAPSII	Оценка по GCS
I группа	17	40,0±5,3	37,3±1,9	13,0±0,5
II группа	15	42,0±5,5	48,6±5,4	9,1±0,8
p*		p>0,05	P>0,05	p<0,05
p* - достоверность различий между группами				

Однако необходимо отметить наличие существенных различий по глубине расстройств сознания больных, оцениваемых по шкале ком Глазго. Так в исследуемой группе этот показатель составил 13,0±0,5 баллов, в то время как в контрольной группе – 9,1±0,8 баллов. Анализ показателей гемодинамики и оксигенации до начала респираторной терапии показал статистическую значимость показателей и отсутствие достоверных различий в исследуемых группах (табл.2)

Таблица 2. Показатели гемодинамики и оксигенации до начала респираторной поддержки.

Группа	ЧСС (уд.в мин)	АД ср. (мм.рт.ст.)	ЧДД (в мин)	S_aO_2(%)
I группа (n=17)	91,0±7.7	94,1±5,1	32,5±2,3	85,0±0,8
II группа (n=15)	104,0±7,8	93,2±5,6	35,0±3,5	82,8±0,9
p*	p>0,05	p>0,05	p>0,05	p>0,05
p* - достоверность различий между группами				

В исследуемой группе ЧСС составила 91,0±7,7 уд. в мин, среднее АД составило 94,1±5,1 мм.рт.ст., ЧДД – 32,5±2,3 в мин., сатурации - 85,0±0,8%. В контрольной группе ЧСС - 104,0±7,8 уд. в мин, АД среднее - 93,2±5,6 мм.рт.ст., ЧДД - 35,0±3,5 в мин., сатурации - 82,8±0,9%.

Таблица 3. Показатели гемодинамики и оксигенации после начала респираторной поддержки.

Группа	ЧСС (уд.в мин)	АД ср. (мм.рт.ст.)	ЧДД(в мин)	S_aO_2(%)
I группа (n=17)	85,1±3,8	94,1±5,1	21,1±3,1	93,7±0,6
II группа (n=15)	89,6±3,8	93,2±5,6	23,0±4,9	96,6±0,9
p*	p>0,05	p>0,05	p>0,05	p<0,05
p* - достоверность различий между группами				

В таблице 4 представлены сводные результаты по оценке эффективности респираторной поддержки в сравниваемых группах.

Таблица 4. Результаты по оценке эффективности респираторной поддержки.

Критерий	Группа I	Группа II
Частота развития пневмоний	Посттравматич. – 57,14% Нозокомиальн. – 14,23%	Посттравматическая – 20,0% Нозокомиальная - 60,0%
Количество проведенных койко-дней	19,3 ± 3,8 дней	21,6±2,6 дней
Летальность	Летальных исходов в исслед. группах не было	
Необходимость трахеостомии	14,2%	40,0%

Таким образом, в исследуемой группе мы имеем меньшую частоту развития нозокомиальной пневмонии (14, 2%), в то время, как в контрольной группе этот показатель составил 60,0 % (p<0,05). Обращает внимание большая частота посттравматической пневмонии в первой группе больных (57,1%) в сравнении с контролем (20,0%), что, вероятно, продиктовано тяжестью травмы грудной клетки. В контрольной группе потребность в трахеостомии составила 40,0 %, тогда как в основной – 14,2% (p<0,05). По количеству проведенных койко-дней достоверной разницы не отмечается, однако в исследуемой группе этот показатель несколько ниже.

Выводы

Таким образом, на основании проведенного предварительного исследования следует выделить показания для проведения неинвазивной масочной вентиляции

1. Острая дыхательная недостаточность с нарушениями вентиляции и газообмена с уровнем сознания по шкале ком Глазго более 10 баллов.
2. Степень тяжести состояния по SAPSII менее 38 баллов.

Наш опыт клинического применения НИВЛ позволяет считать данную методику перспективным методом респираторной поддержки, позволившим значительно уменьшить процент развития нозокомиальных пневмоний, а также снизить необходимость в трахеостомии.

Список литературы

1. В.В. Агаджанян Политравма». Новосибирск. Наука. 2003г.
2. О.Е. Сатишур «Механическая вентиляция легких», Москва, Мед.литература, 2006г
3. И.А. Борисов, Л .В. Попов, Ю.И. Гороховатский, Д.А. Рябков, С.М. Вашкевич, И.Г. Амзаева, Т.В. Диева, А.Г. Ломакин, Д.Л. Цыпин, Б.Г. Григорян, А.Н. БлеткинНеинвазивная вспомогательная вентиляция легких в комплексной респираторной терапии у больных с эмболией легочной артерии.
4. В.В. Казеннов., Д.Б. Амеров, М.Н. Шишкин «Неинвазивная вентиляция легких – современная технология респираторной поддержки». Журнал «Клинические технологии» №3 2009, стр.18.
5. Make B.J., Hill N.S., Goldberg A.I. Mechanical ventilation Beyond the ICU/ Chest 1998 (Vol 113). P. 289-344.
6. Электронные базы данных Cochrane Medline и Embase.

Динамика изменений уровней адреналина и эндорфинов в крови у больных с холецистопанкреатитом и развившимся тромбогеморрагическим синдромом

Гасанов Ф.Д., Намазова К.Н., Гасанова Л.В., Асланов А.А., Гулиев Ю.Г., Керимов Г.А.
Научный центр хирургии им. М.А.Топчубашева, Баку, Азербайджан

Резюме. Динамика изменений уровней адреналина и эндорфинов в крови у больных с холецистопанкреатитом и развившимся тромбогеморрагическим синдромом *Гасанов Ф.Д., Намазова К.Н., Гасанова Л.В., Асланов А.А., Гулиев Ю.Г., Керимов Г.А.*
Научный центр хирургии им. М.А.Топчубашева, Баку, Азербайджан
Целью исследования явилось изучение коррелятивной связи динамических изменений уровней эндорфинов и адреналина в плазме крови у больных с острым холецистопанкреатитом в периоперационном периоде. Материалы и методы. Исследования были выполнены на 30 больных, страдающих холецистопанкреатитом, из которых женщин было 21 (70%), а мужчин 9 (30%), в возрасте 34-77 лет. Больным была проведена холецистэктомия с дренированием общего желчного протока при наличии показаний. Определение уровня эндорфинов и адреналина осуществляли методом иммуноферментного анализа (ИФА) с использованием фирменных сенсибилизированных планшет: для эндорфинов - Phoenix Pharmaceuticals, США; а для адреналина – Immuno Biologikal Laboratories, Германия. Кроме этого определяли КЩС и газовый состав крови, изучали изменения гемодинамики и биохимических показателей. Результаты. При прослеживании изменений уровней адреналина и эндорфинов в крови у больных с холециститопанкреатитом была выявлена определенная закономерность их динамики. Нормальным значениям уровней адреналина соответствовали нормальные значения эндорфинов, а с повышением, на 1-е сутки после операции, данных адреналина повышаются также показатели эндорфинов. Это свидетельствует о наличии прямой коррелятивной связи между уровнями адреналина и эндорфинов у больных с холецистопанкреатитом в периоперационном периоде. Выводы. Изучение изменений уровней адреналина и эндорфинов в крови у больных с холециститопанкреатитом выявило, что нормальным значениям адреналина соответствовали нормальные значения уровней эндорфинов, а повышение данных адреналина на 1-е сутки после операции также привело повышению показателей эндорфинов. С 3-и сутки после оперативного вмешательства началось стихание явлений воспалительного процесса и интоксикации, что проявлялось не только улучшением многих биохимических показателей, но и нормализацией уровней адреналина и эндорфинов в крови. Выявлено наличии прямой коррелятивной связи между уровнями адреналина и эндорфинов у больных с холецистопанкреатитом в периоперационном периоде. Ключевые слова: холецистопанкреатит, периоперационный период, динамика адреналина и эндорфинов.

Актуальность проблемы

За последние 20- 30 лет, после открытия в мозге веществ, влияющих на центральные функции высших организмов, появилось понятие “нейропептиды” [5]. В 1972 г. шотландские фармакологи Г.Костерлиц и Дж.Хьюз обнаружили в нервной ткани рецепторы, лигандные для морфина - вещества, которые не синтезируются в клетках животных [4,5,13]. Затем в мозге был обнаружен новый класс химических соединений - нейропептиды [4,5], которые, являясь биологически активными соединениями, синтезируются главным образом в нервных клетках [2]. Нейропептиды участвуют в регуляции обмена веществ и поддержании гомеостаза, воздействуют на иммунные процессы, играют важную роль в механизмах памяти, обучения, сна и могут действовать как медиаторы и гормоны [7].

Боль - тягостное субъективное ощущение, возникающее под влиянием воздействия на организм сверхсильных и разрушительных раздражителей. Биологические и физиологические значение боли состоит в том, что она сигнализирует о наличии повреждающего фактора, о необходимости его устранения или снижения действия [2,8].

В ответ на боль организм продуцирует «собственный морфин» - эндорфины и энкефалины, приводящие к снижению боли [8,10]. Эндорфины найдены в гипофизе и в других отделах головного мозга [15]. Эндорфины по химический структуре и своему действию сходны с одним из опиатов - морфином (Отсюда сокращение: эндогенный + морфин = эндорфин). Главный эффект эндорфина - обезболивающий. Энкефалины также обладают анальгетическим эффектом, но более слабым и кратковременным [12,14]. Во время продолжительных болей уровень эндорфинов снижается, происходит как бы его истощение в организме и интенсивность болей растет, что приводит к необходимости использования наркотических и ненаркотических анальгетиков.

У больных с холецистопанкреатитом наряду с грубыми нарушениями гомеостаза отмечается повышенная активность симпато-адреналовой системы. Следует отметить, что у этих больных возможность развития тромбогеморрагического синдрома (ТГС) не вызывает никаких сомнений [3]. При этом изучение характера изменений уровня эндорфинов в крови, на наш взгляд, представляет большой научно-практический интерес. В доступной литературе работ, посвященных коррелятивной связи изменений симпатоадреналовой системы и уровня эндорфинов у этих больных, нам найти не удалось и мы задались целью внести какую то ясность в эту проблему.

Цель исследования

- изучение коррелятивной связи динамических изменений уровней эндорфинов и адреналина в плазме крови у больных с острым холецистопанкреатитом в периоперационном периоде.

Материалы и методы

Исследования были выполнены на 30 больных, страдающих холецистопанкреатитом, женщин было 21 (70%), мужчин 9 (30%), в возрасте 34-77 лет. У 26 больных был установлен диагноз острый калькулезный холецистопанкреатит, у 2 постхолецистектомический синдром, среди которых у 6 была механическая желтуха, а у 2 больных

был выявлен бескаменный холецистопанкреатит. У 4 больных (15%) оперативное вмешательство было проведено в экстренном порядке, а у 22 (84,6%) – через несколько дней после проведения предоперационной подготовки. Были проведены следующие оперативные вмешательства: холецистэктомия – у 26 больных; из них с дренированием общего желчного протока по методам Khera - у 6, по Холстед-Пиковского – у 1-го больного (Рис.1).

У 4-х больных после проведенного комплекса интенсивной терапии, с целью предоперационной подготовки, состояние заметно улучшилось и в дальнейшем они отказались от оперативного лечения.

Из сопутствующих заболеваний были выявлены: сахарный диабет - у 5 больных, ожирение II-III степени – у 3, хроническая ишемическая болезнь сердца и гипертоническая болезнь – у 5 больных, сердечно-легочная недостаточность – у 2, спленомегалия – у 1 больной и язва 12-перстной кишки – у 1 больного. Были отмечены следующие виды осложнений: ТГС в I-II стадии; у 2 больных – язва 12-перстной кишки, осложнённая кровотечением; у 1 больного – острая печеночно-почечная недостаточность. У 2 больных течение заболевания завершилось летальным исходом из за слишком позднего (через 7-10 суток) обращения. Они поступили в клинику с уже развившимся перитонитом, полиорганной недостаточностью и ТГС во II-III стадии, наступившей впоследствии глубокой интоксикацией и грубыми нарушениями гомеостаза. Определение уровня эндорфинов и адреналина осуществляли методом иммуноферментного анализа (ИФА) с использованием фирменных сенсибилизированных планшет: для эндорфинов - Phoenix Pharmaceuticals, США; для адреналина - Immuno Biologikal Laboratories, Германия. Кроме этого, определяли КЩС и газовый состав крови, контролировали гемодинамику, проводили ультразвуковое исследование, рентгенографию органов грудной клетки и рентгенконтрастное исследование желудочно-кишечного тракта, ЭКГ, общий и биохимический анализ крови, коагулограмму и по показаниям - компьютерную томографию органов брюшной полости.

Исследования проводили в 3 этапа: I этап – предоперационный, II – через 1 и III – через 3 суток после операции.

Результаты исследования и их обсуждение

При исследовании уровня эндорфинов в предоперационном периоде, через 1 и 3 сутки после оперативного вмешательства были выявлены следующие изменения. В частности, если до операции уровень эндорфинов в плазме составлял 0,3±0,06 нг/мл, то через 1 сутки после операции он составлял 9,0±2,86 нг/мл (p<0,001), превосходя предоперационный уровень в 30 раз, а через 3 суток уровень эндорфинов опускался до 0,46±0,03 нг/мл (Рис.2). Из приведенных значений следует, что уровень эндорфинов у больных, страдающих холецистопанкреатитом, значительно возрос только через сутки после операции, при этом практически не отклоняясь от нормальных значений как в предоперационном периоде, так и через 3 суток после операции. Тот факт, что в предоперационном периоде значения эндорфинов у больных холецистопанкреатитом находились на уровне здоровых испытуемых, может быть связан с применением обезболивающих и спазмолитиков в адекватной дозировке в случае возникновения боли и хронизацией заболевания. Так, продолжительные болевые раздражения, возможно, уже к этому времени, привели к истощению эндорфиного запаса организма. Следует отметить, что сразу же после взятия проб крови больным вводили ненаркотические и наркотические анальгетики и спазмолитики.

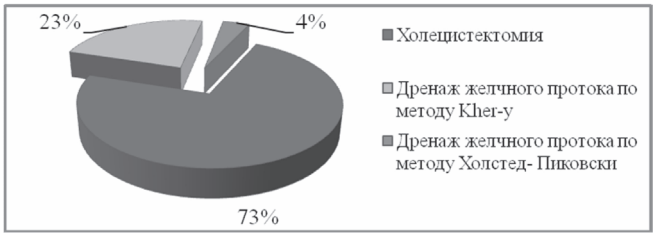

Рис.1. Характер операций больных с холецистопанкреатитом.

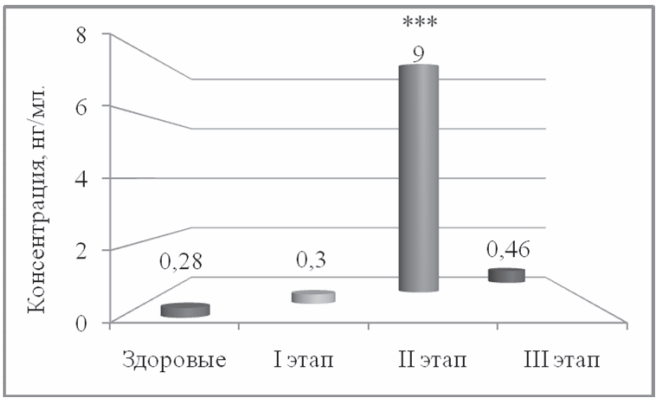

Рисунок 2. Изменения уровня эндорфинов. *** p<0,001.

Значительный подъём уровня эндорфинов через 1 сутки после операции обусловлен тем, что вызванные хирургической патологией нарушения ещё не полностью были скомпенсированы и, кроме того, несмотря на предпринятые в послеоперационном периоде мероприятия, болевые ощущения, вероятно, имели высокую интенсивность. Эти результаты свидетельствуют о том, что интенсивность ноцицептивных раздражений пока еще в течение 1 суток остается высокой, что может оказаться причиной усиления синтеза и выброса в кровь избыточного количества эндорфинов.

Таким образом, можно сделать вывод, что недостаточный уровень обезболивания делает необходимым дополнительное введение ненаркотических или наркотических анальгетиков и спазмолитиков.

Наконец, можно полагать, что нормализация уровня эндорфинов на 3 сутки, связано, скорее всего, с устранением патологического очага, откуда поступали ноцицептивные раздражения, приводящие к активизации симпатоадреналовой системы.

При изучении уровня адреналина в плазме крови больных, страдающих холецистопанкреатитом, была выявлена следующая динамика его показателей. При этом в предоперационный периоде уровень адреналина в плазме больных соответствовал нормальному уровню (20±2,0 нг/мл; рис. 3), тогда как через 1 сутки после операции его уровень резко повышался и был равен 28,8±0,59 нг/мл (p<0,01). В то же время через 3 суток после оперативного вмешательства уровень адреналина восстанавливался, почти достигая нормальных значений (15,6±0,63 нг/мл). Обращает на себя внимание то, что нормализация уровня адреналина на 3 сутки после оперативного вмешательства соответствует нормализации уровней эндорфинов, что указывает на прекращение поступления болевых импульсов от воспалительного очага.

Таким образом, можно отметить, что динамические изменения уровня адреналина у больных с холецистопанкреатитом полностью соответствуют, а также зависят от клинического течения патологического процесса и интенсивности болевых ощущений.

При прослеживании изменений уровней адреналина и эндорфинов в крови у больных с холециститопанкреатитом можно увидеть определенную закономерность их динами-

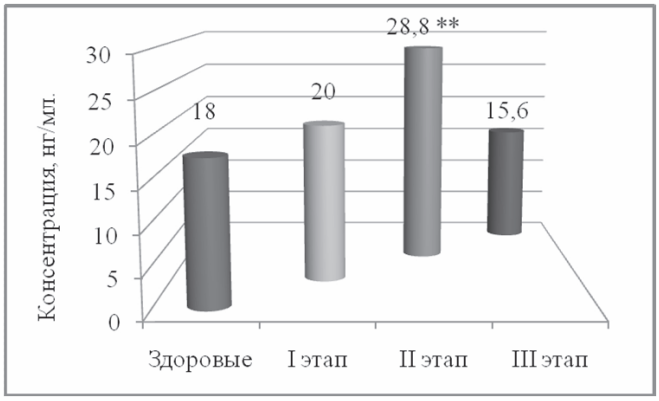

Рис.3. Изменения уровня адреналина. ** p<0,01.

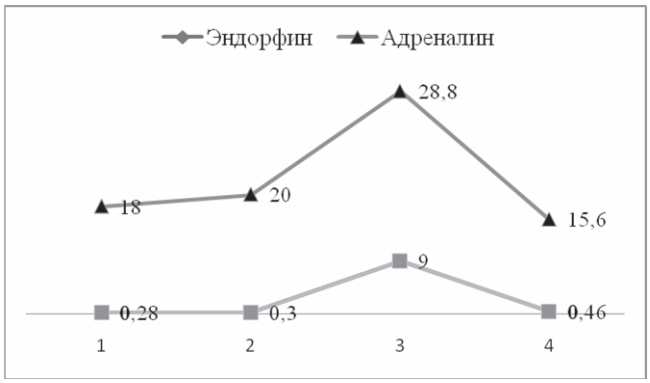

Рис.4. Динамика уровней адреналина и ендорфинов.

Таблица 1. Некоторые биохимические и гемодинамические показатели крови больных, страд. холецистопанкреатитом.

Показатели	До операции	Через 1 сут. после операции	Через 3 сут. после операции
АД сист (мм рт. ст.)	134,0±7,0 / 78,0±3,9	129,0±6,0 / 77,0±3,6	127,0±4,3 / 77,0±3,6
Пульс (уд. в мин)	99,0±3,4*	100,0±4,9***	98,0±4,8***
ЦВД (мм.вод ст.)	58,0±15,6	57,0±8,9	52,0±7,1•
Глюкоза (ммоль/л)	6,24±0,28	6,0±0,26	6,0±0,28
Билирубин (мк.моль/л)	66,0 ±19,6***	48,0 ±13,2***	41,0 ±11,4***
Диастаза (ед.)	325,0 ±74,8***	177,0±37,0***	98,5±16,2**
НВ (г/л)	95,7±4,9	89,0±4,0	87,6±3,0
Лейкоциты в мм³	13592,0 ±1201,0***	13454,0 ±1826,0***	11823,0 ±917,0**
СОЭ (мм/час)	32,8±5,7 ***	35,0±7,3 ***	29,6±4,4***
K^+ плазмы (мэкв/л)	3,5±0,2	3,7±0,1	4,0±0,1
PH	7,32±0,01	7,37±0,08	7,40±0,02
P CO_2 (мм рт. ст.)	38,2±1,62	38,8±2,43	38,2±1,62
P O_2 (мм рт. ст.)	34,0±0,01*	42,7±3,48*	37,2±1,97
BE (моль/л)	- 3,0±1,60	-2,3±1,90	+ 2±0,01

*Обозначения: *- p<0,05; **- p< 0,01; ***- p<0,001 – относительно нормальных значений; ; • p< 0,05 – сравнение значений через 1 и 3 сутки после операции*

ки (Рис 4). Нормальным значениям уровней адреналина соответствует нормальные значения эндорфинов, а с повышением на 1-е сутки после операции данных адреналина повышаются также показатели эндорфинов. Это свидетельствует о наличии прямой коррелятивной связи между уровнями адреналина и эндорфинов у больных с холецистопанкреатитом в периоперационном периоде.

При холецистопанкреатите происходят, характерные для воспалительного процесса и интоксикации, нарушения гомеостаза, проявляющиеся, в том числе изменениями биохимических и гемодинамических показателей крови.

В силу того, что данное заболевание протекает на фоне воспалительных процессов, в основном в желчном пузыре и поджелудочной железе, у больных наблюдалось заметное повышение уровней билирубина и амилазы в крови, увеличение количества лейкоцитов и ускорение скорости оседания эритроцитов.

В таблице 1 даны некоторые биохимические и гемодинамические показатели этих больных по этапам исследования. Как видно из приведенных в таблице данных, у больных наблюдался подъем уровня билирубина в крови в предоперационный периоде - 66,0±19,6 мкмоль/л (p<0,001), который имел тенденцию к снижению через 1 и 3 суток после операции, но, тем не менее, показатели были достоверно выше нормальных (до 20 мкмоль/л) значений: 48,0±13,2 (p<0,001) и 41,0±11,4 (p<0,001) соответственно. Отмечалось выраженное повышение значения амилазы в крови. Если в предоперационном периоде ее уровень составлял 325,0±74,8 ед. (p<0,001), при уровне нормы 32-64 ед., то через 1 сутки после операции, значительно снижаясь, достигал 177,0±37,0 ед. (p<0,001), а через 3 суток после операции ровнялся 98,5±16,2 единицам (p<0,01). Бросается в глаза тенденция к стиханию явлений воспалительного процесса и интоксикации, выражающееся в уменьшении количество лейкоцитов, СОЭ, нормализации показателей КЩС и других параметров, характерных для данной патологии.

Следует отметить, что в комплекс лечения больных с холецистопанкреатитом были в обязательном порядке включены низкомолекулярные гепарины (НГ) – клексан или фраксипарин в дозах, соответствующих весу тела пациента. Так, из 30 больных только 4больых не получали НГ, ввиду того, что у них течение основной хирургической патологии было осложнено тромбогеморрагическим синдромом II-III стадии. Применение НГ при хирургических патологиях, осложненных ТГС, мы считаем целесообразным только при его I стадии, то есть в стадии нормо- и гиперкоагуляции.

Таким образом, проведенные исследования иммунохимических, биохимических и гемодинамических показателей крови больных, страдающих холецистопанкреатитом, позволили обнаружить значительные отклонения от нормы уровней эндорфинов и адреналина только на 1 сутки после оперативного вмешательства. Показатели же, характерные для воспалительного процесса и интоксикации, имели место с момента появления признаков болезни и имели тенденцию к улучшению уже на 3 сутки после операции.

Выводы

1. Изучение изменений уровней адреналина и эндорфинов в крови у больных с холециститопанкреатитом выявило, что нормальным значениям адреналина соответствовали нормальные значения уровней эндорфинов, а повышение данных адреналина на 1 сутки после операции также приводило к повышению показателей эндорфинов (p<0,001).
2. На 3 сутки после оперативного вмешательства отмечено стихание явлений воспалительного процесса и интоксикации, что проявлялось не только улучшением многих биохимических показателей, но и нормализацией уровней адреналина и эндорфинов в крови.
3. Выявлено наличие прямой коррелятивной связи между уровнями адреналина и эндорфинов у больных с холецис-

топанкреатитом в периоперационном периоде.
4. Эндорфины представляют собой эндогенные опиатные пептиды, реализующие свою антиноцицептическую активность посредством опиатных рецепторов.

Литература

1. Агаев Б.А., Гасанов Ф.Дж., Щиринова К.Н., Джафарова Э.Д.- Вопросы борьбы с болью в пост операционном периоде. //Cərrahiyyə-2005 № 4.səh.91-96//.
2. Ашмарин И.П. Регуляторные пептиды, происхождение иерархия 1992.
3. Həsənov F.C. Cərrahi xəstələrdə trombohemorrargik sindromun komplex diaqnostika prinsipləri. Bakı-2005. səh. 7-11.
4. Корячкин В.А., Страшнов В.И., Спинномозговая и эпидуральная анестезия Санкт-Петербург.Мед.изд.2000. 95ст.ма
5. Кострелиц Г.В., Хьюс Д. //Эндорфины. –М.1991.с. 41-45.//
6. Малышев В.Д. Интенсивная терапия острых водно-электролитных нарушений .- М: Изд-во УДН, 1996.-182 с.
7. Никода В.В., Маячкин Р.Б., Бондаренко А.В. - Клинические аспекты применения контролируемой пациентом анальгезии нестероидными противовоспалительными средствами в послеоперационном периоде. //Анестезиология и реаниматология. Москва. 2003.№5. с. 56-59. //
8. Николаев К.- Актуальная проблема послеоперационного периода. 2001.
9. Савельев В.С., Буянов В.М. Острый панкреатит //Руководство по неотложной хирургии органов брюшной полости //Под. Ред. В.С.Савельева.- М.,1986.с.328-369.
10. Свиридов С.В., Буткевич А.Ц., Рычкова С.В., Бочаров В.А., Бакушин В.С., Ельшанский И.В., Смольцов Е.Ю., Шварцев А.О., Ховалыг В.Т.,- выбор компонентов и методов послеоперационного обезболивания после обширных абдоминальных операций.//Анестезиология и реаниматология. Москва. 2003. №5. с. 50-56.//
11. Шалимов С.А., Дувицкий А.Е., Зубков В.И. и др.Методы активной детоксикации в комлексном лечении больных острым панкреатитом : Методические рекомендации - Киев, 1984-16с.
12. Шанин С.С., Длительная перидуральная аненстезия в лечении осторого панкреатите //Вестн.хир.-1983.-№6 –с 47-50.
13. Paeqelov J., Verner H. // Immunomodulation by some oliqo – peptides 1996. № 5.//
14. Robichon A., And Kuks P. 1991, Endocrinologu 128, 1994-2000. Viskstorm K., Varen M., Stomberq H Abstracts 10 th Vorid Conqress on Pain. IASSP Press. Aigust 17-22 , 2002. San Dieqo, Californiya, USA, p230, p 433.

Доценту М.Н. Кушекбаеву - 70 лет

Максут Науметович Кушекбаев родился 19 января 1940 г. в селе Дегерес Алматинской области, в семье военного писателя и историка Н.К. Кушекбаева, автора книги «Товарищи по оружию», партизана, воевавшего в лесах Белоруссии и Украины.

По окончании средней школы г. Алматы, выбрав профессию врача, поступил в АГМИ и закончил лечебный факультет в 1964 г. В 1964-66 гг. работал в системе практического здравоохранения Кызылординской области, затем в г. Алматы травматологом, врачом-хирургом. Имея склонность к педагогической работе и практический опыт в 1964-65 гг. работал преподавателем анатомии и хирургии в медицинском училище г. Кызылорды. В 1966 г. М.Н .Кушекбаев прошел по конкурсу в аспирантуру на кафедру госпитальной хирургии, возглавлявшейся профессором М.И. Брякиным. Защитил кандидатскую диссертацию в 1969 г. на тему «Влияние на гемодинамику каротидно-югулярного артерио-венозного шунта при травматическом шоке».

В 1969-89 гг. работал ассистентом кафедры госпитальной хирургии АГМИ, а с 1989 г. по настоящее время работает доцентом на кафедре общей хирургии КазНМУ.

Высоко ценя большой клинический и научно-практический опыт, правительство СССР командировало кандидата медицинских наук М.Н. Кушекбаева для оказания помощи в практическом здравоохранении, подготовке национальных кадров в развивающиеся страны Африканского континента, где он проработал в течении семи лет. В 1993-95 гг. в республике Бурунди оказывал хирургическую помощь в условиях войны. В 2000-02 гг. работал профессором хирургии и заведующим хирургического отделения в университете республики Руанда. За образцовое выполнение своих обязанностей был награжден Почетной грамотой Аннабинского консульства.

Доцент М.Н. Кушекбаев написал и опубликовал 25 научных работ, где делится опытом работы по лечению рубцовых сужений пищевода, кишечных свищей, кишечной непроходимости, язвенной болезни желудка, травматического шока и других проблем хирургии. Имеет авторское свидетельство СССР на изобретение хирургического инструмента, который был представлен на ВДНХ и награжден Почетным дипломом.

В течении многих лет доцент М.Н. Кушекбаев занимал ответственную должность главного хирурга г. Алматы. Во время работы главным хирургом проявился его организаторский талант в организации хирургической службы, создании региональных центров оказания специализированной медицинской помощи.

М.Н. Кушекбаев имеет государственный знак: «Отличник Здравоохранения РК», почетные грамоты Министерства здравоохранения РК и Государственного национального медицинского университета, Департамента здравоохранения г. Алматы.

Доцент М.Н. Кушекбаев свободно владеет казахским, русским, французким языками.

Женат. Имеет сына, дочь, трех внуков.

Свой юбилей доцент М.Н. Кушекбаев встречает на работе у операционного стола, в лекционном зале, полный сил и творческой энергии, признанный и уважаемый коллегами по работе, учениками за свой неустанный труд в хирургии.

Коллеги, соратники, друзья поздравляют Вас, дорогой Максут Науметович, с юбилеем, желают Вам крепкого здоровья, творческого долголетия, счастья и благополучия Вам и Вашей семье.

Заведующий кафедрой «Хирургические болезни №3» КазНМУ
профессор А.С. Ибадильдин

Профессору Т.Ж. Егембердиеву – 60 лет

6 января 2010 г. исполнилось 60 лет со дня рождения и 38 лет научно-практической деятельности одному из ведущих сосудистых хирургов РК, доктору медицинских наук, профессору Толегену Жанылбековичу Егембердиеву.

В студенческие годы Т.Ж. Егембердиев проявил интерес к научно-исследовательской работе, выступил с докладом на Всесоюзной студенческой конференции. Темой выступления называлась «Порто-артериальный анастомоз при портальной гипертензии» (г. Целиноград, 1972). После окончания в 1972 г. с отличием лечебного факультета Алма-Атинского государственного медицинского института (ныне – Казахский национальный медицинский университет им. С.Д. Асфендиярова) Т.Ж. Егембердиев был направлен на работу в практическое здравоохранение.

С 1972 по 1976 гг., работая в должности хирурга-ординатора Жамбылской областной больницы, под руководством известного хирурга, Заслуженного врача Казахской ССР Н.О. Мукышева, он продолжил научные исследования, публикации и выступления по актуальным вопросам хирургии: «Острая кишечная непроходимость», «Кровотечение из язв желудка и 12-перстной кишки», которые обсуждались на XXI-XXII пленумах хирургов Казахстана (1975, 1976 гг.).

С 1976 по 1978 гг. Т.Ж. Егембердиев прошел клиническую ординатуру по сердечно-сосудистой хирургии в Казахском НИИ клинической и экспериментальной хирургии имени А.Н. Сызганова (ныне Национальный научный центр хирургии им. А.Н. Сызганова). И с того времени трудовой путь и научное становление Т.Ж. Егембердиева как хирурга-новатора, ученого тесно связаны с отделом сердечно-сосудистой хирургии названного института.

Начав трудовую деятельность с должности младшего научного сотрудника отделения сосудистой хирургии, он прошел все ступени научного и практического роста, став доктором медицинских наук, профессором.

На продолжении длительного периода времени Т.Ж. Егембердиев являлся ответственным исполнителем и руководителем всесоюзных и республиканских научных тем, посвященных актуальным проблемам сердечно-сосудистой хирургии. Он принимал активное участие в разработке и внедрении новых типов реконструктивно-востановительных операций при врожденной и приобретенной патологии аорты и магистральных артерий, а также при различных заболеваниях вен.

Многолетние научные труды Т.Ж. Егембердиева были тесно связаны с научно-исследовательскими работами в области сердечно-сосудистой хирургии (получение искусственных клапанов сердца и сосудов) Российского научного центра хирургии имени Б.В. Петровского и Медицинской академии имени И.М. Сеченова (г. Москва), с известными российским учеными: академиком Б.А. Константиновым, профессорами И.А. Сычениковым, В.А. Козловым, С.Л. Дземешкевичем, А.И. Ивановым. Предложенные Т.Ж. Егембердиевым биопротезы сосудов нового типа с 1979 г. широко используются в хирургическом лечении заболеваний аорты и магистральных артерий, а также при аллотрансплантации почек, причем не только в Республике Казахстан, но и за его пределами.

Результаты научно-исследовательских работ Т.Ж. Егембердиева легли в основу успешно защищенных кандидатской и докторской диссертаций: «Применение ксенобиопротезов при лечении окклюзионных заболеваний артерий нижних конечностей» (1984 г., Москва), «Сосудистые заменители в хирургическом лечении окклюзионных поражений брюшной аорты и магистральных артерий нижних конечностей» (2005 г.).

Т.Ж. Егембердиев вложил много сил и труда в организацию Республиканского центра сосудистой хирургии, областных центров сосудистой хирургии в Шимкенте, Семее, Павлодаре, Актау, Атырау и становление Жамбылского областного центра сосудистой хирургии (1978 г.), а также в подготовку специалистов-ангиохирургов перечисленных центров, обучая их непосредственно в операционной.

Т.Ж. Егембердиев – яркий ученый, бескорыстный наставник, много труда и сил вкладывает в подготовку молодых ученых и врачей-хирургов в области сердечно-сосудистой хирургии. Он является членом Республиканского специализированного ученого совета (Д.09.07.01) по присуждению ученой степени доктора медицинских наук по специальностям «Хирургия» и «Сердечно-сосудистая хирургия» при ННЦХ им. А.Н. Сызганова, а с 2002 г. Т.Ж. Егембердиев является профессором кафедры «Хирургические болезни №3» Казахского национального медицинского университета имени С.Д. Асфендиярова.

Т.Ж. Егембердиев – хирург высшей категории, отличник здравоохранения (1992 г.), член Российского общества сердечно-сосудистых хирургов (1992 г.), ангиологов и сосудистых хирургов (1994 г.), Ассоциации сердечно-сосудистых хирургов Средней Азии и Казахстана (2003 г.), Ассоциации флебологов Казахстана (2006 г.), неоднократно принимал участие в многочисленных международных хирургических форумах, в том числе на медицинском конгрессе тюркоязычных народов (Турция, г. Кайсар, 1994 г.), где блестяще выступил с докладом на тему «Клинические результаты применения биопротезов сосудов нового типа».

Профессор Егембердиев Т.Ж. имеет 5 патентов на изобретение и авторские свидетельства, автор более 150 научных трудов, опубликованных в международных и республиканских медицинских изданиях. В настоящее время Т.Ж. Егембердиев работает над подготовкой монографий, посвященных результатам многолетних научных исследований и практической деятельности в области сердечно-сосудистой хирургии и учебников по хирургии.

Свой юбилей Т.Ж. Егембердиев, ученый, педагог, талантливый хирург встречает полным сил, энергии, новых творческих планов и идей.

Коллеги и ученики от всей души поздравляют дорогого друга и учителя, человека с большой буквы с юбилеем, желают ему крепкого здоровья, счастья, семейного благополучия и успехов в научно-практической и педагогической деятельности на благо здоровья народа Казахстана.

Кафедра «Хирургические болезни №3» КазНМУ им. С.Д. Асфендиярова,
ННЦХ им. А.Н. Сызганова

Профессору С.О. Ордабекову – 60 лет

Ордабекову Сагындыку Ордабековичу – профессору, заместителю главного врача Жамбылской областной больницы по хирургической работе, доктору медицинских наук, члену Нью-Йоркской академии и члену Союза журналистов Казахстана, хирургу и организатору высшей категории, председателю ассоциации хирургов Жамбылской области 12 января 2010 г. исполнилось 60 лет.

С.О. Ордабеков родился 12 января 1950 г. в селе Ушбас Сарысуского района Жамбылской области в семье рабочего. После окончания средней школы им. М.Ауезова (с.Туркестан) поступил на лечебный факультет Алматинского государственного медицинского института, который закончил в 1975 г. с отличием. Прошел годичную интернатуру по хирургии в Жамбылской областной больнице, по окончании интернатуры был оставлен хирургом в этой же больнице. С 1988 по 1989 гг. работал заместителем главного врача Больницы скорой медицинской помощи г. Жамбыл (ныне г.Тараз). В сентябре 1989 г. переведен в областное управление здравоохранения главным хирургом, где проработал до октября 2006 г.

В 1987 г. в Москве, в НИИ лазерной хирургии под руководством профессора И.Б.Розанова защитил кандидатскую диссертацию на тему: «Эхинококкоз печени и его хирургическое лечение», а в 1997 г. в Алматы, в НЦХ им. А.Н.Сызганова, - докторскую диссертацию по теме «Хирургическое лечение осложненного эхинококкоза органов брюшной полости» (научный консультант – академик М.А.Алиев).

В 1995 г. за вклад и совершенствование хирургического лечения эхинококкоза избран членом Нью-Йоркской академии наук. Он является членом редакционного совета республиканских журналов «Наука и образование Южного Казахстана» и «Денсаулык». Член диссертационного совета КазНИВИ (Алматы) по защите кандидатских и докторских диссертаций. Под его руководством защищены 4 кандидатских и 7 магистерских диссертации. Готовятся к защите еще 3 кандидатские работы по биологии и медицине.

Имеет более 270 научно-практических опубликованных работ в медицинских журналах и сборниках (основная часть работ по проблемам паразитарных болезней и их хирургическим осложнениям), из них 5 монографий, 4 научно-популярных книги, 5 учебных пособий, 4 методических рекомендаций, 4 авторских свидетельств и 12 рационализаторских предложений. Его выступления, опубликованные научные статьи, изданные монографии и доклады на научно-практических конференциях, конгрессах, съездах по проблемам медицины и организации здравоохранения всегда вызывают живой интерес читателей и слушателей. Так, изданная совместно с академиком М.Алиевым монография «Осложненный эхинококкоз органов брюшной полости» (1996) и «Эхинококкоз человека» (2009), написанная в соавторстве с профессорами С.К. Акшулаковым, О.К. Кулакеевым стали настольными книгами многих практических врачей, занимающихся проблемами эхинококкоза. По крупинкам в течение многих лет он собрал большой интересный материал по истории развития и становления здравоохранения Жамбылской области, который был издан в 2004 гю в виде красочно иллюстрированной отдельной книги под названием «Медицина Жамбылской области» (в соавторстве с Т. Абилдаевым).

В 2002 г. под его редакцией был подготовлен и издан сборник научных трудов врачей РК и Жамбылской области, посвященный 2000-летию г.Тараз. В 2003-2009 гг. им были изданы монография ”Эхинококкоз” (на казахском языке) и учебное пособие на родном языке для студентов ВУЗов «Основы медицинских знаний», «Возрастная анатомия, физиология и гигиена человека», «Генетика негіздері», которые сразу же после издания стали библиографической редкостью. Учитывая отсутствие учебников по медицинским предметам на государственном языке, хирургом-ученым С. Ордабековым были подготовлены к печати учебные пособия на казахском языке для ВУЗов Казахстана «Медицинская валеология», «Цитология», «Паразитология», которые в настоящее время используются в учебном процессе во многих ВУЗах республики. Недавно издательство «Еверо» (Алматы) выпустило его фундаментальную научную работу – красочно оформленную монографию «Эхинококкоз человека» (2009, 512 страниц), которая высоко оценена учеными не только Казахстана, но и России, США, Англии н др. Часть научных работ профессора С.Ордабекова опубликованы в России, США, Турции, Германии, Англии.

Сагындык Ордабеков часто печатается и в периодической печати (в газетах и журналах) республики и области, его проблемные статьи и яркие художественные рассказы, эссе, очерки, публицистические произведения находят живой интерес и отклик среди многочисленных читателей. В 2007-2009 гг. им издан сборник художественных рассказов «Беймаза дүние», «Іште қалған сөз жетім», «Кеудедегі күмбірлер», публицистическая книга «Әшір Бүркітбаев – алаштың аққан бір жұлдызы».

Наряду с врачебной и научной работами занимается педагогической работой, являясь профессором кафедры биологии Таразского государственного университете им. М.Х. Дулати и Казахского национального медицинского университете им. С.Д. Асфендиярова (Алматы). Ему присвоена высшая квалификационная категория по хирургии и по организации здравоохранения, ВАКом Республики Казахстан в 2007 г. С.Ордабекову присвоено ученое звание профессора медицины.

За безупречный труд хирург С.Ордабеков награжден Почетными грамотами Президиума Верховного Совета КазССР, Министерства здравоохранения РК, Жамбылского областного акимата, облмаслихата и облздравуправления, награжден нагрудным знаком «Отличнику здравоохранения Республики Казахстан».

Тепло и сердечно поздравляем уважаемого врача-хирурга, профессора Сагындыка Ордабековича со славным юбилеем - 60-летием со дня рождения. Желаем ему доброго здоровья, долгих лет плодотворной работы, новых творческих успехов.

Коллектив Национального научного центра хирургии им.А.Н.Сызганова
Управление здравоохранения акимата Жамбылской области
Коллектив Жамбылской областной больницы
Кафедра биологии Таразского государственного университета им. М.Х.Дулати.
Ассоциация хирургов Жамбылской области

Памяти профессора К. Д. Дурманова

Дурманов Калыбек Дурманович родился 25 января 1941 г. в многодетной семье в поселке Акарык Джалагашского района Кызыл-Ординской области. В 1967 году окончил лечебный факультет Алма-Атинского государственного медицинского института, после чего вначале работал рядовым врачом-хирургом, а затем заведующим хирургическим отделением в участковой и районной больницах Кызыл-Ординской области. С 1970 г. заведовал хирургическим отделением городского онкологического диспансера г. Алма-Аты.

Калыбек Дурманович стоял у истоков лазерной хирургии в Казахстане. Он впервые в Казахстане освоил и внедрил в практику хирургические и терапевтические лазерные методы для лечения больных при различных хирургических и онкологических заболеваниях. В 1973 г. без отрыва от производства, под научным руководством профессора, доктора медицинских наук А.С. Идрисова защитил кандидатскую диссертацию на тему: «К вопросу лечения лучами лазера раковых и предраковых заболеваний кожи и губы». Дальнейшая его трудовая деятельность неразрывно связана с Алма-Атинским государственным медицинским институтом. С 1975 г. он работал ассистентом, а с 1982 года доцентом кафедры хирургии.

В 1987 г. под руководством профессора, члена-корреспондента РАМН О.К. Скобелкина в Институте лазерной хирургии г. Москвы защитил докторскую диссертацию на тему: «Комплексное лечение хронического остеомиелита с применением лазеров». С 1988 г. по настоящее время являлся заведующим кафедрой общей хирургии Казахского национального медицинского университета им. С.Д. Асфендиярова.

Профессор К.Д. Дурманов был высококвалифицированным специалистом по онкологии и общей хирургии, владел значительным арсеналом оперативных вмешательств на органах грудной и брюшной полостей, а также на трубчатых и губчатых костях. Им выполнено более 6000 операций, в том числе уникальные операции при кишечных свищах, эхинококкозе, остеомиелитах, слоновости мошонки, обширных онкологических поражениях мягких тканей.

Профессором К.Д. Дурмановым опубликовано более 360 научных работ, получено 5 авторских свидетельств на изобретение, выпущено 10 методических рекомендаций. К.Д. Дурманов являлся редактором ряда сборников научных работ, активно пропагандировал новые методы, разработанные и усовершенствованные в клинике, выступал с докладами на научных съездах и симпозиумах, хирургических обществах.

Много сил и энергии К.Д. Дурманов отдал подготовке научных кадров. Под его руководством защищено 20 кандидатских и 5 докторских диссертаций.

Являясь прекрасным педагогом, Калыбек Дурманович успешно руководил учебно-воспитательной работой. Клинические разборы, показательные операции пользовались у студентов и хирургов заслуженной популярностью. Предметом его постоянной заботы и внимания являлись усовершенствование методов и повышение качества обучения. Он принимал активное участие в подготовке врачебных кадров на государственном языке. Под его непосредственным руководством выпущено 4 учебника на казахском языке, 1 учебное пособие, 10 учебно-методических рекомендаций, русско-казахско-латинский словарь медицинских терминов и толковый словарь по оперативной хирургии и топографической анатомии. Его лекции и публичные выступления убедительно демонстрировали глубину, красоту и огромные возможности казахского языка в научной и практической медицине. В 2008 г. К.Д. Дурмановым выпушена монография на казахском языке «Жалпы хирургия», которая получила высокую оценку академика Т.Ш. Шарманова и академика К.С. Ормантаева. Монография пользуется большим спросом среди студентов и практических врачей, для многих специалистов стала настольной книгой.

Дурманов Калыбек Дурманович наряду с административной, лечебной, научно-педагогической деятельностью выполнял большой объем общественной работы. Профессор К.Д. Дурманов являлся членом Диссертационного совета в РНЦХ г. Алматы, председателем экспертного совета по хирургии в ВАКе Республики Казахстан, председателем проблемной комиссии при КазНМУ им. С.Д.Асфендиярова, председателем квалификационной комиссии по присуждению врачебной категории г. Алматы, академиком Профилактической медицины.

Профессор К.Д. Дурманов пользовался уважением и признанием среди хирургов стран ближнего и дальнего зарубежья. Являлся почетным профессором Национального центра хирургии Кыргызской Республики.

Калыбек Дурманович был прекрасным семьянином, верным мужем и любящим отцом, воспитал трех дочерей, восемь внуков и двух правнуков.

Жена, Сайдазимова Клара Рахмановна, – кандидат медицинских наук, врач высшей категории, проработала в течение 40 лет врачом-терапевтом, заведующей отделением Центральной больницы 4-главного управления при Президенте РК. Старшая дочь – Дурманова-Жаканова Г.К. – кандидат медицинских наук, врач высшей категории, защитила докторскую диссертацию, заведующая Республиканским лазерным офтальмологическим центром при КазНИИ глазных болезней. Средняя дочь - Дурманова А.К. – кандидат медицинских наук, врач высшей категории, доцент кафедры эндокринологии КазНМУ им. С.Д. Асфендиярова. Младшая дочь – Дурманова Ж.К.– врач-эндокринолог, ассистент кафедры эндокринологии КазНМУ им. С.Д.Асфендиярова.

Дурманов Калыбек Дурманович посвятил хирургической, онкологической и лазерной службе 43 года. Прошел этапы от врача-ординатора до академика, заведующего кафедрой общей хирургии КазНМУ им. С.Д. Асфендиярова. Он был прекрасным педагогом, хирургом и руководителем, умным, справедливым и честным человеком, пользовался большим уважением среди коллег, авторитетом у пациентов, любовью близких и друзей.

Память о Калыбеке Дурмановиче Дурманове навсегда останется в наших сердцах.

Медицинская общественность
Ассоциация хирургов Республики Казахстан