Вестник хирургии Казахстана

№1 (17) 2009

«Вестник хирургии Казахстана», ежеквартальный научно-практический журнал Национального научного центра хирургии им. А.Н. Сызганова

Издается с 2005 г.

Собственник журнала - Национальный научный центр хирургии им. А.Н. Сызганова.

Журнал зарегистрирован в Министерстве информации, культуры и спорта РК. Регистрационный номер 5564-ж

Адрес редакции:
г. Алматы, ул. Желтоксан, 62
Тел. (327) 2795306

Журнал входит в перечень изданий, рекомендуемых Министерством образования и науки Республики Казахстан для публикации научных трудов

По вопросам публикации материалов обращаться к ответственному секретарю журнала по тел. 8 777 562 8570
Эл. почта: kbk4554@gmail.com

Ответственность за содержание публикуемых материалов несут авторы материалов.
Ответственность за рекламные материалы несут рекламодатели.

Перепечатка публикуемых материалов допускается только с разрешения редакции. При цитировании обязательны ссылки на журнал.

Тираж 400 экз. Тип. NV-service

Главный редактор
Султаналиев Т.А., профессор

Заместитель главного редактора
Рамазанов М.Е., д.м.н.

Ответственный секретарь
Кабдрахманов К.Б.

Редакционная коллегия:
Ахметов Е.А., д.м.н.
Баймаханов Б.Б., проф.
Жураев Ш.Ш., д.м.н., проф.
Исмагилов Р.З., д.м.н., проф.
Миербеков Е.М., д.м.н., проф.
Поцелуев Д.Д., д.м.н.
Сейдалин А.О., д.м.н.
Сейсембаев М.А., проф.
Хвостиков Е.И., д.м.н.

Редакционный совет:
Абдуллаев М.Ш. (Алматы)
Апсатаров Э.А. (Алматы)
Вишневский В.А. (Москва)
Даирбеков О.Д. (Шымкент)
Доскалиев Ж.А. (Астана)
Изимбергенов Н.И. (Актобе)
Лохвицкий С.В. (Караганда)
Мамедов М.М. (Баку)
Мамекеев М.М. (Бишкек)
Назыров Ф.Г. (Ташкент)
Сабыр М.Ш. (Актобе)
Черноусов А.Ф. (Москва)

Журнал Национального научного центра хирургии им. А.Н. Сызганова

Содержание

Абдоминальная хирургия
Результаты хирургического лечения больных с рубцовыми стриктурами желчных протоков. *Сейсембаев М.А., Баймаханов Б.Б., Рамазанов М.Е., Наржанов Б.А., Самратов Т.У., Токсанбаев Д.С., Ибекенов О.Т. (3)*

Экспериментальные исследования влияния желудочного сока на Тахокомб in vitro. *Санзызбаев Т.Ж., Умирбеков А.Р., Бексеитов Е.И. (7)*

Способ эндоскопического гемостаза при желудочно-кишечных кровотечения у больных с язвенной болезнью. *Санзызбаев Т.Ж. (9)*

Оценка влияния эндоскопического низкоинтенсивного лазерного излучения в сочетании антиоксиданта в лечении дуоденальных язв. *Мамедов М.М., Мамедов И.И., Мамедов А.А.Больница скорой медицинской помощи г. Сумгаит (Азербайджан) (11)*

Общая хирургия
Новые подходы к хирургическому лечению хронического остеомиелита бедренной кости. *Проф. Али-Заде Ч.А., Губадов Э.И.,Гаджиев З.А. (14)*

Онкология
Выбор объема хирургического лечения при меланоме кожи. Обзор литературы. *Балтабеков Н.Т., Абисатов Х.А., Кайдаров Б.К. (20)*

Ошибки при хирургическом лечении меланомы кожи. *Н.Т. Балтабеков, Х.А. Абисатов, Б.К. Кайдаров, А.А. Ивакин (22)*

Неоадъювантная регионарная химиотерапия при раке желудка. *Арыбжанов Д.Т. (23)*

Комбинированное лечение больных раком желудка IV стадии. Ганцев Ш.Х., Арыбжанов Д.Т., Кулакеев О.К., И.Р. Юнусметов, Ж.Ж. Жуматаев (26)

Кардио-, ангиохирургия
Диффузный коронароатеросклероз в сочетании с атеросклерозом восходящей аорты. Обзор литературы. *А.О. Сейдалин, М.А. Жакаев (29)*

Композитное и секвенциальное шунтирование при хирургическом лечении больных с диффузным коронароатеросклерозом в сочетании с атеросклерозом восходящей аорты. Обзор литературы. *А.О. Сейдалин, М.А. Жакаев (35)*

Анестезиология, реаниматология
Использование изофлюрана при операциях аорто-коронарного шунтирования. *Тнымкулов Т.Э. (40)*

Сравнительная оценка гемодинамического и кардиопротективного эффектов изофлюрана и севофлюрана при аорто-коронарном шунтировании в условиях искусственного кровообращения. *Е.М. Миербеков, Ж.Т. Артыкбаев, Т.К. Куандыков, Т.Э. Тнымкулов (43)*

Урология
Роль электролитного обмена в развитии рецидивного уролитиаза. *Кожабеков Б.С. (46)*

Офтальмохирургия
Метод ЛАСЕК в коррекции остаточного астигматизма после имплантации ФИОЛ. *Сулейменов М.С. (48)*

ЛАСЕК в коррекции аметропии после операции отслойки сетчатки. *Сулейменов М.С. (50)*

Отработка оптимальных параметров лазерного излучения для фиксации заднего послойного трансплантата роговицы фотохимическим методом в эксперименте. *Т.К.Ботабекова, В.Ю.Кобцева, А.Б.Умбетиар (52)*

Фармакология в хирургии
Применение системной энзимотерапии в комплексе профилактики послеоперационных осложнений. *А.Ж. Нурмаков, М.Т. Надыров, А.К. Калиев. (54)*

Проктология
Новые подходы в диагностике и хирургическом лечении свищей прямой кишки. *Ниязов А.Ш., Мамедов М.М. (56)*

Пример успешного лечения эхинококкоза печени. *Менжанов М.Р., Миронов А.В., Айталиев С.С., Шанаев Д.Т. (60)*

События медицинской жизни
Т.М. Маханову - 70 лет *(61)*

Болат Джакинович Нурахманов (к 60-летию со дня рождения) *(62)*

Результаты хирургического лечения больных с рубцовыми стриктурами желчных протоков

Сейсембаев М.А., Баймаханов Б.Б., Рамазанов М.Е., Наржанов Б.А., Самратов Т.У., Токсанбаев Д.С., Ибекенов О.Т.
Национальный научный центр хирургии им. А.Н. Сызганова
Директор – проф. Султаналиев Т.А.

Мақалада, өт жолдарының тыртықты стриктурасымен 212 науқасты емдеу нәтижелері талқыланған (1980-2008жж.). Науқастардың 96,2%-да, тыртықты стриктура, өт жолдарының холецистэктомия кезінде жарақаттануынан кейін дамыды. Магнитті-резонансты холангиопанкреатография ең ақпараттылығы жоғары (98%) аспаптық зерттеу әдісі болып табылды. Қазіргі таңда, каркассыз гепатикоеюностомия, өт жолдарының тыртықты стриктурасын емдеуде, ең тиімділігі жоғары операция болып саналады. Бауыр қақпасы аймағында іріңді-қабыну өзгерістері орын алғанда, гепатикоеюностомияны бауыр арқылы өткізілетін ауыстырмалы түтікшені арқылы жасау керек.

Results of treatment of 212 patients with scar strictures of the bile ducts are presented. Scar strictures developed after injures bile ducts during cholecystectomy with 96.2%. Magnetic resonance cholangiopancreatography (MRCP) is a high-informed method (98%) of investigation. Hepaticojejunostomy was the surgery of choice. At the present time we give preference to operations without drainage-frame. Exchangeable transhepatic drainage (ETD) was applied in 10 patients due to impossibility to excise scar tissues completely.

Введение

Хирургическое лечение рубцовых стриктур желчных протоков (РСЖП) является одним из сложных направлений хирургии печени. Причиной рубцовых изменений в 90-95% наблюдений является травма желчных протоков во время холецистэктомии [1-5]. Основными причинами повреждений желчных путей при холецистэктомии являются: инфильтрат в области шейки желчного пузыря, плохо контролируемое кровотечение во время операции, наличие пузырно-холедохеального свища, аномальное расположение пузырных протока и артерии, грубые манипуляции в области гепатодуоденальной связки, недостаточная квалификация хирурга [2,6-10]. Характерными особенностями травм печеночных протоков во время лапароскопической холецистэктомии являются электротермическое поражение, частичное клипирование стенки протока и большое количество высоких повреждений гепатикохоледоха [2,7, 9,10].

Цель исследования

– оценка результатов хирургического лечения больных с рубцовыми стриктурами желчных протоков в зависимости от вида оперативного вмешательства.

Материал и методы

Проведен анализ результатов хирургического лечения 212 больных с РСЖП, находившихся в отделе хирургии печени ННЦХ им. А.Н.Сызганова с 1980 по 2008 год. В связи с изменением подходов к хирургическому лечению этой патологии в различное время, эти операции мы разделили на два периода.

В первом периоде, с 1980 по 2002 год, реконструктивно-восстановительные операции произведены 154 больным. В этой группе, 128 больным наложены билиодигестивные анастомозы на транспеченочных дренажах (83,1%). При использовании транспеченочных дренажей характерны специфические осложнения: гемобилия, затек желчи в поддиафрагмальное пространство, синдром «недренируемой» доли печени, миграция дренажа из зоны анастомоза. Также страдает качество жизни больных: больные вынуждены жить длительное время с несколькими дренажами, необходимость в замене транспеченочного дренажа через каждые 2-3 месяца, необходимость ежедневного ухода за дренажем.

С появлением опыта реконструктивных операции на желчных путях, совершенствованием техники выделения протоков выше стриктур, применением атравматического шовного материала, с 2003 года ограничили показания к применению каркасных дренажей и стремились наложить бескаркасный анастомоз. Во втором периоде, с 2003 по 2008 год прооперированы 58 больных. Бескаркасный гепатикоеюноанастомоз наложен 48 (82,7%) больным, сменный транспеченочный дренаж (СТД) использован у 10 (17,2%) больных.

Возраст больных колебался от 19 до 75 лет. Из 212 больных 31,2% составили мужчины, 68,8% - женщины. У 79,3% имелись стриктуры желчных

протоков, у 20,7% больных – стенозы ранее наложенных билиодигестивных анастомозов. Больные поступали из разных регионов Казахстана в различные сроки после повреждения желчных протоков.

До поступления в ННЦХ больные перенесли от 1 до 4 безуспешных операции. 1 операцию перенесли 93 больных, что составило 43,86%, 2 операции – 62 (29,24%), 3 операции – 38 (17,92%), 4 и более операции – 19 (8,96%) больных.

Причинами возникновения РСЖП явились травмы желчных протоков во время холецистэктомии у 204 (96,2%) больных, при резекции желудка у 4 (1,9%) больных, при эхинококкэктомии из печени у 2 (0,9%) больных, и первичная пластика холедоха при ее ранениях, вследствие проникающих и закрытых травм живота у 2 (0,9%) больных.

В клинической картине РСЖП превалировали: желтуха у 165 больных (77,8%), холангит у 186 больных (87,7%), боли в животе у 117 больных (55,1%), наружный желчный свищ у 48 больных (22,6%).

В диагностике РСЖП кроме общепринятых лабораторных анализов применяли различные инструментальные исследования: ультразвуковое исследование (УЗИ), фистулохолангиографию, эндоскопическую ретроградную холангиопанкрето-графию (ЭРХПГ), чрескожную чреспеченочную холангиографию (ЧЧХГ), компьютерную томографию (КТ), магнитно-резонансную томографию (МРТ).

УЗИ позволяет выявить расширение внутрипеченочных желчных протоков и предполагаемый уровень стриктуры. В норме внутрипеченочные желчные протоки при УЗИ не видны.

ЭРХПГ позволяет получить информацию о дистальном уровне блока. При неполном блоке, возможно, получить данные о протяженности и характере поражения.

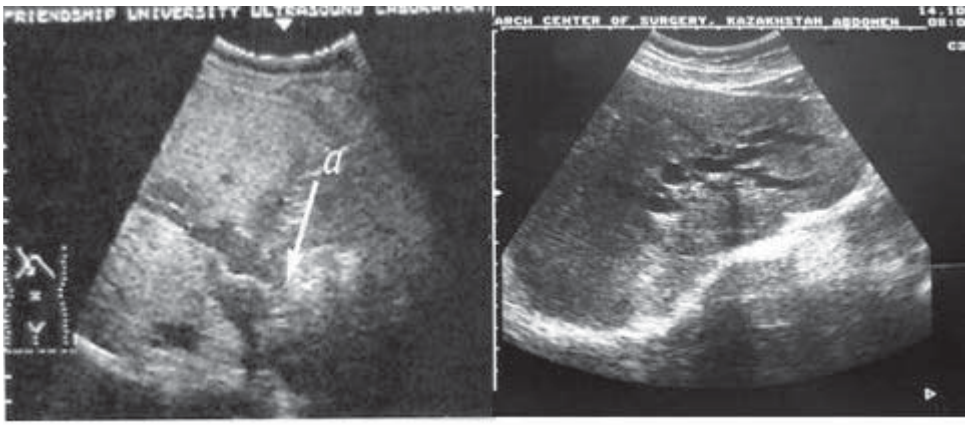

Рис.1,2. Рисунок 1,2. На УЗИ – дилатация внутрипеченочных протоков и уровень стриктуры. При наличии наружного желчного свища всем больным применяли фистулохолангиографию.

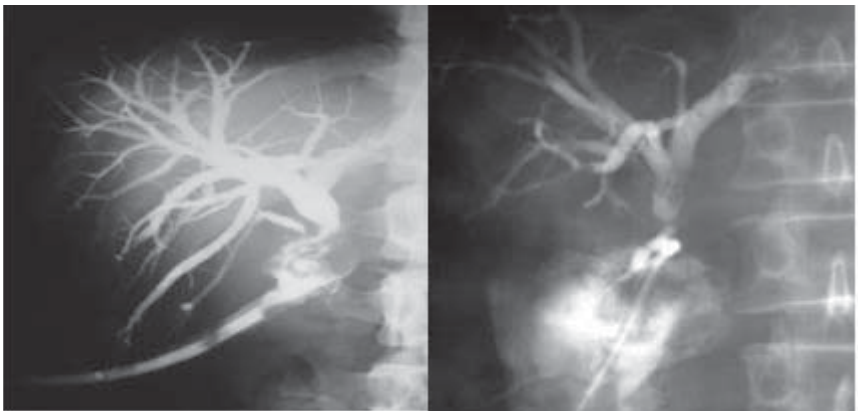

Рис.3, 4. Рис.3,4 – Фистулохолангиография – видны уровень стриктур и затек контраста в подпеченочное пространство.

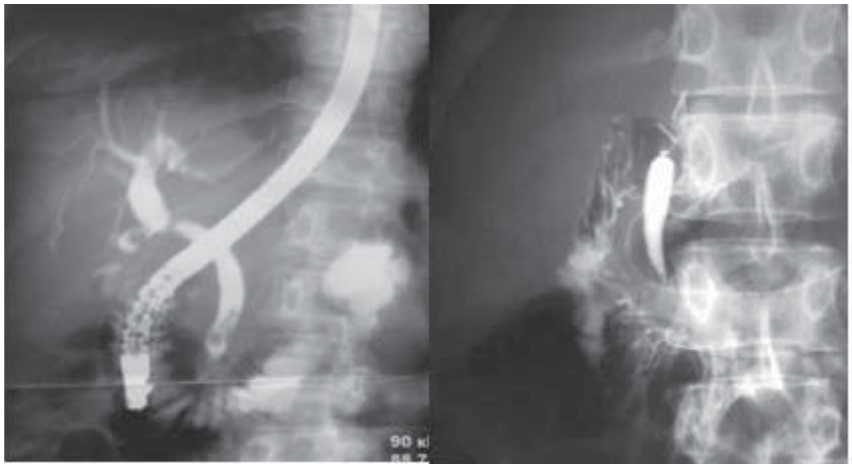

Рис.5, 6. Рис.5. ЭРХПГ – стриктура на уровне печеночного протока и резидуальный камень в терминальном отделе холедоха. Рис.6. ЭРХПГ – гепатикохоледох пережат клипсами, полный блок.

ЧЧХГ определяет проксимальный уровень обструкции, наиболее точно свидетельствует о состоянии внутрипеченочных протоков, изолированном повреждении сегментарных, долевых протоков и гепатикохоледоха.

Главенствующее место в диагностике занимает магнитно-резонансная холангиопанкреатография (МРХПГ), которая позволяет провести виртуаль-

ное изображение внутри- и внепеченочных желчных протоков, уточняет уровень стриктуры и ее протяженность, выявляет признаки холангита. Положительными характеристиками этого исследования являются сочетание высокой информативности с отсутствием лучевой нагрузки и неинвазивностью.

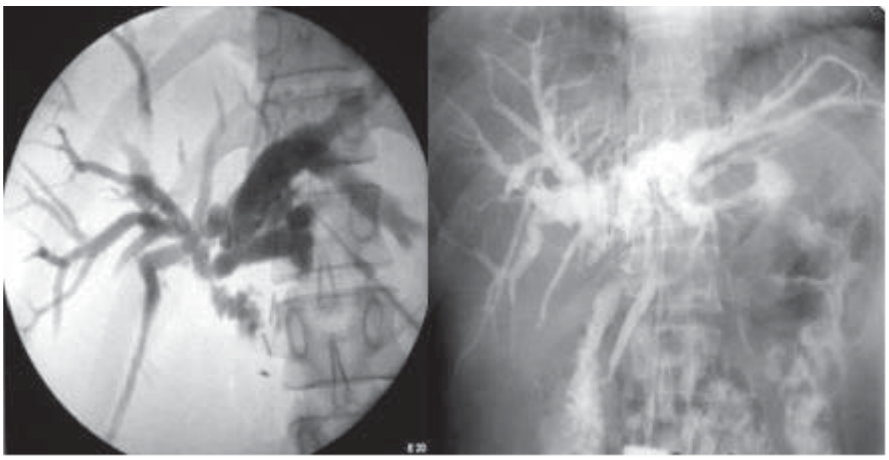

Рис.7, 8. Рисунок 7,8. ЧЧХГ – отмечается стриктура на уровне слияния долевых протоков и расширение внутрипеченочных желчных протоков.

Результаты и их обсуждение

Результаты лечения больных в первом периоде (n = 154). Летальность отмечена у 7(4,5%) больных. В 3 случаях, летальность была обусловлена прогрессирующей печеночной недостаточностью, у 2 больных – интоксикацией, у 1 больного – кровотечением, у 1 больного – перитонитом. Осложнения развились у 46 (29,8%) больных: нагноение раны - у 20 (12,9%) больных, желчные затеки – 14 (9,04%), несостоятельность анастомоза - 12 (7,8%).

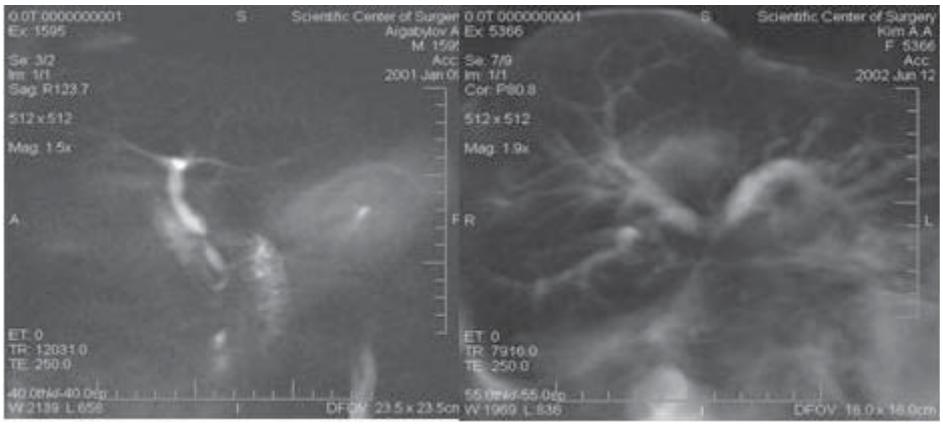

Рис.9, 10. Рис.9,10. МРХПГ - видны эктазия внутрипеченочных протоков и уровень стриктуры ниже слияния долевых печеночных протоков.

Результаты бескаркасных гепатикоеюноанастомозов (n = 48) во втором периоде: летальность – не отмечена. Характер послеоперационных осложнений указан в таблице 1.

Таблица 1. Характер ранних послеоперационных осложнений у больных с бескаркасной гепатикоеюностомией (n-48)

Осложнения	Число больных
Наружное желчеистечение по дренажам	5 (10,41%)
Затек желчи в подпеченочное пространство	3 (6,25%)
Экссудативный плеврит	4 (8,3%)
Нагноение послеоперационной раны	4 (8,3%)

Наружное желчеистечение по дренажам отмечены у 5 (10,41%) больных. Дренаж подпеченочного пространства позволил избежать повторных операции, а дефект анастомоза постепенно закрылся самостоятельно. У 3 (6,25%), больных отмечены скопления выпота в подпеченочном пространстве и у 4 (8,3%), экссудативный плеврит, которые устранены пункцией и дренированием под контролем УЗИ. У 4 (8,3%) больных отмечены нагноения послеоперационной раны.

Отдаленные результаты прослежены у 34 больных, которым наложен бескаркасный ГЕА. Сроки наблюдения от 6 месяцев до 5 лет. Хороший результат отмечен в 26 (76,4%) случаях, отсутствовали симптомы, связанные с патологией желчевыводящих путей. Больные ведут обычный образ жизни, работают по специальности. Удовлетворительные результаты отмечены у 6(17,6%) больных, имеются периодические боли, ознобы, поддающиеся консервативному лечению. Неудовлетворительные результаты отмечены у 2(5,8%) больных, беспокоят частые атаки холангита.

Мы не отказались от применения каркасного дренажа при РСЖП, но к нему должны быть строгие показания: 1) наличие выраженной гнойно-воспалительной инфильтрации в воротах печени с переходом на стенку печеночных протоков; 2) цирроз печени, гнойный холангит, когда затруднены выделение печеночных протоков; 3) распространение рубцового процесса на долевые и сегментарные протоки.

Заключение

Таким образом, основным видом хирургического

лечения рубцовых стриктур внепеченочных желчных протоков является наложение билиодигестивного анастомоза. Бескаркасная гепатикоеюностомия на выключенной по Ру петле тонкой кишки является оптимальным вариантом хирургического вмешательства. При наличии выраженной гнойно-воспалительной инфильтрации в воротах печени с переходом на стенку печеночных протоков, а также распространении рубцового процесса на долевые и сегментарные протоки целесообразно применения каркасных дренажей.

Литература
1. Гальперин Э.И. Что должен делать хирург при повреждении желчных протоков? // 50 лекции по хирургии / Под ред. В.С. Савельева.- М., «Триада-Х», 2004, - С. 422 - 436.
2. Lilemoe K.D. Benign Post-Operative Bile Duct Strictures // Baillieres Clin. Gastroenterology. 1997. V. 11. P. 749.
3. Gustavo A., Quintero M.D., Patino J.F. Surgical Management of Benign Strictures of the Billiary Tract // World J. Surg. 2001. V.25. P. 1245-1250.
4. Артемьева Н.Н. Повреждение желчных протоков во время операции и способы их исправления // Анналы хирургической гепатологии, 1996.- Т.1.- Приложение.- С. 269.
5. Raute M., Podlech P., Jaschke W. et al. Management of bile duct injuries and strictures following cholecystektomy // World J. Surg. 1993. V.17. P. 553-562.
6. Mac Fadyen B.V., Vecchio R., Ricardo A.E, Mathis C.R. Bile duct injury after laparoscopic cholecystektomy. The United States experience // Surg. Endosc. 1998. V.12. P. 315-321.
7. Gazzaniga G.M., Filauro M., Mori L. Surgical treatment of Iatrogenic Lesion of the Proximal Common Bile Duct // World J. Surg. 2001. V.25. P. 1254-1259.
8. Lee T.G. Operative Complications and Quality Improvement // Am. J. Surg. 1996. V.171. P. 545-547.
9. Гальперин Э.И, Чевокин А.Ю, Кузовлев Н.Ф. и др. Диагностика и лечение различных типов высоких рубцовых стриктур печеночных протоков. // Хирургия-2004.-№5.-С.26-31.
10. Малярчук В.И., Пауткин Ю.Ф. Хирургия доброкачественных заболеваний внепеченочных желчных протоков. М.: «Светотон»., 2002.- 220с.

Экспериментальные исследования влияния желудочного сока на Тахокомб in vitro

Санзызбаев Т.Ж., Умирбеков А.Р., Бексеитов Е.И.
Алматинская многопрофильная клиническая больница

На сегодняшний день Тахокомб - эволюционный материал нового поколения, первые версии которого начали применять в Германии и Австрии в 1992 г. Результаты многих исследований показали, что Тахокомб быстро и эффективно обеспечивает гемостаз в сложных ситуациях и повышает прочность тканей, необходимую для последующих репаративных процессов [1, 2, 3, 4, 5, 6].

Эффективность Тахокомба заключается в поглощающем гемостатическом свойстве при его местном применении. Тахокомб представляет собой коллагеновую пластину, покрытую сухими, высоко сконцентрированным фибриногеном, тромбином и ингибитором фибринолиза апротинином. После контакта с кровоточащей раной или другими жидкостями, факторы свертывания крови растворяются и создают связи между носителем - коллагеном и раневой поверхностью. Расщепляя пептиды, тромбин конвертирует фибриноген в фибрин.

Механизм действия Тахокомба повторяет последний этап каскада свертывания крови. Тромбин трансформирует фибриноген в мономеры фибрина, отщепляя фибринопептиды. Мономеры фибрина самопроизвольно полимеризуются, образуя фибриновый сгусток. Затем полимеры фибрина связываются поперечными связями, что обеспечивает стабилизацию фибринового сгустка. Свертывание происходит как в коллагеновой матрице, так и в ране. Это позволяет коллагену прочно склеиться с поверхностью раны. Таким образом, создается герметичное укрытие раны, непроницаемое для воздуха и жидкости. Покрытие является высоко эластичным, способным повысить прочность ткани на растяжение. Приклеивание материала к поверхности раны и эффективный гемостаз достигаются за 3-5 минут [7, 8, 9].

Практический интерес представляет его применение при острых желудочно-кишечных кровотечениях язвенной этиологии. В тоже время работ, освещающих результаты гемостаза при ЖКК с использованием Тахокомба в доступной литературе мы не встретили, за исключением описания единичных случаев аппликации препарата при открытой гастротомии.

В.А. Горский и соавт. [10], предложили и успешно апробировали способ остановки кровотечения из гигантских язв желудка при их нерезектабельности. У тяжелых больных с массивным кровотечением в анамнезе, при выраженной сопутствующей патологии, с нарушениями свертывающей системы крови радикальная операция опасна и не всегда переносима. В подобных экстраординарных ситуациях возможно альтернативное решение проблемы.

После гастротомии, приближенной к источнику кровотечения, локально прошивается активно кровоточащий магистральный сосуд (если он существует), затем на язву наносится тахокомб. Пластина препарата должна в точности соответствовать контурам язвенного дефекта и не заходить на слизистую оболочку. Аппликацией препарата достигается не только гемостатический эффект, но и более быстрое заживление гигантских язв в послеоперационном периоде из-за стимулирующего воздействия тахокомба на подлежащую поверхность. Этот метод можно использовать также для паллиативной остановки кровотечения при нерезектабельных опухолях желудка, дополняя его перевязкой желудочных или желудочно-сальниковых артерий соответствующей локализации.

Для изучения влияния желудочного сока на препарат Тахокомб нами проведены стендовые исследования in vitro. С этой целью у 5 здоровых людей (не страдающих желудочной патологией) и у 5 пациентов с язвенной болезнью желудка и двенадцатиперстной кишки был взят желудочный сок.

Техника взятия желудочного сока была традиционной.

Исследование проводили утром натощак. В норме натощак желудок пуст или содержит до 50 мл жидкости. После опорожнения желудка вводили пробный завтрак (шприцем или больной выпивает его самостоятельно). Затем на протяжении 2 часов каждые 15 минут извлекали шприцем через зонд желудочное содержимое и наполняли им сначала стаканы, затем пробирки. Иногда первое извлечение производили через 10 минут после завтрака (10 мл).

В первом стакане оказывалось содержимое желудка натощак, во втором и третьем — смесь желудочного сока с пробным завтраком, в пробирках — чистый желудочный сок. Пробирки устанавливали в штативе по порядку, наклеивали на них этикетки с указанием номера порции и отправляли в лабораторию.

Лабораторное исследование кислотообра-

зующей функции включало в себя определение общей кислотности (сумма всех кислых валентностей в желудочном соке), свободной соляной кислоты (диссоциированные ионы водорода и хлора), связанной соляной кислоты (соединение соляной кислоты с белками) и молочной кислоты (продукт молочнокислого брожения при отсутствии свободной соляной кислоты в желудочном соке). Показатели общей кислотности выше 100 мМ/л указывали на гиперацидное состояние, а ниже 20 мМ/л на гипоацидное.

После определения кислотности желудочный сок разливался в пробирки по пробиркам (12) по 5 мл.

Все пробирки, по уровню кислотности содержимого, были разделены на три серий: I серия - желудочный сок с высокой кислотностью, от 160 мм/л и выше, II серия - со средним уровнем повышение кислотности, от 100 мм/л до 120 мм/л и III серия - с нормальной кислотностью, до 100 мм/л.

В каждую пробирку закладывался фрагмент Тахокомба, размерами 1х1 см. Пробирки помещали в термостат с заданной температурой 36,6°С.

При ежедневном наблюдении за состоянием препарата выявлено, что уже к концу вторых суток (48 часов) в пробирках, содержащих желудочный сок с высокой кислотностью (I серия) Тахокомб растворился полностью. Во второй серии полное растворение препарата наблюдалось на 3 сутки. И, наконец, в третьей серий - растворение Тахокомба произошло на 4-5 день с момента его погружения.

Таким образом, результаты стендовых исследований in vitro показали, что желудочный сок имеет способность растворять Тахокомб до полного его исчезновения, причем, чем выше кислотность желудочного сока, тем быстрее происходит процесс лизирования препарата. Как известно, больные с язвенной болезнью желудка и двенадцатиперстной кишки, осложненные кровотечением, как правило, имеют высокую кислотность желудочного сока, что создает прецедент растворения Тахокомба. В связи с чем, мы считаем, что при использовании данного препарата для остановки желудочно-кишечного кровотечения, необходимо параллельно проводить мероприятия, направленные на снижение кислотности желудочного сока.

Литература

1. Скипенко О.Г., Шатверян Г.А., Мовчун А.А., Ерамишанцев А.К.//Хирургия, 1998, № 1, 11-14.
2. Lorenz D., Schiele H.Z. Exp. Chir. Transplant. Kunstliche Organe, 1990, №232. p. 93-94.
3. Osada H et al. Clinical evaluation of a haemostatic and anti-adhesion preparation used to prevent post surgical adhesion. J Int. Med. Research 1999, 27:247-252.
4. Frilling A, Stavrou G, Mischinger HJ, de Hemptinne B, Rokkjaer M, Klempnauer J et al. Effectiveness of a new carrier-bound fibrin sealant versus argon beamer as hemostatic agent during liver resection: a randomized prospective trial. Langenbeck's Arch Surg 2005; 390(2): 114-120.
5. Broelsch CE, Frohaus NR, de Hemptinne B, Klempnauer J, Mischinger HJ, Bochler M et al. TachoSil as haemostatic treatment in hepatic surgery. HPB 7(Suppl 1): 28. 2005.
6. Carbon RT: Evaluation of biodegradable fleece-bound sealing: History, material science, and clinical application. Tissue engineering and biodegradable equivalents. Scientific and clinical applications. Edited by Lewandrowski K-U. Wise DL, Trantolo DJ, Gresser JD, Yaszemski MJ, Altobelli DE. Marcel Dekker. 2002.
7. Rolle U et al. Histological findings of TachoComb applied on serosal defects in a rabbit model. 5th World Congress on Trauma, Shock, Inflammation and Sepsis: Pathophysiology, immune consequences and therapy. Munich, 2000.
8. Osada H, Tanaka H, Fujii TK, Tsunoda I, Yoshida T, Satoh K: Clinical evaluation of a haemostatic and anti-adhesion preparation used to prevent postsurgical adhesion. J Int Med Res 1999; 27:247-252.
9. Monk BJ, Berman ML, Montz FJ. Adhesions after extensive gynecologic surgery: clinical significance, etiology, and preventions. Am J Obstet Gynecol 1994;170:1393-1403.
10. Горский В. А., Леоненко И. В. /Тахокомб — препарат 111 тысячелетия.//Сайт http://www.rusmg.ru

Способ эндоскопического гемостаза при желудочно–кишечных кровотечения у больных с язвенной болезнью

Санзызбаев Т.Ж.
Алматинская многопрофильная клиническая больница

Широкое внедрение в клиническую практику эндоскопических методов исследования позволило решить вопросы экстренной диагностики и лечения локальной причины кровотечений из верхних отделов пищеварительного тракта. Диагностическая ценность ЭГДС при остром кровотечении составляет 75-98%. При установленном диагнозе желудочно-кишечного кровотечения или подозрении на него ЭГДС рекомендуется выполнять в экстренном порядке. Показаниями к применению эндоскопических методов гемостаза служат активное артериальное или венозное кровотечение, а также высокий риск рецидива кровотечения.

Применяемые в настоящее время методы эндоскопического гемостаза основаны в основном на механическом, фармакофотохимическом и электротермическом механизмах местного воздействия на источник: кровотечения и не предусматривают осуществления метаболической коррекции в районе локализации этого источника. Указанные способы гемостаза практически бесполезны при глубоко расположенных источниках кровотечений, поскольку в таких ситуациях для достижения гемостатического эффекта требуется введение значительных доз гемостатиков. В связи с этим возрастает риск появления тяжелых осложнений кровотечений и перфораций, часто возникающих даже при применении обычных лечебных доз [1-4].

Наибольшее распространение получил метод инъекционного эндоскопического гемостаза, при котором в подслизистое пространство рядом с источником кровотечения в дефекте слизистой желудка или ДПК при помощи инъектора, проведенного через канал эндоскопа, вводятся различные гемостатические растворы.

А.Г. Короткевич, Ю.А. Антонов [5], предлагают способ эндоскопического гемостаза при язвенных кровотечениях гастродуоденальной зоны, где в в качестве гемостатического раствора (1% перекиси водорода) объемом 10-40 мл в сочетании с 5% раствором аскорбиновой кислоты в объеме 2 мл. Процедуры повторяют каждые 8-12 часов до формирования местного гемостаза. Новизна способа заключается во введении: 1,1% раствора перекиси водорода объемом 10-40 мл; 2,5% раствора аскорбиновой кислоты объемом 2 мл. Внедрение предложенных методов метаболической коррекции позволила снизить число осложнений и летальность. Однако, при применении этого способа длительное время возможно, хоть и реже, образование зоны некроза стенки органа в месте инъекции гемостатического раствора с образованием острых эрозий и язв, которые сами по себе могут явиться источниками кровотечения.

В качестве гемостатических растворов при проведении эндоскопического гемостаза используют раствор адреналина 0,1% в количестве 1 мл, растворенный в 10 мл физиологического раствора. Вводится однократно, последующие инъекции производят при возобновлении кровотечения [6]. Но при использовании раствора адреналина у 30-40% пациентов отмечается неэффективный гемостаз, ранние рецидивы кровотечения, развитие некроза в месте инъекции препарата с образованием острых язв и эрозий.

С гемостатической целью при эндоскопическом исследовании желудка и двенадцатиперстной кишки применяют 0,5-1% раствор этоксисклерона, который вводят в стенку органа рядом с кровоточащим сосудом в количестве 2 мл однократно [7].

Однако инъекция этого раствора может приводить к развитию таких осложнений, как неконтролируемый некроз стенки желудка, ДПК и рядом расположенных органов (печень, поджелудочная железа), рецидиву кровотечения из язвы после отторжения некротического струпа, кровотечения из вновь образовавшихся острых язв и эрозий в месте введения склерозанта.

Предлагается инъекционный эндоскопический гемостаз с применением больших количеств 5-40% раствора глюкозы, 5% раствора аскорбиновой кислоты и 5% раствора эпсилонаминокапроновой кислоты, которые обладают репаративными свойствами и восстанавливают регионарный метаболический гомеостаз. Растворы вводят в подслизисто-мышечный слой стенки органа рядом с язвенным дефектом в количестве от 20 до 2000 мл и более. В последующем при необходимости введение раствора повторяют каждые 6-12 часов первые сутки, затем один раз в сутки до получения стабильного местного гемостаза [8].

Недостатками данного способа являются длительное время гемостаза за счет введения большого количества гемостатических растворов, образование зоны некроза стенки органа в месте инъекции гемостатического раствора с образованием острых эрозий и язв.

С целью проведения эффективного и надежного эндоскопического гемостаза при язвенных кровотечениях гастродуоденальной зоны нами разработан и внедрен в клинике «Способ эндоскопического гемостаза при желудочно-кишечных кровотечения у больных с язвенной болезнью».

В качестве гемостатического препарата нами выбран Тахокомб, сочетающий в себе сильные адгезивные свойства фибринового клея и прочностные свойства коллагена (механическая поддержка), что позволяет применять его с легкостью и получать надежные результаты. В тоже время, результаты проведенных нами стендовых исследований in vitro показали, что желудочный сок имеет способность растворять Тахокомб до полного его исчезновения, причем, чем выше кислотность желудочного сока, тем быстрее происходит процесс лизирования препарата. Как известно, больные с язвенной болезнью желудка и двенадцатиперстной кишки, осложненные кровотечением, как правило, имеют высокую кислотность желудочного сока, что создает прецедент растворения Тахокомба. В связи с чем мы считаем, что при использовании данного препарата для остановки желудочно-кишечного кровотечения необходимо параллельно проводить мероприятия, направленные на снижение кислотности желудочного сока. С этой целью после эндоскопического определения источника кровотечения гастродуоденальной зоны мы производили аппликацию пластиной тахокомба, с экспозицией 3-5 минут предварительно инсуфлируя полость желудка и двенадцатиперстной кишки озоно-воздушной смесью.

Способ осуществляется следующим образом. Перед проведением эндоскопического исследования, если больной в сознании, просят его проглотить маленький контейнер (целлофановый пакетик с пластиной 2х3 см Тахокомба) завернутый в трубочку. При бессознательном состоянии больного контейнер проводят с помощью назогастрального зонда (смазывают глицерином и фиксируют на конец зонда). За 10-15 минут до проведения экстренного эндоскопического исследования пациентам выполнялась стандартная премедикация: внутримышечно вводили Sol. Promedoli 2% - 1,0. В стандартной процедуре экстренной эзофагогастродуоденоскопии выделяются следующие основные этапы процедуры: визуализация источника кровотечения, определяется состояние гемостаза источника кровотечения, определяется показания и возможность выполнения эндоскопического гемостаза.

После определения источника кровотечения, его локализации, размеров, характера кровотечения и т.д., производят инсуфляцию озоно-воздушной смесью (через зонд, проведенный через эндоскопический канал) полость желудка, особенно область источника кровотечения, в течение 3-5 минут. Затем, под визуальным контролем, в полости желудка вскрывают контейнер и извлекают из него пластину Тахокомба, который фиксируют (прижимают) манипуляторами ко дну язвенного дефекта (источника кровотечения, и держат его в течение 2-3 минуты). Убедившись в плотной фиксации пластины и остановке кровотечения тубус эндоскопа извлекают. В полости желудка оставляют назогастральный зонд для контроля.

Метод используется как для окончательной остановки кровотечения при острых язвах гастродуоденальной зоны, так и для превентивного гемостаза при хронических язвах.

Клинический пример №1. Пациент 62 лет поступил с клиникой желудочно-кишечного кровотечения. По просьбе больной проглотил маленький контейнер (пакетик с пластиной 2х3 см Тахокомба, завернутый в трубочку). После премедикации произведено эндоскопическое исследование. По данным ФГДС в антральном отделе желудка - острая язва с мягкими краями, диаметром до 1,5 см, в центре ее виден кровоточащий сосуд. Через зонд, проведенный через эндоскопический канал, выполнена инсуфляция озоно-воздушной смесью полости желудка, особенно в области источника кровотечения, в течение 3-5 минут. Затем, под визуальным контролем, в полости желудка вскрыт контейнер и извлечена из него пластина Тахокомба, который фиксирован (прижат) манипуляторами ко дну язвенного дефекта с экспозицией в течение 2-3 минут. Убедившись в плотной фиксации пластины и остановке кровотечения, тубус эндоскопа извлекли. В полости желудка оставлен назогастральный зонд для контроля. Кровотечение остановилось. Контроль ФГДС через 12 часов, признаков кровотечения не обнаружено, на дне язвы плотно фиксированная пластина Тахокомба. Способ использован у 16 больных, у всех больных достигнут эндоскопический гемостаз.

Литература

1. Грубник Ю.В., Фоменко В.А., Пилипенко А.С. Осложнения локального эндоскопического гемостаза у больных с кровотечениями из верхних отделов желудочнокишечного тракта.// Тез.докл. 4 Моск. межд. конгресс по эндоскопической хирургии , Москва 26-28 апреля 2000 С.79-80.

2. Dayton P.L., Weiner M., Ascorbinic acid and blood coagulation. Ann.N.Y.Acad Sci. 1961 N 12P.302306:

3. Lau SY, Sung JJ., LamYH et al. Endoscopic retreatment compared with surgery in patients with recurrent bleeding after initial endoscopic control of bleeding ulcers.// NEnglJMed. 1999 Mar 11, V.340 N10 P.751 -756:

4. Vasilevski V, Krstevski M., Coleski K. et al. Massive arterial bleeding of gastroduodenum and twostage sclerotherapy pure experience. //Endoscop. Abstr. Fifth United Europe Gastroenterol. Week Paris 1996 26 Nov

5. Короткевич А.Г., Антонов Ю.А. «Способ эндоскопического гемостаза при язвенных кровотечениях гастродуоденальной зоны» Патент RU (11) 2229881 (13) C2 (51)7 A61K31/375, A61P7/00, A61B 1/273(12).

6. G.A.Valenzuela, D.McGroarty, E.Pizzani, T.Devis Jr//Va Med, 1989, Dec. 1 16(12), p.507-509

7. J.Panes, Forne, F.Bagena, J.Viver//Am-J-Gastroenterol, 1990 Mar, 85(3), P.252-254

8. Л.Я.Тимен и соавт. “Медицинская консультация, 2001, №1, стр. 10-26

Оценка влияния эндоскопического низкоинтенсивного лазерного излучения в сочетании антиоксиданта в лечении дуоденальных язв

Мамедов М.М., Мамедов И.И., Мамедов А.А.
Больница скорой медицинской помощи г. Сумгаит (Азербайджан)

Актуальность проблемы

Язвенная болезнь – хроническое рецидивирующее заболевание, протекающее с чередованием периодов обострения и ремиссии, основным признаком которого является образование дефекта (язвы) на стенке желудка и 12-перстной кишки(1,3,6,7,11,13) Актуальность обсуждения современного состояния проблемы язвенной болезни обусловлена широкой распространенностью ее среди взрослого населения, что в разных странах мира составляет от 5 до 15% (2,4,5,8,9,10). Язвы 12-перстной кишки встречаются в 4 раза чаще, чем язвы желудка. Среди больных с язвами 12-перстной кишки мужчин больше чем женщин. Согласно современным представлениям, причиной возникновения язвенной болезни является нарушение равновесия между агрессивными свойствами желудочного содержимого (например, высокий уровень кислотности) и ослаблением защитных свойств слизистой оболочки желудка и 12-перстной кишки (например: жизнедеятельность на слизистой выходного отдела желудка Helicobacter pylori)(3,4,7,9,10,11,12), А также нарушение моторики и эвакуации содержимого из желудка (что часто связанно со стрессом) и прямое травматизирующее действие некоторых видов пищи. В течение последних десятилетий широко обсуждается роль бактерии Helicobacter pylori в возникновении язвенной болезни. В настоящее время доказательств того, что под воздействием Helicobacter pylori образуется язва – нет, но доказано, что она является причиной развития гастрита выходного отдела желудка. Кроме этого, присутствие Helicobacter pylori на слизистой оболочке желудка человека, страдающего язвенной болезнью, с одной стороны, поддерживает в ней хроническое воспаление, а с другой – провоцирует гиперсекрецию желудочного сока, что неизбежно приводит к частому рецидиву язвы. Исследования последних лет показали, что Helicobacter pylori медленно в течение 3-10 лет способна изменять структуру слизистой желудка в сторону формирования атрофического гастрита, на фоне которого в ряде случаев происходит перестройка слизистой по типу кишечной метаплазии и в дальнейшем дисплазии(1,2,4,6). Последнее же состояние слизистой квалифицируется как «предраковое» состояние. Теоретически лечение Helicobacter pylori–ассоциированного гастрита должно проводиться во всех случаях его выявления, но практически предлагаемое на сегодня лечение (блокатор секреции + два мощных антибиотика) является само по себе достаточно агрессивным и не всегда легко переносимым для организма человека. Поэтому в настоящее время на основании результатов научных исследований разработаны четкие международные рекомендации по лечению Helicobacter pylori–зависимых заболеваний. Однако исследований возможности использования низко-интенсивного лазерного излучения в сочетании антиоксиданта для эрадикации HP и других пристеночных микроорганизмов не проводилось. В последние годы внимание исследователей, интересующихся проблемой антиоксидантной активности, все больше привлекает препарат мексидол, являющийся антиоксидантом - ингибитором свободно радикальных процессов и перекисного окисления липидов. препаратом, обладающим свойством активизации супероксиддисмутазы, оказывающим позитивный эффект на физико-химические свойства мембран клеток, проявляющим антигипоксическое, стресс-протекторное, антиамнестическое и анксиолитическое действия. (3,8,11,13 .)

Целью исследования

является улучшение результатов лечения дуоденальных язв с использованием эндоскопического низкоинтенсивного лазерного излучения в сочетании антиоксидантом-мексидолом

Материалы и методы исследования.

На стационарном лечении под нашим наблюдением находились 20 больных с язвенной болезнью желудка и 12 перстной кишки в возрасте от 19 до 62 лет, 7(35,0;%) женщин и 13 (65,0%) мужчин. Все больные были разделены на две группы: основную и контрольную. В основную группу вошли 11 больных (мужчин-7(63,7%), женщин-4(36,3%) с язвами двенадцатиперстной кишки, которым на фоне стандартной консервативной противоязвенной терапии, прово-

дилось эндоскопическое лечение с низкоинтенсивной лазерной терапией (применением препарата «мексидола, оптимальная доза 6 мл-0,3 грамма » и лазерной установки «ИГЛА» мощностью 5-6Вт на выходе, по разработанной методике. Под визуальным контролем дистальный конец эндоскопа вместе со световодом, подводился к язвенному дефекту, и прицельно шла экспозиция лазерного луча на язву в течение 5-6 4 мин. в зависимости от размеров язвы и ее эндоскопической характеристики. Лазерное излучение осуществлялось с дозой облучения 6 Дж/см на луковицу двенадцатиперстной кишки, затем на антральный отдел желудка и в конце - тело желудка. Курс эндоскопической лазеротерапии составлял в среднем 4-6 сеансов. Контрольную группу составили 9 больных с язвами двенадцатиперстной кишки, которые получали консервативное противоязвенное лечение по традиционной схеме. Из них мужчин было 6 (66,7%), женщин - 3 (33,3), средний возраст составил 42,8 ± 2,0 года, в контрольной - 42,84 ± 1,87 (P = 0,989).

Распределение больных основной и контрольной групп в зависимости от размеров язвенного дефекта представлено в таблице 2.

Из таблицы 2 видно, что самое большое количество пациентов в основной (6 человек группе составляют пациенты с размером язвенного дефекта более 1,0 см, в то время как в контрольной (5 человек) - пациенты с размером язвенного дефекта от 0,5 до 1,0 см.

Большее число язвенных дефектов у пациентов основной группы располагалось на передней стенке (45,4), как и у пациентов контрольной группы (44,4%). Затем по степени распространенности среди пациентов основной и контрольной групп следует другая локализация и сочетанные поражения (20% и 19,6% соответственно). Менее часто встречаются язвенные дефекты на задней стенке луковицы двенадцатиперстной кишки пациентов основной и контрольной групп (18% и 22,2%). Среди пациентов основной и контрольной групп сопоставимы проценты локализации язвенных дефектов на стенках луковицы двенадцатиперстной кишки. При исследовании язвенного анамнеза выявлено, что у 27,2% больных в основной и у 22,2% в контрольной группах, имел место язвенный анамнез продолжительностью до 3-х лет. Наибольшее количество больных (54,5% основной группы и 55,6% контрольной) страдало язвенной болезнью от 2 до 10 лет и у 18,3% больных основной и 22,2% контрольной групп язвенный анамнез составил более 10 лет.

Результаты исследования

Опыт применения лазеротерапии - непосредственно на язву показал ее значительную эффективность: первые 1-3 сеанса оказывали анальгизирующий эффект даже при выраженных болевых синдромах; отмечалось хорошее противо-отечное действие, в последующие сеансы лазеротерапии язва очищалась от налета-детрита и происходило ускоренное созревание и рост грануляционной ткани с последующей быстрой эпителизацией язвы, восстановления слизеобразующей функции покровного эпителия. Следует отметить и тот факт, что при заживлении язв желудка и двенадцатиперстной кишки под воздействием лазерного излучения рубцы образуются эластичными и не создают грубую рубцовую деформацию привратника и луковицы двенадцатиперстной кишки. Для увеличения стабильности лечебного эффекта и снижения рецидивов болезни проводилось

Таблица 1. Распределение больных в группах по возрасту и полу существенно не отличались и были сопоставимы.

Пол	В том числе в возрастных группах					
Всего больных	до 20	20-29	30-39	40-49	50-59	60 и ст.
Мужчины	7	-	2	4	1	
Женщины	4	-	1	2	1	
Всего	11		3	6	2	

Таблица 2. Распределение больных основной и контрольной групп в зависимости от размеров язвенного дефекта

Группы больных	Размеры язвенного дефекта		
Основная группа	До 0,5 см п,(%)	0,5см - 1,0 см п,(%)	более 1,0 см п,(%)
(п=11) 2	(18,1%) 3	(27,2%) 6	(54,6%)
Контрольная группа			
(п=9) 1	(11,1) 5	(55,5) 3	(33,3)
Итого 3	(15,0) 10	(50,0) 7	(35,0)

Таблица 3. Распределение больных основной и контрольной групп в зависимости от локализации язвенного дефекта

Группы больных	Локализация язвенного дефекта				
	Перед. стенка п(%)	Задн. стенка п,(%)	Малая кривизна п,(%)	Большая кривизна п,(%)	Другая локализация, сочетанные поражения п,(%)
Основн. группа (п=11)	5 (45,4)	2 (18,1)	2(18,1)	1 (9,09)	1 (9,09)
Контр. группа (п=9)	4 (44,4)	2(22,2)	1 (10,0)	1 (10,0)	1 (10,0)
Итого	9(45,0)	4 (20,0)	3 (15,0)	2 (10,0)	2(10,0)

лазерное низкоинтенсивное облучение области проекции язвенного дефекта через брюшную стенку синхронно с ритмами колебаний скорости кровотока с применением препарата «мексидола, оптимальная доза 6 мл-0,3 грамма » и лазерной установки «ИГЛА» мощностью 5-6Вт на выходе, по разработанной методике.. Способ осуществляется следующим образом. Сеансы лазерной терапии проводят больному в положении лежа и при помощи аппарата»ИГЛА». Облучение проводят неинвазийно через брюшную стенку живота пациента в течение 6-8 дней с экспозицией 10-12 минут во второй половине дня. Окончательная оценка результатов лечения проводится дополнительно по общепринятым клиническим диагностическим характеристикам, данным рентгенологического исследования и гастроскопии. Установлено, что оптимальная эффективность противоязвенной терапии достигается при поддержании интрагастрального pH выше 3,0 в течение 18 часов в сутки при лечении язв желудка и выше 4,0 при лечении язв луковицы двенадцатиперстной кишки. Для эрадикации HP целесообразно повышение pH до 5,0 (лучше 6,0-7,0); при этом бактерия вступает в фазу деления и становится чувствительной к антибиотикам. Использование мексидола приводит к перераспределению бактерий в слизистой оболочки желудка, так в антральном отделе степень обсемененности Helicobacter pylori снижается, причем часто значительно, а в теле желудка - возрастает. Механизм такого регулирующего влияния связан с мощным угнетением желудочной секреции. Оценка заживления язвы проводилось визуально при эндоскопических исследованиях. Для эзофагогастродуоденоскопии и взятие биоптатов использовались фиброволоконные приборы с торцевой и боковой оптикой. Перед началом лечебных мероприятий, через 2-10 суток от начала лечения, а также при полной эпителизации язв выполнялась эндоскопическая биопсия с краев язвы работы

Таким образом использование эндоскопического низко-интенсивного лазерного излучения в сочетании применением препарата «мексидола, оптимальная доза 6 мл-0,3 грамма » и лазерной установки «ИГЛА» мощностью 5-6Вт на выходе, по разработанной методике,не оказывая патологического влияния на структуру слизистой оболочки, способствует эрадикации пристеночных микроорганизмов с поверхности эпителиоцитов. использование эндоскопического низко-интенсивного лазерного излучения в сочетании применением препарата «мексидола, оптимальная доза 6 мл-0,3 грамма » и лазерной установки «ИГЛА» мощностью 5-6Вт на выходе, выражается в более ранних сроках заживления язвенного дефекта, способствует удалению с поверхности клеток микроорганизмов и снижению секреции кислоты и пепсина.

Литература

1. Балалыкин А.С., Авалиани М.В., Лапшина С.В. Эндоскопическая фототерапия в комплексном лечении язвенной болезни желудка и двенадцатиперстной кишки//Терапев. арх.-1987,N 10.С.66-68.
2. Баракаев С.Б. Сравнительная оценка наружной и эндоскопической лазеротерапии язвенной болезни 12-перстной кишки//Материалы 4-го Всесоюзного съезда гастроэнтерологов. - М - Л.; 1990, С.129 и 130.
3. Буданцев С. И. сравнительная оценка влияния лазерного излучения на регенерацию хронических язв желудка//Совр. методы лазерной терапии. - Рязань: 1988, С.66-69.
4. Бурый А.Н., Леонов А.Н., Дейнека С.В. и др. Клинико-морфологические аспекты эндоскопической лазеротерапии язв желудка// Клинич. хирургия.- 1985 N 8, с. 23-25.
5. Горбань В.В., Головина Т.Э. Эффективность лечения низкоэнергетическим импульсным полупроводниковым лазерным излучением медиогастральных язв. // 4-й Всесоюзный съезд гастроэнтеролов. Материалы.- М.- Л.: 1990, т. 1, с. 206 и 207.
6. Дмитриев А.Е., Кашеваров С.Б., Арапов Н.А. Лазеротерапия язвенных дефектов желудка и 12-перстной кишки// Клин. мед.-1991, N 4, с. 85-87.
7. Кару Т.И., Летохов В.С., Лобко В.В. и др. Светолечение больных язвенной болезнью желудка и 12-перстной кишки на основе стимуляции клеток низкоинтенсивным красным светом //Вопр. курортол., физиотерапии и лечебной физкультуры. - 1984, N 1, с. 36-39.
8. Керин В. В., Гембицкий Е.В., Синев Ю.В. и др. Использование низкоэнергетического лазерного излучения в комплексном лечении язвенной болезни желудка и 12-перстной кишки // Терапев. арх. - 1984, т. 56, N 2, с. 46-48.
9. Козлов В.И., Буйлин В.А. Лазеротерапия с применением АЛТ "Мустанг". - М.: 1994, 124 с.
10. Применение низкоинтенсивных лазеров в медицине. Методические рекомендации.- Рязань: 1992, 134 с.
11. Семендяева М.Е., Лебедев А.В., Матвеев Г.Н. Лазерная терапия гастродуоденальных язв. // Клин. мед. - 1990, N 10, с. 72-74.
12.Пулатов.С.Р.Морфологические аспекты современного лечения язвенной болезни «Материалы Республ. научной конференции Ташкент 200г,С 72-75
13.Fleisher D. Endoscopic Lazer therapy for gastrointestinal disease//V 3296 Arch. intern. Med. - 1984, 144, 6, p. 1225-1230.

Новые подходы к хирургическому лечению хронического остеомиелита бедренной кости

Проф. Али-Заде Ч.А., Губадов Э.И.,Гаджиев З.А.
Азербайджанский НИИТО, Азербайджанская Республика

New approach to operative treatment of chronic osteomyelitis of the femur
Prof.Chingiz A. Alizadeh, Baku, Azerbaijan
Gubadov Elshad. Baku, Azerbaijan
Zaur Gadjiyev, Baku, Azerbaijan
Osteomyelitis of the femur is a decease that stands on the junction of traumatology and orthopaedics. The following problems are to be resolved during the treatment of osteomyelitis: elimination of infection, elimination of bone tissue defects, recovery of extremity length and correction of deformation. Therefore the correct choice of an operative method, definition of sequence of operations and phases of treatment is a very important and complicated procedure. At this point the Expert System based on the analysis of treatment of 175 patients with chronic Osteomyelitis of the femur can render a good assistance to a surgeon. First the main symptoms of roentgenologic examination of patients have been revealed. In our opinion these symptoms are the most important factors in choosing an operative method. Only nine of these symptoms have been chosen. These symptoms and their combination have been classified into three main groups. Depending on combination of these symptoms in each group twenty final subgroups have been formed. Thus, each of final subgroups represents a certain case of osteomyelitis. Then the most efficient methods and sequence of operations have been chosen for each subgroup. The software includes a kind of dialogue, when a surgeon is asked about symptoms and their combinations. Having received answers to all the questions the Expert system offers a method of operative treatment for a certain case. At present the scope of knowledge using the required instrumental means of engineering is being increased.

Хронический остеомиелит бедренной кости (ХОБК) - одно из самых тяжелых заболеваний опорно-двигательного аппарата. Несмотря на постоянный прогресс современной хирургической науки эта проблема не нашла еще своего окончательного решения. Наоборот, с развитием новых технологий в травматологии и ортопедии, как тень появляются новые варианты гнойных осложнений. Так с появлением и развитием эндопротезирования тазобедренного и коленного суставов появилась проблема лечения гнойно-воспалительных осложнений с наличием в патологическом очаге массивных металлических конструкций, цемента. Частота таких осложнений по данным различных авторов, в настоящее время составляет 1-2,5% [1,2,3,4 и др.]

Количество перехода острого гематогенного остеомиелита бедренной кости (БК) в хронический встречается от 5-7% до 23,4% [5,6,7 и др.]. К сожалению, увеличивается количество автодорожных происшествий, сопровождающихся повреждениями БК. Увеличение количества оперативных вмешательств - различных видов остеосинтеза переломов БК - сопровождается увеличением частоты постоперационного остеомиелита. После плановых оперативных вмешательств на БК остеомиелит развивается от 2% до 5-10% случаев, том числе после ортопедических операций -3,9-4,8% [8,9,10 и др.]. Причем этот процесс не зависит от места, где производится операция. Варьируют только цифры осложнений.

Хирургическое лечение ХОБК имеет давнюю историю. Постоянное усовершенствование хирургических операций, появление новых инструментов и технологий значительно улучшили результаты лечения но, к сожалению, не закрыли проблему полностью. Количество рецидивов и неудовлетворительных исходов лечения колеблется от 8% до 65% [11,12,13 и др.].

Анализ использованной нами научной литературы показал, что нет единой концепции хирургического лечения ХОБК в зависимости от состояния патологического очага (сросшийся перелом, несросшийся, наличие конструкций, секвестров, наличие периостальной реакции и т.д.) при условии учета максимально возможных его вариантов. Хирургу приходиться обрабатывать огромное количество возможных ситуаций и для каждой подбирать оптимальный вид оперативного вмешательства.

Учитывая огромное многообразие состояний патологического очага (условно за патологический очаг мы принимаем ту область БК, в которой предполагается оперативное вмешательство) и большое количество различных оперативных вмешательств мы поставили перед собой цель - изучить и провести систематизацию состояний патологического очага, создать базу знаний экспертной системы (ЭС) и фоторобота для усовершенствования процесса выбора способа оперативного вмешательства, модернизировать некоторые оперативные вмешательства для улучшения результатов лечения больных с ХОБК.

Материалы и методы исследования

В работе дан анализ обследования и результатов хирургического лечении 175 первичных больных и 25 больных, поступивших на повторное оперативное лечение с ХОБК. Для более полного обследования патологического очага мы широко применяли такой метод лучевой диагностики, как компьютерную томографию и КТ фистулографию с постпроцессинговой 3D реконструкцией по технологиям SSD (surface shadow display), VRT (volume rendering technology), MIP (maximum intensity projection) и MPR (multiplanar reformation). Реконструкция результатов анализов полученных методом КТ с фистулографией позволила на основании полученной трехмерной модели оценить распространение контрастного вещества в мягких тканях и костном канале. В результате была получена объемная реконструкция патологического очага – пораженной кости, которая позволяла получить пространственное представление о расположении и объеме патологического очага.

Одна из разновидностей исполнения ЭС - использование программы оболочки ЭС. С этой целью мы использовали программу оболочки интеллектуальной системы “İntel-Sys”, которая имеет все необходимое для практического врача - компьютерную историю болезни со статистикой, экспертную систему “Ортопед” с возможностью обучения и способ визуализации “Фоторобот”.

Результаты исследования

Всего было произведено 219 оперативных вмешательств 65 видов. В работе мы провели исследование и попытались изучить процесс выбора хирургом способа оперативного вмешательства. В результате этого мы выявили, что у опытного хирурга, после клинико-лабораторного обследования больного, происходит процесс отбрасывания второстепенных и выявления основных симптомов патологического очага. Руководствуясь именно ими, он на основании своего опыта и знаний принимает то или иное решение об оперативном вмешательстве. Исходя из этого, мы решили изучить и провести систематизацию основных симптомов - признаков патологического очага при ХОБК.

При ХОБК нами выявлены следующие основные признаки:

1. Наличие или отсутствие свища;
2. Наличие или отсутствие металлоконструкции;
3. Наличие или отсутствие секвестра;
4. Наличие периостальной реакции на концах фрагментов;
5. Стабильность остеосинтеза;
6. Наличие или отсутствие деформации кости;
7. Повреждение или отсутствие повреждения суставного хряща;
8. Расположение патологического очага на протяжении кости;
9. Наличие нарушения целостности кости.

Основным признаком, играющим наиболее существенную роль при выборе способа оперативного лечения является, по нашему мнению, наличие или отсутствие нарушения целостности кости. У 35 наших больных (20%) отмечалось нарушение целостности кости, у 10 больных (5,7%) перелом находился в стадии сращения, с отсутствием нарушения целостности кости было 130 (74,3%) больных. Проксимальная и дистальная эпиметафизарные зоны были поражены у 45 (26%) больных. В диафизарной зоне БК патологический процесс располагался у 130 (74%).

Наши исследования показали, что у 44 (25,4%) больных в патологическом очаге присутствовали различного вида инородные тела, секвестры выявлены в 97 (55,4%) случаях.

На основании этой работы нами создана база экспертной системы и, соответственно, для каждого состояния патологического очага выдается соответствующая рекомендация по проведению того или иного вида оперативного вмешательства.

Таким образом, мы провели систематизацию основных признаков патологического очага, сочетание которых дало 809 различных конечных состояний патологического очага. Такое последовательное выявление основных признаков изображается в виде семантического древа (Рис.1), каждой веткой которого является модель патологического очага.

Для визуализации патологического очага, с целью определения роли каждого из основных признаков, нами предложено составление фоторобота патологического очага. Процесс составления фоторобота позволяет хирургу не только более четко представить основные признаки патологического очага (это вновь и вновь будет возвращать его к более тщательному обследованию больного для выявления этих признаков), но и в процессе построения фоторобота определять последовательность их описания. В свою очередь, это позволит определить последовательность проведения хирургических манипуляций.

Составление фоторобота основывается на составлении определенных рисунков, которыми кодируется тот или иной признак. Эти рисунки закладываются в базу данных программы фоторобота. Туда же закладываются схематические изображения всех известных металлоконструкций, применяемых для остеосинтеза. Составление фоторобота начинается с определения положения патологического очага на протяжении бедренной кости. После этого в схему вводится признак целостности или ее отсутствие кости (Рис.2).

Далее последовательно в рисунок вводятся остальные признаки, имеющиеся у данного больного, в том числе и виды металлических конструкций. После составления фоторобота патологического очага в общих чертах становится

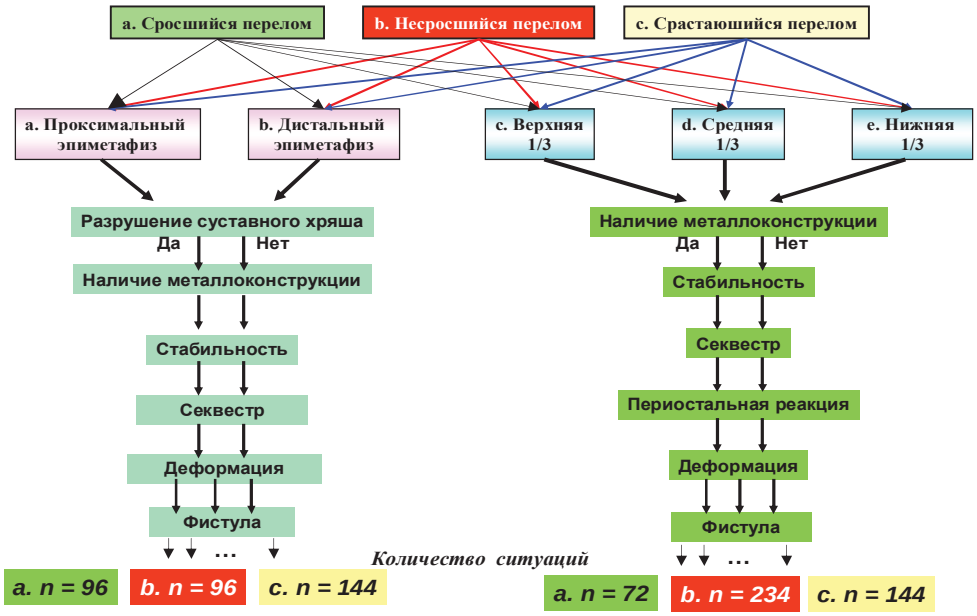

Рис 1. Семантическое дерево признаков патологического очага.

Рис.2. Макет окна фоторобота с признаками периостальной реакции, наличия секвестра, стабильности и т.д.

ясным общее направление последовательности проведения оперативных манипуляций (Рис.3).

Параллельно процессу составления фоторобота, ЭС путем запроса и ответов выявляет конечную ситуацию. После чего по требованию пользователя ЭС выдает рекомендации по проведению того или иного оперативного вмешательства и последовательности манипуляций. Программа построена таким образом, что во втором окне можно путем проведения последовательных манипуляций, рекомендованных ЭС, построить новую конечную ситуацию, полученную в результате операции. Для этого в фоторобот или вводятся новые признаки, или убираются старые. Таким образом, до операции хирург может наглядно построить модель патологического очага, полученную после оперативного вмешательства, т.е. составить краткосрочный прогноз исхода оперативного вмешательства (Рис.4).

Нами создана электронная история болезни больного с ХОБК, в которой удалось совместить все необходимые данные, в том числе и данные анализов, при помощи фоторобота построить модель патологического очага и получить рекомендации ЭС по проведению оперативного вмешательства. На вышеуказанную ЭС получен Евразийский патент №010086 от 30 июня 2008 г.

Как показали данные литературы и анализ признаков патологического очага нашего материала, имеются определенные различия при выборе тактики оперативного лечения ХОБК в зависимости от локализации остеомиелитического процесса на протяжении кости. Поэтому мы в своей работе разделили больных с ХОБК на 5 групп.

В первую группу вошли 19 больных с ХО проксимального отдела БК.

Исследование патологического очага позволило выявить 7-8 основных симптомов в зависимости от состояния целостности кости. Их сочетание дало 168 возможных вариантов конечного состояния патологического очага. Для создания базы данных ЭС были исследованы и выбраны наилучшие виды оперативных вмешательств для того или иного состояния патологического очага. Нами были проведены 10 различных видов оперативных вмешательств. При этом мы в последние годы отказались от проведения операций артродезирования тазобедренного сустава в пользу таких современных видов операций, как создание неоартроза, эндопротезирования тазобедренного сустава. При поражении проксимального отдела

бедренной кости с разрушением суставного конца (остеоартрите) и отказе больного от артродезирования сустава рекомендуется проведение двухэтапных оперативных вмешательств - на первом этапе производится резекция проксимального отдела бедренной кости, на втором этапе, через 6-8 месяцев после ликвидации остеомиелитического процесса - операция эндопротезирования тазобедренного сустава.

С расположением патологического очага в верхней трети бедренной кости нами было обследовано и проведено лечение 18 больных с ХОБК и 2 больных, поступивших на повторное лечение. В зависимости от состояния целостности кости было выявлено от 6 до 8 основных признаков патологического очага. Изучение сочетаний этих признаков показало, что возможны около 150 видов различных конечных ситуаций. Всего было проведено 20 оперативных вмешательств 9 видов. Особенностью хирургического вмешательства при ХОБК в ее верхней трети является то, что при возникновении дефектов бедренной кости их замещении можно осуществлять путем билокального остеосинтеза с кортикотомией кости в ее нижней трети. Эти оперативные вмешательства заложены в базу фоторобота и экспертной системы и, при планировании оперативного вмешательства можно заранее увидеть патологический очаг и план применения аппаратов внешней фиксации. Здесь также предусмотрены двухэтапные оперативные вмешательства при применении аутопластики фибулой.

С локализацией патологического очага в средней трети БК нами обследовано и проведено лечение 53 первично обратившихся больных. При ХОБК в ее средней трети при сочетании от 7 до 9 признаков было определено 150 возможных вариантов патологического очага. Нами произведена 21 разновидность оперативных вмешательств. Особенностью оперативных вмешательств при ХОБК в ее средней трети является наличие большого количества интрамедуллярных штифтов. Часто остеосинтез интрамедуллярными штифтами сопровождается циркляжным швом. Распространение гнойно-воспалительного процесса по всему костно-мозговому каналу затрудняет использование аппаратов внешней фиксации после удаления конструкций и секвестронекроэктомий. Поэтому в базу экспертной системы введены двухэтапные оперативные вмешательства, когда на первом этапе предусматривается санация гнойно-некротического очага, а на втором этапе - реконструктивно-восстановительные операции с применением аппаратов внешней фиксации. Другой особенностью рекомендаций ЭС является то, что при срастающемся переломе при наличии металлической конструкции она рекомендует не торопиться с оперативным вмешательством, применять методы консервативного лечения. Удаление металлических конструкций предусматривается после срастания перелома.

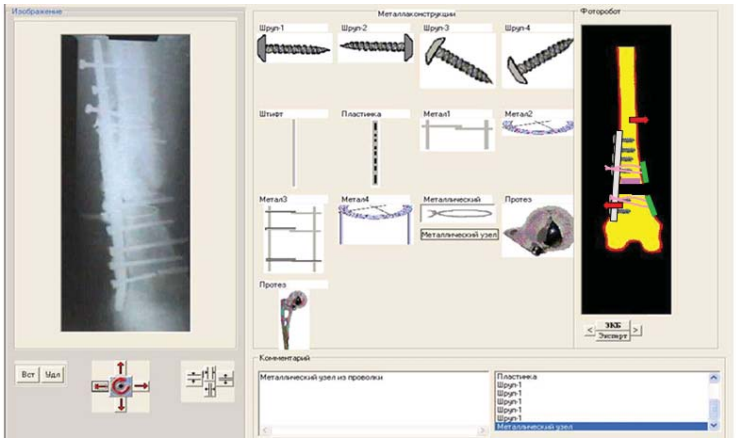

Рис.3. Макет окна фоторобота с признаками патологического очага.



Рис.4. Макет окна фоторобота с рекомендаций ЭС об оперативном вмешательстве и состояния после вмешательства.

С ХОБК с локализацией патологического очага в нижней трети нами обследовано и проведено лечение 59 первично обратившихся больных. Выявлено 150 различных конечных состояний патологического очага. Всего произведено 75 оперативных вмешательств 14 видов. К особенностям оперативных вмешательств при ХОБК в ее нижней трети является то, что при наличии дефекта костной ткани или укорочения конечности при реконструктивных операциях по Илизарову кортикотомию рекомендуется производить в верхней трети бедренной кости. В базу экспертной системы заложены и рекомендации по проведению операции с трилокальным остеосинтезем при наличии дефекта костной ткани более 8 см.

С ХОБК с локализацией патологического очага в дистальном отделе нами обследовано и проведено лечение 26 первично обратившихся больных. Было выявлено от 8 до 9 различных признаков и 188 конечных ситуаций патологического очага. С учетом повторно обратившихся больных нами проведено 32 оперативных вмешательства 11 видов. Особенностью оперативных вмешательств при ХОБК в ее дистальном конце является частое применение операций артродеза коленного сустава.

Первичное заживление ран получено в 166 (75,8%) случаях, вторичное заживление- в 53 (24,2%) случая. Рецидив заболевания выявлен у 16 (9,1%) больных. Ампутации произведены 5 (2,9%) больным. Опороспособность восстановлена у 97,1% больных.

Обсуждение результатов

Анализ литературы показал, что существует еще большее количество различных оперативных вмешательств. Одновременно отсутствует стандартизация при постановке диагноза и привязки к нему определенных видов оперативных вмешательств. Для решения таких многофакторных задач в медицине в последние годы разрабатываются и используются различные экспертные системы (ЭС). Список областей медицины, в которых начали применяться новые технологии, чрезвычайно обширен и продолжает расти [14,15,16,17,18 и др.].

Первые сообщения об Экспертных системах в травматологии и ортопедии в Азербайджане появились в 2001 г. [19,20]. В диссертационной работе Касем Аль-Хайсама Абдаллы (21) впервые создана ЭС для лечения больных с постоперационным остеомиелитом длинных костей. ЭС построена на программном языке «Пролог» и показала свою эффективность при выборе метода оперативного лечения у больных с хроническим остеомиелитом. Развитие этого направления в травматологии и ортопедии нашли свое отражение в разработке моделей алгоритмов построения программ ЭС для детской ортопедии, травматологии, гнойной травматологии [22,23,24,25,26 и др.].

Первые работы по применению технологии нейронных сетей в травматологии и ортопедии появились в 2003 г. [27,28]. В своей диссертации «Интеллектуальная система выбора оперативного вмешательства в ортопедии» Гаджиев З.А. впервые создал программу ЭС с фотороботом для построения макета патологического очага у травматологических больных [29]. Впервые при помощи фоторобота появилась возможность построить макет патологического очага при ХОБК с использованием основных его признаков.

Проведенные нами исследования помогут стандартизировать методы постановки диагноза, выбора способа оперативного вмешательства при ХОБК, сравнения результатов лечения. Кроме того, одной из особенностей предложенной ЭС является ее открытость, т.е. с появлением новых способов оперативного вмешательства их можно вводить в базу ее данных с привязкой к конкретному виду патологического очага. Т.е. эта ЭС готова к постоянному совершенствованию.

С другой стороны, эта ЭС может стать обучающей моделью для подготовки студентов и врачей в области гнойной травматологии. С помощью фоторобота можно наглядно получить изображения патологического очага и его состояние после оперативного вмешательства. Введение основных признаков патологического очага в электронную историю болезни поможет хирургу более тщательно обследовать больного. Обратившись к экспертной системе, он сможет получить рекомендации по проведению того или иного вида оперативного вмешательства.

Поэтому для дальнейшего улучшения качества лечения больных с ХОБК необходимо продолжить процесс разработки и создания новых ЭС, позволяющих учитывать все многообразие проявления хронического остеомиелита бедренной кости и рекомендовать оптимальные способы его оперативного лечения.

Литература

1.Г.А.Оноприенко, Еремин А.В., Савицкая К.И. и др. Хирургическое лечение больных с гнойными осложнениями в области эндопротезирования тазобедренного и коленного суставов // Ж.Вестн.травмат. и ортопед., 2005, №3, с.39-45.
2.Blom A.W.,Brown J.,Taylor A.H. at all //J.Bone Jt Surg., 2004, Vol.86B, N 5, p.688-691
3.Haaker R.,Senge A.,Kramer J.,Rubenthaler F.// Orthopade., 2004, Vol 33, N4, p.431-438
4.Lentino J.R. // Clin.Infect.Dis., 2003, Vol.36, N 9, p.1157-1161
5.Knudsen, C.J.M., E.B.Hoffman: Neonatal osteomyelitis. // J.Bone Joint Surg. (Br.), 1990, Vol. 72-B, p. 846-851
6.Lauschke F.H.M.,Frey C.T.Hematogenous Osteomyelitis in Infants and Children in the Northwestern Region of Namibia // J.of Bone and Joint S., 1994, N4, p.502-510
7. Али-Заде Ч.А. Комплексная ортопедо-хирургическая реабилитация, профилактика рецидивов и осложнений гематогенного остеомиелита.-Дисс…….докт.мед.наук.- М., 2003,
8.Ангельский А.А.Хирургическое лечение посттравматического остеомиелита бедренной кости. Реконструктивные методы лечения в травматологии и ортопедии.- Кемерово, 1992, с.11-13
9. Масленников Е.Ю., Перепечай Л.Д. Об осложнениях стабильного остеосинтеза // Стабильно-функциональный остеосинтез в травматологии и ортопедии.-Киев, 1991, с.42-43.
10. Никитин Г.Д., Рак А.В., Линник С.А., Агафонов И.А. Хронический остеомиелит. Пластическая хирургия.- Л.: Медицина, 1990, 200 с.
11.Necmioglu S, Askar I, Lok V, Subasi M. Use of the vastus lateralis muscle flap with a grooving procedure in the surgical treatment of chronic osteomyelitis of the femur // Ann Plast Surg., 2004, Vol.53(6), p.570-576.
(12)Кутин А.А.,Кутин М.А.,Попова И.А. Отдаленные результаты (1-25 лет) хирургического лечения больных хроническим остеомиелитом // В кн. «Отдаленные результаты лечения больных с хирургической инфекцией». Мат. 7 Всеросс. Конферн. С межд.участием «Раны и раневая инфекция».-М., 2006, с.57-60
13Амирасланов Ю.А., Борисов И.В. Хирургическое лечение

хронического остеомиелита. Новые технологии в диагностике и лечении хирургической инфекции на основе доказательной медицины.- М., 2003, с.146-152
14. Россиев Д.А.Самообучающиеся нейросетевые экспертные системы в медицине: теория, методология, инструментарий, внедрение. Диссертации на соискание ученой степени доктора медицинских наук.- Красноярск, 1995
15. Moseholm L., Taudorf E., Frosig A. Pulmonary function changes in asthmatics associated with low-level SO_2 and NO_2 air pollution, weather, and medicine intake. An 8-month prospective study analyzed by neural networks // Allergy, 1993, Vol.48, N.5, p.334-344
16. Patil S., Henry J.W., Rubenfire M. et al. Neural network in the clinical diagnosis of acute pulmonary embolism // Chest, 1993, Vol.104, N.6, p.1685-1689
17. Tourassi G.D., Floyd C.E., Sostman H.D. et al. Acute pulmonary embolism: artificial neural network approach for diagnosis // Radiology, 1993, Vol.189, N.2., P.555-558
18. Chiou Y.S., Lure Y.M. Hybrid lung nodule detection (HLND) system // Cancer Lett., 1994, Vol.77, N.2-3, p.119-126
19.Али-Заде Ч.А. АльХайсам Абдалла Гулиев Ф.Г ., Гаджиев Р.Э. Поиск методов оптимизации выбора оперативного лечения у больных с постоперационным остеомиелитом // Науч.практ.конфер."Стандарты диагностики и лечения в гнойной хирургии". Тез.- М., 2001, с.11-13
20.Али-Заде Ч.А. АльХайсам Абдалла .Анализ хирургической ситуации у больных с хроническим постоперационным остеомиелитом, предшествующей его возникновению // Сб.ст.:Достиж.мед.науки и прак Здравоох. Азерб.- Баку, 2002, Т.№2, с.223-232
21. Касем Аль-Хайсам Абдалла Оптимизация оперативного лечения постоперационного остеомиелита у больных после металлоостеосинтеза закрытых переломов длинных костей: Дисс.канд.мед.наук.-Баку, 2004, 176 с.
22. Али-заде Ч.А., АльХайсам Абдалла, Гаджиев Р.Э., Комплексное лечение больных с постоперационным остеомиелитом // Научн.практ. конфер. Новые технологии в диагностике и лечении хирургической инфекции на основе «доказательной медицины».- М., 2003, с. 140-146
23. Гаджиев Р.Э. Консультирующая система в помощь хирургу. // Петербургский журнал электроника, 2005, № 2, с.88-91.
268. Гаджиев Р.Э. Построение имитационной модели в травматологии с помощью технологии экспертных технологий // Труды Международных научно-технических конференций «Интеллектуальные системы (IEE AIS, 04)и «Интеллектуальные САПР» (CAD-2004). Том 2.-М.: Физматлит, 2004, с.285-289
24. Гаджиев Р.Э. Моделирование процессов принятия решений клиницистом в детской ортопедии на основе технологии экспертных систем // Известия Высших учебных заведений Северо-Кавказский регион. Математическое моделирование и компьютерные технологии. Технические науки 2005 Специальный выпуск.- Новочеркасск, с. 61-63
271. Гаджиев Р.Э. Об одной задаче применения методов искусственного интеллекта (ИИ) в травматологии. Труды Международных научно-технических конференций «Интеллектуальные системы (IEE AIS, 05)и «Интеллектуальные САПР» (CAD-2004). Том 1.- М.: Физматлит, 2005, с.199 -203
25. Гаджиев Р.Э. Применение методов экспертных систем в решении проблем гнойной травматологии. Международная Академия Информатизации. Вопросы Специальной Радиоэлектроники. Научно – технический сборник. Выпуск 1. -Москва_- Таганрог, 2005, с.134-141
26. Гаджиев Р.Э. Реализация экспертной системы в травматологии // Труды пятой международной научно-технической конференции Современные информационные и электронные технологии. 17-21мая Украина.- Одесса, 2004, с.154.
27. Абдуллаева Г.Г., Али–заде Ч.А., Гаджиев З.А, Гаджиев Р.Э.. Применение методов искусственного интеллекта для оптимизации выбора оперативного лечения больных с хроническим остеомиелитом // Научн.практ. конфер. Новые технологии в диагностике и лечении хирургической инфекции на основе доказательной медицины тез. док.- М., 2003, с. 1-3.
28.Ch. Ali-zade, R. Gadjiev, Y. Jalilov, Z. Gadjiev. Modem Approaches to Complex Treatment of Patients With Chronic Osteomyelis // 3 Meeting A.S.M.I. Inter.- Istambul, Turkey.-Abstrakct book, 2004, p.284
29. Гаджиев З.А. Интеллектуальная система выбора оперативного вмешательства в ортопедии: Автореф. Дис... канд.тех.наук.,-Баку, 2005, с.18.

Выбор объема хирургического лечения при меланоме кожи. Обзор литературы

Н.Т. Балтабеков, Х.А. Абисатов, Б.К. Кайдаров
Кафедра онкологии Каз НМУ,
Городской онкологический диспансер г. Алматы
УДК. 6/6-006. 6:615. 37

Актуальность

Проблема лечения меланомы кожи (МК) продолжает оставаться актуальной до настоящего времени вследствие увеличения заболеваемости и смертности от этой патологии (А.С. Барчук, 2004 г., Х.А. Абисатов, 2007 г., D. Rigel et al, 1996 г.) [1; 2; 3].

Из-за высокой потенции местного роста, регионарного метастазирования, способности к диссеминации по коже, к множественному отдаленному метастазированию меланома кожи относится к одной из самых агрессивных опухолей с непредсказуемым прогнозом. (А.С. Барчук, 2006 г.) [1]. Исходя из совокупности знаний о росте и распространении меланомы кожи, «золотым стандартом» лечения первичной опухоли и ее регионарных метастазов является хирургическое вмешательство, позволяющее нередко добиться полного излечения.

Несмотря на то, что с момента первого иссечения меланомы прошло более 140 лет, до настоящего времени нет единого мнения об адекватных границах иссечения меланомы кожи, т.е. о необходимости удаления вместе с опухолью видимо здоровых тканей.

Многие годы оптимальным для всех форм меланомы (исключая лицо) считалось иссечение с захватом 3 см дистально и 5 см проксимально нормальной кожи от видимых границ первичной опухоли (W. Handley, 1907 г.). Эти рекомендации основывались на данных исследования Handley, которые позже были подтверждены гистологическими находками атипических меланоцитов на расстоянии нескольких сантиметров от границ новообразования (G. Olsen, 1966 г.).

В дальнейшем оказалось, что даже сверхрадикальное иссечение опухоли не сводит к нулю число местных рецидивов и регионарных метастазов. Этот факт показал, что причины прогрессирования могут заключаться не только в недостаточных границах иссечения первичной опухоли, и что беспредельно расширять эти границы не имеет смысла.

Первыми поставили под сомнение целесообразность проведения чрезвычайно широкого иссечения в каждом случае A. Breslow и S. Macht [4].

В начале 80-х годов вопрос о ширине участка нормальной кожи вокруг опухоли, подлежащего иссечению вместе с первичной меланомой кожи, стал основной проблемой хирургического лечения данного вида опухоли. Многие авторы высказывались в пользу «консервативного» подхода при хирургическом вмешательстве. Однако их аргументы, как правило, основывались на ограниченном числе наблюдений без надлежащего учета прогностических факторов (A. Breslow, 1977 г.) [4].

В 1980 г. в рамках программы Меланомной группы ВОЗ (протокол № 10) было начато рандомизированное многоцентровое исследование по оценке возможного экономного, отступя 1 см от края опухоли, иссечения меланомы кожи менее 2,0 мм. (A. Breslow, N. Veronesi, Cascineli, 1992 г.). Из 612 больных, включенных в протокол, 305 было выполнено экономное иссечение меланомы кожи МК, а 307 пациентам – широкое иссечение (на 3–5 см). Частота местных рецидивов у 612 больных, независимо от объема операции, колебалась в пределах 1–2,6 % при среднем наблюдении на протяжении более 10 лет. Обращают на себя схожие высокие цифры 12-летней выживаемости больных независимо от объема иссечения поверхностной «тонкой» меланомы кожи. При широком иссечении общая выживаемость составила 87 %, а при экономном – 85 % соответственно (А.С. Барчук, 2004 г.).

Таким образом, данные рандомизированного исследования меланомной группы ВОЗ, протокол № 10, оправдывают «органосохраняющие операции» при меланоме кожи.

В 1988 году было проведено французское рандомизированное исследование по оценке возможности экономного иссечения меланомы кожи (French Cooperative Study, C. Balch, 1998 г.). Материалом для данного исследования послужили данные о 362 пациентах меланомой кожи с толщиной опухоли менее 2 мм, разделенных на две группы. В одной группе ширина захвата составила 2 см, в другой 5 см.

Данные французских ученых не показали разницы в появлении местных рецидивов, общей и безрецидивной выживаемости в двух сравниваемых группах больных. Это дало основание авторам рекомендовать при хирургическом лечении меланомы кожи толщиной не более 2 мм отступать от края опухоли не более 2 см.

При оценке данных Международной меланомной группы (Antergroup Melanoma Surgical trial, C. Karakousis, 1996 г.), на основании изучения 486 случаев хирургического лечения меланомой кожи толщиной 1–4 мм было установлено, что величина захвата кожи толщиной 1–4 мм не влияет на частоту местных рецидивов (2,6 % при 4 см, 2,1 % при 2 см), транзиторных метастазов (соответственно 5,2 и 5,9 %), 5-летнюю выживаемость (81 и 79 %), послеоперационные осложнения (10 и 10 %).

На основании проведенных исследований были предложены рекомендации по индивидуализации границ захвата кожи в зависимости от толщины меланомы кожи.

Так, при меланоме in siti границы захвата должны составлять 0,5–1,0 см, при толщине меланомы 0–1мм – 1 см, при 1–2 мм – захват кожи должен был составлять 1–2 см, при толщине опухоли 2–4 мм – 2 см, и при толщине более 4 мм захват кожи должен быть более 2 см [1; 3; 4].

Между тем, в реальной ситуации эти рекомендации не всегда выполняются. Как правило, точная оценка уровня инвазии в подлежащие ткани и толщины опухоли известна клиницисту только после иссечения опухоли, причем для этого необходимо произвести достаточно большое количество микротомных гистологических срезов всей опухоли, что не всегда возможно интраоперационно. Известно, что для надежного определения толщины опухоли использование свежезамороженных срезов тканей многими не рекомендуется.

При анализе протокола № 10 Меланомой группы ВОЗ установлено более частое возникновение местных рецидивов после экономного иссечения в группе больных с толщиной опухоли от 1 до 22 мм по сравнению с больными с толщиной опухоли до 1 мм (соответственно 3 и 1 %), что позволяет рекомендовать экономное иссечение лишь у пациентов с точно установленной толщиной опухоли до 1 мм. Относительно пациентов с «толстыми» более 2 мм меланомами кожи границы иссечения опухоли должны составлять не менее 3 см от их видимого края.

Таким образом, анализ рандомизированных исследований, проведенных в мире, показал, что экономное иссечение меланомы кожи возможно только при ранних поверхностных опухолях, толщиной не более 1 мм. С учетом того, что до операции по данным литературы невозможно установить точно толщину опухоли, выбор объема оперативного вмешательства остается нерешенной проблемой современной клинической онкологии и требует дальнейшего исследования.

Литература

1 Барчук А.С., Анисимов В.В. Методика дооперационной диагностики степени распространенности меланомы кожи: Пособие для врачей. – СПб., 1998. – 14 с.

2 Абисатов Х.А. Онкология: Пособие для врача. – Алматы, 2007. – Т. II.

3 Rigel D. et al. Malignant melanoma // Cancer J. Clin. – 1996. – Vol. 46. – P. 195–198.

4 Breslow A. et al. Optimal size of perfusion for melanoma for then cutaneous melanoma // Surg. Gynecol. Obstet. – 1977. – Vol. 145. – P. 691–692.

Ошибки при хирургическом лечении меланомы кожи

Н.Т. Балтабеков, Х.А. Абисатов, Б.К. Кайдаров, А.А. Ивакин
Кафедра онкологии Каз НМУ, Городской онкодиспансер г. Алматы,
Каз НИИ онкологии и радиологии, Клиника О. Малицкой г. Алматы
УДК. 6/6-006. 6:615. 37

Актуальность

Заболеваемость меланомой кожи в экономически развитых странах растет быстрее, чем заболеваемость другими формами злокачественных опухолей [1].

На сегодняшний день «золотым» стандартом лечения первичной опухоли и ее метастазов в регионарных лимфатических узлах является хирургическое вмешательство [1; 2; 3].

В данной статье мы приводим наиболее часто встречающиеся ошибки при лечении меланомы кожи.

Диагностические ошибки включают:

1. Неверный предварительный диагноз, отсутствие онконастороженности среди врачей хирургов. Так, по данным российских, казахстанских, украинских онкологов точность диагностики меланомы кожи врачами первого контакта не превышает 37–49 % [2; 3], В городе Алматы точность первичной диагностики среди врачей онкологов составила 53,7 % [5].

2. При правильно поставленном диагнозе «меланома» не определяется распространенность опухоли как по поверхности кожи (сателлиты), так и внутрь дермы (толщина опухоли). К чему приводят данные ошибки? Так, при неверном первичном диагнозе больному проводят иссечение под местной инфильтративной анестезией, что нередко приводит к диссеминации рыхло связанных между собой опухолевых клеток (T. Pitt, 1977) [4] и как следствие – к прогрессированию заболевания.

3. При хирургическом лечении меланомы кожи кроме неправильного обезболивания частой ошибкой является неадекватность объема оперативного вмешательства.

Так, в одних случаях объем операции занижается (косметологические клиники) и проводятся экономные иссечения опухоли. В других хирургических стационарах больным при меланоме кожи конечностей предлагают калечащие ампутации или экзартикуляции, завышая необходимый объем операции, и резко ухудшают качество жизни больных.

При неадекватном экономном иссечении опухоли у больных возникают местные рецидивы, которые при несвоевременной диагностике приводят к генерализации процесса.

В то же время, при проведении сверх радикальных операций снижается качество жизни пролеченных больных и, как следствие, отмечается низкий уровень иммунитета, что нередко приводит к появлению новых очагов меланомы.

Выводы

Суммируя сказанное, можно заключить, что ошибки в хирургическом лечении меланомы связаны, прежде всего, с трудностью диагностики как основного очага, так и его скрытых кожных метастазов (сателлитов).

На наш взгляд, необходим ряд мероприятий, позволяющих улучшить данную ситуацию:

1. Повышение онконастороженности среди населения и врачей первого контакта (хирургов, дерматологов¸ терапевтов и т.д.) [5; 6].
2. Использование для уточняющей диагностики современных достижений онкологии – термографии, дерматоскопии, а так же выявить микрометастазы вокруг очага (сателлиты) и адекватно выбрать объем оперативного вмешательства (дерматоскопия) [5].

Литература
1 Анисимов В.В. Меланома кожи: автореф. … д-ра мед. наук. – СПб., 2000. – 97 с.
2 Балтабеков Н.Т. и др. Меланома кожи, состояние диагностики и лечения // Материалы V съезда онкологов и радиологов стран СНГ, 14–16 мая 2008 г. – Ташкент, 2008. – С. 600–601.
3 Абисатов Х.А. Онкология. – Алматы, 2007. – Т. II. – С. 227.
4 Bresow A et al. Optimal size of perfusion for melanoma for thin cufaneous melanoma // Surg. Gynecol. Obstet. – 1977. – Vol. 145. – P. 691–692.

Неоадъювантная регионарная химиотерапия при раке желудка

Д.Т. Арыбжанов
Южно-Казахстанская государственная медицинская академия,
Областной онкологический диспансер, г. Шымкент, Казахстан
УДК 616.33-006.6 (574.5)

Асқазан қатерлі ісігінің ота алдындағы артерияішілік аймақтық химиотерапиясы
TPF (Таксотер 75мг/м2 + Цисплатин 75мг/м2 + Фторурацил 1000мг/м2 2 рет 1 кун) схемасы бойынша асқазан қатерлі ісігімен ауыратын 60 науқастың жергілікті химиотерапиясы 4 апталық емдеу курсынан соң адьювантты емес нәтижеге не болгандығы туралы қорытынды мақалада жарияланды. Айтарлықтай ререссия 21,6% науқаста, аз кездесетін регрессия 60%, ал қалпына келген процесс 18,3% науқаста байқалды. Радикалдық ота – гастроэктомия 81,6% науқастарда жақсы нәтиже көрсетті.

Neoaduvant regional chemotherapy of a stomach cancer
D.T. Arybzhanov
In clause analyses direct results neoaduvant regional chemotherapy sick of a stomach cancer with application of two courses of treatment under scheme TPF (Taxoter 75mg + Cisplatin 75mg + Fluorouracili 1000vg in the first day, an interval between rates of 4 weeks). Significant regress is noted at 21,6% of patients, partial regress is noted at 60%, stabilization of process at 18,3% of patients. 81,6% of patients were possible to make radical operation - gastrectomy.

В Республике Казахстан заболеваемость раком желудка составляет 20 на 100 000 населения, в структуре онкопатологии рак желудка занимает третье место и составляет 10,3%. Несмотря на динамическое улучшение состояния онкологической помощи отмечается рост лиц с IV стадией заболевания (свыше 40%) и летальности на 1-м году с момента установления диагноза (до 52,5%). По уровню заболеваемости раком желудка Южно-Казахстанская область (ЮКО) занимает последнее место в РК и приближается к среднеазиатским республикам. За 2003-07 гг. заболеваемость раком желудка в ЮКО снизилась с 14,5 до 12,4 причем темпы снижения показателей были ниже в старших возрастных группах и последнем временном периоде [1].

При первичном обращении в областной онкологический диспансер ЮКО в 2007г. рак желудка диагностирован у 269 больных, I-II стадия процесса установлена у 44 (16,3%) больных, III стадия у 157 (58,3%), IV стадия у 68 (25,4%) больных. Лечение больных раком желудка всегда остается актуальной задачей для онкологов. Успех лечения рака желудка оценивается ее результатами. Результаты лечения больных раком желудка остаются неудовлетворительными и колеблются в значительных пределах от 11% до 42% случаев [2, 3]. Применением неоадъювантной химиотерапии при раке желудка одним из первых занимались Б.Н. Зырянов с соавт. Авторы вводили 5-фторурацил в чревный ствол, а через 2 недели после лечения производили хирургическую операцию. По данным авторов частичная регрессия опухоли наступила у 38% больных, частота послеоперационных осложнений снизилась в 3 раза. В настоящее время с появлением современных катетеров и ангиографических установок применению регионарной химиотерапии у больных раком желудка открываются более широкие возможности [4, 5, 6].

Цель исследования

Улучшение результатов лечения больных раком желудка путем применения внутриартериальной регионарной химиотерапии.

Материал и методы

Нами проанализированы непосредственные результаты комплексного лечения 60 больных раком желудка прошедших лечение в Южно-Казахстанском областном онкологическом диспансере за период 2005-08 гг. Все 60 больных в клинику поступили с первичной опухолью.

По возрасту, больные распределились следующим образом от 41-50лет 44% больных, 51-60 лет 26% и старше 60 лет-30% больных, средний возраст составил 58,1 $\pm$ 0,8 года. Как видно из вышеизложенного наиболее подвержены этому заболеванию лица 5-го и 6-го десятилетий. Продолжительность анамнеза колебалась от 1 месяца до 12 месяцев, в среднем составила 6,7 месяцев. Объем диагностического обследования больных на догоспитальном этапе включал: осмотр онколога ООД, эзофагофиброгастроскопия, рентгенография органов грудной клетки и желудка, ультразвуковое исследование органов брюшной полости и малого таза, общеклинические и био-

химические анализы крови и мочи. По показаниям компьютерная томография органов брюшной полости. Затем госпитализация больного на стационарное лечение.

Степень распространенности опухолевого процесса по международной классификации TNM была следующей: $T_3N_0M_0$ - 20 (33,3%) больных, $T_3N_1M_0$ - 22 (36,6%) больных и $T_3N_2M_0$ - 18 (30%) больных. Гистологически у 55 (91,6%) больных выявлены различные формы аденокарциномы, у 5 (8,4%) – скиррозный рак. Всем больным первым этапом проведена неоадъювантная внутриартериальная химиотерапия по схеме TPF (Таксотер 75мг/м^2 + Цисплатин 75мг/м^2 + Фторурацил 1000мг/м^2 в 1й день) 2 курса с интервалом 28 дней, затем операция. Сущность методики внутриартериальной инфузии цитостатиков заключается в следующем: в условиях рентгеноперационной под местной анестезией раствором 0,5% новокаина 30-40 мл производится пункция и катетеризация одной из бедренных артерий по Сельдингеру. Под рентгенкотролем внутриартериальный катетер устанавливается селективно в чревный ствол, таким образом, охватывается весь бассейн кровоснабжения органов верхнего этажа брюшной полости. После чего производится контрольная целиакография для определения правильности уровня установки катетера (рис. 1). Аппаратом Инфузомат (Braun FM-5, Германия) производится внутриартериальная инфузия цитостатиков со скоростью введения 1000-1200мл/час. Общее время инфузии не превышает 3-4 часов. После окончания процедуры катетер удаляется, область пункции бедренной артерии туго забинтовывается, и больной переводится в палату. В течении суток больным после вышеуказанной процедуры назначается постельный режим, непрямые антикоагулянты, контроль свертываемости крови и диуреза, затем через 1 сутки больного переводим на общебольничный режим пребывания. В последующем в зависимости от результатов неоадъювантной химиотерапии больным проводился следующий этап лечения.

Рисунок 1. Целиакограмма больного Ч. 68 лет. Катетер установлен в чревный ствол, контрастированы a. hepatica communis, a. lienalis, a. gastrica sinistra.

Результаты и их обсуждение

Оценка эффективности неоадъювантной внутриартериальной химиотерапии при раке желудка проводилась после каждого курса с применением клинико-рентгенологических и эндоскопических методов исследования. Непосредственные результаты показали эффективность лечения после 2 курсов неоадъювантной внутриартериальной регионарной химиотерапии у 49 (81,7%) больных: частичная регрессия отмечена у 36 (60%) больных и значительная регрессия процесса отмечена у 13 (21,6%) больных, стабилизация процесса отмечена у 11 (18,3%) больных. Этим больным вторым этапом комплексного лечения проведена радикальная операция – расширенная гастрэктомия с лимфодиссекцией Д3. В 5 (8,3%) случаях отмечена стабилизация процесса, во время операции у этих больных хирургическое вмешательство завершилось паллиативным удалением опухоли из-за прорастания в соседние органы (печень, поджелудочная железа). В 6 (10%) случаях на фоне проводимого лечения отмечено прогрессирование и диссеминация процесса по брюшине с асцитом, что привело к ухудшению общего состояния больных, и они были выписаны на симптоматическое лечение по месту жительства. Изучение удаленного гистологического материала желудка после операции показало наличие лекарственного патоморфоза 1-2 степени у 22 (36,6%) больных, патоморфоза 3 степени у 18 (30%), патоморфоза 4 степени у 9 (15%) больных. Учитывая результаты гистологического исследования и наличие лечебного патоморфоза всем 49 (81,6%) больным в течении 1-го месяца после радикальной операции начаты курсы адъювантной химиотерапии по той же схеме. Всем больным проведены по 4 курса адъювантной химиотерапии. Дальнейшее состояние больных наблюдается по срокам диспансеризации.

Заключение

Таким образом, как показали непосредственные результаты нашего исследования, неоадъювантная внутриартериальная регионарная химиотерапия рака желудка по схеме TPF (Таксотер 75мг/м^2 + Цисплатин 75мг/м2 + Фторурацил 1000мг/м^2 в 1й день) оказалась эффективной у 81,6% больных. При этом всем им удалось провести радикальное хирургическое вмешательство. У 45% больных отмечен лечебный патоморфоз 3-4 степени. Не-

оадъювантная внутриартериальная регионарная химиотерапия при раке желудка является методом выбора для повышения операбельности процесса и улучшает непосредственные результаты лечения больных. Наиболее эффективными при раке желудка на наш взгляд являются таксансодержащие и платиновые режимы химиотерапии.

Литература
1. Арзыкулов Ж.А. Сейтказина Г.Д. Показатели онкологической службы Республики Казахстан за 2006г. (статистические материалы). Алматы. – 2005, - 66с.
2. Гранов А.М., Давыдов М.И., Таразов П.Г., Гранов Д.А. и др. Интервенционная радиология в онкологии (пути развития и технологии). – СПб, - Фолиант, - 2007, С 88-97.
3. Давыдов М.И., Алахвердян А.С., Перевощиков А.Г., Германов А.Б., Стилиди А.С., Мазурин В.С., Кузьмичев В.А., Хлебнов А.В. Морфологическая и клиническая оценка эффективности предоперационной регионарной полихимиотерапии у больных кардиоэзофагеальным раком // Вести. ОНЦ АМН России,- 1995.- С. 53-58.
4. Зырянов Б.Н., Макаркин Н.А., Тихонов В.И., Тузиков С.А. Комбинированное лечение с внутриартериальной регионарной химиотерапией при местнораспространенном раке желудка // Российский онкологический журнал. – 1997. -№ 1. – С. 17-20.
5. Щепотин И.Б., Югринов О.Г., Галахин К.А., Гулак Л.О. Десятилетние результаты применения предоперационной суперселективной внутриартериальной химиотерапии в комбинированном и паллиативном лечении рака желудка // Практическая онкология. – 2001. – Т. 7, № 3. – С. 67-71.
6. Bonenkamp H.J., Hartgrink H.H.; van de Velde C.J. Influence of surgery on outcomes in gastric cancer // Surg. Oncol. Clin. N. Am. - 2000. - № 1. - P. 97-117.

Комбинированное лечение больных раком желудка IV стадии

Ш.Х. Ганцев, Д.Т. Арыбжанов, О.К. Кулакеев,*
И.Р. Юнусметов, Ж.Ж. Жуматаев
**Башкирский государственный медицинский университет, г. Уфа, Башкортостан,*
Южно-Казахстанская государственная медицинская академия,
областной онкологический диспансер, г. Шымкент, Казахстан
УДК 616.33-006.6-089

IV сатындағы асқазан қатерлі ісігін комбинірленген емі
Ш. Х. Ганцев, Д. Т. Арыбжанов, О. Қ. Құлакеев, И. Р. Юнусметов, Ж.Ж. Жұматаев
Мақалада ОҚО қатерлі ісік диспансерінде 2003-2007 жылдарда асқазан қатерлі ісігінің IV сатындағы науқастарды емдеудің нәтижелері сарапталды. Аталған кезенде 100науқасқа ота жасалды, оның 49 49% асқазаның циторедуктивті субтотальді дистальді резекциясы, 31 31,8% циторедуктивті гастроэктомия және 20 20% циторедуктивті проксимальді резекция отасы жасалды. Отадан кейінгі өлімге соқтыру 13%. 61 науқасқа жүйелі ПХТ жүргізілді. науқастардың 15,6% да ауру қайта өрістеді, оның 9,3% циторедуктивті дистальді асқазан резекциясынаң кейін, 6,2% асқазан проксимальді резекциясынан кейін алды. Дистальді субтотальді резекциядан кейін 3 жылдық өмір сүру көрсеткіші гастроэктомияға қарағанда 3,3 есе, проксимальді субтотальді резекцияға қарағанда 3,8 есе жоғары екендігі нанымды түрде анықталды. Циторедуктивті дистальді субтотальді асқазан резекциясынан кейін науқастардың 6,1% 5 жылдық аса өмір сүрді, олар 4 нурсқа дейін жүйелі химиотерапия қабылдады.

Results of treatment sick of the stomach cancer of IV stage
S.H. Gantsev, D.T. Arybzhanov, O.K. Kulakeev, I.R. Junusmetov, Zhumataev Zh.Zh.
In clause results of treatment sick by a stomach cancer of IV stage according to the South-Kazakhstan regional oncological clinic during 2003-2007yy. are generalized. For the specified period 66 patients are operated, from them 49 (49 %) the patients had been made a citoreductive subtotal resection of a stomach, 31 (31%) to the patient - citoreductive gastrectomy and 20 (20%) the patients make citoreductive proximal resection of a stomach. Postoperative death has made 13%. 61 (61%) patients have received system polychemotherapy. After a citoreductive resection relapses have arisen at 15,6 % of patients, from them at 9,3% of patients after citoreductive distal resections, at 6,2 % of patients after proximal resections of a stomach. Three-year survival rate after distal a subtotal resection authentically above, than after gastrectomy in 3,3 times and proximal resections in 3,8 times. After distal a subtotal resection of a stomach of 6,1% of patients have lived five years' term, they received from to 4 rates of system chemotherapy.

Несмотря на устойчивое снижение заболеваемости, рак желудка сохраняет одно из ведущих мест. В структуре онкологической патологии населения России на него приходится 12,7% всех злокачественных новообразований, а по показателю смертности рак желудка занимает второе место (16,7%). В Республике Казахстан заболеваемость раком желудка составляет 20 на 100000 населения, в структуре онкопатологии рак желудка занимает третье место и составляет 10,3%. Несмотря на динамическое улучшение состояния онкологической помощи в Республике Казахстан отмечается рост лиц с IV стадией заболевания (свыше 40%) и летальности на 1-м году с момента установления диагноза (до 52,5%).

Наибольшее число больных к началу лечения имеет местнорегионарное распространение процесса. Основным и, как правило, единственным, вариантом лечения рака желудка является хирургический метод. Однако радикальность большинства операций носит условный характер, что находит свое отражение в неудовлетворительных результатах лечения. Так, в течение 5 лет после радикальных операций 20–50% больных с локализованными (T1-2 N0), 40–90% больных с местнораспространенными опухолями (T3-4 N1-2) умирают от прогрессирования заболевания. Пути улучшения отдаленных результатов лечения рака желудка многие авторы связывают с разработкой комбинированных методов лечения [1, 3].

Лечение больных раком желудка IV стадии представляет собой труднейшую проблему в онкологии. Выбор клинической стратегии в терапии запущенного рака желудка зависит от общего состояния больного и его иммунной системы, от биологических особенностей самой опухоли и степени ее инвазии, от имеющихся в наличии активных противоопухолевых препаратов и иммуномодуляторов [2, 5].

Цель исследования

Улучшение результатов лечения больных раком желудка путем проведения анализа лечебной

эффективности различных видов циторедуктивных операций при раке желудка IV стадии по данным Южно-Казахстанского областного онкологического диспансера.

Материал и методы

В период 2003-2007 гг. в отделении торако-абдоминальной хирургии Южно-Казахстанского областного онкологического диспансера оперированы 100 больных по поводу рака желудка IV стадии. У всех больных (100%) на момент операции отмечены единичные метастазы в печени.

Из 100 больных 49 (49%) больным была произведена циторедуктивная субтотальная дистальная резекция желудка, 31 (31%) циторедуктивная гастрэктомия и 20 (20%) больным произведена циторедуктивная проксимальная резекция желудка, уровень циторедукции по первичному очагу соответствовал Ro. Общая послеоперационная летальность составила 13%. Летальность после дистальной резекции составила 6,1%, после гастрэктомии 19,3% и после проксимальной субтотальной резекции 20%. При сравнении послеоперационная летальность после гастрэктомии и проксимальной резекции оказалась в 3 раза выше, чем при дистальной субтотальной резекции желудка. Это объясняется различием объема операции при дистальных резекциях желудка и гастрэктомии, а также сложностью хирургической тактики при местнораспространенном проксимальном раке желудка с поражением смежных органов.

В наших наблюдениях из 100 оперированных больных у 38 (38 %) была экзофитная форма опухоли, у 36 (36%) эндофитная форма и у 26 (26%) больных смешанная форма роста опухоли (таблица 1). При этом у 18 (18%) отмечено прорастание опухоли в тело и хвост поджелудочной железы, у 11 (11%) прорастание в поперечно-ободочную кишку, у 4 (4%) прорастание левой доли печени, у 7 (7%) прорастание в ножки диафрагмы, у 13 (13%) больных прорастание опухоли в ворота селезенки. Летальность в целом при экзофитных опухолях составила 8%, при эндофитных формах 16,4%, при смешанной 17,6%. Эндофитная и смешанная формы рака в прогностическом отношении оказались неблагоприятными факторами. Высокая летальность при этих формах опухоли объясняется тем, что происходит прорастание опухоли в смежные органы, а также процесс носит более распространенный характер, чем при экзофитном росте опухоли. Анализ послеоперационной летальности показал, что основной причиной смерти в послеоперационном периоде явились сердечно-легочная недостаточность (у 38,5% больных из 13) и послеоперационный панкреатит с переходом в пакреанекроз (у 38,5% из 13 больных), затем послеоперационное кровотечение с развитием ДВС (15,3% больных из 13) и один больной умер от недостаточности швов анастомоза с последующим развитием разлитого гнойного перитонита.

Результаты и их обсуждение

Для изучения отдаленных результатов циторедуктивных операций проанализированы истории болезни и амбулаторные карты всех 100 больных, которые наблюдались нами в течение всей их жизни после операции. Результаты изучения погодовой летальности представлены в таблице 1.

Таблица 1. Летальность больных раком желудка по годам и объему операции

Объем циторедуктивных операций	Кол-во	Летальность, в %		
		1 год	2 года	3 года
Дистальная субтотальная резекция	49	10,3	24,1	17,2
Гастрэктомия	31	38,1	47,6	14,3
Проксимальная резекция	20	37,5	37,5	12,5
Итого:	100	17	26	15

Из таблицы 2 видно, что летальность больных в течение 1 года (включая и послеоперационную летальность) составила 17% (умерло 17 больных). Наибольшая летальность отмечалась на втором году после операции - 26% (умерло 26 больных из них 7 после дистальной субтотальной резекции, 10 после гастрэктомии и 9 после проксимальной резекции). Летальность на 3 году после операции составила 15% (умерло 15 больных).

После циторедуктивной дистальной субтотальной резекции более 3-х лет прожили 48,3% больных, а после гастрэктомии и проксимальной резекции ни один больной не прожил более 3-х лет. После циторедуктивной резекции трехлетняя выживаемость составила 48,3%, после гастрэктомии - 14,3%, после проксимальной резекции – 12,5% ($P<0,05$).

Трехлетняя выживаемость после дистальной субтотальной резекции достоверно выше, чем после гастрэктомии и проксимальной резекции. Успешное развитие методов лекарственной терапии злокачественных опухолей привело к значительному расширению показаний к хирургическим вмешательством у больных с опухолевым процессом III-IV стадий, которые теперь выполняются в расчете на дополнительное химиотерапевтическое воздействие [4]. Отмечено, что паллиативные операции у больных раком желудка с последующей химиотерапией 5-фторурацилом, улучшают непосредственные результаты по сравнению с группой больных, которым выполнялась только паллиативная операция.

В наших наблюдениях из 100 больных в послеоперационном периоде 61 (61%) больному проведена системная полихимиотерапия препаратами 5-фторурацил 750мг/м2, суммарно 3-5гр и цисплатин 80мг/м2, суммарно 100-120мг. Причем 1

курс проведен 5 (8,2 %) больным, 2 курса – 17 (27,9%) больным, 3 курса - 20 (32,8%) больным, 4 курса химиотерапии проведено у 19 (31,2%) больных. Влияние системной полихимиотерапии на исход заболевания приведено в таблице 2.

Таблица 2. Трехлетняя выживаемость после циторедуктивных резекций и гастрэктомии в зависимости от курсов химиотерапии при раке желудка

Объем циторедуктивных операций на желудке	Кол-во	Терхлетняя выживаемость в %				
		1 курс	2 курса	3 курса	4 курса	Всего
Дистальная субтотальная резекция	29	-	7,4	14,8	25,9	48,3
Гастрэктомия	21	-		4,8	9,5	14,3
Проксимальная резекция	16	-		6,2	6,2	12,5

Как мы отмечали выше, ни один больной после циторедуктивной гастрэктомии и проксимальной резекции не пережил 3-летний срок. Все больные после этих операций умерли в течение 3 лет. Поэтому мы ограничились приведением результатов трехлетней выживаемости. После операции циторедуктивной дистальной субтотальной резекции, трехлетний срок выжили 48,8% больных. Пятилетняя выживаемость после паллиативной дистальной субтотальной резекции составила 13,8%. Псле паллиативной резекции рецидивы возникли у 15,6 % больных, из них у 9,3% больных после паллиативной дистальной резекции, у 6,2 % больных после проксимальной резекции желудка. Метастазы в забрюшинной клетчатке возникли у 20,3% больных после дистальной субтотальной резекции желудка, 10,9% после гастрэктомиии и 9,3% после проксимальной резекции.

Таким образом, трехлетняя выживаемость после дистальной субтотальной резекции достоверно выше, чем после гастрэктомии в 3,3 раза и проксимальной резекции в 3,8 раз. Необходимо отметить, что все больные, которые пережили трехлетний срок, получали в послеоперационном периоде 3-4 курсов системной полихимиотерапии. Трехлетнюю выживаемость после паллиативной резекции желудка мы рассматриваем как результат комбинированной терапии. После дистальной субтотальной резекции желудка 6,1% больных прожили пятилетний срок, они получали до 4 курсов системной химиотерапии.

Выводы

1. Наличие единичных метастазов в печени при раке желудка не является противопоказанием к проведению циторедуктивных операций, при этом большинству пациентов удается произвести циторедукцию в обеме Ro.
2. Выживаемость больных достоверно отличается от объема операции. Форма роста опухоли и ее взаимосвязь со смежными органами определяет частоту и характер послеоперационных осложнений, а также является одним из прогностических факторов.
3. Анализ наших результатов показал, что лечение больных раком дистального отдела желудка протекают более благоприятно, а сочетание хирургического лечения с послеоперационной химиотерапией дают возможность 5-летней выживаемости у 6,1% больных.

Литература

1. Давыдов М.И., Тер-Ованесов М.Д., Абдихакимов А.Н., Марчук В.А. Рак желудка: что определяет стандарты хирургического лечения// Практическая онкология. -№3(7). – 2001. - С 18-24

2. 8th Generral Meeting of the WHO;CC for primary prevention, Diagnosis and Treatment of Gastric Cancer. New;York, USA, April 29, 2001.

3. Inada T., Ogata Y., Ozawa I. et al. Long-term postoperative survival of a gastric cancer patient with numerous para-aortic lymph node metastases// Gastric Cancer. – 1999. – Vol. 2. – P. 235–239.

4. Macdonald JS., Smalley S., Benedetti J. et al. Postoperative combined radiation and chemotherapy improves disease free survival and overall survival in resected adenocarcinooma of the stomach and gastro-esophageal junction . Results of intergroup study INT 0116 (SWOG 9008). IV th International Gastric Cancer Congress, – 2001. – Abstr., S 43, – P. 661.

5. Yonemura Y., Kawamura T., Nojima N. et. al. Postoperative results of left upper abdominal evisceration for advanced gastric cancer // Hepatogastroenterology. – 2000. – Vol. 47(32). – P. 571–574.

Диффузный коронароатеросклероз в сочетании с атеросклерозом восходящей аорты. Обзор литературы

А.О. Сейдалин, М.А. Жакаев
ННЦХ им. А.Н. Сызганова

По данным ВОЗ, сердечно-сосудистые заболевания (ССЗ) являются ведущей причиной смертности в мире. В 2005 году от ССЗ умерло 17,5 млн. людей, что составило 30% всех случаев смертности в мире. Из этого числа 7,6 млн. человек умерло от ишемической болезни сердца (ИБС) и 5,7 млн. человек – от инсульта. К 2015 году по прогнозам смертность от ССЗ достигнет 20 млн. человек, главным образом от ИБС и инсульта.

По определению группы экспертов ВОЗ (1971г.), “ишемическая болезнь сердца представляет собой острую или хроническую дисфункцию сердца, возникшую вследствие относительного или абсолютного уменьшения снабжения миокарда артериальной кровью”. Впервые термин стенокардия в 1910 году ввел в клиническую практику Brera.

Основной причиной развития ИБС является атеросклероз. Атеросклероз, по определению экспертов ВОЗ, - это «вариабельная комбинация изменений внутренней оболочки (интимы), включающая: накопление липидов, липопротеидов, сложных углеводов, фиброзной ткани, компонентов крови, кальцификацию; и сопутствующее изменение средней оболочки (медии) сосудистой стенки».

Атеросклероз, системное, дегенеративное заболевание артерий, может развиваться в любом возрасте, чаще он настигает лиц старше 40 лет, преимущественно мужчин. Заболевание ничем не проявляется до тех пор, пока не нарушается кровоснабжение органа, стеноз артерии которого превышает 50%. Атеросклеротический процесс прежде всего поражает аорту, затем артерии сердца, головного мозга, часто страдают артерии конечностей и почек. Поэтому среди причин смерти, в том числе внезапной, на первом месте стоят причины связанные с атеросклерозом коронарных и церебральных артерий.

Современный взгляд на атеросклероз, как генерализованное заболевание, позволяет выделить больных с «чистой» ИБС и больных ИБС в сочетании с мультифокальным атеросклеротическим поражением других сосудистых бассейнов, что требует определить соответствующую тактику хирургического лечения [1,2].

Несмотря на достижения современной медицины, прежде всего формирование учения о факторах риска и активная борьба с ними, внедрение новых лекарственных средств хирургический метод лечения ИБС остается основным [3,4,5].

На современном этапе развития медицины одним из наиболее эффективных и широко распространенных методов хирургического лечения ИБС стала операция аортокоронарного шунтирования (АКШ) [6,7,8,9,10].

Особую проблему представляет хирургическое лечение больных ИБС с сопутствующим атеросклерозом восходящей аорты (АВА) [11,12]. Частота атеросклеротического поражения восходящей аорты у больных ИБС, подвергнувшихся операции АКШ колеблется от 12 до 38% [13,14]. Неадекватные действия на атеросклеротически измененной восходящей аорте при операции реваскуляризации миокарда увеличивают риск сердечных и церебральных осложнений в раннем послеоперационном периоде [15,16]. Предлагаемые методы профилактики осложнений со стороны восходящей аорты при всем их многообразии часто не дают желаемого эффекта, что обусловлено, прежде всего, отсутствием четких показаний к применению того или иного метода [14,17,18].

Накопление клинических данных и изучение непосредственных и отдаленных результатов хирургического лечения больных с диффузным коронароатеросклерозом в сочетании с АВА показал, что некоторые аспекты уже отработанных методов оперативного лечения нуждаются в дальнейшем изучении и оптимизации хирургической тактики.

Патология коронарных артерий

Говоря о патологии коронарных сосудов необходимо отметить особенности анатомии коронарных артерий (КА). У большинства людей имеются две главные коронарные артерии, отходящие соответственно от левого и правого коронарного синусов. Длина ствола левой коронарной артерии (стЛКА) перед делением на две основные ветви – переднюю нисходящую и огибающую коронарные артерии – варьируют. В большинстве случаев передняя нисходящая артерия (ПНА) отвечает за кровоснабжение 50% массы миокарда левого желудочка (приблизительно 150 гр.), включая 2/3 межжелудочковой перегородки и свободную часть передней стенки левого желудочка (ЛЖ). Правая коронарная артерия (ПКА) отвечает за

кровоток в объеме до 30% от массы миокарда ЛЖ (приблизительно 90 гр.), включая заднюю часть межжелудочковой перегородки и половину задней стенки ЛЖ. Оставшиеся 20% (приблизительно 60 гр.) миокарда ЛЖ снабжаются кровью из бассейна огибающей коронарной артерии (ОА) [19].

Частота развития атеросклероза в разных ветвях коронарных артерий не одинакова. В первую очередь атеросклерозом поражается ПНА, затем ПК и ОА. По мнению ряда авторов, это объясняется тем, что ПНА отходит от стЛКА под прямым углом, и подвергается из-за этого воздействию таких механических факторов, как давление и растяжение, способствующих повреждению сосудистой стенки и возникновению атеросклеротической бляшки. В то же время, диффузное поражение атеросклерозом ПНА встречается реже, чем ПКА, и наблюдается соответственно у 14-16% и 19-22% больных [20,21,22,23].

Традиционно считалось, что ИБС развивается в результате сужения просвета коронарных артерий и дефицита кровоснабжения миокарда. Однако последние исследования показали, что снижение кровотока происходит в результате комбинации стеноза сосуда и измененного сосудистого тонуса, обусловленного атеросклеротической дисфункцией эндотелия.

Более 90% пациентов страдающих ИБС имеют далеко зашедший стенозирующий атеросклероз коронарных артерий, и почти все случаи острого инфаркта миокарда (ИМ) связаны с коронаросклерозом. Атеросклеротический процесс, как правило, развивается в эпикардиальных артериях в отличии от интрамуральных ветвей. Передняя нисходящая артерия, ОА и их проксимальные ветви чаще поражаются в проксимальном отделе, ПКА может быть поражена в любом отделе на всем протяжении.

Тяжелое поражение дистальных отделов развиваются только вслед за поражением проксимальных, и стенозы в дистальном отделе, как правило, короче и имеют четкие границы. Обычно при выраженной окклюзии стЛКА наблюдается тяжелое поражение других крупных эпикардиальных артерий [24].

Диффузный коронароатеросклероз встречается у 20-40% больных ишемической болезнью сердца [25,26,27,28,29,30,31,32]. Среди особенностей диффузного поражения коронарного русла следует выделить: множественные стенозы одного сосуда, сегментарный характер поражения в области устьев КА и их крупных разветвлений, протяженные стенозы и окклюзии [33,34,35,36].

Важной особенностью диффузного коронароатеросклероза является выраженное нарушение коронарного кровотока, вследствие развития протяженных стенозов и окклюзии КА. При таких поражениях оказываются блокированными устья их ветвей, кровоснабжающих жизнеспособный миокард. Это такие важные сосуды, как септальные и диагональные ветви ПНА, боковые ветви ОА и ветви ПКА. При множественных поражениях основных КА на протяжении возникают многообразные изменения коронарного русла, которые связанны с функционированием коллатералей и формированием градиентов перфузионного давления, которые обеспечивают максимально возможное кровоснабжение ишемизированных зон миокарда. Однако эти механизмы компенсации обеспечивают около 25% необходимой коронарной перфузии. Поэтому сократительная способность миокарда и толерантность к нагрузке у больных с диффузным поражением артерий сердца, как правило, снижены [37,38,39].

По данным Американской ассоциации сердца и Американского кардиологического колледжа существуют различные определения выраженности поражения коронарных артерий, согласно которым термином «значимый» стеноз обозначают стеноз, превышающий 50% диаметра сосуда. Исходя из анатомических особенностей КА, а также особенностей развития диффузного коронароатеросклероза было выявлено, что как атеросклероз восходящей аорты (АВА), так и выраженный (не менее 70% диаметра сосуда) стеноз проксимальной части ПНА и ОА приравниваются к поражению стЛКА [40,41,18,42,43,44].

При наличии коронарного стеноза ауторегуляторные механизмы направлены на поддержание нормального значения кровотока покоя. Стеноз менее 50% диаметра сосуда не сопровождается изменениями коронарного кровотока покоя и коронарного резерва, кровоток не нарушается ни в покое, ни при физической нагрузке. При сужении просвета КА на 50-80% кровоток в покое не меняется, но коронарный резерв значительно сокращается, что ведет к возникновению ишемии миокарда (ИМ) при физической нагрузке или стрессе. Если стеноз более выражен, снижается также и перфузия миокарда в покое [45,46].

Коронарная ангиография (КАГ) остается основным методом оценки состояния сосудов сердца [47,48]. Большинство хирургов в целом высоко оценивают достоверность этого метода, однако, данные ее не всегда позволяют определить степень поражения КА. С помощью КАГ иногда трудно оценить начальные признаки атеросклероза КА и состояние стенки сосуда [49,50,51,52].

На сегодняшний день в мировой литературе принята классификация стенотических поражений, согласно которой, в зависимости от ангиографической картины пораженного сосуда выделяют три типа стенозов - А, В, С. Стенозы типа А имеют следующие рентгеноморфологические характеристики: дискретность, концентричность и локализацию в проксимальном или среднем сегменте артерии, длиной не более 10 мм. Стенозы типа В характеризуются протяженностью более 10 мм., но менее 20 мм., наличием тандемных сужений (две локальные бляшки с промежутком между ними не более 5 мм.), неровными контурами бляшки и ее

умеренным кальцинозом. Стенозы типа С отличаются длиной поражения более 20 мм, отхождением крупных боковых ветвей (калибром более 20 мм.) в месте сужения, наличием нескольких стенозов на протяжении одной артерии, аневризматическим диффузным расширением просвета сосуда, указывающим на значительное изменение стенки КА [53]. Поражение КА со стенозами типа С, по мнению многих авторов, относится к диффузному коронароатеросклерозу [54,55,56].

Тем не менее, приведенные выше оценки не являются бесспорными. Несмотря на картину локального стеноза на коронарограмме, часто во время операции обнаруживают диффузное изменение или организованный фиброз стенки сосуда [57]. И. В. Жбанов и соавт. (2001 г.) подчеркивают, что незначительная неровность контуров стенки КА на ангиограмме, интраоперационно может оказаться более выраженным диффузным уплотнением с очагами атеросклероза и кальциноза [58]. По их мнению, изменения выше описанного характера при анализе КАГ должны расцениваться как диффузные. E. N. Arnett и соавт. (1979 г.), используя результаты аутопсии, пришли к заключению, что артерии, имеющие ангиографические стенозы до 50 - 75%, фактически были сужены до 75 -95% [59]. Они объясняют это тем, что многие пациенты на фоне дискретных стенозов имеют диффузное сужение просвета КА, не позволяющее адекватно оценить величину стеноза. Вероятность неточной диагностики состояния КА, особенно ПКА при ангиографии составляет 8 - 12% [60]. Исследователи указывают, что более чем у 50% больных поражение КА в действительности более выражено, чем при КАГ [61,62,63,64].

Состояние КА и кровоснабжение миокарда у пациентов с диффузным коронароатеросклерозом характеризуется разнообразием и тяжестью поражения, и требует тщательного подхода к определению показаний к операции.

Диффузный коронароатеросклероз в сочетании с атеросклерозом восходящей аорты

Особую проблему представляет хирургическое лечение больных ИБС с сопутствующим АВА [65,12]. Частота атеросклеротического поражения восходящей аорты у больных ИБС, подвергнувшихся операции АКШ колеблется от 12 до 38% [13,14].

Распространенность и тяжесть АВА по данным аутопсии увеличивается пропорционально возрасту – от 20% у 50 летних пациентов, до 80% у пациентов старше 75 лет [42,12,66]. У больных ИБС с АВА авторы отмечают необычно высокую частоту (50%) ассоциированного поражения стЛ-КА [67].

В литературе, посвященной данной проблеме имеются многочисленные упоминания об осложнениях при операциях АКШ, связанных с манипуляциями на пораженной атеросклерозом восходящей аорте:

- к первой группе относятся механические повреждения атеросклеротической восходящей аорты в ходе операции, приводящие к массивным кровотечениям и диссекциям аорты;
- ко второй группе относятся различного рода кардиальные осложнения (острая сердечная недостаточность, нарушения ритма), связанные с эмболией атероматозных масс в коронарное русло;
- третья группа включает в себя эмболические осложнения, связанные с попаданием атероматозных эмболов в различные периферические артерии (чаще всего в артерии конечностей и висцеральные артерии);
- четвертая группа включает в себя различные неврологические осложнения, от незначительных нарушений памяти и интеллекта до тяжелого послеоперационного инсульта, приводящего к стойкому неврологическому дефициту или летальному исходу. Причина - эмболия атероматозных масс из восходящей аорты в сосуды головного мозга;

Манипуляции на атеросклеротически пораженной аорте могут приводить также к массивным неконтролируемым кровотечениям или к диссекции аорты, что может потребовать протезирования либо участка, либо, в крайних случаях, всей аорты [68]. Это осложнение, судя по большинству публикаций, регистрируется с частотой от 0,02% до 0,24% из числа всех операций на открытом сердце [42,69,70,12]. Летальность при этом серьезном осложнении составляет от 15% до 30%, в последние годы имеется тенденция к ее снижению.

Эмболия атероматозных масс из восходящей аорты в коронарное русло может привести к появлению невосстановимого повреждения сердца, проявляющегося тяжелой острой сердечной недостаточностью в постперфузионном периоде. Это состояние получило в литературе своеобразное название “trash-heart syndrome” - «синдром замусоренного сердца» [71,72,68,73].

К числу осложнений, связанных с манипуляциями на пораженной аорте, относятся также эмболии атероматозных масс в подвздошные и другие периферические артерии [42]. Была выявлена прямая корреляция между возрастом пациентов, тяжелым атеросклерозом восходящей аорты и системной атероматозной эмболией. В этом исследовании признаки системной атероматозной эмболии были обнаружены в 37% случаев (по данным аутопсии) у пациентов с тяжелым атеросклерозом восходящей аорты, умерших после операций АКШ, по сравнению с 2% пациентов без явных признаков поражения восходящей аорты.

Неврологические осложнения относятся к числу наиболее тяжелых в кардиохирургии, они приводят к повышению летальности, заболеваемости и стоимости лечения [18,74,42]. Частота инсультов после АКШ, выполняемого по традиционной методике, у больных с выраженным поражением

восходящей аорты повышается и достигает 25% [75,76,67].

Таким образом, мозговые осложнения остаются наиболее частым осложнением после операций АКШ, выполняемых в условиях ИК [77]. Причем если частота инсультов и отека мозга колеблется от 1 до 5% [78], то ранние послеоперационные случаи спутанности сознания и неврологические нарушения достигают 70% [79,71]. Как показали исследования Johnsson P. с помощью МРТ, такие мозговые осложнения были выявлены у 30% больных после АКШ без клинических проявлений [80]. Harris D.N. и соавт. с помощью МРТ через 4 часа после операции АКШ нашли разной выраженности отек мозга у всех больных, подвергнувшихся операции АКШ в условиях ИК [15]. По его данным частота неврологических нарушений, выраженных в различной степени, может достигать 83%. Интересно, что в ряде случаев мозговая дисфункция может не сопровождаться выраженными клиническими проявлениями.

Выявление атеросклероза восходящей части аорты важный шаг на пути снижения периоперационных осложнений. Наиболее достоверными методами диагностики АВА из используемых в клинической практике являются эхокардиография и интраоперационное эпиаортальное ультразвуковое исследование.

Пациенты с диффузным коронароатеросклерозом исходно относятся к группе высокого риска, обусловленным тяжелым поражением сосудов сердца и значительным снижением сократительной способности миокарда левого желудочка. Оперативное лечение у таких больных сопряжено с рядом технических сложностей, что нередко приводит к расширению объема хирургического вмешательства, вследствие чего возрастает степень операционного риска [29,81,82,83,84,85,49]. Операционная летальность у пациентов с диффузным коронароатеросклерозом составляет 3.8 - 10% [25,27,86]. Этот показатель возрастает при нестабильной стенокардии до 17%, при исходной недостаточности кровообращения до 15% [87]. Ряд авторов считают, что основной причиной летальности является периоперационный инфаркт миокарда (ИМ). Частота его развития колеблется в пределах 2.7-16%. Исследователи считают, что есть два пути снижения количества периоперационных ИМ при диффузно пораженных коронарных артериях: надежная защита миокарда во время операции и полная ее реваскуляризация.

Плохое состояние дистального русла коронарных артерий одна из основных причин дисфункции шунтов, ИМ и возврата стенокардии в отдаленные сроки после операции у пациентов с диффузным коронароатеросклерозом [34]. Инфаркт миокарда при диффузном поражении коронарных артерий чаще развивается в течение первого года после операции и, по мнению ряда авторов, возникает у 6.8% больных [88,57,83]. Ежегодная частота ИМ в течение последующих 5 лет составляет в среднем 3.5% [89].

Первостепенной причиной ИМ является нарушение проходимости шунтов. К концу первого года после операции остаются проходимыми не более 84-87% аутовенозных трансплантатов [34,90,91,92]. Ряд исследований, последних лет показали преимущества аутоартериальной реваскуляризации миокарда. Проходимость дистальных анастомозов через год после операции при аутовенозном шунтировании составляет 74%, при аутоартериальном - 92% [93,94,95,96,97,37].

Обзор доступной литературы показал, что особую проблему представляет хирургическое лечение больных с диффузным коронароатеросклерозом в сочетании с АВА, и что некоторые аспекты уже отработанных методов хирургического лечения данной категории больных нуждаются в дальнейшем изучении и оптимизации хирургической тактики.

Литература

1. Карелидис И. К. Факторы риска хирургического лечения больных ишемической болезнью сердца в сочетании с мультифокальным поражением других сосудистых бассейнов // Дис... канд.мед.наук. - М., 1993. - 90с.
2. Рудуш В. Э. Хирургическое лечение мультифокального атеросклероза //Ангиология и сосудистая хирургия. - 1998. - Т. 4. - № 2. - С. 110-114.
3. Моисеев В.С. Атеросклероз / В.С. Моисеев, А.В. Сумароков // Болезни сердца: Руководство для врачей. – М.: Универсум паблишинг, 2001.- С. 8-28.
4. Braunwald E. Shattuck Lecture – cardiovascular medicine at the turn of the millennium: triumphs, concerns, and opportunities / E. Braunwald // N. Engl. J. Med. – 1997. – Vol. 337. – P. 1360-1369.
5. Breslow J.L. Cardiovascular disease burden increases, NIH funding decreases / J.L.Breslow //Nat. Med. – 1997. – Vol. 3. – P. 600-601.
6. Бокерия Л.А., Беришвили И.И., Сигаев И.Ю. и др. Современные тенденции и перспективы развития коронарной хирургии //Анналы хирургии. - 1997, Т.4. - С. 31-45.
7. Работников В.С., Керцман В.П., Бусленко Н.С. и др. Современный подход к хирургическому лечению ищемической болезни сердца. Вест.АМН СССР, 1986, № 2, с. 64 - 69.
8. Althaus U. PTCA or bypass surgery in multi-vessel coronary disease?
Viewpoint of the surgeon. // Schweiz. Med. Wochenschr. - 1995. - V. 28. - N. 43.-P. 2067-2073.
9. Benetti F.J. International workshop on arterial conduits for myocardial revascularization // Universita Cattolica del Sacro Cuore. - Rome. - Nov. 1994.
10. Berkoff H.A., Levine R.L. Management of the vascular patients with multisistem atherosclerosis // Prog. Cardiovasc. Dis. -1987. - Vol. 29. - N. 5. - P. 347-368.
11. Duda A.M., Letwin L.B., Sutter F.P., Goldman S.M. Does routine use of aortic ultrasonography decrease the stroke rate in coronary artery bypass surgery? //J.Vase. Surg. - 1995. - Vol. 21. - P. 98-109.
12. Cosgrove D. M. A call to arms answered (developing a proactive emboli protocole) // In: "Neurologic injury during cardiac surgery II". Abstracts. Brussel.-1998.-P. 58-60.
13. Katz E. S., Tunick P. A., Rusinek H. et al. Protruding aortic atheromas predictstrokes in eldery patients undergoing cardiopulmonary bypass: experience with intraoperative transesophageal echocardiography // J. Am. Coll. Cardiol.- 1992.-Vol.20.-P. 70-7.
14. Wareing T.H., Davila-Roman V.G., Barzilai B. et al. Management of the severelyatherosclerotic aorta during cardiac

operation: a strategy for detection and treatment// J. Thorac. Cardiovasc. Surg. - 1992. -Vol. 103. - P. 453-62.
15. Harris D. N. F., Bailey S. M., Smith P. L. C. et al. Brain swelling in the first hour after coronary artery bypass graft surgery // Lancet. -1993. - Vol. 342. - P. 586-7.
16. Davila - Roman V. G. Aortic atheromatous disease as a predictor of neurologic events. // In: "Neurologic injury during cardiac surgery II". Abstracts. Brussel.-1998.-P. 19-22.
17. Murphy D.A., Hatcher C.R. Jr. Coronary revascularization in the presence of ascending aortic calcification: use of an internal mammary artery – saphenous vein composite graft // J. Thorac. Cardiovasc. Surg. -1984. - Vol. 87. - P. 789-91.
18. Barbut D., Gold J.P. Aortic atheromathosis and risks of cerebral embolization // J. Cardiothorac. Vase. Anest. - 1996. - Vol.10. - N 1. - P. 24 - 9. - quis 29-30.
19. Weaver M.E. A quantitative studi of the anatomy and distribution of coronary arteries in swine in comparison with other animals and man / M.E. Weaver, G.A. Pantery, J.D. Bristow et all. // Cardiovasc. Res. – 1986. – Vol. 20. – P. 307-317.
20. Майоров И.М. Прямые реконструктивные операции на коронарных артериях у больных ишемической болезнью сердца // Дис. канд. мед. наук. – М. – 1994. – 129 стр.
21. Antunes P., de Oliveira J.F., Antunea M.J: Non-cardioplegic coronary surgery in patients with severe ventricular dysfunction // Eur. J. Cardio-thorac. Surg. – 1999. – Vol. 16. – P. 331-336.
22. Barra J.A., Bezon E., Mondine P. et al. Coronary artery reconstruction for extensive coronary disease: 108 patients and two year follow-up // Ann. Thorac. Surg. - 2000. - Vol. 70. - P.1541-1545.
23. Cosgrove D.M., Loop F.D., Saunders C.L. et al. Should coronary artery with less than fifty percent stenosis be by-passed? // J. Thorac. Cardiovasc. Surg. – 1981. – Vol. 82. №4 – P. 520 – 530.
24. Андронова Д.М. Патофизиология заболеваний сердечно-сосудистой системы: Пер. с англ. / Д.М. Андронова. – М.: Бином, 2003. – С. 171-176.
25. Белов Ю.В. Реконструктивная хирургия при ишемической болезни сердца. // Дис. док. мед. наук. – М. – 1988.- 260 с.
26. Бураковский В.И., Работников В.С., Василидзе Т.В. и др. Хирургическое лечение больных ишемической болезнью сердца с полными окклюзиями коронарных артерий // Грудная хирургия. – 1980. - № 4. С. 5-8.
27. Казаков Э.Н. Аортокоронарное шунтирование у больных с множественными атеросклеротическими поражениями венечных артерий // Грудная хирургия. – 1980. - № 1 С. 7-11.
28. Петровский Б.В., Князев М.Д., Шабалкин Б.В. Хирургия хронической ишемической болезни сердца // М. Медицина. – 1978. – 272 с.
29. Работников В.С., Иоселиани Д.Г. Состояние дистального русла венечных артерий сердца у больных ишемической болезнью сердца // Клиническая хирургия. – 1978. - № 4. – С. 41-44.
30. Alfieri O., Lorusso R. Developments in surgical techniques for coronary revascularization // Curr. Opin. Cardiol. – 1995. – Vol. 10. – P. 556-561.
31. Bailey C.P., May A., Lemmon W.M. Survival after coronary endarterectomy in man // JAMA. – 1957. – Vol. 164. – № 5. – P. 641-646.
32. Kalmar P., Irrgang E. Cardiac surgery in Germany during 1999. A report by the German Society for Thoracic and cardiovascular Surgery // J. Thorac. Cardiovasc. Surg. - 2000. - Vol. 48. - № 4. - P. 27-29.
33. Жданов В.С. Морфологические особенности развития и течения коронарного атеросклероза // Кардиология. - 1989. - Т. 29. - № 11. - С. 43-46.
34. Работников В.С., Петросян Ю.С., Власов Т.П. и др. Основные причины тромбоза аутовенозных аортокоронарных шунтов // Грудная хирургия. – 1985. - № 3. – С. 27-34.
35. Шабалкин Б.В., Белов Ю.В. Можно ли избежать эндартерэктомии при аортокоронарном шунтировании // Клиническая хирургия. – 1985. - № 10. – С. 48-49.
36. Chang Y., Shih C.T., Lai S.T. Early results of the advanced coronary
endarterectomy combined with CABG in the treatment of coronary artery
occlusive disease // Chung. Hua. I. Hsueh. Tsa. Ghih. - 1994. – Vol. 54(3). P. 156-159
37. DumanianV. Endarterectomy of the branchea of the left coronary artery in combination with an aorta-to-coronary reversed saphenus vein graft // J.
Cardiovasc. Surg. - 1974. - Vol. 15. - P. 154-157.
38. Fundaro P., Santoli C. Endarterectomia coronarica istato delliarte // J. Ital. Cardio. – 1986. – Vol. 16. - № 10. – P. 835-844.
39. Gale A.W., Chang V.P., Shanahan M.X., Windsor H.M. Right coronary endarterectomy. A procedure with increased risk of perioperative infarction // Aust. NS. J. Surg. – 1977. – Vol. 47. - № 4. – P. 515-518.
40. Yusuf S, Zucker D, Peduzzi P, et al. Effect of coronary artery bypass graft surgery on survival: overview of 10-year results from randomized trials by the Coronary Artery Bypass Graft Surgery Trialists Collabration. Lancet 1994; 344: 563-70.
41. Caracciolo EA, Davis KB, Sopko G, et al. Comparison of surgical and medical group survival in patients with left main equivalent coronary artery disease: long-term CASS experience. Circulation 1995; 91: 2335-44.
42. Blauth C.I., Cosgrove D.M., Webb B.W. et al. Atheroembolism from the ascending aorta: an emerging problem in cardiac surgery. // J. Thorac. Cardiovasc. Surg.1992.- Vol. 103.- P. 1104-12.
43. Davila - Roman V. G. Aortic atheromatous disease as a predictor of neurologic events. // In: "Neurologic injury during cardiac surgery II". Abstracts. Brussel. - 1998.- P. 19-22.
44. Gold J. P. The significance of cardiac and vascular manipulation during cardiac surgery: where is the smoking gun ? // In: "Neurologic injury during cardiac surgery II". Abstracts. Brussel. - 1998. - P. 23-26.
45. Herrmann J. Abnormal coronary flow velocity reserve following coronary intervention is associated with cardiac marker elevation / J. Herrmann, M. Haude, A. Lerman et al. // Circulation. – 2001. – Vol. 103. – P. 2339-2345.
46. Nanto S. Temporal increase in resting coronary blood flow causes an impairment of coronary flow reserve after coronary angioplasty / S. Nanto, K. Kodama, M. Hori et al. // Am. Heart J. – 1992. – Vol. 123. – P. 28-36.
47. Шабалкин Б.В. Современные аспекты аортокоронарного шунтирования // Кардиология. – 1987. - № 6. – С. 5-10.
48. Ferraris V., Harrah J., Moritz D. et al. Long – term angiographic results of coronary endarterectomy // Ann. Thorac. Surg. – 2000. – Vol. 69. – P. 1737-1743.
49. Graham M., Chambers J., Davies R. Angiografic quantification of diffuse coronary artery disease: Reliability and prognostic value for bypass operations // J. Thor. Cardiovasc. Surg. – 1999. – Vol. 118 (4). – P. 618-627
50. Keogh B.E., Bidstrup B.P. et al. Angioscopic evaluation of intravascular morphologi after coronary endarterectomy // Ann. Thorac. Surg. – 1991. – V. 52 (4). – P. 766-771.
51. Rankin J.S., Newman G.E., Bashore T.M. et al. Clinical and angiographic assessment of complex mammary artery bypass grafting // J. Thorac. Cardiovasc. Surg. – 1986. – Vol. 92. – P. 832-846
52. Terstein P.S., Warth D.C., Hag N. et al. High-speed rotational coronary atherectomy for patients with diffuse coronary artery disease // J. Am. Coll. Cardiol. – 1991. – Vol. 18. – P. 1694-1701.
53. Judkins M. Selective coronary arteriography. – Radiology. – 1967. – Vol. 89. № 6. – P. 815-824.
54. Сапожков А.В. Общее и коллатеральное коронарное кровообращение при окклюзии венечных артерий // Кардиология. – 1976. – Т. 16. № 1. – С. 136-144.
55. Schwartz D., Valenty A., Spraque E. A moaern view of atherosclerosis // Am. J. Cardiol. – 1993. – Vol. 71. – P. 9B-14B.
56. Starg H. Location and development of atherosclerotic lesions in coronary arteries // Atherosclerosis. – 1984. – V. 50. – P. 237-239.
57-45M.Asimakopoulos G., Taylor K., Ratnatunga C. Outcome of coronary endarterectomy: a case-control study // Ann. Thorac. Surg. – 1999. – Vol. 67. – P. 989-993.
58. Жбанов И.В., Шабалкин Б.В. Повторная реваскуляризация миокарда: современное состояние проблемы // Грудная и сердечно-сосудистая хирургия. – 2001. - № 2. – С. 27-31.
59. Arnett E.N., Isner J.M., Redwood D.R. et al. Coronary artery

narrowing in coronary artery disease: comparison of cineangiographic and necropsy findings. Ann. Intern. Med. – 1979. – Vol. 91. – P. 350-356.
60. Казаков Э.Н. Аортокоронарное шунтирование у больных хронической ишемической болезнью сердца // Автор. дис. докт. мед. наук – М. – 1979.
61. Работников В.С., Казаков Э.Н., Василидзе Т.В. и др. Эндартерэктомия с аортокоронарным шунтированием в хирургическом лечении ишемической болезни сердца // Клиническая хирургия. – 1979. - № 9. – С. 49-52.
62. Сусеков А.Н. Некоторые аспекты атеросклероза – по итогам двух конгрессов // Кардиология. – 1995. – Т. 35, № 7. – С. 61-67.
63. Allen S.J. The pathophisiology of myocardial edema. Principles of myocardial fluid balance // Curr. Opin. Anesthesiol. – 1994. – Vol. 7 – P. 12-17.
64. Chilian W.M., Macrus M.L. Phasic coronary blood flow velocity in intramural and epicardial coronary arteries // Circulat. Res. – 1982. – Vol. 50 – P. 775-781.
65. Duda A.M., Letwin L.B., Sutter F.P., Goldman S.M. Does routine use of aortic ultrasonography decrease the stroke rate in coronary artery bypass surgery? // J. Vase. Surg. - 1995. - Vol. 21. - P. 98 - 109.
66. Wareing T. H., Davila - Roman V. G., Daily B. B. et al. Strategy for the reduction of stroke incidence in cardiac surgical patients//Ann. Thorac. Surg. -1993. - Vol. 55. - P. 1400-8.
67. Mills N. L, Everson C. T. Atherosclerosis of the ascending aorta and coronary artery bypass: pathology, clinical correlates, and operative management. // J. Thorac. Cardiovasc. Surg. - 1991. - Vol. 102. - P. 546-53.
68. Nielsen J.L., Page C.P., Mann C et al. Risk of major elective operation after myocardial revascularization. //Am.J.Surg. - 1992. -Vol. 164. - N. 5.- P. 423-426.
69. Brandrup G., Haglid M., Karlsson T. et al. Preoperative risk indicators of death at an early and late stage after coronary artery bypass grafting. // Thorac.Cardiovasc.Surg. - 1995. - Vol. 43. - N. 2. - P. 77-82.
70. Corcos T., Luciani N., Gandjbakhch I. et al. Operative risk in coronary bypass. A multivariate analysis of prognostic factors. // Ann.Cardiol.Angeiol. - 1987. - Vol. 36. - N. 6. - P. 283-289.
71. Haverich A. Aortic emboli in cardiac surgery: no longer a necessary evil // In: “Neurologic injury during cardiac surgery II”. Abstracts. Brussel. -1998. - P. 12 -13.
72. Keon W. J., Heggtveit H. A., Leduc J. Perioperative myocardial infarction caused by atheroembolism // J. Thorac. Cardiovasc. Surg. -1982. - Vol. 84. - P. 849 - 55.
73. Parsonnet V., Norman J.C., Bhatti M. et al. Atheroemboli complicating the pre- and postoperative course of aorto-coronary bypass (the trash heart): case report with comment. // Tex. Heart Inst. J. -1985. - Vol. 12. - P. 87-91.
74. Berkoff H.A., Turnipseed W. Postsurgical stroke in cardiac and peripheral vascular disease // Stroke. -1979. - Vol. 10. - P. 106-108.
75. Graziosi G.C., Wolterbeek D.W., Kappetein A.P., Huysmans H.A. Risk factors in coronary artery bypass surgery for patients 40 years of age and
younger. //Thorac.Cardiovasc.Surg. - 1994. -Vol. 42. - N. 5. - P. 259-263.
76. Hannan E.L., Burke J. Effect of age on mortality in coronary artery bypass surgery in New York, 1991-1992. // Am.Heart.J. - 1994. - Vol. 128. - N. 6.- P. 1184-1191.
77. Dion R. Surgical myocardial revascularization: today’s standarts and future prospects // International Monitor -1994. - P. 1-3.
78. Gardner T.J., Horneffer P.J., Manolio T.A. et al. Stroke following coronary artery bypass grafting: a ten-year study//Ann. Thorac. Surg. -1985. - Vol. 40. - P. 574 - 81.
79. Hartman G. S., Yao F. S., Bruefach M. III et al. Severity of aortic atheromatous disease diagnosed by transesophageal echocardiography predicts stroke and other outcomes associated with coronary artery surgery: a prospective study // Anesth. Analg. - 1996. - Vol. 83. - N 4. - P. 701 - 8.
80. Johnsson P. Markers of cerebral ischemia after cardiac surgery // J. Cardiothorac. Vase. Anesth. - 1996. - Vol. 10. - P. 120 - 6.
81. Шабалкин Б.В., Жбанов И.В. Кротовский А.Г. и др. Расширенный подход в хирургическом лечении осложненных форм ишемической болезни сердца: Тез. докладов // II Всерос. Съезд серд-сосуд. хирургов. – С.-П., 1993. – С. 56-57.
82. Alfieri O., Lorusso R. Developments in surgical techniques for coronary revascularization // Curr. Opin. Cardiol. – 1995. – Vol. 10 (6). – P. 556-561.
83. Brenowitz J.B., Kayser K.L., Jhonson W.D. Results of coronary artery endarterectomy and reconstraction // J. Thorac. Cardiovasc. Surg. – 1988. – Vol. 95. – P. 1-10.
84. Chang Y., Shih C.T., Lai S.T. Early results of the advanced coronary endarterectomy combined with CABG in the treatment of coronary artery occlusive disease // Chung. Hua. I. Hsueh. Tsa. Chih. – 1994. – Vol. 54(3). – P. 156-159.
85. Cohen D.J., Dauerman H.L. Treatment of diffuse coronary lesions // Am. Heart J. – 1999. – Vol. 137. – P. 193-195.
86. Работников В.С., Мовсенян Р.А., Коваленко О.А. и др. Непосредственные результаты хирургического лечения ишемической болезни сердца у больных пожилого возраста // Грудная и сердечно-сосудистая хирургия. – 2001. - № 4. – С. 19-23.
87. Hoffman D., Fernandes S., Frater R.W. et al. Myocardial protection in diffuse coronary artery disease. Intermittent retrograde cold-blood cardioplegia at systemic normothermia versus intermittent antegrade cold-blood cardioplegia at moderate systemic hypothermia // Tex. Heart. Inst. J. – 1993. – Vol. 20(2). – P. 83-88.
88. Марцинкявичус А., Яблонскене Д., Уждавинис. и др. Отдаленные результаты АКШ у больных в зависимости от тяжести поражения коронарных артерий и степени реваскуляризации миокарда // Кардиология. – 1987. – Т. 27. № 6. – С. 11-14.
89. Beretta L., Lemma M., Vanelli P. Coronary open endarterectomy and reconstruction: short and long-term results of revascularization with saphenus vein versus IMA-graft // Eur. J. Cardiothorac. Surg. – 1992. – Vol. 6(7). – P. 382-387.
90. Hochberg M.S., Merrill W.H. et al. Results of combined coronary endarterectomy and coronary bypass for diffuse coronary artery disease // J. Thorac. Cardiovasc. Surg. – 1978. – Vol. 75. – P. 38-46.
91. Hoshberg M.S., Merrill W.H., Michaelis L.L., McIntosh C.L. Results of combined coronary artery endarterectomy and coronary bypass for diffuse coronary artery disease. // J. Thorac. Cardiovasc. Surg. – 1978. – Vol. 75. № 1. - P. 38-46.
92. Imagava H., Hirose H., Nakano S. Late-postoperative evolution of blood flow of coronary artery bypass grafts // G. Jap. Ass. Thorac. Surg. – 1987. – Vol. 35. № 4. – P. 31-34.
93. Acar C., Ramshey A., Pagny J.Y. et al. The radial artery for coronary artery bypass grafting: Clinical and angiographic results at five years // J. Thorac. Cardiovasc. Surg. – 1998. - Vol. 116. – P. 981-989.
94. Atkinson G.B., Forman M.B., Vaughn W.K. Morphologic changes in long-term saphenus vein bypass grafts // Chest. – 1985. – Vol. 88. № 3. – P. 341-348.
95. Barner H.B. The internal mammary artery as a free graft // J. Thorac. Cardiovasc. Surg. – 1973. – Vol. 66. P. 219-221.
96. Barley T.D., Bigelow J.C., Page U.S. Aortocoronary bypass grafting with multiple sequential anastomoses to a single vein // Arch. Surg. – 1972. – Vol. 105. – P. 915-917.
97. Bical O. Bilateral skeletonized mammary artery grafting: Experience with 560 consecutive patients // Eur. Cardiothorac. Surg. – 1996. Vol. 10. – P. 971- 976.

Композитное и секвенциальное шунтирование при хирургическом лечении больных с диффузным коронароатеросклерозом в сочетании с атеросклерозом восходящей аорты. Обзор литературы

А.О. Сейдалин, М.А. Жакаев
ННЦХ им. А.Н. Сызганова

На современном этапе развития медицины одним из наиболее эффективных и широко распространенных методов хирургического лечения ИБС стала операция аортокоронарного шунтирования (АКШ) [1,2,3,4,5].

Особую проблему представляет хирургическое лечение больных ИБС с сопутствующим атеросклерозом восходящей аорты (АВА) [6,7]. Частота атеросклеротического поражения восходящей аорты у больных ИБС, подвергнувшихся операции АКШ колеблется от 12 до 38% [8,9].

В литературе, посвященной данной проблеме приведено значительное количество технических модификаций выполнения АКШ у больных ИБС с сочетанным АВА. Минимизация инвазивности операции АКШ включает в себя кроме уменьшения травмы, связанной с разрезом, еще и уменьшение манипуляций на аорте [10,1]. В целом при этой хирургической стратегии любые манипуляции на пораженной аорте исключаются. Получившая в англоязычной медицинской литературе наименование “no-touch aorta technique” - эта стратегия представляется многим авторам наиболее эффективной для профилактики осложнений, связанных с поражением восходящей аорты у больных ИБС.

К возможностям минимизации или полного исключения манипуляций на восходящей аорте и их последствий, судя по данным литературы можно отнести следующие:

1. Полное исключение ИК (проведение операции АКШ без ИК);
2. Исключение оксигенатора (обходы желудочков, левого, правого и обоих);
3. Исключение кардиоплегической остановки сердца (выполнение основного этапа операции под фибрилляцией или фармакологически индуцированной брадикардией в сочетании с дренированием левого желудочка);
4. Использование альтернативных мест для канюляции вместо аорты (бедренная артерия, подключичная артерия, эндоваскулярная катетеризация восходящей аорты через бедренную артерию);
5. Эндоваскулярное пережатие аорты баллоном;
6. Использование дистальных фильтров эмболов;
7. Исключение проксимальных анастомозов (использование артериальных кондуитов “in situ”, композитных и секвенциальных шунтов).

Широко применяется методика выполнения всех проксимальных анастомозов во время однократного поперечного пережатия аорты, без дополнительного бокового отжатия, поскольку самое большое количество эмболов регистрируется в кровотоке именно во время пережатия аорты и снятия зажима [11].

Для того, чтобы полностью исключить подшивание проксимальных анастомозов к атеросклеротической восходящей аорте, было предложено максимально использовать аутоартериальные кондуиты “in - situ” - левую и правую внутренние грудные артерии [12,13,14]. При этом вначале допускалась неполная реваскуляризация миокарда. В дальнейшем крупным концептуальным направлением современной коронарной хирургии стала наблюдаемая в последние годы тенденция к полной реваскуляризации сердечной мышцы, берущая свое начало от агрессивного подхода к реваскуляризации возможно большего числа коронарных артерий Д. Джонсона. При необходимости множественного шунтирования 4-6 и более артерий она может быть осуществлена за счет использования так называемых композитных и секвенциальных шунтов [15,16,17,18].

Композитное шунтирование

В 1982 г. руководитель отдела сердечно-сосудистой хирургии Медицинского центра Св. Иуды из Лос-Анджелеса Ноэль Миллс вшил проксимальный конец аутовенозного шунта в бок левой внутренней грудной артерии в связи с тяжелым атеросклеротическим поражением восходящей аорты и положил тем самым начало композитным артериовенозным кондуитам.

Композитное шунтирование миокарда - это метод, при котором проксимальный конец кондуита от коронарной артерии анастомозируется

не с восходящей аортой, а с другими кондуитами. Эта методика позволяет хирургу преодолеть технические проблемы, связанные с применением свободных кондуитов: маленькая длина и низкая проходимость шунтов при анастомозировании с атеросклеротической восходящей аортой.

Наиболее подходящим кондуитом для этой цели являются правая внутренняя грудная (ПВГА) и лучевая артерии (ЛА) [19,20].

Как подчеркивают многие авторы, внутренняя грудная артерия (ВГА) относительно устойчива к исходной гиперплазии и атеросклерозу [21,22]. Внутренняя грудная артерия физиологический шунт с удивительной способностью адаптации к размеру сосуда, с которым наложен анастомоз [23]. Это обусловлено функцией гладкой мускулатуры, особенностью питания стенки внутренней грудной артерии и распространением vasa vasorum. Гистологические исследования показали, что интима и медия внутренней грудной артерии кровоснабжаются из просвета артерии, так как v. vasorum распространяются только в адвентиции. Как установил E. Getringer артерии мышечного типа, имеющие толщину стенки от просвета до границы медии менее 350 нм (а у ВГА — менее 300 нм) не склонны к утолщению интимы и атеросклеротическим поражениям.

Royse и соавт. (1999), оценивая кровоток по левой внутренней грудной артерии (ЛВГА) при помощи интраоперационного ультразвукового датчика, установили, что кровоток по ЛВГА может обеспечивать 2 коронарные артерии (КА) [24]. В том же самом году, Wendler и соавт., используя внутрисосудистое ультразвуковое исследование, показали, что спустя неделю после операции резерв кровотока по ЛВГА в покое достаточен для многократного коронарного анастомоза, и что это значение увеличивается спустя 6 месяцев после операции [25]. Исследования Massimo L. проведенные в покое и при нагрузке при помощи внутрисосудистого ультразвука, спустя несколько дней после операции показали, что Y-шунты ВГА могут обеспечивать адекватный ток крови к коронарной системе. Исследования также показали, что сразу в послеоперационном периоде ВГА сама адаптируется к нужному кровотоку, даже в тех случаях, когда имеется несколько дистальных анастомозов [26,27].

Начиная с 1968 года в хирургической практике широко стали использовать ПВГА после публикации T. Hirose и G. Bailey, которые впервые анастомозировали ее с правой коронарной артерией (ПКА). Проходимость ПВГА вполне сопоставима с проходимостью ЛВГА [28,29]. Однако, имеются некоторые технические ограничения для рутинного применения ПВГА in situ. Трансплантат из ПВГА может быть коротким для шунтирования всех коронарных сегментов. Проведение ПВГА на ножке через поперечный синус не является оптимальным методом, потому что кровоток по шунту ограничивается и часто окклюзируется в раннем послеоперационном периоде [30]. Также высок риск перекрута шунта по оси со снижением кровотока по нему. Одновременное шунтирование передней нисходящей артерии (ПНА) ПВГА и ветвей огибающей артерии (ОА) ЛВГА, увеличивает вероятность повреждения ПВГА во время повторной операции [31]. В связи с этим, порой приходится использовать ПВГА свободным кондуитом. В этом случае имеется 2 позиции для проксимального анастомоза: восходящая аорта или другой кондуит. Однако, многие хирурги сталкивались с техническими трудностями связанными с наложением проксимального анастомоза свободной ПВГА с восходящей аортой, из-за различия в строении стенок восходящей аорты и ПВГА, а также небольшого диаметра и длины ПВГА [32,33]. Также ряд исследований показал, что, при проксимальном анастомозировании ПВГА с восходящей аортой проходимость таких кондуитов не выше проходимости аутовен [34,35]. По мнению многих авторов, выходом из этой ситуации является использование T- и Y-образных шунтов с проксимальным анастомозом свободной ПВГА к другому шунту - ЛВГА или аутовене. Эта техника позволяет хирургу успешно интенсифицировать артериальную реваскуляризацию миокарда, преодолеть вышеуказанные проблемы, связанные с использованием свободных артериальных шунтов и избежать неудовлетворительных результатов при анастомозировании свободной маммарной артерии в аорту [36,37].

Секвенциальное шунтирование

Секвенциальным – называют вид коронарного шунтирования, при котором одним кондуитом можно реваскуляризировать 2 и более коронарные артерии.

Секвенциальное шунтирование коронарных артерий успешно используются с увеличивающейся частотой, начиная с 1970-ых годов. T. Bartley и J. Bigelow в 1970г. предложили использовать один венозный трансплантат для последовательного шунтирования нескольких коронарных артерий. Данная методика позволила не только укоротить время искусственного кровообращения и операции, снизить травматичность манипуляций на восходящей аорте, но и, по мнению ряда авторов, значительно увеличило время функционирования шунта за счет высокого объемного кровотока, что связано с большим объемом дистального русла, и поэтому их тромбирование менее вероятно [19, 38].

Секвенциальная техника коронарного шунтирования широко используется как один из альтернативных методов коронарного шунтирования. В англоязычной литературе секвенциальный шунт получил название змеевидного (snaked-graft). Это подчеркивает его особенность – в промежутках между последовательными анастомо-

зами шунт должен лежать свободно, извиваясь как змея. Разновидностью секвенциального является так называемый мостовидный шунт (bridged-graft), последовательно анастомозированный с одной и той же коронарной артерией на двух уровнях [22].

Одной из особенностей диффузного коронароатеросклероза является плохое качество дистального русла пораженных артерий, когда сосуды изменены на протяжении включая их периферические сегменты и вторичные ветви. Емкость и эластичность дистального русла значительно уменьшены [39,40,41,42,43]. Последовательное (секвенциальное) шунтирование в таких условиях имеет ряд преимуществ перед линейным, когда в каждой артерии кровоток восстанавливается с помощью отдельных трансплантатов. Во-первых, более высокая объемная скорость кровотока по шунту, анастомозированному с несколькими артериями, имеющими измененное дистальное русло - снижает вероятность тромбоза. Во-вторых, секвенциальное шунтирование позволяет осуществить полную реваскуляризацию миокарда у пациентов с многососудистым поражением КА, имеющих на своем протяжении множественные стенозы. В-третьих, эта техника избавляет хирурга от выполнения большого количества проксимальных анастомозов, что особенно важно при АВА, нередко наблюдаемых у больных с диффузным коронаросклерозом. В связи с этим ряд авторов считают, что данная методика может быть успешной при шунтировании сосудов с плохим дистальным руслом, имеющих множественные стенозы, когда оптимальный кровоток но шунту, может быть достигнут только с помощью последовательных анастомозов [44,45,46,47,48,49].

M. Kerem и соавт. (2001 г.) провели исследование в группе пациентов (n-430) с диффузным коронароатеросклерозом, которым выполнили 875 секвенциальных и 500 линейных дистальных анастомозов [50]. Проходимость последовательных кондуитов через 5.8±3 года была достоверно выше, чем линейных (82% и 68% соответственно). Проходимость анастомозов секвенциальных шунтов также была выше (75% и 68% соответственно). Причем разница становилась более выраженной для артерий, имеющих плохое состояние дистального русла с диаметром мене 1.5 мм. L. R. Smith и соавт. (1991г.) исследуя морфологическое состояние секвенциальных шунтов в отдаленные сроки после операции пришли к выводу, что их применение позволяет уменьшить развитие гиперплазии интимы трансплантата и прогрессирование атеросклероза в его стенке [51].

В большинстве исследований последних лет особое внимание уделяется последовательному шунтированию аутоартериальными трансплантатами, в частности, ВГА, в том числе и у больных с множественным и диффузным поражением коронарных артерий. Количество маммарокоронарных анастомозов можно увеличить за счет применения техники секвенциального шунтирования и формирования композитных шунтов [52,53,54,55,56,57,58,59].

Самым частым осложнением секвенциального шунтирования является тромбоз анастомоза вследствие технических ошибок при его формировании. Неправильная конфигурация анастомоза бок в бок, ошибка в длине кондуита между шунтируемыми артериями приводят к снижению кровотока по шунту и раннему тромбозу последнего. Выраженные изменения стенки коронарной артерии в месте формирования анастомоза нередко приводят к раннему закрытию шунтов [60,50].

По данным Р.С. Акчурина и соавт. (2001г.) летальность через год после полной и неполной реваскуляризации миокарда составила, соответствено, 4.3 и 6.6%. Показатель «свободы от стенокардии» к концу первого года у пациентов с полной и неполной реваскуляризацией составил 82 и 53%. Авторы пришли к выводу, что увеличение объема реваскуляризации не ухудшает непосредственных результатов, а отдаленные результаты свидетельствуют о преимуществах множественного шунтирования диффузно измененных коронарных артерий [61]. С данной точкой зрения согласны многие хирурги, считающие, что диффузный коронароатеросклероз артерий диаметром не менее 1.5 мм не является противопоказанием к операции [62,63,64,65].

Таким образом, обзор доступной литературы показывает, что современная концепция полной и адекватной реваскуляризация миокарда остается основополагающим принципом в коронарной хирургии. Данное положение особенно актуально при хирургическом лечении больных с диффузным коронароатеросклерозом в сочетании с АВА, что осуществимо при широком использовании композитного и секвенциального шунтирования.

Список литературы

1. Бокерия Л.А., Беришвили И.И., Сигаев И.Ю. и др. Современные тенденции и перспективы развития коронарной хирургии //Анналы хирургии. - 1997, Т.4. - С. 31-45.
2. Работников В.С., Керцман В.П., Бусленко Н.С. и др. Современный подход к хирургическому лечению ищемической болезни сердца. Вест.АМН СССР, 1986, № 2, с. 64 - 69.
3. Althaus U. PTCA or bypass surgery in multi-vessel coronary disease?
Viewpoint of the surgeon. // Schweiz. Med. Wochenschr. - 1995. - V. 28. - N. 43.- P. 2067-2073.
4. Benetti F.J. International workshop on arterial conduits for myocardial revascularization // Universita Cattolica del Sacro Cuore. - Rome. - Nov. 1994.
5. Berkoff H.A., Levine R.L. Management of the vascular patients with multisistem atherosclerosis // Prog. Cardiovasc. Dis. -1987. - Vol. 29. - N. 5. - P. 347-368.
6. Duda A.M., Letwin L.B., Sutter F.P., Goldman S.M. Does routine use of aortic ultrasonography decrease the stroke rate in coronary artery bypass surgery? //J.Vase. Surg. - 1995. - Vol. 21. - P. 98-109.
7. Cosgrove D. M. A call to arms answered (developing a proactive emboli protocole) // In: “Neurologic injury during cardiac surgery II”. Abstracts. Brussel.-1998.-P. 58-60.

8. Katz E. S., Tunick P. A., Rusinek H. et al. Protruding aortic atheromas predictstrokes in eldery patients undergoing cardiopulmonary bypass: experience with intraoperative transesophageal echocardiography // J. Am. Coll. Cardiol.- 1992.-Vol.20.-P. 70-7.
9. Wareing T.H., Davila-Roman V.G., Barzilai B. et al. Management of the severelyatherosclerotic aorta during cardiac operation: a strategy for detection and treatment// J. Thorac. Cardiovasc. Surg. - 1992. -Vol. 103. - P. 453-62.
10. Бокерия Л.А., Беришвили И.И., Сигаев И.Ю. Малоинвазивная коронарная хирургия. // Анналы хирургии. - 1998. - № 2. - С. 21-34.
11. Ботнарь Ю.М. Риск церебральных осложнений после операции реваскуляри-зации миокарда у больных ишемической болезнью сердца в сочетании с мультифокальным атеросклерозом // Дис. канд. мед. наук. - М. - 1994. – 102 стр.
12. Albertini A., Lochegnies A., El Khoury G. et. al. Use of the right gastroepiploic artery as a coronary artery bypass graft in 307 patients // Cardiovasc.Surg. - 1998.- Vol. 6, №4.- P. 419-423.
13. Barron D.J., LiveseyS. A. Patency of an internal thoracic artery graft despite maximal competitive flow. //Ann.Thorac.Surg. - 1995. -Vol. 59. - N. 6. - P. 1556-1557.
14. Bergeron P., Rudondy P., Rosario R. et al. Place of the right gastroepiploic artery in coronary revascularization by exclusive arterial grafts.// Ann.Chir. -1992. - Vol. 46. - N.8. - P. 694-699.
15. Brodman R.F., Frame R., Camacho M. et al. Routine use of unilateral and bilateral radial arteries for coronary artery bypass graft surgery // JACC. -1996. - Vol. 28, № 4. - P. 959-63.
16. Buxton B., Fuller J. Evolution of complete arterial grafting for coronary artery disease // Tex. Heart Inst. J. - 1998. -Vol. 25, №1. - P. 17-23.
17. Calafiore A.M., Di Giammareo G., Teodori G. et al. Radial artery and inferior epigastric artery in composite grafts: improved midterm angiographic results // Ann. Thorac. Surg. - 1995.- Vol. 60. - N. 3.- P. 517-523.
18. Cohn W.E., Suen H.C. The “H” graft: an alternative approach // J. Thorac. Cardiovasc. Surg. - 1998. - Vol. 115, №1. - P. 148-51.
19. Flemma R. J., Johnson W. D., Lepley D. Jr. Triple aortocoronary vein bypass for coronary insufficiency // Arch. Surg. – 1971. – Vol. 103. – P. 82-3.
20. Perrault L. P., Carrier M., Hebert Y., Cartier R., Leclerc Y., Pelletier L. C. Early experience with the inferior epigastric artery in coronary artery bypass grafting. A word of caution // J. Thorac. Cardiovasc. Surg. – 1993. – Vol. 106. P. 928-30.
21. Angelini G. D., Bryan A. J. Extending the use of autologous arterial conduits in miocardial revascularization // Brit. Heart. J. - 1992. - Vol. 68. - P. 161-162.
22. Sims F. H. The internal mammary artery as bypass graft // Ann. Thorac. Surg.- 1987.-Vol. 44. №.5. P. 2-3.
23. Suma H., Amano A., Horii T., Kigawa I., Fukuda S., Wanibuchi Y. Gastroepiploic artery graft in 400 patients // J. Thorac. Cardiovasc. Surg. – 1996. – Vol. 10. - P. 6-11.
24. Royse A.G., Royse C.F., Groves K.L., Yu G. Blood flow in composite arterial grafts and effect of native coronary flow // Ann. Thorac. Surg. – 1999. - 68. - P. 1619-1622.
25. Wendler O., Hennen B., Markwirth T., Konig J., Tscholl D., Huang Q., Shahangi E., Schafers H. J. T grafts with the right internal thoracic artery to left internal thoracic artery versus the left internal thoracic artery and the radial artery: flow dynamics in the internal thoracic artery main stem // J. Thorac. Cardiovasc. Surg. – 1999. – Vol. 118. - P. 841-848.
26. He G. W., Yang C. Q. Comparison among arterial grafts and coronary artery. An attempt at functional classification // J. Thorac. Cardiovasc. Surg. – 1995. - Vol 109. - P. 707-715.
27. Akasaka T, Yoshikawa J, Yoshida K, et al. Flow capacity of IMA grafts: early restriction and later improvement assessed by Doppler guide wire. Comparison with SVG // J. Am Coll Cardiol. – 1995. – Vol. 25. - P. 640-7.
28. Fiore AC, Naunheim KS, Dean P, et al. Results of internal thoracic artery grafting over 15 years: single versus double grafts // Ann. Thorac. Surg. 1990. – Vol. 49. P. 202-9.
29. Chow M.S., Sim E., Orszulak TA, Schaff H.V. Patency of internal thoracic artery grafts: comparison of right versus left and importance of vessel grafted // Circulation. - 1994. – Vol. 90 (Suppl 2). P. 129-32.
30. Reyes A.T., Frame R., Brodman R.F. Technique for harvesting the radial artery as a coronary artery bypass graft // Ann. Thorac. Surg. – 1995. – Vol. 59. 118-126.
31. Ramstrom J, Lund O, Cadavid E, Oxelbark S, Thuren JB, Henze AC. Right internal mammary artery for myocardial revascularization: early results and indications // Ann. Thorac. Surg. – 1993. – Vol. 55. P. 1485-91.
32. He G.W., Acuff T.E., Yang C.Q., Ryan W.H., Mack M J.. Functional comparison between the human inferior epigastric artery and internal mammary artery // J. Thorac. Cardiovasc. Surg. – 1995. – Vol. 109. – P. 13-20.
33. Власов Г. П. Аортокоронарное шунтирование у больных ИБС с множественным атеросклеротическим поражением венечных артерий. Дисс. д-ра мед. наук. -М.-1987.
34. Dion R., Etienne P.Y., Verhelst R. et al. Bilateral mammary grafting. Clinical functional and angiographic assessment in 400 consecutive patients // Eur. J. Cardiothorac. Surg. – 1993. – Vol. 7. – P. 287-93.
35. Liu Z.G., Ge Z.D., He G.W. Difference in hyperpolarization between human internal mammary artery and saphenous vein // Circulation - 2000 - Vol. 102 - (suppl) - III - P. 296-301.
36. Hadjiisky P, Bourdillon MC, Grosgogeat Y. Enzyme histochemical expressions of smooth muscle cell modulation in arterial development, hypertension and remodeling // Cell. Mol. Biol. - 1991. – Vol. 37. – P. 531-540.
37. Mills N.L., Hockmuth D.R., Everson C.T., Robart C.C. Right gastroepiploic artery used for coronary artery bypass grafting // J. Thorac. Cardiovasc. Surg. – 1993. – Vol. 106. - P. 579-586.
38. Bartley T.D., Bigelow J.C., Page U.S. Aortocoronary bypass grafting with multiple sequential anastomoses to a single vein. Arch. Surg. – 1972. 105. 915-7.
39. Жбанов И.В. Рецидив стенокардии после аортокоронарного шунтирования // Дис. канд. мед. наук. – М. – 1989. – 132 стр.
40. Работников В.С., Иоселиани Д.Г. Состояние дистального русла венечных артерий сердца у больных ишемической болезнью сердца // Клиническая хирургия. – 1978. - № 4. – С. 41-44.
41. DumanianV. Endarterectomy of the branchea of the left coronary artery in combination with an aorta-to-coronary reversed saphenus vein graft // J. Cardiovasc. Surg. - 1974. - Vol. 15. - P. 154-157.
42. Fundaro P., Santoli C. Endarterectomia coronarica istato delliarte // J. Ital. Cardio. – 1986. – Vol. 16. - № 10. – P. 835-844.
43. Gale A.W., Chang V.P., Shanahan M.X., Windsor H.M. Right coronary endarterectomy. A procedure with increased risk of perioperative infarction // Aust. NS. J. Surg. – 1977. – Vol. 47. - № 4. – P. 515-518.
44. Работников В.С., Алшибая М.М., Забитов Н.З. и др. Роль эндартерэктомии из коронарных артерий в сочетании с аортокоронарным шунтированием у больных ишемической болезнью сердца с диффузным поражением коронарного русла // Грудная и сердечно-сосудистая хирургия. – 1999. - № 6. – С. 59-62.
45. Работников В.С., Казаков Э.Н., Василидзе Т.В. и др. Эндартерэктомия с аортокоронарным шунтированием в хирургическом лечении ишемической болезни сердца // Клиническая хирургия. – 1979. - № 9. – С. 49-52.
46.Соловьев Г.М., Шаенко О.Ю. Актуальные вопросы хирургического лечения ишемической болезни сердца // Кардиология. – 1997. – Т. 3. - № 4. – С. 76-79.
47. Atkinson G.B., Forman M.B., Vaughn W.K. Morphologic changes in long-term saphenus vein bypass grafts // Chest. – 1985. – Vol. 88. № 3. – P. 341-348.
48. Barley T.D., Bigelow J.C., Page U.S. Aortocoronary bypass grafting with multiple sequential anastomoses to a single vein // Arch. Surg. – 1972. – Vol. 105. – P. 915-917.
49.Bical O. Aortocoronary bypass with pomologoys saphenous vein long-term resalts // Ann. Thoras. Surg. – 1980. – Vol. 30. - № 6. – P. 550-557.
50. Kerem M., Sener E., Tasdemir O. Long-term patensy of sequential and individual saphenous vein coronary bypass grafts // Eur. J. Cardiothorac. Surg. – 2001. – Vol. 19. – P. 140-144.

51. Smith L.R., Harrel F.E., Rankin J.S. et al. Determinants of early versus late cardiac death in patients undergoing coronary artery bypass graft surgery // Circulation. – 1991. – Vol. 84. - (III). – P. 245-253.
52. Bical O. Bilateral skeletonized mammary artery grafting: Experience with 560 consecutive patients // Eur. Cardiothorac. Surg. – 1996. Vol. 10. – P. 971- 976.
53. Brodman R.F., Frame R., Camacho M. et al. Routine use of unilateral and bilateral radial arteries for coronary artery bypass graft surgery // J. Am. Coll. Cardiol. – 1996. – Vol. 28. – P. 959-963.
54. Calafiore A.M., Di Giammarco G.G., Luciani N. Composite arterial conduits for a winder arterial myocardial revascularization // Ann. Thorac. Surg. – 1994. – Vol. 58. – P. 185-190.
55. Calafiore A.M., Teodori G., Di Giammarco G.G., Coronary revascularization with the radial artery: new interest for an old conduit // J. Card. Surg. – 1995. – Vol. 10. P. 140-146.
56. Fisk R.L., Brooks C.H., Callaghan J.C. et al. Experience with the radial artery graft for coronary artery bypass // Ann. Thorac. Surg. – 1976. – Vol. 21. – P. 513-518.
57. Galbut D.L., Traad E.A., Dorman M.J. et al. Seventeen-year experience with bilateral internal mammary artery grafts // Ann. Thorac. Surg. – 1990. – Vol. 49. – P. 195-201.
58. Galbut D.L., Traad E.A., Dorman M.J. et al. Seventeen-year experience with bilateral internal mammary artery grafts // Ann. Thorac. Surg. – 1990. – Vol. 49. – P. 195-201.
59. Navia D., Cosgrove D.M., Lytle B.W. et al. Is the internal thoracic artery the conduit of choice replace a stenotic vein graft? // Ann. Thorac. Surg. – 1994. – Vol. 57. - P. 40-44.
60. Hoshberg M.S., Merrill W.H., Michaelis L.L., McIntosh C.L. Results of combined coronary artery endarterectomy and coronary bypass for diffuse coronary artery disease. // J. Thorac. Cardiovasc. Surg. – 1978. – Vol. 75. № 1. - P. 38-46.
61. Акчурин Р.С., Ширяев А.А., Бранд Я.Б. и др. Хирургия коронарных артерий – крайности и алгоритмы реваскуляризации // Грудная и сердечно-сосудистая хирургия. – 2001. - № 2. – С. 13-17.
62. Работников В.С., Иоселиани Д.Г. Состояние дистального русла венечных артерий сердца у больных ишемической болезнью сердца // Клиническая хирургия. – 1978. - № 4. – С. 41-44.
63. Feldman R.L., Pepine C.J. Evaluation of coronary collateral circulation in conscous humans // Am. J. Cardiol. – 1984. – Vol. 53. № 9. – P. 1233-1238.
64. Jones E.L., Craver J.M., Guyton R.A. et al. Importance of complete revascularization in performance of the coronary bypass operation // Am. J. Cardiol. – 1983. – V. 68. – P.200-204.
65. Jones E.L., Weintraub W.S. The importance of completeness of revascularization during long-term follow-up after coronary artery operations // J. Thorac. Cardiovasc. Surg. – 1996. – Vol. 112. – P. 227-237

Использование изофлюрана при операциях аорто–коронарного шунтирования

Т.Э. Тнымкулов
Национальный научный центр им. А.Н. Сызганова

Бұл зерттеуде анестезияның 2 түрі салыстырылды: жалпы көк тамыр анестезиясы мен изофлуран негізінде ингаляция лық анестезия.
Жасанды қан айналымы жағдайында жасалған қолқатәж тамырларын жалғау операциясы жасалған 38 науқасқа зерттеу жүргізілді. Изофлуранның анальгетикті әсері басымдылығы опиаттарды аз қолданған кездеде анық көрінді, сонымен қатар оның қан айналымына және жүрекке жақсы әсерінің барлығын көрсетті.

In the given research comparison of 2 kinds of anesthesias was spent: total intravenous anaesthesia and inhalation anaesthesia on a basis isoflurane. 38 patients which have been investigated spent aorto - coronary shunting in the conditions of artificial blood circulation. isoflurane possesses expressed analgetic effect that is reflected in smaller application opioids, is haemodynamics stable anesthetic and possesses expressed cardioprotective effect.

В настоящее время в мире проводится большое количество исследований по изучению кардиопротективного эффекта современного галогенсодержащего анестетика изофлюрана (ФОРАН, фирма Abbot Laboratories) [1,2,3,4]. Его гемодинамические эффекты многогранны и отличаются во многом от других галогенов. Широко дискутируется его влияние на тонус коронарных сосудов [5,6,7]. Синдром обкрадывания вызываемый изофлюраном подтверждается не всеми исследователями. Кардиопротекция изофлюрана выражающаяся в его пре- и посткондиционирующем эффекте очевидна, сложна и не вполне ясна [8]. Следовательно актуальность использования этого препарата именно при данном типе операций очевидна и требует дальнейших исследований [7,8].

Цель работы

- изучение особенностей ингаляционной анестезии с использованием изофлюрана при операциях прямой реваскуляризации миокарда с искусственным кровообращением (ИК).

1. Оценить влияние изофлюрана на изменения показателей центральной и периферической гемодинамики.
2. Изучить кардиопротективный эффект изофлюрана, используя показатели специфических маркеров повреждения миокарда.

Материал и методы

Изучены особенности течения анестезии у 38 пациентов (34 мужчин и 4 женщины) в возрасте от 45 до 66 лет со средней массой тела 84±16 кг, страдающих ишемической болезнью сердца, которым были выполнены операции аорто-коронарного шунтирования с ИК в условиях различных вариантов анестезии: тотальная внутривенная анестезия с использованием фентанила, кетамина, диазепама, пропофол 19 человек (1 группа) и ингаляционная анестезия на основе изофлюрана и фентанила 19 человек (2 группа). Всем больным применялась стандартная премедикация: накануне вечером и утром в день операции за 40 минут до операции per os 5 мг седуксен, фенобарбитал 100 мг, димедрол 10 мг. За 30-40 минут до подачи в операционную внутримышечно вводился: промедол 0,3 мг/кг и димедрол 0,1 мг/кг. У всех больных индукцию осуществляли последовательным введением фентанила (4,3 мкг/кг), кетамина (2-3 мг/кг) и диазепама (0,07 мг/кг) дробно на фоне ингаляции 100% кислородом через маску. Миоплегический эффект достигался введением недеполяризующего миорелаксанта пипекурония бромида (ардуана) – (0,1 мг/кг). Данные характеристик пациентов представлены в (таблице 1).

Таблица 1.Распределение пациентов по весу, росту, полу, возрасту, тяжести исходного состояния и объема операции.

	ТВА (n- 10)	Изофлюран (n-10)
Пол, М/Ж	17/2	17/2
Возраст, лет	59 ± 5,9	55 ± 5,1
Вес, кг	84 ± 11,3	84 ± 16
Рост, см	167 ± 6,4	167 ± 7,8
Фракция изгнания, %	55 ± 10,3	51 ± 10,9
EuroScore, баллы сред. (диапазон).	2 ± 1,1 (0-3)	0,9 ± 0,9 (0-3)
Количество шунтов сред. (диапазон)	4 ± 1,2 (2-5)	3 ± 2,1 (1-7)
Время пережатия аорты, мин	85 ± 25,8	86 ± 37,4
Время ИК, мин	123,2 ± 27,1	123,1 ± 42

Не было различий в группах по данным характеристикам.

Ингаляционная анестезия и искусственная вентиляция легких проводилась наркозно-дыхательной аппаратурой «Primus» (Drager, Германия), с контролем показателей сатурации, механики вентиляции, капнометрии, концентрации ингаляционных анестетиков на вдохе и вдохе, их минимальная альвеолярная концентрация (МАК). Газовый состав крови и кислотно-щелочное состояние определялись на аппарате ABL 5 (Radiometer, Дания).

Таблица 2 Изменение показателей центральной гемодинамики и транспорта кислорода в группах.

		1 этап	2 этап	3 этап	4 этап	5 этап
САД мм.рт.ст.	1	89 ± 12	102 ± 12,3*#	79 ± 11,5	76 ± 9,9*	76 ± 7,6*
	2	82 ± 7,9	86 ± 13,7	74 ± 6,4*	82 ± 12,8	76 ± 9,1*
ЧСС уд/мин	1	62 ± 16,9#	77 ± 19,2*	81 ± 15,5*	96 ± 13,7*	100 ± 20,3*
	2	64 ± 13,6	74 ± 11*	77 ± 16,3*	93 ± 18,6*	94 ± 17,8*
МОС л/мин	1	4 ± 1,4	5 ± 3,3	4 ± 1,7	6 ± 2,5*	5 ± 1,8
	2	5 ± 1,6	5 ± 1,7	5 ± 2,2*	6 ± 2,1*	6 ± 2,3*
СИ л/мин/м²	1	2 ± 0,7	3 ± 1,9	2 ± 0,9	3 ± 1*	3 ± 0,9
	2	2 ± 0,6	3 ± 1,4	2,7 ± 1*	3 ± 0,8*	3 ± 0,9*
ОПССдин/см^5	1	1667 ± 489	1789 ± 836	1589 ± 682	1002 ± 333*	1140 ± 356*
	2	1423 ± 426	1327± 524	1131 ± 511*	975 ± 367*	1041 ± 517*
Доставка O2 мл/мин/м2	1	451 ± 161,2	537 ± 346,7	386 ± 169,7#	489 ± 228,1	394 ± 132,6
	2	515 ± 204	601 ± 292	613 ± 410*	537 ± 270	509 ± 241
Потребление O2 мл/мин/м2	1	86 ± 13,5	80 ± 12,9	80 ± 16,8	85 ± 13,7	84 ± 7,3
	2	79 ± 15,4	80 ± 14,8	81 ± 17,5	97 ± 20*	98 ± 18,7*

*- p<0,05 по сравнению с исходом.
#- p < 0,05 по сравнению с аналогичным этапом другой группы.

Поддержание анестезии в 1 группе: фентанил 3,3-11 мкг/кг/ч с дополнительным болюсным введением на наиболее травматичных этапах операции и перед началом ИК в дозе 0,1-0,2 мг, диазепам 0,04 ± 0,04 мг/кг/час, кетамин 1,97±0,9 мг/кг/час. Перед началом перфузии вводился, кроме фентанила, кетамин в дозе 50-100 мг и длительно, на время перфузии, вводился пропофол в дозе 2-6 мг/кг/ч. Во 2 группе фентанил вводится в дозе 5,1±3 мкг/кг/час, изофлюран 0,5±1,5 об%. Поддержание анестезии в перфузионный период не отличается от 1 группы. В постперфузионном периоде: фентанил вводится редко в небольших дозировках по 0,1-0,2 мг, изофлюран в дозе 0,5-1 об.%.

Гемодинамический мониторинг осуществляли с помощью монитора NIHON KOHDEN (Япония). Мониторинг ЭКГ проводили в стандартных отведениях. Для удобства анализа и статистической обработки выделили 5 этапов: 1)стабильная анестезия; 2) после стернотомии; 3) после системной гепаринизации; 4) после введения протамин сульфата; 5) после стягивания грудины.

ИК проводили в условиях умеренной гипотермии 30-32ºС с использованием фармакохолодовой кардиоплегии Custodiol. Для определения сердечного выброса термодилюционным методом и после ввода в анестезию через правую внутреннюю яремную вену по методу Сельдингера устанавливался в легочную артерию катетер Swan-Ganz. В остальных случаях расчет гемодинамических показателей и кислородтранспортной функции кровообращения проводился по принципу Фика.

С целью изучения кардиопротективного свойства изофлюрана брались специфические маркеры повреждения миокарда: Тропонин Т, КФК-МВ и миоглобин. Заборы производились на следующих этапах: стабильная анестезия до кожного разреза, по прибытию в отделение интенсивной терапии и через сутки после окончания операции. Также, интраоперационно, проводился мониторинг и регистрация ЦВД, центральной и периферической термометрии, пульсоксиметрии, почасового диурез.

Статистическую обработку данных проводили на компьютере Pentium 4. Данные обрабатывались статистическими методами с использованием t-критерия для количественных данных; критерия хи – квадрат и Фишера для качественных данных в программе Microsoft Excel 2003. Достоверными считали различия при p<0,05. Данные выражали как среднее ± стандартное отклонение (M±σ).

Результаты исследования и их обсуждение

В результате исследования было выявлена относительная стабильность показателей системной гемодинамики во время операции и анестезии в двух группах (таблица 2). АД $_{ср}$ в 1 группе на 2 этапе достоверно увеличивалось до 102±12,3 мм.рт.ст. (p< 0,05) по сравнению с исходом и с тем же этапом другой группы (89±12 и 86±13,7 мм.рт. ст. соответственно), что говорило о большей эффективности ингаляционной анестезии на основе изофлюрана на таком травматичном этапе каким является стернотомия.

Достоверно увеличивается (p<0,05) ЧСС на 2

этапе в обеих группах по сравнению с 1 этапом в большей степени в 1 группе до 77±19,2, во 2 группе до 74 ± 11 уд/мин несмотря на то что изофлюран обладает выраженным положительным хронотропным эффектом [4,7,8]. На 4 и 5 этапах в обоих группах достоверно снижается по сравнению с исходом ОПСС. Доставка О2 во 2 группе на 3 этапе была достоверно выше (613±410 мл/мин/м^2) по сравнению с исходом в этой же группе и аналогичным этапом 1 группы (515±204 мл/мин/м^2 и 386±169,7 мл/мин/м^2 соответственно).

Мощный анальгетический эффект изофлюрана виден в достоверно меньшем использовании фентанила в основной группе (5,1 ± 3,1 мкг/кг/час) и (8,5 ± 4 мкг/кг/час) в контрольной (p<0,05) [2,3,7]. Отмечается достоверное повышение Тропонина Т, КФК-МВ, миоглобина по сравнению с исходом на 2 и 3 этапах. На 3 этапе отмечается достоверно меньший уровень тропонина Т в основной группе. (Таблица 3).

Таблица 3 Динамика кардиомаркеров на 3 этапах.

	Группа 1			Группа 2		
	Т 1	Т 2	Т 3	Т 1	Т 2	Т 3
Тропонин Т	0,01	0,96 ± 1,5	1,4±0,3*	0,01	0,3 ± 0,3*	0,8±1,5*#
КФК-МВ	2,84 ± 0,6	32 ± 37	20 ± 6,9*	2,96 ± 0,6	16,9 ± 10*	28 ± 23*
Миоглобин	90 ± 78	476 ± 126*	530 ± 258*	68 ± 50	456 ± 196*	865 ± 1057

*- p<0,05 по сравнению с исходом.
#- p<0,05 между группами.

Выводы

Применение у больных ишемической болезнью сердца ингаляционной анестезии на основе изофлюрана при операциях реваскуляризации миокарда в условиях искусственного кровообращения характеризуется стабильными показателями гемодинамики, кислородтранспортной функции, меньшим расходом наркотических анальгетиков и отчетливым кардиопротективным эффектом в послеоперационном периоде.

Литература
1. Бурмистрова И.В. Защита миокарда при операциях минимально – инвазивного коронарного шунтирования: Автореферат дис.канд.мед.наук.-М.2001.24 с.
2. Кричевский Л.А., Клыпа Т.В., Дзыбинская Т.В., Маркин С.М., Авраменко О.А., Хотев А.Ж. Изофлюран в кардиоанестезиологии // Бюлетень НЦССХ им.А.Н.Бакулева РАМН . Москва, -2003, -том 4, - №11, -С. 255-255.
3. Козлов И.А. Изофлюран в кардиоанестезиологии // Вестник интенсивной терапии 2003, №3, С.51-59.
4. Шерсингх С. Влияние изофлюрана на центральную гемодинамику и кислородный баланс миокарда у больных ИБС. Автореферат дисс. канд.мед.наук. М., 1997.26с.
5. Васильев А.В., Нестерова Ю.В., Бранд Я.Б., Влияние галогенсодержащих анестетиков в «чистом» виде и в комбинации с закисью азота на гемодинамику, кровообращение и метаболизм миокарда у больных ИБС //Вестник интенсивной терапии - 2007, - №2, - С. 80-83.
6. Пашеев А.В., Баялиева А.Ж., Шпанер Р.Я. Влияние современных ингаляционных анестетиков на прекондиционирование и защиту миокарда.Вестник интенсивной терапии , - 2007, - №4, - С. 67-70.
7. Лоскутов О.А., «Кардиопротекционный эффект изофлюрана (Форана)». Материалы 1 международной научно-практической конференции «Современные направления развития анестезиолого-реанимационной службы в Республике Казахстан. 21-22сентября 2007, с.85-87.
8. Яворовский А.Г., Задорожный М.В., Зайцева С.В., Винницкий Л.В., Исаева А.М., Бунятян А.А., Фармакологическое прекондиционирование миокарда с использованием севофлюрана и изофлюрана у кардиохирургических пациентов. Бюллетень НЦССХ им. А.Н.Бакулева РАМН 2006-том 7,№5-с.201-201.

Сравнительная оценка гемодинамического и кардиопротективного эффектов изофлюрана и севофлюрана при аорто–коронарном шунтировании в условиях искусственного кровообращения

Е.М. Миербеков, Ж.Т. Артыкбаев, Т.К. Куандыков, Т.Э. Тнымкулов
Национальный научный центр хирургии им. А.Н. Сызганова

Изофлуран мен севофлуранның қан айналымына және жүрекке жақсы әсері кеңінен зерттелуде. Бұл жұмыста осы екі анестетиктің әсерлерін салыстырмалы түрде зерттелді.
Жасанды қан айналымы жағдайында жасалған қолқатәж тамырларын жалғау операциясы жасалған 28 науқасқа зерттеу жүргізілді.Севофлуранның қан айналымына және жүрекке жақсы әсері, изофлуранан 2 еседен көп екені анықталды.

Cardioprotective the effect and haemodynamic properties isoflurane and sevoflurane are widely studied. In the given research these properties were compared. 28 patients which have been investigated spent aorto - coronary shunting in the conditions of artificial blood circulation. Sevoflurane possesses more expressed cardioprotective effect than isoflurane that is reflected in lower level specific cardiomarkers in postperfusional the period and beneficial effect on system haemodynamics.

Фармакологическое прекондиционирование галогенсодержащими анестетиками является основным направлением защиты миокарда от ишемических и реперфузионных повреждений наряду с кардиоплегией. [1,2,3,4]. В отличии от кардиоплегии и ишемического прекондиционирования механизмы фармакологической кардиопротекции не вполне ясны и большинство работ в этом направлении являются экспериментальными. Представителями данной группы, вызывающими наибольший интерес являются изофлюран и севофлюран. Резко отличается влияние этих препаратов на системную и внутрисердечную гемодинамику, что объясняет большой интерес к этим препаратам именно у ишемических больных [6,7]. Основным механизмом фармакологического прекондиционирования является активация сарколеммальных и митохондриальных К+ АТФ-каналов приводящая в конечном итоге к замедлению клеточного метаболизма и снижению потребления энергии клеткой [5,7,8]. Особая роль отводится активации протеинкиназы С которая также активирует К+ АТФ-каналы и дополнительные факторы защиты клетки. Несмотря на общие механизмы кардиопротекции выраженность ее у этих препаратов может быть различной [2, 6, 9].

Цель работы

Сравнить гемодинамические эффекты и кардиопротек-тивные свойства изофлурана и севофлурана при операциях реваскуляризации миокарда с искусственным кровообращением ИК.

Материал и методы

Изучены особенности течения анестезии у 28 пациентов, которым были выполнены операции реваскуляризации в условиях ИК. Общая характеристика пациентов представлена в таблице 1. В зависимости от вида используемого анестетика все пациенты были разделены на 2 равнозначные группы. Группы отличались использованием ингаляционного анестетика: в 1 группе (14 пациентов) использовался изофлуран, во 2 группе (14 пациентов) использовался севофлуран. Всем больным применялась стандартная премедикация: накануне вечером и утром в день операции за 40 минут до операции per os 5 мг седуксен, фенобарбитал 100 мг, димедрол 10 мг. За 30-40 минут до подачи в операционную внутримышечно вводился: промедол 0,3 мг/кг и димедрол 0,1 мг/кг.

У всех больных индукцию осуществляли последовательным введением фентанила (5-7 мкг/кг), кетамина (2-3 мг/кг) и диазепама (0,07 мг/кг) дробно на фоне ингаляции 100% кислородом через маску. В качестве миорелаксанта у всех больных применялся пипекурония бромида (0,1 мг/кг). Поддержание анестезии в 1 группе проводилось ингаляцией изофлурана (0,6-1,2 МАК), во 2 группе ингаляцией севофлурана (0,5-1,1 МАК) фентанил использовался в дозе (3-8мкг/кг/ч). Для поддержания миорелаксации использовался пипекурония бромид. На травматичные этапы добавляли фентанил 0,2-0,3 мг. Ингаляционная анестезия и искусственная вентиляция легких проводилась наркозно-дыхательной аппаратурой «Primus»

Таблица 1 - Характеристика пациентов, которым была выполнена реваскуляризация миокарда в условиях ИК.

	изофлуран (n - 14)	севофлуран (n - 14)
Пол, М/Ж	14/0	13/1
Возраст, лет	56 ± 5,8	57 ± 5,9
Фракция изгнания, %	53 ± 9,1	50 ± 10,8
EuroScore, баллы сред. (диапазон).	1,9 ± 0,1 (0-3)	1,8 ± 0,2 (0-3)
Количество шунтов сред. (диапазон)	4,2 ± 1,3 (2-5)	3,7 ± 2,2 (1-7)
Время пережатия аорты, мин	88 ± 23,9	81 ± 30,4
Время ИК, мин	128 ± 20,2	125 ± 34,3

Не было различий в группах по данным характеристикам

(Drager, Германия), с контролем показателей сатурации, механики вентиляции, капнометрии, концентрации ингаляционных анестетиков на вдохе и выдохе, их минимальная альвеолярная концентрация (МАК). Газовый состав крови и кислотно-щелочное состояние определялись на аппарате ABL 5 (Radiometer, Дания). Гемодинамический мониторинг осуществляли с помощью монитора NIHON KOHDEN (Япония). Интраоперационно проводился мониторинг и регистрация ЭКГ, ЧСС, инвазивного и неинвазивного АД, ЦВД, центральную и периферическую термометрию, пульсоксиметрию, почасовой диурез.

Для оценки результатов исследования измеряли уровень кардиомаркеров в периоперационном периоде: тропонин Т, КФК-МВ и миоглобин. Заборы производились на следующих этапах: стабильная анестезия до кожного разреза, по прибытию в отделение интенсивной терапии и через сутки после окончания операции.

ИК проводили в условиях умеренной гипотермии 30-32ºС. Расчет показателей центральной, периферической гемодинамики и кислородтранспортной функции кровообращения проводился по принципу Фика. Для удобства анализа и статистической обработки выделили 5 этапов: 1) стабильная анестезия; 2) стернотомия; 3) системная гепаринизация; 4) нейтрализация гепарина; 5) стягивания грудины.

Статистическую обработку данных проводили на компьютере Pentium 4. Данные обрабатывались статистическими методами с использованием t-критерия для количественных данных; критерия хи – квадрат и Фишера для качественных данных в программе Microsoft Excel 2003. Достоверными считали различия при $p < 0,05$. Данные выражали как среднее ± стандартное отклонение (M±σ).

Результаты исследования и их обсуждение

Динамика гемодинамических показателей представлена в (таблице 2). Среднее АД в обеих группах достоверно снижалось после системной гепаринизации и в постперфузионном периоде по сравнению с исходом, но оставалась в пределах оптимальных значений.

По сравнению с исходом к концу операции достоверно увеличивается ЧСС в обеих группах, в большей степени в контрольной группе, что связано с положительным хронотропным эффектом изофлурана. Имеется достоверная разница в ЧСС на 5 этапе (102±12,9 уд/мин) в 1 и во 2 группе (93±10,5 уд/мин) ($p<0,05$), что указывает на преимущество севофлурана [6,9]. Показатели глобальной сократительной способности миокарда, сердечный выброс и сердечный индекс достоверно улучшаются по сравнению с исходом в обеих группах. Снижение ОПСС в пост-

Таблица 2 Изменение показателей центральной гемодинамики и транспорта кислорода в группах.

		1 этап	2 этап	3 этап	4 этап	5 этап
АД, мм.рт.ст.	1	83±9,2	86±14,3	75±6,5*	74±11,6*	73±9,7*
	2	86±14,4	84±13,6	78±12,4*	70±10,5*	74±12,4*
ЧСС, уд/мин	1	70±13,4	71±14,8	79±19	101±10,7*	102±12,9*
	2	63±14,2	66±11,9*	75±15,3*	93±8,9*	93±10,5*#
МОС, л/мин	1	4,7±1,6	4.8±1,6	4,4±0,9	5,3±1,1*	5,4±1,1
	2	6±2,4	5,7±2,2	5,6±2,4	7±2,5	7,6±2,8*
СИ, л/мин/м²	1	2,3±0,9	2,5±1	2,2±0,5	0,4±2,7*	2,7±0,4
	2	3±1,1	3±1,1	2,9±1,2	3,6±1,2	4±1,4*
ОПСС, дин /с/см$^{-5}$	1	1424±382,8	1493±450,4	1259±440*	969±360,1*	944±263,3*
	2	1300±667,7	1293±587,4	1230±802	821±299,5*	783±434,8*
Доставка O_2, мл/мин/м^2	1	510±214,8	506±202	551±410	490±270,9	476±217,7*
	2	593±200,1	571 ± 208,6	514±190,7*	495±168,2	600±271,4
Потребление O_2, мл/мин/м^2	1	82±14,8	83±12,2	85±15,3	96± 21,9*	99±19,3*
	2	85±12,9	87±12,4	81±11,4	83±11,1#	90±14,8*

*- $p<0,05$ по сравнению с исходом.
#- $p < 0,05$ между группами.

Таблица 3 - Динамика кардиомаркеров на этапах исследования (нг/мл).

	Группа 1			Группа 2		
	S 1	S 2	S 3	S 1	S 2	S 3
Тропонин Т	0,01	0,4±0,3	1,8±1,3*#	0,01	0,3±0,1*	0,7±0,9*
КФК-МВ	3,3±0,8	22,9±10,3	34,4±21,5*	4,1±2,2	19,4±4,7*	38,4±37,1*
Миоглобин	78,3±45,1	548,6±151,1*	1071,3±1324,9*	107,9±100,9	513±150,1*	486,5±370,9

* - p<0,05 по сравнению с исходом
\# - p<0,05 между группами

перфузионном периоде по сравнению с исходом может быть связано как гипотензивным эффектом галогенов (в первую очередь изофлурана), так и с системным воспалительным ответом. Достоверно увеличивается потребление O2 в 1 и 2 группах на 5 этапе относительно исхода до (99±19,3 и 90±14,8 мл/мин/м^2 соответственно), что было связано с согреванием и пробуждением больного. После нейтрализации гепарина достоверно меньше потребление O2: в основной группе 83±11,1мл/мин/м^2 и в контрольной 96±21,9 мл/мин/м^2 (p<0,05), что указывает о лучшем кислородном при использовании севофлурана

Выявляется меньший уровень тропонина Т на 3 этапе в основной группе 0,7±0,9 нг/мл и 1,8±1,3 нг/мл в контрольной (p<0,05) (Таблица 3), что указывает о более выраженном кардиопротективном эффекте севофлурана. В других исследованиях таких различий выявлено не было [2,3].

Выводы

1. Севофлуран, по сравнению с изофлураном, обладает более благоприятным влиянием на кислородный баланс, что выражается в меньшем (на 14%) потреблении кислорода к концу операции.
2. В сравнении с изофлураном, кардиопротективный эффект севофлурана (по данным кардиомаркера тропонина Т) в постперфузионном периоде выражен более чем в 2 раза.

Литература.
1. Швец О.И., Мазур Н.А., Танхилевич Б.М. и др. // Кардиология.-1998. № 9. С.23-26.
2. Задорожный М.В., Яворовский А.Г., Зюляева Т.П.и др.// Анестезиол. и реаниматол.2008. № 5.С. 4 – 8.
3. Задорожный М.В., Яворовский А.Г.// Анестезиол. и реаниматол.2006.№ 5.С. 95 –98.
4. Мизиков В.М., Бунятян А.А. // Анестезиол. и реаниматол.2006.№ 5.С. 91¬94.
5. Сидоренко Г.И., Гурин А.В., Сополева Ю.В., Иосава И.К.// Кардиология1997.№10.С. 4 – 16.
6. Cope D.K., Impastato W.K., Cohen M.V., Downey J.M.// Anesthesiology.1997.Vol. 86.P. 699¬709.
7. Kemp M., Donovan J., Higham H., Hooper J.// Br. J. An 2004. Vol. 93 P.63¬73.
8. Miyawaki H., Ashraf M. // Circ. Res. 1997. Vol. 80 P. 790¬799.
9. Zaugg M., Lucchinetti E., Spahn D.R. et al. // Anesthesiology. 2002. Vol. 97.P.4¬14.

Роль электролитного обмена в развитии рецидивного уролитиаза

Кожабеков Б.С.
НЦ урологии, г. Алматы

Несептасының қайта түзілуіндегі электролит алмасуының орны
Қожабеков Б.С.
ҰҒ орталығы, Алматы қ.
Шынайы рецидивті тастар экстракорпоралды соққы толқынды литотрипсияға қарағанда, пиелолитотомиядан кейін жиі анықталады.
Біріншілік тастан рецидивті тас несептегі Na, қандағы кальцийдің төмендеуі және қан сарысуындағы иондалған кальцийдің жоғарылауымен ерекшеленеді.

The role of electrolyte exchange in reccurent stones
B. S. Kozhabekov
It is revealed that recurrent stoneformation was frequently found after pyelolithotomy than after ESWL at the time the residual stones were rarely verified after pyelolithotomy. Reccurent nephrolithiasis is characterizing with lowering of natrium of urine, calcium of blood and rising of calcium of blood.

Одной из важных проблем хирургического лечения МКБ является рецидивное камнеобразование. Рецидив нефролитиаза, наступивший в течение первого года после удаления камней из почки, скорее является ложным, чем истинным рецидивом [1].

Согласно данным Vargas A.D. (1992 г.), резидуальные камни в почках после секционных и парциальных нефролитотомий наблюдались примерно в 21-22% случаев, а на долю пиелолитотомий приходилось до 10% случаев, и суммарно оставленные камни составляли более 31% случаев [2].

Говоря о перкутанных эндопиелолитотрипсиях по поводу коралловидных и множественных камней нельзя не заметить, что резидуальные камни составляют в этой группе больных, согласно данным различных авторов, примерно 22-32% случаев [3].

Анализируя группу больных с рецидивами камней до 1 года после первичного удаления, многими исследователями выявлены у них те или иные метаболические отклонения, что позволило сформулировать факторы риска для рецидивного камнеобразования. Наличие этих факторов у пациентов, подвергающихся оперативному лечению, требует обязательной диагностики метаболических нарушений, соответствующей терапии и наблюдения [4, 5].

На основании проведенных анализов осложнений после различных способов удаления камня нами выявлено, что после ЭУВЛ верифицировано наличие ложного рецидива камней почек после ЭУВЛ у 174 (19,1 %) больных, что обусловлено этапностью дробления при множественных камнях почек, иммиграцией фрагментов в чашечки. Наиболее часто фрагменты мигрировали в нижнюю группу чашечек. Истинный рецидив выявлен у 6,0% пациентов.

Анализ после пиелолитотомии показал, что ложный рецидив камня почек отмечался у 13 (5.3%) больных.

Данное осложнение встречалось в основном при множественных камнях, когда интраоперационно не удавалось удалить чашечные камни. Катамнестический анамнез показал, что у 22 (8,7%) больных в различные сроки после операции возникал истинный рецидив.

Истинные рецидивы камнеобразования чаще встречаются при пиелолитотомии (8% против 6%) чем при ЭУВЛ. Однако необходимо отметить, что в ближайшие сроки после удаления камня (от 3-х месяцев до 1 года) рецидив после ЭУВЛ встречается чаще, а в более отдаленные сроки (свыше 3-х лет) рецидивное камнеобразование встречается чаще в группе больных, которым ранее проводилось оперативное лечение (60 % против 23,5% после ЭУВЛ).

Таким образом, подводя итог вышеизложенному, необходимо отметить, что рецидивное камнеобразование при ЭУВЛ возникает чаще, чем после оперативных способов удаления камней, и в ближайшем, послеоперационном периоде процент рецидивов значительно выше. Методами же выбора в лечении рецидивного нефроуролитиаза были дистанционная литотрипсия и эндоскопические способы удаления камней, как наиболее щадящие и оптимальные.

Диагностика МКБ на современном этапе с внедрением новых медицинских технологий не представляет особых трудностей, однако высокая частота рецидивирования камней в почках придает особую актуальность вопросам прогнозирования рецидивного камнеобразования.

Нами изучался обмен электролитов у больных МКБ. Определялось содержание Na, K, Ca ионизированного в сыворотке крови и моче. Было установлено, что в сыворотке крови больных как с

первичным, так и с рецидивным уролитиазом не было отмечено достоверной разницы этих показателей, в то время как в моче наблюдалось снижение содержания Na.

У больных с рецидивными камнями почек происходит нарушение экскреции К с мочой в то время, как в группе больных МКБ это не наблюдается. Таким образом, в группе больных с рецидивными камнями отмечены более значительные нарушения электролитного обмена, затрагивающие экскрецию и Na, и К. Снижение уровня Na в моче больных с рецидивным течением заболевания, вероятно, свидетельствуют о выраженных дистрофических изменениях в дистальных канальцах, так как именно там происходит основная секреция калия во вторичную мочу.

Таблица 1. Обмен электролитов у больных уролитиазом

Группа	№ ммоль/л		К ммоль/л		Примечание
1. Здоровые	сыворотка крови	моча	сывортка крови	моча	Расчет достоверности проводился по сравнению с группой здоровых.
	144±0,8 n=11	120±3,3 n =11	4,68±0,11 n =11	24,1±2,2 n =11	
2. Первичное камнеобразование.	148±1,3 n=24 p>0,05	109,5±3,5* n =18 p<0,05	4,7±0,1 n =24 p>0,05	22,6±4 n =18 p>0,05	
3. Рецидивное камнеобразование	144±1,2 n =10 p>0,05	106±3,6 n =12 P<0,05	4,82±0,14 n =8 p>0,05	14,7±2,3 n =12 p<0,05	

Таблица 2. Фосфорно-кальциевый обмен у больных МКБ

Группа	Фосфор ммоль/л		Кальции общий ммоль/л		Кальций ионизированный ммоль/л	
Здоровые	сыворотка крови	моча	сыворотка крови	моча	сыворотка крови	моча
	0,97±0,04 n =10	19±3 n =13	2,33±0,02 n =8	3,55±0,46 n =13	0,924±0,03 n =11	0,854±0,1 n =13
Первичное камнеобразование	1,134±0,08 n =24 P>0,05	15,8±2,02 n =16 P>0,05	2,04±0,03 n =24 P>0,05	2,94±0,5 n =15 P>0,05	1,014±0,07 n =24 P>0,05	0,714±0,07 n =17 P>0,05
Рецидивн. камнеобразование	0,954±0,06 n =8 P>0,05	12,6±1,47 n =13 P>0,05	1,85±0,06 n =6 P<0,05	2,624±0,6 n =7 P>0,05	1,9±0,06 n =10 P<0,05	0,694±0,13 n =13 P>0,05

На основании полученных данных можно заключить, что у больных МКБ с рецидивирующим течением заболевания наблюдается более выраженное нарушение обмена Na и К в моче, по сравнению с первичным камнеобразованием, в то время как эти показатели в сыворотке крови достоверно не изменялись. В обеих группах рецидивный уролитиаз приводит к более значительной дисфункции канальцевого отдела нефрона, нежели первичное камнеобразование, это очень важно, т.к. К и Na относятся к жизненно важным для организма электролитам, участвующим в регуляции сосудистого тонуса, водного, углеводного, аминокислотного обмена, они задерживают кристаллизацию солей в моче.

Фосфор и кальций помимо того, что их адсорбция также происходит в канальцевом отделе нефрона, свидетельствует о функционировании канальцев, входят в состав почечных конкрементов.

Учитывая все это, можно предположить, что эти показатели будут полезны при изучении их использования в целях прогнозирования рецидивного камнеобразования.

В сыворотке крови и моче больных МКБ, как с первичными, так и рецидивными камнями почек изучался фосфорно-кальциевый обмен. Нами не было отмечено достоверной разницы содержания фосфора в сыворотке крови и моче. (Табл. 2).

В группе больных с первичным камнеобразоваиием не отмечалось достоверных отличий кальция общего и ионизированного в сывортке крови и моче, однако, этот показатель изменялся у больных с рецидивными камнями почек.

В сыворотке крови больных с рецидивным камнеобразованием наблюдалось достоверное снижение общего количества Са, при этом его ионизированная часть повышалась также достоверно. Эти изменения составляли 20,6 % и 29,3 % соответственно.

Повышение Са ионизированного в крови больных с рецидивными камнями, является следствием мембранопатических процессов.

Таким образом, в отличии от первичного камнеобразования рецидивный уролитиаз характеризуется снижением Na мочи, общего кальция крови и повышением уровня кальция ионизированного сыворотки крови.

Литература

1. Алиев М.Г. Дистанционная литотрипсия в комплексном лечении резидуальных камней почек, к.м.н., 166 с.

2. Vargas A.D., Bragin S.D., Mendes A. “Staghorn calculus: its Clinical presentation, complications and menegment”. J. Urology, 1982, 127, №-5, p. 860-863.

3. Дзеранов Н.К. Дистанционная ударно-волновая литотрипсия в лечении мочекаменной болезни. / Дисс. докт. мед.наук. М. 1994 г.

4. Дзеранов Н.К., Бешлиев Д.А., Голованов С.А., Москаленко С.А., Синюхин В.Н., Алиев М.Б. Резидуальные камни почек и их лечение. Урология.– 2003, № 1.– С. 21–26.– Рус.; рез. англ.– ISSN 0042-1154.– RU.

5. Казаченко А.В., Дзеранов Н.К., Яненко Э.К., Бешлиев Д.А., Голованов С.А. Пути профилактики повреждения почек при выполнении нефролитотомии или дистанционной литотрипсии по поводу нефролитиаза. Урол. и нефрол.– 1998, № 4.– С. 10–13.– Рус.; рез. англ.– ISSN 0042-1154.– RU.

Метод ЛАСЕК в коррекции остаточного астигматизма после имплантации ФИОЛ

Сулейменов М.С.
Казахский ордена «Знак Почета» научно–исследовательский институт глазных болезней МЗ РК

ФИОЛ имплантациясынан кейінгі ЛАСЕК әдісімен қалдық астигматизм түзетулері.
Сулейменов М.С.
« ҚҰРМЕТ БЕЛГІСІ »орденді Көз аурулар қазақ ғылыми зерттеу институты, Алматы қ.
ФИОЛ имплантациясынан кейінгі ЛАСЕК әдісіпен қалдық астигматизм түзету тиімділігін үйрену. Қалдық аметропия түзетуін (астигматизм және орта, нашар дәрежелі миопия) эпи-ЛАСЕК әдісімен өткізілген зерттеулер қорытындыларына қарап қауіпсіз, тиімді және алдын алу әдісі болып келеді.

Correction of residual astigmatism by LASEK after the implantation of PIOL
Suleimenov M.S.
Kazakh Eye Research Institute, Kazakhstan
To investigate the effectiveness of LASEK in the correction of residual astigmatism after the implantation of the phakic IOL .
According to the results of our investigations correction of residual ametropia (low and moderate myopia, astigmatism) LASEK after the implantation of PIOL is safety, effectiveness and predictable method.

Факичные интраокулярные линзы приобретают все большую популярность. Хорошие функциональные и рефракционные результаты коррекции различных аномалий рефракции, когда лазерные методы неэффективны, позволяют предположить определенное будущее за ФИОЛ (1,2).

Цель –

изучить эффективность метода ЛАСЕК в коррекции остаточной астигматизма после имплантации ФИОЛ.

Материал и методы

Коррекция остаточного астигматизма после имплантации ФИОЛ методом ЛАСЕК произведена на 11 глазах (10 пациентов). Операция проводилась по стандартной методике, послеоперационный период без особенностей. Интра и послеоперационных осложнений не наблюдалось. Биомикроскопическая картина не отличалась от вышеописанной.

Результаты и обсуждения

Острота зрения до и после операции представлена в таблице 1.

Таблица 1 - Показатели остроты зрения до и после проведения ЛАСЕК (M±m)

Острота зрения	До операции	После операции				
		1 нед	1 мес	3 мес	6 мес	1 год
НКОЗ	0,4± 0,03	0,4± 0,02*	0,6± 0,03*	0,6± 0,02*	0,65± 0,02*	0,65± 0,01*
ПКОЗ	0,75± 0,015		0,7± 0,01*	0,7± 0,01*	0,7± 0,01*	0,7± 0,01*
Примечание - * достоверность (p<0,05) по отношению к дооперационным данным						

Как видно из таблицы, некорригированная острота зрения после операции была выше на 0,2. В отдаленном послеоперационном периоде была стабильной (12 мес).

Кераторефракционные данные представлены в таблице 2.

Согласно показателям таблицы, астигматический компонент уменьшался вдвое, с 3,25 до 1,75 дптр.

Пахиметрические данные до и после эксимерлазерной коррекции представлены в таблице 3.

Как видно из таблицы, толщина роговой оболочки после операции находилась в безопасной зоне.

До операции отмечался прямой правильной роговичный астигма-

Таблица 2 - Кераторефракционные показатели до и после проведения ЛАСЕК (дптр) (M±m)

	Сферический компонент	Цилиндрический компонент	Кератометрические показатели (по основным меридианам)	
До операции	(-) 1,25 ±0,06	(-) 3,25 ±0,05	44,75 ± 0,05	41,25 ± 0,3
После операции	(-) 0,5 ±0,05*	(-) 1,75 ±0,18*	40,25± 0,08*	39,75 ± 0,08*
Примечание - * достоверность (p<0,05) по отношению к дооперационным данным				

Таблица 3 - Кератопахиметрические показатели до и после проведения ЛАСЕК (мкм) (M±m)

	Кератопахиметрические показатели		
	в центральной оптической зоне	5 мм	7 мм
До операции	534±2,2	565±4,6	621±2,8
После операции	498±3,4*	520±3,8*	546±3,4*

*- достоверность (p<0,05) по отношению к дооперационным данным

тизм в 4,0 дптр. После операции составлял 0,0 дптр. Профиль роговицы уплощался в зоне сильного меридиана.

Выводы

Таким образом, по результатам проведенного исследования метод ЛАСЕК в коррекции остаточных аметропий (миопия слабой, средней степени и астигматизм) является безопасным, эффективным и предсказуемым.

Литература

1.Корниловский И.М. Новый биоптический подход к диагностике и фоторефрактивной коррекции аберраций оптической системы глаза. // 4-й Всероссийский симп. по рефракционной и катарактальной хирургии.- М., 2002.- 84-87 с.

2. Williams D., Yoon GY., Porter J.,et al. Visual benefit of correcting higher order aberrations of the eye // J. Refract. Surg.– 2000.– Vol. 16.– № 5.– P. 554–559.

ЛАСЕК в коррекции аметропии после операции отслойки сетчатки

Сулейменов М.С.
Казахский ордена «Знак Почета» научно–исследовательский институт глазных болезней МЗ РК, г. Алматы

ЛАСЕК әдісімен көздің торлы қабығының сырылу экстрасклералық операциясынан кейін эксимерлазерлі индуцивті аметропия түзетулері.
Сулейменов М.С.
«ҚҰРМЕТ БЕЛГІСІ »орденді Көз аурулар қазақ ғылыми зерттеу институты, Алматы қ.
Көздің торлы қабықтың сырылу экстрасклералық операциясынан кейінгі ЛАСЕК әдісімен индуцивті аметропия түзетулер тиімділігіг үйрену.ЛАСЕК әдісі көздің торлы қабықтың сырылуы себептерін экстрасклералық операциясынан кейінгі индуцивті аметропия түзетулерін (миопия орта және жоғарғы дәрежелі)таңдау әдісі бойынша жасалады. Вакуумдық қондырылған сақина жоқтығы, берілген әдістеменің артықшылығы болып келеді, берілген нозология маңызды (торлы қабықтың сырылуы қайталануының дамуы).

Excimerlaser correction of residual ametropia after extrascleral operation for the treatment of retinal detachment by LASEK
Suleimenov M.S.
Kazakh Eye Research Institute, Kazakhstan
To investigate the possibility and the effectiveness of the correction residual myopia after extrascleral operation for the treatment of retinal detachment by LASEK.
The received results showed the effectiveness of LASEK in correction residual myopia after extrascleral operation for the treatment of retinal detachment for more complete visual adaptation in this group.

Количество операций по поводу отслойки сетчатки неуклонно растет, это связано с расширением показаний и внедрением в клиническую практику новых технологий. Одним из методов является экстрасклеральная операция отслойки сетчатки. Как известно, после таких оперативных вмешательств, за счет наложения циркляжной ленты, изменяется анатомическое строение глазного яблока в сторону увеличения переднее-задней оси, что приводит к появлению или увеличению миопизации глаза. Коррекция данного вида аметропии возможна контактными линзами или эксимерлазерной хирургией (1,2,3).

Цель –

изучить эффективность метода ЛАСЕК в коррекции индуцированных аметропий после экстрасклеральной операции отслойки сетчатки.

Материал и методы

Эксимерлазерное лечение произведено на 40 глазах (40 пациентов), средний возраст 38 лет. Давность операции по поводу отслойки сетчатки составила от 2 до 12 лет.

Коррекция индуцированной аметропии методом ЛАСЕК произведена на 20 глазах (20 пациентов). У всех пациентов присутствовал цилиндрический компонент в пределах 1,5 диоптрии. Срок наблюдения составил 12 месяцев.

Операция проводилась по стандартной методике, интра- и послеоперационных осложнений не отмечено. Ранний послеоперационный период протекал без особенностей. Эпителиальный лоскут был отечен в течение нескольких дней (от 3 до 5). Края лоскута находились вровень и были хорошо адаптированы. Мягкая контактная линза снималась на 3-5 сутки после операции.

Биомикроскопически глаз был спокоен, отмечались послеоперационные рубцы конъюнктивы.

Результаты и обсуждения

Показатели остроты зрения до и после операции представлены в таблице 1.

Таблица 1 – Показатели остроты зрения до и после проведения ЛАСЕК

Острота зрения	До операции	После операции
Миопия средней тепени N10 НКОЗ ПКОЗ	0,08±0,03 0,7±0,01	0,7±0,01
Миопия высокой степени N10 НКОЗ ПКОЗ	0,04±0,02 0,6±0,07	0,6±0,05

Примечание - *достоверность (p<0,05) по отношению к дооперационным данным

Как видно из таблицы, некорригированная острота зрения после операции была выше во всех случаях наблюдения. Острота зрения в 80% была на 1-2 строчки выше максимальной корригиро-

ванной до операции, в 1 случае равнялась последней. Относительно невысокие зрительные функции после ЛАСЕК при индуцированной миопии высокой степени объясняются изменения дистрофического характера на глазном дне.

Кераторефракционные показатели до и после эксимерлазерной операции представлены в таблице. Полученный рефракционный эффект соответствовал запланированному (Таблица 2).

Таблица 2 – Кераторефракционные показатели до и после операции (дптр)

	Сферический компонент	Кератометрические показатели (по основным меридианам)	
Миопия средней степени			
До операции	(-) 5,65±0,08	45,5±0,9	44,7 ±0,6
После операции	(-) 1,12 ±0,06	40,25±0,7	39,12 ±0,8
Миопия высокой степени			
До операции	(-) 8,75 ±0,04	47,0 ±0,8	46,12±0,7
После операции	(-) 1,75 ±0,02	40,5 ±0,7	38,25±0,8
Примечание - *достоверность (p<0,05) по отношению к дооперационным данным			

Согласно показателям таблицы, сфероэквивалент после операции соответствовал целевому. Рефракционные показатели после операции снижались, отмечался астигматизм в пределах 1,75 дптр. Астигматизм является следствием репозиции эпителиального лоскута. Кераторефракционные показатели были не стабильными в течение 1 месяца, что связано, в раннем послеоперационном периоде, с отеком эпителиального лоскута, а в более позднем сроке, с замещением несостоятельного эпителиального лоскута после операции на физиологический. В последующем острота зрения и кераторефракционные показатели были стабильными.

Кератопахиметрические показатели до и после проведения эксимерлазерной коррекции у данной группы больных представлены в таблице 3.

Согласно показателям, представленным в таблице 3, объем аблированной ткани в результате проведения эксимерлазерной коррекции остаточной аметропии находится в пределах норм допустимой абляции, полученный рефракционный результат соответствует объему удаленной ткани.

Таблица 3 – Кератопахиметрические показатели у пациентов до и после проведения ЛАСЕК (мкм) (M±m)

Индуцированная миопия слабой степени	В центральной оптической зоне	3 мм	7 мм
До операции	554±2,1	574±4,2	611±2,7
После операции	478±3,2*	498±3,8*	535±3,1*
Индуцированная миопия средней степени	в центральн. оптической зоне	3 мм	7 мм
До операции	523 ± 3,2	555 ± 4,5	589 ± 5,3
После операции	484 ± 4,1*	534 ± 4,2*	569 ± 4,6*
Примечание - *достоверность (p<0,05) по отношению к дооперационным данным			

Данные топографии были в пределах физиологической нормы до операции. После операции происходило уплощение профиля роговицы, что приводило к уменьшению рефракции и соответственно повышению остроты зрения.

Перед операцией профиль роговицы был в пределах физиологической нормы. После операции отмечалось уплощение роговичного профиля. Поверхность роговицы уплощалась, что приводило к уменьшению преломляющей силы глазного яблока.

Выводы

Метод ЛАСЕК является методом выбора в коррекции индуцированной аметропии (миопии средней и высокой степени) после экстрасклеральной операции по поводу отслойки сетчатки. Преимуществом данной методики является отсутствие наложения вакуумного кольца, что немало важно при данной нозологии (развитие рецидива отслойки сетчатки).

Литература

1. Spandau U., Knofz M. Visual and refractive outcome of wavefront guided laser in situ keratomileusis (LASIK), a randomized and prospective study // XIX Congress of the ESCRS: abstracts. – Amsterdam, 2001. – P. 180.

2. Wiezinger – Jendriza B., Knorz M.C., Hugger P. Laser in situ keratomileusis assisted by corneal topography // J.Cataract. Surg. – 1998. – Vol. 24, №2 – P. 166-174.

3. Seiler T., Bende T., Wollensak J. Excimer laser keratectomy for correction of astigmatism // Am. J. Ophthalmol. – 1988. – Vol. 105, №2. – P.117-124

Отработка оптимальных параметров лазерного излучения для фиксации заднего послойного трансплантата роговицы фотохимическим методом в эксперименте

Т.К.Ботабекова, В.Ю.Кобцева, А.Б.Умбетиар
Казахский НИИ глазных болезней, г.Алматы

Тәжірибеде фотохимиялық әдіспен артқы қатпарлы көздің мүйізгек қабық трансплантасын белгілеу үшін ұтымды лазерлі сәулелену параметрлерінің жұмысын өтеу
Ботабекова Т.К., Кобцева В.Ю., Үмбетиар А.Б.
Жұмыс мақсаты – келешекте артқы қатпарлы көздің мүйізгек қабық трансплантасын фотохимиялық әдіспен белгілеу үшін қолдану мүмкіндігін және көзішілік құрылымның зақымдану әсерін туғызбау үшін, ұтымды лазерлі сәлелену параметрлерін анықтауын қолданады. Көзішілік қысымның көтерілуі қоса жүрмей және ісіну реакциясы аз кездесетін, 50-80 мВт болып келетін фотохимиялық артқы қатпарлы трансплантасын белгілеу үшін лазерлі сәулеленуді қажет ететін ұтымды қуат керек, өйткені берілген қуатты қолдануы көздің құрылымы үшін қауіпсіз.

Development of the optimal parameters of laser radiation for fixation of posterior lamellar corneal graft by the photochemical method in the experiment
T.K.Botabekova, V.Yu.Kobtseva, A.B.Umbetiar
The purpose of the work – to determine the optimal parameters of laser radiation, which would not have caused the injury effect of the intraocular structures, and potentially could be used for fixation of posterior lamellar corneal graft by the photochemical method. The optimal capacity of neodymium laser radiation for the photochemical fixation of posterior lamellar graft was 50-80 mW, because the use of this power is safe for the structures of the eye, causes less inflammatory reaction and is not accompanied by increase of intraocular pressure.

Сквозная кератопластика является «золотым стандартом» в лечении эндотелиально-эпителиальной дистрофии роговицы. В то же время перемещение всех слоев роговицы, включая здоровые участки, при эндотелиально-эндотелиальной дистрофии роговицы терапевтически избыточно, что ведет к поиску более совершенных методов лечения [1]. Современные тенденции офтальмохирургии – малые разрезы и бесшовная техника – позволили модифицировать технику послойной кератопластики [2-4]. Перспективным направлением в совершенствовании задней послойной кератопластики является фотохимическая фиксация трансплантата.

Цель работы –

определить оптимальные параметры лазерного излучения, которые бы не вызывали повреждающего эффекта со стороны внутриглазных структур и могли бы использоваться для фиксации заднего послойного трансплантата роговицы фотохимическим методом.

Материал и методы

Исследование проведено на 15 кроликах (15 глаз). Парные интактные глаза служили контролем. После введения 0,05 мл 1,5% водного раствора бенгальского розового в переднюю камеру экспериментальных животных проводилось лазерное облучение на неодимовом лазере Visulas «Karl Zeiss» с длиной волны 532 нм. Экспозиция осуществлялась непрерывно в течение 3 минут расфокусированным пучком диаметром 500 мк по касательной к роговице. Экспериментальные животные были распределены на 3 группы по 5 кроликов в зависимости от мощности лазерного излучения: 1 – 50-80 мВт, 2 –100 мВт, 3 – 150 мВт.

Результаты исследования

В 1 группе поведение экспериментальных животных было спокойным, коагулирующего воздействия не отмечалось. По мере увеличения мощности от 50 до 80 мВт коагулировалась окрашенная бенгальским розовым слизь на поверхности роговицы. У животных 2 группы наблюдалась выраженная коагуляция окрашенной слизи на поверхности роговицы и умеренная коагуляция радужной оболочки. Поведение животных в начале облучения оставалось спокойным, однако при продолжении сеанса кролики начинали проявлять беспокойство в результате термического воздействия на внутриглазные структуры. В 3 группе с самого начала облучения экспериментальные животные проявляли выраженное беспокойство. При продолжении облучения отмечался ожог

роговицы под окрашенной бенгальским розовым слизью с выраженной коагуляцией последней. Наблюдалось выраженное слезотечение, экспериментальные животные рефлекторно закрывали глаза третьим веком. При продолжении облучения отмечалась выраженная термокоагуляция радужной оболочки.

В первые сутки после проведения эксперимента в 1 группе кроликов глаза были спокойны, преломляющие среды прозрачны. Отделяемого из конъюнктивальной полости не было. Передняя камера имела среднюю глубину, влага ее была прозрачна. Зрачок имел правильную округлую форму, хорошо реагировал на свет. Рисунок радужной оболочки не отличался от контрольных глаз. На радужке отмечались остатки красителя в виде легкого напыления. С глазного дна регистрировался яркий розовый рефлекс.

Во 2 группе экспериментальных животных отмечалась умеренная перикорнеальная инъекция, особенно в верхних отделах глазного яблока. Отделяемого из конъюнктивальной полости не было. Прозрачность роговицы сохранялась. Передняя камера была средней глубины, влага слегка опалесцировала. Зрачок имел правильную округлую форму, однако его реакция на свет была слегка замедлена по сравнению с контролем. На радужке сохранялись следы красителя. Рефлекс с глазного дна был розовым.

У кроликов 3 группы отмечалась выраженная перикорнеальная инъекция, выраженные слезотечение и светобоязнь. Роговица была умеренно отечной, местами деэпителизированной, влага передней камеры опалесцировала. Радужка была отечной, со следами красителя. Зрачок был сужен, реакция его на свет отсутствовала. Рефлекс с глазного дна был тусклым. На 7 сутки после начала эксперимента у животных 1 и 2 группы патологических изменений со стороны глаз не отмечалось. В 3 группе сохранялась умеренная перикорнеальная инъекция и отек радужной оболочки, фибриновые нити частично рассосались. Реакция зрачка на свет оставалась замедленной. Через месяц воспалительная реакция во всех группах была полностью купирована, однако в 3 группе радужная оболочка имела неравномерную окраску и структуру за счет лазеркоагулятов.

Во 2 и 3 группах животных отмечалось умеренное повышение ВГД в ранние сроки после фотохимического воздействия, что, по-видимому, связано с активизацией выработки внутриглазной жидкости цилиарным телом на фоне воспалительной реакции. В этих группах нормальные показатели ВГД восстанавливались лишь к 7 суткам. В то же время на фоне применения лазерного излучения мощностью 50-80 мВт ВГД оставалось в пределах показателей контрольных глаз.

Заключение

Таким образом, проведенные в эксперименте исследования показали, что оптимальной мощностью неодимового лазерного излучения для фотохимической фиксации заднего послойного трансплантата является 50-80 мВт, поскольку применение данной мощности безопасно для структур глаза, вызывает наименьшую воспалительную реакцию и не сопровождается повышением ВГД.

Литература

1. Geerling G., Duncker G.I., Krumeich J., Melles G.R. Lammelar keratoplasty: back to the future? // Ophthalmology.- 2005.- Vol.102.- № 12.- P.1140-1151.

2. Mearza A., Qureshi M., Allan B., Rostron C. Experience and early results of deep lamellar endothelial keratoplasty using a small incision technique // XXIII Congress of the European Society of Cataract and Refractive Surgeons.- Book of Abstracts.- Lisbon.- 2005.- P.70.

3. Ousley P.J., Terry M.A. Stability of vision, topography, and endothelial cell density from 1 year to 2 years after deep lamellar endothelial keratoplasty surgery // Ophthalmology.- 2005.- Vol.112.- № 1.- P.50-57.

4. Terry M.A., Ousley P.M. Deep lamellar endothelial keratoplasty in the first United States patient: early clinical results // Cornea.- 2001.- Vol.20, № 2.- P.239-243.

Применение системной энзимотерапии в комплексе профилактики послеоперационных осложнений

А.Ж. Нурмаков, М.Т. Надыров, А.К. Калиев.
Кафедра хирургических болезней №1. КазНМУ им. С.Д. Асфендиярова

В структуре хирургических заболеваний и послеоперационных осложнений наблюдается неуклонный рост доли гнойно-воспалительных процессов. На рубеже нового тысячилетия особенно проявляется многогранность проблемы хирургических инфекций (ХИ) и, несмотря на достижения современной медицины, она остается крайне актуальной. В этой связи необходимость поисков дальнейших и разработки методов профилактики и лечения ХИ очевидны.

В последние годы для лечения многих заболеваний и профилактики различных осложнений приобретает популярность применение системной энзимотерапии. (СЭТ) - метод лечения, в основе которого лежит действие целенаправленно составленных комбинаций протеолитических ферментов растительного и животного происхождения.

Одним из таких препаратов является Флогэнзим, в состав которого входят бромелаин 90 мг, трипсин 48 мг, рутозид. Препарат выпускается фирмой «Мукос Фарма» (Германия).

Цель – оценить клиническую эффективность Флогэнзима для профилактики общих и местных осложнений после различных хирургических вмешательств.

Материал и методы

Флогэнзим применяли у 42 больных (муж. – 18, жен. - 24) в возрасте от 18 до 68 лет (основная группа), которым были выполнены различные хирургические вмешательства в клинике кафедры хирургических болезней №1 (ГКБ №4 г. Алматы гл. врач – к.м.н. Тогандыков Т.Ж.). Контрольную группу составили 28 больных (муж. – 12, жен. - 16), в возрасте от 16 до 69 лет, которым в комплекс послеоперационного лечения «Флогэнзим» не включался. Для объективности сравнительной характеристики обе группы по возрастному составу, полу, характеру основного и сопутствующих заболеваний и перенесенных операций были максимально идентичными.

Характер оперативных вмешательств в указанных группах отражен в таблице 1.

Таблица 1. Характер оперативных вмешательств

Характер операции	Число больных	
	Основная	Контрольн.
Аппендэктомия	13	8
Холецистэктомия	7	5
Резекция желудка	4	2
Грыжесечение	10	7
Ликвидация кишечного свища	2	1
Удаление липомы	2	2
Первичная хирургическая обработка ран	4	3
Всего:	42	28

Кроме указанных больных, Флогэнзим применяли после остеосинтеза при переломе бедренной кости (3 пациента) и 4 больным с различными степенями ожога. Однако результаты наблюдения за ними, из-за малого количества исследуемых, в данную статью не включены.

Флогэнзим больным назначали в виде драже (по 3 таблетки в день), которые пациенты принимали натощак, за 30 мин до приема пищи, запивая 200 мл жидкости (водой). При плановых и отсроченных операциях препарат назначали за 2 – 3 суток до операции и продолжали в послеоперационном периоде, в течение 9 – 11 дней, а пациентам, перенесшим экстренные хирургические вмешательства, его назначали через 2 – 3 суток после операции. При ранней выписке больных из стационара (через 3 – 5 суток) они продолжали прием Флогэнзима на дому. Эти больные находились под нашим наблюдением в амбулаторных условиях.

Результаты

Эффективность Флогэнзима нами оценивались по анализу результатов нижеследующих показателей:

- динамика болевого синдрома;
- выраженность отека в зоне хирургического вмешательства и его динамика;
- частота местных (гнойно-воспалительных) и общих осложнений в послеоперационном периоде;
- показатели крови (количество лейкоцитов) и мочи;
- сроки пребывания больных в стационаре (койко-дни).

Для оценки динамики болевого синдрома мы условно охарактиризовали его как: значительная, Б. умеренная и В. Отсутствие боли.

Динамика болевого синдрома отражена в

таблице 2.

Таблица 2. Динамика болевого синдрома

Характер синдрома боли	Сроки после операции (в сутках)	
	основная	Контрольная
Значительная	1 сутки	1-3 сутки
Умеренная	2-3 сутки	2-4 сутки
Отсутствие боли	4 сутки	4-5 сутки

Динамика отека вокруг операционной раны выглядела следующим образом (таблица 3).

Таблица 3. Сроки исчезновения отека

Характер оперативных вмешательств	Сроки после операции (в сутках)	
	Основн. группа	Контр. группа
А. экстренные операции	2-4 сутки	4-6 сутки
Б. плановые операции	1-2 сутки	3-5 сутки

Количество местных и общих осложнений в послеоперационном периоде и характер заживления операционных ран представлены в таблицах 4 и 5.

Таблица 4. Характер и количество послеоперационных осложнений.

Характер осложнений	Основн. группа	Контроль. группа
Нагноение раны	2	4
Воспалительный инфильтрат	3	5
Гематома (гамосерома)	-	2
Тромбофлебит	-	2

Таблица 5. Характер заживления послеоперационных ран

Характер заживления послеоперацион. ран	Основн. группа (n = 42)	Контроль. группа (n = 28)
Первичное заживление	40	22
Вторичное заживление	2	6

Динамика изменений лейкоцитов в послеоперационном периоде при лечении «Флогэнзимом» была следующей (таблица 6)

При анализе показателя температуры тела у подавляющего числа больных обеих групп на 2-3 сутки после операции наблюдалось её повышение до 37,8-38,3°С, которая снижалось до нормальных показателей перед выпиской из больницы, т.е. существенной разницы этого показателя в исследуемых группах не наблюдалось.

Количество дней пребывания больных на койке

Таблица 7. Продолжительность пребывания больных в стационаре

Группы больных	Количество койко-дней
Основная: Экстренные Плановые	5-9 дней 4-6 дней
Контрольная: Экстренные Плановые	7-11 дней 6-8 дней

(койко-дни) представлено в таблице 7.

Следует отметить, что за период наблюдения за больными, которым в комплексное лечение в послеоперационном периоде включали Флогэнзим, мы не наблюдали повторного поступления их в стационар, в то время как из контрольной группы двое больных поступили повторно с клиникой спаечной непроходимости и еще двое с воспалительным инфильтратом брюшной полости.

Из побочных явлений от применения Флогэнзима мы отмечали рвоту (у 2 пациентов) и у 1 больного наблюдался жидкий стул, которые прошли самостоятельно.

Заключение

Как показали проведенные клинические наблюдения, препарат «Флогэнзим» оказывает благоприятное действие на течение послеоперационного периода. Его противовоспалительное,противоотёчное,анальгетическое, иммунокорригирующее и другие действия (Савельев В.С. и соавт., 2002) подтверждаются и данными, полученными в нашей клинике.

Указанные свойства позволяют значительно уменьшить процент послеоперационных осложнений и сократить сроки пребывания больных в стационаре, что оказывает существенное влияние на экономические показатели.лечения хирургических больных. Полученные результаты позволяют рекомендовать обязательное включение Флогэнзима в комплекс послеоперационного лечения для профилактики местных и общих осложнений, возникающих после хирургических вмешательств.

Таблица 6. Изменения количества лейкоцитов периферической крови.

Лейкоциты (х 10*9/л)	Сроки исследования					
	основная			контрольная		
	до операции	1-3 сутки после операции	Перед выпиской	До операции	1-3 сутки после операции	Перед выпиской
- у экстренных больных	11,7-13,2	8,7-9,1	6,1-6,4	12,4-14,2	9,6-10,5	6,9-74
- у плановых больных	6,3-6,9	9,7-10,2	6,5-6,9	6,5-6,9	9,3-10,8	7,4-7,5

Литература

1. Системная энзимотерапия в профилактике осложнений послеоперационного периода. Пособие для врачей (под ред. акад. РАМН и РАН В.С. Савельева) М. 2002 16с.

2. Неверов В.А., Климов А.В., Стернин Ю.И. Применение препаратов Вобэнзим и Флогэнзим в комплексном лечении повреждений опорно-двигательного аппарата (Инф. письмо СПБ., 2002, - 8с.)

3. Воробьёв А.А., Бебуришвили А.Г., Писарева Е.Е. и др. Профилактика спаячной болезни брюшной полости. (Хирургия – 1998. - №3 – с. 65-68)

4. Спесивцев Ю.А. Системная энзимотерапия в комплексном лечении нелактационного мастита (Мир медицины. – 2001 - №9 – с. 16-19)

5. Воленко А.В. Профилактика послеоперационных осложнений ран (Хирургия – 1998. №9 –с. 65-68)

Новые подходы в диагностике и хирургическом лечении свищей прямой кишки

Ниязов А.Ш., Мамедов М.М.
Хачмазская центральная районная больница, Азербайджан

Введение

Актуальность оптимизации лечения больных с аноректальной патологией обусловлена распространенной в неспециализированных общехирургических отделениях порочной методикой простого вскрытия околопрямокишечных гнойников, которая приводит к образованию свищей прямой кишки (1,3,6,11,14,15,16,17).

Проблема лечения больных со свищами прямой кишки актуальна, потому что до сегодняшнего дня достаточно высок процент неудовлетворительных результатов лечения, нет единого мнения у хирургов в отношении тактики ведения и в выборе способа хирургического вмешательства у больных с аноректальной патологией (2,4,5,7,8,9,10 ,12,13,15,). Вышеперечисленные обстоятельства побудили нас искать новые подходы к оптимальному решению проблемы лечения свищей прямой кишки и, следовательно, к улучшению ближайших и отдаленных послеоперационных результатов.

Целью исследования

является улучшение результатов диагностики и лечения больных со свищами прямой кишки с использованием новых методов оперативных вмешательств

Материалы и методы исследования

За период 1998-2007 гг. в клинике на стационарном лечении находились 85 пациентов со свищами прямой кишки в возрасте 21-60 лет, женщин - 54, мужчин - 31. Для изучения и сравнения результатов лечения, все пациенты были распределены на следующие группы:

I- контрольная группа была представлена 19 пациентами, которым была проведена стандартная, традиционная терапия,

II-основная группа была представлена 66 больными, при лечении которых были использованы новые подходы диагностики и лечения больных со свищами прямой кишки.

В предоперационном периоде все пациенты проходили специальный комплекс обследования, включающий: сбор жалоб и анамнеза, наружный осмотр, пальцевое исследование прямой кишки, зондирование, пробу с красителем, ректороманоскопию, фистулографию в двух проекциях.

По статистике, примерно 84% больных со свищами прямой кишки связывают начало заболевания ранее перенесенным острым парапроктитом. Очень часто болезнь протекает волнообразно, на фоне существования свища может быть обострение воспаления при закупорке наружного отверстия или свищевого хода. При этом может возникнуть абсцесс, после вскрытия и опорожнения его острые воспалительные явления стихают, количество отделяемого из раны уменьшается, исчезают боли, улучшается общее состояние, однако рана полностью не заживает, остается ранка не более одного сантиметра в диаметре, из которой продолжает выделяться периодически гнойное отделяемое. В периоды ремиссий боли для свища прямой кишки не характерны, Общее состояние в это время также не страдает. Больные по полу и возрасту распределились следующим образом (таблица 1)

Таблица 1. Распределение больных по полу и возрасту

Возраст	Мужчин	Женщин	Абсолютное число
13-20 лет	10	17	27
21-30 лет	12	19	31
31-40 лет	6	8	14
41-50 лет	1	5	6
51-60 лет	2	4	6
Старше 60 лет		1	1
Итого:	31	54	85

При осмотре в области ануса можно, в основном у детей, определить круговую кожную бороздку - границу между внутренним и наружным анальным сфинктером. У взрослых практически эта бороздка почти не идентифицируется из-за возрастных изменений конфигурации ягодиц, особенно оволосения этой зоны у больных стран Закавказья и т.д. Более важны и другие признаки, такие как влажность перианальной кожи, расчесы, экскорации и иногда наличие остроконечных кондилом, что свидетельствуют, прежде всего, о недостаточной герметизации заднего прохода. Во всех таких случаях, особенно при наличии плоских по форме кондилом, необходимо обследование на сифилис и ВИЧ, а также обязательна предоперационная санация кожи. Форма наружного от-

верстия, отверстий свища и расстояние от края ануса не являются показателем глубины прохождения свищевого хода. Иногда свищ, наружное отверстие которого отстоит относительно далеко от края ануса, проходит под кожей и наоборот, свищ, расположенный вблизи ануса, может идти параллельно стенке прямой кишки и проникать вглубь сфинктера. Часто после самопроизвольного или хирургического вскрытия подковообразного двухстороннего острого парапроктита остаются два или более свищей, часто по обе стороны заднего прохода, причем один свищевой ход может проходить подкожно, а второй более глубоко.

Важен, хотя и непостоянен, такой признак, как прощупывание свищевого хода под кожей. Наличие такого подкожного «шнура» обычно характерно для неглубоких подкожных интра- и транссфинктерных свищей. При длительном существовании свища иногда вокруг его наружного отверстия ткани гипертрофируются и уплотняются, что требуется дооперационной биопсии. Иногда при наличии гнойных полостей по ходу свища определяют гиперемию, гипертермию кожи и плотный, болезненный инфильтрат рядом со свищевым отверстием.

В процессе топической диагностики экстрасфинктерного свища прямой кишки, определения его основного хода, ответвлений и затеков важно удостовериться, что в данном случае свищ «полный», когда промывная жидкость, введенная в наружный свищ (свищи) свободно проходит в кишку через внутреннее свищевое отверстие.

Пальцевое исследование позволяет сразу, хотя бы приблизительно,

выяснить тонус и силу сокращения сфинктера, а также делить наличие и локализацию внутреннего свищевого отверстия в анальном канале или хотя бы локальную болезненность участка стенки аналъного канала. Внутреннее отверстие гнойного («банального») криптогенного свища прямой кишки обычно точечное, оно пальцем определяется как локальный болезненный уплотненный участок стенки анального канала, окруженный рубцами или инфильтратом, размер его точно определить трудно.

Пальцевое исследование в сочетании с зондированием свища является основным приемом для дифференцировки парапроктита и других параректальных нагноений, таких как фурункул, карбункул, флегмона, киста ректовагинальной перегородки, бартолинит у женщин или парауретрит у мужчин.

Нами был использован модифицированный вариант радикальной операции, который был применен у всех 44 больных со свищами прямой кишки, госпитализированных в клинику за это время. Отметим, что с 1998 года мы применяем ее всем больным с экстрасфинктерными свищами и не испытываем необходимости в применении других методик, таких как лигатурный метод или иссечение свища с дополнительной трансанальной сфинктеротомией.

Таблица 2. Распределение свищей низкого уровня по отношению к анальному жому

Свищи прямой кишки	Основн. группа	Контр. группа	Абсолют. число	%
Экстрасфинктерный	44	10	54	81,3
Транссфинктерный	12	6	18	27,2
Интрасф инктерныЙ	10	3	13	18,9
Итого:	66	19	85	100

Анализируя данные, представленные в таблице, нельзя не отметить, что и здесь в подавляющей части (70,7%) случаев были сложные транссфинктерные и экстрасфинктерные свищи прямой кишки .

Результаты исследования (клинический пример)

Б-ной С., 49 лет (ист. б-ни 40125/3) поступил 11.07.05 с жалобами на гнойный свищ в области заднего прохода. Два года назад был амбулаторно вскрыт гнойник, рана зажила, но через полгода снова образовался абсцесс и снова больной был оперирован амбулаторно и на этот раз остался свищ. При обследовании со стороны внутренних органов патологических изменений нет. Местно: слева от ануса три послеоперационных рубца и на одном из них, на 3 часах по циферблату, два свищевых отверстия с гнойным отделяемым. При зондировании оба отверстия сообщаются между собой, и зонд идет параллельно стенке прямой кишки на высоту до 3,2 см. При ректальном исследовании вся задняя полуокружность анального канала рубцово изменена, в зоне задних анальных крипт резко болезненный участок, проба с красителем положительная. При фистулографии слева и сзади от анального канала выполняется широкий свищевой ход, сообщается с просветом кишки на уровне верхнего края анального канала. В верхней части свища выполняется патологическая полость размерами 2х1х1 см.

Это типичный пример неадекватных, нерадикальных амбулаторных вскрытий острого парапроктита, приводящих к осложненному течению свищей.

Под наркозом, в положении тела больного для промежностной литотомии производится ревизия перианальной области, анального канала. Зондирование свищевого хода и маркировка его раствором метиленового синего. Эта проба, как сказано выше, очень важна, ибо прокрашивание

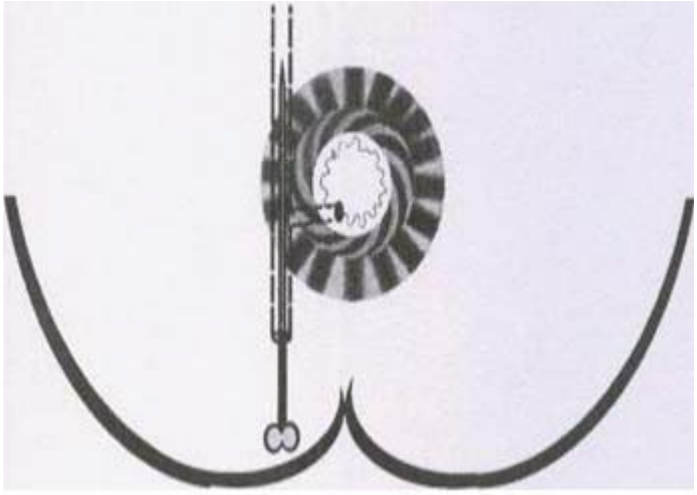

Рис. 1. Задний эстрасфинктерный свищ прямой кишки. Зонд идет параллелъно кишке.

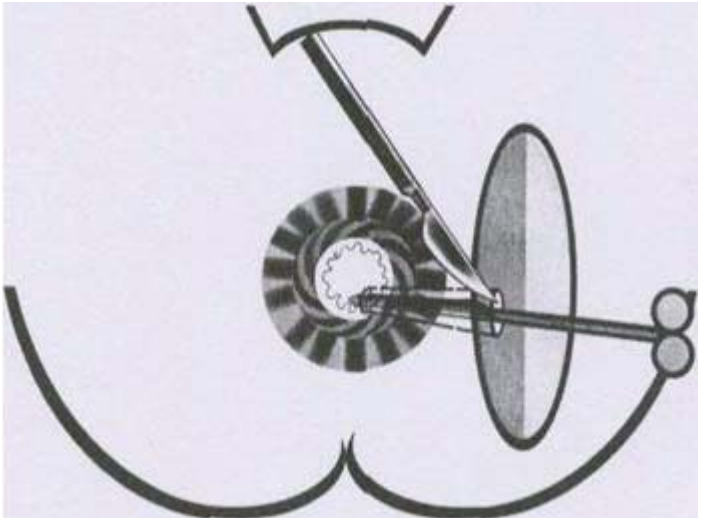

Рис.2. Зондирование и рассечение в просвет кишки кулъ-ти



Рис.3. Вид послеоперационноп Т - образной раны.

всего свищевого хода и особенно его затеков дает хирургу наиболее ценную информацию по ходу вмешательства. Следует помнить, что введение красящей жидкости должно проводиться свободно, без особого нажима, иначе она пройдет в соседние ткани и имбибирует их, что извратит истинную картину разветвлений свища.

В месте поворота в кишку свищ пересекают. Далее, при двупальцевом исследовании из прокрашенной культи свища в анальный канал проводят желобоватый зонд, который должен идти свободно, без особого усилия и проходить во внутреннее свищевое отверстие. Если это условие соблюдено, то дальнейшая часть операции состоит в линейном рассечении тканей по зонду в просвет анального канала и тщательном выскабливании и обработке йодом задней стенки этого участка свища

Следует особо подчеркнуть, что свищ иссекают экономно, чтобы не повредить наружный сфинктер заднего прохода. Рубцово измененные прокрашенные ткани иссекают, при обнаружении гнойных полостей и затеков по ходу свища их вскрывают и санируют. Как правило, после операции рана приобретает Т - образную форму.

Послеоперационное местное лечение проводилось с применением имозимазы+метрогил П с лучами лазера. На 8 сутки после операции больной в удовлетворительном состоянии был выписан с активно гранулирующими ранами на амбулаторное лечение.

Выводы

Таким образом, при эктрасфинктерном свище последний иссекают экономно, чтобы не повредить наружный сфинктер заднего прохода. Рубцово измененные прокрашенные ткани иссекают, при обнаружении гнойных полостей и затеков по ходу свища их вскрывают и санируют. Как правило, после операции рана приобретает Т - образную форму

Послеоперационное местное лечение проводится с применением имозимазы+метрогил П в сочетании низкоинтенсивным лазерным излучением.

Предложенная нами методика приводит к более гладкому течению послеоперационного периода, уменьшению болевого синдрома, снижению риска возникновения недостаточности анального сфинктера, ускорению заживление раны промежности, сокращению частоты послеоперационных осложнений, уменьшению длительности пребывании больных в стационаре

Литература
1.Дульцев Ю.В., Лебедев А.В., Полетов Н.Н. Клиника и лечение травматических свищей прямой кишки // Хирургия. - 1990. -№7. - С. 97-102.
2. Коплатадзе А.М., Бондарев Ю.А. Травмы и инородные тела прямой кишки // Хирургия. -1990. №9. - С.53-56.
3. Федоров В.Д., Воробьев Г.И., Ривкин В.Л. Клиническая оперативная колопроктология . М., Медицина. -1994. - С.450-453.
4.Калантаров Т.К. с соавт. Есть ли альтернатива колостоме?/ ранения толстой кишки в военное и мирное время. Материалы конференции. Красногорск 1997,С-114-115
5. Хабурзания А.К., Петров В.П., Лазерев Г.В., Китаев А.В. Общие вопросы хирургической тактики при огнестрельных ранениях толстой кишки //Ранение толстой кишки в военное и мирное время :Материалы конф.- Красногорск ,1997.- С. 74 – 77.
6.Roche B., Michel J.M., Deleavat J., Peter R./Marti M.C. Travmatic lesionis of the anorectum // Swiss Surgery. - 1998. -№5. - P.249-252.
7. Maconi G.Parente F(1999) Hydrogen peroxide enhanced ultrasound-fistulografphy in the assessment of enterocutaneous fistulas complicating Crohn s disease. Gut 45874-878.
8.Алиев С.А., Повреждение толстой кишки в неотложной хирургии // Хирургия. -2000. -№10. С.35-41.
9. Ревской А.К.,Люфинг А.А., Войновский Е.А.,Клипак В.М. Огнестрельные ранения живота и таза : Руководство для врачей .- М. 2000.- 320 с.
10. Горфинкель И.В., Рехен Д.Г., Чирков Ю.В. Наружные кишечные свищи после гинекологических операций и их лечение //Вестн.хир.-2000.- № 3.- С.85 – 87.
11. Петров В.П. с соавт. Хирургическая тактика при огнестрельных ранениях толстой кишки. Военно-мед.журнал 2001,№ 7,С-19-26.
12. Каншин Н.Н. Перитонит, несформированные и сформированные кишечные свищи. - М., 2001. -С.32-48.
13. Демидов В.А. Лечение повреждений толстой кишки в условиях специализированного отделения. Новый хирургический архив.2002,№ 5С-42-47.
15. Ан В.К., Ривкин В.Л. Неотложная проктология .- М: Мед практика-М , 2003.- 144 с
16.Сафронов Д.В. , Богомолов Н.И. Хирургическое лечение заболеваний и травм ободочной кишки //Вестн.хир.-2005.- № 2.-С.21 – 25.
17. Wiel P.H. Injuries of the retroperitonea: portions of the colon and rectum. Dis. Colon Rectum. -1983.- Vol.26. -№1. - P. 19-21.

Пример успешного лечения эхинококкоза печени

Менжанов М.Р., Миронов А.В., Айталиев С.С., Шанаев Д.Т.
г.Атырау, Железнодорожная больница

Эхинококкоз распространен во всем мире. Согласно статистики, эхинококкозом интенсивно поражено население и животные южных стран: Парагвай, Уругвай, Аргентина, Чили, Бразилия, Австралия, Северная Африка (Тунис, Алжир), Турция, Испания, Югославия, Болгария, Франция, далее - Южная часть США, Япония, бывший СССР. На территории бывшего Союза эхинококкоз встречается в тех республиках, где развито овцеводство: Северный Кавказ, Казахстан, Киргизстан, Узбекистан, Молдова. По Казахстану высокий уровень пораженности (заболеваемость 1,37-3,85 случаев на 100 тыс населения) наблюдается в Жамбылской, Алматинской, ЮКО, Талдыкорганской областях. В последние три года сюда вошла и ЗКО. Средний уровень пораженности (0,03-0,07%) - в Актюбинской и Карагандинской областях. Остальные регионы Казахстана имеют низкий уровень пораженности. Следует отметить, что среди многих болезней из группы гельминтозов, пожалуй, нет других, которые поражали бы организм так тяжело, как эхинококкоз. Кроме того, трудности в диагностике, применение только хирургических способов лечения определяют своеобразие, которым отличается этот биогельминтоз от других заболеваний [7,8]. Этой инвазией чаще других органов поражается печень (44-85%).

Диагноз эхинококкоза печени мы устанавливали на основании клинических, рентгенологических, серологических (ИФА), УЗИ-исследований и компьютерной томографии, с верификацией диагноза на операционном столе.

Существующие виды хирургических вмешательств при эхинококкозе печени разделяются на открытые и полуоткрытые способы с резекцией фиброзной капсулы, и комбинированные операции [3,6]. Выбор способа хирургического лечения при этом зависит от локализации, размеров и конфигурации кисты. Степень радикализма при эхинококкэктомии определяется отношением хирурга к фиброзной оболочке кисты как к возможному источнику инфекции и рецидива. Так, наиболее радикальными при эхинококкозе печени считаются идеальная эхинококкэктомия, а менее радикальными - дренирование или марсупилизация кисты. Приводим пример нашего наблюдения.

Больная М., 17 лет, поступила в хирургическое отделение 21.05.08 г. с предварительным диагнозом: острый холецистит. При поступлении - жалобы на чувство тяжести и тупые боли в правом подреберье, слабость, снижение аппетита. Рентгенография легких- без патологии, УЗИ: печень - размеры нормальные, паренхима однородная. В V-VI сегменте определяется округлое кистозное образование размером 15 х 10 см с гипоэхогенным жидкостным содержимым, киста связана со стенкой желчного пузыря. ОАК: эритроциты — 3,2х10, лейкоциты 5,9х10, гемоглобин - 104,2 г/л. Общий билирубин - 27,2 мкмоль/л, прямой - 5,4 мкмоль/л, АЛТ - 0,21 АСТ - 0,19, тимоловая проба 7,1 ед. ИФА крови на эхинококкоз 1:35.

После предоперационной подготовки и нормализации биохимических показателей 27.05.08 с использованием ЭТН + ТВВА в стандартных дозировках произведена операция - верхнесрединная лапаротомия. В V-VI сегменте печени - образование размером 15х10 см, спаянное со стенкой желчного пузыря. Перевязана пузырная артерия и пузырный проток. Одномоментно выполнена идеальная эхинококкэктомия с желчным пузырем методом атипичной частичной резекции печени с помощью монополярной электрокоагуляции электродом-лопаточкой. Сосуды и мелкие желчные протоки лигированы. Разрез печени дополнительно ушит П образными кетгутовыми швами. Крове-, желчеистечения нет. Дренирование подпеченочного пространства силиконовой двухпросветной трубкой, дренаж удален через трое суток. Больная выписана в удовлетворительном состоянии на 11 сутки после операции.

Макропрепарат: при гистологическом исследовании образования выявленна целостная фиброзная оболочка органа носителя и хитиновая оболочка паразита. Осмотрена через 2 месяца - жалоб не предъявляет. УЗИ печени - без патологии, ИФА крови на эхинококкоз -отрицательный.

Резюме: авторами описан случай радикального хирургического лечения эхинококкоза печени со стойким положительным результатом без рецидивов заболевания.

Литература
1. Альперович Б. И. Хирургия эхинококкоза печени, Изд. Томского университета 1977
2. Гилевич М. Ю. Бадулин А. В. Хирургия 1986 ; 4:94-97.
3. Дедерер Ю. М. Хирургия 1977; 9 :23-28
4. Петров В П Хирургия 1991; 1 : 80-83.
5. Шульга Д. Ф. Вдовин Р. П. Клиническая хирургия 1990; 6:56.
6. Черинский А. А. Джумадинов Ш. Д. Романов А. С. Хирургия 1990 ; 7 : 105-108.
7. Стоянов Г. Велев Г. Тодоров Т. Хирургия 1997; 6 :449-452.
8. Вестник хирургии Казахстана 2005; 2 :55-57

Т.М. Маханову – 70 лет

Турганбай Маханович Маханов родился 27 марта 1939 года в Сырдарьинском районе Кызылординской области. В 1963 году окончил лечебный факультет Актюбинского государственного медицинского института. Трудовую деятельность начал врачом-хирургом Жалагашской районной больницы, в 1965 года переведен заместителем заведующего областного отдела здравоохранения.

С октября 1976 года по 2003 год работал главным врачом Кызылординской областной больницы и, одновременно, с 1994 года по 1996 год, возглавлял областное управление здравоохранения.

Имеет более 30 научных трудов, опубликованных работ, одну монографию.

Под его редакцией выпущено 5 сборников трудов врачей области. Ученым медицинским советом МЗ Казахской ССР за внедрение достижений медицинской науки в практику здравоохранения был удостоен премии Аль-Фараби.

Методика операции на кисти, разработанная Махановым Т.М, стала общепризнанной в работе врачей-хирургов и травматологов СНГ, о чем свидетельствуют выпущенные монографии в гг. Москве, Ленинграде, Перми.

Кандидат медицинских наук, “Заслуженный врач Казахской ССР”. Награжден орденами “Дружбы народов”,“Знак почета” и орденом “Құрмет”, юбилейной медалью «К 10-летию независимости Республики Казахстан», «Астана 10 лет», присвоено звание “Облыстың құрметті қайраткері” и “Почетный гражданин Кызылординской области”. Награжден значком “Отличнику здравоохранения”, дважды Почетной грамотой “Президенттің Алғыс хаты” и Почетной грамотой областного акимата и областного маслихата.

Неоднократно избирался депутатом городского и областного совета народных депутатов, в 1989 году избран в народные депутаты СССР.

По инициативе Маханова Т.М. построен, одним из первых в республике, типовой областной консультативно-диагностический центр и многопрофильный больничный комплекс - Областной медицинский центр.

Опыт работы Кызылординской областной больницы неоднократно печатался на страницах медицинских журналов и газет.

Как о специалисте и гражданине, о Маханове Т.М напечатано в книгах «Кто есть кто в медицине Казахстана», «Почитаемые люди земли казахской», втором томе издательства «Дәуір» и в энциклопедии «Лучшие люди Казахстана».

В настоящее время является Почетным директором областного медицинского центра и президентом Кызылординского областного филиала Ассоциации врачей и провизоров Казахстана.

Коллектив областного медицинского центра поздравляет Маханова Т.М. с 70-летним юбилеем. Желает крепкого здоровья, долгих лет жизни и благополучия в семье.

Коллектив областного медицинского центра г.Кызылорда

Болат Джакинович Нурахманов (к 60–летию со дня рождения)

24 февраля 2009 г. исполняется 60 лет доктору медицинских наук, доценту кафедры «Хирургические болезни №3» КазНМУ Болату Джакеновичу Нурахманову.

Нурахманов Б.Д. родился 24 февраля 1949 г. в селе Акжар Тарбагатайского района Восточно-Казахстанской области. По окончании школы поступил на лечебный факультет Семипалатинского медицинского института, который успешно окончил в 1976 г. Пройдя интернатуру у видного хирурга РК Б.Э. Рейша, приступил к самостоятельной работе хирургом в больнице города Шемонаиха, ВКО.

С 1981 г. профессиональная деятельность связана с г. Алматы - хирург ЦГКБ в 1981-82 гг. С марта 1982 г. профессиональная и научная карьера связана с Научным центром хирурги им. А.Н. Сызганова, где он прошел путь от ординатора-хирурга в отделении сосудистой хиругии до доктора медицинских наук. За это время совершенствовал свои профессиональные навыки по микрохирургии в НЦХ г. Москвы, Институте нейрохирургии им. акад. Н.Н.Бурденко, что позволило ему быть пионером микрохирургических операций в РК и первым выполнить операцию предупреждения критической ишемии при окклюзионной патологии сосудов нижних конечностей с пересадкой большого сальника на сосудистой ножке, внедрить в клинику методику бедренно-пениального шунтирования у больных с импотенцией атеросклеротического генеза, выполнить оригинальные реконструктивные операции при варикоцеле.

Будучи опытным сосудистым хирургом, Б.Д. Нурахманов курировал вопросы ангиохирургии в областных центрах РК, осуществляя экстренную и плановую помощь больным с сосудистой патологией.

В 1990 г. Б.Д.Нурахманов успешно защитил кандидатскую диссертацию на тему: «Поздние осложнения аорто-бедренных реконструкций», прохождение докторантуры в 1999-2002 гг. завершилось защитой диссертации «Комплексное лечение критической ишемии нижних конечностей».

За время работы в НЦХ им. А.Н.Сызганова Б.Д. Нурахманов внедрил новые методы консервативного и хирургического лечения у больных с критической ишемией нижних конечностей, разработал схему медикаментозного лечения, профилактики и прогрессирования атеросклеротического процесса сосудов с применением ингибитора синтеза холестерина – симвастином.

Доктор медицинских наук, доцент Б.Д.Нурахманов – обладатель 4 патентов РК на изобретение, 2 рацпредложений, автор более 80 научных публикаций в различных изаниях РК и зарубежье, 6 учебно-методических рекомендаций для студентов, интернов, преподавателей, 1 монографии «Комплексное лечение критической ишемии нижних конечностей», 3 учебных пособий для студентов медвузов: « Клиническая хирургия», «Сердечно-сосудистая хирургия», «Хирургия».

С 2003 г. доцент Б.Д.Нурахманов работает на кафедре «Хирургические болезни №3» КазНМУ им. С.Д. Асфендиярова.

Болат Джакинович пользуется уважением и авторитетом среди сотрудников кафедры хирургии, врачей, студентов, больных. Свой юбилей Нурахманов Болат Джакинович встречает в расцвете творческих сил, продолжая активно трудиться на ниве практической хирургии, научно-педагогической и учебно-методической деятельности.

Коллеги, практические хирурги поздравляют доктора медицинских наук Болата Джакиновича Нурахманова со знаменательной датой – 60-летним юбилеем! Желают здоровья, долгих лет творческой и профессиональной жизни, успехов во всех начинаниях!

Колектив кафедры «Хирургические болезни №3» КазНМУ