ВЕСТНИК ХИРУРГИИ КАЗАХСТАНА

№1 (37) 2014

Анонс
V Конгресса хирургов Казахстана
с международным участием
«Инновационные технологии в хирургии»
Национальный научный центр хирургии
им. А.Н. Сызганова
г. Алматы
21–25 апреля 2014 г.

Проблематика конгресса

- Лучевая диагностика хирургических заболеваний
- Новое в хирургическом лечении заболеваний пищевода, желудочно-кишечного тракта и органов пищеварения
- Организационные и хирургические аспекты лечения пациентов с заболеваниями органов гепатопанкреатобилиарной зоны
- Миниинвазивные технологии в торакоабдоминальной хирургии
- Диагностика и лечение хирургических заболеваний, травм органов дыхания и их последствий
- Организационные и лечебные аспекты оказания микрохирургической помощи больным с травмами конечностей и их последствий
- Реконструктивно-пластическая и эстетическая микрохирургия
- Состояние и пути решения проблем сердечно-сосудистой хирургии и разработка мер по снижению смертности от болезней системы кровообращения в Республике Казахстан
- Высокие интервенционные технологии в диагностике и лечении нарушений ритма сердца, актуальные вопросы в клинической электрофизиологии и кардиостимуляции
- Хирургическое лечение пороков сердца.
- Эндоваскулярная хирургия в коррекции врожденных пороков сердца
- Осложнения и их профилактика при рентгеноэндоваскулярных вмешательствах
- Трансплантация сердца, печени, почек

- Редкая форма атриовентрикулярной коммуникации: описание клинического случая успешной радикальной коррекции у 26-летней женщины и обсуждение данных литературы
- Структура врожденных пороков сердца по г. Бишкек
- Особенности хирургического лечения неспецифического аортоартериита аорто-подвздошной локализации
- Профилактика осложнений после радикальных и условно-радикальных операций на печени
- Профилактика осложнений при резекции печени у больных эхинококкозом
- Состояние печеночной гемодинамики при экспериментальном моделировании цирроза печени и портальной гипертензии у крыс
- Улучшение результатов хирургического лечения желчекаменной болезни
- Ретроспективный анализ результатов хирургического лечения заболеваний билиарной системы
- Ішпердеішілік қуық күмбезінің бөлек, әрі толық жарылуы, оның 10-күндік зәр перитонитімен асқынуы (хирургиялық тәжірибеден)
- Профилактика воспалительных осложнений при деструктивных холециститах
- Ургентті хирургиядағы релапаротомиялардың себептері
- Қазақстан Республикасындағы донорлық бүйрек трансплантациясы
- Оптимизация объема лимфодиссекции в хирургическом лечении рака желудка
- An aboral pouch reconstruction after gastrectomy
- Осложненный рак тонкой кишки
- Особенности клинического течения и факторы, влияющие на хирургическое лечение субдуральной гематомы при изолированной черепно-мозговой травме
- Факторы риска, влияющие на смертность больных с тяжелой изолированной черепно-мозговой травмой, лечившихся консервативно

Журнал Национального научного центра хирургии им. А.Н. Сызганова

ISSN 2306-5559 (print)
ISSN 2410-938X (online)

А.Н.Сызғанов
атындағы
ҰЛТТЫҚ
ҒЫЛЫМИ ХИРУРГИЯ
ОРТАЛЫҒЫ

№ 1 (37) 2014

ҚАЗАҚСТАН ХИРУРГИЯСЫНЫҢ ХАБАРШЫСЫ

ВЕСТНИК ХИРУРГИИ КАЗАХСТАНА

BULLETIN OF SURGERY IN KAZAKHSTAN

АЛМАТЫ /ALMATY

№ 1 (37) 2014
Издается с 2005 г.
ISSN 2306-5559 (print)
ISSN 2410-938X (online)

ҚАЗАҚСТАН ХИРУРГИЯСЫНЫҢ ХАБАРШЫСЫ
ВЕСТНИК ХИРУРГИИ КАЗАХСТАНА
BULLETIN OF SURGERY IN KAZAKHSTAN

әр тоқсанда шығып тұратын А.Н. Сызғанов атындағы Ұлттық ғылыми хирургия орталығының ғылыми-тәжірибелік журналы
ежеквартальный научно-практический журнал Научного центра хирургии им. А.Н. Сызганова
a quarterly scientific-practical journal of the National Scientific Center of Surgery named after A.N. Syzganov

БАС РЕДАКТОР

Арзықұлов Ж.Ә., м.ғ.д.,
профессор, ҚР ҰҒА академигі

БАС РЕДАКТОРДЫҢ ОРЫНБАСАРЫ

Шайқиев Е.У.,
м.ғ.д.

РЕДАКЦИЯ АЛҚАСЫ

Абзалиев К.Б.,
Артықбаев Ж.Т.,
Ахметов Е.А.,
Батырханов М.М.,
Даирбеков О.Д.,
Жураев Ш.Ш.,
Мамедов М.М.,
Миербеков Е.М.,
Пюрова Л.П.,
Сейдалин А.О.,
Сейсембаев М.А.,
Сұлтанов Э.Ш.,
Хвостиков Е.И.,
Шайқиев Е.У.

РЕДАКЦИЯ КЕҢЕСІ

Абдуллаев М.Ш. (Алматы),
Апсатаров Э.А. (Алматы),
Баймақанов Б.Б. (Астана),
Вишневский В.А. (Мәскеу),
Изимбергенов Н.И. (Ақтөбе),
Мусаев Х.Н. (Баку),
Мұхамеджанов И.Х. (Астана),
Лохвицкий С.В. (Қарағанды),
Мамекеев М.М. (Бишкек),
Назыров Ф.Г. (Ташкент),
Поцелуев Д.Д. (Алматы),
Сабыр М.Ш. (Ақтөбе),
Сұлтаналиев Т.А. (Астана),
Телеуов М.К. (Астана),
Черноусов А.Ф. (Мәскеу)

Журнал ҚР ақпарат, мәдениет және спорт Министрлігінде тіркелген.
Тіркеу нөмірі 5564-Ж.
Журналдың иесі – «А.Н. Сызғанов атындағы Ұлттық ғылыми хирургия орталығы» АҚ.

Баспаның мекен-жайы:
050004, Алматы қ., Желтоқсан көш. 62,
тел. 7(727) 2795306
http://jsk.kz, e-mail: info@jsk.kz
Сеитова Г.С.- Материалдарды реттеу.
Аленов Д.С.- Компьютерлік теру.

Әрленім және беттеу:
«*ДАНиЛЕНКО*» ЖК-де дайындалған,
Алматы қ., Чайковский көш. 23-3,
тел. 7(727) 2780172
Таралыма – 500 дана
Жарияланатын мақалалардың мазмұнына авторлар жауапты.
Қазпочта жазылу индексі – 75327

ГЛАВНЫЙ РЕДАКТОР

Арзыкулов Ж.А., д.м.н.,
профессор, академик НАН РК

ЗАМЕСТИТЕЛЬ ГЛАВНОГО РЕДАКТОРА

Шайхиев Е.У.,
д.м.н.

РЕДАКЦИОННАЯ КОЛЛЕГИЯ

Абзалиев К.Б.,
Артыкбаев Ж.Т.,
Ахметов Е.А.,
Батырханов М.М.,
Даирбеков О.Д.,
Жураев Ш.Ш.,
Мамедов М.М.,
Миербеков Е.М.,
Пюрова Л.П.,
Сейдалин А.О.,
Сейсембаев М.А.,
Султанов Э.Ш.,
Хвостиков Е.И.,
Шайхиев Е.У.

РЕДАКЦИОННЫЙ СОВЕТ

Абдуллаев М.Ш. (Алматы),
Апсатаров Э.А. (Алматы),
Баймаханов Б.Б. (Астана),
Вишневский В.А. (Москва),
Изимбергенов Н.И. (Актобе),
Мусаев Х.Н. (Баку),
Мухамеджанов И.Х. (Астана),
Лохвицкий С.В. (Караганда),
Мамекеев М.М. (Бишкек),
Назыров Ф.Г. (Ташкент),
Поцелуев Д.Д. (Алматы),
Сабыр М.Ш. (Актобе),
Султаналиев Т.А. (Астана),
Телеуов М.К. (Астана),
Черноусов А.Ф. (Москва)

Журнал зарегистрирован в Министерстве информации, культуры и спорта РК.
Регистрационный номер: 5564-Ж.
Владелец журнала - АО «Национальный научный центр хирургии имени А.Н. Сызганова».

Адрес редакции:
050004, г. Алматы, ул. Желтоксан, 62,
тел. 7 (727) 2795306
http://jsk.kz, e-mail: info@jsk.kz
Сеитова Г.С.- Подбор материалов
Аленов Д.С.- Компьютерный набор

Дизайн и верстка:
ИП «*ДАНиЛЕНКО*»,
г. Алматы, ул. Чайковского, 23-3,
тел. 7 (727) 2780172
Тираж – 500 экз.
Ответственность за содержание публикуемых материалов несут авторы.
Подписной индекс КАЗПОЧТЫ – 75327

EDITOR IN CHIEF

Arzykulov Zh.A., dr. med.,
prof., academician of NAS RK

DEPUTY CHIEF EDITOR

Shaikhiev E.U.,
dr. med.

EDITORIAL BOARD

AbzalievK.B.,
ArtykbayevZh.T.,
AkhmetovE.A.,
BatyrhanovM.M.,
DairbekovO.D.,
ZhuraevSh.Sh.,
MamedovM.M.,
MierbekovE.M.,
PyurovaL.P.,
SeidalinA.O.,
SeisembayevM.A.,
SultanovE.Sh.,
Khvostikov E.I.,
Shaikhiev E.U.

EDITORIAL COUNCIL

AbdullayevM.Sh. (Almaty),
Apsatarov E.A. (Almaty),
Baimakhanov B.B. (Astana),
Vishnevsky V.A. (Moscow),
Izimbergenov N.I. (Aktobe),
MusayevKh.N. (Baku),
Mukhamedzhanov I. Kh. (Astana),
Lokhvitsky S.V. (Karaganda),
Mamekeev M.M. (Bishkek),
Nazyrov F.G. (Tashkent),
Potseluyev D.D. (Almaty),
SabyrM.Sh. (Aktobe),
Sultanaliev T.A. (Astana),
Teleuov M.K. (Astana),
Chernousov A.F. (Moscow)

The journal is registered with the Ministry of Information, Culture and Sports of the Republic of Kazakhstan.
Registration number: 5564-Ж
The owner of the journal - JSC «National scientific center of surgery named after A.N. Syzganov»
Editorial address:
62, Zheltoksan street, Almaty, 050004
tel. 7 (727) 2795306
http://jsk.kz, e-mail: info@jsk.kz
Seitova G.S.-Selection of materials
Alenov D.S.- Computer typesetting

Design and lead out:
«*ДАНиЛЕНКО*» SP,
23, Tchaikovsky street, apt.3, Almaty,
tel. 7 (727) 2780172
Edition – 500 copies.
The authors are responsible for the content of published materials.
Subscript index of KAZPOST – 75327

МАЗМҰНЫ

ХИРУРГИЯ

Амбарцумян Г.А.
Асқазан обырын хирургиялық емдеудегі лимфадиссекциялау көлемін оңтайландыру 5

Амбарцумян Г.А.
Асқазанды резекциялаудан кейін бүйірқалтаның аборальды қалпына келтіру. 11

Жанталинова Н.А., Абуов С.М., Қадырбаев Р.В., Ауелов Н.У., Ибекенов О.Т., Молдағалиев Қ.Қ.
Ургентті хирургиядағы релапаротомиялардың себептері 15

Иманғазинов С.Б., Ардабаев Н.К., Қайырханов Е.К., Қазанғапов Р.С.
Аш ішегінің асқынған рагы 19

Сағатов І.Е., Абзалиев К.Б., Досмаилов Н.С., Тайманұлы О., Оңғарбаев К.О., Байжан Г.Н., Айдинова Г.К.
Атриовентрикулярлық коммуникацияның сирек түрі: әдебиет мағлұматтарын талқылау және 26 жастағы жас әйелдің табысты радикалды коррекциялаудың клиникалық жағдайын сипаттау. 22

Юсиф-заде К.Р.
Өт- тас ауруын хирургиялық емдеу нәтижелерін жақсарту 28

Юсиф-заде К.Р.
Билиарды жүйесінің ауруларын хирургиялық емдеу нәтижелерінің ретроспективтік талдауы 33

ДИАГНОСТИКА

Ибрашева А., Қалижанова Г.У., Әбілмажинов К.Ю.
Емделушілердің жуан ішегін зерттеуге дайындық әдісі 38

УАҚИҒАЛАР ТӘЖІРИБЕДЕН

Авасов Б.А.
Бауырға түбегейлі және шартты түрде түбегейлі операциялардан кейінгі асқынулардың профилактикасы 42

Авасов Б.А.
Эхинококкозға шалдыққан аурулардың бауырын резекциялау кезіндегі асқынулардың профилактикасы 45

СОДЕРЖАНИЕ

ХИРУРГИЯ

Амбарцумян Г.А.
Оптимизация объема лимфодиссекции в хирургическом лечении рака желудка 5

Амбарцумян Г.А.
Аборальное восстановление дивертикула после резекции желудка 11

Жанталинова Н.А., Абуов С.М., Кадырбаев Р.В., Ауелов Н.У., Ибекенов О.Т., Молдагалиев К.К.
Причинные факторы релапаротомий в экстренной хирургии 15

Имангазинов С.Б., Ардабаев Н.К., Каирханов Е.К., Казангапов Р.С.
Осложненный рак тонкой кишки 19

Сагатов И.Е., Абзалиев К.Б., Досмаилов Н.С., Таймануль О., Онгарбаев К.О., Байжан Г.Н., Айдинова Г.К.
Редкая форма атриовентрикулярной коммуникации: описание клинического случая успешной радикальной коррекции у 26-летней женщины и обсуждение данных литературы 22

Юсиф-заде К.Р.
Улучшение результатов хирургического лечения желчекаменной болезни 28

Юсиф-заде К.Р.
Ретроспективный анализ результатов хирургического лечения заболеваний билиарной системы 33

ДИАГНОСТИКА

Ибрашева А., Калижанова Г.У., Абильмажинов К.Ю.
Метод подготовки пациентов к исследованию толстого кишечника 38

СЛУЧАИ ИЗ ПРАКТИКИ

Авасов Б.А.
Профилактика осложнений после радикальных и условно-радикальных операций на печени 42

Авасов Б.А.
Профилактика осложнений при резекции печени у больных эхинококкозом 45

CONTENTS

SURGERY

Hambardzumyan G.A.
Lymphodissection volume optimisation in surgical treatment of gastric cancer 5

Hambardzumyan G.A.
An aboral pouch reconstruction after gastrectomy 11

Zhantalinova N.A., Abuov S.M., Kadyrbaev R.V., Auelov N.U., Ibekenov O.T., Moldagaliev K.K.
Causal factors of relaparotomies in urgent surgery. 15

Imangazinov S.B., Ardabayev N.K., Kairkhanov E.K., Kazangapov R.S.
Complicated cancer of small intestine . . . 19

Sagatov I.Ye., Abzaliev K.B., Dosmailov N.S., Taimanuly O., Ongarbaev K.O., Baizhan G.N., Aidinova G.K.
Rare form of atrioventricular septal defect: the discussion of data of the literature and description of a clinical case of the successful radical correction in 26-aged young woman 22

Yusif-zade K.R.
Improved results of surgical treatment of cholelithiasis 28

Yusif-zade K.R.
Retrospective analysis of surgical treatment of the biliary system diseases 33

DIAGNOSTICS

Ibrasheva A., Kalizhanova G.U., Abilmazhinov K.Yu.
Method of preparation of patients to the study of large intestine 38

CASE STUDIES

Avasov B.A.
Prophylaxis of complications after radical and conditionaly-radical operations on the liver 42

Avasov B.A.
Prophylaxis of complications of liver resection in patients with echinococcosis 45

МАЗМҰНЫ

Байжарқынова А.Б., Хайруллина З.С., Мәмбет Қ.Н., Тайшібаев Қ.Р.
Ішпердеішілік қуық күмбезінің бөлек, әрі толық жарылуы, оның 10-күндік зәр перитонитімен асқынуы (хирургиялық тәжірибеден) 49

Мирзоян А.О., Патрикян Д.А., Егунян М.А.
Оқшауланған бассүйек - ми жарақаты кезінде субдуральды гематоманы хирургиялық емдеуіне ықпалын тигізетін клиникалық ағымының ерекшеліктері мен факторлары 54

Мусаев У., Осмоналиев Э., Токтосунов А.
Деструктивті холецистит кезінде қабыну асқынуларының профилактикасы 59

Шахнабиева С.М.
Бішкек қаласы бойынша туа біткен жүрек ақаулықтарының құрылымы 62

СОДЕРЖАНИЕ

Байжаркинова А.Б., Хайруллина З.С., Мамбет К.Н., Тайшибаев К.Р.
Внешнебрюшинный, полный разрыв купола мочевого пузыря, осложненный 10-дневным мочевым перитонитом 49

Мирзоян А.О., Патрикян Д.А., Егунян М.А.
Особенности клинического течения и факторы, влияющие на хирургическое лечение субдуральной гематомы при изолированной черепно-мозговой травме. 54

Мусаев У., Осмоналиев Э., Токтосунов А.
Профилактика воспалительных осложнений при деструктивных холециститах 59

Шахнабиева С.М.
Структура врожденных пороков сердца по г. Бишкек 62

CONTENTS

Baizharkinova A.B., Khairullina Z.S., Mambet K.N., Taishibayev K.R.
Outer peritoneum, complete break of bladder dome, complicated by 10-day urinary peritonitis 49

Mirzoyan A.O., Patrikyan D.A., Egunyan M.A.
Peculiarities of clinical course and factors influencing the outcomes of surgery isolated traumatic subdural hematoma 54

Musaev U., Osmonaliev E., Toktosunov A.
Prophylaxis of inflammatory complications in destructive cholecystitis. 59

Shahnabieva S.M.
Structure of congenital heart diseases in Bishkek 62

ОПТИМИЗАЦИЯ ОБЪЕМА ЛИМФОДИССЕКЦИИ В ХИРУРГИЧЕСКОМ ЛЕЧЕНИИ РАКА ЖЕЛУДКА

УДК 616.333-006.6-089.87:616.33

Амбарцумян Г.А.
Национальный центр онкологии им. В.А. Фанарджяна, Ереван, Армения

Аннотация

Сравнительная оценка результатов хирургического лечения рака желудка (2000-2007) было сделано в этой работе. Пациенты были разделены на две группы: 1 группа включает 186 операций с D1 лимфатических узлов и 2 группа - 317 операций с D2/3 расширенной лимфодиссекции без панкреатоспленэктомия. Всего было выполнено 503 радикальных операций.

Послеоперационные осложнения наблюдались у 31 пациентов (16,6%) первой группы и у 61 пациентов второй группы (19,2%). Смертность составила 9,1% (17 пациентов) в I группе, и 9,7% (31 пациентов) во II группе . В группе D1 скорость метастазов в лимфатических узлов была 35%, в то время как в группе D2/3 - 51,1% (P 0,0001). Скорость трех-летней выживаемости в D1group - 48,3±3,7, в D2/3 группе - 69,7±2,6 (p = 0,006). 3-летняя заболевание выживаемость была 41,9±3,6 в группе D1 и 64,9 ±2,7 в D2 / 3 группе. 5-летняя выживаемость составила 12,4±2,4 в группе D1 и 32,2±2,6 в D2/3 группе (p <0,05).

Вывод: хирургия рака желудка с расширенной лимфаденэктомией обеспечивает локорегионарный контроль, улучшает краткосрочный общий и выживаемость от заболевания, и 5-летнюю выживаемость без ухудшения прямых послеоперационных результатов лечения.

Ключевые слова
рак желудка, расширенная лимфаденэктомия, выживаемость.

Асқазан обырын хирургиялық емдеудегі лимфадиссекциялау көлемін оңтайландыру

Амбарцумян Г.А.
В.А. Фанарджян атындағы Ұлттық онкология орталығы, Ереван қ., Армения

Аңдатпа

Бұл жұмыста асқазанды хирургиялық емдеу нәтижелерінің салыстырма бағалауы (2000-2007) берілген. Асқазан обырының кеңейтілген лимфаденэктомиясымен хирургиясы локоаймақтық бақылауды қамтамасыз етеді, аурудан қысқа мерзімді жалпы тірі қалуын жақсартады және де тура ота жасағаннан кейін емдеу нәтижелерінің нашарлауысыз 5 жылға дейінгі тірі қалу қабілетін қамтамасыз етеді.

Түйін сөздер
асқазан обыры, кеңейтілген лимфаденэктомия, тірі қалу қабілеттілігі.

Lymphodissection volume optimisation in surgical treatment of gastric cancer

Hambardzumyan G.A.
National Center of Oncology named after V.A. Fanarjyan, Yerevan, Republic of Armenia

Abstract

Comparative assessment of results of surgical treatment of gastric cancer (2000-2007) has been done in this work. Patients were divided in two groups: I group includes 186 surgeries with D1 lymph node dissection and II group - 317 surgeries with D2/3 extended lymph node dissection without pancreatosplenectomy. Totally 503 radical surgeries were performed.

Postoperative complications were observed in 31 patients (16.6 %) of first group and in 61 patients of second group (19.2 %). The mortality was 9,1 % (17 patients) in the I group, and 9.7% (31 patients) in the II group. In D1 group the rate of lymph node metastasis were 35 %, whereas in D2/D3 group - 51.1 % (p≤0.0001). The three-year survival rate in D1group - 48.3±3.7, in D2/3 group - 69.7±2.6 (p=0.006). The 3 years diseases free survival was 41.9±3.6 in D1 group and 64.9±2.7 in D2/3 group. The 5-years survival was 12.4±2.4 in D1 group and 32.2±2.6 in D2/3 group(p<0.05).

Conclusion: Gastric cancer surgery with extended lymphadenectomy provides locoregional control, improves the short term general and diseases-free, and 5-years survival rate without deterioration of direct postoperative results of treatment.

Key words
gastric cancer, extended lymphadenectomy, survival rates.

Проблема совершенствования хирургии рака желудка остается весьма актуальной, поскольку, в отличие от Японии, где более половины вновь зарегистрированных случаев относятся к раннему раку, в нашей стране большинство больных на момент установления диагноза имеют распространенную стадию (Галстян А.М. 2012г).

Хирургической метод является основным в лечении рака желудка. Только хирургическое лечение получают более 76% операбельных пациентов (Давыдов М.И. 2008., Кутуков В.В. 2008). Принципы хирургического лечения рака желудка (РЖ) формируются на основе современных представлений о следующих аспектах этой проблемы: объеме лимфодиссекции при РЖ, эффективности комбинированных операций, в том числе спленэктомии, выборе хирургического доступа и метода реконструкции, роли паллиативных вмешательств, особенностях лечения РЖ у пациентов преклонного возраста.

В мире накоплен большой опыт расширенных (D2) и (D3) лимфодиссекций при злокачественных опухолях желудка. Однозначного мнения относительно лимфодиссекции в объеме D2 нет. Это объясняется тем, что результаты европейских и американских исследований по изучению эффективности D2 не всегда убедительны, при этом критики (Songun I.2010; Стилиди И.С. 2009; Янкин А.В. 2009; Sano T. 2004; Sasako M. 2004) указывают на существенные недостатки в организации исследований и уровне технической подготовки хирургов (при анализе многоцентровых исследований выявлено, что во многих учреждениях выполнялось не более 10–15 операций в год). Несмотря на вышесказанное, большинство авторов рекомендуют лимфодиссекцию D2 (Ахметзянов Ф.Ш., 2010; Sawai K., 1994; Yokota T., 2003; Давыдов М.И., 2001, 2008). Сдерживающими факторами для повсеместного внедрения расширенной лимфодиссекции в качестве стандарта в большой мере служат отсутствие крупных исследований по прямому сравнению результатов D1-и D2-уровней лимфодиссекции, объективные технические сложности операции, малое количество школ и центров подготовки специалистов . Одним из аргументов противников выполнения данной операции является негативное влияние последней на течение послеоперационного периода и увеличение риска интраоперационных осложнений (Sano T .2004; Стилиди И.С., 2009; Adachi Y., 2001). В связи с этим исследование переносимости больными лимфодиссекции D2 продолжает оставаться актуальной проблемой.

Цель исследования – оценить влияние объема лимфодиссекции на результаты лечения больных раком желудка и стадирование заболевания.

Материалом исследования послужил послужили результаты лечения 503 больных раком желудка, которые получали лечение в Национальном центре онкологии им. В.А. Фанарджяна Республики Армения в 1990-2007гг.

Проведен проспективный анализ результатов хирургического лечения больных раком желудка с объемами операций СДРЖ (157) ,ПРЖ (17) и ГЭ (143) с различными типами реконструкций и объемами лимфодиссекции D2 и парааортальной D3 (за период 2000-2007гг. – 317 больных).

Проведена сравнительная оценка полученных данных с ретроспектив ным материалом (1990-2000гг. – 186 больных): результатов хирургического лечения больных раком желудка с аналогичным объемом операций СДРЖ (139) ,ПРЖ (10) и ГЭ (37) с лимфодиссекцией D1. Из исследования исключены пациенты, получившие комбинированное лечение.

Для стадирования рака желудка мы использовали 6-ую редакцию системы TNM Между народного Противоракового Союза (UICC) 2002 года.

Произведена оценка непосредственных, ближайшей 3-х и 5-летней безрецидивной и общей выживаемости.

Статистическая обработка полученного материала произведена с использованием пакета Biostat для Windows и Dos IBM-RC с определением доверительных границ по Стьюденту. Анализ показателей безрецидивной и общей 5-летней выживаемости произведен с применением актуриального расчета моментным методом по Каплан-Мейеру, а оценка достоверности полученной разницы результатов - с применением лонгрангового теста.

Результаты обсуждение

Всего выполнено 317 расширенных D2/D3 операций при раке желудка, результаты которых сравнивали с операциями, сопровождающимися стандартным объемом лимфодиссекции D1 (186 больных). Исследовали 317 препарата желудка с сальником, регионарными лимфатическими узлами и комбинированно резецированными смежными органами, удаленных во время радикальных операций по поводу рака желудка с 2000 по 2007гг. Во время операции и после нее отделялись лимфоузлы от основного препарата и маркировались в соответствии с номенклатурой, предложенной Японским научным обществом по изучению рака желудка.

Регионарное лимфогенное метастазирование рака желудка было изучено у всех 317 боль ных, которым произведена модифицированная лимфодиссекция в объеме D2/3. Исследовались

удаленные препараты желудка с сальниками, регионарными лимфоузлами и комбинированно резецированными смежными органами. Изучалась частота обнаружения метастазов в каждом удаленном лимфоузле, а так же зависимость метастазирования от локализации и других характеристик первичной опухоли.

Опухоли располагались в проксимальной трети желудка у 67 больных, в средней трети – у 90, в дистальной трети – у 160. У всех больных была аденокарцинома желудка различной степени дифференцировки: G1 – 15, G2 –152, G3 –128, G4 –22 случаях.

Ра к был ограничен слизистой оболочкой в 34 случаях, мышечным слоем – в 104, субсерозой – в 96, прорастал серозную оболочку – в 83. У 155 (48.9%) больных не было обнаружено метастазов, от 1 до 3 метастазов были у 44 (13.8%) больных, и более 3 – у 138 (43.5%). Обнаружена явная зависимость частоты возникновения метастазов в лимфоузлы от глубины инвазии опухоли (таблица 1).

При раке, ограниченном слизистой оболочкой, метастазы не были обнаружены ни в одном случае, при поражении мышечного слоя они выявлены у 38.5%, а при поражении серозного покрова – в 71.1% случаев. Наши исследования также подтвердили, что лимфоузлы поражаются метастазами с частотой, зависящей от дифференцировки рака (таблица 2): низкодифференцированный рак метастазирует чаще, чем высокодифференцированный.

Маркировку лимфоузлов производили в соответствии с номенклатурой, предложенной Японским научным обществом по изучению рака желудка (таблица3). Количество удаленных и морфологически изученных лимфатических узлов в группе расширенных операций составляет от 16 до 27. Всего обследовано удаленных 3322 лимфоузла (21.3 лимфоузла на одного больного).

При дистальной локализации рака желудка наиболее характерным оказался «правый» тип лимфометастазирования. Часто поражаются метастазами узлы малой кривизны (№3)- 40.9% и надпривратниковой области (№5) – 46.3%, общей печеночной артерии (№8) 24.5% и левой желудочной артерии (№7) – 23.4%. При исследовании лимфоузлов большой кривизны (№4) обнаружено поражение только лимфоузлов, располагающихся вдоль правой половины (№4s) – 34.2%.

При раке тела желудка чаще поражаются метастазами лимфоузлы малой кривизны (№3) – 44.8%, лимфоузлы большой кривизны (№4) – 26.8% и вдоль левой желудочной артерии (№7) – 22.6%. Также часто содержали метастазы надпилорические лимфоузлы (№5) – 14.6% и правые паракардиальные лимфоузлы (№1) – 15%.

При раке верхней трети желудка наиболее часто поражаются лимфоузлы малой кривизны (№3) – 45.1%, правые паракардиальные (№1) – 38.0%, левые паракардиальные (№2) – 22.0%. Дальнейшее метастазирование проксимального рака проходило вправо: вдоль левой желудочной артерии (№7) – 26.9%, к чревному стволу (№9) – 16.0% и влево в узлы ворот селезенки (№10) –17.4% и селезеночной артерии (№11) – 16.1%.

В группе стандартных операций D1 при морфологическом исследовании вместе с препаратом были изучены только перигастральные лимфоузлы (№1), при этом изучено количество

Глубина инвазии стенки желудка	Кол-во больных	N+	
		абс.	P±m
T1	34	4	11.8±5.5*
T2	104	40	38.5±4.8*
T3	96	59	61.5±4.9*
T4	83	59	71.1±4.9*
Всего	317	162	51.1±2.8*

Таблица 1. Зависимость частоты метастатического поражения лимфоузлов от глубины опухолевой инвазии желудка (D2-3) *95% (t>2 или p<0.05) статистически достоверные показатели.

Аденокарцинома	Кол-во	N+	
		абс.	P±т
G1	15	0	0
G2	152	62	40.8±3.9*
G3	128	82	64.1±4.2*
G4	22	18	81.8±8.2*
Всего	317	162	51.1±2.8*

Таблица 2. Морфологическая характеристика рака желудка *95% (t>2 или p<0.05) статистически достоверные показатели.

Таблица 3. Частота обнаружения метастазов (%) в лимфоузлы при различных локализациях рака желудка

Группы лимфоузлов №	Антральный отдел	Тело желудка	Проксимальный отдел
Пр. паракард. (№1)	6.2	15.0	38.0
Лев. паракард. (№2)	-	3.4	22.0
М. кривизны (№3)	40.9	44.8	45.1
Б. кривизны (№4)	34.2	26.8	14.5
В. препилорич. (№5)	10.5	14.6	6.8
Н. препилорич. (№6)	46.3	2.4	3.0
Лев. желуд.арт. (№7)	23.4	22.6	26.9
Общ. печ. арт. (№8)	24.5	11.0	10.2
Чрев. ствола (№9)	12.8	11.0	16.0
Ворот. селез. (№10)	-	11.9	17.4
Селезен. арт. (№11)	-	6.3	16.1
Гепатодуод.связки(№12)	9.0	1.6	2.5
Парааортальные (№16)	20.0	15.4	28.6

пораженных лимфоузлов без маркировки лимфоколлекторов. Таким образом, в группе стандартных операций не был изучен лимфоколлектор N2. Общая частота метастазирования в группе D1 составила 35%, а в группе D2/3 – 51.1% (разница статистически достоверна p=0.001). На основании этих данных можно сделать вывод, что около 16.1% пациентов мигрируют в группу с большей распространенностью процесса.

Сопоставление частоты метастазирования в зависимости от глубины поражения стенки желудка в обеих группах представлено в таблице 4, из которой видно, что имеется прямая зависимость метастазирования в регионарные лимфоузлы, как от глубины поражения, так и от объема лимфодиссекции.

Таким образом, увеличение частоты лимфогенного метастазирования в группе расширенных операций является следствием более объективной оценки распространенности опухолевого процесса, т.е. более достоверного стадирования. На основании этих данных можно сделать вывод, что расширенная лимфодиссекция D2-3 повышает радикализм вмешательства.

В ближайшем послеоперационном периоде после 186 стандартных операций осложнения возникли у 31 (16.6%) больного, умерло 17 (9.,1%), после 317 расширенных операций осложнения наблюдались у 61(19.2%) с послеоперационной смертностью 31(9.7%) больных (разницы статистически не достоверны).

Таким образом, расширенные операции обеспечивают радикализм хирургического вмешательства, не увеличивают послеоперационную летальность (9.1% и 9.7%, соответственно).

Хирургические осложнения возникли после стандартных операций у 31 (16.6%) с летальностью – у 17 (9.1%) от общего количества операций; хирургические осложнения после расширенных операций возникли у 61(19.2%) с летальностью – у 31 (9.7%) больных, причем основное количество осложнений пришелся на период совершенствования техники расширенных вмешательств (2000-2001гг.). У остальных больных осложнения носили терапевтический, общесоматический характер.

Можно констатировать, что внедрение расширенной лимфодиссекции в практику не сопровождается ростом числа осложнений и летальности.

Ближайшие результаты хирургического лечения изучены у 317 больных раком желудка, которым выполнены радикальные операции в расширенном объеме. Оценивая ближайшие результаты операций, мы провели сравнение показателей трехлетней общей и безрецидивной выживаемости в обеих группах, изучались также показатели выживаемости для каждой стадии.

Три года после расширенных операций прожило 221 (69.7±2.6) больной, а после стандартных операций – 90 (48.3±3.7) (разница статистически достоверна p=0.006). Показатель безрецидивной выживаемости за данный период наблюдения значительно улучшился после расширенных вмешательств (65.9±2.7 (209 больных) при D2/3 и 41.9±3.6 (78 больных) при D1; p=0.001) во всех стадиях заболевания, что также свидетельствует о повышении радикализма и целесообразности выполнения расширенных операций в хирургическом при лечении рака желудка (таблица 4,5).

Частота локорегионального рецидирования после D2/ D3 составила 34.1±2.1 (108 больных), между тем после D1 она составила 58.1±3.6 (108 больных).

При наличии метастазов в лимфоузлах 51.1% расширенные вмешательства улучшили 3-годичную выживаемость больных по сравнению со стандартными операциями на 23% (64.9% и 41.9%, соответственно).

Таблица 4. Зависимость частоты метастатического поражения лимфоузлов от глубины опухолевой инвазии стенки желудка.

Лимфодиссекция	Кол-во больных	N-	N+	Общая трехлетняя выживаемость		Доверительный интервал с достоверностью 95% (t=2)
				абс.	P±т	
D2-3	317	48.9	51.1	221	69.7±2.6*	63.6-74.0
D1	186	64.5	35.5	90	48.3±3.7	40.9-55.7

Таблица 5. Трехлетняя безрецидивная выживаемость (в %) при лимфодиссекции D1 и D2/D3

Лимфодиссекция	Кол-во больных	N-	N+	Общая трехлетняя безрецидивная выживаемость		Доверительный интервал с достоверностью 95% (t=2)
				абс.	P±т	
D2-3	317	48.9	51.1	206	64.9±2.7*	63.6-74.0
D1	186	64.5	35.5	78	41.9±3.6	40.9-55.7

Ближайшие результаты трехлетней общей и безрецидивной выживаемости проанализированы по стадиям заболевания (таблицы 6 и 7). Анализ результатов продемонстрировал, что: при IA и IB стадиях наиболее хорошие результаты получены в группе расширенных операций (IA - 28 (100%) и IB - 74 (100%) больных) по сравнению со стандартным объемом (IA - 10 (90.9%) и IB - 42 (82.3%) больных), хотя разница результатов статистически не достоверна (p=0.8 с поправкой Йейтса z = - 0.228 и p=0.06 с поправкой Йейтса z = 1.841, соответственно). Результаты безрецидивной трехлетней выживаемости также лучше в группе расширенных операций, но при этом статистическая достоверность разницы полученных результатов зафиксирована в IB стадии (p=0.03 с поправкой Йейтса z = 2.136).

При II стадии достоверно лучшие результаты трехлетней общей и безрецидивной выживаемости (p=0.002 с поправкой Йейтса z = 3.085 и p = 0.001 с поправкой Йейтса z = 3.289) отмечены при выполнении расширенных операций 89.5±3.7 (60 больных) и 85.1±4.4 (57 больных), соответственно, по сравнению с выполнением стандартной лимфодиссекции - 42.4±6.4 (25 больных) и 40.7±6.4 (24 больных).

При III стадии более чем двукратное улучшение трехлетней общей и безрецидивной выживаемости отмечено после расширенных операций по сравнению со стандартным объемом операций. Разница результатов достоверна в IIIA стадии (60.8±5.7 (45 больных) и 19.3±5.2 (11 больных), соответственно (p=0.000 с поправкой Йейтса z=4.229) и безрецидивная 51.4±5.8 (38 больных) и 19.3±5.2 (11 больных), соответственно (p=0.000 с поправкой Йейтса z=3.511). В NIB стадии разница результатов общей выживаемости не достоверна (p=0.122 с поправкой Йейтса z=1.546), но при оценке безрецидивной выживаемости разница результатов достоверна p=0.045 с поправкой Йейтса z=2.008).

Данные о безрецидивной выживаемости свидетельствуют, что рецидив заболевания развился у 34.1±2.7 (108) больных в группе расширенных операций и у 58.1±3.6 (108) больных со стандартным объемом операций (p<0.001). По характеру рецидивирования в группе стандартных операций они были локорегионарными (по верхнему и нижнему краю поджелудочной железы, в гепатодуоденальной связке с развитием желтухи), а в группе расширенных операций рецидив представлен в виде дистантных метастазов и диссеминации по брюшине. Показатель

Таблица 6. Трехлетняя выживаемость больных (в %) при D1 и D2/3 лимфодиссекции в зависимости от стадии

Объем лимфодиссекции	Кол-во больных	Стадия заболевания					
		IA	IB	II	IIIA	NIB	IV
D2/3	317	100	100	89.5±3.7	60.8±5.7	24.3±6.7	21.1±7.1
D1	186	100	82.3±5.3	42.4±6.4	19.3±5.2	20.0±18.0	0

Таблица 7. Трехлетняя безрецидивная выживаемость больных (в%) при D2 и D1 лимфодиссекциях в зависимости от стадии

Объем лимфодиссекции	Кол-во больных	Стадия заболевания					
		IA	IB	II	IIIA	NIB	IV
D2/3	317	100	100	85.1±4.4	51.4 5.8	14.6±5.5	9.1±5.0
D1	186	90.9±8.7	82.3±5.3	40.7±6.4	19.3±5.2	0	0

Таблица 8.
5-летняя выживаемость (в %) при лимфодиссекции D2/D3 и D1

Лимфодиссекция	Кол-во больных	N-	N+	Общая 5-летняя выживаемость		Доверительный интервал с достоверностью 95% (t=2)
				абс.	P±m	
D2-3	317	48.9	51.1	102	32.2±2.6	27.0-37.4
D1	186	64.5	35.5	23	12.4±2.4	7.6-17.2

безрецидивной выживаемости за данный период наблюдения значительно улучшился после расширенных вмешательств во всех стадиях заболевания, что также свидетельствует о повышении радикализма и целесообразности выполнения расширенных операций при хирургическом лечении рака желудка.

На нашем материале, в общей группе больных ЛД D2/D3 (32.2±2.6) привела к достоверному улучшению 5-летней выживаемости по сравнению с ЛД D1 (12.4±2.4) (табл.8).

Заключение и выводы

На наш взгляд, тенденция к росту выживаемости обусловлена достижением радикальности оперативного вмешательства путем удаления первичного очага с зонами возможного регионарного лимфогенного метастазирования, более полным локальным контролем в результате расширенных вмешательств и, как следствие, корректное определение истинной распространенности процесса (феномен миграции стадии составил 16.1%). Таким образом, расширенные операции при раке желудка повышают радикализм хирургического вмешательства, обеспечивают точное стадирование заболевания, улучшают показатели 3-летней общей, безрецидивной и 5-летней выживаемости без ухудшения непосредственных результатов лечения.

Литература

1. Ахметзянов Ф. Ш. ,Ахметзянов Ф.Ф. К расширенной лимфодиссекции при операциях по поводу рака желудка. // Материалы Международного конгресса, посвященного 90-летию со дня рождения М.З. Сигала. Казань 24-26 июня 2010г. Том 12, стр.36-39.
2. Галстян А.М., Базикян Г.К. Показатели роста заболеваемости злокачественными заболеваниями населения Армении за 10 лет (2002-2011гг.) // Материалы VII съезда онкологов и радиологов стран СНГ, Астана Республика Казахстан 5-7 сентября 2012г. стр.9-10.
3. Давыдов М.И. Актовая лекция «Современная онкохирургия». М: Издательская группа РОНЦ: 2008; 32 с.
4. Давыдов М.И., Тер-Ованесов М.Д., Абдихакимов А.Н. и др. Рак желудка: что определяет стандарты хирургического лечения // Практическая онкология. 2001. №3. С. 18-24
5. Кутуков В.В., Круглова Т.С., Чернухин А.А. Результаты лечения рака желудка в зависимости от гистологической структуры опухоли. Онкохирургия 2008; 1: 43
6. Стилиди И.С., Неред С.Н. Современные представления об основных принципах хирургического лечения местнораспространенного рака желудка. Практич. Онкология т.10,№ 1-2009.
7. Янкин А.В. Современная хирургия рака желудка. Практическая онкология 2009;1(10): 12–19.
8. Sano T., Sasako M., Yamamoto S., et.al. Gastric cancer surgery morbidity and mortality result from a prospective randomized controlled trial comparing D2 and extended para-aortic lymfadenectomy – Japan Clinical Oncology Group study 9501 // J.Clin.Oncol.-2004.-Vol.22-P.2767-2773.
9. Sasako M., Sano T., Yamamoto S. D2 Lymphadenectomy Alone or with Para-aortic Nodal Dissection for Gastric Cancer. N Engl J Med. 2008; 359(5): 453-462.
10. Songun I., Putter H., Kranenbarg E.M., et al. Surgical treatment of gastric cancer: 15-year follow-up results of the randomised nationwide Dutch D1.D2 trial. Lancet Oncol. 2010; 11(5):439-449.

References

1. Akhmetzyanov F.Sh., Akhmetzyanov F.F. For extended lymph node dissection in surgery for stomach cancer. Proceedings of the International Congress dedicated to the 90th anniversary of M.Z. Segal. Kazan, June 24-26, 2010. Volume 12, p.36-39. (in Russ.).
2. Galstyan A.M., Bazikyan G.K. Growth of malignant diseases of the Armenian population in 10 years (2002-2011). Proceedings of the VII congress of oncologists and radiologists CIS, Astana, Republic of Kazakhstan, September 5-7, 2012. p.9-10. (in Russ.).
3. Davydov M.I. Acts lecture «Modern oncosurgery.» M: Publishing Group RCRC: 2008; 32. (in Russ.).
4. Davydov M.I., Ter-Ovanesov M.D., Abdihakimov A.N. et al. Gastric cancer: what determines the standard surgical treatment. Practical Oncology. 2001. №3. p. 18-24(in Russ.).
5. Kutukov V.V., Kruglova T.S., A.A. Chernukhin The results of treatment of gastric cancer according to histologic tumor structure. Cancer surgery in 2008; 1: 43(in Russ.).
6. Stilidi I.S., Nered S.N. Modern ideas about the basic principles of surgical treatment of locally advanced gastric cancer. Practical. Oncology Vol.10, № 1-2009. (in Russ.).
7. Yankin A.V. Modern surgery for gastric cancer. Practical Oncology 2009; 1 (10): 12-19. (in Russ.).
8. Sano T., Sasako M., Yamamoto S., et.al. Gastric cancer surgery morbidity and mortality result from a prospective randomized controlled trial comparing D2 and extended para-aortic lymfadenectomy – Japan Clinical Oncology Group study 9501. J.Clin.Oncol.-2004.-Vol.22-P.2767-2773.
9. Sasako M., Sano T., Yamamoto S. D2 Lymphadenectomy Alone or with Para-aortic Nodal Dissection for Gastric Cancer. N Engl J Med. 2008; 359(5): 453-462.
10. Songun I., Putter H., Kranenbarg E.M., et al. Surgical treatment of gastric cancer: 15-year follow-up results of the randomised nationwide Dutch D1.D2 trial. Lancet Oncol. 2010; 11(5):439-449.

AN ABORAL POUCH RECONSTRUCTION AFTER GASTRECTOMY

UDC 616.344-007.64-002-07-089.8

Hambardzumyan G.A.
National Center of Oncology named after V.A. Fanarjyan, Yerevan, Republic of Armenia

Abstract

A new method - aboral pouch with preserved duodenal passage – has been introduced for reconstruction after the total gastrectomy. After excising the stomach, preparation of the uncut-Roux loop and construction of end-to-side esophago-jejunostomy, the Roux loop is anastomosed to the duodenal stump side-to-side approximately 40-50 cm distal from the esophago-jejunostomy. Right beneath this second anastomosis the Roux limb is closed with manual purs-stringe suture to provide unidirectional passage through the duodenum. An aboral pouch is constructed by a 15 cm long side-to-side anastomosis between the Roux limb under purs-stringe suture segment and the aboral part of the Y limb. The advantages of both the reservoir constructing and the interposition methods (duodenal passage preserved) are combined with this new form of reconstruction.

Keywords
gastric cancer, gastrectomy, aboral pouch reconstruction

Асқазанды резекциялаудан кейін бүйірқалтаның аборальды қалпына келтіру

Амбарцумян Г.А.
В.А. Фанарджян атындағы Ұлттық онкология орталығы, Ереван қ., Армения

Аңдатпа

Жаңа әдіс – ұлтабарды сақтап қалуымен аборальды қабы –жаппай гастроэктомиядан кейінгі қайта жасау үшін енгізілген. Ұлтабардың құрылу қоймаларының және ажырату әдістерінің артықшылығы (ұлтабар өту жолы сақталып қалады) осындай қайта жасаудың жаңа нысанымен араласып жасалады.

Түйін сөздер
асқазан обыры, асқазан резекциясы, бұрынғы қалпына келтіру бойынша аборальды қабы.

Аборальное восстановление дивертикула после резекции желудка

Амбарцумян Г.А.
Национальный центр онкологии им. В.А. Фанарджяна, Ереван, Армения

Аннотация

Новый метод - аборальный мешок с сохранением двенадцатиперстной кишки - был введен для реконструкции после тотальной гастрэктомии. После иссечения желудка, подготовки несрезанной-Ру петли и проведения терминолатеральной эзофагоеюностомии, Ру-петлю анастомозировали в культю двенадцатиперстной кишки поперечно примерно на 40-50 см дистальнее от эзофагоеюностомии. Прямо под этим вторым анастомозом Ру-петля закрыта с ручным конце-петлевым швом, чтобы обеспечить однонаправленный проход через двенадцатиперстную кишку. Аборальный мешок сделан длинной 15 см анастомоза поперечно между Ру-петлями под конце-петлевым сегментом шва и аборальной части Y конечности. Преимущества обоих резервуаров построения и методов разъединения (двенадцатиперстный проход сохраняется) сочетаются с этой новой формой реконструкции.

Ключевые слова:
рак желудка, резекция желудка, аборальный мешок восстановления.

Introduction

Gastrectomy is the most common surgery of gastric cancer. The development of surgical techniques and anesthesiology, application of extended and combined – extended surgeries led to a considerable improvement of direct and long term results of surgical treatment of gastric cancer.

The indications for gastrectomy in upper third gastric cancer are also being extended. Gastrectomy with an extended lymphadenectomy at patients with small-sized tumors (up to 4 cm in maximum measurement) which are localized in the proximal third of the stomach, considerably improves the long term results as compared with proximal resection implemented at the same localization and size(1,5,6). Due to more aggressive surgery of gastric cancer the indices of 5-year survival have improved on all stages (7), thus triggering the surgeons' interest towards the research and development of new types of reconstruction after a gastrectomy from the viewpoint of their physiology and life quality of patients.

The consequences of gastrectomy are considerable and include reflux esophagitis, dumping syndrome, anemia, irregularities in protein, carbohydrate and fat metabolism, malabsorption and maldigestion, etc. Also, gastrectomy initiates numerous disturbances in the physiology of digestion, since many different mechanisms are involved in the process of digestion and absorption of nutrients. Alterations and malfunctions arise in the processes of food grinding and its mixing with digestive enzymes, bile, as well as in digestive enzymes' secretion time. The pouch function of the stomach is being lost, and the motor functions of intestine and bacterial media of the small intestine are being altered (8).

Hence, at present gastrectomy turned into a pathophysiological problem, thus directing the surgeons towards the search of new technical ways, aimed to prevent (through the technical improvements) those numerous disturbances in the patients' organisms which the surgeons will inevitably face during the remote postoperative period.

Over 60 modifications of reconstructive – restorative operations after the gastrectomy are reported at present, and new ones are still under development. The most common types of reconstruction after a gastrectomy are a loop esophagojejunostomy with a Broun enterostomy, esophagoduodenostomy, Roux reconstruction, intestine's interposition, pouch intestine substitutes of the gaster with a passage through duodenum or without it. The number of cases of reflux – esophagitis which are very common for different types of end – loop shunts, decreased after the introduction of Roux reconstruction and application of antireflux techniques in formation of esophagus' stoma. The Roux reconstruction, though most frequently used throughout the world after a gastrectomy, does not satisfy the surgeons from the viewpoint of the following nutrition status of patients. Moreover, in 30% of cases a disturbance in motor function of the reconstructed loop is observed, which is known as Roux – stasis syndrome caused by the disturbance in afferent innervations of Roux loop due to the pacemaker, located in the duodenum. Clinically this appears as a high – level ileus of a functional character. Probably this problem will be solved after a reconstruction of the gastrointestinal tract by an uncut Roux (1995) loop (9), (10).

In recent years many surgeons envision the improvement ways of the functional results of gastrectomies in the extension of indices for creation of pouch (by M. Steinberg's terminology – "drawers") anastomoses, which improve the hormonal, secretory, motor and absorption functions of the entire digective system and supports a faster rehabilitation of patients.

In 1940, G.D. Shoushkov experimentally developed a jejunogastroplastical method in a pouch variant (on the account of "doubling" the intestine graft) with a reduodenization, which most properly matches the requirements of functional surgery. This operation was introduced into the clinical practice only 12 years later (Hant). During the following 5 years, a method similar to jejunogastroplastics, was applied by Hays (1953), Mikkelsen (1954), Gassinski (1955), Popov (1956), Poth (1957) on a vasicular pedicle with some differences related to the way of formation of esophagointestinal anastomosis and location of the intestinal loop.

V.I. Onopriev et al. developed (2004) (3) original but technically very complicated methods of jejunoplastics. An interesting type of aboral reconstruction after a gastrectomy has been reported by Kamlбr K. (2008) (21.)

The current stage of the development of gastric surgery is characterized by active search of jejuna pouch reconstructions after a gastrectomy, which, as compared with Roux reconstruction, are more preferable both in nutrition status and life quality. However, the problem of an ideal reconstruction of the superior part of the gastrointestinal tract still remains unsolved. Discussions are being held on the efficiency of different methods. It should be noted that each new method gives rise to more new questions, thus defining the following tactics for the given group of patients (8 18).

Material and Methods

After a gastrectomy in accordance with the method of aboral pouch reconstruction with provision of food passage through the duodenum, during the period 2001 – 2007 in the Department of Abdominal Oncology of the National Center of Oncology after V. A. Fanarjyan, 40 operations have been implemented in patients with gastric cancer, and their functional results have been assessed.

Basing on the study of modern experience in reconstructive operations after a gastrectomy and assessing their positive and negative features as reported in publications, we optimized and modified the aboral type of reconstruction with reduodenization on a reconstructed and uncut Roux loop.

The theoretical rationale of our suggested reconstruction is that it provides a better mixing of the nutritive hymus with digestive enzymes of the hepatic – pancreatic – duodenal zone, thus stimulating the neurohumoral digestive agents, normalizing the process of digestion and metabolism of fats, proteins and carbohydrates, all this resulting in improvement of digestion status, life quality and psycho-social rehabilitation.

The technique of surgery. After excising the stomach, a frontal colon invaginative esophago-entero-anastomosis is formed by the initial loop of the jejunum (35 – 40 cm). The lumen of the loop is closed with manual purs-stringe suture at 3 – 4 cm aside the esophageal stomy. This section of the loop is sutured to esophagus higher than the sutures of the anastomosis and to the diaphragm, so that the zone of sutures is being closed, and an artificial Hiss angle is created. A jejuno-duodeno-anastomosis is constructed on the end-to-side loop, at 40 – 50 cm distal from the esophago-jejunal anastomosis. Right beneath this second anastomosis the Roux limb is closed with manual purs-stringe suture to provide unidirectional passage through the duodenum. Then the Treitz ligament is dissected, and in its close proximity a jejunal aboral pouch is constructed by a 15 cm long side-to-side anastomosis between the Roux limb under purs-stringe suture segment and the aboral part of the Y limb.

Results

During the contrast X-ray examination of patients operated with the above described methods, the baric mixture enters into the duodenum and follows to the pouch where it is retained for a short period of time and then goes to the jejunal loops. At the reexamination after 30 min., the amount of barium in the pouch is moderate, and its excretion is in portions. In two weeks after the operation, the patients' feces are completely formed. The data of coprological examination after 6 months evidence the normalization of fats, proteins and carbohydrates assimilation processes. Signs of dumping syndrome have been observed at 3 patients (7.5%), and that of a reflux – esophagitis – at 2 patients (5%). The general somatic state is satisfactory.

Conclusion

Thus, the suggested reconstruction provides considerably better conditions for the normalizing impact of natural nutritive stimuli, which are one of the main pacemakers of bile secretion. This decreases the level of violations in the cooperative functioning of the united hepatic – pancreatic – duodenal system, thus ensuring a good functional result and a satisfactory nutrition status, which is confirmed by clinical-laboratory, contrast X-ray and coprological examinations.

References

1. Davydov M.I., Ter-Ovanesov M.D. The current strategy of surgical treatment of gastric cancer. Modern oncology. 2000. №2.18-24. (in Russ.).
2. Zherlov G.K., Koshel A.P., Zykov D.V., et al. Jejunogastroplasty primary method after distal gastrectomy and subtotal gastrectomy for cancer. Questions oncology .1997. №2, pp 218-221. (in Russ.).
3. Onopriev V.I., Uvarov I.B., Samorodskiy A.V., et al. Clinical and functional assessment evaluation jejuno-gastroplasty with end-loop esophageal-intestinal anastomosis. Proceedings of the Congress of the Russian Society of Surgeons gastroennterologov «Physiology and pathology of diseases» (Sochi, November 3-5, 2004.) - Sochi , 2004.p.142-144. (in Russ.).
4. Polyakov M.A. About gastrectomy combined with the formation of an artificial stomach the new method. Herald of surgery.1984. V.132, №3. p.33-36. (in Russ.).
5. Chernousov A.F., Polikarpov S.A. Widen lymphadenectomy in gastric cancer surgery. Moscow. IZDAT.2000. (in Russ.).
6. Chissov V.I., Vashkamadze L.A., Butenko A.V., Stepanov S.O. The complications and mortality after extended operation in gastric cancer. Russian Cancer journal.1999. №2.6-9. (in Russ.).
7. Chissov V.I., Vashkamadze L.A., Butenko A.V. Remote results of treatment of patients with gastric cancer after the combined and expanded operations. Russian Cancer zhurnal.2000. №1.12-15. (in Russ.).
8. Kvashnin Yu.K., Pantsirev Yu.M. Consequences of gastrectomy. «Medicine» Moscow 1967. 257p. (in Russ.).
9. Nguen Tu., BaoLien MD.; Sarr, Michael G.MD.; Kelly, Keith A.MD. Early Clinical Results With the Uncut Roux Reconstruction After Gastrectomy: Limitations of the Stapling Techniqe. Am J Surg 1995,vol.170(3), pp 262-264

10. Noh, Seung-Moo MD. Improvement of the Roux Limb Function Using a New Type of “Uncut Roux” Limb. Am J Surg 2000, vol.180(1),pp 37-40.
11. Horvath O.P., Kalmar K., Cseke L., Poto L., Zambo K. Nutritional and life-quality consequences of aboral pouch construction after total gastrectomy: A randomized, controlled study. Eur J Surg Oncol 2001;27:558-63.
12. Kalmar K., Cseke L., Zambo K., Horvath O.P. Comparison of quality of life and nutritional parameters after total gastrectomy and a new type of pouch construction with simple Roux-en-Y reconstruction: Preliminary results of a prospective, randomized, controlled study. Dig Dis Sci 2001;46:1791-6
13. Liedman B., Hugosson I., Lundell L. Treatment of devastating postgastrectomy symptoms: The potential role of jeju-nal pouch reconstruction. Dig Surg 2001; 18: 218-21.
14. Nakane Y., Michiura T., Inoue K., Iiyama H., Okumura S., Yamamichi K., et al. A randomized clinical trial of pouch reconstruction after total gastrectomy for cancer: Which is the better technique, Roux-en-Y or interposition? Hepatogastroenterology 2001; 48:903-7.
15. Nguen Tu., Bao Lien MD; Sarr, Michael G.MD; Kelly, Keith A.MD. Early Clinical Results With the Uncut Roux Reconstruction After Gastrectomy: Limitations of the Stapling Techniqe. Am J Surg 1995,vol.170(3), pp 262-264
16. Noh, Seung-Moo MD. Improvement of the Roux Limb Function Using a New Type of “Uncut Roux” Limb. Am J Surg 2000, vol.180(1),pp 37-40.
17. Kalmбr K. Searching for the optimal reconstructive methods following total gastrectomy Magy Seb. 2008 Apr;61(2):88-95
18. Gertler R., Rosenberg R., Feith M., Schuster T., Friess H. Pouch vs. no pouch following total gastrectomy: meta-analysis and systematic review. Am J Gastroenterol. 2009 Nov;104(11):2838-51.
19. Kalmбr K., Kбposztбs Z., Varga G., Cseke L., Papp A., Horvбth O.P. Comparing aboral versus oral pouch with preserved duodenal passage after total gastrectomy: does the position of the gastric substitute reservoir count? Gastric Cancer. 2008;11(2):72-80. Epub 2008 Jul 2.
20. Fein M., Fuchs K.H., Thalheimer A., Freys S.M., Heimbucher J., Thiede A. Long-term benefits of Roux-en-Y pouch reconstruction after total gastrectomy: a randomized trial. Ann Surg. 2008 May;247(5):759-65.
21. Katalin Kalmбr, MD, Jyzsef Nйmeth, PhD, Бgoston Kelemen, MD, PhD, and Цrs Рйter Horvбth, MD, PhD, ScD. Postprandial Gastrointestinal Hormone Production Is Different, Depending on the Type of Reconstruction Following Total Gastrectomy. Ann Surg. 2008 Oct;248(4):689; author reply 689-90.

УРГЕНТТІ ХИРУРГИЯДАҒЫ РЕЛАПАРОТОМИЯЛАРДЫҢ СЕБЕПТЕРІ

ӘОЖ 616.381-002.3-06-089.84

Жанталинова Н.А., Абуов С.М., Қадырбаев Р.В., Ауелов Н.У., Ибекенов О.Т., Молдағалиев Қ.Қ.
С.Д. Асфендияров атындағы Қазақ ұлттық медицина университеті,
№ 1 интернатура және резидентура кафедрасы,
Алматы мемлекеттік дәрігерлер білімін жетілдіру институты,
хирургия кафедрасы, Алматы, Қазақстан

Аңдатпа

Медицинаның дамуына, жаңа технологиялардың енгізілуіне қарамастан релапаротомия проблемасының өзектілігі жоғары болып қалуда, әсіресе шұғыл хирургиясында.

Түйін сөздер
релапаротомия, ургентті хирургия, хирургиялық әрекет, ішек жарасы, гипердиагностика.

Причинные факторы релапаротомий в экстренной хирургии

Жанталинова Н.А., Абуов С.М., Кадырбаев Р.В., Ауелов Н.У., Ибекенов О.Т., Молдагалиев К.К.
Казахский национальный медицинский университет им. С.Д. Асфендиярова,
Кафедра интернатуры и резидентуры № 1,
Алматинский государственный институт усовершенствования врачей,
кафедра хирургии, Алматы, Казахстан

Аннотация

Несмотря на развитие медицины, внедрение новых технологий актуальность проблемы релапаротомий остается высокой, особенно в экстренной хирургии. Частота релапаротомий колеблется от 0,5 до 7% общего числа хирургических вмешательств, выполняемых на органах брюшной полости. Летальность после релапаротомии остается высокой и составляет от 23,6 до 71,2%. В представленных наблюдениях основное число релапаротомий были выполнены по требованию, что составило 12 (85,7%), релапаротомии «по программе» – 2 (14,3%). В 4 (28,6%) случаях имело место несостоятельность швов ранее наложенных анастомозов и ушитых язв. Тогда как у 4 (28,6%) пациентов, причиной повторного вмешательства явилось присоединение нового заболевания (перфорация острых язв кишечника у 2, ранняя спаечная кишечная непроходимость у 1). В 2 (14,3%) случаях наблюдалось прогрессирование основной патологии (тромбоза мезентериальных сосудов). В 2 (14,3%) случаях была допущена тактическая ошибка, не правильно выбранный объем операции при первичной операции, 1 (7,1) – эвентерация кишечника без выявленного осложнения в брюшной полости и в 1 (7,1%) была необоснованная релапаротомия ввиду гипердиагностики. Умерло 2 (14,3%), выздоровело – 12 (85,7%) из них в 1 случае сформировался тонкокишечный свищ, который закрылся самостоятельно.

Ключевые слова
релапаротомия, экстренная хирургия, хирургическое вмешательство, язва кишечника, гипердиагностика.

Causal factors of relaparotomies in urgent surgery

Zhantalinova N.A., Abuov S.M., Kadyrbaev R.V., Auelov N.U., Ibekenov O.T., Moldagaliev K.K.
Kazakh national medical university named after S.D. Asfendiyarov,
Almaty State Institute of Advanced Medical Education, Almaty Kazakhstan

Abstract

Despite the development of medicine, introduction of new technologies, the relevance of the relaparotomies's problem remains high, especially in emergency surgery. Relaparotomies frequency ranges from 0.5 to 7% of the total number of surgical procedures performed on the abdominal organs. Mortality after relaparotomii remains high, ranging from 23.6 to 71.2%. In the observations submitted by the main numbers of relaparotomies were performed demandly, which accounted for 12 (85.7%), relaparotomii "by program" - 2 (14.3%). In 4 (28.6%) cases occurred anastomosis suture failure and stitched ulcers. Whereas in 4 (28.6%) patients, the cause of re-intervention was the accession of a new disease (perforation of the intestine in acute ulcers was found in 2 patients, early adhesive intestinal obstruction in 1 patient). In 2 (14.3%) cases, there was progression of the underlying pathology (thrombosis of mesenteric vessels). In 2 (14.3%) cases, was made a tactical error, not correctly selected volume of operations at primary surgery, in 1 case (7.1) - eventeratsiya bowel revealed no complications in the abdomen and in 1 case (7.1%) due to overdiagnosis was unjustifi ed relaparotomy. 2 died (14.3%), recovered - 12 (85.7%), in one of them formed enteric fi stula, which closed own.

Key words
relaparotomy, urgent surgery, surgical intervention, intestinal ulcers, hyperdiagnostics.

Кіріспе

Ауруды анықтаудың заманауи әдістерінің қолданысқа енгізілгеніне, науқасты жүргізу тактикасы мен ем алгоритмдері өңделгеніне қарамастан, операциядан, әсіресе жедел операциядан кейін ерте дамитын іш қуысы асқынуларының қаупі әлі күнгі дейін жоғары деңгейде. Осыған байланысты хирургтың күнделікті тәжірибесіндегі ең күрделі сәттердің бірі – операциядан кейін ерте кезеңде дамыған іш қуысы жағынан асқыну пайда болған жағдайда қайтадан операция жасау туралы шешім қабылдау.

Релапаротомиялардың жиілігі іш қуысы ағзаларына жүргізілген хирургиялық емнің жалпы санынан 0,5-7% құрайды. Релапаротомиядан кейінгі өлім көрсеткішінің деңгейі әлі күнге дейін жоғары болып қалуда және 23,6 - 71,2% арасында ауытқиды [Ахунджанов Б.А. және авт., 1981; Гостищев В.К. және авт., 1989; Стручков В.И. және авт., 1981]. Бұның себебі - дамыған асқынуды уақытылы анықтау қиындықтарымен және моральді-психиологиялық аспектілермен байланысты (Алиев С. А., 1998). Соның нәтижесінде абдоминальді асқынулар салдарынан жасалатын релапаротомиялардың 30-72% кеш және жиі негізсіз жасалады [Ахунджанов Б.А. және авт., 1981; Батян Н.П., 1982; Гостищев В.К. және авт., 1982).

Релапаротомия жасау қажеттігінің себептері көптеген факторларға байланысты: біріншіден операцияға себеп болған аурудың асқынулы ағымды болуы, бірінші аурумен қосарланып басқа бір жедел аурудың пайда болуы, бірінші рет операция жасау барысында симультанды операция жасау мүмкіндігі болмаған соң қоса емделмеген жанасқан аурудың асқынуы, операция барысында жіберілген техникалық және тактикалық қателіктер. Қайта операция жасаудың негізгі көрсеткіштері - іш қуысы жағынан дамыған келесі асқынулар: анастомоздың немесе ойық жараның тігілген жерінің ыдырап кетуіне байланысты немесе асқазан-ішек жолының жіті пайда болған ойық жараларының тесілуі салдарынан жайылмалы немесе шектелген перитониттің дамуы, ерте дамыған ішек жабыспасы салдарынан ішектің түйілуі, іш қуысы ішілік абсцесстердің пайда болуы, эвентерация, ішек жыланкөздері, қан кету. Жоғарыда аталған себептердің ішінде бірінші орында перитонит тұр және де оның үлесіне іш қуысы ағзаларына қайта жасалған операциялардың 46 - 75,1% келеді (Белокуров Ю.Н. және авт., 1989; Гостищев В.К. және авт., 1989).

В. П. Петров және авт. (1994) мәліметтері бойынша асқазанға жасалған операциялардан кейін пайда болатын және релапаротомияны қажет ететін іш қуысы асқынулары кезінде 26,0% жағдайда диагностикалық, тактикалық және техникалық қателіктер жіберілген, тіпті релапаротомия жасау барысының өзінде де. Алайда, қайта операция жасауды қажет ететін асқынулар жіберілген хирургиялық қателіктермен ғана байланысты емес (Миннегалиев М. М., 2000). Релапаротомия жасау қажеттігі тіпті ешбір техникалық мінсіз жасалған операциядан кейін де пайда болуы мүмкін [Гулов М. К., 2004; Кузин Н. М., 2006).

Операциядан кейінгі ерте пайда болған асқынуды уақытылы анықтаудың қиындығы оның клиникалық көрінісінің айқын болмауымен байланысты, өйткені асқыну қарқынды ем жүргізу фонында дамиды. Пайда болған асқынуды уақытылы анықтап, оған уақытылы қайталап операция жасалса ғана ем сәтті болуы мүмкін. Мәселені шешудің бір жолы – клиникалық тәжірибеде жасалған әрбір релапаротомияға мұқият сараптама жүргізу және операциядан кейін ерте пайда болатын асқынулардың алдын алу.

Зерттеу мақсаты – релапаротомияларға сараптама жүргізу нәтижесінде олардың себептерін анықтап алдын алу жолдарын нұсқау.

Материал және әдістер

Біз 2 жыл ішінде жасалған 14 релапаротомияға жанжақты сараптама жүргіздік. Жедел түрде жасалған барлық операциялардың ішіндегі жиілігі 0,7% тең болды. Еркектер саны 9 (64,3%), әйелдер саны - 5 (35,7%). Науқастардың орта жасы - 41 жас. Релапаротомиядан кейінгі орташа төсек-орын күні - 17,5. Ауруханаға келіп түсу мерзімі: ауру басталған соң 12 сағатқа дейін 7 науқас (50,0%), 24 сағатқа дейін – 4 (28,6%) науқас және 72 сағатқа дейін – 3 (21,4%) науқас.

Релапаротомия жасау мерзімі: 1 науқаста 1 тәуліктен кейін, 6 науқаста – 3 тәуліктен соң, 7 науқаста – 4 тәуліктен соң.

Ауруханаға жедел абдоминальді патологиямен 11 (78,6%) науқас жатқызылып, операция жасалды, ал үшеуі (21,4%) іш қуысы ағзаларының жарақатымен келіп түсті. Бірінші операция жасалған соң асқынуларды ерте анықтау мақсатында келесі зерттеу әдістері қосымша қолданылды: іш қуысын УД зерттеу, КТ, ЭФГДС, минилапаротомия.

Зерттеу нәтижелері

Материалды сараптау нәтижесі бойынша, релапаротомияның көбі, яғни 12 (85,7%), талаптарға сәйкес жасалған және 2 (14,3%) релапаротомия «бағдарлама бойынша» жасалған. Аталған 12 жағдайда бірінші операциядан кейін бағдарламалы түрде лапаросанация жасауға

көрсеткіштер болмаған, сондықтанда операция іш қуысына бақылау түтікшесін қалдырып, операция жасау орнын тегістеп тігумен аяқталған. Ал 2 жағдайда бағдарламалы түрде лапаросанация жасау көрсеткіштері – науқастардың медициналық көмекке кеш жүгініп, бірінші операция кезінде ішек арасындағы көптеген абсцесстер мен жайылмалы перитониттің анықталуы. Бұл жағдайда перитониттің себебі жойылса да, іш қуысына бір рет санация жүргізу жеткіліксіз болады.

Қайталап операция жасау себептерін зерттегенде 4 (28,6%) жағдайда анастомоздың және ойық жараның тігілген жерінің ыдырап кетуінің орын алғаны анықталды. Ал 4 (28,6%) науқаста қайта операция жасаудың себебі – жаңа аурудың пайда болуы (2 науқаста ішектің жіті пайда болған ойық жарасы тесілген, 2 науқаста – ерте дамыған ішек жабыспасы салдарынан ішегі түйілген). Тағы 2 (14,3%) жағдайда негізгі патологияның үдеуі байқалған (шажырқай қан тамырларының тромбозы). 2 (14,3%) жағдайда тактикалық қателік жіберіліп, бірінші жасалған операцияның көлемі дұрыс анықталмаған, 1 (7,1) науқаста іш қуысындағы асқынусыз ішек эвентерациясы анықталған және 1 (7,1%) науқаста гипердиагностика салдарынан релапаротомия негізсіз жасалған.

Қайта операция жасауға себеп болған техникалық кемшіліктер тобына ішекке салынған анастомоз тігістерінің ыдырауын, 12-елі ішек пен ащы ішектің ойық жарасы тігісінің ыдырауын, соқыр ішекке салынған тігістің ыдырауын (1 жағдайда орын алды) жатқыздық. Осының салдарынан оң жақ мықын тұсында абсцесс пайда болып, жамбас қуысына қарай тараған.

Екінші топта операциядан кейінгі ерте кезеңде жедел атология (жаңа ауру) дамыған науқастар жинақталды: асқазан мен 12-елі ішектің жіті пайда болған ойық жараларынан консервативті ем әдістерінің жүргізілгеніне қарамастан қайтадан қан кету, ащы ішектің жіті пайда болған ойық жарасының тесілуі, ішек жабыспасы салдарынан ащы ішектің жіті түйілуі. Аталған себептерге байланысты операциядан кейінгі 3 күн ішінде науқастарға жансақтау бөлімінде асқазан-ішек жолының жоғарғы бөліктерінде жіті пайда болған ойық жаралардан қан кетудің алдын алу мақсатында Н2 блокаторларды (фамотидин) тағайындау 2 науқаста нәтиже бермей, қан кету байқалды.

2 жағдайда тактикалық қателік орын алған: асқазанда алып ойық жарасы бар және одан қан кетумен асқынған 1 науқаста операция кезінде ойық жарасы тігіліп қана қойылған. 4 тәуліктен соң тігілген ойық жарадан қайтадан қан кеткен. Пышақпен ішін тесіп өткен жарақат алған 1 науқасқа лапаротомия жасалған, алайда екінші тәуілікте оның бүйрегі жарақаттанғаны анықталды.

1 жағдайда іш қуысындағы асқынусыз ішек эвентерациясы анықталды.

1 жағдайда релапаротомияға кеңейтілген көрсеткіш анықталды, өйткені қолданылған қосымша зерттеу әдістеріне қарамастан, күдік болды, сондықтан қайтадан операция жасау керек деген шешім қабылданды.

Өкпенің жасанды вентиляциясы ұзартылған 3 науқаста операциядан кейінгі асқынуды анықтау ерекше қиындық тудырған. Бұл науқастарда интоксикация белгілері сақталғанмен, айқын клиникалық-зертханалық мәліметтер болмады, ал ультрадыбыспен зерттеу нәтижесі күмәнді сейілтпеді. Сондықтанда минилапаротомия жасалды: операциядан кейінгі жарадан 2-3 тігіс шешіліп, іш қуысында іріңді экссудаттың бар-жоқтығы тінту катетері немесе тупфердің көмегімен тексерілді. Бір жағдайда ащы ішектің тесілгені анықталып, науқасқа релапаротомия жасалды. Ал 2 жағдайда іште іріңді экссудаттың болғаны анықталды.

Сарапталып отырған науқастардың ішінде екеуі (14,3%) қайтыс болған, 12 (85,7%) аурудан сауыққан, олардың біреуінің ащы ішегінде жыланкөз түзіліп, ол операциядан кейінгі жараға ашылған, бірақ үрдіс шектеулі болғандықтан, қайтадан операция жасау қажеттілігі болмады да, жыланкөз консервативті ем нәтижесінде 13 тәуліктен соң жабылды.

Релапаротомияның болжам индексін есептеуде қолданылатын критерийлер

Критерий	Балл
Бірінші операцияны жедел көрсеткіштер бойынша жасау	3
Тыныс алу жетіспеушілігі	2
Бүйрек жетіспеушілігі	2
Ішектің парезі (операциядан кейін 72 сағаттан соң)	4
Іштің ауыруы (операциядан кейін48 сағаттан соң)	5
Операция жасалған тұста инфекциялық асқынулардың дамуы	8
Есінен тану	2
Операциядан кейін48 сағаттан соң пайда болған патологиялық симптомдар	6

Релапаротомияның болжам индексіне (РБИ) сәйкес қайта операция жасау жиілігі

РБИ, баллдар	Релапаротомия жиілігі, %
< 10	8,7
11-12	40
13-14	90
> 15	100

Операциядан кейін дамитын перитонитті клиникалық анықтау әрқашан едәуір қиындықтар тудырады, өйткені ол бірінші операция жасаудың себебі болған, әлі де толық жазылмаған бастапқы перитонит фонында дамиды. Аурудың клиникалық белгілері айқын болмайды және жиі жағдайда іш қуысында дамып жатқын апаттың белгілері мардымсыз болады. Алайда, жүргізіліп отырған қарқынды емге қарамастан 3 тәуілік бойы интоксикация белгілерінің сақталуы немесе үдеуі дәрігерді алаңдатуы тиіс. Науқастың жағдайын мұқият бақылау арқасында және аурудың кейбір белгілерін анықтау арқылы ғана операциядан кейінгі асқынудың дамығанына күдіктеніп, кейін оны дәлелдеуге болады. Осыған байланысты клиникалық тәжірибеде перитониты бар науқастардың жағдайының ауырлығын бағалау үшін болжам интегралды межелерді қолдану қажеттігі туындайды. Біз өз тәжірибемізде J.F. Pusajo (1993) бастаған аргентиналық хирургтар ұсынған релапаротомияның болжам индексін (РБИ) қолдандық.

Сараптап отырған 14 релапаротомия жағдайында РБИ төмендегідей болды: 8 (57,1%) науқаста 10 баллға дейін, 2 (14,3%) науқаста - 11-12 балл, 1 (7,1%) науқаста - 13-14 балл және 1 (7,1%) науқаста - 15 баллдан астам. Алынған мәліметтерге сәйкес, РБИ 10 баллға дейін болған 8 науқаста релапаротомия жиілігі басынан бастап ең төмен деңгейде болуы тиіс. Бірақ, біздің мәліметтерге сәйкес, бұл науқастарға қайта операция жасаудың себептері - жіберілген техникалық және тактикалық кемшіліктер мен іш қуысы ағзаларының қайтадан дамыған жедел патологиясы (жіті дамыған ойық жаралардан қан кету, ішектің түйілуі).

Қорытынды

Сонымен, операциядан кейін ерте дамитын асқынулардың алдын алу, дұрыс таңдалған ем тактикасы, операция көлемі және операцияны мұқият жасау операциядан кейін ерте дамитын асқынулардың қаупін едәуір төмендетеді. Асқыну дамыған жағдайларда оларды уақытылы анықтап, уақытылы релапаротомия жасау ғана емнің сәтті аяқталуына әкеледі. Қиындық тудырған клиникалық жағдайларда және күмәнді жағдайларда релапаротомияны кейінге қалдырмай, бірден жасаған абзал. Клиникалық тәжірибеде перитониты бар науқастарда РБИ кеңінен қолданған жөн. Бұл хирургқа релапаротомия жасау мүмкіндігін болжауға септігін тигізіп қана қоймай, бірінші операция кезіндегі баллдарды есептей отырып, басынан РБИ жоғары науқастарда бағдарламалы лапаросанация жасау қажеттігіне де нұсқайды.

Әдебиет

1. Алиев С.А. Психологические, морально-этические и деонтологические аспекты релапаротомии. Хирургия.-1998.-№ 5-С. 50-53.
2. Ахунджанов Б.А., Девятов В.Я., Ким И.П. и др. Ранняя релапаротомия. Хирургия 1981; 9: 94-97.
3. Батян Н.П. Клинические вопросы релапаротомии. Минск: Высшая школа 1982; 124.
4. Белокуров Ю.Н., Рыбачков В.В., Белокуров С.Ю. и др. Хирургия перитонита. Пленум правления хирургов РСФСР. Омск 1986; 39-40.
5. Гостищев В.К., Сажин В.П., Авдовенко А.Л. и др. Многократные плановые санации брюшной полости при тяжелых послеоперационных внутрибрюшных гнойных осложнениях. В кн.: Актуальные вопросы абдоминальной хирургии. Всероссийский съезд хирургов, 7-й: Тезисы. Л 1989; 32-33.
6. Гулов М.К. Послеоперационные внутрибрюшные кровотечения. Хирургия.-2004.-№ Ю-С. 24-26.
7. Кузин Н.М. Резекция желудка с формированием анастомоза по Ру. Хирургия.-2006.-№ 3 - С. 4-10.
8. Миннегалиев М.М. Хирургическое лечение осложненных постбульбарных язв двенадцатиперстной кишки: автореф. дис. канд. мед. наук. Казанский гос. мед. ун-т. - Казань, 2000.-26 с.
9. Савельев В.С., Гельфанд Б.Р., Филимонова М.И. Перитонит. М.: Литтера, 2006.-208 с

References

1. Aliev S.A. Psychological, ethical and deontological aspects relaparotomy. Hirurgiya.-1998.-№ 5 - p. 50-53. (in Russ.).
2. Ahundzhanov B.A., Dyatlov V.Ya., Kim I.P., et al. Early relaparotomy. Surgery 1981; 9: 94-97. (in Russ.).
3. Batyan N.P. Clinical questions relaparotomy. Minsk Higher School of 1982; 124. (in Russ.).
4. Belokurov Yu.N., Rybachkov V.V., Belokurov S.Yu., et al. Surgery peritonitis. Plenary session of the surgeons of the RSFSR. Omsk 1986; 39-40. (in Russ.).
5. Gostishchev V.K., Sazhin V.P., AL Avdovenko A.L. et al. Multiple planned rehabilitation of the abdominal cavity with severe postoperative intra-purulent complications. In the book .: Topical issues of abdominal surgery. All-Russian Congress of Surgeons, 7: Abstracts. A 1989; 32-33. (in Russ.).
6. Gulov M.K. Postoperative intra-abdominal bleeding. Hirurgiya.-2004.-№ Ju-On. 24-26. (in Russ.).
7. Kuzin N.M. Gastrectomy with anastomosis on Roux. Hirurgiya.-2006.-№ 3 - P. 4-10. (in Russ.).
8. Minnegaliev M.M. Surgical treatment of complicated postbulbarnyh duodenal ulcers: Auto-Ref. Dis. cand. med. Kazan State. Med. Univ. - Kazan, 2000.-26. (in Russ.).
9. Savelyev V.S., Gelfand B.R., Filimonova M.I. Peritonitis. M .: Littera, 2006.-208 p. (in Russ.).

ОСЛОЖНЕННЫЙ РАК ТОНКОЙ КИШКИ

УДК 616.341-006.38

Имангазинов С.Б., Ардабаев Н.К., Каирханов Е.К., Казангапов Р.С.
Павлодарский филиал государственного медицинского университета
г. Семей, г.Павлодар, Казахстан

Аннотация

Статья посвящена редкому случаю рака тонкой кишки в общехирургической практике. Рак тонкой кишки диагностирован во время операции. Выполнена резекция тонкой кишки с формированием анастомоза бок в бок. В удаленном препарате при гистологическом исследовании найдена дифференцированная аденокарцинома.

Ключевые слова:
рак, аденокарцинома, тонкая кишка.

Аш ішегінің асқынған рагы

Иманғазинов С.Б., Ардабаев Н.К., Қайырханов Е.К., Қазанғапов Р.С.
Семей мемлекеттік медициналық университетінің Павлодар филиалы,
Павлодар қ., Қазақстан

Аңдатпа

Мәлімет мақсаты: жалпы хирургиялық тәжірибеде жиі кездесетін жіңішке ішек обырының жағдайына мамандардың назарын аудару. Ота жасау кезінде жіңішке ішек обыры диагнозы анықталды. Бүйір мен бүйір анастомозымен қоса жіңішке ішекке резекция жасалды. Гистологиялық зерттеу кезінде алып тасталған препаратында дифференцияланған аденокарцинома табылды.

Түйін сөздер
ісік, аденокарцинома, жіңішке ішек.

Complicated cancer of small intestine

Imangazinov S.B., Ardabayev N.K., Kairkhanov E.K., Kazangapov R.S.
Pavlodar branch of the Medical University of Semey,
Pavlodar, Kazakhstan

Abstract

The main purpose: Draw attention to a rare case of cancer of the small intestine in overall surgical practice. Small intestine cancer diagnosed during the operation. Resection of small intestine anastomosis with the formation the side by side. In the remote preparation for histological study differentiated adenocarcinoma is found.

Keywords
cancer, adenocarcinoma, small intestine.

Опухоли тонкой кишки встречаются крайне редко и составляют до 0,3% всех онкологических заболеваний и от 2 до 6% всех опухолей органов пищеварения. В 75% случаев они оказываются злокачественными. Из них около 50% составляют аденокарциномы тонкой кишки [1]. Диагностика опухолей тонкой кишки, в том числе рака, является трудной задачей для клиницистов. В большинстве случаев они распознаются во время оперативных вмешательств или диагностической лапароскопии [2]. Отдаленные результаты лечения рака тонкой кишки остаются неудовлетворительными.

Мы располагаем опытом наблюдения за случаем рака тонкой кишки.

Больная Г. , 1947 г.р., поступила в экстренном порядке 24.09.09 года с жалобами на боли в правом подреберье, эпигастрии, тошноту, рвоту «с желчью», слабость.

Из анамнеза выяснено, что болеет в течение 4-5 суток до поступления. Обратилась в поликлинику и была направлена на госпитализацию по экстренным показаниям в хирургическое отделение.

Объективно общее состояние средней степени тяжести. Кожные покровы и видимые слизистые бледно-розовой окраски. В легких везикулярное дыхание, хрипов нет. Тоны сердца приглушены, ритм правильный. Пульс 80 ударов в 1 мин. АД 120/80 мм. рт. ст. Язык влажный, обложен. Живот правильный формы, не вздут, участвует в акте дыхания. При пальпации живот болезнен и напряжен в эпигастрии и в правом подреберье. Печень и селезенка не увеличены. Симптомов раздражения брюшины нет. Перистальтика выслушивается, газы отходят, стул самостоятельный, регулярный, оформленный. Симптом поколачивания поясниц отрицательный с обеих сторон. Мочеиспускание свободное, безболезненное.

Выставлен предварительный диагноз: острый холецистопанкреатит. Дуоденостеноз?

Анализ при поступлении: общий анализ крови (24.09.2009 г.): Hb-138 г/л, эритроциты – 5,24 х 1012/л, лейкоциты- 7,8 х 109/л, СОЭ – 9 мм/ч; общий анализ мочи (24.09.2009г.): цвет желтый., слабо мутный, белок не обнаружен, плоский эпителий – в большом количестве, лейкоциты – в большом количестве. Биохимические анализы крови (24.09.2009 г.): общий белок – 101 г/л, сахар -6,6 ммоль/л, мочевина – 16,3 ммоль/л, креатинин - 0,12 ммоль/л, АлТ – 66 мккат/л, АсТ-66 мккат/л., бил. общий – 10,9 мкмоль/л, прямой - 1,1 мкмоль/л, диастаза – 57 u/1.

При рентгеноскопии желудка и двенадцатиперстной кишки – нарушение дуоденальной проходимости; ультразвуковом исследовании брюшной полости – косвенные признаки дуоденальной непроходимости с расширением желудка; при эзофагогастродуоденоскопии – скользящая грыжа пищеводного отверстия диафрагмы.

Проводилось консервативное лечение без клинического эффекта, сохранились боли в животе и отмечалась повторная неоднократная рвота с желчью, что послужило показанием к оперативному лечению с диагнозом: высокая тонкокишечная непроходимость.

Под эндотрахеальным наркозом произведена срединная лапаротомия (01.10.09 г.). В брюшной полости до 200 мл серозной жидкости. При ревизии брюшной полости выявлено: опухоль тонкой кишки на расстоянии 1 метра от связки Трейца, которая полностью закрывает просвет. Выше опухоли кишка расширена до 7 см, содержит газ и жидкость, ниже препятствия – тонкая кишка спавшаяся. В области брыжейки тонкой кишки определяются увеличенные лимфатические узлы. Обнаружены метастазы опухоли в лимфоузлах сальника размерами 6х4х5 см и в брыжейке слепой кишки диаметром до 1 см. Мобилизована тонкая кишка выше проксимальной границы опухоли на 30 см и ниже ее – на 15 см с легированием сосудов. Оба конца резецированной кишки ушиты двухрядными швами и сформирован межкишечный анастомоз «бок-в-бок» двухрядными швами с предварительной декомпрессией приводящего отдела электроотсосом. Анастомоз проходим. Восстановлена целостность клиновидно резецированной брыжейки тонкой кишки с лимфоузлами. Проведена резекция большого сальника с метастазами и участок брыжейки слепой кишки с метастазами. Печень, желудок, двенадцатиперстная кишка, толстая кишка, матка - без особенностей. В правой подвздошной области установлен расщепленный перчаточный дренаж через дополнительный разрез. Брюшная стенка ушита послойно. Асептическая повязка.

Диагноз после операции: стенозирующая опухоль тонкой кишки, осложненная тонкокишечной непроходимостью, T4M1N1.

Послеоперационный период протекал гладко. Дренаж брюшной полости удален на 5-е сутки. Послеоперационная рана зажила первичным натяжением.

Заключение патолого-гистологического исследования резецированного участка тонкой кишки с опухолью: дифференцированная аденокарцинома.

В удовлетворительном состоянии больная была выписана домой 14.10.2009 года для дальнейшего наблюдения и лечения в онкологическом диспансере. В последующем больная умерла в 2011 году от метастазов рака тонкой кишки.

Таким образом, у больной имело место случай рака тонкой кишки с метастазами. Несмотря на удаление опухоли и видимых метастазов, отдаленный результат лечения оказался неудовлетворительным.

Литература

1. Калганов И.Д., Жученко АЛ., Зароднюк И.В., Маркова Е.В. Неврилеммома тонкой кишки // Российский журнал гатроэнтерологии, гепатологии, колопроктороло гии- 2012.- №2- С.83-86.
2. Овчинников В.А., Абелевич А.И., Володин А.Н. и др. Гастроинтестинальные стормальные опухоли: клинические маски, диагностика и лечение // Хирургия-2009- №7.-С.63-67.

References

1. Kalganov I.D., Zhuchenko A.L., Zarodnyuk I.V., Markova E.V. Neurilemmoma of small intestine. Russian journal of gatroentherology, hepatology, coloproctorology- 2012.- №2- p.83-86. (in Russ.).
2. Ovchinnikov V.A., Abelevich A.I., Volodin A., et al. Gastrointestinal stormal tumors: clinical masks, diagnosis and treatment. Surgery-2009-№7.-p.63-67. (in Russ.).

УДК 616.12-089:616.125.6-007.21

РЕДКАЯ ФОРМА АТРИОВЕНТРИКУЛЯРНОЙ КОММУНИКАЦИИ: ОПИСАНИЕ КЛИНИЧЕСКОГО СЛУЧАЯ УСПЕШНОЙ РАДИКАЛЬНОЙ КОРРЕКЦИИ У 26-ЛЕТНЕЙ ЖЕНЩИНЫ И ОБСУЖДЕНИЕ ДАННЫХ ЛИТЕРАТУРЫ

Сагатов И.Е., Абзалиев К.Б., Досмаилов Н.С., Тайманулы О., Онгарбаев К.О., Байжан Г.Н., Айдинова Г.К.

Национальный научный центр хирургии им. А.Н. Сызганова,
Алматинский государственный институт усовершенствования врачей, Алматы, Казахстан

Ключевые слова
единственное предсердие, атриовентрикулярная коммуникация, радикальная коррекция.

Аннотация

В статье представлен клинический случай успешной радикальной коррекции единственного предсердия в сочетании с патологией митрального клапана, то есть одной из редких форм атриовентрикулярной коммуникации у пациентки 26-и лет.

Атриовентрикулярлық коммуникацияның сирек түрі: әдебиет мағлұматтарын талқылау және 26 жастағы жас әйелдің табысты радикалды коррекциялаудың клиникалық жағдайын сипаттау

Сағатов І.Е., Абзалиев К.Б., Досмаилов Н.С., Тайманұлы О., Оңғарбаев К.О., Байжан Г.Н., Айдинова Г.К.
А.Н. Сызғанов атындағы Ұлттық ғылыми хирургия орталығы,
Алматы мемлекеттік дәрігерлер білімін жетілдіру институты, Алматы, Қазақстан

Түйін сөздер
жалғыз жүрекше, атриовентрикулярлық коммуникация, радикалды коррекция.

Аңдатпа

Мақалада 26 жасар науқастағы атриовентрикулярлық коммуникацияның сирек кездесетін формасы, яғни жалғыз жүрекше мен митральды қақпақшаның қосарланған патологиясын табысты радикалды коррекциялаудың клиникалық жағдайы баяндалған.

Rare form of atrioventricular septal defect: the discussion of data of the literature and description of a clinical case of the successful radical correction in 26-aged young woman

Sagatov I.Ye., Abzaliev K.B., Dosmailov N.S., Taimanuly O., Ongarbaev K.O., Baizhan G.N., Aidinova G.K.
National Scientific Center of Surgery named after A.N. Syzganov,
Almaty State Institute of Advanced Medical Education, Almaty Kazakhstan

Keywords
common atrium, atrioventricular septal defect, radical correction.

Abstract

In this article there has been given a clinical case of the successful radical correction of the common atrium in combination with mitral valve defect that is one of the rare form of atrioventricular septal defect in 26 years old patient.

Введение

Единственное или общее предсердие (анг. single or common atrium) – редкий врожденный порок сердца (ВПС), характеризующийся наличием огромного дефекта, занимающего по площади всю межпредсердную перегородку, и часто сочетающийся с патологией атриовентрикулярных клапанов [3]. По данным литературы, единственное предсердие в изолированном виде встречается крайне редко и может сочетаться с атриовентрикулярной коммуникацией (АВК), частичным и тотальным аномальным дренажем легочных вен, единственным желудочком, добавочной левой верхней полой веной, стенозом легочной артерии, синдромом гетеротаксии, полидактилией и др. [2,3,8,10,11,14,17,20,24,27]. Также имеются данные, свидетельствующие о том, что единственное предсердие является проявлением генетически детерминированного заболевания (синдром Ellis van Creveld) [2]. В качестве примера приводим случай из клинической практики.

Клинический случай

Пациентка О., 26-лет, (история болезни №3755/228) поступила в отделение кардиохирургии Национального научного центра хирургии им. А. Н. Сызганова с жалобами на сниженную толерантность к физическим нагрузкам, одышку при незначительной физической нагрузке, общую слабость.

Anamnesis morbi: ВПС с рождения. Состоит на учете по месту жительства, однако от операции родители категорически отказывались. Госпитализирована в отделение кардиохирургии Национального научного центра хирургии им. А.Н. Сызганова для решения тактики оперативного лечения.

Anamnesis vitae: Росла и развивалась соответственно возрасту. Состоит на «Д» учете у ортопеда по месту жительства по поводу врожденной деформации грудной клетки, кифосколиоза. Вирусный гепатит и туберкулез отрицает. Акушерский анамнез: беременность - 2, роды - 1, 2-ая беременность: аборт по медицинским показаниям. Наследственность и аллергический анамнез не отягощены.

Status praesens: Общее состояние тяжелое за счет ВПС. Нормостенического телосложения, удовлетворительного питания. Сознание ясное. Кожные покровы и видимые слизистые оболочки бледноватые, чистые. Акроцианоз. Положительные симптомы «барабанных палочек» и «часовых стекол». Тургор кожных покровов удовлетворителен. Врожденная деформация грудной клетки, кифосколиоз. Периферические лимфатические узлы не увеличены. Симптом поколачивания отрицательный с обеих сторон. Физиологические отправления в норме.

Результаты обследования, проведенного в клинике, в дооперационном периоде:

В общих анализах крови и мочи выраженных отклонений от нормы не выявлено. Основные биохимические анализы крови в пределах возрастной нормы. Группа крови: O(I) первая, Rh(+) резус положительный.

Микрореакция от 31.10.2013г.: отрицательная. Маркеры вирусного гепатита «В», «С» от 12.10.2013г.: отрицательные. ИФА на ВИЧ-инфекцию от 16.10.2013.: отрицательный. Осмотр ЛОР-врача (13.10.2013): патологии не выявлено.

ЭКГ от 11.10.2013г: Заключение: синусовый ритм с ЧСС-70 в минуту. Горизонтальная позиция. Гипертрофия левого предсердия. Блокада левой ножки почка Гиса. Перегрузка левого предсердия.

ЭхоКГ от 01.11.2013г.: Аортальный клапан не изменен. Митральный клапан: диаметр кольца - 1,3 см, регургитация 0-1 ст. Клапан легочной артерии: диаметр на уровне клапана - 2,3 см, диаметр ствола - 2,5 см, правая легочная артерия - 1,5 см, левая легочная артерия - 1,6 см, систолический градиент – 50 мм.рт.ст., средний градиент – 25 мм.рт.ст. Трехстворчатый клапан: диаметр кольца - 2,9 см. КДО – 43 мл, КСО – 19 мл, УО – 23 мл. ФВ - 55%. Межпредсердная перегородка: верхнего края дефекта нет, нижний край - 0,3 см, передний край - 0,6 см, заднего края нет, край со стороны нижней полой вены - 0,8 см, СДПЖ – 58 мм.рт.ст. Сократимость миокарда левого желудочка снижена. Объем левого желудочка маленький. Верхушку сердца формирует правый желудочек. Заключение: единственное предсердие, умеренный клапанный стеноз легочной артерии.

Сложность операции по шкале Aristotle-score (Basic score) составляло 13,8 балла, т.е. соответствовало 4-му высокому уровню сложности.

Клинический диагноз: Врожденный порок сердца. Неполная форма атриовентрикулярной коммуникации: единственное предсердие, расщепление передней створки митрального клапана. Умеренный стеноз легочной артерии. Легочная гипертензия II ст. НК 2Б.

01.11.2013г. после соответствующей подготовки произведена операция - пластика митрального клапана, септация единственного предсердия заплатой из ПТФЭ с оставлением центральной фенестрации в условиях искусственного кровообращения (ИК), кровяной кардиоплегии (4 раза в корень аорты) и гипотермии. Время ИК составило 134 мин, время ишемии миокарда - 111 мин, температура тела - 35С°.

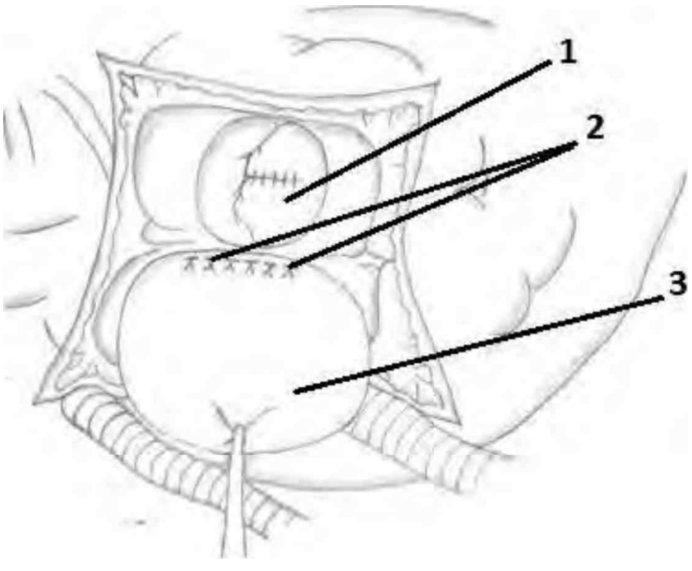

Рис.1. Восстановление анатомической целостности передней створки митрального клапана, септация единственного предсердия: 1 - передняя створка митрального клапана; 2 - П-образные узловые швы на прокладках со стороны фиброзных колец митрального и трикуспидального клапанов; 3 - заплата из ПТФЭ (Gore-Tex®).

Протокол операции. После 4-х кратной обработки операционного поля раствором йодповидона произведена продольная стернотомия. Гемостаз. Вскрыт перикард. Сердце увеличено в размерах за счет правых отделов. Раздельная канюляция аорты и полых вен. Начато ИК. Зажим на аорту. Кровяная кардиоплегия в корень аорты. Вскрыто правое предсердие. Дренирование левых отделов сердца. Визуально определяется большой дефект межпредсердной перегородки без краев, занимающий по площади всю межпредсердную перегородку (единственное или общее предсердие) (рис. 3). При ревизии митрального клапана определяется расщепление его передней створки без вовлечения фиброзного кольца (рис. 1, 4). Шестью узловыми швами (пролен 6/0) выполнена пластика передней створки митрального клапана. Отмечается умеренная гипоплазия левого желудочка. Контрольная гидравлическая проба на митральном клапане показала удовлетворительную замыкательную функцию.

Следующим этапом со стороны фиброзных колец митрального и трикуспидального клапанов наложены шесть П-образных швов на прокладках и далее выполнена пластика непрерывным швом (пролен 4/0), т.е. септация единственного предсердия заплатой из политетрафторэтилена (ПТФЭ, Gore-Tex®) размером 6,0х5,2см. с оставлением центральной фенестрации 6-7 мм (рис. 1, 2, 5). При ревизии ствола легочной артерии: свободно проходит буж №18 при расчетном - 16,2. Гидравлическая проба на трикуспидальном клапане показала удовлетворительную замыкательную функцию. Профилактика воздушной эмболии. Снят зажим с аорты. Левые отделы сердца герметизированы. Сердечная деятельность восстановилась самостоятельно, синусовый ритм. Шов на правое предсердие. Подшиты миокардиальные электроды. После стабилизации

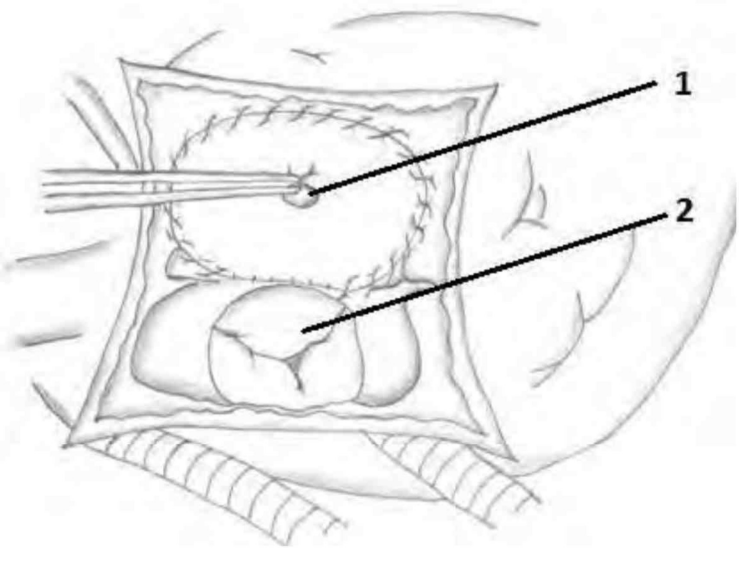

Рис. 2. Заключительный этап септации единственного предсердия: 1–центральная фенестрация на заплате размером 6-7 мм; 2–трехстворчатый клапан.

гемодинамики конец ИК. Деканюляция. Грудная клетка ушита с оставлением дренажей в правой плевральной полости и переднем средостении. Асептическая повязка.

Послеоперационный период протекал соответственно тяжести перенесенной операции. Пациентка экстубирована спустя 11 часов после операции, в ОРИТА находилась в течение 3-х суток. В профильном отделении получала антибактериальное, антиритмическое, антигипертензивное, мочегонное, антикоагулянтное и обезбеливающее лечение.

ЭхоКГ от 04.11.2013 года: Аортальный клапан не изменен. Митральный клапан: регургитация 0-1 ст. Клапан легочной артерии: диаметр ствола - 2,8 см. Трехстворчатый клапан: створки тонкие, движение их разнонаправленное. Аорта не расширена. КДО – 62 мл, КДР-2,7 см, КСО – 16 мл, УО – 46 мл. ФВ - 74%. СДПЖ – 30-35 мм.рт.ст. Сократимость миокарда левого желудочка удовлетворительная. Заключение: ВПС. Единственное предсердие. Состояние после септации и пластики митрального клапана.

Послеоперационная рана заживала первичным натяжением. Контрольные анализы крови компенсированы. На 10-е сутки после операции пациентка в удовлетворительном состоянии была выписана домой.

Дискуссия

Анатомические характеристики порока впервые были описаны Young A.H., Robinson A. в 1907 году [28]. Некоторые авторы приводят случаи сочетания единственного предсердия с другими ВПС, а также пороками развития других органов и систем [2,3,8,10,11,14,17,20,24,27].

На сегодняшний день некоторые авторы абсолютное отсутствие межпредсердной перегородки относят в группу септальных дефектов, другие исследователи, в силу частого сочетания этого порока с патологией атриовентрикулярного клапана, единственное предсердие относят к редким формам атриовентрикулярной коммуникации. Согласно классификации Campbell M, Nissen GAK (1957), данный порок сердца можно отнести к трем группам: первичный ДМПП, неполная форма АВК и полная форма АВК [5]. Rastelli GC и соавт. (1968) в свою очередь отметили следующие особенности данного порока: полное отсутствие межпредсердной перегородки или ее представление в виде небольшого участка ткани в стенке общего предсердия, отсутствие межжелудочковой коммуникации, и сочетание единственного предсердия с пороком митрального клапана [25]. Levy MJ и соавт. (1974) рекомендуют использовать термин «единственное предсердие» при следующих условиях: полное отсутствие межпредсердной перегородки, отсутствие пороков АВ-клапанов и межжелудочковой коммуникации [16], что является понятным и обоснованным.



Рис. 3. Фотоснимок: 1 - разрез стенки правого предсердия; 2 - тотальное отсутствие межпредсердной перегородки, визуализируется стенка левого предсердия.

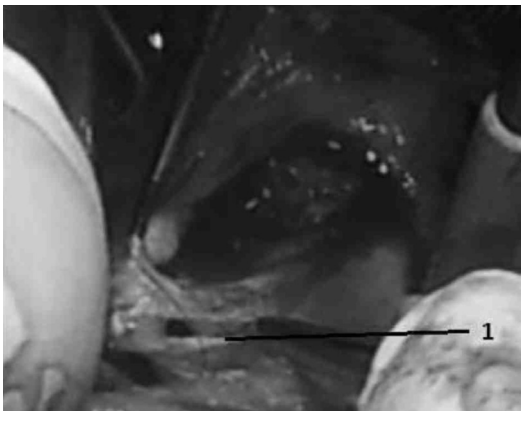

Рис. 4. Фотоснимок: 1 - расщепление передней створки митрального клапана до фиброзного кольца без вовлечения последнего.



Рис. 5. Фотоснимок: заключительный этап септации единственного предсердия. 1 - заплата из ПТФЭ (Gore-Tex®); 2 - П-образные узловые швы на прокладках со стороны фиброзных колец митрального и трикуспидального клапанов; 3 – центральная фенестрация на заплате размером 6-7 мм.

В случаях полного отсутствия межпредсердной перегородки без вовлечения внутрисердечных структур клиническая картина единственного предсердия практически не будет отличаться от большого ДМПП на уровне fossa ovalis. У таких пациентов отмечаются одышка при физической нагрузке, снижение толерантности к физическим нагрузкам и частые инфекционные заболевания верхних дыхательных путей. Окончательный диагноз устанавливается на основании результатов ангиокардиографии.

Хирургическое лечение единственного предсердия зависит от сложности патологии, обусловленной характером и видом сочетанных врожденных пороков со стороны сердца и магистральных сосудов. Так первая в мире успешная коррекция единственного предсердия и дополнительной левой верхней полой вены, открывающейся в левое предсердие, была выполнена в клинике Мейо (США) Rastelli и его коллегами в 1965 году [17].

При хирургическом лечении единственного предсердия необходимо предусматривать риск повреждения проводящей системы сердца, поскольку практически отсутствуют данные, подтверждающие визуальную проекцию расположения АВ-узла при данном пороке. С целью минимизации послеоперационной АВ-блокады у таких пациентов кардиохирургами были предложены различные технические модификации оперативного лечения. Некоторые хирурги для наложения швов выбирали фиброзное кольцо митрального клапана, тогда как другие - стяжки швов помещали на фиброзное кольцо трехстворчатого клапана. Третьи же использовали заплату из аутоперикарда, которую поверхностным обвивным швом вшивали к тканям, расположенным между АВ-клапанами. [12]. В нашем случае для лучшей фиксации заплаты мы использовали П-образные швы на прокладках, которые накладывали со стороны фиброзных колец митрального и трикуспидального клапанов (рис. 1, 5).

По данным литературы, для септации единственного предсердия используются различные биологические и синтетические материалы такие, как ксеноперикард, аутоперикард, дакрон, ПТФЭ и др. [1,3,4,7,9,10,14,17,23,24,].

Заключение

В статье мы привели описание клинического случая единственного или общего предсердия, его хирургического лечения и обсудили данные литературы, посвященные этой теме. Данный вид врожденного порока сердца достаточно редко встречается в практике кардиохирурга. Согласно источникам литературы, единственное предсердие часто сочетается с другими ВПС, поэтому хирургическая тактика, в том числе должна быть направлена на полную и адекватную коррекцию с максимальным учетом анатомических особенностей сердца.

Литература

1. Абдувохидов Б.У., Ким А.И., Болтабаев И.И., Рогова Т.В., Ерохина О.В. Методы хирургической коррекции врожденной недостаточности митрального клапана у детей раннего возраста // Научно-практическая конференция РНЦССХ с международным участием «Актуальные вопросы сердечно-сосудистой хирургии и интервенционной кардиологии», мат-ы. – Душанбе, 2013 – С.15.
2. Белозеров Ю.М. Детская кардиология // М. «МЕД-пресс-информ», 2004. – 600с.: ил.
3. Сердечно-сосудистая хирургия, Рук-во, п/ред Бураковского В.И., Бокерия Л.А. // М.Медицина,1989. – 752с.: ил.
4. Сагатов И.Е. Сравнительная оценка результатов различных методов операции Фонтена в хирургическом лечении врожденных пороков сердца // Дис... д.м.н. – М. 2008 – 250 с.
5. Campbell M., Nissen G.A.K. Endocardial cushion defects, common atrioventricular canal and ostium primum. // Br Heart J 1957; 19:403.
6. Edwin F., Gyan B., Tettey M., Aniteye E. Divided left atrium (cortriatriatum) in the setting of common atrium // Ann Thorac Surg. 2012 Aug; 94(2):49-50.
7. Ellis R.H., Kirklin J.W., Swan H.J.C., et al. Diagnosis and surgical treatment of common atrium. // Surgery 1959; 45:160.
8. Ferdman D.J., Brady D., Rosenzweig E.B. Common atrium and pulmonary vascular disease // Pediatr Cardiol. 2011 Jun; 32(5):595-598.
9. Gerbode F. Endocardial cushion defects. // Int Pract in Cardiothorac Surg. Beijing: Science Press, 1985:751.
10. Ghosh P.K., Donnelly R.J., Hamilton D.I., et al. Surgical correction of a case of common atrium with anomalous systemic and pulmonary venous drainage // J Thorac Cardiovasc Surg 1977; 74:604.
11. Gorani D.R., Kamberi L.S., Gorani N.S. Common atrium associated with polydactily and dwarfism in middle age male patient // Med Arh. 2011; 65(3):170-172.
12. Hirai S., Hamanaka Y., Mitsui N., Isaka M., Mizukami T. Surgical Repair of a Common Atrium in an Adult // Ann Thorac Cardiovasc Surg 2003; 2(9):130-133.
13. Jiang H., et al. Clinical analysis on surgical treatment of single atrium // Zhonghua Wai Ke Za Zhi. 2006 Sep 15; 44(18):1229-1231.
14. Krayenbuhl C.U., Lincoln J.C.R. Total anomalous systemic venous connection, common atrium, and partial atrioventricular canal: a case report of successful surgical correction // J Thorac Cardiovasc Surg 1977; 73:686.
15. Lev M. The architecture of the conduction system in congenital heart disease. I common atrioventricular orifice. // AMA Arch Path 1958; 65,1: 74.
16. Levy M.J., Salomon J., Vidne B.A. Correction of single and common atrium, with reference to simplifi ed terminology. // Chest 1974; 66: 444-446.
17. Litwin B.S. Color atlas of congenital heart surgery // Springer Science+Business Media, LLC. 2007: 41-43.
18. Munoz-Armas S., Diaz-Gorrin J.R., Anselmi G., et al: Single atrium, embryologic, anatomic electrocardiographic and other diagnostic features. // Am J Cardio1988;121:639.
19. Nabati M., Bagheri B., Habibi V. Coincidence of congenital agenesis of left lung and common atrium: a very rare case // Echocardiography. 2013 May; 30(5):132-135.
20. Nabati M., Bagheri B., Habibi V. Coincidence of total anomalous pulmonary venous drainage to the superior vena cava, common atrium, and single ventricle: a very rare condition // Echocardiography. 2013 Apr; 30(4):98-101.
21. Nadas A.S. Pediatric Cardiology (ed 2). Philadelphia, Saunders, 1963:394.
22. Narayan A.R., Mukhopadhyay J. 42 Years old male with

single atrium // JAPI. 2011 Oct; 59:670-671.
23. Solari O.E., Garcia P.D., Polansky B.J., et al. Correction of single and common atrium // El Chest 1974 Oct; 66(4):445.
24. Pediatric cardiac surgery. Third edition. / editor C. Mavrodis, MD // Mosbi 2003:874.
25. Rastelli G.C., Rahimtoola S.H., Ongley P.A., McGoon D.C. Common atrium: anatomy, hemodynamics, and surgery. // J Thorac Cardiovasc Surg 1968; 55: 834–841.
26. Shaker R.M., Johnson A.M. The haemodynamics of common atrium. // Guy's Hosp Rep 1963; 112:166.
27. Surgery for congenital heart defects / editors J. Stark, M. de Leval, V.T. Tsang // John Wiley & Sons Ltd. 2006:728.
28. Young A.H., Robinson A. Some malformation as the human heart // M Chron 1907/ 1908; 47:96.

References

1. Abduvohidov B.U., Kim A.I., Boltabaev I.I., Rogova T.V., Erokhina O.V. Methods of surgical correction of congenital mitral regurgitation in infants. Scientific-practical conference with international participation RNTSSSKH «Actual issues of cardiovascular surgery and interventional cardiology» - Dushanbe, 2013 - P.15. (in Russ.).
2. Belozerov Yu.M. Pediatric cardiology. M. «MED-press-inform», 2004. - 600 p. (in Russ.).
3. Cardiovascular Surgery, Manual. Ed V.I. Burakovsky, Bokeria L.A. M.Meditsina 1989. - 752p. (in Russ.).
4. Sagatov I.E. Comparative evaluation of the results of different methods of Fontan operation in the surgical treatment of congenital heart disease. Dis ... Ph.D. - M 2008 - 250 p. (in Russ.).
5. Campbell M., Nissen G.A.K. Endocardial cushion defects, common atrioventricular canal and ostium primum. // Br Heart J 1957; 19:403.
6. Edwin F., Gyan B., Tettey M., Aniteye E. Divided left atrium (cortriatriatum) in the setting of common atrium // Ann Thorac Surg. 2012 Aug; 94(2):49-50.
7. Ellis R.H., Kirklin J.W., Swan H.J.C., et al. Diagnosis and surgical treatment of common atrium. // Surgery 1959; 45:160.
8. Ferdman D.J., Brady D., Rosenzweig E.B. Common atrium and pulmonary vascular disease // Pediatr Cardiol. 2011 Jun; 32(5):595-598.
9. Gerbode F. Endocardial cushion defects. // Int Pract in Cardiothorac Surg. Beijing: Science Press, 1985:751.
10. Ghosh P.K., Donnelly R.J., Hamilton D.I., et al. Surgical correction of a case of common atrium with anomalous systemic and pulmonary venous drainage // J Thorac Cardiovasc Surg 1977; 74:604.
11. Gorani D.R., Kamberi L.S., Gorani N.S. Common atrium associated with polydactily and dwarfism in middle age male patient // Med Arh. 2011; 65(3):170-172.
12. 12. Hirai S., Hamanaka Y., Mitsui N., Isaka M., Mizukami T. Surgical Repair of a Common Atrium in an Adult // Ann Thorac Cardiovasc Surg 2003; 2(9):130-133.
13. 13. Jiang H., et al. Clinical analysis on surgical treatment of single atrium // Zhonghua Wai Ke Za Zhi. 2006 Sep 15; 44(18):1229-1231.
14. Krayenbuhl C.U., Lincoln J.C.R. Total anomalous systemic venous connection, common atrium, and partial atrioventricular canal: a case report of successful surgical correction // J Thorac Cardiovasc Surg 1977; 73:686.
15. Lev M. The architecture of the conduction system in congenital heart disease. I common atrioventricular orifice. // AMA Arch Path 1958; 65,1: 74.
16. 16. Levy M.J., Salomon J., Vidne B.A. Correction of single and common atrium, with reference to simplifi ed terminology. // Chest 1974; 66: 444-446.
17. Litwin B.S. Color atlas of congenital heart surgery // Springer Science+Business Media, LLC. 2007: 41-43.
18. 18. Munoz-Armas S., Diaz-Gorrin J.R., Anselmi G., et al: Single atrium, embryologic, anatomic electrocardiographic and other diagnostic features. // Am J Cardio1988;121:639.
19. Nabati M., Bagheri B., Habibi V. Coincidence of congenital agenesis of left lung and common atrium: a very rare case // Echocardiography. 2013 May; 30(5):132-135.
20. Nabati M., Bagheri B., Habibi V. Coincidence of total anomalous pulmonary venous drainage to the superior vena cava, common atrium, and single ventricle: a very rare condition // Echocardiography. 2013 Apr; 30(4):98-101.
21. Nadas A.S. Pediatric Cardiology (ed 2). Philadelphia, Saunders, 1963:394.
22. Narayan A.R., Mukhopadhyay J. 42 Years old male with single atrium // JAPI. 2011 Oct; 59:670-671.
23. Solari O.E., Garcia P.D., Polansky B.J., et al. Correction of single and common atrium // El Chest 1974 Oct; 66(4):445.
24. Pediatric cardiac surgery. Third edition. / editor C. Mavrodis, MD // Mosbi 2003:874.
25. Rastelli G.C., Rahimtoola S.H., Ongley P.A., McGoon D.C. Common atrium: anatomy, hemodynamics, and surgery. // J Thorac Cardiovasc Surg 1968; 55: 834–841.
26. Shaker R.M., Johnson A.M. The haemodynamics of common atrium. // Guy's Hosp Rep 1963; 112:166.
27. Surgery for congenital heart defects / editors J. Stark, M. de Leval, V.T. Tsang // John Wiley & Sons Ltd. 2006:728.
28. Young A.H., Robinson A. Some malformation as the human heart // M Chron 1907/ 1908; 47:96.

УДК 616.366-003.7-06:616.36-008.5

УЛУЧШЕНИЕ РЕЗУЛЬТАТОВ ХИРУРГИЧЕСКОГО ЛЕЧЕНИЯ ЖЕЛЧЕКАМЕННОЙ БОЛЕЗНИ

Юсиф-заде К.Р.
Военный госпиталь Государственной пограничной службы Республики Азербайджан

Аннотация

Как после традиционной «открытой» холецистэктомии, так и после использования миниинвазивной лапароскопической технологии в оперативном лечении заболеваний желчного пузыря нередко развивается «постхолецистэктомический синдром», клинический симптомокомплекс которого представлен послеоперационными клиническими проявлениями дисфункций органов желудочно-кишечного тракта, сфинктерного аппарата желчных протоков, расстройств функционального состояния печени и нарушений в ней метаболических процессов. Полученные в процессе анкетирования данные исследований по определению эффективности предложенной медикаментозной поддерживающей терапии в коррекции постхолецистэктомических нарушений в основной и контрольной группах, показали значимое снижение полученных по трем шкалам баллов в более отдаленные сроки наблюдений, в том числе и на завершающей их стадии, при сопоставлении с показателями, характеризующими наличие и степень выраженности синдромов боли, диспепсии и рефлюкса и зарегистрированными через 1 месяц после завершения корригирующей терапии.

Ключевые слова
холецистэктомия, осложнения, качество жизни, опросник, растительный препарат.

Өт- тас ауруын хирургиялық емдеу нәтижелерін жақс

Юсиф-заде К.Р.

Әзербайжан Республикасының Мемлекеттік шекара қызметіннің Әскери госпиталі

Аңдатпа

Қалай да дәстүрлі «ашық» холецистэктомиядан кейін, сондай ақ өтқабының ауруларын жедел түрде емдеудегі азинвазивты лапароскопиялық технологияларды қолданғаннан кейін жиі «постхолецистэктомиялық синдром» дамиды, оның клиникалық симптомокешені асқазан ішек жолы органдарының дисфункциясының, өтшығу жолдарының сфинктерлік аппаратынның, бауырдың функционалдық жағдайының бұзушылықтарымен, бауырдағы метаболиялық үрдістерінің бұзушылықтарымен операциядан кейінгі клиникалық көріністерімен ұсынылған.

Түйін сөздер
холецистэктомия, асқынулар, өмір сүру сапасы, сауалнама алу, өсімдік дәрмегі

Results improvement of surgical treatment of cholelithiasis

Yusif-zade K.R.

Military Hospital, the State Border Service of Azerbaijan Republic, Baku

Abstract

After removal of the gallbladder, regardless of methods of surgical intervention "postcholecystectomical syndrome" develops. Clinical manifestations of disorders of the gastrointestinal tract, hepatobiliary system are its main features. Effectiveness of the proposed means of conservative therapy was determined using a questionnaire survey of patients before and after treatment. Suggested remedies successfully corrected postcholecystectomical violations. These studies found indicators reduction on all scales of life quality questionnaire at all stages. After treatment, the number of patients' complaints of pain, and dyspepsia declined significantly.

Keywords
laparoscopic cholecystectomy, complication, quality of life, questionnaire, plant drugs.

Актуальность

Оперативное лечение заболеваний гепатобилиарной системы и их осложнений, негативно влияющих на процессы пищеварения и снижающих качество жизни оперированных больных, проявляется развитием определенных нарушений в его физическом и психоэмоциональном состоянии (1,5,6,7,8). Вслед за традиционными методами хирургического лечения заболеваний желчного пузыря широкое применение и признание в различных областях практической медицины получила миниинвазивная лапароскопическая технология, позволившая сократить частоту встречаемости серьезных послеоперационных осложнений и сроки госпитализации (2,3,4,9). Эффективное медикаментозное воздействие на расстроенное по причине удаления желчного пузыря и выпадения, таким образом, ее физиологической роли функциональной состояние органов и систем организма, имеющих анатомо-физиологическую общность с билиарной системой, позволяет существенно усилить адаптационные возможности организма в целом в послеоперационный период и таким образом намного улучшить качество жизни пациентов.

Цель исследования – определить эффективность лекарственных средств растительного происхождения в улучшении результатов холецистэктомии.

Материал и методы исследований

Проведен экспертный анализ историй болезней 404 хирургических больных, находившихся на комплексном лечении в военном госпитале пограничных войск с 2006 года по 2012 год по поводу заболеваний билиарной системы. Для достижения поставленной цели, обследуемые 85 госпитализированных пациентов, которым после лапароскопической холецистэктомии с целью коррекции послеоперационных нарушений была прописана дополнительная поддерживающая терапия, в зависимости от средств и методов которой обследуемые были разделены на три клинические группы. Лицам, составившим контрольную группу (25 пациента), назначалась специальная диета; в группу сравнения (30) вошли больные, которым были прописан ингибитор протонной помпы Пантопразол (Pantocid); в третьей основной группе (30) осуществлялось комплексное применение препарата Пантопразол (Pantocid) и растительного препарата «Гастрен». Опросник GSRS (Gastrointestinal Simptom Rating Scale) разработан отделом изучения КЖ в ASTRA Hassle (автор – I. Wiklund, 1998). Была создана и русскоязычная версия опросника GSRS исследователями Межнационального Центра исследования качества жизни (МЦИКЖ, г. Санкт-Петербург) в 1998 г. GSRS состоит из следующих шкал: 1. Абдоминальная боль (1, 4 вопросы). 2. Рефлюкс-синдром (2, 3, 5 вопросы). 3. Диарейный синдром (11, 12, 14 вопросы).4. Диспептический синдром (6, 7, 8, 9 вопросы). 5. Обстипационный синдром (расстройство стула) (10,13, 15 вопросы). Для характеристики состояния здоровья оперированных больных в послеоперационный период по вышеуказанным шкалам осуществлялось тестирование обследуемых по 15 вопросам. Показатели шкал колеблются от 1 до 7. При этом, чем выше полученные значения, выявленные по шкалам, тем ниже качество жизни. Анкетирование оперированных больных проводилось до лечения и через 1,3 и 6 месяцев после начала поддерживающей терапии.

Полученные данные исследования были анализированы методами вариационной статистики для групп, отличающихся качественными признаками. Статистические методы исследования включали методы вариационной статистики (определение средней арифметической величины – M, их средней стандартной ошибки – m, критерия значимости Стьюдента – t). Статистическая обработка результатов выполнялась с использованием стандартных программных пакетов прикладного статистического анализа (Microsoft Excel и Statistica 6.0 для Windows).

Результаты исследований

Общее количество хирургических больных, выбранных для проведения данных научных исследований, составило 404. Возрастные группы были составлены следующим образом: лица старше 60 лет, 51-60 лет, 46-50 лет, 35-45 лет, до 35 лет. При изучении распространенности заболеваний гепатобилиарной системы высокие показатели по частоте поражаемости выявлялись среди женской половины обследуемых, при этом статистический анализ полученных результатов определили тенденцию к снижению уровня исследуемой патологии по годам (табл.1).

Так, если на промежуточном этапе исследований количество больных, поступивших на лечение по поводу оперативного вмешательства на органах гепатобилиарной системы, составляло 109, то к концу наблюдений наблюдалось снижение показателей, которые на завершающем этапе исследований значительно уменьшились и составили по обращаемости всего 52 больных.

По результатам изучения качества жизни пациентов с помощью специализированного опросника GSPS установлено, что у больных после осуществления холецистэктомии с применением лапароскопической технологии оперативного вмешательства, регистрировались достоверно низкие

Таблица 1. Динамика частоты встречаемости заболеваний гепатобилиарной системы

Год	Число больных	В том числе	
		мужчин	женщин
2006	16	4	12
2007	43	6	37
2008	62	12	50
2009	109	35	74
2010	77	20	57
2011	45	8	37
2012	52	12	40
Всего:	404	102	302

по сравнению с нормой показатели практически по всем шкалам исследуемого опросника. У всех групп больных были выявлены достоверно высокие показатели, свидетельствующие об ухудшении послеоперационного состояния пациентов, по доменам «диспепсический синдром» (в среднем 2,3-2,4 балла), «рефлюкс-синдром» при среднем значении 1,5-2,8 балла и «абдоминальная боль» - в среднем 2,3-2,7 балла (табл. 2).

Если принимать во внимание тот факт, что, несмотря на вид оперативного вмешательства, проведение холецистэктомии сопровождается определенными нарушениями в различных органах и тканях панкреатогепатобилиарной системы то учет в этом плане функционального состояния печени, внепеченочных желчных путей, органов желудочно-кишечного тракта, позволяет дифференцированно подходить к выбору послеоперационной поддерживающей терапии с целью лечения и профилактики рецидива «постхолецистэктомического синдрома», нередко развивающегося у больных после удаления желчного пузыря.

Несмотря на минимальную травматизацию и инвазивность лапароскопической холецистэктомии, в послеоперационном периоде, наблюдались определенные нарушения в моторике органов желудочно-кишечного тракта, что не могло не отразиться на показателях качества жизни оперированных больных. При этом проводимые после оперативного вмешательства консервативные лечебно-профилактические мероприятия были направлены в первую очередь на нейтрализацию синдрома нарушенного пищеварения, чего, по мнению исследователей, можно достичь репарацией нарушенных после холецистэктомии метаболических нарушений органов гепатобилиарной системы и своевременной коррекцией послеоперационных нарушений моторики желудочно-кишечного тракта. Для более детализированной оценки всех важных параметров качества жизни после проведенной холецистэктомии на различных послеоперационных этапах был проведен статистический анализ данных, полученных по шкалам специализированного опросника

Таблица 2. Показатели КЖ по данным опроса теста GSRS до и после консервативной терапии

Сроки лечения	Абдоминальная боль			Рефлюкс-синдром			Диспептический синдром		
	1	2	3	1	2	3	1	2	3
До	2,32± 0,15	2,45± 0,13	2,67± 0,19	2,55± 0,12	2,54± 0,11	2,81± 0,17	2,30± 0,13	2,31± 0,10	2,38± 0,12
Через 1 мес.	1,96± 0,09	2,05± 0,08	2,20± 0,10	2,27± 0,07	2,21± 0,06	2,38± 0,08	1,98± 0,09	2,01± 0,08	2,00± 0,08
$P_{до}$<	0,05	0,05	0,05	0,05	0,01	0,05	0,05	0,05	0,05
P^1<		-	-		-	-		-	-
P^2<			-			-			-
Через 3 мес.	1,82± 0,09	1,73± 0,09	1,68± 0,06	2,04± 0,08	1,91± 0,08	1,84± 0,05	1,85± 0,07	1,73± 0,06	1,67± 0,06
P <1мес.	-	0,05	0,001	0,05	0,01	0,001	-	0,01	0,01
P^1<		-	-		-	0,05		-	0,05
P^2<			-			-			-
Через 6 мес.	1,68± 0,08	1,47± 0,06	1,35± 0,04	1,88± 0,08	1,70± 0,04	1,57± 0,05	1,71± 0,06	1,54± 0,04	1,42± 0,04
P <1мес.	0,05	0,001	0,001	0,001	0,001	0,001	0,05	0,001	0,001
P, <3мес.	-	0,05	0,001	-	0,05	0,001	-	0,05	0,001
P^1<		0,05	0,001		0,05	0,001		0,05	0,001
P^2<			-			0,05			0,05

Таблица 3.
Показатели КЖ по данным опроса теста GSRS до и после консервативной терапии

Сроки лечения	Диарейный синдром			Синдром запоров			Шкала суммарного измерения		
	1	2	3	1	2	3	1	2	3
До	1,00± 0,00	1,00± 0,00	1,00± 0,00	1,00± 0,00	1,02± 0,02	1,02± 0,02	1,83± 0,05	1,86± 0,05	1,96± 0,08
Через 1 мес.	1,00± 0,00	1,00± 0,00	1,00± 0,00	1,00± 0,00	1,01± 0,01	1,02± 0,02	1,64± 0,03	1,65± 0,03	1,71± 0,04
$P_{до}$<	-	-	-	-	-	-	0,01	0,01	0,01
P^1<		-	-		-	-		-	-
P^2<			-			-			-
Через 3 мес.	1,00± 0,00	1,00± 0,00	1,00± 0,00	1,00± 0,00	1,00± 0,00	1,01± 0,01	1,54± 0,03	1,48± 0,02	1,44± 0,02
P <1мес.	-	-	-	-	-	-	0,05	0,001	0,001
P^1<		-	-		-	-		-	0,01
P^2<			-			-			-
Через 6 мес.	1,00± 0,00	1,00± 0,00	1,00± 0,00	1,00± 0,00	1,00± 0,00	1,00± 0,00	1,46± 0,02	1,35± 0,02	1,27± 0,02
P < 1мес.	-	-	-	-	-	-	0,001	0,001	0,001
P, < 3мес.	-	-	-	-	-	-	0,05	0,001	0,001
P^1<		-	-		-	-		0,01	0,001
P^2<			-			-			0,01

Примечание: *1 - пациенты, с назначением специальной диеты (п=25); 2- пациенты, с назначением Пантопразол (Pantocid) (п=30); 3- пациенты, с назначением препаратов Пантопразол (Pantocid) и «Га-стрин» (п=30); Р1мес., Р3мес - статистическая достоверность различия показателя относительно срока лечения - 1 месяц и 3 месяца; Р1, Р2 - статистическая достоверность различия показателя относительно, соответственно, 1-ой и 2-ой группы.*

при анкетировании обследуемых больных через 1,3 и 6 месяцев после проведения консервативной терапии на основе лекарственных средств растительного происхождения (табл. 3).

Согласно результатам ретроспективных клинических исследований, на 3 и 6 месяцы после завершения поддерживающей консервативной терапии с применением растительного препарата выявлялся сравнительно более существенный спад в клинических проявлениях негативных последствий оперативного вмешательства по поводу удаления желчного пузыря, и как следствие этого именно в основной группе регистрировалось сравнительно более выраженное снижение значений по шкалам опросника, характеризующих степень развития болевого, диспептического и рефлюксного синдромов. Так на завершающем этапе реабилитационного периода после проведенной корригирующей терапии была отмечена положительная динамика в улучшения качества жизни, при этом наиболее выраженная тенденция в снижении показателей наблюдалась в третьей группе больных, где средние значения по доменам составили: «Абдоминальная боль» - 1,35±0,04 против 1,68±0,08 балла в первой обследуемой группе, «Диспептический синдром» - 1,42±0,04 против 1,71±0,06 балла и «Рефлюкс-синдром» - 1,57±0,05 против 1,88±0,08 балла в первой контрольной группе, соответственно.

Заключение: в развитии определенных постхолецистэктомических осложнений по причине тесной анатомической и функциональной связи с органами гепатобилиарной системы, важная роль отводится частым нарушениям моторики органов желудочно-кишечного тракта и развития на этом фоне синдрома нарушенного пищеварения. В плане травматичности и негативного влияния на моторику органов желудочно-кишечного тракта как традиционной «открытой», так и лапароскопической холецистэктомии возникает необходимость своевременной коррекции вышеуказанных нарушений моторики путем адекватного ведения послеоперационного периода с назначением диетических рекомендаций и этиопатогенетической терапии. Внедрение эффективных методов и средств консервативной реабилитационной терапии на фоне развитии послеоперационных осложнений, вызванных частым развитием определенных морфофункциональных и иммунных расстройств в органах и тканях гепатобилиарной системы и желудочно-кишечного тракта, которые негативно влияют на адаптационные возможности организма хирургических больных непосредственно после удаления желчного пузыря, способствует к значительному улучшению послеоперационного состояния госпитализированных больных и профилактике рецидивов развития так называемого постхолецистэктомического синдрома.

Литература

1. Иванова И.В., Брискин Б.С., Иванов А.Э. Пути оптимизации эндоскопических транспапиллярных методов диагностики и лечения больных с механической желтухой // Медицинская помощь. – 2009. – № 2. – С. 25–29.
2. Старков Ю. Г. Лапароскопические операции с использованием гибких эндоскопов – новая концепция развития малоинвазивной хирургии. // Эндоскоп. хирургия. – 009. – № 1. – С. 201–202.
3. Aprea G. Laparoendoscopic single site versus classic video-laparoscopic cholecystectomy: a randomized prospective study// J. Surg. Res. – 2011. – N 166 (2). – P. 109–112.
4. Carus T. Single-port technique in laparoscopic surgery // Chirurg. – 2010. – N 81. – P. 431–439.
5. Festi D., Dormi A., Capodicasa S. et al. Incidence of gallstone disease in Italy. Results from a multicenter, population, based Italian study (the MICOL project) // World J. Gastroenterol. – 2008. – Vol. 14. – P. 5282 –5289.
6. Finan K.R., Leeth R.R., Whitley B.M. et al. Improvement in gastrointestinal symptoms and quality of life after cholecystectomy // Am. J. Surg. – 2006. – Vol. 192. – P. 196-202.
7. Geiger T.M., Awad Z.T., Burgard M. et al. Prognostic indicators of quality of life after cholecystectomy for biliary dyskinesia // Am. Surg. – 2008. – Vol. 74 (5). – P. 400-404.
8. Grigor'eva I.N., Romanova T.I. Quality of life of patients with cholecystolithiasis in the remote period after cholecystectomy // Eksp. Klin. Gastroenterol. – 2010. – Vol. (9). – P. 38-43.
9. Langwieler T. E., Nimmesgern T., Back M., Singleport access in laparoscopic cholecystectomy// Surg. Endosc.

References

1. Ivanova I.V., Briskin B.S., Ivanov A.E. Ways to optimize transpapillary endoscopic methods of diagnosis and treatment of patients with obstructive jaundice. Medical Assistance. - 2009. - № 2. - p. 25-29. (in Russ.).
2. Starkov G. Laparoscopic surgery using flexible endoscopes - the new concept of minimally invasive surgery. Endoscope. Surgery. - 009. - № 1. - p. 201-202. (in Russ.).
3. Aprea G. Laparoendoscopic single site versus classic video-laparoscopic cholecystectomy: a randomized prospective study// J. Surg. Res. – 2011. – N 166 (2). – P. 109–112.
4. Carus T. Single-port technique in laparoscopic surgery. Chirurg. – 2010. – N 81. – P. 431–439.
5. Festi D., Dormi A., Capodicasa S. et al. Incidence of gallstone disease in Italy. Results from a multicenter, population, based Italian study (the MICOL project). World J. Gastroenterol. – 2008. – Vol. 14. – P. 5282 –5289.
6. Finan K.R., Leeth R.R., Whitley B.M. et al. Improvement in gastrointestinal symptoms and quality of life after cholecystectomy. Am. J. Surg. – 2006. – Vol. 192. – P. 196-202.
7. Geiger T.M., Awad Z.T., Burgard M. et al. Prognostic indicators of quality of life after cholecystectomy for biliary dyskinesia. Am. Surg. – 2008. – Vol. 74 (5). – P. 400-404.
8. Grigor'eva I.N., Romanova T.I. Quality of life of patients with cholecystolithiasis in the remote period after cholecystectomy. Eksp. Klin. Gastroenterol. – 2010. – Vol. (9). – P. 38-43.
9. Langwieler T. E., Nimmesgern T., Back M., Singleport access in laparoscopic cholecystectomy. Surg. Endosc.

РЕТРОСПЕКТИВНЫЙ АНАЛИЗ РЕЗУЛЬТАТОВ ХИРУРГИЧЕСКОГО ЛЕЧЕНИЯ ЗАБОЛЕВАНИЙ БИЛИАРНОЙ СИСТЕМЫ

УДК 616.366-003.7-089.879-053.8

Юсиф-заде К.Р.
Военный госпиталь Государственной пограничной службы Республики Азербайджан, Баку, Азербайджан

Аннотация

При исследовании степени гастроэнтерологических проявлений послеоперационных осложнений хирургического лечения заболеваний билиарной системы до и в определенные сроки после завершения комплексных лечебно-профилактических мероприятий по опросникам SF-36 и GSRS определялось качество жизни оперированных больных всех групп оперированных больных. При этом показатели доменов существенно ухудшились у пациентов контрольной группы, где в качестве методики оперативного вмешательства применялась традиционная холецистэктомия.

Наименьший процент по выявляемости жалоб на интенсивные болевые ощущения и, как результат, более выраженное улучшение качества жизни непосредственно после оперативного вмешательства, объясняется минимальной травматичностью или малой инвазивностью лапароскопической технологии, примененной в основной группе больных. Значительное улучшение качества жизни в более отдаленные сроки реабилитационного периода после холецистэктомии во всех группах оперированных больных независимо от методики оперативного вмешательства объясняется высокой лечебно-профилактической эффективностью применяемого комбинированного растительного препарата.

Ключевые слова:
билиарная система, холецистэктомия, качество жизни.

Билиарды жүйесінің ауруларын хирургиялық емдеу нәтижелерінің ретроспективтік талдауы

Юсиф-заде К.Р.
Әзербайжан Республикасының Мемлекеттік шекара қызметіннің Әскери госпиталі, Баку қ., Әзербайжан

Аңдатпа

Билиардты жүйесінің ауруларын хирургиялық емдеу операциядан кейінгі және алдынғы асқынулардың гастроэнтерологиялық көріністердің деңгейін зерттеу кезінде SF-36 және GSRS сауалнама алу бойынша кешенді емдеу-профилактикалық іс-шараларды аяқтағанна кейінгі белгілі мерзімдерінде ота жасалған аурулардың барлық топтары ота жасалған аурулардың өмір сүру сапасы анықталды. Операция жасалған аурулардың барлық топтарында холецистэктомиядан кейін оңалту бойынша алыстанған мерзімінде өмір сүру сапасының айтарлықтай жақсаруы шұғыл түрде хирургиялық араласу әдісіне байланысты емес құрамбөлік өсімдік дәрмек затының жоғары емдеу-профилактикалық тиімділігімен ерекшеленеді.

Түйін сөздер
билиардты жүйесі, холецистэктомия, өмір сүру сапасы.

Retrospective analysis of surgical treatment of the biliary system diseases

Yusif-zade K.R.
Military Hospital, the State Border Service of Azerbaijan Republic, Baku

Abstract

At examining the degree of gastrointestinal manifestations of postoperative surgical treatment complications of the biliary system diseases before and during certain periods after the completion of comprehensive treatment and preventive measures, quality of life of patients operated on all groups was determined by the SF-36 and GSRS questionnaire. In this domain indicators deteriorated significantly in the control group, where are used traditional cholecystectomy techniques. The lowest percentage of detectability of intense pain complaints and, as a result, greater improvement in quality of life immediately after surgery, explained minimal trauma or less invasive laparoscopic technology applied to the study group. Significant improvement in quality of life in the rehabilitation period after cholecystectomy in all groups of patients operated with the laparoscopic technology and traditional surgery technique of due to the high preventive and curative efficiency of used combination of herbal preparation.

Keywords
biliary system, cholecystectomy, the quality of life.

Актуальность

По данным литературы, освещающей различные аспекты возникновения, развития и эффективности различных методов комплексного лечения заболеваний гепатобилиарной системы, особое внимание заслуживает частота выявления послеоперационных осложнений или так называемого «постхолецистэктомического синдрома», причиной которому могут служить определенные физиологические нарушения в органах и тканях гепатобилиарной системы и желудочно-кишечного тракта, сопровождающие как процесс развития самих исследуемых патологий, так и весь послеоперационный период (2, 3, 4, 5, 7). Проведение своевременных реабилитационных мер с назначением эффективных медикаментозных средств и с целью лечения и профилактики так называемого постхолецистэктомического синдрома, значительно снижает риск развития некоторых послеоперационных осложнений (1). Назначение средств, корригирующих функциональное состояние органов и тканей гепатобилиарной системы и моторику желудочно-кишечного тракта на фоне выпадения роли желчного пузыря после ее удаления, обуславливает достижение раннего купирования клинических признаков послеоперационных осложнений и благоприятных в целом результатов хирургического лечения (8).

Цель исследования – оценить динамику качества жизни больных на фоне постхолецистэктомической консервативной терапии.

Материал и методы

Проведен ретроспективный анализ результатов исследования и лечения 404 больных с заболеваниями билиарной системы, госпитализированных период с 2006 по 2012 гг. в хирургическом отделении военного госпиталя пограничной службы, г. Баку.

Анализ качества жизни пациентов после лапароскопической холецистэктомии, в зависимости от вида проводимых лечебных мероприятий разделенных на две группы, проводился при помощи опросника качества жизни «SF-36 Health Status Survey» [Ware J. E., 1993]. Для наглядности и более детализированной оценке эффективности предложенных схем консервативного и послеоперационного ведения оперированных больных и определения степени выраженности у них гастроэнтерологических проявлений осложнений холецистэктомии в ходе проведения данных научных исследований дополнительно использовался другой специализированный опросник GSRS (Gastrointestinal Simptom Rating Scale), разработанный в ASTRA Hassle (1. Wiklund, 1998).

Госпитализированные 45 больных в зависимости от методики оперативного вмешательства и средств поддерживающей послеоперационной терапии были распределены по двум группам. В группу контроля (1-я группа, n=20) включены больные, оперированные традиционным открытым методом холецистэктомии и получавшие стандартную базисную терапию с применением гепатропного препарата «Ursobil» в качестве поддерживающей терапии; пациенты исследуемой группы (2-я группа, n=25) после лапароскопической холецистэктомии получали медикаментозную гепатотропную терапию с примнением растительного препарата «Hepartea» (семена льна, кукурузные рыльца, трава зверобоя, трава тысячелистника и т.д.).

Анкетирование госпитализированных больных осуществлялось на нескольких послеоперационных этапах: до консервативной терапии, через 1, 3 и 6 месяцев после ее завершения.

Полученные данные исследования были анализированы методами вариационной статистики для групп, отличающихся качественными признаками. Для характеристики группы однородных единиц были определены их средние арифметические величины (M), ее стандартная ошибка (m) и диапазон изменений (min-max). В целях статистической обработки данных был применен непараметрический – критерий U (Уилкоксона-Манна-Уитни) и параметрический – t критерий Стьюдента, как метод оценки различий показателей. Статистическое различие между группами считалось достоверным при значении $p<0,05$.

Статистическая обработка полученных данных проводилась на персональном компьютере с использованием современного программного обес печения - редактора электронных таблиц Microsoft Excel 2007 и пакета прикладных программ Statistics 7.0 (6).

Результаты

Проведен экспертный анализ историй болезней 404 хирургических больных, находившихся на комплексном лечении в военном госпитале пограничных войск с 2006 года по 2012 год по поводу заболеваний желчного пузыря и внепеченочных желчных протоков. Госпитализированные пациенты были распределены по следующим возрастным группам: лица старше 60 лет - 15,3±1,79%, 51-60 лет - 29,2±2,26%, 46-50 лет - 15,1±1,78%, 35-45 лет - 22,8ÿ2,09%, до 35 лет - 17,6±1,89%. Более низкие показатели по частоте выявляемости заболеваний билиарной системы отмечались среди мужчин - 25,2±2,16%, по сравнению с их респондентами женского пола - 74,8±2,16%, По данным клинических, лабораторных и морфологических исследований гангренозная форма холецистита наблюдалась у 0,74±0,43% от общего числа госпитализированных больных; острый флегмонозный

холецистит - 1,5±0,60%; хронический калькулезный холецистит - 75,7±2,13%; обострившийся хронический калькулезный холецистит - 12,4±1,64%; острый калькулезный холецистит - 4,0±0,97%; острый калькулезный холецистит, осложненный механической желтухой и холедохолитиазом - 4,0±0,97%; полип желчного пузыря - 2,2±0,73% и др. Практически у всех обследуемых хирургических больных наблюдалось сочетание как фоновых, так и различных сопутствующих заболеваний (патологии сердечнососудистой, эндокринной и мочеполовой систем). В среднем 21,3±2,04% оперированных больных имели заболевания различных органов и систем, в том числе сердечнососудистые заболевания - 35 (8,7±1,40%), хронические заболевания легких - 34 (17,6%), сахарный диабет - 22 (5,4±1,13%), заболевания мочеполовой системы - 6 (1,5±0,60%) и др. На первом этапе клинических исследований динамика в снижении интенсивности болевых ощущений более выраженной оказалась в основной группе больных, оперированных лапароскопическим методом. Так если средние значения по шкале, характеризующей наличие и степени выраженности болевого синдрома после оперативного вмешательства, в основной группе составляли 45,0±2,29балла, то в группе контроля, показатели по исследуемой шкале оказались значительно выше и определялись в значении 33,4±2,65 балла. Аналогичная картина по результатам, выявленным после завершения холецистэктомиии и до начала консервативной терапии, наблюдалась и по шкалам: «Физическое функционирование» - 55,3±1,97 балла в контрольной группе, против 61,4±1,10 балла у их респондентов, составляющих основную группу. Сравнительно высокие показатели при анализе их по группам регистрировались у больных, перенесших миниивазивную операцию, и по другим шкалам изучаемого опросника: «Ролевое физическое функционирование», «Социальное функционирование». Указанная тенденция наблюдалась и при исследовании доменов, характеризующих психоэмоциональное состояние хирургических больных (табл. 1).

При проведении данных научных исследований определялась эффективность применения медикаментозных средств растительного происхождения, которые практически не вызывают побочных реакций и могут назначаться в терапевтических целях в течении длительного времени. Значимое улучшение в динамике показателей качества жизни обследуемых больных наблюдалось уже на ранних этапах реабилитационного периода после завершения комплексной поддерживающей терапии. В результате анкетирования обследуемых больных на очередном этапе (3 месяца) послеоперационных реабилитационных мероприятий после завершения курса восстановительной терапии регистрирова-

Таблица 1.
Показатели КЖ по данным опросника SF-36 до и после консервативного лечения

Примечание: *1 - пациенты оперированные традиционным методом (п=20);*
2 - пациенты оперированные лапароскопическим способом (п=25);
Р - статистическая достоверность различия показателей между группами.

Сроки лечения	Физический компонент здоровья, PH						Психологический компонент здоровья, MH					
	Ролевое функционирование RP		Интенсивность боли BP		Общее здоровье GH		Жизненная активность VT		Социальное функционирование SF		Ролевое функционирование RE		Психическое здоровье MH	
	1	2	1	2	1	2	1	2	1	2	1	2	1	2
До	55,3± 1,97	61,4± 1,10	25,4± 1,76	57,0± 3,96	33,4± 2,65	45,0± 2,29	44,6± 2,48	52,5± 2,63	33,3± 0,98	37,0± 1,00	32,5± 1,90	38,5± 2,16	40,0± 4,59	46,7± 4,31	52,6±1,62	56,5± 1,41
P<	0,01		0,05		0,05		0,05		0,05		-		-	
Через 1 мес.	57,8± 1,64	62,8± 0,82	48,8± 2,20	59,0±2,84	29,9± 1,63	37,2± 1,88	46,9± 2,20	57,2± 2,46	36,3± 1,35	40,0± 1,29	35,6± 1,88	43,5± 1,46	46,7± 4,47	53,3± 4,31	54,4±1,46	58,4± 1,40
P<	0,01		0,01		0,01		0,01		-		0,01		-		-	
Через 3 мес.	61,8± 1,37	65,6± 0,93	56,3± 2,48	62,0±2,93	45,0± 1,82	55,8± 1,15	58,8± 1,87	65,5± 1,72	42,5± 1,47	46,4± 1,74	43,8± 2,13	58,0± 1,42	53,3± 3,75	57,3± 4,53	59,8±1,25	60,5± 1,25
P<	0,05		-		0,001		0,01		0,01		0,01		-		0,01	
Через 6 мес.	70,3± 1,17	69,6± 1,00	67,5± 4,10	71,0± 2,77	54,8± 2,40	64,6± 1,24	64,5± 1,80	72,0± 1,35	49,5± 1,49	55,8± 1,49	54,4± 2,45	66,0± 1,15	63,3± 4,78	76,0± 3,05	63,2±1,61	65,9± 1,25
P<	-		-		0,001		0,01		0,01		0,001		0,05		-	

Таблица 2.
Показатели КЖ по данным опросника GSRS до и после консервативного лечения

Сроки лечения	Абдоминальная боль		Рефлюкс синдром		Диспептический синдром		Диарейный синдром		Синдром запоров		Шкала суммарного измерения	
	1	2	1	2	1	2	1	2	1	2	1	2
До	3,53 ± 0,28	2,32 ± 0,15	3,30 ± 0,23	2,55 ± 0,12	2,26 ± 0,19	2,30 ± 0,13	1,00 ± 0,00	1,00 ± 0,00	1,10 ± 0,04	1,00± 0,00	2,15 ± 0,11	1,83± 0,05
P<	0,001		0,01						0,05		0,05	
Через 1 мес.	1,85± 0,08 *	1,96 ± 0,09 *	1,55 ± 0,07 *	2,27 ± 0,07 *	1,28 ± 0,05 *	1,98 ± 0,09 *	1,00 ± 0,00	1,00 ± 0,00	1,02 ± 0,02	1,00 ± 0,00	1,30 ± 0,02 *	1,64 ± 0,03 *
P<	-		0,001		0,001						0,001	
Через 3 мес.	1,70 ± 0,06	1,82 ± 0,09	1,48 ± 0,07	2,04 ± 0,08 *	1,23 ± 0,05	1,85 ± 0,07	1,00 ± 0,00	1,00 ± 0,00	1,00 ± 0,00	1,00 ± 0,00	1,25 ± 0,02	1,54 ± 0,03
P<	-		0,001		0,001		-		-		0,001	
Через 6 мес.	1,58 ± 0,08	1,68 ± 0,08	1,42 ± 0,06	1,88 ± 0,08	1,19 ± 0,04	1,71 ± 0,06	1,00 ± 0,00	1,00 ± 0,00	1,00 ± 0,00	1,00 ± 0,00	1,21 ± 0,02	1,46 ± 0,02 *
P<	-		0,001		0,001						0,001	

Примечание: *1 - пациенты оперированные традиционным методом (п=20); 2 - пациенты оперированные лапароскопическим методом (п=25); Р - статистическая достоверность различия показателей между группами; * - статистическая достоверность (р<0,05) различия показателя относительно предыдущего значения.*

лись более высокие по сравнению с предыдущим этапом исследований показатели по все шкалам опросника и улучшение качества жизни в обеих группах пациентов, оперированных как традиционной, так более современной методикой. В основной группе в указанные сроки был выявлен значимый рост показателей по нижеследующим шкалам: «Физическое функционирование» PF - 65,6±0,93 против 62,8±0,82 балла (через 1 месяц), «Ролевое физическое функционирование» RP - 62,0±2,93 против 59,0±2,84 балла и «Социальное функционирование» SF - 58,0±1,42 против 43,5±1,46 балла, соответственно (р<0,05). Согласно результатам статистического анализа полученных данных, более ранняя и выраженная активизация больных наблюдалась также в контрольной группе. При исследовании послеоперационного состояния и степени гастроэнтерологических проявлений послеоперационных осложнений у госпитализированных больных и их анкетировании установлено снижение качества жизни во всех обследуемых группах, при этом выявлялась существенная разница в показателях некоторых доменов, представленных в опроснике GSRS у пациентов, подверженных традиционной «открытой» и лапароскопической холецистэктомии. Так, наиболее выраженная разница в полученных данных наблюдалась по шкале «Абдоминальная боль» (3,53±0,28 балла - после традиционной методики оперативного вмешательства - и после применения лапароскопической технологии - 2,32±0,15 балла, (р<0,001). На начальных этапах исследований непосредственно после завершения хирургического лечения изначально выявлялись сравнительно высокие показатели с по некоторым другим шкалам изучаемого специализированного тест-опросника у пациентов, оперированных традиционным методом, по сравнению с пациентами основной группы, где операция по удалению желчного пузыря осуществлялась с применением миниинвазивной лапароскопической технологии (табл.2). При анкетировании пациентов через 1 месяц после завершения консервативной терапии в обеих исследуемых группах наблюдалось улучшение состояния больных, что отражалось в положительной динамике изменения данных по следующим шкалам: «Абдоминальная боль» - 1,96±0,09 и 1,85±0,08 балла по основной и контрольной группам; «Диспептический синдром» - 1,98±0,09 и 1,28±0,05 балла; «Синдром рефлюкса» - 2,27±0,07 и 1,55±0,07 балла, соответственно, (р<0,001). А на последнем этапе клинических исследований состояния общего здоровья оперированных больных, которым с целью коррекции выявленных в послеоперационный период осложнений назначался очень эффективный и биологически нейтральный лекарственный препарат, выраженной разницы в повышении уровня адаптационных возможностей организма к выпадению физиологической и функциональной роли желчного пузыря не наблюдалось. На завершающей стадии клинических наблюдений при анкетировании больных, подвергнутых радикальному удалению желчного пузыря, независимо от методики оперативного вмешательства наблюдалась одинаковая положительная динамика в изменении полученных практически по всем шкалам обеих опросников данных.

Заключение

Хирургическое лечение больных с желчнокаменной болезнью достоверно улучшает качество

жизни при сравнительной оценке с дооперационным состоянием общего здоровья обследуемых в большей степени больных, подверженных современной лапароскопической методике оперативного вмешательства. Значительное улучшение качества жизни в более отдаленные сроки реабилитационного периода после холецистэктомии во всех группах оперированных больных независимо от методики оперативного вмешательства объясняется высокой лечебно-профилакти ческой эффективностью применяемых средств консервативной терапии. Сравнительный экспертный анализ динамики изменения показателей доменов двух специализированных опросников SF-36 и GSRS, определяющих очень важные критерии эффективности внедряемых лечебно-профилактических средст и методов в повышении качества хирургического лечения заболеваний билиарной системы, выявил практически полную сопоставимость полученных по обеим тест - опросникам результатов.

Литература

1. Быстровская Е.В., Орлова Ю.Н. Коррекция функциональных нарушений, развивающихся после холе-цистэктомииМатериалы 12 Российского национального конгресса «Человек и лекарство»: тезисы докладов. Москва, 2007. - С. 77.
2. Гапоненко М.Д. О долечивании пациентов перенесших операцию на желудке и желчевыводящих путях // Физические факторы и здоровье человека: труды 5 Всероссийского съезда физиотерапевтов и курортологов и Российского научного форума. Москва: МОРАГ Экспо, 2002. - С. 63.
3. Лазебник Л.Б., Копанева М.И., Ежова Т.Б. Потребность в медицинской помощи после оперативных вмешательств на желудке и желчном пузыре // Тер. архив. - 2004. - № 2. - С. 83-87.
4. Минеева Л.С., Гильмутдинов А.Р. Дифференцированные подходы к реабилитации больных, оперированных по поводу желчнокаменной болезни // Вестник восстановительной медицины. - 2007. - № 2. - С. 51-52.
5. Орлов, С.В. Результаты лечения больных с разными формами желчнокаменной болезни // Актуальные проблемы медицинской науки и образования: Сборник научных трудов межрегиональной научной конференции. - Пенза, 2007.- С. 188-189.
6. Реброва О.Ю. Статистический анализ медицинских данных. Применение пакета прикладных программ STATISTICA. М.: МедиаСфера, 2006, 312 с.
7. McGregor C.G. Evaluating systemic stress response in single port vs. multi-port laparoscopic cholecystecto-my // J. Gastrointest. Surg. - 2011. - N 15 (4). - P. 614-622.
8. 8. Finan K.R., Leeth R.R., Whitley B.M. et al. Improvement in gastrointestinal symptoms and quality of life after cholecystectomy // Am. J. Surg. – 2006. – Vol. 192. – P. 196-202.

References

1. Bystrovskaya E.V., Orlova Yu.N. Correction of functional disorders developing after cholecystectomy. Proceeding of the 12 Russian National Congress «Man and medicine»: abstracts. Moscow, 2007. - p. 77. (in Russ.).
2. Gaponenko M.D. On follow-up care of patients undergoing surgery for stomach and biliary tract. Physical factors and human health: Proceedings of the 5 All-Russian Congress of physiotherapists and health resort and the Russian scientific forum. Moscow: SIDS Expo 2002. - p. 63. (in Russ.).
3. Lazebnyk L.B., Kopaneva M.I., Yezhova T.B. The need for medical care after surgery on the stomach and gall bladder. Ter. archive. - 2004. - № 2. - p. 83-87. (in Russ.).
4. Mineeva L.S., Gilmutdinov A.R. Differentiated approach to the rehabilitation of patients operated on for gallstones. Bulletin of regenerative medicine. - 2007. - № 2. - p. 51-52. (in Russ.).
5. Orlov S.V. Results of treatment of patients with different forms of cholelithiasis. Actual problems of medical science and education: Proceedings of the interregional conference. - Penza, 2007.- pp 188-189. (in Russ.).
6. Rebrova O.Yu. Statistical analysis of medical data. The use of the application package STATISTICA. M .: Mediasphere, 2006, 312 p. (in Russ.).
7. McGregor C.G. Evaluating systemic stress response in single port vs. multi-port laparoscopic cholecystecto-my. J. Gastrointest. Surg. - 2011. - N 15 (4). - P. 614-622.
8. Finan K.R., Leeth R.R., Whitley B.M. et al. Improvement in gastrointestinal symptoms and quality of life after cholecystectomy. Am. J. Surg. – 2006. – Vol. 192. – P. 196-202.

УДК: 616.348-072.1

МЕТОД ПОДГОТОВКИ ПАЦИЕНТОВ К ИССЛЕДОВАНИЮ ТОЛСТОГО КИШЕЧНИКА

Ибрашева А., Калижанова Г.У., Абильмажинов К.Ю.

Центральная клиническая больница МЦ УДП РК, г. Алматы, Казахстан

Аннотация

Изучена клиническая эффективность использования Пикопрепа (производства «Ферринг Фармацевтикалс С.А.») для подготовки к проведению процедуры колоноскопии у 28 пациентов от 50 до 76 лет. Анализ результатов показал его высокую клиническую эффективность, а отсутствие жалоб со стороны пациентов на его хорошую переносимость и безопасность. Препаратом Пикопреп можно проводить пероральный лаваж, особенно лицам, которым не рекомендована большая водная нагрузка.

Ключевые слова
заболеваний толстой кишки, колоноскопия, Пикопреп, визуализация.

Емделушілердің жуан ішегін зерттеуге дайындық әдісі

Ибрашева А., Қалижанова Г.У., Әбілмажинов К.Ю.

Орталық клиникалық емханасы, Алматы қ., Қазақстан

Аңдатпа

50-76 жас аралығындағы 28 емделушіні колоноскопия емшарасын жүргізуге дайындау үшін Пикопрепті («Ферринг Фармацевтикалс» өндірген) қолданудың клиникалық тиімділігі зерделенді. Нәтижелер талдауы оның жоғары клиникалық тиімділігін көрсетті, ал емделушілер тарапынан оны жақсы көтере алушылығы және қауіпсіздігіне шағым болған жоқ. Пикопреп препаратымен, әсіресе судың көп жүктемесі ұсынылмаған адамдарға пероральді шайып тазарту жүргізуге болады.

Түйін сөздер
жуан ішек аурулары, колоноскопия, Пикопреп, визуализация.

Method of preparation of patients to the study of large intestine

Ibrasheva A., Kalizhanova G.U., Abilmazhinov K.Yu.

Central Clinical Hospital MC UDP RK, Almaty, Kazakhstan

Abstract

Clinical effectiveness of Picoprep use (production of «Ferring Pharmaceuticals SA») for preparation for colonoscopy in 28 patients from 50 to 76 years is studied. Analysis of the results showed its high clinical efficacy and the absence of complaints from patients on its good tolerability and safety. Picoprep preparation can be performed oral lavage, especially those who do not recommend big water load.

Keywords
diseases of the colon, colonoscopy, Picoprep, visualization.

В последние десятилетия отмечается устойчивый рост числа заболеваний толстой кишки: неспецифического язвенного колита (НЯК), болезни Крона, опухолей. С целью назначения адекватного терапевтического и хирургического лечения заболеваний данной группы важными задачами практической медицины является поиск новых подходов к их ранней диагностике [1,2]. Методом выбора для диагностики заболеваний толстой кишки служит колоноскопия, которая позволяет выполнить гистологическую верификацию и установить диагноз.

Однако проводимый анализ своевременной диагностики заболеваний толстой кишки указывает на наличие факторов, затрудняющих массовые первичные и диспансерные обследования. Колоноскопия и ирригоскопия, выполняемые амбулаторно, в 8-16% случаев оказываются неадекватными из- за недостаточной подготовки пациентов и требуют повторного исследования. Клизмы требуют посторонней помощи, соблюдение бесшлаковой диеты часто затруднительно для людей активного образа жизни. Определенный психологический барьер и отрицательная эмоциональная окраска процесса подготовки кишки является причиной отказа от этого исследования у 53,2% больных [3,4].

Дальнейшее улучшение результатов ранней диагностики болезней толстой кишки тесно связано с разработкой эффективной, дифференцированной, быстрой, экономически оправданной и удобной для пациента методики подготовки толстой кишки к эндоскопическому исследованию [5,6].

Большее количество публикаций посвящено совершенствованию ортоградного промывания желудочно-кишечного тракта (ЖКТ) растворами полиэтиленгликоля, с общим объемом 4 литра. Сравнительно высокая эффективность, быстрота подготовки отличают ее от других методов подготовки толстой кишки. Однако, целый ряд побочных явлений, наблюдающихся в процессе реализации данного метода лаважа, приводят к случаям отказа пациентов от приема больших объемов жидкости в 10-15% случаев [3,4].

Поэтому идеальными атрибутами кишечной подготовки можно считать: короткий период в ограничении приема пищи, подготовка препаратами малого объема, избежание системных и локальных побочных эффектов, таких как: электролитные нарушения, тошнота, рвота, боли в животе, повреждение слизистой оболочки.

В последние годы наиболее широко используется Пикопреп (производства «Ферринг Фармацевтикалс С.А.»), особенно для подготовки пациентов пожилого и старческого возраста, как препарат малого объема, благодаря улучшенной переносимости пациентами при одинаковой эквивалентности с препаратами большого объема [7,8].

Препарат представляет собой изоосмотический раствор натрия пикосульфата и магния цитрата. Активная форма натрия пикосульфата образуется путем гидролиза, под влиянием кишечных микроорганизмов и непосредственно возбуждает нервные структуры кишечной стенки, в результате чего ускоряется продвижение кишечного содержимого, уменьшается всасывание электролитов и воды. Оксид магния вместе с лимонной кислотой стимулирует слабительный эффект за счет осмотических явлений удерживания влаги в толстой кишке. Действие препарата проявляется в сильном промывающем эффекте, который сочетается с эффектом стимулирования перистальтики кишечника, что и обусловливает его применение для очистки кишечника перед проведением радиографических исследований, колоноскопии или хирургических процедур [9].

Целью работы было изучение клинической эффективности, переносимости, безопасности препарата Пикопреп в качестве средства для подготовки пациентов к процедуре колоноскопии.

Материалы и методы

Под наблюдением находилось 28 пациентов, в возрасте от 50 до 76 лет, из них женщин - 19, мужчин – 9, которым была произведена колоноскопия. У 3-х пациентов (11%) в анамнезе имелась язва луковицы 12-перстной кишки, у 11-ти (39%) - различные сопутствующие заболевания (ИБС, АГ, сахарный диабет 2 типа, хронический пиелонефрит, хронический холецистопанкреатит).

Для подготовки пациентов к колоноскопии использовали Пикопреп по следующей методике: 1 пакетик препарата принимали не позднее 18.00 часов накануне дня исследования, предварительно разбавив в 150 мл холодной воды до полного растворения, после чего пациенту разрешалось только пить жидкость до 1,5-2,0 литров (прозрачный светлый яблочный сок, виноградный, березовый). Вторую дозу (1 пакетик) принимали в 7.00 часов, в день проведения исследования, в том же объеме жидкости.

Общая оценка чистоты кишечника производилась по модифицированной шкале Арончик, градуированной согласно оценке, описывающей внешний вид слизистой кишечника [10,11]. Шкала являлась основным показателем эффективности очистки кишечника перед исследованием. Степень очищения кишечника оценивалась по следующим параметрам:

– Отличная (>90% слизистой визуализируется, в основном жидкий стул, производилось минимальное отсасывание для адекватной визуализации);
– Хорошая (>90% слизистой визуализируется, в основном жидкий стул, производилось значительное отсасывание для адекватной визуализации);
– Неудовлетворительная (90% слизистой визуализируется, смесь жидкого и полутвердого стула, который невозможно было удалить или промыть);
– Неадекватная (90% слизистой визуализируется, смесь полутвердого и твердого стула, который невозможно было удалить или промыть).

Очищение толстого кишечника считалось успешным при выставлении оценки «отлично» или «хорошо» по 4-х бальной шкале.

Для вторичной оценки качества очищения восходящей, поперечной, нисходящей кишки и ректосигмоидного отдела использовали шкалу Оттава, которая включала следующие критерии:

Отличная - 0 баллов (детали слизистой отлично визуализируются, если есть наличие жидкости, визуализация чистая, почти нет остатков стула);

Хорошая – 1 балл (некоторое количество мутной жидкости или остатки стула, но детали слизистой визуализируются, нет необходимости в отсасывании и промывании);

Неудовлетворительная - 2 балла (мутная жидкость или остатки стула, затрудняющие обзор деталей слизистой, однако, визуализация деталей слизистой возможна после отсасывания, промывание не требуется);

Плохая - 3 балла (наличие стула, затрудняющее обзор слизистой и контур, однако, после отсасывания и промывания возможна визуализация слизистой);

Неадекватная– 4 балла (твердый стул, затрудняющий визуализацию деталей слизистой и контур, несмотря на агрессивное промывание и отсасывание).

Очищение кишечника считалось успешным при оценке от «отлично» до «неудовлетворительно» [10,11].

С целью определения субъективных ощущений пациентов о приемлемости подготовки Пикопрепом и переносимости препарата просили заполнить анкету по следующим пунктам:

– Насколько легко или трудно было принимать данный препарат?
– Возможно ли было выпить весь предписанный объем препарата по инструкции?
– Опишите ваше общее впечатление о подготовке кишечника.
– Опишите вкус препарата, который принимали для подготовки кишечника?
– Наблюдали ли Вы после приема препарата побочные эффекты: тошнота, рвота, боли в животе, головная боль или головокружение, нарушения сна, сыпь по телу.
– Вы попросите врача назначить этот же препарат, если в будущем вам будет назначена повторная процедура колоноскопии?
– Вы бы отказались от данного препарата, если в будущем вам будет назначена повторная процедура колоноскопии?
– Проходили ли Вы в последние 3 года колоноскопию?
– Сопутствующие заболевания?

Результаты.

Результаты анкетирования пациентов показали отсутствие жалоб на непереносимость препарата. Пациенты всех возрастных групп указывали на хорошие вкусовые качества и малый объем препарата (200 мл), что способствовало приему всего объема по инструкции. В двух случаях (7%) после приема жидкости отмечался метеоризм, который купировался после опорожнения кишечника.

Почти все пациенты, получавшие прием Пикопрепа разделенными дозами смогли принять разделенные дозы за день до (100%) и в день проведения колоноскопии (99,7%). При этом пациенты отмечали отсутствие нарушений сна и сохранение дневной активности, и положительно отвечали на вопрос о возможном повторном приеме препарата в будущем.

Оценка эффективности препарата Пикопреп для подготовки кишечника для процедуры колоноскопии по шкалам Арончик и Оттава приведены в таблице.

Таблица. Эффективность очищения кишечника у пациентов при колоноскопии

Сегмент толстой кишки	отличная	хорошая	неудовл.
Шкала Арончик			
Общее очищение	25 (89,3%)	2 (7,1%)	1 (3,5%)
Шкала Оттава			
Восходящий отдел	26 (92,8%)	2 (7,1%)	1 (3,5%)
Поперечно-ободочный отдел	27 (96,4%)	1 (3,5%)	
Нисходящий и ректосигмоидный отдел	27 (96,4%)	1 (3,5%)	

Как видно из таблицы у подавляющего большинства пациентов (96,4%) результаты подготовки признаны отличными. Лишь в одном случае (3,1%) у пациентки осмотр проведен не полностью из-за наличия стриктуры в печеночном углу и выраженного гипотонуса толстой кишки, препятствующим визуализации.

Таким образом, полноценная колоноскопия (с проведением эндоскопа до слепой кишки) была проведена у большинства пациентов (96,4%).

Выводы

Анализ результатов подготовки препаратом Пикопреп показал его высокую клиническую эффективность, а отсутствие жалоб со стороны пациентов на его хорошую переносимость и безопасность.

Препаратом Пикопреп можно проводить пероральный лаваж, особенно пациентам со склонностью к артериальной гипертонии, с хронической почечной недостаточностью, выраженным рвотным рефлексом, которым не рекомендована большая водная нагрузка. При этом прием разделенных доз при подготовке кишечника (вечер, утро) значительно увеличивая приемлемость пациентами и уменьшая количество побочных эффектов, обеспечивает меньше нарушений сна и сохраняет дневную активность

Литература

1. Князев М.В., Коробкин С.В. Подготовка толстой кишки к эндоскопическому исследованию препаратом Дюфалак. // Клиническая эндоскопия.- 2005.-№3.- С. 1-3.
2. Никифоров П.А., Базарова М.А. Современный метод подготовки к колоноскопии и эндоскопической полипэктомии. Тезисы докладов 5 Российской гастроэнтерологический недели. // Российский журнал гастроэнтерологии, гепатологии, колопроктоло-гии- 1999- №5.- С. 64.
3. Казарян Г.А., Давтян А.Г. Колоноскопия в диагностике и лечении мелких полипов толстой кишки. // Хирургия.- 1990- №4. - С. 67-69.
4. Сотников В.Н., Разживина А.А., Веселое В.В., Кузьмин А.И. и др. Колоноскопия в диагностике заболеваний толстой кишки. - М.: 2006.
5. Поддубный Б.К., Мазуров СТ., Караман СН. Применение препарата Дюфалак (лактулозы) для подготовки толстой кишки к колоноскопии у онкологических больных. // Клиническая эндоскопия. - 2005. - №2. - С.14-15.
6. Hoy S.M., Scott L.J., Wagstaff A.J. Sodium picosulfate/magnesium citrate: a review of its use as a colorectal cleanser. Drugs 2009; 69:123-36.
7. Abdul-Baki H., Hashash J.G., Elhajj I.I., et al. A randomized, controlled, double-blind trial of the adjunct use of tegaserod in whole-dose or splitdose polyethylene glycol electrolyte solution for colonoscopy preparation. Gastrointest Endosc 2008; 68:294-300.
8. Love J., Bernard E.J., Cockeram A., et al. A multicentre, observational study of sodium picosulfate and magnesium citrate as a precolonoscopy bowel preparation. Can J Gastroenterol 2009; 23:706-10. 24.
9. Seo E.H., Kim T.O., Kim T.G., et al. Efficacy and tolerability of split-dose PEG compared with split-dose aqueous sodium phosphate for outpatient
10. Rex D.K., Vanner S.J. Colon cleansing before colonoscopy: does oral sodium phosphate solution still make sense? Can J Gastroenterol 2009; 23:210-4.
11. Aronchick C.A., Lipshutz W.H., Wright S.H., et al. Validation of an instrument to assess colon cleansing [abstract]. Am J Gastroenterol 1999;94:2667
12. Rostom A., Jolicoeur E. Validation of a new scale for the assessment of bowel preparation quality. Gastrointest Endosc 2004; 59:482-6.

References

1. Knyazev M.B., Korobkin S.V. Preparation for colon endoscopy with the drug Duphalac. Clinical endoskopiya.- 2005.-№3.- p. 1-3. (in Russ.).
2. Nikiforov P.A., Bazarova M.A. The modern method of preparation for colonoscopy and endoscopic polypectomy. Abstracts of 5th Russian gastroenterological week. Russian Journal of Gastroenterology, Hepatology, coloproctology - 1999- №5.- p. 64. (in Russ.).
3. Ghazaryan G.A., Davtyan A.G. Colonoscopy in the diagnosis and treatment of small colon polyps. Surgery.- 1990- №4. - p. 67-69. (in Russ.).
4. Sotnikov V.N., Razzhivina A.A., Veseloe V.V., Kuzmin A.I., et al. Colonoscopy in the diagnosis of colon diseases. - M .: 2006. (in Russ.).
5. Poddubny B.K., Mazurov S.T.., Karaman S.N. Use of the drug Duphalac (lactulose) for the preparation of the colon for colonoscopy in patients with cancer. Clinical Endoscopy. - 2005. - №2. - p.14-15. (in Russ.).
6. Hoy S.M., Scott L.J., Wagstaff A.J. Sodium picosulfate/magnesium citrate: a review of its use as a colorectal cleanser. Drugs 2009; 69:123-36.
7. Abdul-Baki H., Hashash J.G., Elhajj I.I., et al. A randomized, controlled, double-blind trial of the adjunct use of tegaserod in whole-dose or splitdose polyethylene glycol electrolyte solution for colonoscopy preparation. Gastrointest Endosc 2008; 68:294-300.
8. Love J., Bernard E.J., Cockeram A., et al. A multicentre, observational study of sodium picosulfate and magnesium citrate as a precolonoscopy bowel preparation. Can J Gastroenterol 2009; 23:706-10. 24.
9. Seo E.H., Kim T.O., Kim T.G., et al. Efficacy and tolerability of split-dose PEG compared with split-dose aqueous sodium phosphate for outpatient
10. Rex D.K., Vanner S.J. Colon cleansing before colonoscopy: does oral sodium phosphate solution still make sense? Can J Gastroenterol 2009; 23:210-4.
11. Aronchick C.A., Lipshutz W.H., Wright S.H., et al. Validation of an instrument to assess colon cleansing [abstract]. Am J Gastroenterol 1999;94:2667
12. Rostom A., Jolicoeur E. Validation of a new scale for the assessment of bowel preparation quality. Gastrointest Endosc 2004; 59:482-6.

УДК 616.36-089.197.6-089.168.1-06-084

ПРОФИЛАКТИКА ОСЛОЖНЕНИЙ ПОСЛЕ РАДИКАЛЬНЫХ И УСЛОВНО-РАДИКАЛЬНЫХ ОПЕРАЦИЙ НА ПЕЧЕНИ

Авасов Б.А.

Кыргызская государственная медицинская академия им. И.К. Ахунбаева,
Кыргызская Республика, г. Бишкек

Ключевые слова
печень, альвеококкоз, оперативное лечение, осложнения, меры профилактики, интрапортальное введение медикаментозных средств, региональная лимфостимуляция.

Аннотация

Даны результаты оперативного лечения альвеококкоза печени у 110 больных, из которых у 68 применена региональная лимфостимуляция и интрапортальное введение медикаментозных средств, а у 42 – традиционное ведение. Осложнения возникли у 9 больных, из них у 2 – с выполнением разработанных мер профилактики (2,9%) и у 7 – при традиционном ведении (16,7%).

Бауырға түбегейлі және шартты түрде түбегейлі операциялардан кейінгі асқынулардың профилактикасы

Авасов Б.А.

И.К. Ахунбаев атындағы Қырғыз мемлекеттік медицина академиясы, Бішкек қ., Қырғыз Республикасы

Түйін сөздер
бауыр, альвеококкоз, жедел түрде емдеу, асқынулар, профилактика шаралары, дәрі-дәрмекті порталішіне енгізу, аймақтық лимфаны ширату.

Аңдатпа

Бауыр альвеококкозына шалдыққан 110 ауруының жедел түрде емдеу нәтижелері берілген, соның ішінде 68 ауруына аймақтық лимфаны ширату және дәрі-дәрмек заттары порталішіне енгізілген, ал 42 ауруға – дәстүрлі түрде енгізілген. Асқыну 9 ауруда шықты, соның ішінде 2 ауруға профилактиканың әзірленген шараларын қолдануымен – (2,9%) және 7 ауруда – дәстүрлі түрде енгізілген кезде (16,7%).

Prophylaxis of complications after radical and conditionaly-radical operations on the liver

Avasov B.A.

Kyrgyz State Medical Academy named after I.K. Ahunbaev,
Municipal clinical hospital № 1, Bishkek, Kyrgyz Republic

Keywords
liver, alveococcosis, operative treatment, complications, prophylaxis, intraportal introduction intraportal introduction, regional lymphostimulation.

Abstract

There are presents of results of 110 patients with operative treatment of hepar alveococcosis, 68 of them had regional lymphostimulation and intraportal introduction of medications, 42 of them had traditional treatment. The complications were revealed at 9 patients and 2 (2,9%) of them had developed measures of prophylaxis, and 7 (16,7%) had traditional treatment.

Под наблюдением находилось 110 больных альвеококкозом печени, которым выполнены радикальные и условно-радикальные операции.

В профилактике гнойно-воспалительных осложнений нами выделены две группы. В первую (42 чел.) вошли больные, которые после операции получали антибиотики внутримышечно и внутривенно. Это, в основном, цефазолин по 1,0 гр 2 раза в сутки, в сочетании с метронидазолом по 100 мл 2 раза в сутки внутривенно, а инфузионную терапию выполняли внутривенно в момент операции и после нее.

Но, учитывая высокую травматичность операции, большую кровопотерю, во 2-й группе (68 чел.) мы использовали внутрипортальное введение медикаментозных средств через реканализированную пупочную вену. Сразу после ревизии печени осуществляли реканализацию пупочной вены и начинали введение медикаментозных средств, а после выполнения всех этапов резекции продолжали инфузионную терапию. Кроме того, с целью профилактики осложнений у больных этой группы выполняли и региональную лимфостимуляцию через круглую связку печени. К концу операции в круглую связку печени герметично фиксировали микроирригатор и периферический его конец выводили через дополнительный разрез и фиксировали к коже. Через микроирригатор 2 раза в сутки вводили антибиотики вместе с лимфотропной смесью, которая состояла из 70 ЕД на кг веса гепарина, 8-12 ЕД лидазы, 1 мл тактивина и 0,5% раствора новокаина в количестве 15-20 мл. Смесь вводилась перманентно с интервалом 1-2 минуты.

Мы остановились на этих методах профилактики, так как большинство исследователей отмечают, что в момент пережатия гепатодуоденальной связки, особенно после пережатия более 6 минут, возникает угроза развития печеночной недостаточности, поэтому мы использовали внутрипортальное введение медикаментозных средств. Это улучшает гемодинамику печени, а применение антибиотиков с лимфотропной смесью обеспечивает терапевтическую концентрацию антибиотиков в крови и очаге поражения в течение суток [2]. Цефазолин обладает широким спектром действия, лидаза и гепарин улучшают гемодинамику, новокаин обеспечивает обезболивание. Тактивин – препарат, оказывающий иммунокорригирующее действие, а поскольку при альвеококкозе страдает иммунобиологическая реактивность, то мы сочли целесообразным включить этот препарат в состав лимфотропной смеси.

Кроме этого, больным этой группы мы включили и местную, и общую озонопрофилактику. В момент операции брюшную полость дважды орошали озонированным раствором 0,9% хлорида натрия с концентрацией озона 8-10 мкг/мл, а в послеоперационном периоде, наряду с другими препаратами, вводимыми интрапортально или внутривенно, производили переливание озонированных растворов, но с концентрацией озона 3-5 мкг/мл. Мы использовали медицинский озон, так как из литературных сведений [1,3] установлено, что озон обладает мощным бактерицидным, антивирусным, антиоксидантным и иммунокорригирующим действием. Большое значение в профилактике осложнений придавали тщательному гемостазу и дренированию брюшной полости, так как после правосторонней гемигепатэктомии образуется полость объемом 500-600 мл, а после левосторонней – 200-250 мл и скопление в этих местах геморрагической жидкости представляет большой риск возникновения нагноения. Поэтому осуществляли дренирование поддиафрагмального пространства и области остаточных полостей. Через дренирование осуществляли активную аспирацию содержимого и обязательный ультразвуковой (УЗИ) контроль ежедневно. УЗИ позволяло выявить наличие выпота в брюшной и плевральной полостях. Этот метод более информативен и ценен в сравнении с рентгенологическим. При рентгенологическом исследовании наличие жидкости выявляется при объеме не менее 100 мл, а при УЗИ при наличии 10 мл уже можно выявить скопление жидкости. Кроме того, этот метод безопасен и безвреден для больного и врача и может быть использован многократно.

Разработанные методы профилактики воспалительных осложнений были использованы нами после радикальных и условно-радикальных резекций печени при альвеококкозе, которые выполнялись по методике, разработанной вьетнамским хирургом Тон -Тхат -Тунгом [4].

Анализ полученных результатов показал, что при применении традиционного метода лечения, осложнения после операций возникли у 7 из 42 (16,7%) больных, в то время как при применении региональной лимфостимуляции в сочетании с местной и общей озонотерапией осложнения выявлены менее тяжкие и всего у 2 больных из 68 (2,9%).

При сопоставлении показателей общего анализа крови установлено, что до операции количество лейкоцитов, палочко-ядерных, эозинофилов, лимфоцитов, скорость оседания эритроцитов (СОЭ) и лейкоцитарный индекс интоксикации (ЛИИ) были на одном уровне в обеих группах, а начиная с первых суток наблюдались достоверные различия. У больных первой группы на 3-и сутки после операции существенно повышалось содержание лейкоцитов, увеличивалось

количество палочко-ядерных и снижалось число лимфоцитов, резко повышался ЛИИ, что указывало на усиление воспалительного процесса и лишь на 7-8-е сутки наметилась тенденция к нормализации.

У больных 2-й группы на 3-и сутки после операции уровень лейкоцитов, показатели лейкоцитарной формулы изменились не существенно и были на дооперационном уровне, лишь незначительно повышался ЛИИ.

При рассмотрении показателей крови после радикальных и условно-радикальных операций достоверных различий в динамике общего анализа крови не обнаружено.

Таким образом, полученные нами данные показали целесообразность применения внутрипортального введения медикаментозных средств и региональной лимфостимуляции в сочетании с местной и общей озонотерапией в профилактике осложнений после резекции печени.

Литература

1. Даулбаева А.А. Изменения чувствительности микроорганизмов под воздействием озона // Центрально-Азиатский медицинский журнал. – 2002. – Том 8, Приложение 2. – С. 305-307.
2. Джумабаев С.У. Экспериментальное и клиническое обоснование лимфотропной терапии при заболеваниях органов брюшной полости// Клиническая хирургия. – 1997. - № 7. – С. 14-17.
3. Конторщикова К.Н. Биохимические основы эффективности озонотерапии: озонотерапия в клинической медицине – М.: Медицина, 2005. – 260 с.
4. Тон-Тхат-Тунг. Хирургия печени. – М.: Медицина, 1967. – 237 с.

References

1. Daulbaev A.A. Changes in sensitivity of microorganisms under the influence of ozone. Central Asian Medical Journal. - 2002. - Volume 8, Annex 2. - P. 305-307. (in Russ.).
2. Dzhumabaev S.U. Experimental and clinical substantiation of lymphotropic therapy for diseases of the abdominal cavity. Clinical Surgery. - 1997. - № 7. - pp 14-17. (in Russ.).
3. Kontorshchikova K.N. Biochemical basis of the effectiveness of ozone therapy: ozone therapy in clinical medicine - M .: Medicine, 2005. - 260 p. (in Russ.).
4. Ton Nhat Tung. Surgery of the liver. - M .: Medicine, 1967. - 237 p. (in Russ.).

ПРОФИЛАКТИКА ОСЛОЖНЕНИЙ ПРИ РЕЗЕКЦИИ ПЕЧЕНИ У БОЛЬНЫХ ЭХИНОКОККОЗОМ

УДК 616.36-002.951.21-089.87-089.168.1-06-084

Авасов Б.А.

Кыргызская государственная медицинская академия им. И.К. Ахунбаева,
Городская клиническая больница №1, Бишкек, Кыргызская Республика

Аннотация

Радикальные операции при эхинококкозе печени выполнены у 31 больного. При вскрытии брюшной полости эхинококковую кисту после предварительного наложения кисетного шва пунктировали, удаляли содержимое и вводили антигельминтный препарат – 10% раствор бетадина. Выполняли резекцию печени, а в момент операции в портальную вену вводили препараты из группы гепатопротекторов. Осложнения отмечались у 3 пациентов (9,7%).

Ключевые слова:
печень, эхинококкоз, способ обеззараживания, бетадин, профилактика печеночной недостаточности.

Эхинококкозға шалдыққан аурулардың бауырын резекциялау кезіндегі асқынулардың профилактикасы

Авасов Б.А.

И.К. Ахунбаев атындағы Қырғыз мемлекеттік медицина академиясы,
№ 1 қалалық клиникалық аурухана, Бішкек қ., Қырғыз Республикасы

Аңдатпа

Бауыр эхинококкозына шалдыққан 31 ауруға түбегейлі операция жасалды. Ішперде құысын ашқан кезде алдын ала бүрме тігісінен кейін эхинококкок кистасын пунктеді, ішіндегі заттарды алып тастап, бетадиннің 10% ерітіндісін – антигельминтті дәрмекті енгізген.

Бауырдың резекцялауын жасаған, ал операция кезінде порталды тамырына гепатопротекторлар тобынан дәріні енгізген. Асқыну 3 пациентте (9,7%) болған.

Түйін сөздер
бауыр, эхинококкоз, зарарсыздандыру тәсілі, бетадин, бауыр

Prophylaxis of complications of liver resection in patients with echinococcosis

Avasov B.A.

Kyrgyz State Medical Academy named after I.K.Ahunbaev,
Municipal clinical hospital № 1, Bishkek, Kyrgyz Republic

Abstract

The radical surgical treatment was used in 31 patients with liver echinococcosis. After laparotomy infliction enteroplexy ponchure remove contents and inject antiparasitic drugs – solution of 10% betadine. After completed resection of liver and in time of operation in portal vein injecting drugs from group of hepatoprotectors. Complications were in 3 patients (9.7%).

Keywords
liver, hydatid disease, a method of disinfection, betadine, prevention of liver failure.

Введение

Эхинококкоз – тяжелое паразитарное заболевание с преимущественным поражением печени, распространенность которого в последние годы значительно увеличилась [2, 4], а также растет число больных с осложненными формами эхинококкоза. Несмотря на достигнутые успехи в хирургической паразитологии, лечение эхинококкоза печени до настоящего времени представляет определенные трудности. Подтверждением этому является большое число (12-50%) послеоперационных инфекционно-воспалительных осложнений [1] и значительная частота (3,3-54%) рецидивов заболевания [6]. Лечение этого заболевания оперативное и все исследователи стремятся выполнять органосохраняющие операции, но при распространенном процессе производятся и радикальные [1,3,5], что, по мнению многих хирургов, предотвращает рецидив болезни, а частота послеоперационных осложнений не выше, чем при органосохраняющих вмешательствах. В литературе представлено большое число методов антипаразитарной обработки полости кисты, а частота рецидивов остается почти на одном уровне. Улучшение результатов оперативного лечения эхинококкоза печени во многом зависит от совершенствования техники хирургических вмешательств [8], поэтому продолжаются поиски наиболее оптимальных методов обеззараживания плодоносных элементов эхинококка и мер, предотвращающих возникновение печеночной недостаточности, что и явилось основанием для выполнения данного исследования.

Цель работы – представить эффективность мер обеззараживания плодоносных элементов эхинококка и мер профилактики печеночной недостаточности.

Материал и методы исследования

В данную работу были включены больные, которым были выполнены радикальные операции. Под наблюдением находились 31 больной, из них женщин было 22 (70,9%), мужчин – 9 (29,1%), в возрасте от 16 до 62 лет, оперированных в хирургических отделениях городской клинической больницы №1 г.Бишкек. Нагноившиеся кисты были у 16 (51,6%) из 31 пациента. Наличие механической желтухи отмечено у 12 (38,7%) больных (уровень общего билирубина колебался от 23,0 до 150,7 мкмоль/л).

Показанием для выполнения резекции печени у 3 больных было краевое расположение кисты, а у остальных (28 чел.) показанием для радикальной операции было практически тотальное поражение доли, когда от печеночной паренхимы осталась лишь небольшая полоска, и выполнение органосохраняющей операции было рискованным в плане ликвидации остаточных полостей таких размеров. Кроме того, в послеоперационном периоде часто наблюдаются желчеистечение, формирование желчных и гнойных свищей. Также резекцию печени выполнили 3 больным, у которых в доле печени располагались две и более кисты, занимающие весь объем доли.

В обследовании больных, помимо общеклинических методов (анализ крови, мочи, электрокардиография, обзорная рентгенография органов грудной клетки) выполняли ультразвуковое исследование, в неясных случаях применяли компьютерную томографию. При первичном эхинококкозе осуществляли постановку реакции Казони. Кроме того, производилось определение функционального состояния печени и почек.

Для предупреждения осложнений, после лапаротомии и ревизии органов брюшной полости, на фиброзную капсулу печени накладываем круговой кисетный шов, производим пункционное удаление жидкости из кисты печени, ее химическую обработку 10% раствором. Раствор бетадина оставляем в полости кисты. Затем производим герметичное ушивание кисты с помощью ранее наложенного кисетного шва, после чего резекцию печени проводим в «закрытых условиях», в пределах здоровых тканей. Резекцию печени проводим после предварительного канюлирования пупочной вены и прямого внутрипортального введения озонированного физиологического раствора хлорида натрия в дозе 3-4 мкг/мл и гепатопротекторов, в частности гептрала. Перфузию печени проводим в течение всего периода пережатия гепатодуоденальной связки. Способ позволяет продлить срок пережатия печеночно-двенадцатиперстной связки во время операции и снизить вероятность возникновения послеоперационных осложнений.

Результаты и их обсуждение

Из 31 больного эхинококкозом у 3 (9,7%) выполнена анатомическая резекция печени фиссуральным способом, а у остальных (90,3%) использовали методику дигитоклазии, разработанную вьетнамским хирургом Тон-Тхат-Тунгом [7]. Операционный доступ избирался с учетом расположения очага поражения, но чаще всего (27 чел.) применяли подреберные доступы по Федорову или Кохеру, значительно реже – верхнесрединный, при локализации эхинококковой кисты в левой доле и поперечный или «мерседес» при поражении обеих долей печени. Правосторонняя гемигепатэктомия произведена у 7 (22,6%), левосторонняя у 8 (25,8%) пациентов.

Таблица.
Показатели функционального состояния печени и почек у больных эхинококкозом

Показатели	До операции M1±m1	1сут. после операции M2±m2	3 сут. после операции M3±m3	7-8 сут. после операции M4±m4	P-степень достоверности
Общий билирубин, мкмоль/л	28,3±0,71	34,5±0,92	41,8±0,27	23,4±0,12	M1 -M2<0,05 M1 -M3 <0,01 M1 -M4<0,05
Тимоловая проба,ед	4,2±0,05	5,1±0,05	7,4±0,06	5,2±0,09	M1 -M2<0,05 M1 -M3 <0,01 M1 -M4<0,05
АЛТ, мккат/л	0,24±0,03	0,31±0,01	0,30±0,05	0,21±0,01	M1 -M2<0,01 M1 -M3 <0,01 M1 -M4>0,05
АСТ, мккат/л	0,20±0,01	0,25±0,03	0,28±0,02	0,17±0,02	M1 -M2>0,05 M1 -M3 <0,05 M1 -M4>0,05
Общий белок, г/л	67,2±1,12	65,4±0,91	61,2±0,19	78,4±0,21	M1 -M2>0,05 M1 -M3 <0,01 M1 -M4<0,001
Мочевина, ммоль/л	5,6±0,37	5,5±0,18	6,8±0,16	5,7±0,17	M1 -M2>0,05 M1 -M3 >0,05 M1 -M4>0,05
Креатинин, мкмоль/л	102,4±1,14	120,4±0,31	140,4±0,24	101, 0±0,72	M1 -M2<0,01 M1 -M3<0,001 M1 -M4>0,05

Сегментарная резекция правой доли печени с сегментэктомией левой доли осуществлена у 16 (51,6%) пациентов. Осложнения в послеоперационном периоде в виде содружественного плеврита отмечались у 3 пациентов (9,7%) и были излечены плевральными пункциями до выписки из стационара.

Для оценки отсутствия обсеменения операционного поля произведена микроскопия смывов. Мазки окрашивали 1% раствором эозина и при этом ни живых, ни мертвых сколексов не обнаружили. В послеоперационном периоде исследовали показатели функционального состояния печени и почек (таблица).

Анализ биохимических исследований показал, что у больных эхинококкозом печени до операции имело место повышение уровня общего билирубина, трансаминаз и снижение общего белка. После операции уже через сутки повысился уровень билирубина, на 3 сутки продолжалось его повышение, а уже к 7 суткам отмечено снижение. Подобная динамика наблюдалась и со стороны трансаминаз и содержания общего белка. Уровень мочевины почти не изменился после операции, а креатинина повышался до 3 суток, затем отмечено его резкое снижение и на 7-8 сутки достигло исходного уровня. Возникновения или нарастания печеночной недостаточности не отмечено.

Выводы

Разработанная методика обеззараживания содержимого полости эхинококковой кисты является хорошей профилактикой обсеменения брюшной полости.

Прямое внутрипортальное введение медикаментозных средств (озонированный раствор 0,9% хлорида натрия, гептрал) во время пережатия печеночно-двенадцатиперстной связки предотвращает возникновение печеночной недостаточности после радикальных операций, выполненных по поводу эхинококкоза печени.

Осложнения в ближайшем послеоперационном периоде в виде содружественного плеврита возникли у 9,7% пациентов.

Эффективность использованных нами мер подтверждена отдаленными результатами в сроки наблюдения от 1 до 3 лет, ни у одного из перенесших радикальные операции рецидива заболевания не выявлено и не отмечено ухудшения функционального состояния печени.

Литература

1. Агаев Р.М. Хирургическое лечение эхинококкоза печени и его осложнений // Хирургия. - 2001. - №2. - С. 32-36
2. Акматов Б.А. Эхинококкоз. Бишкек: Учкун, 1994. -158с.
3. Алиев М.А., Сейсембаев М.А., Ордабеков С.О. Эхинококкоз печени и его хирургическое лечение // Хирургия. - 2009. - №3. - С.15-17
4. Ахмедов И.Г. Рецидив эхинококковой болезни: патологические аспекты, профилактика, ранняя диагностика, лечение // Хирургия. - 2006. - №4. - С.52-57
5. Бетирова Д.Ш. Профилактика рецидивов эхинококкоза печени: Автореф. дис. ... канд.мед. наук. - Алматы, 2007. - 24с
6. Вафин А.З. Хирургическое лечение рецидивного и резидуального эхинококкоза: Автореф. дис. ... д-ра мед.наук. - М.,1993. -23с
7. Тон-Тхат-Тунг. Хирургия печени. - М.: Наука, 1967. - 237с
8. Crucitti F., Doglietto G.B., Alfieri S., Pacelli F. Closed total cystopericystektomy of liver hydatid cyst adherent to vena cava and main hepatic veins. HPB Surgery. - 1996. -9(2). - P .190-196

References

1. Agayev R.M. Surgical treatment of echinococcosis of the liver and its complications. Surgery. - 2001. - №2. - P. 32-36. (in Russ.).
2. Akmatov B.A. Echinococcosis. Bishkek Uchkun, 1994. -158p. (in Russ.).
3. Aliev M.A., Seisembayev M.A., Ordabekov S.O. Hydatid disease of the liver and its surgical treatment. Surgery. - 2009. - №3. - p.15-17. (in Russ.).
4. Akhmedov I.G. Recurrence of hydatid disease: pathological aspects, prevention, early diagnosis, treatment. Surgery. - 2006. - №4. - p.52-57. (in Russ.).
5. Betirova D.Sh. Prevention of recurrence of liver echinococcosis: Author. Dis. ... Candidate of medical sciences. - Almaty, 2007. - 24p. (in Russ.).
6. Vafin A.Z. Surgical treatment of recurrent and residual echinococcosis: Autoref.dis. ... Dr. med. - M., 1993. -23p. (in Russ.).
7. 7Ton Nhat Tung. Surgery of the liver. - M .: Nauka, 1967. - 237p. (in Russ.).
8. Crucitti F., Doglietto G.B., Alfieri S., Pacelli F. Closed total cystopericystektomy of liver hydatid cyst adherent to vena cava and main hepatic veins. HPB Surgery. - 1996. -9(2). - P .190-196

ӘОЖ 616.62-001.48-089:616.381-002

ІШПЕРДЕІШІЛІК ҚУЫҚ КҮМБЕЗІНІҢ БӨЛЕК, ӘРІ ТОЛЫҚ ЖАРЫЛУЫ, ОНЫҢ 10-КҮНДІК ЗӘР ПЕРИТОНИТІМЕН АСҚЫНУЫ (ХИРУРГИЯЛЫҚ ТӘЖІРИБЕДЕН)

Байжарқынова А.Б., Хайруллина З.С., Мәмбет Қ.Н., Тайшібаев Қ.Р.

Марат Оспанов атындағы Батыс Қазақстан мемлекеттік медициналық университеті, «АМТЖГ» АҚ филиалы-Теміржол ауруханасы

Аннотация

Апаттық госпитальдің филиалы – Ақтөбе Теміржол ауруханасына Атыраулық жол тарауының бекеттік фельдшері ере жүруімен, әрі оның бағыттаған жолдамасы бойынша: бауырдың бетеке ауруы (цирроз), ішшемені (асцит) деген диагнозымен әкелген науқасты терапия бөліміне қабылданды. Анамнезінде жарақат туралы сұраққа ауыр жағдайдағы науқас жауап бермепті. Көп күн зәрсіздікке байланысты,сырқатқа урологті кеңеске шақырады, ол катетер салып науқастың зәрін шығарып, бірақта соңына дейін күтпей, басқа емханаға кетеді. Хирургия бөлімінің меңгерушісін ақылдасуға терапияның меңгерушісі шақыртады. Ол, катетер арқылы шыққан зәрдің 10 литрлік табақтағы толық мөлшерін көріп, түтікті қозғап, оның үрпісінен қанды ірің шығуына, әрі сырқаттың ішін басқанда перитонит белгілеріне байланысты жабық түрде ішпердеішілік қуық жарылуын болжайды. Сырқаттың ауыр жағдайына қарай зәрлік перитонитімен уланған науқасты реанимация бөліміне аударады. Сырқатты анестезиологпен бірге жіті операцияға дайындайды. Жедел лапаротомияны урологтің қатысуымен жасап: іш қуысын зәрдің қалдығынан тазартып,оны антисептіктермен

қайта- қайта жуып, шажырқай май түбіне 0,25% - 60мл. новокаин ерітіндесімен егіп, ішектерде аралап қарағанда ақау жоқ екендігіне көз жетеді. Қуықтың күмбез жағынан ішпердеішілік толық жарылған үлкен мөлшерлі(12-13 см) жараның іріңді жиегі өңделеді. Қуық жарасының алдыңғы бетің шетіне бұрып түтік (эпицистома) салып, кетгутпен тігіп екінші қабатына синтетік жіппен тігіс салып, қуықтың герметкалығы тексерілді. Іш қуысын тағыда тазартып, төрт жерден дренаждап, лапаротомдық ота жарасын бүтіндейтін тігіс салынды. Эпицистостома түтігін терісіне бегітіп, байлам салынды. Ота сапалы шықты. Операциядан кейін дезинтоксикациалық ем жалғастырылды және ішек парезін дәрімен жойып, күнде антисептикпен эпицистостома түтік арқылы қуықты жуып, байлам өзгертіліп тұрды. Сырқаттың беті бері қарағансын хирургия бөліміне көшірді. Науқасқа келген көңіл білуші жұмыскерлер мен тума-туыстары арқылы жабық іш жарақатын демалыс кезінде мас болып алғандығы 10-күндік зәр перитониті екендігі айқындалды, әрі жол бойындағы медицина қызметкері аурудың жағдайына қарап зорға ауруханаға поезбен алып келіпті, бас тартқан себептен үйде көп жатып қалған. Отадан кейін науқастың іш қуысының түтіктері бірте-бірте алынды. Лапаротомиялық тігістігі бірінші дәрежемен жазылды. Онан кейін екі жетідей эпицистостомамен жүрді, табиғат жолымен зәрі шығуына байланысты қуық түтігі де алынды. Байлам өзгертіп, қуық жылан көзі жабылғаннан кейін сырқат теміржол емханасы арқылы бақыланды, демалыс күндерін алып, алдымен жеңіл жұмысқа, үш-төрт айдан кейін өз жұмысына- кірісті. Сол кезде айыққан емделуші С.55жасқа толған екен. Кәзір емделуші зейнеткер, кезекті тексеруі бойынша ота жасатқаннан кейін оның денсаулығы жақсы деп уролог кәзір дәріптейді.

Түйін сөздер:
қуықтың күмбез жағынан ішпердеішілік толық ,әрі бөлек жарылуы, 10 күндік зәрлік перитонитпен асқынуы, жарасын тігу, әрі эпицистостомия салу, негізгі хирургиялық емнің оңды нәтижелі болуы.

Внешнебрюшинный, полный разрыв купола мочевого пузыря, осложненный 10-дневным мочевым перитонитом

Байжаркинова А.Б., Хайруллина З.С., Мамбет К.Н., Тайшибаев К.Р.

Западно-Казахстанский государственный медицинский университет им. М. Оспанова

Аннотация

Приведен редкий случай с 10-дневной давностью закрытой травмы с изолированным полным и внутрибрюшинным разрывом купола мочевого пузыря. В хирургическом отделении нашей больницы оперированы с разрывами мочевого пузыря, которые приведены по литературным данным, но с таким случаем встретились впервые. По настоянию линейного фельдшера через 10 дней больной привезен на поезде к нам с диагнозом цирроз печени, асцит. Внутрибрюшинный разрыв мочевого пузыря, осложненный 10-дневным мочевым перитонитом, о котором в доступной литературе нами не найдены. При первой катетеризации больному выставлен диагноз. Из-за тяжести состояния больного терапевты проявили бдительность и после консультации специалистов в отделение реанимации проведена предоперационная подготовка, операция: санация брюшной полости с дренированием, ушивание раны купола мочевого пузыря с наложением эпицистостомии, послеоперационный уход и адекватное лечение, опираясь на практический опыт, привело к положительному исходу. По отдаленным результатам хирургического лечения пациент живет, сейчас на заслуженном отдыхе.

Ключевые слова:
разрыв, мочевой пузырь, катетеризация, тяжелое состояние, эпицистостомия.

Outer peritoneum, complete break of bladder dome, complicated by 10-day urinary peritonitis

Baizharkinova A.B., Khairullina Z.S., Mambet K.N., Taishibayev K.R.

West Kazakhstan state medical university named after M. Ospanov

Abstract

An unusual case of a 10-day prescription of blunt trauma with isolated complete and intraperitoneal rupture of the bladder dome is described. The surgical department of our hospital operated with bladder ruptures, which are listed according to the literature, but with the opportunity to meet for the first time. At the insistence of linear paramedic after 10 days the patient was brought by train to us with a diagnosis of liver cirrhosis, ascites. Intraperitoneal bladder rupture, complicated by 10-day urinary peritonitis, which in the available literature we have not found. The first patient diagnosed catheterization. Because of the severity of the patient physicians were vigilant and, after consultation of experts in the ICU preoperative preparation, surgery: rehabilitation of the abdominal cavity with drainage, wound closure of the dome of the bladder with the imposition of epicystostomy, postoperative care and adequate treatment, based on practical experience, has led to a positive outcome. According to long-term results of surgical treatment, the patient lives, now retired.

Keywords:
rupture, bladder, catheterization, severe condition, epicystostomy.

Маңыздылығы

Соңғы 10 жылдықта қуық жарақатына арналған статьялар ішінде асқынған он күндік перитонитпен емдеу туралы жазылған статьялар кездеспеді. Қуықтың жарылатын негізгі себептері травматикалық жағдай болады. Қуық жарылуы бейбітшілік уақытта өте сирек кездесу керек, өйткені жан жағындағы жамбас сүйектері қорған болып жарақаттардан сақтайды. Бірақта, қуық-несеп жолының жабық жарақаты В.А. Клюжев (2001) айтуы бойынша техногендік аппаттарға байланысты 7%-ға өскен. Жол апатынан қуық зақымдалуы 86-90%-да кездеседі, оның ішінде өмірге қауіпті 70-80% жағдайда болып, жанастырылған түрде (25,7%) кездеседі. Қуықтың жарақатты жарылуына көп күштен горі травматикалық қуат бұру жолы мен шапшаңдығына байланысты келеді (Ревенко

Т.А., 1981; Джалилов П.С., 1985; Петров С.Б., 1999; Tiquert R. et al., 2000). Ал, алкогольден мас болған кезінде қуықтың жабық зақымдалуы жиі кездеседі (Рябцев И.Г.,1975; Шор Н.А., Чичетка А.А., 1989). Әсіресе, оқу және жұмыс жасындағыларда ер адамдардың қуық жарылуы екі есе жиі кездеседі.

Академик Н.А. Лопаткинның («Руководство по урологии» 1998) жіктеуі бойынша іш қуысының зақымдық ағзасының ішінде қуық жарақаты 5-12 %, ал балалар аралығында 4,4-11,5 % кездеседі. Ашық және жабық түрде деп бөлінеді. Кіші жамбас қуысында орналасу бойынша қуық зәрмен толуына қарай 400-500мл немесе онан көбіректігіне байланысты созылуы мүмкін. Қуықтың гидростатикалық қысымы көбейген кезде қабырға қабаты жұқарып, әсіресе әлсіздеу және қозғалысы көптеу бөлшегінде - күмбезді төбе тұсында қуық айырлуы 35%, басқа қапталынан болатын жарақат 42% кездеседі. Жарақатты қапыл алған кезінде зәрге толық қуық жарылатын себебі мас адамда қорғанышты сезім болмайды. Негізгі жіктеуге іш қуысына енген немесе тұйық жарақат, ішпердеішілік немесе ішпердеден тыс, толық, толық емес болып кездеседі. Ішпердеден тыс жарылу көбіне жамбастың сынумен байланысты болады. Жабық іш жарақатымен бірге қуықтың ішпердеішілік жарылуы 36-39% кездеседі,ал, ішпердеден тыс 55-57%, аралас түрі - 6% байқалады. Ішпердеішілік жарылуы жамбас тұсынан қатты соғылса немесе адам өз салмағымен қапыл ішпен құлаған жағдайда зәрге толық қуық ішінің қысымы құрт көбейген кезде болады. Барлық іштің жабық жарақаты бойынша ота жасалатындарын алсақ: қуықтың зақымдалу 2% дейін құрастырады екен. Жабық зақымдалу - 67-88%, ашық - 12-33%. Айтсақ, ішпердеішілік қуық жарылуы 25% жамбас сүйектері сынбаған кезінде де болады.

Ішпердеішілік қуық жарақатында жалпы белгілерінен (симптомдарынан) басқа зәр іш қуысына құйылып, перитонитке соқтырады. Кейде қуықтың жарылған жерін іш майы немесе ішектің ырғақты бөлшегі кіріп тығындаған жағдайда уақытша науқастың жағдайы жақсара түсіпдиагностиканы қиындатып жібереді.

Жалпы симптоматикасы: ішінің қуықтың тұсынан ауырсынуы, оның шап аймағына берілуі, зәр тоқтауы, зәрде қан болуы, ішінің қампиуы және кернелуі. Жамбас сүйектер сынуымен қабаттасса ішке қан кетуі ықтимал. Диагностиканың кешеңдеу қойылған себептер емді қиындатуы мүмкін. Ауыр жағдайға науқасты ұшырататын жанастырылған басқа іш ағза мүшелерінің зақымдықтары және кездесетін асқынушылықтары. Қуықтық бөлек зақымдалғанының өзі 4,4% соғыс кезінде өлім–жітімге әкелген. Бейбітшілікте егер жанастырылған зақымдықпен қосарланып жүрген қуық жарығы болса 20 % өліммен аяқталады. Толық түрде қуық жарылуы ішпердеішілік жағдайда неше түрлі болып: сагитальды немесе ұзына бойы, кейде жалғыз кейде көп белгісіз формада кездеседі. Сагитальды жағдайда жыртылса қан кетуі азырақ болады, себебі ірі қан тамырлары жоқтың қасы, ал, зәрден босаған кезінде қуықтың ұсақ зақымдалған тамырлары жиырлады. Іш қуысына кеткен зәрдің концентрациясы жоғарылай бастайды, қанның нәруыз алмасуын бұзып ішпердеге сіңе бастайды ,оны химикалық қоздырады, асептикалық, ең соңынан іріңді перитонитке ауады. Бөлек және толық қуық жарылуында перитонеальды симптомы бірден бола қоймайды. Көп уақытқа созылған жағдайда іште зәр мен эксудат сұйықтығы жиналып қалады.

Пальпация арқылы қарағанда іштің беті қасаға жағына қарай ауырсынады, кернеулі болуы мүмкін. Перкуссия дыбысы тұйық естіледі. Тік ішек арқылы зерттеуде қуықтың айналасындағы тіндер жұмсақ, әрі ісінкі болып көрінеді.

Аускультация жасағанда ішек қозғалыс(перистальтикасы) естілмейді. Шет елдік мамандардың пікірі бойынша барлық ішпердеішілік емес қуық жарылуы операциясыз емдеуге болады дейді. Ішпердеішілік қуық жарығы тек қана ота арқылы емделеді.

Жарақат алған адамның азот шлактары жиналады, яғни нәруыздың ыдырауы пайда болған себептен, калий, хлорид тұздары,органикалық қышқылдар көбейеді. Ацидоз пайда болады. Тұз-су алмасу бұзылады. Азотемиялық улану салдарынан уремия дамуына әкеледі, әлсіздік, ұйқышылдық, құсу, іші кету, ісіну, ынтығу пайда болады, бас ауыруы, терісінде қышыма, есінен тану, ауызынан аммиак иісі мүңкиді. Үш тәулік зәр шықпағаннан кейін бүрек жетіспеушілігі қосылады: тілі құрғақ, шөлдеу, жүрек айнуы, қан құрамында мочевина мен креатинин 100-200 және 12-15 мг/мл көтеріледі.

Әдебиет бойынша ятрогендік қуық жарылуы гинекологиялық ота кезінде 0.23-0,28% байқалады, басқа қуық зақымдалуына қарағанда ятрогендік 30% құрастырады. Операция кезінде болған қуық зақымы басқа несеп жолының зақымдығына қарағанда 90% анықталады.

Диагнозды қою жөні: анамнезі, клиник алық көрсеткіштері,зәрінде гематурия болуы. Диагнозды дәлелдеу үшін цистоскопия, ретроградты цистография экскреторлық урография (кардиотраст, венографин, 15% сергозин ерітіндісімен, екі немесе үшатомдық контрастық сұйық заттар), стандартты рентгенография немесе КТ; көбіне рентгенография зерттеу әдістері жеткілікті, мысалы ол әдіспен жамбас сүйектерінің сынуын

анықтайды. Ішпердеішілік қуық жарылуында УЗИ зерттеуін қолдануға болады және қуық катетеризациясы жатады.

Ішпердеішілік қуығы жарылғандардың оталық емінің ерешектілігі

Лапаротомия мен іш қуысының ағзаларын тексеру. Егерде паренхиматозды немесе ішектер зақымдалған болса мүмкін екі хирург бригадасымен атқару керек шығар. Урологиялық ситуацияға байланысты – қуықтың жарақатты жарасының локализациясын, мөлшерін және ішперделік қабыну жағдайын ішектердің бүтіндігін тексеріп, хирургиялық тактикаға тоқталу керек. Мүмкін экстраперитонизация әдісін қолданып қуық қапталындағы алдыңғы қалтасын тіліп босатып – оның жанын қарап жыртылған жерді зерттеу керек болар. Оның үстіне бұл әдісті қолданғанда қуықты мобилизация жасап жарасын тиянақты тігугеде ыңғайлы болады. Бұл әдіспен жарақатты жараның шеткі жиектерін жаңартып өңдеуге де дұрыс. Атравматикалық синтетикалық жіппен қуықтың жарығын барлық тіндерімен алып тігіс салу керек. Қуықтың ішіне міндетті түрде цистостомикалық дренаж қалдыру қажет. Егер науқас жарақат алғаннан кейін 1-2 сағаттың ішінде ота жасалатын болса, ондай жағдайда зәр перитониті бола қойған жоқ, сол себептен іш қуысына антибиотик енгізуге микроирригатор қалдырып лапаротомия жарасы толық тігіледі. Ал, зәрлік перитонит анық жағдайында ішке 4 жерден дренаж қалдыру керек, яғни іш қуысын 8-10 л изотоникалық хлорида натрия ерітіндісімен жуу керек.

Қорытынды тұжырымдау

Апаттық госпитальдің филиалы – Ақтөбе Теміржол ауруханасына талай түрліше жарақаттармен ота жасалып жатыр. Ал, біздің келтірген статьямызда жабық түрде ішпердеішілік толық дербес қуық жарылуының 10 күндік зәр перитонитімен асқыну туралы жазған себеп, әдебиетте осындай жағдай кездестірген емес. Адамның осы жарақаттан кейін аман қалуына көмек еткен қарапайым катетеризация арқылы диагностикалау және ескерімді терапевтердің асцит еместігін сезіну, әрі хирургиялық ұжымның емдеуге мұқият атсалысуы. Хирургия бөлімінде әдебиет бойынша көрсетілген қуық жарығының бәрі кездесті, бірақта осы дара 10 күндік зәр перитонитінен аман алып шығару тәжірибелік дағдыгада байланысты болу керек. Емделуші кәзір аман-есен, зинеткер.

Әдебиет

1. Амиров А.М. Обобщение опыта лечения осложненных ранений таза с повреждениями мочевого пузыря / А.М. Амиров, Д.Ш. Газимагомедов, Д.Ш. Будаев // X Росс. съезд урологов. М., 2002.- С. 517-518.
2. Борисов В.В. Особенности диагностики повреждений мочевого пузыря при гинекологических операциях / В.В. Борисов, А.И. Ищенко, Х.М. Али // X Росс. съезд урологов. М., 2002. - С. 524-525.
3. Братчиков О.И. Особенности оперативного лечения внебрюшинных и внутрибрюшинных разрывов мочевого пузыря / О.И. Братчиков, Е.А. Шумакова // X Росс. съезд урологов. М., 2002. - С. 526-527.
4. Войно-Ясенецкий А.М. Перитонит при внутрибрюшинных разрывах мочевого пузыря / А.М. Войно-Ясенецкий // Науч. тр. / Хабаровский мед. ин-т. 1981. - С. 109-112.
5. Гамзатов А.Г. Лечение повреждений мочевого пузыря / А.Г. Гамзатов, Г.А. Газимагомедов, Д.П. Гаджиев // X Росс. съезд урологов.- М., 2002. -С. 535-536.
6. Горленко В.Н., Пугач А.В., Лечинин С.И. // X Росс. съезд урологов. М., 2002. - С. 545-546.
7. Каманцева С.М. Травма органов мочеполовой системы / С.М. Каманцева, Н.И. Фролов, Ю.М. Крамзин // X Росс. съезд урологов. М., 2002. - С. 566-567.
8. Коровин Ю.И. Редкое ранение мочевого пузыря / Ю.И. Коровин, Н.И. Дмитриев, В.В. Астафьев // Вестник хирургии. 2000. - № 6. - С. 76-77.
9. Петров С.Б. Диагностика и лечение больных травмой органов мочеполовой системы / С.Б. Петров // X Росс. съезд урологов. М., 2002. -С.497-499.
10. Реброва, О.Ю. Статистический анализ медицинских данных / О.Ю. Реброва. М.: МедиаСфера, 2003. – 312 с.
11. Скориков И.И. Изолированные повреждения мочевого пузыря в неотложной урологической практике / И.И.Скориков, А.Н. Шеченко, Махмуд Тарек // X Росс. съезд урологов. М., 2002. - С. 611-612.
12. Строцкий А.В. Травмы органов мочеполовой системы в практике урологического отделения больницы скорой медицинской помощи / А.В. Строцкий, В.Н. Полховский // X Росс. съезд урологов. М., 2002. - С. 620.

13. Чумаков И.П. Производственная вибрационная травма, как причина внутрибрюшинного разрыва мочевого пузыря / И.П. Чумаков; А.П. Татаркин, А.А. Толчанов // X Росс. съезд урологов. М., 2002. - С. 635.
14. Щекочихин А.В. Клиническая картина огнестрельныхранений мочевого пузыря и особенности хирургического лечения / А.В. Щекочихин // X Росс. съезд урологов. М, 2002. - С.641.
15. Chiou-Tan F.Y. Lumbosacral plexopthy in gunshot wounds and motor vehicle accidents / F.Y. Chiou-Tan, K. Jr. Kemp, M. Elfenbaum // Am. J. Phys. Med. Rehabil. 2001. - Vol. 80, № 4. - P. 280 - 285.
16. 16. Dreitlein D.A. Genitourinary trauma / D.A. Dreitlein, S. Suner, J. Basler // Emerg. Med. Clin. North. Am. 2007 - 19: 569.
17. Lynch T.H. EAU Guidelines on Urological Trauma / T.H. Lynch, L. Martinez-Pineiro, S. Plas // J.European Urology. 2011. - Vol. 47. - N 47. - P. 6-7.
18. Morey A.F. Bladder rupture after blunt trauma: guidelines for diagnostic imaging / A.F. Morey A.J. Iverson, A. Swan// J.Trauma, 2012.-51: 683.
19. Salzano A. Segnicon Tomografia Cjmputerizzata nel coinvolgimento della pelvi nelle ferite da arma da fuoco. Experienza personale / A. Salzano, V. Nocera, A. De-Rosa// Radiol. Med. (Torino) 2013. - Vol. 100, № 5.-P. 310-313.

References

1. Amirov A.M. Summarizing the experience of treatment of complicated wounds pelvis with bladder injury. X Russ. Congress of urologists. M., 2002.- pp 517-518. (in Russ.).
2. Borisov V.V. The diagnosis of bladder injury during gynecological operations. X Russ. Congress of urologists. M., 2002. - p. 524-525. (in Russ.).
3. Bratchikov O.I. Features Extraperitoneal surgery and intraperitoneal bladder ruptures. X Russ. Congress of urologists. M., 2002. - p. 526-527. (in Russ.).
4. Voyno-Yasenetsky A.M. Peritonitis intraperitoneal rupture of the bladder. . Sci. w. Khabarovsk med. Inst. 1981. - p. 109-112. (in Russ.).
5. Gamzatov A.G. Treatment of bladder injury. X Russ. Congress of urologists.- M., 2002. -p. 535-536. (in Russ.).
6. Gorlenko V.N., Pugach A.V., Lechinin S.I. X Russ. Congress of urologists. M., 2002. - p. 545-546.
7. Kamantseva S.M. The trauma of the genitourinary system. X Russ. Congress of urologists. M., 2002. - p. 566-567. (in Russ.).
8. Korovin Yu.I. Rare wound bladder. Journal of Surgery. 2000. - № 6. - p. 76-77. (in Russ.).
9. Petrov S.B. Diagnosis and treatment of patients with urogenital trauma. X Russ. Congress of urologists. M., 2002. - p.497-499. (in Russ.).
10. Rebrov O.Yu. Statistical analysis of medical data. M.: Mediasphere, 2003. - 312 p. (in Russ.).
11. Skorikov I.I. Isolated bladder injury in emergency urological practice. X Russ. Congress of urologists. M., 2002. - p. 611-612. (in Russ.).
12. Strotsky A.V. Injuries urogenital system in the practice of Urology Department of Emergency Hospital. X Russ. Congress of urologists. M., 2002. - p. 620. (in Russ.).
13. Chumakov I.P. Production vibration trauma as the cause of intraperitoneal bladder ruptures. X Russ. Congress of urologists. M., 2002. - p. 635. (in Russ.).
14. Schekochikhin A.V. The clinical picture ognestrelnyhraneny bladder and features of surgical treatment. X Russ. Congress of urologists. M, 2002. - p.641. (in Russ.).
15. Chiou-Tan F.Y. Lumbosacral plexopthy in gunshot wounds and motor vehicle accidents / F.Y. Chiou-Tan, K. Jr. Kemp, M. Elfenbaum // Am. J. Phys. Med. Rehabil. 2001. - Vol. 80, № 4. - P. 280 - 285.
16. Dreitlein D.A. Genitourinary trauma / D.A. Dreitlein, S. Suner, J. Basler // Emerg. Med. Clin. North. Am. 2007 - 19: 569.
17. Lynch T.H. EAU Guidelines on Urological Trauma / T.H. Lynch, L. Martinez-Pineiro, S. Plas // J.European Urology. 2011. - Vol. 47. - N 47. - P. 6-7.
18. Morey A.F. Bladder rupture after blunt trauma: guidelines for diagnostic imaging / A.F. Morey A.J. Iverson, A. Swan// J.Trauma, 2012.-51: 683.
19. Salzano A. Segnicon Tomografia Cjmputerizzata nel coinvolgimento della pelvi nelle ferite da arma da fuoco. Experienza personale / A. Salzano, V. Nocera, A. De-Rosa// Radiol. Med. (Torino) 2013. - Vol. 100, № 5.-P. 310-313.

УДК: 617.51-003.215

ОСОБЕННОСТИ КЛИНИЧЕСКОГО ТЕЧЕНИЯ И ФАКТОРЫ, ВЛИЯЮЩИЕ НА ХИРУРГИЧЕСКОЕ ЛЕЧЕНИЕ СУБДУРАЛЬНОЙ ГЕМАТОМЫ ПРИ ИЗОЛИРОВАННОЙ ЧЕРЕПНО-МОЗГОВОЙ ТРАВМЕ

Мирзоян А.О.[1], Патрикян Д.А.[1], Егунян М.А.[2]
РМЦ "Армения"[1,2], МЦ"Эребуни"[3], г.Ереван, Республика Армения

Аннотация

Целью работы было изучение особенностей клинического течения субдуральной гематомы при изолированной ЧМТ, выявление факторов, влияющих на результаты хирургического лечения. Исследования проходили в различных больницах Республики Армении, изучались истории болезней 188 пациентов с изолированной ЧМТ. Сделано ретроспективный анализ. СГ была обнаружена у 38 из 188 оперированных. Выводы. Почти каждый пятый из больных с изолированной ЧМТ оперируется по поводу СГ. СГ отличается тяжелым клиническим течением. Большая часть больных госпитализируется на стадии грубой или умеренной декомпенсации. Наиболее уязвимы люди старческого возраста. Отрицательное влияние на хирургическое лечение оказывает прием больных, находящихся на стадии грубой декомпенсации, отсутствие лечения в догоспитальном периоде, сопутствующие сердечнососудистые заболевания, диагностические, медорганизационные ошибки на разных этапах лечения, задержка операции, недостаток необходимых методов в послеоперационный период для отслеживания внутримозговых патологических изменений, технические ошибки во время первичной операции, из-за чего снижается эффективность повторных операций, а также мозговые и внемозговые осложнения. На месте обнаруженного при помощи КТ исследования субарахноидального кровоизлияния может развиться СГ, что и в свою очередь в течение 10-12 часов может привести к сдавлению мозга, тем самым отрицательно влияя на лечение. У подобных больных необходимо сделать повторное КТ исследование через 10-12 часов.

Ключевые слова
субдуральная, гематома, ЧМТ, факторы, лечение.

Оқшауланған бассүйек - ми жарақаты кезінде субдуральды гематоманы хирургиялық емдеуіне ықпалын тигізетін клиникалық ағымының ерекшеліктері мен факторлары

Мирзоян А.О.[1], Патрикян Д.А.[1], Егунян М.А.[2]
"Армения" РМО[1,2], "Эребуни" МО[3], Ереван қ., Армения Республиккасы

Аңдатпа

Жұмыстың мақсаты оқшауланған БМЖ кезінде субдуральды гематоманың клиникалық ағымының ерекшеліктерін зерделеу, хирургиялық емдеудің нәтижелеріне ықпалын тигізетін факторларды анықтау.

Түйін сөздер
субдуральды гематома, БСЖ, факторлар, емдеу.

Peculiarities of clinical course and factors influencing the outcomes of surgery isolated traumatic subdural hematoma

Mirzoyan A.O.[1], Patrikyan D.A.[1], Egunyan M.A.[2]
«Armenia» RMC[1], «Erebouni» MC[2], Yerevan, Republic of Armenia

Abstract

The aim is to study the peculiarities of the clinical course and to identify factors influencing the outcomes of surgery isolated traumatic subdural hematoma. The retrospective analysis was performed. 188 medical records of patients with isolated traumatic brain injury (ITBI) were studied, who operated in various hospitals of Republic of Armenia. Subdural hematoma (SH) were detected at 38 patients. Conclusions: Almost every fifth of patients with ITBI received surgical treatment has SH. SH has severe clinical course. The majority of patients with SH are hospitalized at the different stage of decompensation stage of clinical course of TBI. The most vulnerable are the elderly. There are many factors negatively affecting on the outcomes SH, that are severe condition of patients admitted in rough stages of clinical decompensation, cardiovascular diseases, lack of treatment in the pre-hospital period, diagnostical or organizational errors in different stages of treatment, delay in operation, the lack of necessary methods in the postoperative period for tracking intracerebral pathological changes, and technical errors during the initial operation, which reduces the efficiency of repeated operations, as well as cerebral and extracerebral complications. SH may develop for 10-12 hours on-site of the subarachnoid hemorrhage detected by CT scan and can lead to compression of the brain, adversely affect on the treatment. In such cases it's necessary control CT scan after 10-12 hours from the first CT scan.

Keywords
subdural, hematoma, ITBI, factors, treatment.

Введение

Большой удельный вес черепно-мозгового травматизма (ЧМТ), высокая летальность и инвалидизация пострадавших, фактический рост числа нейротравм, неутешительные данные долгосрочных прогнозов, выводят проблему нейротравматизма в разряд приоритетных [3.8]. По данным K.G. Jamieson и J.D.N. Yelland, пострадавшие с острыми субдуральными гематома ми(СГ) составили 5% за 11 лет среди всех поступивших с ЧМТ в одно лечебное учреждение [5]. При тяжелой ЧМТ количество СГ растет, достигая 9-22% [9]. В соответствии с общей структурой ЧМТ субдуральные гематомы резко пре обладают у мужчин по сравнению с женщинами (3:1). СГ встречаются во всех возрастных категориях – от младенцев до стариков. И все же, гораздо чаще у лиц старше 40 лет [5.6]. Клиническое течение и роль изолированных травматических СГ в танатогенезе больных с ЧМТ зависит из многих факторов. Например, в зависимости от объема СГ, наличием или отсутствием церебральной атрофии имеют определенный риск развития дислокации головного мозга синдрома, что позволяет объективно судить о варианте клинического течения и роли травматических СГ в танатогенезе [1.2]. Несмотря на внедрение современных методов диагностики лечения при острых СГ, наблюдается сравнительно высокая летальность, а среди выживших пострадавших значительна глубокая инвалидизация [4.7]. Исходя из вышесказанного поставлена цель: изучить особенностей клинического течения субдуральной гематомы при изолированной ЧМТ, выявление факторов, влияющих на результаты хирургического лечения.

Методы и материалы

Исследования проходили в различных больницах РА в 2007-2011 гг, изучались истории болезней 188 пациентов с изолированной ЧМТ. Сделано ретроспективный анализ. В итоге процентного расчета СГ была обнаружена у 38(20,2%) из 188 оперированных.

Диагноз был подтвержден у 35(92.1%) больных с помощью КТ исследования головного мозга, во время операции - у 3(7.9%), у которых во время ошибочного КТ исследования была обнаружена эпидуральная гематома. КТ исследование головного мозга было сделано у всех больных, после их поступления в течение 48 часов. У 2(20%) больных во время КТ исследования было обнаружено субарахноидальное кровоизлияние, но из-за ухудшения неврологического состояния, после 16 -20 часов было сделано повторное КТ исследование, с помощью чего и была обнаружена СГ. У 1(50%) из этих больных был отрицательный исход.

Для описания особенностей клинического течения СГ мы пользовались классификацией клинического течения ЧМТ. В состоянии пострадавшего с ЧМТ различают следующие клинические 5 стадии: стадия клинической компенсации, субкомпенсации, умеренной декомпенсации, грубой декомпенсации, терминальная стадия .

1. Стадия клинической компенсации. Очаговая симптоматика либо отсутствует, либо резидуальна. Несмотря на функциональное благополучие больного, клинически или инструментально могут быть обнаружены изменения, свидетельствующие о перенесенной ЧМТ.
2. Стадия клинической субкомпенсации. Общее состояние больного обычно удовлетворительное. Сознание ясное либо имеются элементы оглушения. Могут выявляться различные очаговые неврологические симптомы, чаще мягко выраженные. Дислокационная симптоматика отсутствует. Жизненно важные функции не нарушены.
3. Стадия умеренной клинической декомпенсации. Общее состояние больного средней тяжести или тяжелое. Оглушение, обычно умеренное. При сдавлении мозга отчетливо выражены признаки внутричерепной гипертензии. Нарастают либо появляются новые очаговые симптомы как выпадения, так и раздражения. Впервые улавливаются вторичные стволовые знаки. Проявляется тенденция к нарушению жизненно важных функций.
4. Стадия грубой клинической декомпенсации. Общее состояние больного тяжелое или крайне тяжелое. Сознание нарушено: от глубокого оглушения до комы. При сдавлении мозга четко выражены синдромы ущемления ствола, чаще на тенториальном уровне. Нарушения жизненно важных функций становятся угрожающими.
5. Терминальная стадия. Обычно необратимая кома с грубейшими нарушениями жизненно важных функций, арефлексией, атонией, двусторонним фиксированным мидриазом.

По данным классификации, больные СГ разделились на 3 группы: первая – это группа больных, которые при поступлении были на стадии субкомпенсации клинического течения ЧМТ(10(26,3%)), вторая группа- на умеренном декомпенсации (15(39,5%) , третья - грубой декомпенсации (13(34,2%)). 5(50%) больным из первой группы было до 60 лет, 5(50%) - 60 и больше. 6(40%) больным из второй группы было до 60, 9(60%) - 60 и более, 5(38,5%) больным из третьей группы было до 60 лет, 8(61.5%) - 60 и более. 5(50%) больных из первой группы поступило в первый день травмы, 5(50%) – со 2-4

день. 12(80%) из второй группы поступили в первый день травмы, остальные 3(20%) - 2-4 день. 10(76.9%) больных из третьей группы поступили в первый день травмы, 3(23.1%)–в 2-4.

Для выявления влияний разных факторов на хирургическое лечение СГ необходимо исследовать исходы СГ, которые условно распределились на положительные и отрицательные. Положительными считались такие исходы СГ, при которых больные выписались без грубовыраженных неврологических расстройств. Отрицательными считались такие исходы, при которых больные или умирали, или выписались с таким неврологическим дефицитом, который привел к инвалидности. Из больных умерло 12(31.6%), 1(10%) - из первой группы, 3(20%) - из второй, 8(61,5%) - из третьей. С неврологическим дефицитом было выписано 5(13,2%) больные, 3(30%) из которых были из первой группы, 1(6,7%) - из второй, 1(7,7%) - из третьей.

Для определения влияний разных факторов на исход СГ при хирургическом лечении нужно учитывать стадию клинического течения ЧМТ, на котором поступили больные в стационар. Сердечно-сосудистыми заболеваниями страдало 7(18.4%) больных, у которых был отрицательный исход. 2(20%) из этих больных были из первой группы, 2(13.3%) - из второй группы, 3(23.1%) - из третьей.

В первой группе 9(90%) больных не получили лечения в догоспитальном этапе. У 3(33.3%) - из них был отрицательный исход, во второй группе было 13(86.7%), у 3(23.1%) из которых был отрицательный исход, в третьей группе - 8(61.5%), отрицательный исход у 5(62.5%) больных. В предоперационном периоде часть больных была принята в отделение интенсивной терапии, остальные - в другие отделения - нейрохирургическое, травматологическое, хирургическое. 6(60%) из первой группы не поступили в отделение интенсивной терапии, у 2(33.3%) из которых был отрицательный исход. Из второй группы 1(6.7%) больной не поступил в отделение интенсивной терапии.

Часть больных была оперирована после поступления в течение 1-2 часов, остальные - после 3-48 часов. 7(70%) больных из первой группы были оперированы после поступления спустя 3-48 часов. У 3(42.9%) из них был отрицательный исход. Со второй группы - 7(46.7%) больных, из которых у 2(28.6%) - отрицательный исход. Из третьей группы - 5(38.5%), у 4(80%) - тоже отрицательный исход.

После операции было сделано КТ исследование, в результате которого обнаружили остаточный объем удаленной гематомы, в первой группе у 1(10%) больного, из второй группы – у 1(6,7%), из третьей - 1(7,7%). У всех был отрицательный исход. Увеличение отека мозга, дислокация срединных структур головного мозга, была обнаружена у 1(6,7%) больного из второй группы, из третьей - у 2(15,4%) пациентов. У них был отрицательный исход. А из первой группы - у 1(10%) больного. Пневмоцефалия, гигрома обнаружена у 1(7,7%) больного из третьей группы. Положительная динамика при КТ исследовании наблюдается во второй группе 1(6,7%).

Трое больных были повторно оперированы, во второй группе - 1(6,7%) больной, в первой группе - 1(10%) больной. В обоих случаях сделана резекционная трепанация, удален остаточный объем удаленной гематомы, отмечался отрицательный исход. У 1(7,7%) из третьей группы через костный дефект дренировали полость пневмоцефалии, гигромы, которые развились после удаления СГ, обнаруживались после операции при КТ исследовании.

Послеоперационные осложнения были разделены на 2 группы: мозговые и внемозговые, которые были обнаружены в КТ, рентген, лабораторном исследовании, в итоге узкоспециализированных консультаций, в результате патоморфологического исследования мозга мертвых. Кроме вышеперечисленных осложнений, которые обнаруживались при КТ исследовании, отмечалось также энцефаломаляция в первой группе у 1(10%) больного, во второй группе у 3(20%) больных, в третьей группе у 8(61,5%). Во всех случаях больные умерли.

Из внемозговых осложнений пневмония или пролежень развилась у 4(30.8%) - из третьей группы. У них был отрицательный исход.

Обсуждение

Каждый пятый больной с изолированной ЧМТ оперируется из-за СГ (20,2%(38)). У СГ тяжелое клиническое течение. Большая часть больных принимается на стадиях грубой (34,2 % (13)) или умеренной (39,5%(15)) декомпенсации клинического течения ЧМТ. Нет больных, находящихся на стадии компенсации при поступлении. Смертность высокая при СГ(31.6% (12)), которая в основном наблюдается у больных, принятых на стадии грубой декомпенсации клинического течения ЧМТ (61,5% (8)), в более узком количестве у больных с умеренной декомпенсацией (20%(3)), наблюдается также у пациентов на субкомпенсационном этапе (10%(1)). Немало случаев, которые приводят к инвалидности (6,7-30%).

СГ чаще встречается у больных старческого возраста - в возрасте 60 и больше (50-61,5%). 18.4%(7) больных страдают сердечно-сосудистым заболеванием, что отрицательно влияет на исход СГ при хирургическом лечении, независи-

мо от того, на какой клинической стадии находится больной при поступлении(13.3-23.1%) .

Большинство пациентов не получают лечения на предгоспитальном этапе (61,5-90%), что отрицательно отражается на процессы лечения (23,1-86,7%), особенно на больных, прием которых был на грубой декомпенсационной стадии (62,5%(5)). Независимо от состояния пациента, необходимо поступивших направить в отделение интенсивной терапии. Но большинство больных, находящихся на клинической стадии субкомпенсации, не принимается в отделение интенсивной терапии (60%(6)). Из них у 1/3 наблюдается отрицательный исход.

В основном, диагноз уточняется КТ исследованием (35(92.1%)). Реже КТ исследованием СГ может диагностироваться как ЭГ , которая уточняется во время операции (7.9%(3)). На раннем этапе травмы СГ может не обнаруживаться КТ исследованием головного мозга, как субарахноидальное кровоизлияние, чему следует развитие гематомы, которая приводит к отрицательной динамике и обнаруживается повторным КТ исследованием (5.3%(2)). Следовательно, в тех случаях, когда обнаруживается субарахноидальное кровоизлияние, необходимо повторить КТ исследование после 10-12 часов, что поможет избежать дислокационных осложнений и отрицательных исходов (50%(1)).

Больных с СГ необходимо оперировать в течение первых двух часов приема, особенно если заметить, что 20-50% больных принимаются на второй день после травмы. После приема в течение 3-48 часов были оперированы 38,5-70% больных, у которых был отрицательный исход 28,6-80%, даже у больных, поступивших в стадии субкомпенсации(42,9%(3)). В послеоперационном периоде КТ исследование осуществляется в 23,7%(9) случаях. КТ исследованием, сделанным после операции, обнаруживается остаточный объем удаленной гематомы в единых случаях (6.7-10%), но оно приводит к отрицательному исходу, независимо на каком клиническом этапе был принят больной. Увеличение зоны отека головного мозга, дислокация срединных структур мозга наблюдается у 6,7-15,4%, что приводит к отрицательному исходу больных, поступивших на стадии декомпенсации. Реже обнаруживается пневмоцефалия, гигрома, сдавливающая головной мозг, из-за чего больному была сделана повторная операция (2.6%(1)). У больных, поступивших на стадии грубой декомпенсации, редко обнаруживается положительная динамика при КТ исследовании(6.7%(1)). Реже встречается развитие ишемического инсульта 5.9%(1), что кончается отрицательным исходом.

Повторная операция у больных с СГ производится в 7,9%(3) случаях. Во время повторной операции с помощью резекционной трепанации опорожненяется остаточный объем удаленной гематомы в 5.3%(2) случаях, что и является способом борьбы против развития отека мозга. Часто кончается отрицательным исходом, так как резекционная трепанация, устранения компресии головного мозга делается значительно поздно.

Развитие очагов энцефаломаляции наблюдается у больных, поступивших на разных стадиях клинического течения ЧМТ 10-61,5%(2), что приводит к смерти. Редко развивается ишемический инсульт 5.9%(1),что приводит к отрицательному исходу.

В результате интенсивной терапии в послеоперационном периоде необходимо избежать не только мозговых, но и внемозговых осложнений. В частности, у больных, принятых на грубой декомпенсационной стадии (30.8%(4)) развивается пневмония и пролежень, что, естественно, имеет отрицательное влияние на исход СГ.

Выводы

Почти каждый пятый из больных с изолированной ЧМТ оперируется по поводу СГ.

СГ отличается тяжелым клиническим течением. Большая часть больных госпитализируется на стадии грубой или умеренной декомпенсации. Наиболее уязвимы люди старческого возраста.

Отрицательное влияние на хирургическое лечение оказывает прием больных, находящихся на стадии грубой декомпенсации, отсутствие лечения в догоспитальном периоде, сопутствующие сердечно-сосудистые заболевания, диагностические, медорганизационные ошибки на разных этапах лечения, задержка операции, недостаток необходимых методов в послеоперационный период для отслеживания внутримозговых патологических изменений, технические ошибки во время первичной операции, из-за чего снижается эффективность повторных операций, а также мозговые и внемозговые осложнения.

На месте обнаруженного при помощи КТ исследования субарахноидального кровоизлияния может развиться СГ, что и в свою очередь в течение 10-12 часов может привести к сдавлению мозга, тем самым отрицательно влияя на лечение. У подобных больных необходимо сделать повторное КТ исследование через 10-12 часов.

Литература

1. Герман В.Н. Факторы риска дислокации головного мозга при травматических субдуральных гематомах. Казанский медицинский журнал. 2008 г., том 89, № 6, с. 807-810.
2. Кравчук А.Д., Потапов А.А., Лихтерман Л.Б., Эль-Кади М. Доказательная нейтротравматология / Под ред. А.А. Потапова, Л.Б. Лихтермана. – М.: НИИ нейрохирургии им. Н.Н. Бурденко РАМН, 2003. –С. 334–407.
3. Лебедев В.В., Крылов В.В. Неотложная нейрохирургия: рук-во для врачей. - М.: Медицина, 2000. - 567 с.
4. Dent D.L., Croce M.A., Menke P.G., Young B.H., Hinson M.S., Kudsk K.A., Minard G., Pritchard F.E., Robertson J.T., Fabian T.C. Prognostic factors after acute subdural hematoma. J Trauma 1995 Jul;39 (1):36–42; discussion 42-3.
5. Jamieson K.G., Yelland J.D.N.: Surgically treated traumatic subdural hematomas. / Neurosurg 37:137– 149,1972.
6. Kwiatcowsky. Traumatic Acute Intracrantal Hematoma in Mamial of Neurosurgery Compiled by J.D/ Palmer Churchill. Livingstone Glasgow, 1996, 540-544.
7. Massaro F., Lanotte M., Faccani G., Triolo C. One hundred and twenty-seven cases of acute subdural hematoma operated on. Correlation between CT scan findings and outcome. Acta Neurochir (Wien) 1996;138 (2):185-91.
8. Rudel V., Leitgeb J., Janciak I. et al. Тяжелая черепно-мозговая травма в Австрии // Вестник интенсивной терапии. - 2008. - №1. - С. 41-46.
9. Seelig J.M., Marshall L.F., Toutant S.M. et al. Traumatic acute epidural hematoma: Unrecognized high lethality in comatose patients // Neurosurgery 15, 1984, p.617-620.

References

1. Herman V.N. Risk factors for dislocation of the brain during traumatic subdural hematomas. Kazan Medical Journal. 2008, Volume 89, № 6, p. 807-810. (in Russ.).
2. Kravchuk A.D., Potapov A.A., Likhterman L.B., El-Kadi M. Evidence neutrotraumatology. Ed. A.A. Potapov, L.B. Likhterman. - M .: Institute of Neurosurgery.n/a N.N. Burdenko of the Academy of Medical Sciences, 2003 p. 334-407. (in Russ.).
3. Lebedev V.V., Krylov V.V. Emergency brain surgery: hands of physicians. - M .: Medicine, 2000. - 567 p. (in Russ.).
4. Dent D.L., Croce M.A., Menke P.G., Young B.H., Hinson M.S., Kudsk K.A., Minard G., Pritchard F.E., Robertson J.T., Fabian T.C. Prognostic factors after acute subdural hematoma. J Trauma 1995 Jul;39 (1):36–42; discussion 42-3.
5. Jamieson K.G., Yelland J.D.N.: Surgically treated traumatic subdural hematomas. / Neurosurg 37:137– 149,1972.
6. Kwiatcowsky. Traumatic Acute Intracrantal Hematoma in Mamial of Neurosurgery Compiled by J.D/ Palmer Churchill. Livingstone Glasgow, 1996, 540-544.
7. Massaro F., Lanotte M., Faccani G., Triolo C. One hundred and twenty-seven cases of acute subdural hematoma operated on. Correlation between CT scan findings and outcome. Acta Neurochir (Wien) 1996;138 (2):185-91.
8. Rudel V., Leitgeb J., Janciak I. et al. Severe traumatic brain injury in Austria. Herald of intensive care. - 2008. - №1. - p. 41-46.
9. Seelig J.M., Marshall L.F., Toutant S.M. et al. Traumatic acute epidural hematoma: Unrecognized high lethality in comatose patients. Neurosurgery 15, 1984, p.617-620.

УДК 616.366-089.87

ПРОФИЛАКТИКА ВОСПАЛИТЕЛЬНЫХ ОСЛОЖНЕНИЙ ПРИ ДЕСТРУКТИВНЫХ ХОЛЕЦИСТИТАХ

Мусаев У., Осмоналиев Э., Токтосунов А.

Кыргызская Государственная медицинская академия им. И.К.Ахунбаева,
Городская клиническая больница № 1, г.Бишкек, Кыргызская Республика

Аннотация

Представлены результаты использования инфракрасного излучения в профилактике осложнений после холецистэктомии у 212 больных с острым деструктивным холециститом. В контрольной группе из 110 больных осложнения были у 9 (8,2%), а при использовании инфракрасного излучения из 102 больных осложнения выявлены у 3-х (2,9%).

Ключевые слова:
желчный пузырь, воспаление, оперативное лечение, профилактика осложнений, инфракрасное излучение.

Деструктивті холецистит кезінде қабыну асқынуларының профилактикасы

Мусаев У., Осмоналиев Э., Токтосунов А.

И.К.Ахунбаев атындағы Қырғыз Мемлекеттік медицина академиясы,
№ 1 қалалық клиникалық ауруханасы, Бішкек қ., Қырғыз Республикасы

Аңдатпа

Бұл мақалада жіті дестркутивті холециститімен холецистэктомиядан кейін 212 ауруында асқынуларындағы профилактикасында инфрақызыл сәуле арқылы емдеуді қолданған нәтижелері ұсынылған. Бақылау тобында 110 аурудан асқынулар 9 (8,2%) болған, ал инфрақызыл сәуле арқылы емдеуді қолданған кезіндегі102 аурудан 3(2,9%). Ауруда ғана болды.

Түйін сөздер
өткалта, қабыну, жедел емдеу, асқынулардың профилактикасы, инфрақызыл сәулелену.

Prophylaxis of inflammatory complications in destructive cholecystitis

Musaev U., Osmonaliev E., Toktosunov A.

I.K.Akhunbaev Kyrghyz State Medical Academy, Municipal clinical hospital # 1, Bishkek, Kyrgyz Republic

Abstract

The results of the use of infrared radiation in prophylaxis of complications after cholecystectomy in 212 patients with acute destructive cholecystitis are presented. In control group complications were in 9 of 102 patients (8,2%), and after the use of infrared radiation they were in 3 patients (2,9%).

Keywords
gallbladder, inflammation, surgical treatment, complications prophylaxis, infrared radiation.

Введение

Острые холециститы занимают одно из ведущих мест среди хирургических заболеваний. Основным методом лечения является оперативный – холецистэктомия, но после операции в 15-30% [1,5] возникают различные осложнения, среди которых раневые занимают первое место [6]. Причиной частоты осложнений после операции является большой удельный вес больных, поступающих с уже развившимися осложнениями. Немаловажное значение имеют сроки заболевания, наличие тяжелых сопутствующих заболеваний, особенно у лиц пожилого и старческого возраста, у которых резко снижены защитные свойства организма. Существенную роль играет и госпитальная инфекция [7,8].

В профилактике осложнений наиболее часто использовались различные антисептики, антибиотики. В последние годы многие исследователи обратили внимание на применение физических факторов с целью профилактики (ультрафиолетовое, лазерное, ультразвуковое облучения и др.) [2,4].

Появились сообщения об использовании инфракрасного излучения в лечении гнойно-воспалительных заболеваний, а что касается применения его для профилактики осложнений, то этих сведений мы не обнаружили. Рядом исследователей [3,4] установлено, что биохимический эффект инфракрасного излучения обусловлен фотохимическим действием в результате поглощения белками ткани, активации ферментативных процессов внутри клетки, благодаря глубокому внутриклеточному проникновению лучей. Под их действием идут фотохимические процессы, что и объясняет их многокомпонентное действие. Учитывая механизм действия инфракрасного излучения, мы решили использовать его в профилактике раневых осложнений при деструктивных формах острого холецистита.

Цель работы - представить результаты применения инфракрасного излучения в профилактике осложнений при остром холецистите.

Материал и методики исследования

Под наблюдением находилось 212 больных, оперированных в хирургическом отделении Городской клинической больницы № 1 с деструктивными формами острого холецистита. Женщин было 137 (64,6%), мужчин – 75 (35,4). Возраст их колебался от 26 до 82 лет, а давность заболевания – от 6 часов до семи суток, но большинство больных поступили с давностью заболевания от 24 до 72 часов. Сопутствующие заболевания выявлены у 92 (43,4%). В основном у лиц старше 55 лет.

При поступлении у всех был выражен болевой синдром с иррадиацией боли в спину, шею, у 201 наблюдалась многократная рвота, не приносящая облегчения больному, у 16 отмечалась иктеричность кожи и слизистых. При пальпации живота положительный симптом Щеткина-Блюмберга отмечен у 98 больных и резкая болезненность в правом подреберье. Повышение температуры тела выше 38^{0}С было у 191 больного, а у остальных – субфебрильная температура.

В обследовании больных выполняли общий анализ крови и мочи, ЭКГ, показатели функционального состояния печени и почек, УЗИ до операции, а также использовали его для оценки течения раневого процесса в послеоперационном периоде. С этой целью выполняли эхоморфометрию ран через 1, 3 и 5 суток после операции.

При поступлении всем выполнено УЗИ печени и желчного пузыря: увеличение желчного пузыря выявлено у 202 из 212 больных, утолщение его стенок отмечено у 98, расширение желчных протоков – у 16, наличие конкрементов в пузырном протоке с увеличением желчного пузыря – у 19 (окклюзионный холецистит), одиночные камни в пузыре выявлены у 49, наличие двух конкрементов – у 56, а у остальных – множественные мелкие конкременты. У 9 поступивших выявлено перивезикулярное скопление жидкости и воспалительный процесс окружающих тканей.

Все больные оперированы под эндотрахеальным обезболиванием, из традиционного лапаротомного доступа холецистэктомия выполнена у 32 больных, а у остальных – из минилапаротомного. Из 212 больных помимо холецистэктомии произведена холедохотомия для удаления конкрементов и для ревизии проходимости желчных протоков с последующим дренированием холедоха по Керу.

В основном, больные оперированы в первые 6 часов с момента поступления, но с обязательной кратковременной предоперационной подготовкой, которая включала инфузионную терапию и коррекцию нарушенных функций сопутствующими заболеваниями. Больные пожилого и старческого возраста нуждались в более продолжительной предоперационной подготовке. Особого внимания заслуживали больные с окклюзионным холециститом. Их стремились оперировать как можно раньше.

Поступившие больные были разделены нами на две группы: в первую группу вошли 110 больных, у которых использованы традиционные меры профилактики, принятые в ГКБ № 1. Это назначение в послеоперационном периоде антибиотиков внутривенно или внутримышечно на протяжении 5-6 дней и инфузионную терапию, аналгетики. Во вторую группу, которая для нас являлась основной, вошли 102 больных, которые помимо традиционного лечения получали

Таблица.
Динамика показателей эхоморфометрии ран больных контрольной и основной групп после холецистэктомии

Группа	Показатели в сроки после операции (в см)			
	1 сутки	3 сутки	5 сутки	при выписке
Контрольная	2,3±0,31	4,12±0,17	3,2±0,11	2,1±0,14
Основная	2,4±0,27	3,1±0,19	2,2±0,07	1,2±0,11
Р- степень достоверности	>0,05	<0,05	<0,05	<0,05

инфракрасное излучение в момент операции в ложе желчного пузыря и рану и в послеоперационном периоде на область раны на протяжении 5-6 дней. Облучение осуществлялось аппаратом Model M1-01 японского производства продолжительностью 10 минут. Полученные результаты обработаны методом вариационной статистики.

Результаты и их обсуждение

При анализе результатов профилактики в группе больных, получавших традиционное лечение, осложнения возникли у 9 больных из 110 (8,2%). Из них инфильтрат в области операционной раны обнаружен у трех, у одной – подпеченочный абсцесс, потребовавший дренирование под контролем УЗИ, а у 5 – нагноение раны.

При анализе результатов использования инфракрасного излучения нами было отмечено более благоприятное течение после операции. Уже на 2-3 сутки нормализовалась температура, исчезал болевой синдром, стул и газы отходили на 3-4 сутки, и больные были более активны. Среднее пребывание в стационаре больных контрольной группы составило 12,4±0,37 койкодней, а в основной – 8,92±0,41.

Мы проследили за динамикой раневого процесса, при этом отметили ценность УЗИ, которое позволило до появления клинических признаков выявить раневые осложнения, предотвратить их прогрессирование и усилить противовоспалительную терапию

Для оценки течения раневого процесса осуществляли эхоморфометрию ран (измеряли величину инфильтрации) в контрольной и основной группах (табл.).

При сравнении данных эхоморфометрии через сутки после операции достоверных различий не отмечено, на 3 сутки в обеих группах идет увеличение зоны инфильтрации, но более выраженное в контрольной группе. Здесь больше было число раневых осложнений. На 5 сутки зона инфильтрации уменьшилась в обеих группах, но более существенно у больных основной группы. К моменту выписки различия сохранялись.

Таким образом, наши наблюдения за больными с деструктивными формами холецистита показали эффективность применения инфракрасного излучения с целью профилактики осложнений. Применение этого метода позволило снизить осложнения с 8,2 до 2,9%.

Литература

1. Абаев Ю.К. Современные особенности хирургической инфекции. Вестник хирургии. – 2005. - № 3. – С. 107-112.
2. Азизов Г.А. Внутривенное лазерное облучение крови в комплексном лечении заболеваний сосудов нижних конечностей. – М.: НПЛЦ «Техника», 2003. – 54 с.
3. Багирли А.А. Инфракрасное лазерное излучение, иммобилизированные полиферменты и прополис в профилактике и лечении гнойных послеоперационных ран в акушерстко-гинекологической практике. автореф. дис. ... канд. мед. наук. – М., 1995. – 24 с.
4. Байбеков И.М. Влияние низкоинтенсивного инфракрасного лазерного излучения на заживление ран. Бюллетень экспериментальной биологии и медицины. – 2005. - № 2. – С. 218-224.
5. Ветшев П.С. Желчнокаменная болезнь. – М.: Медицина, 1998. – 137 с.
6. Ермолов А.С. Хирургическое лечение острого холецистита у больных пожилого и старческого возраста. Хирургия. – 1998. – № 2. – С. 11-15.
7. Мусаев А.И. Госпитальная инфекция в хирургии и меры ее профилактики. Известия ВУЗов, спец. выпуск. – Бишкек, 2003. - № 1. – С. 40-43.
8. Tokumura H. Laparoscopic biliary surgery. Nippon Geva Gakkai Zasshi. – 2002. – Vol. 103, # 10. – P. 737-741.

References

1. Abaev Yu.K. Modern features of surgical infection. Journal of Surgery. - 2005. - № 3. - p. 107-112. (in Russ.).
2. Azizov G.A. Intravenous laser blood irradiation in treatment of vascular disease of the lower extremities. - M .: NPLTS “Technology”, 2003 - 54. (in Russ.).
3. Bagirli A.A. The infrared laser light, immobilized poliferment and propolis in prevention and treatment of postoperative purulent wounds in maieutic-gynecological practice. Author. Dis. ... cand. med. - M., 1995. - 24 p. (in Russ.).
4. Baibekov I.M. Effect of low-intensity infrared laser radiation on wound healing. Bulletin of Experimental Biology and Medicine. - 2005. - № 2. - p. 218-224. (in Russ.).
5. Vetshev P.S. Gallstone disease. - M .: Medicine, 1998. - 137 p. (in Russ.).
6. Yermolov A.S. Surgical treatment of acute cholecystitis in patients with middle and old age. Surgery. - 1998. - № 2. - p. 11-15. (in Russ.).
7. Musayev A.I. Nosocomial infections in surgery and its prevention measures. The universities, special. release. - Bishkek, 2003. - № 1. - p. 40-43. (in Russ.).
8. Tokumura H. Laparoscopic biliary surgery. Nippon Geva Gakkai Zasshi. – 2002. – Vol. 103, # 10. – P. 737-741.

УДК 612.64/618.33+616-007-053

СТРУКТУРА ВРОЖДЕННЫХ ПОРОКОВ СЕРДЦА ПО Г. БИШКЕК

Шахнабиева С.М.

Научно-исследовательский институт хирургии сердца и трансплантации органов,
Кыргызский государственный медицинский институт переподготовки и повышения квалификации,
Бишкек, Кыргызская Республика

Аннотация

Цель исследования: изучение распространенности и структуры врожденных пороков сердца по г. Бишкек.

Материалы и методы исследования: проведено исследование на базе Центра семейной медицины №3 г. Бишкек, на территории которого зарегистрировано 2410 детей в возрасте от 7 до 18 лет.

Полученные результаты и их научная новизна: впервые выявлена распространенность и структура врожденных пороков сердца среди детей школьного возраста по г. Бишкек.

Ключевые слова
врожденные пороки сердца, распространенность и структура, дети, Бишкек.

Бішкек қаласы бойынша туа біткен жүрек ақаулықтарының құрылымы

Шахнабиева С.М.
Жүрек хирургиясы және органдарды трансплантаттау бойынша ғылыми – зерттеу институты,
Дәрігерлерді қайта даярлау және кәсіби біліктілігін жетілдіру бойынша Қырғыз мемлекеттік медицина институты, Бішкек қ., Қырғыз Республикасы

Аңдатпа

Зерттеу мақсаты: Бішкек қ. бойынша туа біткен жүрек ақаулықтарының таралуы мен құрылымын зерделейді.

Зерттеу материалдары және әдістері: Бішкек қ. № 3 Отбасы медицинасы Орталығының базасында зерттеулер жүргізілген, аталмыш орталықтың аумағында 7 жастан 18 жасқа дейін 2410 бала тіркелген.

Алынған нәтижелер және олардың жаңалығы: алғышқы рет Бішкек қ. бойынша мектеп жасындағы балалар арасында туа біткен жүрек ақаулықтарының таралуы мен құрылымы анықталған.

Түйін сөздер
жүректің туа біткен ақаулықтары, таралуы мен құрылымы, балалар, Бішкек.

Structure of congenital heart diseases in Bishkek

Shahnabieva S.M.
Scientific Research Institute Heart Surgery and Organ Transplantation,
Kyrgyz state medical institute of retraining and improvement of professional skill, Bishkek, Kyrgyz Republic

Abstract

Research objective: studying of prevalence and structure of congenital heart diseases in Bishkek.

Materials and research methods: research on the basis of the Center of family medicine №3 in Bishkek in which territory 2410 children aged from 7 till 18 years are registered is conducted.

The received results and their scientific novelty: for the first time we revealed of congenital heart diseases among children of school age on Bishkek.

Keywords
congenital heart diseases, prevalence and structure, children, city of Bishkek.

Актуальность

Врожденные пороки сердца (ВПС) представляют важнейшую медицинскую и социальную проблему. Актуальность их изучения обусловлена значительным удельным весом данной патологии в структуре младенческой, перинатальной смертности и детской инвалидности [1,5].

Первые целенаправленные исследования по выявлению ВПС среди детей и подростков в Кыргызстане были проведены нашим выдающимся соотечественником И.К. Ахунбаевым и его сотрудниками в 1968-1974 годах. Врожденные пороки сердца по нозологическим формам распределились следующим образом: ДМЖП (30,7%), ОАП (13,1%) и ДМПП (12,2%) [2,3].

При изучении частоты и структуры врожденных пороков развития в Чуйской долине (города Бишкек, Кара - Балта, Токмак), было установлено, что в г.Бишкек в структуре врожденных пороков развития преобладают врожденные пороки сердца – 26,9% [4].

На сегодняшний день отсутствуют достоверные данные о структуре ВПС как в регионах республики, так и по городу Бишкек. По данным Республиканского медико-информационного центра, при анализе частоты ВПС среди взрослых и подростков по городу Бишкек в динамике за 1996-2005 годы, установлено ее снижение с 206,8 на 100 тыс. в 1996 году до 30,0 на 100 тыс. в 2005 году. А в 2012 году частота ВПС среди взрослых и подростков по городу Бишкек составляет 41,4 на 100 тыс. населения. Низкая регистрация больных с ВПС в последние годы объясняется недостаточной выявляемостью этой категории больных; из-за отсутствия специалистов не доступна специализированная медицинская помощь для населения города.

Таким образом, учитывая, что научных работ в данном направлении по нашей республике недостаточно, определение истинной распространенности и структуры врожденных пороков сердца по г. Бишкек является своевременным и актуальным.

Цель исследования

Изучить распространенность и структуру врожденных пороков сердца по г. Бишкек.

Материалы и методы

Скрининговое исследование было проведено на базе Центра семейной медицины №3 г. Бишкек, на территории которого зарегистрировано 2410 детей в возрасте от 7 до 18 лет. По дизайну исследование было одномоментным (поперечным), скринирующим. В исследовании приняли участие 2345 детей (отклик составил 97,3%). Среди них 1237 девочек (52,8%) и 1108 мальчиков (47,2%). Всем обследуемым проводился общеклинический осмотр с измерением АД, ЧСС и аускультацией сердца. Наличие ВПС подозревалось в случае наличия систолического и/или диастолического шума, изменения тонов сердца (усиление, ослабление, расщепление), а также расширения границ сердечной тупости при перкуторном исследовании. Всем пациентам с выявленными нарушениями было проведено эхокардиографическое исследование.

Результаты и их обсуждение

Нарушения аускультативной и/или перкуторной картины было выявлено у 109 (4,6%) детей из 2345, в том числе у 47 мальчиков (43,1%) и 62 девочек (56,9%). Всем пациентам с выявленными нарушениями было проведено эхокардиографическое исследование. Результаты Эхо-КГ исследования представлены на рис. 1.

Как из него следует у 36 детей (33%) показатели Эхо-КГ оказались в пределах возрастной нормы, у 32 (29,4%) был диагностирован пролапс митрального клапана без гемодинамически значимой регургитации, недостаточность митрального клапана - у 6 пациентов (5,5% случаев), в том числе у 1 больного - ревматической этиологии, дополнительная трабекула в полости левого желудочка – у 4 (3,7%), гипертрофическая кардиомиопатия – у 1 пациента (0,9%).

Рисунок 1. Структура выявленных Эхо-КГ изменений у пациентов с положительной аускультативной симптоматикой

Таблица 1.
Структура врожденных пороков сердца среди школьников г. Бишкек 7-18 лет (n=2345)

Тип порока	N	%
ДМЖП	**11**	36,7
ДМЖП+ОАП	2	6,7
ДМЖП+СЛА	1	3,3
ДМПП вторичный	4	13,3
ДМПП по типу ООО	5	16,7
ОАП	2	6,7
Стеноз устья аорты	2	6,7
Стеноз легочной артерии	2	6,7
Тетрада Фалло	1	3,3
Всего	**30**	**100**

Диагноз ВПС был подтвержден нами у 30 пациентов из 2345, что составляет 12,8 случаев на 1000 обследованных детей. Существенных гендерных различий в распространенности ВПС среди обследованной популяции нами выявлено не было. Так, частота встречаемости ВПС у мальчиков составляла 10,8 случаев на 1000 детей, а среди девочек – 14,6 случаев на 1000 детей ($p>0,05$).

Наиболее распространенными ВПС среди обследованных нами детей явились: изолированный дефект межжелудочковой перегородки (36,7% случаев), дефект межпредсердной перегородки по типу открытого овального окна (ООО) (16,7% случаев) и вторичный дефект межпредсердной перегородки (13,3%). Другие варианты ВПС встречались несколько реже (табл. 1.).

ВПС лишь у 1 пациента (3,3%) диагностирован с недостаточностью трикуспидального клапана 2 степени. У 6 больных (20%) диагностирована легочная артериальная гипертензия (ЛАГ), в том числе ЛАГ I степени – у 5 пациентов (16,7%), ЛАГ II степени – у 1 больного (3,3%). Признаки сердечной недостаточности в виде цианоза, тахикардии, экспираторной одышки, периферических отеков выявлены у 15 пациентов (50%), из них у 7 больных (23,3%) диагностирован ФК I и у 8 больных (26,7%) - ФК II. По данным пульсоксиметрии легкая гипоксемия (SaO2 менее 95%) регистрировалась у 3 пациентов (10%): у 1 пациента с Тетрадой Фалло и у 2 пациентов ДМЖП.

В большинстве случаев (53,3%) течение ВПС было бессимптомным. У 14 пациентов (46,7%) отмечалась неспецифическая симптоматика. Наиболее часто предъявляемыми жалобами являлись: чувство затруднения дыхания во время физической нагрузки - 13 (43,3%), частые ОРВИ - 8 (26,7%), быстрая утомляемость - 8 (26,7 %), общая слабость – 7 (23,3%), головные боли – 6 (20%), чувство повышенного сердцебиения – 3 (10%), колющие боли в области сердца – 3 (10%) (рис. 2.).

При аускультации везикулярное дыхание в легких определялось у 21 (70%) пациентов, жесткое – у 9 больных (30%). При этом у больных с ВПС нами были выявлены следующие акустические феномены: акцент, расщепление II тона в проекции клапанов легочной артерии во II межреберье слева, систолический, диастолический и систоло-диастолический шумы над областью сердца. Так, акцент II в проекции клапанов легочной артерии во II межреберье справа выслу-

Рисунок 2.
Частота встречаемости клинических симптомов у больных с врожденными пороками сердца.

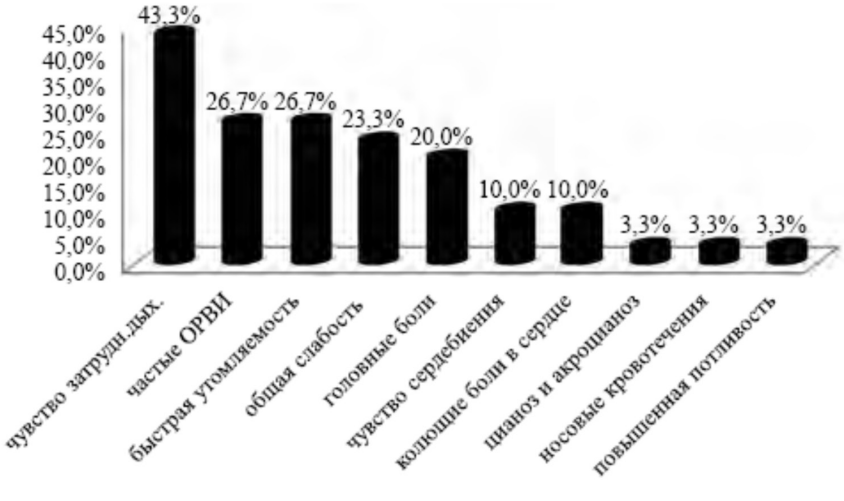

шивался у 2 детей (6,7% случаев), ослабление тона – у 1 обследованного (3,3% случаев). Грубый систолический шум выявлялся у 6 (20%) пациентов, умеренный – у 6 (20 %), не было шума у 2 (6,7%) пациентов. Максимальная локализация шума в III межреберье отмечалась у 10 (33,3 %) больных, в III-IV межреберье – у 3 (10%), во II-III межреберье – 3 (10%), во II межреберье – у 13 (43,3%) пациентов. Мягкий диастолический шум выслушивался у 3 (10%) больных, локализующийся больше во II межреберье.

В заключении следует отметить одно важное обстоятельство. Из 30 пациентов с ВПС только у 19 больных (63,3%) данный диагноз уже был установлен на момент обследования. При этом 13 больных с ВПС состояли на диспансерном учете в НИИХСТО. Оставшимся 11 пациентам (36,7%) диагноз «врожденного порока сердца» был впервые установлен при проведении скринингового исследования. Структуру вновь диагностированных ВПС составляли следующие пороки: 5 пациентов с ДМЖП, 5 пациентов с ДМПП по типу ООО и 1 пациент со стенозом легочной артерии. При этом следует отметить, что заболевание у детей протекало с минимальной клинической симптоматикой и заподозрить наличие ВПС помогало только тщательное аускультативное обследование сердца.

Заключения

Итак, распространенность ВПС среди детей школьного возраста по г. Бишкек составила 12,8 случаев на 1000 детей и не имела гендерных различий. Наиболее распространенными ВПС являются дефект межжелудочковой перегородки (36,7%), дефект межпредсердной перегородки по типу открытого овального окна (16,7%), вторичный дефект межпредсердной перегородки (13,3%). У большинства пациентов заболевание протекает с минимальной субъективной и объективной симптоматикой, вследствие чего зачастую (более чем в 1/3 случаев) не диагностируется семейными врачами.

Литература

1. Кожомкулова А.Т. Риск формирования врожденных пороков сердца у детей и оптимизация программ консервативного ведения больных. Автореф. дисс.канд.мед.наук, Бишкек, 2013. – 23с.
2. Афанасенко П.П., Жунузов М., Байбурина С.Х., Джеенбеков К. и др. Особенности распространения некоторых заболеваний у детей высокогорья Киргизии // В кн.: физиология и патология организма в условиях высокогорья, вып.2.92, Фрунзе, 1973. – с. 90-102.
3. Джумадилов Ш.Д., Станбеков Э.С. Распространенность высокой легочной гипертензии среди детей и подростков Киргизии. В ст.: Развитие хирургии в Киргизии. Фрунзе, 1988. – с. 18-21.
4. Алдашева Н.М. Факторы риска формирования врожденных пороков развития и клинико-функциональная характеристика врожденных пороков сердца в Кыргызской Республике, дисс.докт.мед.наук, Бишкек, 2011. – 33с.
5. Бураковский В.И., Бокерия Л.А. Сердечно-сосудистая хирургия. Руководство. Москва, «Медицина», 1989г.- 750с.

References

1. Kozhomkulova A.T. The risk of congenital heart defects in children and optimization program of conservative management of patients. Author. diss.cand.med., Bishkek, 2013. - 23p. (in Russ.).
2. Afanasenko P.P., Zhunuzov M., Bayburina S.H., Dzheyenbekov K. et al. Distribution characteristics of certain diseases in children of high mountains of Kyrgyzstan. In.: physiology and pathology of the body at high altitudes, iss.2.92, Frunze, 1973. - p. 90-102. (in Russ.).
3. Dzhumadilov Sh.D., Stanbekov E.S. High prevalence of pulmonary hypertension in children and adolescents Kyrgyzstan. The Sr .: Development of surgery in Kyrgyzstan. Frunze, 1988. - p. 18-21. (in Russ.).
4. Aldasheva N.M. Risk factors for the formation of congenital malformations, clinical and functional characteristics of congenital heart diseases in the Kyrgyz Republic, diss.doc.med., Bishkek, 2011. - 33p. (in Russ.).
5. Burakovsky V.I., Bokeria L.A. Cardiovascular Surgery. Guide. Moscow, “Medicine”, 1989 - 750p. (in Russ.).

«ҚАЗАҚСТАН ХИРУРГИЯСЫНЫҢ ХАБАРШЫСЫ» ҒЫЛЫМИ ЖУРНАЛЫНЫҢ ВТОРЛАРЫ ҮШІН ТАЛАПТАР

Журналда хирургияның түрлі салаларындағы зерттеу нәтижелері туралы ғыли мақалалар, қысқа жазбалар мен баспасөз-хабарламалары басылады.

Ұсынылған материалдарға қойылатын келесі талаптарға лайықты болуға тиісті:

Ұсынылған материалдарының мазмұндары кардиохирургия, ангиохирургия, абдоминалды хирургия, онкология, урология, анестезиология-реаниматология, оториноларингология, травматология, трансплантология, микрохирургия, пластикалық хирургия сияқты салаларындағы көкейкесті проблемалары бойынша бірегейлі ғылыми зерттеулердің нәтижелері сипатталуы керек. Мақала қызмет етіп жүрген мекемесінде жасалған зерттеу бойынша басылып шығаруға сол мекемеден берілген ілеспе рұқсатнамасымен болуы тиіс.

Мақала бір данада ұсынылады. Қолжазбасының көлемі – 5 бетке дейін, өз тәжірибесінен алынған оқиға – 3-4 бет., 8 беттен аспайтын шолу дәрісі, негізгі мақала мәтінінің басында аңдатпасын қосқанда, онда жұмыстың мақсаты, жұмысты жүргізген әдісін немесе әдіснамасын, жұмыс нәтижелерін, алған нәтижелерді қолдану саласын көрсетіп, қорытындылары (аңдатпа 1 компьютерлік аралығымен интервалы 12 бм арқылы 1/3 бет) кестелер, суреттер, қолданылған әдебиет тізімі Word 2003, Times New Roman 14 пт шрифтымен басылған, жолдар арасында бос орын қалдырып, 1 компьютерлік интервалымен, алаңдары – үстінгісі мен төменгісі 2 см, сол жағы 3 см, оң жағындағы алаңы 1,5 см. Суреттер саны – бестен аспауы керек.

Мақаланың басында сол жағындағы үстінде **ӘОЖ** көрсету тиіс. Әрі қарай беттің ортасында **ағылшын тілінде** бас әріптермен (жартылай қалың кәріпімен) – мақаланың атауы; төменгі жолда бас әріптермен авторлардың тегін және аты мен әкесінің атының бас әріптерін, лауазымын, ғылыми дәрежесін көрсетуімен; кейін беттің ортасында жәй әріптермен - жұмыс орындалған ұйымның(ұйымдардың), қала атауларын көрсетеді; (институттың және ведомствоның толық атауын, қала және пошталық индексі, e-mail) жазылады.

Аңдатпа, **түйін сөздер ағылшын тілінде,** кейін сондай аңдатпа мен түйін сөздер орыс және қазақ тілдерінде, әрі қарай мақаланың мәтіні ұсынылады. Мақаланың соңында үшінші тілде (орыс (қазақ) мақаланың атауының аудармасы, сондай -ақ автор туралы деректері де 3 тілде беріледі. Электронды нұсқасы CD-дискінде беріледі және де электронды пошта арқылы жіберіледі.

Әдебиет тізімі. Сілтемелер мәтінде, квадратты жақшаның ішінде беріледі. Дәйексөз алынған әдебиет және дереккөздері сілтемелерге, нөмірлеріне сәйкес, әліпби бойынша емес мақаланың соңында келтіріледі. Әдебиет тізімінде ағылшын тілде дереккөздер болуы мүмкін.

(Web of Science, Scopus және өзгелері) ғылыми зерттеулер туралы рефеpативтік пен талдау ақпараттары деректерінің дүние жүзілік базалары орыс тілдегі журналдарынан «References» роман әліпбиінде – (латиницада) мақалаға қатысты библиографиялық тізімі ұсынылуы талап етіледі. Осындай талап авторлар зерттеулерін жасайтын ұйымдарында орыс тілдес авторларының басылым қызметін сапалы бағалауға мүмкіндік береді. **Бұл деген халықаралық базаларының басты талаптарының бірі!** Әдебиет тізімінен кейін ағылшын тілде әдебиеттің орыс немесе қазақ тізімінің толық аудармасы беріледі ! Әдебиет тізімі SCOPUS үшін және өзге ДЕРЕКТЕРІНІҢ БАЗАСЫ үшін ұсынылатын мақалада шеттіл дереккөздері баржоғына қарамастан, орыстілдес бөлігінде әдебиет тізімін қайталай отырып, толық жеке блогымен (References) роман әліпбиінде беріледі. Егерде тізімде шетелдік басылымдарға сілтемелер болса, олар роман әліпбиінде (латиницада) әзірленетін тізімінде толық қайталанады.

References жазбасында мынадай («//» и «–») белгілер қойылмайды. Дереккөздің атауы және шығатын деректері авторлардан басқа шрифтпен, жиі курсивпен, нүктемен немесе үтірмен көрсетіледі.

Автор түйіндемесі (аңдатпасы) келесі талаптарға сай болуы тиіс:

ақпараттық (жалпы сөздер болмауы керек);

бірегей (орыс тілдегі аңдатпасының калькасы болмауы керек);

мазмұнды (мақаланың негізгі мазмұнын және зерттеудің нәтижелерін көрсету керек);

құрылымдылық (мақалада нәтижелерді сипаттау логикасын сақтау);

«ағылшынтілдес» (сапалы ағылшын тілде жазылуы тиіс);

шағын, бірақ қысқа болмауы керек (200 сөзден 400 сөзге дейін).

Ағылшын тілдегі аңдатпа мақаланың мазмұнында келесі аспекттілер кіруі керек: міндеті, тақырыбы, жұмыстың мақсаты; әдіс немесе жұмысты жүргізу әдіснамасы; жұмыстың нәтижелері; қорытындылары. Жұмыстың нәтижелері мен қорытындыларынан сипаттаудан бастап, мақаланың мазмұнын сипаттау дәйектілігін өзгертуге болады. Мақаланың атауы анық болмаған жағдайда, жұмыстың міндеті, тақырыбы, мақсаты көрсетіледі. Жұмыстың әдісі немесе жұмысты жүргізу бойынша әдіснамасы жаңалығымен ерекшеленетін болса немесе аталмыш жұмыс тұрғысынан қызығушылық туғызатын болса ғана сипаттау мақсатқа сай болады. **Мақалаға кіріспе бөлігі**. Шешілетін проблеманың қысқа шолуы мен жұмысты қою негіздемесі беріледі. Жұмыстың мақсатын нақты тұжырымдау қажет.

"Әдіс" бөлігінде жұмыста қолданылған аспаптар, реактивтер бойынша эксперимент қойған кезінде операцияларды зерттеу нысаны, шарттары, дәйектілігі туралы мағлұмат болады. Аспаптар мен жабдықтарды көрсеткен жағдайда, түпнұсқа тілінде (тырнақшалармен белгілеп), фирманың және елдің атауы көрсетіледі. Тиісті басылымға сілтемелерден басқа, егерде әдіс таралмаған болса немесе айтарлықтай түрлендірілген жағдайда, оның қысқа сипаттамасы беріледі. Деректердің статистикалық өңделуі болған жөн.

«Нәтижелері және оларды талқылау» бөлігі бір-бірін қайталамайтын кестелері мен суреттерімен алынған эксперименталды деректердің қысқаша сипаттамасы болуы тиіс. Нәтижелерді сипаттау анықталған заңнамалықтардың көрсетілуін көздеген жөн, ал кестелер мен сызбалардың мазмұндарын механикалық түрде баяндалғаны қажет емес. Нәтижелерді өткен шақпен баяндау қажет. Талқылауда зерттеудің нәтижелерін қайталамауы керек. Бөліктің соңында «Кіріспе» деген бөлігінде қойылған сұрағына жауабы бойынша негізгі қорытындыны тұжырымдамау ұсынылады. Мәтінде ғылыми әдебиеттегі жалпы қабылданған қысқартулар, мысалы: ДНК РНКаза, АТФ, НАД, ГЖХ және т.б., стандартты емес қысқартулардың көптеген саны болған жағдайда, бірінші бетте жоласты сілтемелер ретінде келтіріледі. Аминқышқылдардың қалдықтарын, қанттарды және нуклеидті қышқылдардың негіздерін белгілеу транскрипцияда беріледі. Мысалы, лей – лейцин, иле – изолейцин, фен – фенилаланин, глю - глюкоза, сах - сахароза.

Кестелер жеке беттерде басылады. Әр кестенің нөмірленген және тақырыптық атауы болуы тиіс. Суреттерге ұсынылатын жазбалары жеке парақта беріледі. Суреттер бойынша жазбалар өте аз болғаны жөн. Біліктерде өлшенетін шаманың атауы емес, тек мөлшерлігі көрсетіледі.

Графиктердегі қисықтар араб цифларымен белгіленеді, тиісті түсіндірмелер суретке жазбаларында беріледі.

Қолжазба CD дискте немесе электронды пошта арқылы басылған немесе электронды даналарында жіберіледі. Жеке бетте авторларының толық тегі, аты, әкесінің аты, атағы, лауазымы, жұмыс орны, телефондары, факстары e-mail, индексімен пошталық адресі көрсетіледі. Мақалаларды басу кезінде редакциялық алқа автордан түпкілікті түскен датасын басшылыққа алады. Кезектен тыс, редакциялық алқасының пікірі бойынша, артық мағынасындағы тапсырыс берілген жұмыстар мен мақалалар басылады. Басып шығаруға қабылданбаған қолжазбалары авторларына қайтарылмайды.

Қолжазбаның жалпы көлемі бірдік интервалы арқылы 15 бетке дейін рұқсат етіледі. Бұл көлемге сондай–ақ аңдатпа, кестелер, суреттер мен әдебиет тізімі кіреді.

Мақаланы журналдың редакциялық алқасының өтініші бойынша қайта өңделген кезінде, редакциямен мақаланың түпкілікті нұсқасын қабылдаған күннен бастап саналады.

Осы ережелер сақталмай рәсімделген жұмыстар, қарауысыз қайтарылады. Журналға жіберілетін жұмыстар қысқартылған нысанында және белгілі дәйектілігінде баяндалуы керек.

Редакциялық этика

РЕДАКЦИЯЛЫҚ ЭТИКА – істің табысты болуы үшін редакцияның (баспаның) өзара қарым-қатынастарын құруға ықтияр жазылмаған қағидалар. Олардың ең маңыздылары:

1) плагиат болмауы, редакциялық құпияны, яғни автордың келісімісіз ашпау, кітабы шыққанға дейін және шыққаннан кейін де баспада жұмыстың зертханасын жарияламау, (туындының ерекшеліктері мен кемшіліктерін, ескертулерімен және түзетулерімен ешкіммен талқыламау, берілген ішкі пікірлерімен таныстырмау), автордың рұқсатысыз түпнұсқасын оқуға бермеу;
2) автордың ойын түсінуге талпынуымен, авторға және оның еңбегіне құрметпен қарау; шығармашылық тұрғысынан қолдауға ынталанып, талаптары мен тілектерін орындау, ал өзінің сынымен басып тастау емес, авторға өз шарттарын қоймай, тек дұрыс негізделген ескертулерді басшылыққа ала отырып, автормен келісу, авторлық түпнұсқасында өз еркімен араласпау;
3) есіңізде болсын, редакция байқаған автордың қатесі болып табылмайды; автор туындысының сапасы анықталады.

ТРЕБОВАНИЯ ДЛЯ АВТОРОВ НАУЧНОГО ЖУРНАЛА «ВЕСТНИК ХИРУРГИИ КАЗАХСТАНА»

В журнале публикуются научные статьи и заметки, экспресс-сообщения о результатах исследований в различных областях хирургии.

Представленные для опубликования материалы должны удовлетворять следующим требованиям:

Содержать результаты оригинальных научных исследований по актуальным проблемам в таких областях, как кардиохирургия, ангиохирургия, абдоминальная хирургия, онкология, урология, анестезиология-реаниматология, оториноларингология, травматология, трансплантология, микрохирургия, пластическая хирургия. Статья сопровождается разрешением на опубликование от учреждения, в котором выполнено исследование.

Статья представляется в одном экземпляре. Объем рукописи: научная статья – до 5 стр., случай из практики – 3-4 стр., обзорная лекция – не более 8 стр., включая аннотацию в начале статьи перед основным текстом, которая должна отражать цель работы, метод или методологию проведения работы, результаты работы, область применения результатов, выводы (**аннотация** не менее 1/3 стр. через 1 компьютерный интервал, 12 пт), таблицы, рисунки, список литературы (12 пт через 1 компьютерный интервал), напечатанных в редакторе Word 2003, шрифтом Times New Roman 14 пт, с пробелом между строк 1 компьютерных интервала, поля – верхнее и нижнее 2 см, левое 3 см, правое 1,5 см. Количество рисунков – не более пяти. В начале статьи вверху слева следует указать индекс **УДК**. Далее посередине страницы **на английском языке** заглавными буквами (полужирным шрифтом) – название статьи; ниже прописными буквами – инициалы и фамилии авторов, должность, степень, затем посередине строчными буквами – название организации(ий), в которой выполнена работа и город, (приводят полное название института и ведомства, город и почтовый индекс, e-mail.)

Аннотация, **ключевые слова** на английском языке, затем то же самое на русском и казахском языке, далее следует текст статьи. В конце статьи дается резюме на третьем языке (русском (казахском), перевод названия статьи, также на 3-х языках данные автора). Прилагается электронный вариант на CD-диске или пересылается по электронной почте.

Список литературы. Ссылки даются в тексте, в квадратных скобках. Цитируемая литература и источники приводятся в конце статьи согласно нумерации ссылок, не по алфавиту. В списке литературы могут содержаться источники на английском языке.

Мировые базы данных реферативной и аналитической информации о научных исследованиях (Web of Science, Scopus и др.) требуют от русскоязычных журналов представления пристатейного библиографического списка в романском алфавите (латинице) – «References». Это дает возможность качественной оценки публикационной деятельности русскоязычных авторов и организаций, в которых проводят исследования авторы. **Это одно из главный требований международных баз!** После списка литературы идет **полный перевод русского или казахского списка литературы на английский язык!** Приводится список литературы в романском алфавите (References) для SCOPUS и других БАЗ ДАННЫХ полностью отдельным блоком, повторяя список литературы к русскоязычной части, независимо от того, имеются или нет в нем иностранные источники. Если в списке есть ссылки на иностранные публикации, они полностью повторяются в списке, готовящемся в романском алфавите (латиница).

В References не используются разделительные знаки («//» и «–»). Название источника и выходные данные отделяются от авторов типом шрифта, чаще всего курсивом, точкой или запятой.

Авторские резюме (аннотации) должны быть:

информативными (не содержать общих слов);

оригинальными (не калька русскоязычной аннотации);

содержательными (отражать основное содержание статьи и результаты исследований);

структурированными (следовать логике описания результатов в статье);

«англоязычными» (написаны качественным английским языком);

компактными, но не короткими (от 200 до 400 слов)

Аннотация на английском языке может включать следующие аспекты содержания статьи: предмет, тему, цель работы; метод или методологию проведения работы; результаты работы; выводы. Последовательность изложения содержания статьи можно изменить, начав с изложения результатов работы и выводов. Предмет, тема, цель работы указываются в том случае, если они не ясны из заглавия статьи. Метод или методологию проведения работы целесообразно описывать в том случае, если они отличаются новизной или представляют интерес с точки зрения данной работы.

Вводная часть к статье. Дается краткий обзор решаемой проблемы и обоснование постановки работы. Необходимо четко сформулировать цель работы.

Раздел "Методика" содержит сведения об объекте исследования, условиях, последовательности операций при постановке эксперимента, приборах, реактивах, использованных в работе. При упоминании приборов и оборудования указываются название фирмы на языке оригинала (в кавычках) и страны. Если метод малоизвестен или значительно модифицирован, кроме ссылки на соответствующую публикацию, дают его краткое описание. Желательна статистическая обработка данных.

Раздел "Результаты и их обсуждение" должен содержать краткое описание полученных экспериментальных данных с таблицами и рисунками, не дублирующими друг друга. Изложение результатов должно заключаться в выявлении обнаруженных закономерностей, а не в механическом пересказе содержания таблиц и графиков. Результаты рекомендуется излагать в прошедшем времени. Обсуждение не должно повторять результаты исследования. В конце раздела рекомендуется сформулировать основной вывод, содержащий ответ на вопрос, поставленный в разделе «Введение». В тексте должны быть использованы общепринятые в научной литературе сокращения: например, ДНК, РНКаза, АТФ, НАД, ГЖХ и т.п., при большом количестве нестандартных сокращений они приводятся в виде подстрочной сноски на первой странице. Обозначение аминокислотных остатков, сахаров и оснований нуклеиновых кислот приводят, как правило, в транскрипции. Например: Лей – лейцин, Иле – изолейцин, Фен – фенилаланин, Глю - глюкоза, Сах - сахароза.

Таблицы печатаются на отдельных страницах. Каждая таблица должна иметь нумерационный и тематический заголовок. Подписи к рисункам помещаются на отдельном листе. Рисунки должны содержать минимум надписей. На осях указывается лишь размерность, а не название измерявшейся величины

Кривые на графиках обозначаются арабскими цифрами, соответствующие пояснения даются в подписях к рисунку.

Рукопись присылается в печатном или электронном экземплярах на CD диске или по электронной почте. На отдельной странице указываются полностью имена, отчества и фамилии всех авторов, звания, должности, места работы, телефоны, факсы, e_mail, почтовые адреса с индексом.

При публикации статей редколлегия руководствуется датой их окончательного поступления от автора. Вне очереди публикуются заказные работы и статьи, имеющие, по мнению редколлегии, приоритетное значение. Рукописи, не принятые к публикации, не возвращаются.

Общий объем рукописи может составлять до 15 страниц через одинарный интервал. В этот объем входят также аннотация, таблицы, рисунки и список литературы.

В случае переработки статьи по просьбе редакционной коллегии журнала датой поступления считается дата получения редакцией окончательного варианта.

Работы, оформленные без соблюдения этих правил, возвращаются без рассмотрения. Работы, направляемые в журнал, должны быть изложены в сжатой форме и в определенной последовательности.

Редакционная этика

РЕДАКЦИОННАЯ ЭТИКА – неписаные правила, на которых желательно строить взаимоотношения редакции (изд-ва) и автора ради успеха дела. Важнейшие из них:

1) недопустимость плагиата, хранить редакционную тайну, т. е. не раскрывать без согласия автора и до и после выхода книги лабораторию работы над ней в издательстве (не обсуждать с к.-л. достоинства и недостатки произведений, замечания и исправления в них, не знакомить к.-л. с внутренними рецензиями), не давать без разрешения автора читать к.-л. авт. оригинал;
2) уважительно относиться к автору и его труду, стараясь вникнуть в его замыслы, требования и пожелания, стремясь творчески поддерживать его, а не подавлять своей критикой, не диктовать автору свои условия, а договариваться с ним, опираясь только на хорошо обоснованные замечания, ни в коем случае не хозяйничать самовольно в авт. оригинале;
3) помнить, что не ошибками автора, замеченными редакцией, определяется качество авт. произведения

REQUIREMENTS FOR THE AUTHORS OF THE "BULLETIN OF SURGERY IN KAZAKHSTAN" SCIENTIFIC JOURNAL

Scientific articles and notes, express messages on the results of research in the various fields of surgery are published in the journal.

Submitted for publication materials should meet the following requirements:

To have the results of original research on current issues in the such fields, as cardiosurgery, angiosurgery, abdominal surgery, oncology, urology, anaesthesiology-critical care medicine, otorhinolaryngology, traumatology, transplantation, microsurgery, plastic surgery, not previously been published and are not intended to be published in other publications. The article is accompanied by a security clearance from the institution, in which the study is carried out.

Article is presented in one copy. The volume of the paper: a scientific article - up to 5 pages, a clinical case - 3-4 p., a review lecture - no more than 8 p., including the abstract at the beginning of the article before the main text, which should reflect the aim, method, or technique of the work, the results, applicable scope of results, conclusions (abstract of not less than 1/3 page through 1 interval, 12 computer print), tables, figures, references (12 pt after 1 computer interval), printed in Word 2003 with Times New Roman, 14 pt, with a space between the lines of 1 computer interval, field at the top and bottom - 2 cm, left-3 cm, right - 1.5 cm. Number of figures - no more than five. The index of UDC should be at the beginning of the article at the upper left corner. Then in the middle of the page with English capital letters (in italics) there should be the initials and last names of authors, title, degree, then in the middle with lowercase - name of organization(s), in which the work is performed and the city, below in the middle with capital letters (in bold) - the title of the article; Give the full name of the Institute and departments, city, and postal code, e_mail.

Abstract, key words in English, and then the same in Russian or Kazakh language, then the text of the article follows. At the end of the article the abstract in a third language should be (Russian, Kazakh), translation of the article title, also in 3 languages the author's data). The electronic version on the CD should be attached or sent by e-mail.

References. Links are given in the text in square brackets. Cited reference appears at the end of the article according to the numbering of links, not alphabetically. In the list of references there may be sources in English.

World database of bibliographic and analytical information about research (Web of Science, Scopus etc.) demand from the journals in Russian the presence of article bibliography in the Roman alphabet (Latin)-"References". The correct representation of the used sources in the article bibliography provides an opportunity to evaluate publishing activities of the authors and the organization running the authors. **This is one of the main requirements of the international database!** After the list of literature there is a **complete translation of Russian or Kazakh bibliography in English**!

A list of literature in the Roman alphabet (References) for SCOPUS and other databases is given in completely separate unit, repeating a list of references to the Russian-speaking part, regardless of whether or not there are foreign sources. If the list includes links to foreign publications, they are fully repeated in the list in the upcoming Roman alphabet (Latin).

References are not used separating characters ("//" and "-"). The name of the source and output data are separated from the authors of the font type, often in italics, dot or comma.

Author abstract must be:

- informative (does not contain common words);
- original (not tracing of Russian abstract);
- meaningful (to reflect the substance of articles and research results);
- structured (logic in description of results in the article);
- "English-speaking" (written in quality English language);
- Compact, but not short (from 200 to 400 words)

Abstract in English may include the following aspects of the content of the article: subject, topic, aim of work; method or methodology for carrying out the work; the results of the work; conclusions. Sequence of the content of the article can be changed, starting with the presentation of the results and conclusions. Subject, topic, aim of the work are pointed if they are not clear from the title of the article. Method or methodology for the carrying out the work are worth-while to describe, if they are new or are of interest from the point of view of this work.

Introduction. Give a brief overview of the problem and validation of the setting work. You need to clearly articulate the aim of the work.

The "**Methods**" section contains information about the object of study, conditions, the sequence of operations when setting the experiment, equipment, chemicals used in the work. When referring to devices and equipment, give the company's name in the original language (in quotes) and country. If the method is not very well known or significantly modified, besides the links to the respective publication, give a brief description. The aggregate data analysis is desirable.

"Results and discussion" section should contain a brief description of the obtained experimental data with tables and pictures, not overlapping. Summary of results should be to identify detected patterns, not in mechanical retelling of tables and graphs. Results are recommended to present in past tense. Discussion should not repeat results. At the end of the section, it is recommended to develop the main conclusion that contains the answer to the question posed in the introduction. The text should be used generally accepted abbreviations in the scientific literature: e.g., DNA, RNA, ATP, NAD, GLC and etc., with a large number of non-standard abbreviations they are given as a footnote on the first page. Designation of the amino acid residues, sugars and nucleic acid bases are usually given in transcriptions. For example: Leu-Leucine, Ile-isoleucine, Phe-phenylalanine, Glu-glucose, Suc-sucrose.

Tables are printed on separate pages. Each table (at least three columns) should be numerical and have subject heading. Figure captions are placed on a separate paper. Figures should contain a minimum of inscriptions. On the axes specify a dimension, not the name of the measured variable.

Curves in graphs are indicated by Arabic numerals, relevant explanations are given in the figure captions.

The manuscript is sent in printed or electronic copies and on CD or by e-mail. The full names, patronymics and surnames of all authors, rank, position, place of work, phones, faxes, e_mail, postal addresses with the index.

When publishing articles the editorial board is governed with the date of their final receipt from the author. Custom works and articles are published out of turn, having, in the opinion of the editorial board, a priority. Manuscripts, not accepted for publication, will not be returned.

The total volume of the manuscript can be up to 15 pages with 1. This volume also concludes abstract, tables, figures and references.

In the case of reworking of the article at the request of the editorial board the date of receipt is considered when receiving the final version.

Work with not following these rules will be returned without review. Work to the journal should be stated concisely and in a specific sequence.

Publication Ethics and Publication Malpractice in Bulletin of surgery in Kazakhstan

For information on Ethics in publishing and Ethical guidelines for journal publication see http://www.elsevier.com/publishingethics and http://www.elsevier.com/journal-authors/ethics.

Submission of an article to the "Bulletin of surgery in Kazakhstan" scientific-practical journal implies that the described work has not been published previously (except in the form of an abstract or as part of a published lecture or academic thesis or as an electronic preprint, see http://www.elsevier.com/postingpolicy), that it is not under consideration for publication elsewhere, that its publication is approved by all authors and tacitly or explicitly by the responsible authorities where the work was carried out, and that, if accepted, it will not be published elsewhere in the same form, in English or in any other language, including electronically without the written consent of the copyright-holder. In particular, translations into English of papers already published in another language are not accepted.

No other forms of scientific misconduct are allowed, such as plagiarism, falsification, fraudulent data, incorrect interpretation of other works, incorrect citations, etc. "Bulletin of surgery in Kazakhstan" follows the Code of Conduct of the Committee on Publication Ethics (COPE), and follows the COPE Flowcharts for Resolving Cases of Suspected Misconduct (http://publicationethics.org/files/u2/New_Code.pdf). To verify originality, your article may be checked by the Cross Check originality detection service http://www.elsevier.com/editors/plagdetect.

The authors are obliged to participate in peer review process and be ready to provide corrections, clarifications, retractions and apologies when needed. All authors of a paper should have significantly contributed to the research.

The reviewers should provide objective judgments and should point out relevant published works which are not yet cited. Reviewed articles should be treated confidentially. The reviewers will be chosen in such a way that there is no conflict of interests with respect to the research, the authors and/or the research funders.

The editors have complete responsibility and authority to reject or accept a paper, and they will only accept a paper when reasonably certain. They will preserve anonymity of reviewers and promote publication of corrections, clarifications, retractions and apologies when needed. The acceptance of a paper automatically implies the copyright transfer to the Bulletin of surgery in Kazakhstan.

The Editorial Board of the Bulletin of surgery in Kazakhstan will monitor and safeguard publishing ethics.

Publication ethics- unwritten rules in which it is desirable to build relationships of editor (publishing house), and the author for business success. The most important are:

1) inadmissibility of plagiarism, keeping editorial secret, i.e. not to disclose, without consent of the author, before and after the journal came out, working process on it in the publishing house (not to discuss with anybody advantages and disadvantages of works, comments and corrections to them, not familiar anybody with internal review), not to read without permission of the author to anybody author original;
2) to respect the author and his/her work, trying to penetrate into his/her plans, requirements and wishes, trying to support author creatively, rather than suppress him/her with criticism, not to dictate the terms to the author, but to negotiate with him/her, relying only on well-founded comments, not to host illegally in author's original;
3) remember that author's mistakes, noticed by editors, do not determine the quality of the author's product.